



**ΠΑΝΕΠΙΣΤΗΜΙΟ ΘΕΣΣΑΛΙΑΣ**  
**ΣΧΟΛΗ ΕΠΙΣΤΗΜΩΝ ΥΓΕΙΑΣ**  
**ΤΜΗΜΑ ΙΑΤΡΙΚΗΣ**



**ΕΡΓΑΣΤΗΡΙΟ ΑΚΤΙΝΟΛΟΓΙΑΣ – ΙΑΤΡΙΚΗΣ ΑΠΕΙΚΟΝΙΣΗΣ**  
**Διευθυντής: Καθηγητής Ιωάννης Β. Φεζουλίδης**

---

*Διδακτορική Διατριβή*

**ΔΙΑΓΝΩΣΤΙΚΗ ΔΙΕΡΕΥΝΗΣΗ ΑΣΘΕΝΩΝ ΜΕ ΣΚΛΗΡΥΝΣΗ ΚΑΤΑ ΠΛΑΚΑΣ ΜΕ ΤΙΣ ΜΕΘΟΔΟΥΣ ΚΛΑΣΜΑΤΙΚΗΣ ΑΝΙΣΟΤΡΟΠΙΑΣ (FA), ΔΕΣΜΙΔΟΓΡΑΦΙΑΣ (DTI), ΜΑΓΝΗΤΙΚΗΣ ΦΑΣΜΑΤΟΣΚΟΠΙΑΣ (MRS) ΚΑΙ ΟΓΚΟΜΕΤΡΙΑΣ (VOLUMETRY) ΚΑΙ ΠΡΟΓΝΩΣΤΙΚΗ ΣΗΜΑΣΙΑ ΤΩΝ ΕΥΡΗΜΑΤΩΝ ΣΤΗΝ ΦΥΣΙΚΗ ΕΞΕΛΙΞΗ ΤΗΣ ΝΟΣΟΥ.**

υπό

**ΓΡΑΤΣΙΑ ΓΕΩΡΓΙΟΥ**

Ιατρού Ακτινοδιαγνώστη

Υπεβλήθη για την εκπλήρωση μέρους των

απαιτήσεων για την απόκτηση του

Διδακτορικού Διπλώματος

Λάρισα, 2015

© 2015 Γεώργιος Γρατσίας

Η έγκριση της διδακτορικής διατριβής από το Τμήμα Ιατρικής της Σχολής Επιστημών Υγείας του Πανεπιστημίου Θεσσαλίας δεν υποδηλώνει αποδοχή των απόψεων του συγγραφέα (Ν. 5343/32 αρ. 202 παρ. 2).

*Εγκρίθηκε από τα Μέλη της Επταμελούς Εξεταστικής Επιτροπής*

- 1<sup>ος</sup> Εξεταστής**  
**(Επιβλέπων)**      **Δρ. Ιωάννης Β. Φεζουλίδης**  
*Καθηγητής Διαγνωστικής Ακτινολογίας, Τμήμα Ιατρικής,  
Πανεπιστήμιο Θεσσαλίας*
- 2<sup>ος</sup> Εξεταστής**      **Δρ. Γεώργιος Μ. Χατζηγεωργίου**  
*Καθηγητής Νευρολογίας, Τμήμα Ιατρικής,  
Πανεπιστήμιο Θεσσαλίας*
- 3<sup>ος</sup> Εξεταστής**      **Δρ. Ευτυχία Καψαλάκη**  
*Αναπληρώτρια Καθηγήτρια Ακτινοδιαγνωστικής,  
Τμήμα Ιατρικής, Πανεπιστήμιο Θεσσαλίας*
- 4<sup>ος</sup> Εξεταστής**      **Δρ. Κωνσταντίνος Κόππας**  
*Καθηγητής Ιατρικής Φυσικής,  
Τμήμα Ιατρικής, Πανεπιστήμιο Θεσσαλίας*
- 5<sup>ος</sup> Εξεταστής**      **Δρ. Αικατερίνη Βάσιου**  
*Αναπληρώτρια Καθηγήτρια Ανατομίας,  
Τμήμα Ιατρικής, Πανεπιστήμιο Θεσσαλίας*
- 6<sup>ος</sup> Εξεταστής**      **Δρ. Ευθύμιος Δαρδιώτης**  
*Επίκουρος Καθηγητής Νευρολογίας  
Τμήμα Ιατρικής, Πανεπιστήμιο Θεσσαλίας*
- 7<sup>ος</sup> Εξεταστής**      **Δρ. Χρυσοβαλάντης - Ιωάννης Τσούγκος**  
*Επίκουρος Καθηγητής Ιατρικής Φυσικής  
Τμήμα Ιατρικής, Πανεπιστήμιο Θεσσαλίας*

## Ευχαριστίες

Θα ήθελα να ευχαριστήσω θερμά όλους όσους βοήθησαν στην εκπόνηση αυτής της διατριβής. Πιο συγκεκριμένα ευχαριστώ τον επιβλέποντα της διατριβής μου καθηγητή Διαγνωστικής Ακτινολογίας κ. Ιωάννη Φεζουλίδη για την εμπιστοσύνη του, τον καθηγητή Νευρολογίας κ. Γεώργιο Χατζηγεωργίου, τον επίκουρο καθηγητή Νευρολογίας κ. Ευθύμιο Δαρδιώτη και την επιμελήτρια Νευρολόγο κ. Βάια Τσιμούρτου για την διαρκή βοήθεια της νευρολογικής κλινικής, την αναπληρώτρια καθηγήτρια Ακτινοδιαγνωστικής κ. Ευτυχία Καψαλάκη, την Ειδική Παθολόγο Δρ. Αιμιλία Πελεκάνου για την στατιστική επεξεργασία των δεδομένων, τον επίκουρο καθηγητή Ιατρικής Φυσικής κ. Ιωάννη Τσούγκο και την Ακτινοφυσικό Δρ. Ευανθία Κούση για την φασματοσκοπική μελέτη των ασθενών, τον τεχνολόγο ακτινολόγο Δρ. Ελευθέριο Λαβδά για την συμβολή του σε τεχνικά θέματα και το προσωπικό του μαγνητικού τομογράφου του ΠΠΓΝΑ για την διενέργεια των εξετάσεων. Θέλω να σταθώ ιδιαίτερα στην συμβολή της αναπληρώτριας καθηγήτριας Ακτινοδιαγνωστικής κ. Ευτυχίας Καψαλάκη, η οποία είχε την αρχική έμπνευση γι' αυτήν τη μελέτη και καταλυτικό ρόλο στην ολοκλήρωση της, παρέχοντας πολύπλευρη στήριξη.

Γρατσίας Γεώργιος

## Βιογραφικό σημείωμα

### Στοιχεία ταυτότητας

#### Γεώργιος Γρατσίας

**Διεύθυνση κατοικίας:** Καρκαβίτσα 14 – 16, Αθήνα , ΤΚ 11141.

**Τηλέφωνα επικοινωνίας :** Οικίας 210 2019116. Κινητό 6947694037

**Email:** ggratsias7@yahoo.gr

**Ημερομηνία γεννήσεως :** 8 Μαρτίου 1975.

**Τόπος γεννήσεως :** Αθήνα.

**Οικογενειακή κατάσταση :** Άγαμος.

**Στρατιωτικές υποχρεώσεις :** Εκπληρωμένες

### Εκπαίδευση

**26.02.2010**

**Τίτλος ειδικότητας Ακτινοδιαγνωστικής**

1997 – 2002

Πτυχίο Ιατρικής , Ιατρική Σχολή Αθηνών, Εθνικό και Καποδιστριακό Πανεπιστήμιο Αθηνών.  
Βαθμός πτυχίου : Λίαν καλώς.

1993 – 1997

Πτυχίο Τεχνολόγου Ιατρικών Εργαστηρίων,  
Τεχνολογικό και Εκπαιδευτικό Ίδρυμα Αθήνας.

1989 – 1992

2ο Γενικό Λύκειο Γαλατσίου, Βαθμός  
Απολυτηρίου : 17 και 3/11.

## Επαγγελματική Εμπειρία

10.09.2015 – Σήμερα	Επιμελητής Β' Ακτινοδιαγνωστικής, Γ.Ν.Κορίνθου.
01.01.2012 – 31.08.2015	Όμιλος Ιατρικού Αθηνών, Ιατρικό Αθηνών, Τμήμα Υπερήχων – Τρίπλεξ.
06.10.2011 – 20.04.2012	Όμιλος Ιατρικού Αθηνών, Ιατρικό Περιστερίου, Τμήμα Αξονικού Τομογράφου.
30.08.2010 – 29.08.2011	Επικουρικός Επιμελητής, Ογκολογικό Νοσοκομείο "Οι Άγιοι Ανάργυροι", Τμήμα Κλασσικής Ακτινολογίας, Υπερήχων-Τρίπλεξ, Μαστογραφίας.
01.03.2008 – 31.10.2008	Εξειδίκευση στην Κλασσική Ακτινολογία, Π.Π.Γ.Ν. Λάρισας.
01.12.2005 – 13.04.2010	Ειδικευόμενος Ακτινοδιαγνωστικής, Π.Π.Γ.Ν. Λάρισας.
26.07.2004 – 27.08.2005	Ειδικευόμενος Ακτινοδιαγνωστικής, Γ.Ν.Ν. Σπάρτης.
16.01.2004 – 16.06.2004	Ειδικευόμενος Παθολογίας, Ναυτικό Νοσοκομείο Σαλαμίνας.
15.10.2003 – 15.01.2004	Ειδικευόμενος Παθολογίας, Ναυτικό Νοσοκομείο Κρήτης.
16.01.2003 – 16.06.2004	Έφεδρος Αξιωματικός Ιατρός του Πολεμικού Ναυτικού.

## Μεταπτυχιακή εκπαίδευση

- **Μεταπτυχιακός Τίτλος** στο Πρόγραμμα Σπουδών «Διοίκηση Μονάδων Υγείας» του Ελληνικού Ανοικτού Πανεπιστημίου, με ημερομηνία κτήσης πτυχίου 04/10/2010.
- Υποψήφιος διδάκτορας Πανεπιστημίου Θεσσαλίας, με θέμα «Διαγνωστική διερεύνηση ασθενών με σκλήρυνση κατά πλάκας με τις

μεθόδους της Κλασματικής Ανισοτροπίας (FA), Δεσμιδογραφίας (DTI), Μαγνητικής Φασματοσκοπίας (MRS) και Ογκομετρίας (Volumetry) και προγνωστική σημασία των ευρημάτων στην φυσική εξέλιξη της νόσου».

### Εκπαιδευτικό έργο

- Προσκεκλημένος ομιλητής: «Κλινικές Εφαρμογές MRI – Εγκέφαλος», 2<sup>ο</sup> Σεμινάριο Βασικής Εκπαίδευσης στον Μαγνητικό Συντονισμό, 29/06-01/07/2007, Λάρισα.
- Προσκεκλημένος ομιλητής: «Χοληφόρα: Απεικόνιση (υπερηχογράφημα, MRCP) και παθήσεις», Πρόγραμμα μετεκπαιδευτικών μαθημάτων Ακτινοδιαγνωστικού Εργαστηρίου, Πανεπιστημιακό Νοσοκομείο Λάρισας, 13/12/2007, Λάρισα.

### Δημοσιεύσεις εργασιών

- A quantitative evaluation of damage in normal appearing white matter in patients with multiple sclerosis using diffusion tensor MR imaging at 3 T  
**G. Gratsias**, E. Kapsalaki, S. Kogia, E. Dardiotis, V. Tsimourtou, E. Lavdas, E. Kousi, A. Pelekanou, G. M. Hadjigeorgiou, I. Fezoulidis **Acta Neurologica Belgica DOI 10.1007/s13760-014-0338-3**
- T2 FLAIR artifacts at 3 T Brain Magnetic Resonance Imaging (MRI)  
E. Lavdas, I. Tsougos, S. Kogia, **G. Gratsias**, P. Svolos, V. Rokka, I. Fezoulidis, E. Kapsalaki, **Clinical Imaging, 2013 Nov 7. pii: S0899-7071(13)00276-3. doi: 10.1016/j.clinimag.2013.10.004**
- Cost of laparoscopic and open cholecystectomy in a general hospital from the point of view of health care budgeting

N. El-Fellah, A. Rogdakis, P. Giannakakis, V. Karambas, **G. Gratsias**, P. Bouras, S. Pinis, **Hellenic Journal of Surgery, 2011, Volume 83, Number 3, 139-147, doi: 10.1007/s13126-011-0028-z.**

### Δημοσιεύσεις περιλήψεων εργασιών

- «A quantitative evaluation of damage in normal appearing white matter in patients with multiple sclerosis using diffusion tensor imaging on 3T MRI», **G. Gratsias**, V. Tsimourtou, I. Tsougos, Markopoulou A., G. Hatzigeorgiou, I. Fezoulidis, E. Kapsalaki, **Neuroradiology, Volume 51 – Supplement 1 – September 2009.**
- «The role of DTI in evaluating white matter in patients with Multiple Sclerosis», **G. Gratsias**, E. Kapsalaki, D. Verganelakis, I. Kapsalakis, P. Toulas, E.D. Gotsis, I. Fezoulidis, **Neuroradiology, Volume 51 – Supplement 1 – September 2008.**

### Συμμετοχή σε διεθνή συνέδρια – Εργασίες

- «A quantitative evaluation of damage in normal appearing white matter in patients with multiple sclerosis using diffusion tensor imaging on 3T MRI», **G. Gratsias**, V. Tsimourtou, I. Tsougos, Markopoulou A., G. Hatzigeorgiou, I. Fezoulidis, E. Kapsalaki, 34<sup>th</sup> European Society of Neuroradiology annual meeting, September 17-20 2009, Athens, Greece.
- «The role of DTI in evaluating white matter in patients with Multiple Sclerosis» **G. Gratsias**, E. Kapsalaki, D. Verganelakis, I. Kapsalakis, P. Toulas, E.D. Gotsis, I. Fezoulidis, 33<sup>rd</sup> European Society of Neuroradiology annual meeting, September 18-21 2008, Cracow, Poland.
- «A comparative study between MRI and operative findings», E. Zachari, M. Domazou, S. Loti, **G. Gratsias**, K. Morfas, M. Kougia. 15<sup>th</sup> Annual



Meeting of European Society of Musculoskeletal Radiology, 12 – 14 June, 2008, Galway, Ireland.

- «Comparative study between shoulder MRI and surgical findings for rotator cuff and glenoid labrum tears», M. Domazou, E. Zachari, K. Morfas, M. Kougia S. Loti, **G. Gratsias**,. 15<sup>th</sup> Annual Meeting of European Society of Musculoskeletal Radiology, 12 – 14 June, 2008, Galway, Ireland.

### Συμμετοχή σε ελληνικά συνέδρια - Εργασίες

- «Η συμβολή της Μαγνητικής Τομογραφίας 3T και του Τανυστή Διάχυσης στην εκτίμηση της λευκής ουσίας ασθενών με πολλαπλή σκλήρυνση», **Γρατσιάς Γ.**, Κόγια Σ., Χατζηγεωργίου Γ., Λαβδάς Ε., Τσιμούρτου Β., Φεζουλίδης Ι., Καψαλάκη Ε., 20<sup>ο</sup> Διαπανεπιστημιακό Συνέδριο Ακτινολογίας, 10-13 Νοεμβρίου 2011, Λάρισα.
- «Καρκίνος του μαστού: Οι πεποιθήσεις των γυναικών και οι κοινωνικές μεταβλητές ως παράμετροι διαμόρφωσης συμπεριφορών πρόληψης», **Γρατσιάς Γ.**, Κόγια Σ., Πελεκάνου Α., Χρονά Ζ., Λεβισιανού Δ., Αηδονίδου Λ., Αναστασοπούλου Α., Ελ-Φελλάχ Ν., Σκαπινάκης Π., 37<sup>ο</sup> Ετήσιο Πανελλήνιο Ιατρικό Συνέδριο, 17-21 Μαΐου 2011, Αθήνα.
- «Οι παράγοντες ικανοποίησης των γυναικών από το τμήμα μαστογραφίας», **Γρατσιάς Γ.**, Κόγια Σ., Πελεκάνου Α., Ελ-Φελλάχ Ν., Λεβισιανού Δ., Αναστασοπούλου Α., Αηδονίδου Λ., Χρονά Ζ., Σκαπινάκης Π., 37<sup>ο</sup> Ετήσιο Πανελλήνιο Ιατρικό Συνέδριο, 17-21 Μαΐου 2011, Αθήνα.
- «Ανίχνευση καρκίνου του μαστού με υπερηχοτομογράφημα σε γυναίκες με μαστογραφικά πυκνό μαστό», Πούλου Λ., Νταγαδάκη Ο., **Γρατσιάς Γ.**, Τσομπανλιώτη Μ., Τσιτσιμελής Δ., Παπαθεοδώρου Δ., XII Πανελλήνιο Συνέδριο Μαστολογίας, 6-8 Μαΐου 2011, Καλαμάτα.
- «Αξιολόγηση των υπερηχογραφικών μετρήσεων σε μορφώματα του μαστού», Νταγαδάκη Ο., Πούλου Λ., **Γρατσιάς Γ.**, Τσομπανλιώτη Μ.,

Τσιτσιμελής Δ., Παπαθεοδώρου Δ., XII Πανελλήνιο Συνέδριο Μαστολογίας, 6-8 Μαΐου 2011, Καλαμάτα.

- «Σύνδρομο Gorham – Παρουσίαση περιστατικού» **Γρατσίας Γ.**, Νείλλας Ι., Αλεξίου Δ., Νταγαδάκη Ο., Τσομπανλιώτη Μ., Τσιτσιμελής Δ., XVII Πανελλήνιο Ακτινολογικό Συνέδριο, 17 – 19 Δεκεμβρίου 2010, Αθήνα.
- «Ψευδώς αρνητικός οστικός έλεγχος σε ασθενείς με οστικές μεταστάσεις: Παρουσίαση περιστατικού», Νταγαδάκη Ο., **Γρατσίας Γ.**, Νείλλας Ι., Γούλα Ε., Αλεξίου Δ., Τσομπανλιώτη Μ., Τσιτσιμελής Δ., XVII Πανελλήνιο Ακτινολογικό Συνέδριο, 17 – 19 Δεκεμβρίου 2010, Αθήνα.
- «Επαγγελματικές σχέσεις στο χώρο του Δημόσιου νοσοκομείου – Αξιολόγηση επαγγελματικών σχέσεων μεταξύ ιατρικού, νοσηλευτικού και διοικητικού προσωπικού», Δ. Λεβιασιανού, Χ. Μπιλίνης, Κ. Μήλιος, Θ. Ξενοπούλου, Ν. Φαρμάκας, **Γ. Γρατσίας**, Η. Σκοπελίτης, Ν. Κοσμάς, Σ. Χατζηδήμα, 36<sup>ο</sup> Ετήσιο Πανελλήνιο Ιατρικό Συνέδριο, 4-8 Μαΐου 2010, Αθήνα.
- «Ανατομικές παραλλαγές της άνω και κάτω κοίλης φλέβας – τυχαίο εύρημα», Κόγια Σ., Βουτσινάς Ε., **Γρατσίας Γ.**, Καψαλάκη Ε., Τσιμιτσέλης Γ., Φεζουλίδης Ι., Εργαστήριο Ακτινολογίας – Ιατρικής απεικόνισης Πανεπιστημιακού Νοσοκομείου Λάρισας, 18<sup>ο</sup> Διαπανεπιστημιακό Συνέδριο Ακτινολογίας, 14 – 16 Νοεμβρίου 2008, Ιωάννινα.
- «Συγκριτική μελέτη των διεγχειρητικών και απεικονιστικών ευρημάτων με Μαγνητική Τομογραφία (MRI) στην αστάθεια του ώμου και στις ρήξεις του κοινού τενόντιου πετάλου των στροφένων μυών αυτού», Ζαχαρή Ε., Δομάζου Μ., **Γρατσίας Γ.**, Λώτη Σ., Μόρφας Κ., Κούγια Μ., Κυριακόπουλος Ν., Δελήμπασης Γ., Τμήμα Μαγνητικής Τομογραφίας – 251 Γενικό Νοσοκομείο Αεροπορίας, XVI Πανελλήνιο Ακτινολογικό Συνέδριο, 22 – 25 Οκτωβρίου 2008, Αθήνα.
- «Σχέσεις ιατρικού-νοσηλευτικού προσωπικού στο χώρο του δημόσιου νοσοκομείου», Δ. Λεβιασιανού, Κ. Μήλιος, Α. Κουτσοβασίλη, Θ. Ξενοπούλου, **Γ. Γρατσίας**, ΜΠ Κουκούλη, Ε. Καραγκιαούρη, Ε.

Φουφοπούλου, Α. Μελιδώνη, Σ. Χατζηδήμα. 34<sup>ο</sup> Ετήσιο Πανελλήνιο Ιατρικό Συνέδριο, 20 – 24 Μαΐου 2008, Αθήνα.

- «Υπερηχοτομογραφική διερεύνηση των καταγμάτων του στέρνου», Μπαλατσούκα Α., Κόγια Σ., **Γρατσίας Γ.**, Καράγιωργας Γ., Βλυχού Μ., Φεζουλίδης Ι. Εργαστήριο Ιατρικής Απεικόνισης Π.Π.Γ.Ν. Λάρισας, 17<sup>ο</sup> Διαπανεπιστημιακό Συνέδριο Ακτινολογίας, 09–11 Νοεμβρίου 2007, Πάτρα.
- «Οφθαλμοδυνία και ετερόπλευρη μυδρίαση σε κατάκλιση ως αρχικό και μοναδικό σύμπτωμα σε ασθενή με μη μικροκυτταρικό Ca πνεύμονα. Παρουσίαση περιστατικού» **Γρατσίας Γ.**, Καψαλάκη Ε., Τσιμούρτου Β<sup>1</sup>., Κούντρα Π., Ρούντας Χ., Βάσιου Α., Φεζουλίδης Ι. Εργαστήριο Ιατρικής Απεικόνισης Π.Π.Γ.Ν. Λάρισας. XV Πανελλήνιο Ακτινολογικό Συνέδριο, 13-16 Δεκεμβρίου 2006, Αθήνα.
- «Αμφοτερόπλευρα κατάγματα βραχιονίων κεφαλών κατά την διάρκεια επιληπτικής κρίσης». **Γρατσίας Γ.**, Καψαλάκη Ε., Βλυχού Μ. Καραχάλιος Ι, Φεζουλίδης Ι. Εργαστήριο Ιατρικής Απεικόνισης Π.Π.Γ.Ν. Λάρισας. XV Πανελλήνιο Ακτινολογικό Συνέδριο, 13-16 Δεκεμβρίου 2006, Αθήνα.
- «Η επίδραση της συγκέντρωσης των ενδοφλέβιων ιωδιούχων σκιαγραφικών στην εξέταση των πνευμονικών αγγείων». Τσιτσιρίδου Α., Λαβδάς Ε., **Γρατσίας Γ.**, Σιώκα Α., Φεζουλίδης Ι. Εργαστήριο Ιατρικής Απεικόνισης Π.Π.Γ.Ν. Λάρισας 4<sup>ο</sup> Πανελλήνιο Συνέδριο Τεχνολόγων Ακτινολόγων Πτυχιούχων Τ.Ε.Ι., 2-5 Νοεμβρίου 2006, Πάτρα.
- «Λίπωμα διαφράγματος - Παρουσίαση περιστατικού». **Γρατσίας Γ**, Νακοπούλου Θ., Αλεξίου Ε., Ζωγράφος Γ., Καψαλάκη Ε., Φεζουλίδης Ι. Εργαστήριο Ιατρικής Απεικόνισης Π.Π.Γ.Ν. Λάρισας 16<sup>ο</sup> Διαπανεπιστημιακό Συνέδριο Ακτινολογίας, 22 – 24 Σεπτεμβρίου 2006, Αλεξανδρούπολη
- «Σύγχρονες ενδείξεις ενδοφλέβιας ουρογραφίας». Νακοπούλου Θ, **Γρατσίας Γ.**, Σαρανταένα Ε. Μπακράτση Ε, Καψαλάκη Ε., Φεζουλίδης Ι. Εργαστήριο Ιατρικής Απεικόνισης Π.Π.Γ.Ν. Λάρισας 16<sup>ο</sup> Διαπανεπιστημιακό Συνέδριο Ακτινολογίας, 22 – 24 Σεπτεμβρίου 2006, Αλεξανδρούπολη

- «Νευροαπεικόνιση και Θεραπεία της νόσου Alzheimer» **Γρατσίας Γ.**, Λίτσας Ι., Λεβισιανού Δ., Σγουρόπουλος Π. Νευρολογική Κλινική Ιατρικής Σχολής Πανεπιστημίου Αθηνών, 8ο Επιστημονικό Συνέδριο Φοιτητών Ιατρικής Ελλάδας, 19 – 21 Απριλίου 2002, Ιωάννινα.
- «Ανοια (Ορισμός, Ταξινόμηση, Επιδημιολογικά Στοιχεία)». Λεβισιανού Δ., **Γρατσίας Γ.**, Λίτσας Ι., Σγουρόπουλος Π. Νευρολογική Κλινική Ιατρικής Σχολής Πανεπιστημίου Αθηνών, 8ο Επιστημονικό Συνέδριο Φοιτητών Ιατρικής Ελλάδας, 19 – 21 Απριλίου 2002, Ιωάννινα
- «Νόσος Alzheimer – Κλινική Εικόνα – Διάγνωση» Λίτσας Ι., Λεβισιανού Δ., **Γρατσίας Γ.**, Σγουρόπουλος Π. Νευρολογική Κλινική Ιατρικής Σχολής Πανεπιστημίου Αθηνών, 8ο Επιστημονικό Συνέδριο Φοιτητών Ιατρικής Ελλάδας,, 19 – 21 Απριλίου 2002, Ιωάννινα.
- «Παράγοντες που διαμορφώνουν την Α.Π. στο Α.Ε.Ε». Κοκονούζης Ι., **Γρατσίας Γ.**, Λεβισιανού Δ., Κούκου Ο., Βέμμος Κ. Μονάδα Οξέων Αγγειακών Εγκεφαλικών Επεισοδίων, Θεραπευτική Κλινική Π.Γ.Ν.Α. "Αλεξάνδρα", 7ο Επιστημονικό Συνέδριο Φοιτητών Ιατρικής Ελλάδας, Λάρισα, 27 – 29 Απριλίου 2001.
- «Αρτηριακή Πίεση στην Οξεία Φάση Α.Ε.Ε». Κούκου Ο., Λεβισιανού Δ., Κοκονούζης Ι., **Γρατσίας Γ.**, Βέμμος Κ. Μονάδα Οξέων Αγγειακών Εγκεφαλικών Επεισοδίων, Θεραπευτική Κλινική Π.Γ.Ν.Α "Αλεξάνδρα", 7ο Επιστημονικό Συνέδριο Φοιτητών Ιατρικής Ελλάδας, Λάρισα, 27 – 29 Απριλίου 2001.
- «Σχέση της Αρτηριακής Πίεσης στην Οξεία Φάση Α.Ε.Ε. με την πρόγνωση των ασθενών». Λεβισιανού Δ., Κούκου Ο., Κοκονούζης Ι., **Γρατσίας Γ.**, Βέμμος Κ. Μονάδα Οξέων Αγγειακών Εγκεφαλικών Επεισοδίων, Θεραπευτική Κλινική Π.Γ.Ν.Α "Αλεξάνδρα", 7ο Επιστημονικό Συνέδριο Φοιτητών Ιατρικής Ελλάδας, Λάρισα, 27 – 29 Απριλίου 2001.

## Συνεχής Κατάρτιση – Σεμινάρια

- **22<sup>ο</sup> Διαπανεπιστημιακό Συνέδριο Ακτινολογίας**, 12-14 Νοεμβρίου 2015, Αθήνα.
- **ΧΙΧ Πανελλήνιο Ακτινολογικό Συνέδριο**, 19-21 Δεκεμβρίου 2014, Αθήνα.
- **ΧVΙΙΙ Πανελλήνιο Ακτινολογικό Συνέδριο**, 12-14 Οκτωβρίου 2012, Αθήνα.
- **20<sup>ο</sup> Διαπανεπιστημιακό Συνέδριο Ακτινολογίας**, 10-13 Νοεμβρίου 2011, Λάρισα.
- **37<sup>ο</sup> Ετήσιο Πανελλήνιο Ιατρικό Συνέδριο**, 17-21 Μαΐου 2011, Αθήνα
- **ΧVΙΙ Πανελλήνιο Ακτινολογικό Συνέδριο**, 17-19 Δεκεμβρίου 2010, Αθήνα.
- **ESNR 2009**, 34<sup>th</sup> European Society of Neuroradiology Annual Meeting, 17 – 20 September 2009, Athens, Greece..
- **ERASMUS MRI Course of the Central Nervous System I**, 12 – 16 June 2008, Thessaloniki, Greece.
- **18<sup>ο</sup> Διαπανεπιστημιακό Συνέδριο Ακτινολογίας**, 14-16 Νοεμβρίου 2008, Ιωάννινα.
- **2<sup>ο</sup> Σεμινάριο Ακτινολογίας**, Κεντρικό Νευρικό Σύστημα, 10 - 11 Οκτωβρίου 2008, Λάρισα.
- **17<sup>ο</sup> Διαπανεπιστημιακό Συνέδριο Ακτινολογίας**, 09 - 11 Νοεμβρίου 2007, Πάτρα.
- **10<sup>η</sup> Ετήσια Ημερίδα & Μετεκπαιδευτικό Μάθημα**, Καρκίνος του Μαστού, 13 Οκτωβρίου 2007, Αθήνα.
- **1<sup>ο</sup> Σεμινάριο Ακτινολογίας**, Σπονδυλική στήλη και αρθρώσεις, 6 Οκτωβρίου 2007, Λάρισα.
- **2<sup>ο</sup> Σεμινάριο Βασικής Εκπαίδευσης στον Μαγνητικό Συντονισμό**, 29.06 – 01.07. 2007, Πανεπιστημιακό Νοσοκομείο Λάρισας.
- **ΧV Πανελλήνιο Ακτινολογικό Συνέδριο**, 13-16 Δεκεμβρίου 2006 Αθήνα.
- **Η απεικόνιση του μαστού**, Τριήμερο Συμπόσιο 29 Σεπτεμβρίου – 1 Οκτωβρίου 2006, Αθήνα.

- **16<sup>ο</sup> Διαπανεπιστημιακό Συνέδριο Ακτινολογίας**, 22 – 24 Σεπτεμβρίου 2006, Αλεξανδρούπολη.
- **Πρακτική εφαρμογή του Triplex στην καθημερινή άσκηση της Ακτινολογίας**, 18-19 Μαρτίου 2006, Νοσοκομείο Ευαγγελισμός, Αθήνα.
- **Όγκοι και ογκόμορφες αλλοιώσεις του εγκεφάλου**, 28/01/2006, Π.Γ.Ν. Αττικών, Αθήνα.
- **Ειδικές Συνεδρίες Νευροακτινολογίας**, Εργαστήριο Ακτινολογίας Π.Π.Γ.Ν.Α., 2005 – 2006, Λάρισα
- **4<sup>ο</sup> Πανελλήνιο Συνέδριο Τεχνολόγων Ραδιολόγων Ακτινολόγων Ελλάδος** Πτυχιούχων Τ.Ε.Ι., 2 – 5 Νοεμβρίου 2006, Πάτρα.
- **15<sup>ο</sup> Διαπανεπιστημιακό Συνέδριο Ακτινολογίας**, 11 – 13 Νοεμβρίου 2005, Μέγαρο Μουσικής Αθηνών .
- **14<sup>ο</sup> Διαπανεπιστημιακό Συνέδριο Ακτινολογίας**, 11 – 14 Νοεμβρίου 2004, Ηράκλειο Κρήτης.
- **Σεμινάριο Καρδιοαναπνευστικής Αναζωογόνησης**. Βασική και εξειδικευμένη Κ.Α.Α. Ελληνική Εταιρεία Καρδιοαναπνευστικής Αναζωογόνησης, 5 Μαΐου 2004, Αθήνα.
- **2<sup>ο</sup> Πανελλήνιο Συνέδριο Καρδιακής Ανεπάρκειας**, 2 – 4 Φεβρουαρίου 2001, Αθήνα.
- **21<sup>ο</sup> Πανελλήνιο Καρδιολογικό Συνέδριο**, 1 – 4 Νοεμβρίου 2000, Αθήνα.
- **6<sup>ο</sup> Πανελλήνιο Συνέδριο Παθολογίας**, 4 – 7 Οκτωβρίου 2000, Αθήνα.

### Ξένες γλώσσες

- **Αγγλικά** : Άριστο επίπεδο, Πτυχίο: **Certificate of Proficiency in English, University of Cambridge.**
- **Ιατρική ορολογία στα Αγγλικά**: Άριστο επίπεδο, **Πτυχίο Ζετούς τμήματος Ιατρικής Ορολογίας στα Αγγλικά**, Διδασκαλείο Ξένων Γλωσσών Εθνικού και Καποδιστριακού Πανεπιστημίου Αθηνών.

## Πληροφορική

Άριστη γνώση χειρισμού Η/Υ. Πτυχίο ECDL Core.

## Διακρίσεις

- **Βραβείο καλύτερης Εργασίας Poster – Ανάρτησης:** «Σχέσεις ιατρού-νοσηλευτικού προσωπικού στο χώρο του δημοσίου νοσοκομείου», 34<sup>ο</sup> Ετήσιο Πανελλήνιο Ιατρικό Συνέδριο, 20 – 24 Μαΐου 2008, Αθήνα.
- **Βραβείο καλύτερης Εργασίας Poster – Ανάρτησης:** «Υπερηχοτομογραφική διερεύνηση των καταγμάτων του στέρνου», 17ο Διαπανεπιστημιακό Συνέδριο Ακτινολογίας, 09–11 Νοεμβρίου 2007, Πάτρα.

## Συστάσεις

- **Φεζουλίδης Ιωάννης, Καθηγητής Ακτινοδιαγνωστικής της Ιατρικής σχολής του Πανεπιστημίου Θεσσαλίας.**
- **Καφαλάκη Ευτυχία, Αναπληρώτρια Καθηγήτρια Ακτινοδιαγνωστικής της Ιατρικής σχολής του Πανεπιστημίου Θεσσαλίας.**
- **Κυριακοπούλου Κωνσταντίνα, Διευθύντρια του τμήματος Υπερήχων – Τρίπλεξ, Όμιλος Ιατρικού Αθηνών, Ιατρικό Αθηνών.**
- **Τσομπανλιώτη Μαρία, Αν.Διευθύντρια του Ακτινοδιαγνωστικού Εργαστηρίου του Γενικού Ογκολογικού Νοσοκομείου Κηφισιάς "Οι Άγιοι Ανάργυροι", υπεύθυνη Κλασσικής Ακτινολογίας, Υπερήχων – Τρίπλεξ, Μαστογραφίας.**

**ΔΙΑΓΝΩΣΤΙΚΗ ΔΙΕΡΕΥΝΗΣΗ ΑΣΘΕΝΩΝ ΜΕ ΣΚΛΗΡΥΝΣΗ ΚΑΤΑ ΠΛΑΚΑΣ ΜΕ ΤΙΣ ΜΕΘΟΔΟΥΣ ΚΛΑΣΜΑΤΙΚΗΣ ΑΝΙΣΟΤΡΟΠΙΑΣ (FA), ΔΕΣΜΙΔΟΓΡΑΦΙΑΣ (DTI), ΜΑΓΝΗΤΙΚΗΣ ΦΑΣΜΑΤΟΣΚΟΠΙΑΣ (MRS) ΚΑΙ ΟΓΚΟΜΕΤΡΙΑΣ (VOLUMETRY) ΚΑΙ ΠΡΟΓΝΩΣΤΙΚΗ ΣΗΜΑΣΙΑ ΤΩΝ ΕΥΡΗΜΑΤΩΝ ΣΤΗΝ ΦΥΣΙΚΗ ΕΞΕΛΙΞΗ ΤΗΣ ΝΟΣΟΥ.**

**ΓΡΑΤΣΙΑΣ ΓΕΩΡΓΙΟΣ**

Πανεπιστήμιο Θεσσαλίας, Τμήμα Ιατρικής

### **ΤΡΙΜΕΛΗΣ ΣΥΜΒΟΥΛΕΥΤΙΚΗ ΕΠΙΤΡΟΠΗ**

- 1. Δρ. Ιωάννης Β. Φεζουλίδης**, Καθηγητής Διαγνωστικής Ακτινολογίας, Τμήμα Ιατρικής, Πανεπιστήμιο Θεσσαλίας **(Επιβλέπων)**
- 2. Δρ. Γεώργιος Μ. Χατζηγεωργίου**, Καθηγητής Νευρολογίας, Τμήμα Ιατρικής, Πανεπιστήμιο Θεσσαλίας
- 3. Δρ. Ευτυχία Καψαλάκη**, Αναπληρώτρια Καθηγήτρια Ακτινοδιαγνωστικής, Τμήμα Ιατρικής, Πανεπιστήμιο Θεσσαλίας



<b>Πίνακας Περιεχομένων</b>	<b>Σελ.</b>
Επταμελής Εξεταστική Επιτροπή	03
Ευχαριστίες	04
Βιογραφικό σημείωμα	05
Τριμελής Συμβουλευτική Επιτροπή	16
Περιεχόμενα	17
<b>Γενικό μέρος</b>	<b>20</b>
<b>A. Παθήσεις της λευκής ουσίας</b>	<b>21</b>
<b>A.1. Απομυελνωτικές νόσοι</b>	<b>21</b>
<b>A.2. Δυσμυελινωτικές νόσοι</b>	<b>21</b>
<b>A.3. Σκλήρυνση κατά Πλάκας (ΣΚΠ)</b>	<b>22</b>
<b>A.3.1. Ιστορικά στοιχεία</b>	<b>22</b>
<b>A.3.2. Επιδημιολογία</b>	<b>22</b>
<b>A.3.3. Παραλλαγές της ΣΚΠ</b>	<b>23</b>
<b>A.3.4. Η ΣΚΠ στην παιδική ηλικία</b>	<b>25</b>
<b>A.3.5. Κλινική Εικόνα</b>	<b>27</b>
<b>A.3.6. Η Φυσική Πορεία της ΣΚΠ</b>	<b>27</b>
<b>A.3.7. Πρόγνωση</b>	<b>28</b>
<b>A.3.8. Αιτιολογία</b>	<b>29</b>
<b>A.3.9. Παθοφυσιολογία</b>	<b>29</b>
<b>A.3.10. Ταξινόμηση</b>	<b>30</b>
<b>A.3.11. Διάγνωση</b>	<b>31</b>
<b>A.3.12. Απεικονιστικά Διαγνωστικά Κριτήρια της ΣΚΠ</b>	<b>31</b>
<b>A.3.13. Η διαφορική διάγνωση της ΣΚΠ</b>	<b>35</b>
<b>A.3.14. Θεραπεία</b>	<b>36</b>
<b>A.4. Απεικονιστικές Μέθοδοι</b>	<b>38</b>
<b>A.4.1. Ο ρόλος της Μαγνητικής Τομογραφίας στην διάγνωση της ΣΚΠ</b>	<b>38</b>
<b>A.4.2. Μορφολογία – Εντόπιση βλαβών</b>	<b>39</b>
<b>A.4.3. Εμπλουτισμός βλαβών ΣΚΠ</b>	<b>41</b>
<b>A.4.4. Ογκόμορφη ΣΚΠ</b>	<b>43</b>
<b>A.4.5. Μαύρες Τρύπες (Black Holes)</b>	<b>43</b>
<b>A.4.6. Πρωτόκολλο απεικόνισης στην ΣΚΠ</b>	<b>45</b>

A.5. ΣΚΠ και Οπτική Νευρίτιδα	46
A.6. ΣΚΠ και Φαία Ουσία	47
A.7. ΣΚΠ και Νωτιαίος Μυελός	48
A.8. Η επίδραση της ισχύος του Μαγνητικού Πεδίου στην διάγνωση της ΣΚΠ	51
A.9. Το παράδοξο κλινικής εικόνας – Μαγνητικής Τομογραφίας στην ΣΚΠ	53
A.10. Απεικόνιση με σταθμισμένη διάχυση (DWI)	54
A.11. Απεικόνιση με τον Τανυστή Διάχυσης (DTI)	55
A.11.1. Η Κλασματική Ανισοτροπία (FA) και ο Φαινομενικός Συντελεστής Διάχυσης (ADC)	55
A.11.2. Κλινική σημασία παραμέτρων DTI σε ασθενείς με ΣΚΠ	62
A.11.3. Οι μεταβλητές του DTI στην παρακολούθηση ασθενών με ΣΚΠ	64
A.12. Τρακτογραφία ( Diffusion-based Tractography) και ΣΚΠ	66
A.13. Ατροφία του ΚΝΣ και ΣΚΠ	67
A.14. Ογκομετρία (Volumetry) και ΣΚΠ	70
A.15. Η Μαγνητική Φασματοσκοπία (MRS) στην ΣΚΠ	71
A.16. Magnetization Transfer – Magnetization Transfer Ratio και ΣΚΠ	75
A.17. Λειτουργική Μαγνητική Τομογραφία (f MRI) και ΣΚΠ	77
A.18. Μαγνητική Τομογραφία Αιμάτωσης (Perfusion MRI) και ΣΚΠ	77
A.19. Μοριακή Απεικόνιση (PET) και ΣΚΠ	78
A.20. Αναφορά ερευνητικών κατευθύνσεων απεικόνισης της ΣΚΠ στον ΝΜ	78
<b>Ειδικό μέρος</b>	<b>80</b>
A. Υλικό και μέθοδος της έρευνας	81
B. Αποτελέσματα μελέτης	87
B.1. Οι τιμές της FA και του ADC στην NAWM ασθενών με ΣΚΠ	87
B.2. Οι τιμές της FA και του ADC σε συσχέτιση με το EDSS	89
B.3. Μαγνητική Φασματοσκοπία	90
B.4. Εντόπιση των βλαβών του εγκεφάλου στους ασθενείς της μελέτης	94
B.5. Η παθολογία του ΝΜ στους ασθενείς της μελέτης	99
B.6. Επανελέγχοι: Εστίες με σκιαγραφική ενίσχυση ή/και εμφάνιση νέων εστιών σε συσχέτιση με τις τιμές του DTI στην NAWM	101
B.7. Εγκεφαλική ατροφία	103
B.8. Τρακτογραφία	104
Γ. Συζήτηση	108

Δ. Συμπεράσματα	119
Άρθρο διατριβής	120
Περίληψη	121
Abstract	123
<b>Παράρτημα Γενικού Μέρους</b>	<b>124</b>
<b>Βιβλιογραφία</b>	<b>169</b>

# ΓΕΝΙΚΟ ΜΕΡΟΣ

## **A. Παθήσεις της λευκής ουσίας**

Οι παθήσεις της λευκής ουσίας αποτελούν ένα ετερογενές σύνολο νοσημάτων, τα απομυελινωτικά και τα δυσμυελινωτικά νοσήματα. Τα **απομυελινωτικά** νοσήματα είναι επίκτητά και ο τραυματισμός και η καταστροφή της λευκής ουσίας είναι φλεγμονώδους αιτιολογίας. Τα **δυσμυελινωτικά** νοσήματα είναι συγγενή και αποδίδονται σε ανωμαλίες στην κατασκευή ή την διατήρηση της μυελίνης λόγω γενετικής βλάβης, ενζυμικής διαταραχής ή και των δύο.

### **A.1. Απομυελινωτικές νόσοι**

Οι απομυελινωτικές νόσοι ταξινομούνται ανάλογα με την αιτιολογία τους σε πρωτοπαθείς και δευτεροπαθείς (Scot et al, 2002). Στις **πρωτοπαθείς** ανήκει η Σκλήρυνση Κατά Πλάκας (ΣΚΠ) με την κλασσική της μορφή (Charcot) και τις παραλλαγές της (Balo, Devic, Schilder, Marburg). Στις **δευτεροπαθείς** το αίτιο είναι ανοσολογικό (ADEM), ιογενές (HIV εγκεφαλίτιδα, PML, υποξεία σκληρυντική πανεγκεφαλίτιδα), αγγειακό (νόσος Binswanger, CADASIL, εγκεφαλοπάθεια μετά από υποξία, αναστρέψιμη οπίσθια λευκοεγκεφαλοπάθεια), μεταβολικό (ωσμωτική απομυελίνωση, κεντρική μυελινόλυση της γέφυρας), τοξικό (αιθανόλη, ακτινοβολία, νόσος Marchiafava – Bignami, διάσπαρτη νεκρωτική λευκοεγκεφαλοπάθεια, φάρμακα, τοξίνες) και τραυματικό (διάχυτη κάκωση νευραξόνων).

### **A.2. Δυσμυελινωτικές νόσοι**

Οι δυσμυελινωτικές νόσοι είναι σπάνιες, συναντώνται συνήθως στο παιδικό και εφηβικό πληθυσμό και σε κάποιες περιπτώσεις όπως στην αδρενολευκοδυστροφία συνυπάρχουν χαρακτηριστικά τόσο δυσμυελίνωσης όσο και απομυελίνωσης. Οι κυριότερες εξ αυτών είναι η νόσος Alexander, η νόσος Krabbe, η νόσος Canavan, η νόσος Pelizaeus – Merzbacher, η μεταχρωματική λευκοδυστροφία και η αδρενολευκοδυστροφία.

### **A.3. Σκλήρυνση κατά Πλάκας (ΣΚΠ)**

#### **A.3.1. Ιστορικά στοιχεία**

Η ΣΚΠ είναι μία χρονίως εξελισσόμενη νόσος του Κεντρικού Νευρικού Συστήματος (ΚΝΣ) με πολυεστιακή νευρολογική σημειολογία και εξάρσεις και υφέσεις στην τυπική της μορφή (Adams and Victor, 1993). Η ιστορία της έρευνας για αυτήν την διαταραχή ξεκίνησε το 1835, όταν ο Γάλλος παθολογοανατόμος J. Kruvelie περιέγραψε κατά τόπους περιοχές σκλήρυνσης. Η πρώτη κλασσική περιγραφή έγινε από τον J. Charcot το 1886, ο οποίος περιέγραψε την νόσο ως ένα συνδυασμό σπαστικής παραπληγίας, τρόμου προσπαθείας, διαταραχής ομιλίας, απώλειας όρασης και νυσταγμού.

#### **A.3.2. Επιδημιολογία**

Η ΣΚΠ αποτελεί την **συχνότερη απομυελινωτική νόσο**. Υπολογίζεται ότι σε παγκόσμιο επίπεδο 2.000.000 άτομα πάσχουν από ΣΚΠ, γεγονός που την καθιστά την συχνότερη μη τραυματική αιτία αναπηρίας μεταξύ νέων και μέσης ηλικίας ατόμων. Στην χώρα μας υπολογίζεται πως 9.500 με 10.000 άτομα πάσχουν από ΣΚΠ (100 ασθενείς περίπου / 1.000.000 πληθυσμού). Η Ελλάδα ανήκει στις χώρες με χαμηλό προς μέσο κίνδυνο για ΣΚΠ. Στην Ελληνική κοινότητα της Κύπρου η επικράτηση της ΣΚΠ ήταν ελαφρά υψηλότερη από την αντίστοιχη της Ελλάδας, γεγονός που δείχνει εν μέρει περιβαλλοντική επίδραση και εν μέρει λεπτομερέστερη εξέταση των περιπτώσεων καθώς και μια τάση για την συγγένεια αίματος για την εξήγηση των δεδομένων της Κύπρου (Pugliatti et al., 2002).

Η **αύξηση της επίπτωσης** της ΣΚΠ που αναφέρεται σε διαφορετικές περιοχές μπορεί να αιτιολογηθεί από την διαφοροποίηση των περιβαλλοντικών παραγόντων σε επιρρεπείς πληθυσμούς, καθώς η γενετική ταυτότητα ενός πληθυσμού μπορεί να διαμορφώσει επίπτωση της νόσου. Η γεωγραφική κατανομή της ΣΚΠ μπορεί να ερμηνευτεί ως ασυνεχής κατανομή των αλληλόμορφων γονιδίων επιρρέπειας στη νόσο, τα οποία στη συνέχεια τροποποιούνται και επηρεάζονται από το περιβάλλον (Rosati, 2001). **Εικόνα 1.**

Η **ηλικιακή κορυφή** της νόσου είναι τα 30 έτη, με επικράτηση στο γυναικείο φύλο (διπλάσια έως τριπλάσια συχνότητα εμφάνισης σε σχέση με το ανδρικό φύλο). Παρόλα αυτά μπορεί να εμφανιστεί σε παιδιά και εφήβους (3% - 5%) καθώς και σε άτομα άνω των 50 ετών (9%). Περιβαλλοντικοί παράγοντες φαίνεται να έχουν

κεντρικό ρόλο στην επιδεκτικότητα ενηλίκων να προσβληθούν από ΣΚΠ. Τέτοιοι είναι το γεωγραφικό πλάτος, η έκθεση σε ιούς και ειδικότερα στον EBV, το κάπνισμα και τα επίπεδα βιταμίνης D. Έχει γίνει πρόοδος στην κατανόηση του μηχανισμού με τον οποίο η βιταμίνη D μειώνει τον κίνδυνο ΣΚΠ. Ανάμεσα στις ωφέλιμες δράσεις ανήκει η ενίσχυση του αμυντικού συστήματος μέσω παραγωγή ουσιών με αντιμικροβιακή και αντιτοξική δράση (Grant, 2008).

### **A.3.3. Παραλλαγές της ΣΚΠ**

Οι αποκαλούμενες “παραλλαγές” της ΣΚΠ παρόλο που είναι σχετικά σπάνιες είναι κλινικά σημαντικές καθώς μπορούν να προκαλέσουν σημαντική διαγνωστική σύγχυση και μερικές φορές να οδηγήσουν σε λάθος διάγνωση. Με την εμφάνιση νεότερων, πιο εστιασμένων και πιο επιθετικών θεραπειών για την ΣΚΠ και τις παραλλαγές της η σωστή διάγνωση γίνεται ακόμα πιο σημαντική (Simon et al., 2008). **Πίνακας 1**

**Η νόσος του Devic** (neuromyelitis optica) αντιπροσωπεύει οξεία παραλλαγή της ΣΚΠ ή μια ξεχωριστή απομυελινωτική νόσο. Η πρώτη περιγραφή έγινε από τον Γάλλο γιατρό E. Devic το 1890. Η νόσος περιλαμβάνει εγκάρσια μυελίτιδα σε συνδυασμό με αμφοτερόπλευρη οπτική νευρίτιδα. Τα συμπτώματα μπορούν να εμφανιστούν ταυτόχρονα ή με διαφορά ημερών ή εβδομάδων και οι κλινικές εκδηλώσεις δεν είναι ανεξάρτητες αλλά στα πλαίσια ενός γενικευμένου συνδρόμου. Τα σοβαρά συμπτώματα από την όραση με τύφλωση μπορεί να γίνουν καθολικά και μόνιμα μέσα σε λίγες ημέρες και η αμφοτερόπλευρη οπτική νευρίτιδα είναι συνηθισμένη. Αυτό έρχεται σε αντίθεση με την ΣΚΠ όπου η αμφοτερόπλευρη οπτική νευρίτιδα είναι σχετικά ασυνήθης και η αρχική έκπτωση της οπτικής οξύτητας είναι σχετικά περιορισμένη και παροδική. Η 5ετής θνησιμότητα είναι 10% στην μονοφασική μορφή και 30% στην πολυφασική μορφή της νόσου. Στην ΜΤ αναγνωρίζονται απομυελινωτικές αλλοιώσεις στα οπτικά νεύρα και στον ΝΜ, ενώ ο εγκέφαλος παραμένει φυσιολογικός (Sadiq, 1995) **Εικόνα 2**

**Η νόσος του Balo** (συγκεντρική σκλήρυνση) είναι μία εξαιρετικά σπάνια απομυελινωτική διαταραχή, στην οποία πολλαπλές ευμεγέθεις απομυελινωτικές βλάβες εναλλάσσονται με περιοχές φυσιολογικής μυελίνωσης. Περιγράφηκε για πρώτη φορά από τον Ούγγρο παθολόγο J. Baló. Οι περιοχές μυελίνωσης παριστούν επαναμυελίνωση παρά άθικτη μυελίνη (Kim et al. 1997). Αυτή η διαταραχή προσβάλλει νεαρά άτομα και είναι συχνή στην Ιαπωνία και τις Φιλιππίνες. Η

συγκεντρική σκλήρυνση έχει τυπικά ιστολογικά και απεικονιστικά χαρακτηριστικά, ενώ κλινικά δεν διαφοροποιείται από την κλασσική ΣΚΠ (Chen et al. 1996). Στην απεικόνιση με μαγνητική φασματοσκοπία τα βασικά ευρήματα ομοιάζουν με εκείνα των ευμεγεθών βλαβών της ΣΚΠ: αύξηση του λόγου χολίνη/κρεατίνη, μείωση του λόγου NAA/κρεατίνη και αυξημένη λακτάση (Khiat et al., 2007). **Εικόνα 3**

Η νόσος του **Schilder** είναι μία οξεία, ταχέως εξελισσόμενη μορφή της ΣΚΠ με αμφοτερόπλευρη μη συμμετρική απομυελίνωση. Εμφανίζεται στην παιδική ηλικία και σπανίως μετά τα 40. Χαρακτηρίζεται από ευμεγέθεις συρρέουσες περιοχές απομυελίνωσης, σαφώς περιγεγραμμένες, με εντόπιση στα ημιωοειδή κέντρα, στο στέλεχος, την παρεγκεφαλίδα και στους ινιακούς λοβούς. Αυτή η διαταραχή της λευκής ουσίας περιγράφηκε πρώτη φορά από τον Αμερικανό νευρολόγο/ψυχίατρο P. Schilder το 1912.

Ένας πρακτικός ορισμός από τον Poser περιλαμβάνει: 1) μία ή δύο σχετικά συμμετρικές απομυελινωτικές πλάκες διαστάσεων τουλάχιστον 3 εκ. X 2 εκ., σε δύο ή τρεις διαστάσεις, 2) συμμετοχή των ημιωοειδών κέντρων, 3) να μην υπάρχουν άλλες αλλοιώσεις με βάση κλινικά, παρακλινικά ή απεικονιστικά κριτήρια και 4) να αποκλειστεί η αδρενολευκοδυστροφία (Poser et al, 1985 ). Τα κλινικά σημεία περιλαμβάνουν σπασμούς, αταξία και ψυχιατρικές διαταραχές. Η απομυελίνωση μπορεί να εξελιχθεί ταχέως και να έχει θανατηφόρο κατάληξη. Σε μετέπειτα στάδια της νόσου αναγνωρίζεται βαλλεριανή (Wallerian) εκφύλιση και σχηματισμός κύστεων. **Εικόνα 4**

Η **παραλλαγή Marburg** της ΣΚΠ ορίζεται ως επαναλαμβανόμενες υποτροπές με ταχεία εμφάνιση αναπηρίας, απώλεια των αντανακλαστικών του φάρυγγα και κυστικές διαταραχές. Η νόσος περιγράφηκε για πρώτη φορά από τον Αυστριακό νευρολόγο O.Marburg το 1902. Ο τύπος αυτός απαντάται σπάνια, συνήθως αφορά νέους ενήλικες. Η εμφάνιση πυρετού προηγείται της εμφάνισης της νόσου, η οποία έχει κεραυνοβόλο πορεία και μπορεί να οδηγήσει στον θάνατο. Η ιστολογική εξέταση δείχνει καταστροφή της μυελίνης, απώλεια νευραξόνων και οίδημα (Wegner, 2005).

Η MT αναδεικνύει πολλαπλές απομυελινωτικές εστίες διαφόρων μεγεθών με ενδιάμεσες περιοχές αγγειογενούς περιεστιακού οιδήματος. Η ενίσχυση με Gd ακολουθεί δακτυλιοειδές πρότυπο. Η ακολουθία διάχυσης (DWI) ως follow up αναδεικνύει ταχεία εξέλιξη των αλλοιώσεων, με νέκρωση στο κέντρο. Η μαγνητική φασματοσκοπία (MRS) έχει μη ειδικά ευρήματα καταστροφής των κυτταρικών μεμβρανών, αύξηση της κορυφής της χολίνης με συνακόλουθη μείωση του NAA



(Niebler et al. 1992). Αυτή η μορφή πρέπει να διαφοροποιείται από την ογκόμορφη ΣΚΠ (μεγάλη απομυελινωτική αλλοίωση άνω των 3 εκ.) και από την ADEM. Κλινικά η ογκόμορφη ΣΚΠ ομοιάζει με την κλασσική ΣΚΠ, έχει δηλαδή πορεία με εξάρσεις και υφέσεις ενώ η ταχεία εξέλιξη είναι μη τυπική. Στην MT της ογκόμορφη ΣΚΠ, όπως και η μορφή της **Marburg**, αναγνωρίζονται ευμεγέθεις απομυελινωτικές αλλοιώσεις και παλαιότερες “χρόνιες” αλλοιώσεις. Η διαφορική διάγνωση της παραλλαγής Marburg από την ADEM γίνεται κυρίως από την παρακολούθηση των ασθενών. **Εικόνα 5**

#### **A.3.4. Η Σκλήρυνση Κατά Πλάκας στην παιδική ηλικία**

Η παιδιατρική ΣΚΠ αποτελεί το 5% των συνολικών περιπτώσεων ΣΚΠ. Σύμφωνα με την Διεθνή Ομάδα Μελέτης της Παιδιατρικής ΣΚΠ η νόσος μπορεί να διαγνωστεί μετά από δύο κλινικά επεισόδια απομυελίνωσης του ΚΝΣ με διάστημα 30 ημερών μεταξύ τους. Τα κριτήρια του Barkhof για την διασπορά στο χώρο της νόσου με βάση την MT εγκεφάλου ισχύουν και στην παιδική ηλικία. Εναλλακτικά η παρουσία δύο εστιών στην MT σε συνδυασμό με τουλάχιστον δύο ολιγοκλωνικές ζώνες στο ENY ή αυξημένο δείκτη IgG τεκμηριώνουν την διασπορά στο χώρο. Για την διασπορά στον χρόνο ισχύουν επίσης τα κριτήρια των ενηλίκων (Yeh et al., 2009). **Εικόνα 6**

Γενετικοί και περιβαλλοντικοί παράγοντες διαδραματίζουν σημαντικό ρόλο στην εμφάνιση της νόσου. Έτσι η προηγούμενη λοίμωξη από EBV τριπλασιάζει τις πιθανότητες εμφάνισης ΣΚΠ στον παιδικό πληθυσμό. Η σχέση αυτή είναι ισχυρότερη για το πυρηνικό αντιγόνο I του EBV (Banwell et al., 2009). Αντίθετα η έκθεση στον VZV θεωρείται ότι δρα προστατευτικά (Mikaeloff et al., 2009). Η διάγνωση στην παιδική ΣΚΠ τίθεται με την MT, το ENY και τα προκλητά οπτικά δυναμικά.

Οι ανωμαλίες στην λευκή ουσία στην MT σε παιδική ηλικία έχει ευρύ πεδίο διαφορικής διάγνωσης και περιλαμβάνει φλεγμονώδη, λοιμώδη, μεταβολικά και νευροεκφυλιστικά αίτια. Σε πολλές περιπτώσεις οι μονοφασικές απομυελινωτικές παθήσεις είναι δύσκολο να διαχωριστούν από το πρώτο απομυελινωτικό επεισόδιο ασθενούς με παιδιατρική ΣΚΠ, ειδικά σε νεαρότερους ασθενείς.

Η **ADEM** έχει οριστεί ως ένα πρώτο κλινικό επεισόδιο που αφορά το ΚΝΣ, φλεγμονώδους ή απομυελινωτικής αιτιολογίας, με οξεία ή υποξεία έναρξη. Δεν υπάρχουν αξιόπιστοι προγνωστικοί κλινικοί, βιολογικοί ή απεικονιστικοί δείκτες που να διαχωρίζουν ένα πρώτο επεισόδιο ΣΚΠ από ένα απομυελινωτικό επεισόδιο με

ομοιότητες με ADEM. Ασθενείς με κλινικές εκδηλώσεις που παραπέμπουν σε ADEM και MT με χαρακτηριστές έναρξης ΣΚΠ έχουν αυξημένο κίνδυνο να εμφανίσουν και δεύτερο επεισόδιο (Mikaeloff, Y. et al., 2004). **Εικόνα 7**

### **A.3.5. Κλινική Εικόνα**

Τα **συμπτώματα** ποικίλουν από μεμονωμένη παράλυση κάποιου κρανιακού νεύρου, οπτική νευρίτιδα και αισθητικές διαταραχές μέχρι πάρεση, παραπληγία και μυελοπάθεια. Οι ασθενείς με ΣΚΠ εμφανίζουν επίσης διαφόρου βαθμού διαταραχές στις διανοητικές τους ικανότητες. Στο 60% των περιπτώσεων τα πρώτα συμπτώματα είναι διπλωπία και οπτική νευρίτιδα. Άλλα συμπτώματα είναι η μυϊκή αδυναμία, η παραισθησία και οι διαταραχές βάδισης. Με την εξέλιξη της νόσου παρατηρείται ύφεση των πυραμιδικών σημείων και διαταραχή των σφικτήρων της πύελου, όπως και πτώση των γνωσιακών λειτουργιών και απώλεια μνήμης. Οι αισθητικές διαταραχές εμφανίζονται συχνά στην έναρξη ενώ ο πόνος σπάνια εμφανίζεται ως σύμπτωμα. **Πίνακας 2**

Πέρα από τα σωματικά συμπτώματα οι ασθενείς με ΣΚΠ εμφανίζουν διαταραχές και από την **ψυχική σφαίρα**, έχοντας πιθανότητα 50% να εμφανίσουν κατάθλιψη στην διάρκεια της ζωής τους (Sadovnick et al., 1996). Μελέτες με MT έδειξαν συσχέτιση μεταξύ εμφάνισης καταθλιπτικών διαταραχών και παρουσίας απομυελινωτικών πλακών στο μετωπιαίο λοβό (Pujol et al., 1997) και στον κροταφικό λοβό (Bakshi et al., 2000). Έρευνες με Τομογραφία Εκπομπής Ποζιτρονίων (PET) συσχέτισαν την κατάθλιψη με χαμηλό εγκεφαλικό μεταβολισμό, ιδία στην περικοιλιακή λευκή ουσία (Bakshi et al., 1998). Μία μεταγενέστερη μελέτη έδειξε ότι οι βλάβες στον δεξιό κροταφικό λοβό και ο βαθμός της σωματικής αναπηρίας σχετίζονται με την εμφάνιση της κατάθλιψης (Zorzon et al., 2002).

Μια μέθοδος ποσοτικοποίησης του βαθμού αναπηρίας των ασθενών με ΣΚΠ είναι το EDSS (Expanded Disability Status Scale), μέσω του οποίου μελετάται και η μεταβολή του βαθμού της αναπηρίας με την εξέλιξη της νόσου. Η κλίμακα αυτή αναπτύχθηκε το 1983 από τον νευρολόγο John Kurtzke ως εξέλιξη προηγούμενης κλίμακας για το επίπεδο της αναπηρίας (DSS). Το EDSS παίρνει τιμές από 0 έως 10, αυξανόμενο ανά 0,5 και καθορίζεται από την νευρολογική εκτίμηση. Ασθενείς με τιμές 1,0 – 4,5 μπορούν να περπατήσουν χωρίς βοήθεια ενώ όσοι έχουν τιμές 5,0 – 9,5 θεωρούνται μη ικανοί να περπατήσουν. Στην κλίμακα του EDSS ελέγχονται οκτώ λειτουργικά συστήματα (πυραμιδικό, παρεγκεφαλίδα, στέλεχος, αισθητικότητα,

λειτουργία ουροδόχου κύστης και εντέρου, όραση, εγκεφαλικές και νοητικές λειτουργίες). Το κάθε σύστημα λαμβάνει τιμές από 0 (καμία αναπηρία) ως 5-6 (σοβαρή αναπηρία) (Kurtzke, 1983). **Πίνακας 3**

Στις κλινικές μελέτες η επιδείνωση της αναπηρίας ορίζεται ως μια διαρκής αύξηση στο EDSS κατά  $\geq 1$  βαθμό όταν αυτό έχει τιμή 5,5 ή λιγότερο, την στιγμή της πρώτης εξέτασης και ως μια διαρκής αύξηση στο EDSS κατά  $\geq 0,5$  βαθμό όταν αυτό έχει τιμή 6,0 ή περισσότερο (Panitch et al., 2004). Ο ρυθμός εξέλιξης της αναπηρίας μετράται με τον χρόνο που απαιτείται για την εμφάνιση της αναπηρίας και με την Κλίμακα Σοβαρότητας της ΣΚΠ - Multiple Sclerosis Severity Scale (MSSS). Το MSSS βασίζεται στον συνδυασμό του EDSS και της διάρκειας της νόσου και κυμαίνεται από 0 έως 10, με τις υψηλότερες τιμές να δείχνουν γρηγορότερη εξέλιξη της αναπηρίας (Roxburgh et al., 2005).

### **A.3.6. Η Φυσική Πορεία της ΣΚΠ**

Υπάρχουν δύο προσεγγίσεις για την περιγραφή της φυσικής πορείας της νόσου. Η πρώτη είναι ποιοτική, βασισμένη στην αλληλεπίδραση μεταξύ υποτροπών και προϊούσας πορείας, η οποία οδηγεί σε σκιαγράφιση της πορείας της νόσου. Η δεύτερη είναι ποσοτική, σχετιζόμενη με την επιδείνωση της νευρολογικής εικόνας, η οποία επιτρέπει την πρόγνωση της νόσου. Είναι αποδεκτό πως η πορεία της ΣΚΠ μπορεί να θεωρηθεί η έκφραση δύο κλινικών φαινομένων, των υποτροπών και της προόδου της νόσου, τα οποία αντιστοιχούν σε διακριτές παθοφυσιολογικές διαδικασίες στο Κεντρικό Νευρικό Σύστημα (ΚΝΣ).

Οι υποτροπές (εξάρσεις) είναι η κλινική έκφραση οξείας εστιακής φλεγμονής του ΚΝΣ. Συγκεκριμένα, αντιστοιχούν στην εμφάνιση μιας νέας εστιακής οξείας φλεγμονώδους αλλοίωσης ή στην επαναδραστηριοποίηση κάποιας παλαιότερης. Ορίζονται ως η εμφάνιση, η επανεμφάνιση ή η επιδείνωση συμπτωμάτων νευρικής δυσλειτουργίας, με υποξεία έναρξη μέσα σε λίγες ώρες ή ημέρες, που ακολουθείται από σταθεροποίηση και ύφεση, είτε πλήρη είτε μερική. Οι εξάρσεις διαρκούν πάνω από 24 ώρες αλλά κάποιοι συγγραφείς υποστηρίζουν ως ελάχιστη διάρκεια τις 48 ώρες. Συμπτώματα που εμφανίζονται μέσα σε 1 μήνα θεωρούνται τμήμα της ίδιας υποτροπής. Η κόπωση από μόνη της δεν θεωρείται υποτροπή, όπως και ο παροδικός πυρετός και η επιδείνωση των συμπτωμάτων μετά από άσκηση (φαινόμενο Uhthoff's). Το φαινόμενο Uhthoff είναι η επιδείνωση συμπτωμάτων που

προϋπάρχουν ή η επανεμφάνιση παλαιότερων συμπτωμάτων λόγω της αύξησης της θερμοκρασίας του σώματος.

Η προϊούσα πορεία της νόσου ορίζεται ως μια σταθερή επιδείνωση των συμπτωμάτων και των σημείων μέσα σε 6-12 μήνες. Όταν η επιδείνωση αρχίσει, συνεχίζεται καθόλη τη διάρκεια της νόσου, αν και περιστασιακά υπάρχει στασιμότητα ή προσωρινή μικρή βελτίωση. Η πρόοδος της νόσου είναι η κλινική εκδήλωση της χρόνιας, σταδιακής, διάχυτης εκφύλισης του ΚΝΣ, η οποία είναι το άλλο χαρακτηριστικό της ΣΚΠ, πέραν από την οξεία, πολυεστιακή, υποτροπιάζουσα φλεγμονώδη διαδικασία (Confavreux et al., 2008).

### **A.3. 7. Πρόγνωση**

Η πρόγνωση της νόσου έχει σημαντικές διακυμάνσεις μεταξύ των ασθενών και έχει μεγάλη σημασία τόσο για τον κλινικό όσο και για τον ασθενή, ειδικά τα πρώτα χρόνια της νόσου, όπου λαμβάνονται αποφάσεις για την προσωπική και επαγγελματική ζωή του ασθενούς αλλά και για την θεραπεία του. Η λίστα με τους κλινικούς παράγοντες που έχουν προγνωστική αξία στην έκβαση της ΣΚΠ είναι μεγάλη. Έναρξη νόσου σε μεγαλύτερη ηλικία, αρχική συμπτωματολογία από το Νωτιαίο Μυελό, την κινητικότητα, την ισορροπία, την πυραμιδική οδό και την παρεγκεφαλίδα, η προϊούσα πορεία της νόσου, η μη πλήρης ανάκαμψη από το πρώτο επεισόδιο, η γρήγορη εμφάνιση του δεύτερου νευρολογικού επεισοδίου, ο μεγαλύτερος αριθμός υποτροπών στα πρώτα 2 έως 5 χρόνια από την έναρξη της νόσου και το υψηλότερο EDSS score είναι δυσμενείς προγνωστικοί παράγοντες. Σε ότι αφορά παρακλινικές παραμέτρους, η αρχική μαγνητική τομογραφία έχει προγνωστική αξία, με το φορτίο βλαβών σε T2 ακολουθίες ασθενών με μονοεστιακό επεισόδιο να σχετίζεται με τον βαθμό της αναπηρίας μετά από 5 χρόνια (Filippi et al., 2004).

### **A.3.8. Αιτιολογία**

Η ΣΚΠ είναι η περισσότερο μελετημένη απομυελινωτική διαταραχή, καθώς από την ανακάλυψη της μέχρι και σήμερα η έρευνα είναι εντατική. Παρόλα αυτά η αιτιολογία της δεν είναι ακόμα γνωστή. Εξωγενείς παράγοντες είναι πιθανά υπεύθυνοι για την εμφάνιση της νόσου, σε υπόστρωμα γενετικής προδιάθεσης. Οι υποθέσεις για την αιτιολογία της νόσου περιλαμβάνουν την λοίμωξη, την αυτοάνοση αντίδραση σε φυσιολογική μυελίνη, έναν συνδυασμό λοιμώδους και αυτοάνοσης

διεργασίας, τοξικά και μεταβολικά αίτια. Κάποιες μελέτες υποστηρίζουν την θεωρία της ιογενούς αιτιολογίας σε γενετικά προδιαθετειμένα άτομα, χωρίς όμως να έχει απομονωθεί συγκεκριμένο παθογόνο αίτιο από πάσχοντα ιστό.

Σήμερα η πιο διαδεδομένη θεωρία είναι η πολυπαραγοντική, σύμφωνα με την οποία η ΣΚΠ εμφανίζεται κάτω από συγκεκριμένο συνδυασμό εξωγενών παραγόντων σε γενετικώς προδιαθετειμένα άτομα και οδηγεί σε χρόνια φλεγμονή, αυτοάνοση αντίδραση και απομυελινωτικές αλλοιώσεις στην λευκή ουσία του ΚΝΣ. Η γενετική προδιάθεση παραμένει αναπόδεικτη, εντούτοις υπάρχει ισχυρή συσχέτιση της ΣΚΠ με το HLA-DR2, ομάδα II. Στο παρελθόν υπήρχε η υπόθεση πως οι εμβολιασμοί και ειδικότερα για τον ιό της Ηπατίτιδας Β μπορεί να προκαλέσει εμφάνιση ΣΚΠ σε υγιείς ενήλικες ή υποτροπή της νόσου σε ασθενείς με ΣΚΠ αλλά μελέτες των τελευταίων ετών δεν το επιβεβαιώνουν (Confavreux et al., 2001).

Μία μελέτη του 2010 υποστηρίζει τον ρόλο των νευροστεροειδών στην παθολογία της NAWM, την καταστροφή των νευρικών ινών, την αποτυχία επαναμυελίνωσης και την εμφάνιση εστιών φλεγμονής. Η δυσλειτουργία των νευροστεροειδών φαίνεται να είναι ο αιτιολογικός παράγοντας για όλα τα παραπάνω, οδηγώντας σε διαταραχή της συντήρησης της μυελίνης και αυξημένη τρωτότητα του μυελινικού περιβλήματος, με φαγοκύτωση τεμαχιδίων μυελίνης και συμμετοχή της μικρογλοίας. Τα εξωκυττάρια σωματίδια μικρογλοίας εκκινούν και διατηρούν μια περίπλοκη ανοσολογική αντίδραση, διαφορετική στο κάθε άτομο (Leitner, 2010).

### **A.3.9. Παθοφυσιολογία**

Η παθολογία στην ΣΚΠ χαρακτηρίζεται από χρόνια φλεγμονώδη διεργασία, η οποία οδηγεί στην καταστροφή της μυελίνης. Η κλασική παθολογοανατομική περιγραφή της νόσου περιλαμβάνει πολυεστιακές αλλοιώσεις φλεγμονής από μακροφάγα και λεμφοκύτταρα, απομυελίνωση, γλοίωση, προσπάθειες επαναμυελίνωσης και σχετική προστασία των νευραξόνων. Σύμφωνα με τον Lassmann και οι νευράξονες βλάπτονται, τόσο στις οξείες όσο και στις χρόνιες βλάβες (Lassmann, 2008).

Στα πλαίσια της ανάλυσης της φλεγμονώδους διεργασίας στην ΣΚΠ έχει γίνει έρευνα πάνω στην γονιδιακή ποικιλότητα σε ότι αφορά την έκφραση παραγόντων του συμπληρώματος στην φλεγμονή. Οι χημοκίνες μεσολαβούν στην εκλεκτική “επιστράτευση” υποτύπων λευκών αιμοσφαιρίων στο Κεντρικό Νευρικό Σύστημα (ΚΝΣ). Σε μελέτη μεταξύ ασθενών με ΣΚΠ με 4 πιθανούς πολυμορφισμούς του

CCR5 και του CCL5 βρέθηκε διαφοροποίηση στον βαθμό απώλειας νευραξόνων, στον όγκο βλαβών στην T2 και μαύρων τρυπών στην T1, στην ηλικία έναρξης της νόσου και στην κλινική πορεία. Αποδείχθηκε έτσι πως ο πολυμορφισμός του CCL5 και του CCR5 επηρεάζει την περιαγγειακή λευκοκυτταρική διήθηση, την φλεγμονή, την απώλεια νευραξόνων, την επαναμυελίνωση και έτσι την πορεία της νόσου (Veen et al., 2007). **Εικόνα 8-10**

#### **A.3.10. Ταξινόμηση**

Η κλινική πορεία της ΣΚΠ ποικίλει. Η συχνότερη μορφή (**85%**) χαρακτηρίζεται από **υποτροπές και υφέσεις (RRMS)**. Στην αρχή της νόσου οι προσβολές ακολουθούνται από πλήρη υποχώρηση των συμπτωμάτων αλλά στην πορεία οι επιπρόσθετες υποτροπές δεν συνοδεύονται από πλήρη εξάλειψη της νευρολογικής σημειολογίας. Μέσα σε διάστημα 10 ετών το 50% των περιπτώσεων αυτών περνούν σε μία προοδευτική φάση, στην **δευτερεύουσα χρόνια προϊούσα ΣΚΠ (SPMS)**.

Σπανιότερα (5% - 10%) η νόσος είναι εξ αρχής προϊούσα (**αρχικώς χρόνια προϊούσα - PPMS**). Στην περίπτωση αυτή η νόσος εμφανίζεται σε μεγαλύτερη ηλικία με προοδευτική νευρολογική σημειολογία, που περιλαμβάνει ημιπάρεση, παραπάρεση, σημειολογία από το στέλεχος, διαταραχές όρασης και σοβαρή αναπηρία. Οι ασθενείς αυτοί έχουν λιγότερο ‘‘φορτίο’’ βλαβών, λιγότερες νέες εστίες και λιγότερες ενισχυόμενες βλάβες συγκριτικά με την δευτερεύουσα χρόνια προϊούσα μορφή της νόσου (Miller, 2007). Η προοδευτική εξέλιξη της κλινικής εικόνας (αρχικώς ή δευτερεύουσα προϊούσα) ορίζεται ως η αργή βαθμιαία νευρολογική επιδείνωση για τουλάχιστον 12 μήνες (Kremenutzky et al., 2006).

Η προϊούσα μορφή με όψεις είναι μια σπανιότερη μορφή, που χαρακτηρίζεται από προϊούσα νόσο με οξείες υποτροπές, που ακολουθούνται από πλήρη ή μη υποχώρηση των συμπτωμάτων και πρόοδο της νόσου μεταξύ των υποτροπών (**PRMS**). Δύο ακόμα κατηγορίες είναι η **καλοήθης** μορφή της ΣΚΠ (15% - 20%), όταν ο ασθενής παραμένει λειτουργικά ενεργός τα πρώτα 15 χρόνια από την εμφάνιση της νόσου και η **κακοήθης** μορφή της ΣΚΠ (5% - 10%), με ταχεία εξέλιξη και προεξάρχουσα αναπηρία, με μείωση του προσδόκιμου επιβίωσης. **Εικόνα 11**

### A.3.11. Διάγνωση

Η τελική διάγνωση της ΣΚΠ είναι παθολογοανατομική. Τα κλινικά κριτήρια αναπτύχθηκαν για να γίνει η διάγνωση της ΣΚΠ κατά την διάρκεια της ζωής. Τα κλινικά κριτήρια απαιτούν πλήρωση δύο προϋποθέσεων: διαχωρισμό της εξέλιξης της νόσου στον χώρο και τον χρόνο (Barkhof et al, 1997). Στα πιο πρόσφατα κλινικά κριτήρια, τα παρακλινικά στοιχεία μπορούν να χρησιμοποιηθούν στην τεκμηρίωση της διάγνωσης της κλινικά ή εργαστηριακά υποστηριζόμενης, βέβαιης ΣΚΠ. Τα παρακλινικά δεδομένα υπέρ της ΣΚΠ προκύπτουν από ανωμαλίες στα προκλητά δυναμικά, στο ENY ή απεικονιστικά. Η πιο ευαίσθητη παρακλινική εξέταση είναι η Μαγνητική Τομογραφία, αποκαλύπτοντας ανωμαλίες στο 95% των ασθενών με κλινικά σίγουρη ΣΚΠ (Paty et al., 1988). Όπως συμβαίνει και με άλλες διαγνωστικές εξετάσεις που έχουν υψηλή ευαισθησία, η ειδικότητα (για την μετατροπή από κλινικά μεμονωμένο σύνδρομο σε βέβαιη ΣΚΠ) είναι συνήθως σημαντικά χαμηλότερη, φτάνοντας το 57% μετά από παρακολούθηση 2 ετών (Lee et al., 1991). Αντίστοιχα, βασισμένο σε μελέτη με 5ετή παρακολούθηση, η θετική προγνωστική αξία μιας παθολογικής MT με τουλάχιστον 4 βλάβες σε ασθενείς με κλινικά μεμονωμένο σύνδρομο ύποπτο για ΣΚΠ είναι 65%, ενώ η ανάλογη αρνητική προγνωστική αξία μιας φυσιολογικής MT είναι 97% (Morissey et al., 1993).

### A.3.12. Διαγνωστικά Κριτήρια της Σκλήρυνσης Κατά Πλάκας

Η διάγνωση της ΣΚΠ γίνεται με βάση κλινικά και εργαστηριακά κριτήρια. Η οριστική διάγνωση της ΣΚΠ αποτελούσε πάντοτε πρόκληση. Τα κλινικά χαρακτηριστικά μπορούν να μιμηθούν πολλές άλλες νευρολογικές οντότητες, όπως ισχαιμικές διαταραχές, νεοπλασίες, αγγειίτιδες, κοκκιωματώδεις νόσους και λοιμώξεις. Η απουσία εξετάσεων που να θέτουν βέβαιη διάγνωση οδήγησε στην θέσπιση διαγνωστικών κριτηρίων.

Το 1965 ο **Schumacher** ήταν ο πρώτος που χρησιμοποίησε κλινικά κριτήρια για την διάγνωση της βέβαιης ΣΚΠ. Η βασική τους ιδέα αυτών των κριτηρίων είναι πως απαιτείται παρουσία συμπτωμάτων και αντικειμενικών σημείων πολυεστιακής νόσου της λευκής ουσίας με διασπορά στο χώρο και στον χρόνο, για τα οποία δεν υπάρχει καλύτερη νευρολογική εξήγηση. Τα κριτήρια **Schumacher** περιλαμβάνουν το ιστορικό ή τα αποτελέσματα της νευρολογικής εξέτασης από δύο ή περισσότερες αλλοιώσεις της λευκής ουσίας με είτε δύο ή περισσότερα επεισόδια επιδείνωσης, το

κάθε ένα με διάρκεια τουλάχιστον 24 ώρες και με χρονική διαφορά 1 μήνα είτε βαθμιαία επιδείνωση των συμπτωμάτων τους τελευταίους 6 μήνες.

Τα κριτήρια αυτά έχουν επανειλημμένα τροποποιηθεί και έχουν προστεθεί κλινικά κριτήρια για την πιθανή ΣΚΠ. Το 1983, ο **Poser** και οι συνεργάτες του ήταν οι πρώτοι που κατήρτισαν διαγνωστικά κριτήρια που δεν ήταν πλήρως κλινικά αλλά ενσωμάτωσαν και υποστηρικτικά εργαστηριακά δεδομένα (παθολογικά ευρήματα στο ENY, στην αξονική τομογραφία και στα προκλητά δυναμικά) πολυεστιακής νόσου της λευκής ουσίας. Το 1983 ο **Poser** πρότεινε δύο ομάδες ασθενών, με βέβαιη και με πιθανή ΣΚΠ. Η κλινικά βέβαιη ΣΚΠ ορίζεται από δύο επεισόδια και κλινικά στοιχεία δύο διαφορετικών βλαβών ή δύο επεισόδια με κλινικά στοιχεία μίας βλάβης και εργαστηριακά δεδομένα και έτερης βλάβης. Η κλινικά πιθανή ΣΚΠ περιλαμβάνει δύο επεισόδια και κλινικά στοιχεία μίας αλλοίωσης, ένα επεισόδιο και κλινικά στοιχεία δύο αλλοιώσεων ή ένα επεισόδιο, κλινικά στοιχεία μίας αλλοίωσης και εργαστηριακά στοιχεία μίας ακόμα αλλοίωσης (Poser et al., 1983). Μετέπειτα η ΜΤ χρησιμοποιήθηκε ευρέως και απέκτησε τον ρόλο της βασικής παρακλινικής εξέτασης. Η ΜΤ έχει την δυνατότητα να αποδείξει την διασπορά στον χρόνο και στον χώρο, με βάση συγκεκριμένα απεικονιστικά κριτήρια.

Ο **Fazekas** το 1988 μελετώντας 1500 ΜΤ εγκεφάλου ασθενών με διάγνωση ΣΚΠ πρότεινε τα παρακάτω κριτήρια για την διάγνωση της ΣΚΠ με την ΜΤ: Τρεις ή περισσότερες αλλοιώσεις, δύο εκ των οποίων έχουν τα παρακάτω χαρακτηριστικά:

- Διάμετρος μεγαλύτερη των 5 χιλιοστών
- Εντόπιση κοντά στις πλάγιες κοιλίες
- Υποσκηνιδιακή εντόπιση

Τα κριτήρια αυτά είχαν ευαισθησία 87% και ειδικότητα 84% και δεν περιλάμβαναν την χορήγηση παραμαγνητικής ουσίας (Fazekas et al., 1988).

Ο **Barkhof** το 1997 πρότεινε κριτήρια για την πρόγνωση μετατροπής ενός μεμονωμένου κλινικού συνδρόμου σε κλινικά βέβαιη ΣΚΠ (Barkhof et al., 1997). Τρεις από τις παρακάτω παραμέτρους πρέπει να είναι παρούσες συγχρόνως:

- 1 αλλοίωση με πρόσληψη σκιαγραφικού
- 1 υποφλοιώδης αλλοίωση
- 3 περικοιλιακές αλλοιώσεις
- 1 υποσκηνιδιακή αλλοίωση
- 9 αλλοιώσεις με υψηλό σήμα σε T2 ακολουθία



Τα διαγνωστικά κριτήρια για την ΣΚΠ που χρησιμοποιούνται σήμερα προτάθηκαν από τον **McDonald** και τους συνεργάτες του το 2001 (McDonald et al., 2001) και επικαιροποιήθηκαν το 2005 και το 2010. Τα κριτήρια για την διασπορά στον χώρο που διατυπώθηκαν το 2001 βασίζονται στα κριτήρια του Barkhof για την ΣΚΠ στην MRI του 1997. Τα νέα κριτήρια της MT έχουν εκτιμηθεί και θέτουν ωρύτερα την διάγνωση της ΣΚΠ χωρίς να υπολείπονται σε διαγνωστική ακρίβεια.

Τα αρχικά κριτήρια του Mc Donald (**Πίνακας 4**) περιλάμβαναν τα παρακάτω για την τεκμηρίωση της διασποράς της ΣΚΠ στον χώρο και στον χρόνο με την MT:

#### **Η διασπορά στον χώρο – Dissemination in Space (DIS)**

Απαιτούνται τρεις από τις τέσσερις παρακάτω παραμέτρους:

- 1 αλλοίωση που προσλαμβάνει το σκιαγραφικό ή 9 αλλοιώσεις με υψηλό σήμα σε T2 ακολουθία, αν δεν υπάρχει αλλοίωση που προσλαμβάνει Gd.
- 1 τουλάχιστον υποσκηνιδιακή αλλοίωση
- 1 τουλάχιστον υποφλοιώδης αλλοίωση
- 3 τουλάχιστον περικοιλιακές αλλοιώσεις

#### **Η διασπορά στον χρόνο – Dissemination in Time (DIT)**

- Αν η πρώτη MT γίνει 3 ή περισσότερους μήνες από την έναρξη των συμπτωμάτων, 1 βλάβη που ενισχύεται με Gd αρκεί για να τεκμηριώσει διασπορά στο χρόνο, αρκεί να μην είναι στην θέση που προκάλεσε το κλινικό επεισόδιο. Αν δεν υπάρχει ενισχυόμενη αλλοίωση απαιτείται νέα MT 3 μήνες μετά και η παρουσία εκεί καινούργιας βλάβης σε T2 ακολουθία ή ενισχυόμενης αλλοίωσης τεκμηριώνει την διασπορά στο χρόνο.
- Αν η πρώτη MT γίνει ωρύτερα από 3 μήνες από την έναρξη του κλινικού επεισοδίου, μία δεύτερη MT γίνεται 3 μήνες ή και παραπάνω από την έναρξη του κλινικού επεισοδίου και αν δείξει ενισχυόμενη αλλοίωση στοιχειοθετείται η διασπορά στο χρόνο. Αν παρόλα αυτά δεν αναδειχθεί ενισχυόμενη αλλοίωση πραγματοποιείται μία ακόμα MT όχι παραπάνω από 3 μήνες από την πρώτη MT και αν αναδειχθεί καινούργια βλάβη σε T2 ακολουθία ή ενισχυόμενη αλλοίωση τεκμηριώνεται η διασπορά στο χρόνο.

Το **2005** αναδιατυπώθηκαν τα κριτήρια **Mc Donald**, κυρίως για την διασπορά στον χώρο (**Πίνακας 5A**). Για την **DIT** απαιτείται: 1. Μία εστία πρόσληψης Gd τουλάχιστον τρεις μήνες μετά την έναρξη του πρώτου απομυελινωτικού επεισοδίου ή 2. Μία καινούργια εστία T2 τουλάχιστον ένα μήνα μετά την έναρξη του πρώτου απομυελινωτικού επεισοδίου. Επίσης, οι βλάβες στον NM αθροίζονται με εκείνες του εγκεφάλου (**DIS**, McDonald 2005). Μία μελέτη σύγκρινε την ευαισθησία, ειδικότητα και ακρίβεια των δύο παραλλαγών κριτηρίων για την διασπορά στον χώρο και κατέληξε στο συμπέρασμα πως τα κριτήρια που βασίζονταν στον Barkhof είχαν ευαισθησία 73.53%, ειδικότητα 87.50% και ακρίβεια 79.31%, ενώ εκείνα που περιλάμβαναν το εγκεφαλονωτιαίο υγρό (ENY) ήταν ανώτερα και είχαν αντίστοιχα ευαισθησία 94.29%, ειδικότητα 95.65% και ακρίβεια 94.82% (Villar et al., 2007).

Το **2006** ο **Swanton** πρότεινε νέα κριτήρια για την ΣΚΠ στην ΜΤ, σύμφωνα με τα οποία η **DIS** τεκμηριώνεται με την ανίχνευση μίας ή παραπάνω υποκλινικών T2 αλλοιώσεων σε τουλάχιστον δύο από τις τέσσερις περιοχές που θεωρούνται χαρακτηριστικές της ΣΚΠ στα κριτήρια του McDonald (υποφλοιώδη, περικοιλιακά, υποσκηνιδιακά και στον NM) και η **DIT** απαιτεί μία νέα αλλοίωση σε T2 ακολουθία σε δεύτερη ΜΤ, ανεξάρτητα από το πότε έγινε η πρώτη ΜΤ (Swanton et al., 2006). Σε σύγκριση με τα κριτήρια McDonald, τα κριτήρια αυτά εξίσου έχουν υψηλή ειδικότητα για κλινικά βέβαιη ΣΚΠ, είναι πιο ευαίσθητα και βασίζονται στα ευρήματα των ακολουθιών T2, χωρίς την ανάγκη χορήγησης Gd. Συγκεκριμένα η ευαισθησία των νέων κριτηρίων ήταν 87%, των κριτηρίων McDonald του 2005 88% και των κριτηρίων McDonald του 2001 91%. Η ειδικότητα των νέων κριτηρίων ήταν 72%, των κριτηρίων McDonald του 2005 60% και των κριτηρίων McDonald του 2001 47% (Swanton et al., 2007).

Η αναθεώρηση των κριτηρίων του **Mc Donald (2010)** για την **διασπορά στον χώρο** περιλαμβάνουν: τουλάχιστον 2 αλλοιώσεις σε T2 ακολουθία σε συγκεκριμένες περιοχές του εγκεφάλου (περικοιλιακή, υποφλοιώδη, υποσκηνιδιακή) και τον NM ενώ η **διασπορά στο χρόνο**: νέα T2 εστία ή εμπλουτιζόμενη εστία σε επόμενη ΜΤ ή συνύπαρξη ασυμπτωματικών ενεργών και ανενεργών εστιών. Τα σύγχρονα κριτήρια McDonald του 2010 συνδυάζουν κλινικά και απεικονιστικά (MRI) δεδομένα, ενώ σε μία περίπτωση υπολογίζεται και η παρουσία ζωνών IgG στο ENY (**Πίνακας 5B**).

Εφόσον υπάρχουν **2 ή και περισσότερα κλινικά επεισόδια** με αντικειμενικά κλινικά στοιχεία **για τουλάχιστον 2 εστίες** δεν **απαιτούνται εργαστηριακά ευρήματα** πχ MRI ή ENY **για την διάγνωση της ΣΚΠ**, αν και είναι επιθυμητά.

### A.3.13. Η διαφορική διάγνωση της ΣΚΠ

Η απουσία παθολογικών κλινικών ή εργαστηριακών ευρημάτων καθιστά την διάγνωση της ΣΚΠ μια διάγνωση εξ αποκλεισμού. Η ύπαρξη της τροποποιητικής αγωγής της νόσου καθιστά ακόμα σημαντικότερη την σωστή διάγνωση της ΣΚΠ. Η συχνότητα των λανθασμένων διαγνώσεων ΣΚΠ κυμαίνονται στο 5% - 10% (Trojano M., Paolicelli D., 2001), γεγονός που σημαίνει πως 1 στους 20 ασθενείς που θεωρείται πως έχουν ΣΚΠ πάσχουν από κάποια νοσολογική οντότητα που ομοιάζει με την ΣΚΠ. Οι ασθένειες που συγχέονται με την ΣΚΠ είναι **φλεγμονώδεις** (Σ.Ε.Λ., σύνδρομο Sjögren, αγγειίτιδα, σαρκοείδωση, νόσος Behcet), **λοιμώδεις** (νόσος Lyme, σύφιλη, PML, λοίμωξη από HTLV – 1, λοίμωξη από ιό του έρπητα), **γενετικές** (λυσσοσωμικές διαταραχές, αδρενολευκοδυστροφία, μιτοχονδριακές διαταραχές, CADASIL), **μεταβολικές** (έλλειψη βιταμίνης B12), **νεοπλασματικές** (λέμφωμα του ΚΝΣ) και **νοσήματα του ΝΜ** (εκφυλιστικά και αγγειακές δυσπλασίες). **Εικόνες 12-16, Πίνακας 6**

Όταν τα χαρακτηριστικά είναι άτυπα για ΣΚΠ τότε πρέπει να εξεταστούν εναλλακτικές διαγνώσεις. Τέτοια χαρακτηριστικά είναι: η έναρξη των συμπτωμάτων πριν τα 20 χρόνια ή μετά τα 50 χρόνια, η παρουσία οικογενειακού ιστορικού, η άτυπη κλινική πορεία, η απότομη ανάπτυξη συμπτωμάτων, οι εστιακές εκδηλώσεις, η ασυνήθης για ΣΚΠ νευρολογική σημειολογία, οι συνοδές συστηματικές εκδηλώσεις, MT-ENY- προκλητά δυναμικά χωρίς παθολογικά ευρήματα και η άτυπη απόκριση στη θεραπεία (έλλειψη ανταπόκρισης ή ταχεία ανταπόκριση στα κορτικοστεροειδή και στην τροποποιητική θεραπεία για την νόσο). Παρόλο που αυτά τα χαρακτηριστικά δεν αποκλείουν την διάγνωση της ΣΚΠ, την καθιστούν λιγότερο πιθανή.

Μια ομάδα εργασίας του Ευρωπαϊκού δικτύου για την Μαγνητική Τομογραφία στην Σκλήρυνση Κατά Πλάκα (MAGNIMS), συνεδρίασε το Ιανουάριο του 2005 στο Άμστερνταμ της Ολλανδίας με σκοπό να θέσει απεικονιστικά σημεία στην μαγνητική τομογραφία που θα πρέπει να κατευθύνουν τους κλινικούς γιατρούς προς εναλλακτικές διαγνώσεις, όχι εξίσου συχνές με την ΣΚΠ. Στον **πίνακα 7** περιλαμβάνονται τα νοσήματα που μπορούν να “μιμηθούν” την ΣΚΠ κλινικά αλλά μπορούν να διαφοροδιαγνωσθούν μέσω της MT (Charil et al., 2005).

### A.3.14. Θεραπεία

Η ΜΤ πέρα από τον ρόλο της στην διάγνωση παίζει σημαντικό ρόλο και στην εξέλιξη νέων θεραπειών (McFarland et al., 2002). Από την στιγμή που αναγνωρίστηκε πως οι ενισχυόμενες αλλοιώσεις αντανακλούν οξύ φλεγμονώδη στάδιο για την ΣΚΠ έχουν χρησιμοποιηθεί για να εκτιμηθούν τα αποτελέσματα πολλών κλινικών μελετών. Παρόλο που οι ενισχυόμενες πλάκες δεν υποκαθιστούν το κλινικό αποτέλεσμα για την έγκριση φαρμάκων από τις Ευρωπαϊκές ή τις Αμερικάνικες αρχές εντούτοις έχουν ρόλο στην εκτίμηση της ασφάλειας στην φάση I των μελετών και ως αποτέλεσμα για την φάση II των μελετών. Τέλος, τα απεικονιστικά ευρήματα θεωρούνται σημαντικά δευτερεύοντα ευρήματα στην φάση III των κλινικών δοκιμών και είναι χρήσιμα στην κατανόηση των μηχανισμών της θεραπείας (McFarland, 2009).

Η θεραπεία για την ΣΚΠ αποτελεί πεδίο ευρείας ερευνητικής δράσης. Στην παρούσα φάση για την **αντιμετώπιση των υποτροπών** της νόσου χορηγούνται ενδοφλέβια στεροειδή, για την **πρόληψη των υποτροπών** χρησιμοποιούνται ιντερφερόνες και συγκεκριμένα η Ιντερφερόνη Βήτα 1β (εμπορική ονομασία: Betaferon) η Ιντερφερόνη Βήτα 1α (εμπορική ονομασία: Avonex, Rebif), το Glatiramer acetate - Οξεική γκλατιραμέρη (εμπορική ονομασία: Copaxone), η ναταλιζουμάμπη - natalizumab (εμπορική ονομασία: Tysabri), η ανθρώπινη ανοσοσφαιρίνη (εμπορική ονομασία: Octagam κ.α.), η μιτοξαντρόνη (εμπορική ονομασία: Mitoxantrone) ενώ για την **δευτερεύουσα προϊούσα ΣΚΠ** έχουν ένδειξη οι ιντερφερόνες, η μιτοξαντρόνη και η κυκλοφωσφαμίδη (εμπορική ονομασία: Endoxan). Το Tysabri είναι το 1ο εγκεκριμένο μονοκλωνικό αντίσωμα για την RRMS

**Η έρευνα για την ανοσολογική βάση της ΣΚΠ οδήγησε στην ανάπτυξη πληθώρας θεραπειών που έχουν σχεδιαστεί να τροποποιήσουν ή να καταστείλουν την ανοσολογική αντίδραση.** Μια από τις πρώτες μελέτες χρησιμοποίησε την αδρενοκορτικοτρόπο ορμόνη (ACTH) στις εξάρσεις της νόσου. Η ACTH μειώνει την διάρκεια της υποτροπής αλλά δεν τροποποιεί τον τελικό βαθμό ανάρρωσης. Πιο πρόσφατες μελέτες έδειξαν πως η ενδοφλέβια μεθυλπρεδνιζολόνη επισπεύδει την ανάρρωση αλλά έχει πρόσκαιρα αποτελέσματα στην καταστολή της ενίσχυσης των βλαβών. Έχουν χρησιμοποιηθεί πιο επιθετικά ανοσοκατασταλτικά μέσα, όπως η αζαθειοπρίνη, η κυκλοφωσφαμίδη, η κυκλοσπορίνη κλπ. Σε περιορισμένες μελέτες εφαρμόστηκε πλασμαφαίρεση. Ωστόσο, τα περιορισμένα οφέλη αυτών των θεραπειών δεν μπορούν να υπερκεράσουν τις σοβαρές παρενέργειες.

Επιτυχία έχει καταγραφεί με την ιντερφερόνη βήτα-1b (IFNB) στην RRMS, με σημαντική βελτίωση στην συχνότητα των υποτροπών, στον χρόνο μεταξύ 1<sup>ης</sup> και 2<sup>ης</sup> υποτροπής, την βαρύτητα των υποτροπών, την ενεργότητα της MS και το φορτίο βλαβών που μετριέται με την MT. Παρόλα αυτά, η IFNB είναι μερικώς αποτελεσματική στις δόσεις που έχει δοκιμαστεί. Οι ασθενείς που λάμβαναν υψηλές δόσεις συνέχισαν να έχουν εξάρσεις, αλλά σε μειωμένη συχνότητα και με ηπιότερη κλινική βαρύτητα. Το όφελος της IFNB πιθανότατα οφείλεται στην ικανότητα της να περιορίζει την σύνθεση της ιντερφερόνης γ (IFNG), να βελτιώνει την αμυντική κατασταλτική ενέργεια των ασθενών με ΣΚΠ και να περιορίζει την έκφραση συγκεκριμένων αντιγόνων. Ασθενείς στην χρόνια προϊούσα φάση, που εξακολουθούν να έχουν υποτροπές επίσης θα ωφεληθούν από την συνέχιση της θεραπείας με IFNB. Οι ενδείξεις για IFNB είναι η RRMS και τα κλινικώς μεμονωμένα σύνδρομα. Οι ιντερφερόνες είναι λιγότερο αποτελεσματικές στην PPMS και στην SPMS.

Η Μιτοξανδρόνη (Νοβαντρόνη στις ΗΠΑ και τον Καναδά), η οποία ανήκει στην ομάδα των αντιβιοτικών των όγκων έχει εκτιμηθεί σε ένα αριθμό μελετών. Οι ασθενείς έλαβαν ενδοφλέβια αγωγή ανά 3 μήνες για διάστημα 24 μηνών. Η Μιτοξανδρόνη βρέθηκε να καθυστερεί την εμφάνιση της 1<sup>ης</sup> υποτροπής και την εξέλιξη της αναπηρίας σε ασθενείς με SPMS ή με εξελισσόμενη RRMS. Η παρακολούθηση των λευκών αιμοσφαιρίων και της ηπατικής λειτουργίας παραμένει αναγκαία λόγω του αυξημένου κινδύνου λοιμώξεων.

Το Copolymer 1, γνωστό και ως glatimer οξύ, είναι μείγμα από πολυπεπτίδια (L-αλανίνη, L-λυσίνη, L-γλουταμίνη και L-τυροσίνη), δρα σαν ανοσολογικός παράγοντας και φαίνεται να μιμείται βασική πρωτεΐνη της μυελίνης. Αναφέρεται ότι μειώνει τις υποτροπές και πιθανά βελτιώνει την λειτουργικότητα. Το μεγάλο του πλεονέκτημα είναι η χαμηλή του τοξικότητα. Το glatimer οξύ διεγείρει κύτταρα που καταστέλλουν ειδικά αντιγόνα. Τα κύτταρα που ενεργοποιούνται από το glatimer οξύ προστατεύουν από την φλεγμονώδη βλάβη παράγοντας αντιφλεγμονώδεις κυτταροκίνες. Το glatimer οξύ μειώνει τον αριθμό των υποτροπών και είναι αποτελεσματικό για ασθενείς με MS κάτω τω 16 ετών. Μακροχρόνιες μελέτες έδειξαν πως οι τιμές του EDSS σε ασθενείς που έλαβαν glatimer οξύ αυξήθηκαν πολύ λίγο με το πέρασμα των ετών και πως άλλες παράμετροι που χαρακτηρίζουν το αποτέλεσμα, όπως η εγκεφαλική ατροφία και οι “μαύρες τρύπες” είχαν επίσης θετική εξέλιξη. Οι πιο πρόσφατες μελέτες ερευνούν την θεραπευτική αξία των βλαστικών κυττάρων και της φινγκολιμόδης. Η χρήση της **φινγκολιμόδης** περιορίζει

την πρόοδο της εγκεφαλική ατροφίας και την δραστηριότητα της νόσου. Άλλα σύγχρονα φαρμακευτικά σκευάσματα είναι η τεριφλουνομίδη και η αλεμτουζουμάμπη.

Τέλος, σημαντικές είναι και οι παρηγορητικές θεραπείες που μετριάζουν τα προβλήματα των ασθενών με MS: η φυσιοθεραπεία βοηθάει στην διατήρηση της κινητικότητας για όσο μεγαλύτερο χρονικό διάστημα, τα σπασμολυτικά φάρμακα χρησιμοποιούνται στην αντιμετώπιση της σπαστικότητας και της δυσλειτουργίας της ουροδόχου κύστης ενώ τα αντιβιοτικά είναι απαραίτητα για τις συνοδές λοιμώξεις.

#### **A.4. Απεικονιστικές Μέθοδοι**

##### **A.4.1 Ο ρόλος της Μαγνητικής Τομογραφίας στην διάγνωση της ΣΚΠ**

Η ΜΤ άλλαξε εμφανώς την διαγνωστική προσέγγιση της ΣΚΠ. Η ΜΤ είναι μακράν η καλύτερη παρακλινική εξέταση, σαφώς ανώτερη από άλλες τεχνικές απεικόνισης του ΚΝΣ όπως η αξονική τομογραφία, αναδεικνύοντας παθολογία στο 95% των ασθενών με κλινικά βέβαιη ΣΚΠ. Ο συνδυασμός απεικόνισης εγκεφάλου και νωτιαίου μυελού αυξάνει την ευαισθησία της μεθόδου σχεδόν στο 100%. Παρόλο που η αρχική υπόνοια τίθεται κλινικά, η ΜΤ έχει καίριο ρόλο στην επιβεβαίωση της κλινικής υποψίας. Έτσι, μια θετική ΜΤ με τα αντίστοιχα κλινικά δεδομένα κάνουν πολύ πιθανή την διάγνωση της ΣΚΠ.

Οι συμβατικές τεχνικές της μαγνητικής τομογραφίας, όπως η T2 και η T1 με σκιαγραφικό έχουν υψηλή ευαισθησία στην ανίχνευση βλαβών της ΣΚΠ και παρέχουν ποσοτική εκτίμηση της φλεγμονώδους διαδικασίας και του φορτίου της βλάβης. Ωστόσο, παραμένει μια απόκλιση μεταξύ των κλινικών και απεικονιστικών αποτελεσμάτων των θεραπειών της νόσου, γεγονός που υπογραμμίζει ότι οι συμβατικές τεχνικές δεν αρκούν να εξηγήσουν το πλήρες φάσμα των παθολογικών διεργασιών της ΣΚΠ.

Τα τελευταία χρόνια, έχουν καταβληθεί προσπάθειες να ξεπεραστούν αυτοί οι περιορισμοί με την χρήση μη συμβατικών τεχνικών ΜΤ, οι οποίες επιλεκτικά μπορούν να μετρήσουν τους πιο βλαπτικούς παθολογικούς μηχανισμούς της ΣΚΠ και να παρακολουθήσουν την ‘επιδιόρθωση’ των ιστών. Αυτές οι τεχνικές περιλαμβάνουν μεταξύ των άλλων την μέτρηση της ατροφίας του ΚΝΣ, την μεταφορά μαγνήτισης (MTR), την μαγνητική φασματοσκοπία (MRS), την τεχνική διάχυσης και απεικόνισης με τανυστή διάχυσης (DWI - DTI), την τρακτογραφία και την λειτουργική μαγνητική τομογραφία (f MRI), παρέχουν μια καλύτερη εκτίμηση

του παθολογικού υποστρώματος των βλαβών της ΣΚΠ, αυξάνουν την αντίληψη για την παθογένεια της νόσου και έχουν αποδειχθεί χρήσιμες στην μελέτη της φυσικής ιστορίας της νόσου και στην παρακολούθηση της αποτελεσματικότητας νέων θεραπειών. Έτσι, η MT όχι μόνο παίζει ρόλο στην διάγνωση της ΣΚΠ αλλά μπορεί να αποτελέσει και δείκτη της βαρύτητας της νόσου.

Πρέπει να σημειωθεί πως η ειδικότητα της MT δεν ξεπερνά το 80%, καθώς αλλοιώσεις της λευκής ουσίας που ομοιάζουν με πλάκες σκλήρυνσης μπορεί να βρεθούν σε υγιή άτομα και σε ασθενείς με άλλες διαταραχές, όπως αγγειακή εγκεφαλοπάθεια, ημικρανία, ΣΕΛ, σύνδρομο χρόνιας κόπωσης, διάχυτη κάκωση νευραξόνων, αγγειίτιδα, νόσο Behcet, κοκκιωμάτωση Wegener κ.τ.λ. Για τους λόγους αυτούς τα ευρήματα της MT δεν μπορούν να είναι τα μόνα κριτήρια για την διάγνωση της ΣΚΠ, για την οποία απαιτείται συνδυασμός κλινικών και εργαστηριακών ευρημάτων.

Οι πρώτες προσπάθειες για την συστηματοποίηση της εντόπισης των πλακών σκλήρυνσης έγιναν πριν το 2000 (Fazekas et al., 1988, Barkhof, 1997). Το 2001 μια διεθνής ομάδα ειδικών στη διάγνωση της ΣΚΠ υπό τον W.I. McDonald ενσωμάτωσε τα τροποποιημένα κριτήρια του Barkhof στο διαγνωστικό σχήμα, για να δείξει την διασπορά στο χρόνο στην MT και να βοηθήσει στην διάγνωση της ΣΚΠ σε ασθενείς με κλινικά μεμονωμένο σύνδρομο (McDonald et al. 2001). Το 2005 μία ομάδα ειδικών αναθεώρησε τα κριτήρια του McDonald για την διασπορά στον χρόνο. Η πιο πρόσφατη αναθεώρηση των κριτηρίων McDonald έγινε το 2010. **Η διασπορά της ΣΚΠ στον χρόνο την διαφοροποιεί από την ADEM και άλλες μονοφασικές νόσους.**

#### **A.4.2 Μορφολογία – Εντόπιση βλαβών.**

Οι πλάκες της ΣΚΠ ομοιάζουν σε σημαντικό βαθμό με αλλοιώσεις από άλλα νοσήματα της λευκής ουσίας. Χαρακτηρίζονται από διασπορά και έχουν διαφορετικά μεγέθη, με υψηλό σήμα σε ακολουθίες με παρατεταμένο TR. Η κλασική MT είναι ευαίσθητη στην ανάδειξη των βλαβών της ΣΚΠ αλλά δεν δίνει πληροφορίες για την χρονική έκταση του σχηματισμού τους και τις ιστολογικές διεργασίες που λαμβάνουν χώρα (απομυελίνωση, παροδική φλεγμονή, επαναμυελίνωση). Οι αλλοιώσεις της ΣΚΠ είναι συχνά στην περικουιλιακή λευκή ουσία, στην έσω κάψα, στο μεσολόβιο, στη γέφυρα, στην παρεγκεφαλίδα και στα παρεγκεφαλιδικά σκέλη. Παρόλα αυτά, μπορεί να εντοπιστούν και στην φαιά ουσία. Οι αλλοιώσεις στην περικουιλιακή ουσία

είναι συνήθως ωοειδείς και διατάσσονται κάθετα στις πλάγιες κοιλίες, τα καλούμενα “**δάκτυλα του Dawson**”. Λόγω του υψηλού σήματος του ENY οι συγκεκριμένες βλάβες είναι δύσκολο να ανιχνευθούν με ακολουθίες υψηλού TR/TE, όπου το ENY έχει υψηλό σήμα. Έτσι στις ακολουθίες πυκνότητας πρωτονίων (PD) και FLAIR, με μακρύ TR και βραχύ TE, οι αλλοιώσεις αυτές αναγνωρίζονται πιο εύκολα. **Εικόνα 17**

Η εικόνα των αλλοιώσεων της ΣΚΠ στην MT ποικίλει. Η ανατομική κατανομή δεν είναι βασικό στοιχείο της διάγνωσης καθώς συχνά απαντώνται “ασυνήθεις” εντοπίσεις. Το **μεσολόβιο** είναι η δομή με την μεγαλύτερη επιρρέπεια στο να αναπτύξει απομυελινωτικές αλλοιώσεις, καθώς συνδέεται με τα τοιχώματα των πλαγίων κοιλιών και με μικρές φλέβες της περιοχής. Πολλοί συγγραφείς αναφέρουν υψηλού σήματος ακολουθίες σε T2 ακολουθία στο κάτω τμήμα του μεσολοβίου ως και στο 93% των ασθενών με ΣΚΠ (Grossman et al. 1999, Evangelou et al. 2002). Οι ακολουθίες T1 σε οβελιαίο επίπεδο αναδεικνύουν αυτές τις αλλοιώσεις ως περιοχές με χαμηλό σήμα ή απλά ως λέπτυνση της κάτω μοίρας του μεσολοβίου. Η εντόπιση των αλλοιώσεων στο μεσολόβιο δεν είναι ειδική της ΣΚΠ, ενίοτε απαντάται και σε ισχαιμικής αιτιολογίας αλλοιώσεις.

Οι αλλοιώσεις της ΣΚΠ μπορεί να εμφανίσουν αλλαγή στο μέγεθος και τα χαρακτηριστικά του σήματος μεταξύ των διαδοχικών MT. Το μέγεθος των βλαβών μπορεί να μειωθεί λόγω υποχώρησης του περιεστιακού οιδήματος και επαναμυελίνωσης. Στις εξάρσεις η ενεργοποίηση μιας παλιάς αλλοίωσης μπορεί να οδηγήσει σε αύξηση διαστάσεων και συνδυάζεται με επιδείνωση της νευρολογικής εικόνας. **Εικόνα 18**

Σε ασθενείς με πορεία με **εξάρσεις και υφέσεις** όπου οι υποτροπές δεν συμβαίνουν παραπάνω από μία φορά τον χρόνο η ακολουθία T2 αναδεικνύει αλλοιώσεις με διάμετρο ως 10-15 χιλιοστά. Στις περισσότερες περιπτώσεις το σήμα των βλαβών είναι ομοιογενές και τα όρια τους με την υγεία λευκή ουσία σαφή. Το σχήμα των πλακών ποικίλει από ανώμαλο ως στρόγγυλο, που είναι και το συχνότερο. Στρόγγυλες αλλοιώσεις αναγνωρίζονται στην περικοιλιακή λευκή ουσία και στα ημιοειδή κέντρα, ενώ λιγότερο συχνά στο μεσολόβιο και στις υποφλοιώδεις δομές. Μονήριες πλάκες μπορεί να εντοπιστούν στο στέλεχος και στα παρεγκεφαλιδικά ημισφαίρια. Στην T1 ακολουθία, στην μορφή της νόσου με εξάρσεις και υφέσεις, οι περισσότερες πλάκες δεν είναι ορατές, παρά μόνο λίγες εστίες με ελαφρά χαμηλό σήμα. Η επανάληψη της MT μέσα σε 2 χρόνια από την έναρξη της νόσου και την αρχική απεικόνιση συνήθως δεν έχει διαφοροποιήσεις σε σχέση με το μέγεθος



γνωστών πλακών και την ύπαρξη εγκεφαλικής ατροφίας στους ασθενείς με μορφή νόσου με εξάρσεις και υφέσεις. **Εικόνα 19**

Στην **δευτερογενώς προϊούσα ΣΚΠ**, με κλινικά σημαντικές εξάρσεις, βαθμιαία και αναπόφευκτη επιδείνωση της νευρολογικής εικόνας και μικρές περιόδους σταθερότητας, η T2 ακολουθία συνήθως αποκαλύπτει αυξημένου σήματος αλλοιώσεις διαφόρων σχημάτων, με μέγεθος ως 25 χιλιοστά. Το στέλεχος, τα παρεγκεφαλιδικά ημισφαίρια και οι υπερσκηνιδιακές δομές βλάπτονται συχνά. Σε πολλές περιπτώσεις παρατηρείται διεύρυνση των υπαραχνοειδών χώρων, υπερσκηνιδιακά ή υποσκηνιδιακά.

Στην T1 ακολουθία σε ασθενείς με δευτερογενώς προϊούσα ΣΚΠ αναγνωρίζονται σαφώς εστίες με χαμηλό σήμα. Αυτές οι αλλοιώσεις επικρατούν στην πλειοψηφία των υπερσκηνιδιακών αλλοιώσεων (μεσολόβιο, περικοιλιακή λευκή ουσία). Λιγότερο συχνά, χαμηλού σήματος πλάκες αναγνωρίζονται στην παρεγκεφαλίδα και το στέλεχος.

Οι επαναληπτικές MT σε ασθενείς με αυτή τη μορφή της ΣΚΠ δείχνουν βαθμιαία αύξηση του αριθμού και του φορτίου των βλαβών στον εγκεφαλικό ιστό και συρροή γειτονικών πλακών, σχηματίζοντας ευμεγέθεις περιοχές με παθολογικό σήμα στην MT. Αυτές οι αλλαγές απεικονίζονται τόσο σε T2 όσο και σε T1 ακολουθία και αφορούν υπερσκηνιδιακές και υποσκηνιδιακές περιοχές του εγκεφάλου. Αναγνωρίζεται επίσης προοδευτική εγκεφαλική ατροφία. **Εικόνα 20-21**

#### **A.4.3. Εμπλουτισμός βλαβών ΣΚΠ**

Η ενίσχυση των βλαβών της ΣΚΠ με Gd αντανακλά κάποια παροδική ανεπάρκεια του αιματοεγκεφαλικού φραγμού. Η σκιαγραφική ενίσχυση εφαρμόζεται στην ΣΚΠ προκειμένου να ερμηνευτεί καλύτερα η εικόνα των πολλαπλών υψηλού σήματος αλλοιώσεων στην T2 ακολουθία, καθώς είναι γνωστό πως η ανάδειξη ταυτόχρονα ενισχυόμενων και μη αλλοιώσεων είναι τυπική ΣΚΠ. Επιπρόσθετα, η μετατροπή των ενισχυόμενων και μη βλαβών στο χρόνο επίσης είναι τυπικές της ΣΚΠ.

Έχουν περιγραφεί πολλοί τύποι σκιαγραφικής ενίσχυσης για βλάβες ΣΚΠ, όπως διάχυτη, μερική και δακτυλιοειδή. Στον **διάχυτο** τύπο το σύνολο του όγκου των βλαβών που έχει αναδειχθεί σε T2 ακολουθία ενισχύεται. Αυτός ο τύπος είναι συνήθης σε πολλαπλές αλλοιώσεις με διάμετρο κάτω του εκατοστού. Η **δακτυλιοειδής** ενίσχυση προκύπτει από την πρόσληψη του σκιαγραφικού από την

περιφέρεια μεγαλύτερης απομυελινωτικής αλλοίωσης. Το μέγεθος των αλλοιώσεων αυτών είναι 1 εκ. ή και μεγαλύτερες. Τέτοια συμπεριφορά ενίσχυσης έχουν οι πλάκες με περιεσσιακό οίδημα, όπως αναγνωρίζεται στην T2 ή την DWI. Μερικό τύπο σκιαγραφικής ενίσχυσης έχουν οι τυπικότερες περιπτώσεις απομυελινωτικών αλλοιώσεων ΣΚΠ και αντικατοπτρίζει την περιοχή με το παθολογικό σήμα στην T2 ακολουθία. Ένας άλλος τύπος πρόσληψης είναι ο **ημισελινοειδής**, όταν η περιφέρεια της αλλοίωσης ενισχύεται σε ένα ατελή δακτύλιο σε T1 ακολουθία μετά από σκιαγραφικό. Αυτή η μορφή ενίσχυσης εξηγείται από τμηματική αδυναμία του αιματοεγκεφαλικού φραγμού στα όρια της αλλοίωσης λόγω κατά τόπους διαφοροποίησης της ανοσιακής αντίδρασης και είναι **διαφοροδιαγνωστικό σημείο υπέρ της ΣΚΠ** απέναντι σε αλλοιώσεις που ενισχύονται με πλήρη δακτύλιο (μετάσταση, απόστημα, φυμάτωμα κ.λπ.). **Εικόνα 22**

Κάποιοι συγγραφείς συσχετίζουν το μοτίβο ενίσχυσης με την ηλικία της αλλοίωσης. Έτσι η διάχυτη (οζώδης) ενίσχυση αντιστοιχεί σε νέες βλάβες ενώ η ημισελινοειδείς ενισχύσεις απαντούν σε παλαιές βλάβες με παρουσία φλεγμονής, ειδικά αν αυτή η πλάκα αναγνωρίζεται με χαμηλό σήμα σε T1 ακολουθία. Μία τεχνική είναι η ταχεία έγχυση του σκιαγραφικού, με συνακόλουθη εκτίμηση της ενίσχυσης. Υπάρχουν διαφοροποιήσεις μεταξύ της ΣΚΠ και των γλοιωμάτων στην ενίσχυση, που αποδεικνύει τους διαφορετικούς μηχανισμούς αλλαγής του αιματοεγκεφαλικού φραγμού. Στην ΣΚΠ η βλάβη του φραγμού δεν είναι τόσο σοβαρή με αποτέλεσμα η ενίσχυση να καθυστερεί. Έτσι, ιδανικός είναι να μεσολαβούν 20-30 λεπτά από την έγχυση του σκιαγραφικού πριν πραγματοποιηθεί η ακολουθία π.χ. T1/MT/FSPGR (Carr et al., 1985). **Εικόνα 23**

Παρόλο που η αξία της ακολουθίας T1 μετά από χρήση Gd για την απεικόνιση του NM δεν έχει αξιολογηθεί όσο για την απεικόνιση του εγκεφάλου, οι καθυστερημένες T1 MT μπορεί να βοηθήσουν στην ανίχνευση ενεργών βλαβών στον NM. Οι εμπλουτιζόμενες εστίες ανευρίσκονται πολύ σπανιότερα στον NM παρά στον εγκέφαλο, γεγονός που περιορίζει την χρήση της ενίσχυσης βλαβών με Gd για την παρακολούθηση της ενεργότητας της ΣΚΠ στο NM. Οι ενισχυόμενες αλλοιώσεις είναι συνήθως μονήρεις, μικρές, όχι μεγαλύτερες σε μήκος από δύο σπονδύλους και συνοδεύονται από ελάχιστο περιεσσιακό οίδημα. Η ανεύρεση εμπλουτιζόμενων βλαβών στο NM συνοδεύεται συχνά από συμπτώματα που δεν προϋπήρχαν από τον NM (Thorpe et al., 1996). **Εικόνα 24**

Ερευνητική προσπάθεια λαμβάνει χώρα ώστε να βρεθούν βιολογικοί δείκτες για την ΣΚΠ, ειδικά για συγκεκριμένα κύτταρα και μόρια που είναι σημαντικά στην παθοφυσιολογία της ΣΚΠ. Καινούργια σκιαγραφικά μέσα που σχηματίζονται από σωματίδια οξειδίου του σιδήρου ή υπερμαγνητικά σωματίδια οξειδίου του σιδήρου έχουν χρησιμοποιηθεί σε ασθενείς με ΣΚΠ με σκοπό να εντοπίζουν μακροφάγα (Vellinga et al., 2008). Οι επιπρόσθετες πληροφορίες που αποκτώνται από τον εντοπισμό των μακροφάγων με τα σωματίδια του σιδήρου μπορεί να παίξουν σημαντικό ρόλο στην παρακολούθηση της αποτελεσματικότητας των φαρμάκων που στοχεύουν στα κυτταρικά συστατικά της φλεγμονής. Νέα σκιαγραφικά μπορεί να χρησιμεύσουν στην εντόπιση φλεγμονής ή νευρωνικής δυσλειτουργίας. Έτσι, ένα καινούργιο σκιαγραφικό που βασίζεται στο Gd, η Gadofluorine M, συσσωρεύεται επιλεκτικά σε νευρικές ίνες που υφίστανται Βαλεριανή εκφύλιση και έχουν υψηλό σήμα σε T1 ακολουθίες (Wessig et al., 2007). Τα νέα σκιαγραφικά πρέπει να εκτιμηθούν επαρκώς ως προς την αποτελεσματικότητα και την ασφάλεια τους πριν περάσουν στην πρακτική παρακολούθησης της νόσου.

#### **A.4.4. Ογκόμορφη ΣΚΠ**

Απομυελινωτικές αλλοιώσεις με χαρακτηρισές μάζας (διαμέτρου άνω των 2-3 εκ.) είναι τυπικές της ογκόμορφης ΣΚΠ, η οποία χαρακτηρίζεται από σοβαρή νευρολογική εικόνα ανάλογη με την εντόπιση της βλάβης. Σε αυτή την μορφή ΣΚΠ, αναγνωρίζεται μία ευμεγέθους αλλοίωση με χαρακτηρισές ‘Ψευδομάζας’, η οποία περιβάλλεται από άλλες μικρότερες αλλοιώσεις. Η ανάλυση της MT θα βοηθήσει στην αποφυγή της λανθασμένης διάγνωσης του γλοιώματος, με την MR φασματοσκοπία να έχει ιδιαίτερο ρόλο. Για την αποφυγή της στερεοτακτικής βιοψίας θα χρησιμοποιηθούν τα ευρήματα της κλινικής εξέτασης και της ανάλυσης του ENY (Shalmon, 2000). Η ογκόμορφη ΣΚΠ είναι συχνότερη στα παιδιά και στα νεαρά άτομα (Scott et al. 2002). Η εξέλιξη της αλλοίωσης μπορεί να οδηγήσει σε μερική μείωση των διαστάσεων της, σχηματισμό κύστης και γλοιώση. **Εικόνα 25**

#### **A.4.5. Μαύρες Τρύπες (Black Holes)**

Η αύξηση του χαμηλού σήματος βλαβών ΣΚΠ σε T1 ακολουθία συσχετίζεται με την πρόοδο της απομυελίνωσης και απώλεια νευρικών ινών (νευραξόνων) (Prineals et al., 1985) και η εμφάνιση τους συσχετίζεται με την επιδείνωση της αναπηρίας. Η ένταση σήματος αυτών των αλλοιώσεων προσεγγίζει του ENY και

περιγράφονται ως “μαύρες τρύπες”. Οξείες βλάβες που ενισχύονται με σκιαγραφικό για μεγαλύτερο χρονικό διάστημα, όπως φαίνεται σε μηνιαίες MT που ακολουθούν την πρώτη εντόπιση, είναι πιθανότερο να εξελιχθούν σε μαύρες τρύπες, γεγονός που δείχνει πως υπάρχει ποσοτική ή ποιοτική διαφορά στην φλεγμονώδη διαδικασία, μεταξύ των βλαβών που εξελίσσονται και εκείνων που δεν εξελίσσονται σε μαύρες τρύπες (Bagnato, 2003). Μία πρόσφατη μελέτη (Naismith et al., 2010) μελέτησε την εξέλιξη των βλαβών ΣΚΠ που ενισχύονται με σκιαγραφικό σε “μαύρες τρύπες”, συνεκτιμώντας και τις μετρήσεις της ανισοτροπίας και της διάχυσης. Τα αποτελέσματα έδειξαν ότι η αυξημένη διάχυση κατά την διάρκεια της σκιαγραφικής ενίσχυσης συσχετιζόταν με αυξημένο κίνδυνο ανάπτυξης μαύρης τρύπας.

Περίπου 10% - 20% των βλαβών με υψηλό σήμα στις T2 ακολουθίες αναγνωρίζεται στις T1 ακολουθίες ως εστία με χαμηλό σήμα συγκριτικά με την NAWM. Οι αποκαλούμενες “μαύρες τρύπες” έχουν παθολογικό υπόστρωμα που εν μέρει εξαρτάται από την ηλικία της βλάβης. Στις οξείες αλλοιώσεις το χαμηλό σήμα σε T1, το οποίο αναγνωρίζεται σε ποσοστό 80% περίπου των οξέων βλαβών, οφείλεται πρωτίστως σε οίδημα με ή χωρίς καταστροφή νευραξόνων ή μυελίνης. Στις περισσότερες περιπτώσεις αυτές οι “μαύρες τρύπες” γίνονται ίσου σήματος μέσα σε λίγους μήνες μετά την παύση της φλεγμονώδους διαδικασίας, την υποχώρηση του οιδήματος και την εμφάνιση επιδιορθωτικών μηχανισμών, όπως η επαναμυελίνωση. Ένα ποσοστό κάτω του 40% εξελίσσεται σε μόνιμη “μαύρη τρύπα”, η οποία ιστολογικά αντιστοιχεί σε περιοχές μη αναστρέψιμης ιστικής καταστροφής (Bagnato et al., 2003).

Οι χρόνιες “μαύρες τρύπες” είναι συχνότερες υπερσκηνιδιακά παρά υποσκηνιδιακά και σε ασθενείς με προϊούσα νόσο παρά σε εκείνους με RRMS, ενώ είναι σπάνιο εύρημα στο NM και τα οπτικά νεύρα. Η υψηλή ειδικότητα της T1 ακολουθίας στην ανίχνευση βλαβών με μη αναστρέψιμη ιστική βλάβη (χρόνιες μαύρες τρύπες) την κάνει αξιόπιστο δείκτη της επιδείνωσης της αναπηρίας.

Διάφορες ομάδες ερευνητών τεκμηρίωσαν κλινική συσχέτιση μετρίου ως ισχυρού βαθμού, μεταξύ των “μαύρων τρυπών” και της αναπηρίας, όπως αυτή μετριέται με το EDSS σε ασθενείς με RRMS και SPMS. Ο συνολικός όγκος “μαύρων τρυπών” δείχνει να συσχετίζεται καλύτερα με την κλινική εικόνα σε σχέση με το φορτίο βλαβών σε T2 (Truyen et al., 1996). Η ερμηνεία του συνολικού φορτίου “μαύρων τρυπών” σε θεραπευτικές μελέτες γίνεται δυσχερής λόγω της πιθανότητας υποχώρησης ενός ποσοστού από αυτές. Το εμπόδιο αυτό μπορεί να ξεπεραστεί με

μακροχρόνιες μελέτες της πορείας κάθε νεοσχηματιζόμενης “μαύρης τρύπας” (Dalton et al., 2004). Κλινικές μελέτες έχουν δείξει σημαντική μείωση στη σωρευση νέων χρόνιων “μαύρων τρυπών” σε ασθενείς υπό ανοσοτροποποιητική αγωγή (Rovira, 2008). **Εικόνα 26**

#### A.4.6. Πρωτόκολλο απεικόνισης στην ΣΚΠ

Ακολουθίες MT εγκεφάλου που μπορούν να περιληφθούν στο πρωτόκολλο απεικόνισης όταν η ένδειξη είναι ΣΚΠ και η αντιστοιχία της ακολουθίας με τα χαρακτηριστικά της νόσου, στα οποία είναι περισσότερο ευαίσθητες.

<u>Ακολουθία</u>	<u>Σκοπός</u>
<b>Συμβατικές τεχνικές</b>	
T1 εγκάρσια	“Μαύρες Τρύπες”, Πρόγνωση
T2 και PD εγκάρσια	T2 βλάβες, Κατανομή, Φορτίο Βλαβών
FLAIR (2D, 3D)	Η πιο ευαίσθητη στις T2 βλάβες
T1 με Gd	Ενεργείς βλάβες, Διακοπή αιματοεγκεφαλικού φραγμού
FLAIR οβελιαία	Βλάβες στο μεσολόβιο
STIR	Οπτικές οδοί, Οπτική Νευρίτιδα
<b>Ειδικές τεχνικές</b>	
MTR	Δομική ακεραιότητα, Μελέτη NAWM, Επανελέγχος, Έρευνα
DWI, DTI	Δομικές αλλαγές, FA, ADC, Τρακτογραφία, Επανελέγχος
MRS	Χημική Σύσταση

Ο πίνακας αυτός αποτελεί γενική κατευθυντήρια γραμμή και δεν έχει εφαρμογή σε όλους τους ασθενείς με ΣΚΠ.

Το προτεινόμενο πρωτόκολλο για την απεικόνιση του **NM** σε ασθενείς με ΣΚΠ είναι:

- T2 και STIR-FSE ακολουθίες σε οβελιαίο επίπεδο για όλο τον NM και σε εγκάρσιο επίπεδο στο σημείο των βλαβών.
- T1 ακολουθία προ και μετά την χορήγηση σκιαγραφικού σε οβελιαίο επίπεδο για όλο τον NM και σε εγκάρσιο επίπεδο στο σημείο των βλαβών.

Έγιναν μελέτες για την χρησιμότητα των διάφορων ακολουθιών της MT στην απεικόνιση βλαβών της ΣΚΠ στον NM. Σύμφωνα με μία μελέτη η STIR-FSE ακολουθία φαίνεται να είναι η ακολουθία εκλογής για την εκτίμηση των πλακών της ΣΚΠ στον NM λόγω της υψηλότερης αντίθεσης μεταξύ βλάβης και μυελού σε

ασθενείς με μυελοπάθεια. Η ακολουθία FLAIR-FSE είναι μικρής διαγνωστικής αξίας για πλάκες στην αυχενική μοίρα του ΝΜ, λόγω της χαμηλής αντίθεσης της αλλοίωσης με τον ΝΜ και των τεχνικών σφαλμάτων από το ENY (Hittmair, 1996).

#### **A.5. ΣΚΠ και Οπτική Νευρίτιδα**

Παρά την ποικιλία στην κλινική εμφάνιση της ΣΚΠ, η απώλεια όρασης ως συνέπεια οξείας απομυελινωτικής οπτικής νευρίτιδας είναι συχνά η αρχική εκδήλωση (Arnold, 2005). Αντίστοιχα, η ΣΚΠ θεωρείται η συχνότερη αιτία οπτικής νευρίτιδας. Η οπτική νευρίτιδα είναι συχνή κλινική οντότητα σε ασθενείς με ΣΚΠ, παρόλα αυτά δεν απεικονίζεται πάντα στην ΜΤ. Οι ακολουθίες που χρησιμοποιούνται για την ανάδειξη παθολογικού σήματος στο οπτικό νεύρο είναι: 1) Short Tau Inversion Recovery (STIR), 2) Fast Spin-Echo (FSE) T2 και 3) η T1 ακολουθία με καταστολή του λίπους προ και μετά και χορήγηση σκιαγραφικού. Τυπικά ευρήματα θεωρούνται η διόγκωση του περιβλήματος οπτικού νεύρου αμέσως οπισθίως του βολβού στις FSE ακολουθίες με καταστολή λίπους και η σκιαγραφική ενίσχυση του περιβλήματος του οπτικού νεύρου (Kupersmith et al., 2002).

Ειδικές ποσοτικές τεχνικές απεικόνισης σχετικές με το οπτικό νεύρο είναι η μέτρηση της ατροφίας του οπτικού νεύρου, η απεικόνιση με μεταφορά μαγνήτισης (MT), η απεικόνιση με τανυστή διάχυσης (DTI) και η τομογραφία συνοχής του οπτικού νεύρου (Glisson et al., 2009). Η σημασία της αναγνώρισης των αλλοιώσεων στα οπτικά νεύρα είναι προφανούς σημασίας. Η οπτική νευρίτιδα είναι το πρώτο ‘‘σημάδι’’ της ΣΚΠ στο 20% των περιπτώσεων και εμφανίζεται στο 50% των ασθενών στην πορεία της νόσου. Στο 45-80% των ασθενών με οπτική νευρίτιδα εμφανίζεται ΣΚΠ μέσα στα επόμενα 5 χρόνια. Πιο συγκεκριμένα, ασθενείς που εμφανίζουν οπτική νευρίτιδα στα πλαίσια μεμονωμένου κλινικού συνδρόμου και έχουν στην ΜΤ απομυελινωτικές εστίες έχουν ποσοστό 88% να αναπτύξουν κλινικά βέβαιη ΣΚΠ μέσα στα επόμενα 14 χρόνια, σε σύγκριση με το 19% που είναι το ποσοστό σε όσους ασθενείς δεν έχουν απομυελινωτικές εστίες εγκεφάλου (Brex et al., 2002). Επίσης ο χρόνος μετάπτωσης στην κλινικά σίγουρη ΣΚΠ είναι χαμηλότερος στους ασθενείς με απομυελινωτικές πλάκες στην ΜΤ σε σύγκριση με όσους δεν είχαν (Fisnikou et al., 2008).

Η οπτική νευρίτιδα είναι τρεις φορές συχνότερη στις γυναίκες. Οι ασθενείς προσέρχονται με οξεία ή υποξεία απώλεια όρασης. Σε ποσοστό μεγαλύτερο του 90% οι κινήσεις των ματιών συνοδεύονται από πόνο. Οι περισσότεροι ασθενείς

βελτιώνονται μέσα σε διάστημα αρκετών εβδομάδων από την έναρξη. Εάν η οπτική λειτουργία επιδεινώνεται μετά από διάστημα 2 εβδομάδων ή δεν βελτιώνεται μέσα σε 4 εβδομάδες, πρέπει να αναζητηθούν άλλα αίτια (Beck et al., 1993). Σε ασθενείς με οπτική νευρίτιδα η ΜΤ χρησιμεύει πέρα από την ανάδειξη κλινικά “σιωπηλών” αλλοιώσεων στον εγκέφαλο που θα επιβεβαιώσουν την διάγνωση της ΣΚΠ και στον αποκλεισμό άλλων σπανίων αιτίων της νόσου. Άλλα εγκεφαλικά νεύρα που προσβάλλονται από την ΣΚΠ είναι το τρίδυμο, το κοινό κινητικό, το απαγωγό και το τροχλιακό. **Εικόνες 27-29**

#### **A.6. ΣΚΠ και Φαιά Ουσία**

Η ΣΚΠ κλασσικά θεωρείται νόσος της λευκής ουσίας. Παρόλα αυτά, πρόσφατες ιστοπαθολογικές μελέτες έδειξαν πως και οι περιοχές της φαιάς ουσίας βλάπτονται. Η προσβολή της φαιάς ουσίας αρχίζει νωρίς στην πορεία της νόσου και επηρεάζει την γνωσιακή λειτουργία. Η ανίχνευση των αλλοιώσεων της ΣΚΠ στην φαιά ουσία με τις συμβατικές τεχνικές της ΜΤ μπορεί να είναι δύσκολη. Για την παθολογία της φαιάς ουσίας ενοχοποιούνται η φλεγμονή των μηνίγγων, η επιλεκτική τρωτότητα υποπληθυσμών νευρώνων, η δυσλειτουργία αναπτυξιακών παραγόντων και μιτοχονδριακές ανωμαλίες (Gilmore et al, 2006).

Το σύστημα ταξινόμησης των βλαβών της φαιάς ουσίας στην ΣΚΠ διαχωρίζει βλάβες μικτής εντόπισης σε φαιά και λευκή ουσία (τύπος I), από εκείνες που βρίσκονται αποκλειστικά στον φλοιό (τύποι II-IV). Οι βλάβες τύπου III είναι οι συχνότερες και μπορεί να επεκταθούν σε πολλαπλές έλικες. Επιπρόσθετα, απομυελίνωση μπορεί να αναγνωριστεί στον θάλαμο, τα βασικά γάγγλια, τον υποθάλαμο, τον ιππόκαμπο, την παρεγκεφαλίδα και τον ΝΜ. Εκτεταμένη απομυελίνωση στο φλοιό συνδυάζεται με πιο προχωρημένη νόσο ενώ οι βλάβες στον υποθάλαμο και τον ιππόκαμπο σχετίζονται με τον βαθμό αναπηρίας (Audoin et al, 2006).

Η παθολογία στις βλάβες της φαιάς ουσίας διαφέρει από τις αλλοιώσεις της λευκής ουσίας στο ότι λεμφοκυτταρική διήθηση, εναπόθεση συμπληρώματος και διακοπή του αιματοεγκεφαλικού φραγμού δεν ανιχνεύεται στις βλάβες της φαιάς ουσίας. Μολαταύτα, η διατομή των νευρικών ινών σε συνδυασμό με την απώλεια νευρώνων και νευρογλοίας μπορεί να βρεθεί σε κάποιο βαθμό στις βλάβες της φαιάς ουσίας, γεγονός που μπορεί να συνδέεται με το σταθερό εύρημα της ατροφίας και της λέπτυνσης του φλοιού, όπως μετράται με την ΜΤ (Bo et al, 2003).

Η προσβολή της φαιάς ουσίας από την ΣΚΠ έχει τεκμηριωθεί τόσο ιστολογικά, όσο και από την ΜΤ. Οι βλάβες ΣΚΠ στον φλοιό αναγνωρίζονται με την ΜΤ και έχουν ταξινομηθεί με βάση την εμφάνιση και την έκταση και ως προς το αν επεκτείνονται και στην λευκή ουσία (Kidd et al., 1999). Στην ταξινόμηση αυτή περιλαμβάνονται βλάβες στις δύο πρώτες στιβάδες του φλοιού, βλάβες που βρίσκονται που ενώ βρίσκονται εντός του φλοιού μπορεί να καταλαμβάνουν όλες τις στιβάδες του και βλάβες που μπορεί να αφορούν τόσο την φαιά όσο και την λευκή ουσία. Οι αλλοιώσεις του φλοιού έχουν σχετικά μικρό ποσοστό φλεγμονής, παρόλο που η απομυελίνωση είναι παρούσα. Αξίζει να αναφερθεί ότι αλλοιώσεις που αφορούν τόσο την φαιά όσο και την λευκή ουσία έχουν τα χαρακτηριστικά της οξείας φλεγμονής στο τμήμα που βρίσκεται στην λευκή ουσία ενώ το τμήμα που βρίσκεται στη φαιά ουσία έχει περιορισμένα στοιχεία φλεγμονής (Peterson et al., 2001).

Η σκιαγραφική ενίσχυση των αλλοιώσεων του φλοιού είναι σπάνια ενώ και η αναγνώριση τους συναντά δυσκολίες. Στην κατεύθυνση αυτή χρησιμοποιούνται συγκεκριμένες ακολουθίες όπως η Double Inversion Recovery (DIR), η Spoiled Gradient Recall (SPGR) και η Fluid Attenuation Inversion Recovery (FLAIR) (Nelson et al., 2007). Πέραν των φλοιικών αλλοιώσεων, η ΣΚΠ προκαλεί ατροφία τόσο στον φλοιό όσο και στην εν τω βάθει φαιά ουσία, η οποία εμφανίζεται νωρίς στην πορεία της νόσου και είναι εντονότερη σε σχέση με την ατροφία της λευκής ουσίας (Fisniku et al., 2008). Ανάμεσα στους υπότυπους της ΣΚΠ η ατροφία είναι εντονότερη στην προϊούσα μορφή παρά στην μορφή με εξάρσεις και υφέσεις και φαίνεται να μην σχετίζεται άμεσα με τις παθολογικές διεργασίες της λευκής ουσίας (Bo et al., 2007). Από τα βασικά γάγγλια περισσότερο έκδηλη είναι η ατροφία στον θάλαμο. **Εικόνες 30-31.**

#### **A.7. ΣΚΠ και Νωτιαίος Μυελός**

Η μελέτη του Νωτιαίου Μυελού (NM) στην ΣΚΠ πραγματοποιείται όταν υπάρχει η αντίστοιχη νευρολογική σημειολογία, όταν η ΜΤ του εγκεφάλου δεν επιβεβαιώνει την διάγνωση και στα πλαίσια του επανελέγχου γνωστών αλλοιώσεων στον NM (**Πίνακας 8**). Συνήθως οι αλλοιώσεις της ΣΚΠ στον NM βρίσκονται παράλληλα με εκείνες του εγκεφάλου, παρόλα αυτά στο 5-24% μπορεί να υπάρχουν μόνο στο NM.

Σε ποσοστό 15-20% η κλινική εικόνα προκαλείται αποκλειστικά από τις βλάβες του NM. Αν βρεθεί μια βλάβη NM με χαρακτηρες ΣΚΠ ακολουθεί ΜΤ



εγκεφάλου για την επιβεβαίωση της έκτασης της νόσου, αν και αρνητική MT εγκεφάλου δεν αποκλείει την διάγνωση της ΣΚΠ. Η πλειοψηφία των αλλοιώσεων βρίσκεται στην αυχενική μοίρα, ενώ στην πορεία της νόσου και σε περιπτώσεις αυξημένης αναπηρίας αναγνωρίζεται γενικευμένη ατροφία του NM (Bergers et al., 2002).

Στην T2 ακολουθία σε εγκάρσιο επίπεδο οι βλάβες της ΣΚΠ αναγνωρίζονται περιφερικά, στο οπισθοπλάγιο τμήμα του NM. Έχει παρατηρηθεί συνδυασμός συμμετοχής τόσο της λευκής όσο και της φαιάς ουσίας του NM. Οι οξείες πλάκες στον NM εμφανίζουν σκιαγραφική ενίσχυση και είναι κάποιες φορές δύσκολο να διαχωριστούν από όγκους και φλεγμονώδεις αλλοιώσεις, ειδικά λόγω της οίδηματώδους απεικόνισης του NM. Η επανάληψη της MT είναι απαραίτητα για την επιβεβαίωση της διάγνωσης, ειδικά όταν η MT του εγκεφάλου είναι αρνητική. Οι fast spin echo (FSE) ακολουθίες είναι οι τυπικά χρησιμοποιούμενες για την απεικόνιση βλαβών στον NM, εντούτοις δεν αναγνωρίζουν τις ήπιες διαταραχές του σήματος (Miller et al. 1998). Οι gradient echo ακολουθίες δεν πρέπει να χρησιμοποιούνται για την διάγνωση της ΣΚΠ στον NM καθώς είναι λιγότερο ευαίσθητες στην αναγνώριση ενδομυελικών αλλοιώσεων (Bot et al, 2009).

Οι αλλοιώσεις της ΣΚΠ στο NM είναι δύο κατηγοριών: εστιακές και διάχυτες. Οι εστιακές έχουν μήκος περίπου όσο ένας σπόνδυλος, είναι καλά περιγεγραμμένες και έχουν ωοειδές σχήμα στις οβελιαίες εικόνες MT (Tartaglino et al., 1995). Οι διάχυτες αλλοιώσεις αναγνωρίζονται ως περιοχές με αυξημένο σήμα, σε σχέση με το ENY και απεικονίζονται ευκρινέστερα σε ακολουθίες T2 με ενδιάμεση βαρύτητα. Η διάχυτη μεταβολή στην ένταση του σήματος δεν είναι σαφώς περιγεγραμμένη και συνήθως αφορά μήκος πολλών σπονδύλων, παρόλο που συχνά φαίνεται να καταλαμβάνει ολόκληρο το μήκος και την διάμετρο του NM. Οι ανωμαλίες αυτές αναγνωρίζονται με δυσχέρεια στις T2 ακολουθίες γιατί η ένταση σήματος του NM παραμένει χαμηλότερη του ENY (Lycklama et al., 1997).

Έχουν περιγραφεί συσχετισμοί μεταξύ του τύπου της ΣΚΠ και της έκτασης της νόσου στον NM. Σε ασθενείς με RRMS οι αλλοιώσεις στο NM είναι τυπικά πολλαπλές και εστιακές. Στην SPMS οι βλάβες είναι πιο εκτεταμένες, πέρα από τις εστιακές βλάβες ανευρίσκονται συχνότερα διάχυτες αλλοιώσεις συγκριτικά με τους ασθενείς με RRMS. Επίσης, οι εστιακές βλάβες μπορεί να συρρεύσουν σε μεγάλες σαφώς περιγεγραμμένες περιοχές με υψηλή ένταση σήματος. Η ατροφία του NM είναι συχνό εύρημα στα τελικά στάδια της νόσου. Ο αριθμός των αλλοιώσεων της

ΣΚΠ στον ΝΜ, ειδικά στην SPMS, αυξάνουν με τον χρόνο, συρρέουν και αναγνωρίζονται όχι μόνο στην αυχενική αλλά και στην θωρακική και οσφυϊκή μοίρα. Σε ασθενείς με PPMS οι ανωμαλίες του ΝΜ είναι εκτεταμένες συγκριτικά με εκείνες του εγκεφάλου. Συγκριτικά με τους άλλους τύπους ΣΚΠ, στην PPMS οι διάχυτες βλάβες είναι συχνότερες. Η απεικόνιση του ΝΜ μπορεί να βοηθήσει την διάγνωση της PPMS σε ασθενείς με λίγες ή καθόλου εγκεφαλικές βλάβες (Lycklama et al., 1998).

Η διαφορική διάγνωση των εστιακών αλλοιώσεων υψηλού σήματος στον ΝΜ περιλαμβάνουν αγγειακές ανωμαλίες (ισχαιμικές αλλοιώσεις), λοιμώδη νοσήματα (πχ HIV μυελοπάθεια, σύφιλη), μεταβολικές διαταραχές (πχ ανεπάρκεια βιταμίνης Β12), μετακτινικές βλάβες, νεοπλάσματα (πχ μεταστάσεις, αστροκύτωμα, λέμφωμα), λευκοδυστροφίες, συστηματικά νοσήματα (πχ ΣΕΛ, σαρκοείδωση) και εκφυλιστικές, συμπιεστικές και τραυματικές καταστάσεις. Πολλές από αυτές τις καταστάσεις μπορούν επίσης να μιμηθούν την ΣΚΠ στην ΜΤ εγκεφάλου, ιδία η ισχαιμική αγγειακή νόσος στους ηλικιωμένους και στους ασθενείς με υπέρταση (Thrope et al., 1993).

Πάντως, σε αντίθεση με τον εγκέφαλο, τυχαίες (αγγειακές) βλάβες εμφανίζονται σπάνια στον ΝΜ, ακόμα και σε ασθενείς με αγγειακή παθολογία του εγκεφάλου ή με παράγοντες κινδύνου για τα αγγεία του εγκεφάλου (Bot et al., 2002). Η διάγνωση της ΣΚΠ τίθεται δύσκολα σε περίπτωση μονήρους αλλοίωσης και απουσίας εγκεφαλικών βλαβών. Η διόγκωση του νωτιαίου μυελού με κυστικό συστατικό είναι περισσότερο τυπική ενδομυελικού όγκου. Η διάχυτη συμμετοχή όλης της έκτασης του νωτιαίου μυελού είναι τυπική HIV μυελοπάθειας και λευκοδυστροφίας. Τα χαρακτηριστικά των βλαβών της ΣΚΠ είναι: πολυεστιακές, συνδυασμός ενισχυόμενων και μη ενισχυόμενων, βλάβες που δεν εκτείνονται σε μήκος σε πάνω από δύο σπονδύλους, με κλινική εικόνα μερικής εγκάρσιας μυελίτιδας χωρίς άλγος ράχης ή λεπτομηνιγγική ενίσχυση. Το τοπικό οίδημα ή η διόγκωση του ΝΜ μπορεί να υπάρχει αλλά είναι μικρότερης έκτασης συγκριτικά με άλλα νοσήματα που προκαλούν εγκάρσια μυελίτιδα (Jefrey et al., 1993). **Εικόνες 32-37**

#### **A.8. Η επίδραση της ισχύος του Μαγνητικού Πεδίου στην διάγνωση της ΣΚΠ**

Η αύξηση στην ισχύ του διαθέσιμου μαγνητικού πεδίου “γέννησε” μελέτες σχετικά με την επίδραση στην διάγνωση νοσημάτων, μεταξύ των οποίων και η ΣΚΠ. Η εισαγωγή των συστημάτων 3.0 Tesla (T) και της παράλληλης απεικόνισης έχει φανεί ότι βελτιώνει την ευαισθησία της ΜΤ στην ανάδειξη ανωμαλιών του ΚΝΣ λόγω της βελτιωμένης διακριτικής ικανότητας, του αυξημένου λόγου σήμα / θόρυβος (SNR) και της μειωμένης διάρκειας των ακολουθιών (Nagae-Poetscher et al., 2007).

Η βελτίωση της απεικόνισης που παρέχουν τα ισχυρότερα μαγνητικά πεδία μπορεί να διαδραματίσει ρόλο στις κλινικές δοκιμές χάρη στην αυξημένη ευαισθησία στην αναγνώριση της βλάβης στο νευρικό ιστό και την αποτελεσματικότητα των θεραπειών της ΣΚΠ. Για τους ασθενείς αυτό σημαίνει πως η διάγνωση της ΣΚΠ μπορεί να γίνει νωρίτερα και αντίστοιχα νωρίτερα να αρχίσει η θεραπεία, προσφέροντας έτσι την δυνατότητα καλύτερης έκβασης. Μία μελέτη συνέκρινε την διαγνωστική ικανότητα των πεδίων 1,5 και 3,0 T σε 40 ασθενείς με κλινικά μεμονωμένο σύνδρομο. Με το πεδίο των 3T ένα μεγαλύτερο ποσοστό ασθενών διαγνώστηκε με ΣΚΠ, σύμφωνα με τα κριτήρια του Barkhof για την διάγνωση της νόσου. Στον επανέλεγχο 30% επιπλέον ασθενείς που εξετάστηκαν στα 3T πληρούσαν τα κριτήρια για την διασπορά στον χώρο και τον χρόνο (Wattjes et al., 2006).

Έρευνα του 2006 έδειξε διαφορές σε ότι αφορά τα DTI, FA και ADC μεταξύ 1,5T και 3T (Huisman, 2006). Συγκεκριμένα οι τιμές της ADC για την φαιά και την λευκή ουσία ήταν στατιστικώς σημαντικά χαμηλότερες στα 3T σε σχέση με τα 1,5T (% διαφορά μεταξύ -1.94% and -9.79%) και αντίστοιχα οι τιμές FA ήταν στατιστικώς σημαντικά υψηλότερες στα 3T συγκριτικά με τα 1,5T (% διαφορά μεταξύ +4.04 και 11.15%). Η εξήγηση για τις διαφορές που σχετίζονται με την ισχύ του μαγνητικού πεδίου μπορεί να βρίσκεται σε μεθοδολογικούς ή εγγενείς φυσικούς παράγοντες στην σχεδίαση των ακολουθιών DTI, σε διαφορές στην διάρκεια, το εύρος και τον διαχωρισμό των βαθμίδων της διάχυσης ή σε εσωτερικές διαφορές στην T2 χαλάρωση μεταξύ 1,5T και 3T.

Μια έρευνα του 2009 μελέτησε τον θάλαμο σε ασθενείς με ΣΚΠ χρησιμοποιώντας DTI σε ισχύ μαγνητικού πεδίου 3T και κατέληξε στο συμπέρασμα ότι ο συνδυασμός DTI και 3 Tesla μπορεί να αναδείξει μικροδομικές αλλοιώσεις στον “φυσιολογικά απεικονιζόμενο” θάλαμο ασθενών με ΣΚΠ. Η μέση διάχυση στον θάλαμο συσχετίστηκε με κινητικά και γνωσιακά συμπτώματα της ΣΚΠ και ιδιαίτερα με την αναπηρία στην ομάδα ασθενών με RR μορφή της νόσου. Η μέση διάχυση

συσχετίστηκε ήπια και με το φορτίο βλάβης στην λευκή ουσία (Tovar – Moll et al., 2009). Σε ότι αφορά την επιτάχυνση της διάγνωσης της ΣΚΠ με την χρήση ισχυρότερων μαγνητικών πεδίων, μελέτη του 2008 έδειξε υψηλότερη συχνότητα ανίχνευσης οξέων εγκεφαλικών βλαβών σε ασθενείς με Κλινικά Μεμονωμένο Σύνδρομο και ΣΚΠ. Το γεγονός αυτό μολονότι έχει σχέση με τη διάγνωση της νόσου δεν επηρεάζει την τεκμηρίωση της διασποράς την στον χρόνο και την επιβεβαίωση της διάγνωσης της ΣΚΠ με βάση αυτή την παράμετρο (Wattjes et al., 2008).

Η εφαρμογή μαγνητικών πεδίων ισχυρότερων από 1,5T (ισχυρά πεδία 3T, υπέρ ισχυρά πεδία 7T) μπορεί να προκαλέσει επανάσταση στην έρευνα για την ΣΚΠ. Τα διαθέσιμα δεδομένα δείχνουν πως οι μαγνητικοί τομογράφοι που λειτουργούν στα 3T - 4T ανιχνεύουν μεγαλύτερο αριθμό και όγκο αλλοιώσεων με υψηλό σήμα σε T2 και αλλοιώσεων που προσλαμβάνουν Gd, σε σχέση με όσους έχουν ισχύ 1,5T (Sicotte et al., 2003). Επίσης, τα ισχυρά μαγνητικά πεδία έχουν αξία στην ανίχνευση φλοιϊκών αλλοιώσεων ΣΚΠ και μπορούν να βελτιώσουν τις τεχνικές MTR, MRS, DTI, fMRI και perfusion στην μελέτη της ΣΚΠ (Kangarlu, 2007).

Τα ισχυρά μαγνητικά πεδία μπορεί να αποδειχθούν σημαντικά στην μελέτη της εναπόθεσης σιδήρου στην φαιά ουσία των ασθενών με ΣΚΠ. Σημαντικός αριθμός περιοχών φαιάς ουσίας, μεταξύ των οποίων ο θάλαμος, ο οδοντωτός πυρήνας, τα βασικά γάγγλια και η ρολάνδειος αύλακα έχουν συχνά χαμηλό σήμα σε T2 ακολουθία σε ασθενείς με ΣΚΠ, η οποία αποδίδεται στην εναπόθεση σιδήρου. Το χαμηλό σήμα της φαιάς ουσίας σχετίζεται με την αναπηρία ασθενών με ΣΚΠ, με ισχυρότερη συσχέτιση στα 3T παρά στο 1,5T (Brass et al., 2006).

Στα μειονεκτήματα των ισχυρών πεδίων ανήκει το κόστος εγκατάστασης και συντήρησης, η ύπαρξη τεχνικών σφαλμάτων, η χαμηλότερη ομοιογένεια του πεδίου, η επιδείνωση της επιδεκτικότητας και του σφάλματος χημικής μετατόπισης και τα διηλεκτρικά φαινόμενα. Άλλα θέματα στα ισχυρά μαγνητικά πεδία προκύπτουν από την ασφάλεια και την άνεση του ασθενούς, όπως η εναπόθεση της ενέργειας, η συμβατότητα με μεταλλικά εμφυτεύματα και η εμφάνιση αισθητικών συμπτωμάτων κατά την διάρκεια της σάρωσης. Έτσι, ο διπλασιασμός της ισχύος του πεδίου από το 1,5T στα 3T τετραπλασιάζει τον ειδικό λόγο απορρόφησης, γεγονός που μπορεί να οδηγήσει στην αύξηση του χρόνου σάρωσης, στην ανάγκη παύσης για την πτώση της θερμοκρασίας και την μείωση των τομών ανά χρόνο επανάληψης. (Tanenbaum et al., 2006).

### **A.9. Το παράδοξο κλινικής εικόνας – Μαγνητικής Τομογραφίας στην ΣΚΠ**

Τα κριτήρια της συμβατικής ΜΤ, όπως για παράδειγμα οι βλάβες στην T2 ακολουθία, θεωρούνται χρήσιμες στην παρακολούθηση της κλινικής πορείας της νόσου και την εξέλιξη της ιστικής βλάβης του ΚΝΣ στην βέβαιη ΣΚΠ αλλά είναι ανεπαρκή στο να προσφέρουν αξιόπιστες διαγνωστικές πληροφορίες στα αρχικά στάδια της νόσου (Miller et al., 2005). Αυτό το “παράδοξο” μεταξύ κλινικής εικόνας και ευρημάτων ΜΤ αποδίδεται στην πολυπλοκότητα και ετερογένεια της υποκείμενης ιστικής βλάβης στην ΣΚΠ, στην διαφορετική επίδραση στην λειτουργικότητα από βλάβες διαφορετικών εντοπίσεων, στην αφανή βλάβη της “φυσιολογικά απεικονιζόμενης λευκής ουσίας” (NAWM) όπως και στο διάφορο βαθμό “πλαστικότητας” των νευρών του ΚΝΣ μεταξύ των ασθενών. Το παράδοξο ίσως οφείλεται και στην έλλειψη ποσοτικών πληροφοριών για την σοβαρότητα των αλλοιώσεων, σε ότι αφορά το επίπεδο της ιστικής βλάβης. Επιπλέον, η αντίθεση της εικόνας στην κλασσική εικόνα spin-echo ακολουθίας δεν εξαρτάται μόνο από τον χρόνο χαλάρωσης αλλά και από τις παραμέτρους της συχνότητας παλμού (Sati et al., 2010).

Οι εστίες χαμηλού σήματος σε T1 ακολουθίες αντανakλούν καλύτερα ειδικές μεταβολές, όπως η καταστροφή νευραξόνων και έτσι συμβαδίζουν περισσότερο με τον βαθμό αναπηρίας (Barkhof et al., 2002). Οι πληροφορίες για τις μαύρες τρύπες στις T1 ακολουθίες παραμένουν ποιοτικές και περιορίζονται από το γεγονός πως οι μαύρες τρύπες συνεισφέρουν μικρό ποσοστό στο φορτίο βλαβών της ΣΚΠ. Η αξονική βλάβη είναι ίσως ο αντιπροσωπευτικότερος δείκτης ιστικής βλάβης του ΚΝΣ που οδηγεί σε αναπηρία και παρόλο που θεωρείται ότι το 30% των νευραξόνων διατέμνεται ακόμα και στις πρώιμες οξείες αλλοιώσεις της νόσου δεν υπάρχουν ακόμα παράμετροι στην ΜΤ τόσο ακριβείς στην εκτίμηση της καταστροφής όσο η ιστολογική εξέταση (Trapp et al., 1997).

Οι αλλοιώσεις του ΝΜ με υψηλό σήμα σε T2 ακολουθία εμφανίζουν ασθενή συσχέτιση με τα κλινικά ευρήματα (Wiebe et al., 1992). Σε σύγκριση με τις βλάβες του εγκεφάλου, οι νεοσχηματισμένες αλλοιώσεις στον ΝΜ φαίνεται να είναι περισσότερο συσχετιζόμενες με νεοεμφανιζόμενα συμπτώματα, παρόλο που μπορούν να εμφανιστούν κλινικά “σιωπηλές” βλάβες σε ασθενείς με ΣΚΠ (Papadopoulos et al., 1994). Μία γενική διαπίστωση είναι πως ασθενείς με ΣΚΠ και βλάβες στον ΝΜ έχουν σημαντικότερη αναπηρία. Ασθενείς με PPMS τείνουν να έχουν πιο εκτεταμένη συμμετοχή του ΝΜ, ασθενείς με SPMS έχουν ενδιάμεση συμμετοχή και εκείνοι με

RRMS έχουν την μικρότερη συμμετοχή του NM, σε ότι αφορά εστιακές και διάχυτες αλλοιώσεις. Οι διάχυτες βλάβες στον NM συνδέονται με νευρολογική σημειολογία από την περιοχή, σοβαρή αναπηρία και πρωτογενώς προϊούσα πορεία νόσου (Honig et al., 1989).

#### **A.10. Απεικόνιση με σταθμισμένη διάχυση - Diffusion Weighted Imaging (DWI).**

Η τεχνική DWI επιτρέπει την ποσοτική μέτρηση των μοριακών κινήσεων του νερού και βασίζεται στην συνεχή κίνηση μικροσκοπικών σωματιδίων. Αυτό το φαινόμενο είναι γνωστό ως “κίνηση Brown” και πήρε το όνομα της από τον Robert Brown, ο οποίος παρατήρησε την διαρκή κίνηση πολωμένων κόκκων το 1827 (Ford, 2005).

Η μέτρηση και ο χαρακτηρισμός της διάχυσης του νερού στους ιστούς βασίζεται στην ποσοτικοποίηση της τυχαίας κίνησης των μορίων του νερού στους ιστούς. Αυτή η τυχαία κίνηση δίνει μικροσκοπική πληροφορία *in vivo* για την αρχιτεκτονική των ιστών, η οποία δεν παρέχεται από την συμβατική MRI. Στο καθαρό νερό το κάθε μόριο εμφανίζει μια διαρκή κίνηση σε όλες τις κατευθύνσεις, αλλά στο περιβάλλον του εγκεφαλικού ιστού αυτή η τυχαία κίνηση περιορίζεται ποικιλοτρόπως. Οι βασικοί παράγοντες που επηρεάζουν την διάχυση του νερού είναι τα δομικά συστατικά και η θερμοκρασία των ιστών. **Ισοτροπική διάχυση** εμφανίζεται ευρέως σε δομές όπως οι κοιλίες του εγκεφάλου και η φαιά ουσία του φλοιού στον ενήλικα, όπου ο φαινομενικός περιορισμός της διάχυσης είναι ίσος σε όλες τις κατευθύνσεις. Η **ανισότροπη διάχυση** είναι παρούσα σε ιστούς όπως στις οδούς των ινών της λευκής ουσίας, όπου η διάχυση του νερού έχει έναν προτιμώμενο προσανατολισμό (Goldberg et al., 2005).

Συγκεκριμένες τεχνικές της MT μπορούν να χρησιμοποιηθούν για την μελέτη των βιοφυσικών και χημικών ιδιοτήτων του εγκεφαλικού ιστού και να επιτρέψουν έτσι μεγαλύτερη ειδικότητα στον χαρακτηρισμό των εγκεφαλικών βλαβών. Μία τέτοια τεχνική είναι η απεικόνιση με σταθμισμένη διάχυση (DWI), η οποία χαρακτηρίζει τους ιστούς βασισμένη στην τυχαία κίνηση των πρωτονίων του νερού. Η απεικόνιση με την χρήση της τεχνικής διάχυσης βασίζεται στην απώλεια σήματος ενός περιστρεφόμενου πρωτονίου αν αυτό ανήκει σε ένα κινούμενο μόριο νερού. Η αλλαγή θέσης του πρωτονίου λόγω της διάχυσης κατά την εφαρμογή ενός βαθμιδωτού πεδίου αποτρέπει την πλήρη επαναφορά φάσης των spin και το

μετρήσιμο σήμα είναι μειωμένο ανάλογα με τον βαθμό της διάχυσης που προκύπτει από τον συντελεστή διάχυσης και το βαθμιδωτό πεδίο (Stoeter P, et al., 2008).

Στον βιολογικό ιστό υπάρχουν φυσικά εμπόδια στην κίνηση των πρωτονίων του νερού, όπως οι κυτταρικές μεμβράνες και τα ενδοκυττάρια όργανα. Οι παθολογικές διαδικασίες τείνουν να διαφοροποιήσουν το μέγεθος αυτής της οργανωμένης κίνησης, είτε με την καταστροφή ή πολλαπλασιασμό μεμβρανικών στοιχείων, είτε με αλλαγή στον αριθμό των κυττάρων π.χ. ουλοποίηση, φλεγμονή, νεοπλασματική διήθηση. Παράλληλα μπορεί να συμβούν αλλαγές στον αριθμό των πρωτονίων του νερού, λόγω μετακίνησης μεταξύ ιστικών διαμερισμάτων, λόγω μεταβολών της διαπερατότητας ή της ωσμωτικότητας. Όλες αυτές οι αλλαγές θα έχουν μια επίδραση στην κίνηση ή διάχυση των πρωτονίων και θα επηρεάσει την κίνηση προς όλες τις διευθύνσεις (ισότροπη διάχυση).

Στον φυσιολογικό ιστό ένα τμήμα της διάχυσης, το οποίο καλείται ανισότροπη διάχυση, μπορεί να υπάρχει και να σχετίζεται με την παρουσία σωληνοειδών σχηματισμών, όπως οι νευρικές ίνες. Αυτή η ανισοτροπία προκύπτει από το γεγονός ότι τα μόρια του νερού θα κινούνται περισσότερο παράλληλα με μία ίνα παρά κάθετα σε αυτή. Ίνες με μυελίνωση, όπως αυτές στον εγκέφαλο, ασκούν έντονη ανισοτροπική δράση λόγω των πολλαπλών κυκλικών λιπιδικών μεμβρανών και το φαινόμενο αυξάνει με την πυκνότητα των ινών που κινούνται παράλληλα. Έτσι, μια μείωση στην ανισότροπη διάχυση θα μπορούσε να σημαίνει δομική αποσύνθεση του εγκεφάλου. Ειδικότερα αυτός ο δείκτης θα μπορούσε να χρησιμοποιηθεί στην ανίχνευση εστιακής βλάβης μεγάλων νευρικών οδών αλλά και βλαβών περιφερικότερα από τις αλλοιώσεις ως συνέπεια της βαλεριανής (Wallerian) εκφύλισης (Moseley et al., 1991). **Εικόνες 38-39.**

## **A.11. Απεικόνιση με τον Τανυστή Διάχυσης (DTI)**

### **A.11.1. Η Κλασματική Ανισοτροπία (Fractional Anisotropy - FA) και ο Φαινομενικός Συντελεστής Διάχυσης (Apparent Diffusion Co-efficient - ADC).**

Η απεικόνιση με τον Τανυστή Διάχυσης (DTI) έχει γίνει μία από τις δημοφιλέστερες τεχνικές ΜΤ τόσο για την έρευνα στο ΚΝΣ, όσο και για την κλινική πρακτική. Ο αριθμός των μελετών στον εγκέφαλο με την χρήση του DTI αυξάνει σταθερά και την τελευταία δεκαετία ξεπέρασε τις 700. Ο Τανυστής Διάχυσης επιτρέπει την απεικόνιση και τον χαρακτηρισμό των δεσμίδων της λευκής ουσίας σε δύο και τρεις διαστάσεις. Από την εισαγωγή της μεθόδου το 1994 (Basser et al.,

1994) έχει χρησιμοποιηθεί για την μελέτη της αρχιτεκτονικής και ακεραιότητας της λευκής ουσίας σε υγιείς και πάσχοντες εγκεφάλους (ΣΚΠ, ΑΕΕ, άνοια, σχιζοφρένεια). Μολονότι η μέθοδος έχει περιορισμούς, οι οποίοι θα αναλυθούν παρακάτω, όταν το DTI συνδυάζεται με λειτουργική απεικόνιση του εγκεφάλου προσφέρει ένα αποτελεσματικό εργαλείο για περιεκτική, μη επεμβατική, λειτουργική και ανατομική χαρτογράφηση του ανθρώπινου εγκεφάλου (Assaf, 2008).

Η απεικόνιση με διάχυση έχει χρησιμοποιηθεί ευρέως στην μελέτη της ΣΚΠ, λόγω της ικανότητας της να ανιχνεύει και να ποσοτικοποιεί την σχετική με την νόσο παθολογία του ΚΝΣ (Rovaris et al., 2005). Τα χαρακτηριστικά της διάχυσης, η οποία ορίζεται ως η τυχαία κίνηση των μορίων του υγρού, επηρεάζονται από πολλαπλά ιστικά στοιχεία του ΚΝΣ, όπως οι κυτταρικές μεμβράνες και τα οργανίδια. Η μετρούμενη με την MT συνιστώσα της διάχυσης στους υγιείς ιστούς του ΚΝΣ είναι χαμηλότερη από του ελεύθερου νερού και αποκαλείται Φαινομενικός Συντελεστής Διάχυσης (ADC). Οι παθολογικές διαδικασίες που οδηγούν στην μείωση των περιοριστικών φραγμών μπορούν να αυξήσουν τις τιμές του ADC.

Επειδή το μέγεθος της διάχυσης εξαρτάται επίσης από την κατεύθυνση στην οποία μετράται ο πλήρης της χαρακτηρισμός γίνεται μέσω του Τανυστή Διάχυσης (DT), ένα πλέγμα που υπολογίζει τις αλληλεπιδράσεις μεταξύ μοριακών μετακινήσεων κατά μήκος ορθογωνιακών κατευθύνσεων (Rovaris et al., 2009). Από τον DT μπορούν να εξαχθούν κάποιες παράμετροι, οι οποίες είναι ποσοτικές: η μέση διάχυση (MD), η οποία μετράει την μέση μοριακή κίνηση ανεξάρτητα από τον προσανατολισμό των ιστών και η Κλασματική Ανισοτροπία (FA), η οποία αντανακλά την επικράτηση της διάχυσης κατά μήκος 1 κατεύθυνσης (π.χ. κατά μήκος του άξονα των νευρικών ινών αντί για κάθετα σε αυτόν).

Τα τελευταία 15 χρόνια έχει ξεκινήσει η μελέτη ασθενών με ΣΚΠ με την χρήση του Τανυστή Διάχυσης. Οι μετρήσεις των ADC και FA γίνονται με τις τεχνικές της Απεικόνισης Σταθμισμένης Διάχυσης (DWI) και της Απεικόνισης Τανυστή Διάχυσης, με σκοπό να αποκτηθούν πληροφορίες για την ιστική δομή συμπληρώνοντας πληροφορίες από άλλες ποσοτικές τεχνικές. Ο ADC μετράται ή από την DWI είτε από το DTI και αντανακλά την εμφανή διαχυσιμότητα με τον προσανατολισμό της κατά μέσο όρο φαινομενικής διάχυσης. Η FA μετράται μόνο από το DTI και αντανακλά τον βαθμό στον οποίο ο τανυστής διάχυσης αποκλίνει από την ισοτροπία ή αλλιώς την προτιμητέα κατεύθυνση της διάχυσης των μορίων του νερού κατά μήκος των ινών της λευκής ουσίας. Η βιολογική βάση της FA στην λευκή



ουσία του εγκεφάλου είναι σύνθετη: η μέτρηση αντανακλά έναν συνδυασμό παραγόντων που περιλαμβάνει την διάμετρο του άξονα, την πυκνότητα των νευραξόνων και την πολυπλοκότητα των νευρικών ινών (Beaulieu, 2002). Παρόλο που ο βαθμός της μυελίνωσης τροποποιεί τις τιμές της FA, υπάρχει ανισοτροπία ακόμα και στις πλήρως αμυελίνωτες νευρικές ίνες (Gulani et al., 2001).

Ο ADC θεωρείται ότι ισότιμος με την μέση διάχυση ανεξάρτητα από τον προσανατολισμό της και θεωρείται ευαίσθητος στην γενική ιστική βλάβη ενώ η FA θεωρείται ευαίσθητη στην καταστροφή των νευραξόνων (Basser et al., 1996). Η απώλεια μυελίνης και νευραξόνων οδηγεί σε αύξηση της μέσης διάχυσης λόγω απώλειας του ιστού των περιοριστικών δομών και μείωση της FA λόγω τροποποίησης της φυσιολογικής οργάνωσης των δομών που περιορίζουν την κίνηση των μορίων του νερού. Η αντιδραστική γλοίωση είναι επίσης ένας παράγοντας μείωσης της FA, καθώς τα κύτταρα γλοίας δεν έχουν τα ίδια χαρακτηριστικά με τον ιστό που αντικαθιστούν (Ceccarelli et al., 2007). Η FA παίρνει τιμές από 0 ως 1, με το 0 να δείχνει πλήρως ισοτροπική διάχυση και το 1 διάχυση μόνο προς μία κατεύθυνση ενώ ο ADC συνήθως εκφράζεται σε  $\text{mm}^2/\text{s}$  ή  $\text{cm}^2/\text{s}$ . Ο ADC αυξάνει και η FA μειώνεται όταν τα πρωτόνια γίνονται λιγότερο περιορισμένα στην τυχαία τους κίνηση, λόγω μειωμένης παρουσίας μεμβρανών και άλλων κυτταρικών σχηματισμών.

Ένα μεγάλο πεδίο έρευνας στη ΣΚΠ είναι η “Φαινομενικά Υγιής” Λευκή Ουσία και Φαιά Ουσία (Normal Appearing White Matter – Gray Matter, NAWM-NAGM) και η παθολογία που μπορεί να ανιχνευθεί με την χρήση του DTI. Η απουσία ισχυρής συσχέτισης μεταξύ του φορτίου των βλαβών της ΣΚΠ και της κλινικής εικόνας της νόσου οδήγησε στις έρευνες για την αποκαλούμενη “Φαινομενικά Υγιή Λευκή Ουσία”, τμήμα δηλαδή της λευκής ουσίας χωρίς αναγνωρίσιμες αλλοιώσεις στην συμβατική MT (T2, FLAIR, PD ακολουθίες). Παράλληλα έρευνες γίνονται και για την “ Φαινομενικά υγιή Φαιά Ουσία” (NAGM), αφού η ΣΚΠ δεν θεωρείται ότι φείδεται της φαιάς ουσίας.

Μία από τις εξηγήσεις που έχουν δοθεί για την βλάβη στην NAWM είναι η **Βαλεριανή εκφύλιση**. Σύμφωνα με μελέτες του 2003 και 2004 η εκφύλιση αυτού του τύπου σε νευράξονες που διασχίζουν περιοχές με βλάβες ΣΚΠ αποτελούν πιθανή αιτία για την παθολογία στην NAWM. Η FA και η μέση διάχυση (MD) στα τμήματα του μεσολοβίου (γόνυ, σώμα και σπληνίο) ήταν χαμηλότερες από εκείνες των υγείων ατόμων και συσχετιζόνταν με το συνολικό φορτίο βλάβης, ιδιαίτερα στον βρεγματικό και μετωπιαίο λοβό. Η συσχέτιση αυτή μεταξύ του μεσολοβίου και της έκτασης των

βλαβών σε περιοχές του εγκεφάλου με τις οποίες συνδέεται στηρίζει την υπόθεση πως η Βαλεριανή εκφύλιση νευραξόνων, που διατέμνονται με ,απομακρυσμένες αλλά συνδεόμενες με αυτούς, βλάβες της ΣΚΠ, είναι σημαντικός παθογενετικός μηχανισμός σε αυτή τη νόσο (Cicarelli et al., 2003, Ge et al., 2004).

Η μοναδικότητα του μεσολοβίου σε ότι αφορά την εντόπιση και την εξειδικευμένη λειτουργία καθώς και η δυνατότητα μελέτης της δομής των νευραξόνων μετά θάνατον το καθιστά ιδανικό στην μελέτη της παθολογίας της NAWM με την χρήση του DTI. Μία μελέτη του 2005 έδειξε ότι το φύλο δεν έπαιξε ρόλο στην παθολογία του μεσολοβίου και ότι το γόνυ του μεσολοβίου των ασθενών παρέμεινε σχετικά άθικτο συγκριτικά με το σπληνίο, όπου αναγνωρίστηκε τάση για μείωση της FA. Επίσης η διάρκεια της νόσου και η κλίμακα της αναπηρίας (EDSS) δεν επηρέασαν το αποτέλεσμα (Hasan et al., 2005).

Σε μία από τις πρώτες μελέτες έγινε συσχέτιση των τιμών ADC και FA με την χρονιότητα των βλαβών της MS (οξείες, υποξείες και χρόνιες). Στις οξείες βλάβες υπήρχε υψηλότερη τιμή ADC και χαμηλότερη τιμή ανισοτροπίας στο κέντρο τους σε σχέση με την περιφέρεια τους, την φαινομενικά υγιή λευκή ουσία (NAWM) και τις χρόνιες αλλοιώσεις. Οι υποξείες και χρόνιες αλλοιώσεις είχαν μετρίως αυξημένες τιμές ADC και μειωμένες τιμές FA αποδεικνύοντας ότι ADC και FA αντικατοπτρίζουν τις αλλαγές στην υποκείμενη παθολογία των απομυελινωτικών πλακών (Tieny et al., 1999).

Ετερη μελέτη συνέκρινε την NAWM με υπότυπους βλαβών ΣΚΠ και υγιή άτομα συμπεραίνοντας ότι υπήρχε στατιστικά σημαντική διαφορά μεταξύ της διάχυσης στην NAWM, στους υπότυπους των βλαβών και στην λευκή ουσία υγιών ατόμων. Οι υψηλότερες τιμές ADC βρέθηκαν στις ‘μαύρες τρύπες’, ενώ οι χαμηλότερες τιμές FA στις οξείες πλάκες (Werring et al., 1999) . Οι πιο σοβαρές ανωμαλίες στην μέση διάχυση παρατηρήθηκαν στις μη ενισχυόμενες αλλοιώσεις με χαμηλό σήμα σε ακολουθία T1, οι οποίες αντιπροσωπεύουν περιοχές με μη αναστρέψιμη ιστική καταστροφή, γλοίωση και απώλεια νευρικών ινών και κατά συνέπεια απώλεια των δομικών φραγμών στην διάχυση του νερού (van Walderveen et al. 1998). **Εικόνες 40-42.**

Σε μία μελέτη ένα έτος μετά (Bammer et al., 2000) αναγνωρίστηκε στατιστικά σημαντική αύξηση της διάχυσης στην NAWM συγκριτικά με την λευκή ουσία υγιών ατόμων και επιπλέον πτώση της FA σε συγκεκριμένες περιοχές της NAWM, όπως το γόνυ του μεσολοβίου και η έσω κάψα. Σε ότι αφορά τα χαρακτηριστικά διάχυσης των

διάφορων βλαβών, εκείνες με χαμηλό σήμα σε T1 είχαν τον υψηλότερο ADC και την χαμηλότερη FA, ενώ διαφορές υπήρχαν και μεταξύ ενισχυόμενων και μη πλακών.

Πέραν των αλλοιώσεων και της NAWM διαφορά στις τιμές της FA αναγνωρίστηκαν και στις περιοχές πέριξ των αλλοιώσεων, ενισχύοντας την ανωτερότητα του DTI συγκριτικά με την συμβατική MT (Andrade et al., 2007) ενώ σε αντίστοιχα συμπεράσματα κατέληξε και μελέτη σε εγκεφαλικό ιστό ασθενών με ΣΚΠ που εξετάστηκε μετά θάνατον (Schmierer, 2007). Σε μελέτη της ίδια χρονικής περιόδου εξετάστηκε η σχέση μεταξύ των τιμών του ADC, στην NAWM και στις οξείες πλάκες και αναγνωρίστηκε μέτριας ισχύος συσχέτιση μεταξύ της διάχυσης στην NAWM στην ινιακή λευκή ουσία των ασθενών της ΣΚΠ, όπως αυτή εκτιμάται από τον ADC, και του βαθμού αναπηρίας, όπως αυτός ποσοτικοποιείται με το Expanded Disability Status Scale (EDSS) (Yurtsever, 2007).

Η μείωση της FA (στους χάρτες FA) στις περιοχές που αντιστοιχούν σε πλάκες MS πιθανά οφείλεται σε μία πολύπλοκη διαδικασία στην οποία συμμετέχουν η περιαγγειακή φλεγμονή, ο πολλαπλασιασμός των αστροκυττάρων, η απώλεια μυελίνης και η καταστροφή των νευρικών ινών. Η Βαλεριανή εκφύλιση είναι επίσης πιθανός μηχανισμός μείωσης της FA στην NAWM, σε απόσταση από τις πλάκες της ΣΚΠ. Η Βαλεριανή εκφύλιση μπορεί να προκαλέσει σταδιακή μείωση της FA κατά μήκος μιας οδού νευρικών ινών που επηρεάζεται από βλάβες ΣΚΠ (Kealey et al., 2003).

Η απεικόνιση με DTI άλλαξε τα δεδομένα, θέτοντας σε αμφισβήτηση τις κλασσικές ακολουθίες για την απεικόνιση των βλαβών της ΣΚΠ. Μία μελέτη του 2004 μετρώντας την FA πέριξ των αναγνωρίσιμων στην T2 ακολουθία πλακών αναγνωρίστηκε 45% επιπλέον βλάβη στην λευκή ουσία (Kealey et al., 2004). Οι μελέτες αφορούν και την “Φαινομενικά Υγιή Φαιά Ουσία” (NAGM) αποδεικνύοντας την επέκταση της νόσου πέρα από την λευκή ουσία. Αποδείχθηκε ότι υπήρχε μείωση της FA και αύξηση του ADC σε όλες σχεδόν τις περιοχές ενδιαφέροντος (ROIs) της NAGM ενώ και ο βαθμός της αναπηρίας φάνηκε να συσχετίζεται περισσότερο με τις τιμές του ADC της NAGM, παρά με το “φορτίο βλάβης” που φαίνεται στην T2 ακολουθία (Vrenken et al., 2006).

Η αύξηση της ισχύος των μαγνητικών πεδίων είχε θετική επίδραση και στο DTI μέσω της βελτίωσης του SNR. Η βελτίωση του SNR είναι ιδιαίτερα σημαντική για το DTI λόγω της εφαρμογής των βαθμίδων διάχυσης, οι οποίοι προκαλούν εξασθένηση του σήματος και εγγενώς μειώνει το διαθέσιμο SNR. Ένας άλλος

περιορισμός του DTI είναι η ανάγκη για ταχέα πρωτόκολλα, ώστε να μην επηρεάζονται από τον χρόνο κτήσης. Το DTI συνήθως λαμβάνεται με spin echo single shot EPI ακολουθίες, οι οποίες είναι ευάλωτες σε γεωμετρικές διαταραχές κοντά στην διαχωριστική επιφάνεια αέρα/ιστού. Τα τεχνικά σφάλματα αυξάνουν στα στατικά μαγνητικά πεδία αλλά με την χρήση της παράλληλης απεικόνισης στα 3T μετριάζονται. Με την τεχνική αυτή για την ακολουθία DTI ολόκληρος ο εγκέφαλος καλύπτεται σε χρόνο για DTI σε χαμηλότερα μαγνητικά πεδία. Αυτό είναι σημαντικό στην ΣΚΠ αφού η μείωση του απαιτούμενου χρόνου μειώνει τα τεχνικά σφάλματα κίνησης και αυξάνει στην συνεργασία των εξεταζόμενων (Jaermann et al., 2004).

Μία από τις πρώτες μελέτες με χρήση 3T σε ασθενείς με ΣΚΠ αναγνώρισε υψηλότερη μέση διάχυση (MD) στην NAWM και NAGM ασθενών με ΣΚΠ καθώς και χαμηλότερη μέση FA στην NAWM. Αναγνωρίστηκε επίσης μείωση του όγκου της φαιάς ουσίας σε αυτούς τους ασθενείς (Ceccarelli et al., 2007). Την ίδια χρονιά ανασυντέθηκε και μελετήθηκε με DTI το φλοιονωτιαίο δεμάτιο ασθενών με ΣΚΠ χρησιμοποιώντας μαγνητικό πεδίο 3T στην προσπάθεια να κατανοηθεί περισσότερο η μυϊκή αδυναμία, ένα από τα συχνότερα συμπτώματα των ασθενών με ΣΚΠ. Αναγνωρίστηκε διαφορά στις τιμές της διάχυσης και του Magnetization Transfer Ratio (MTR) μεταξύ των ασθενών και υγείων ατόμων, ειδικά στην υποφλοιώδη λευκή ουσία και τον ακτινωτό στέφανο (Reich et al., 2007).

Πρόσφατη μελέτη ασθενών με ΣΚΠ χρησιμοποιώντας το DTI επικέντρωσε στο μεσολόβιο, μία περιοχή που η νόσος προσβάλλει συχνότερα. Το μεσολόβιο συνδέει τα 2 εγκεφαλικά ημισφαίρια και αποτελεί μακράν την μεγαλύτερη οδό νευρικών ινών στον εγκέφαλο με  $300 \times 10^6$  νευρικές ίνες (Ge et al., 2004). Η επίπτωση της ΣΚΠ στο μεσολόβιο έχει μελετηθεί με διάφορες μεθόδους της MT και γίνεται ποσοτικά με το DTI. Η συγκεκριμένη μελέτη έδειξε σημαντικά μειωμένη FA και αυξημένη διάχυση στο μεσολόβιο των ασθενών συγκριτικά με την ομάδα ελέγχου. Επιπλέον αναγνωρίστηκε σημαντική συσχέτιση μεταξύ των μετρήσεων του DTI στο μεσολόβιο και των αλλαγών σε λειτουργίες συμπεριφοράς, οι οποίες εξαρτώνται από την διημισφαίρια σύνδεση και επικοινωνία (Warlop et al., 2008).

Μελέτες του 2008 κατέληξαν σε παρόμοια συμπεράσματα για την αναγνώριση βλάβης στο υγιώς απεικονιζόμενο μεσολόβιο ασθενών με ΣΚΠ με την χρήση του DTI, με μείωση της FA και αύξηση της μέσης διάχυσης (Rueda, et al., 2008, Warlop et al., 2008) ενώ μια πιο πρόσφατη εργασία αναγνώρισε συσχέτιση μεταξύ των παραμέτρων του DTI (FA, ADC) και της διάρκειας της νόσου, του

βαθμού της αναπηρίας και της συχνότητας των υποτροπών (Sigal et al., 2010). Σε ασθενείς με ΣΚΠ έχει αναγνωριστεί συσχέτιση μεταξύ του φορτίου αλλοιώσεων σε T2 ακολουθίες και των τιμών του ADC στην NAWM. Η ομάδα των ασθενών με ADC στην NAWM άνω του μέσου όρου είχε σημαντική επιδείνωση του EDSS κατά τον επανέλεγχο. Αυτό το αποτέλεσμα εξηγείται με βάση το γεγονός ότι ακόμα και μικρές αλλαγές σε περιοχές NAWM μπορεί να συμμετέχουν σημαντικά στην κλινική αναπηρία (Ciccarelli et al., 2001).

Πρόσφατη μελέτη χρησιμοποίησε το DTI σε μαγνητικό τομογράφο 3T για την μελέτη της “αφανούς” ιστικής βλάβης στην φυσιολογικά απεικονιζόμενη λευκή (NAWM) και φαιά ουσία (NAGM) 24 ασθενών με υποτροπιάζουσα νόσο Devic. Οι ασθενείς με νόσο Devic είχαν σημαντικά υψηλότερη μέση διάχυση συγκριτικά με τους υγιείς μάρτυρες στο γόνυ του μεσολοβίου και την οπτική ακτινοβολία. Τα ευρήματα του DTI επιβεβαιώνουν την παρουσία “αφανούς” ιστικής βλάβης στην NAWM και NAGM, ειδικά στην NAGM (θάλαμος και κέλυφος) σε ασθενείς με νόσο Devic (Zhao et al., 2011).

Μελέτη του 2008 επικέντρωσε στο μεσολόβιο ασθενών με **οπτική νευρίτιδα**, στα πλαίσια κλινικά μεμονωμένου συνδρόμου, χρησιμοποιώντας το DTI για να ποσοτικοποιήσει δομικές αλλαγές. Τα ευρήματα της υποστηρίζουν πρόωμη βλάβη στο μεσολόβιο των ασθενών με οπτική νευρίτιδα, η οποία τεκμηριώθηκε με μείωση της FA στους ασθενείς με οπτική νευρίτιδα. Η μείωση της FA του μεσολοβίου έγινε μεγαλύτερη στους ασθενείς που εκδήλωσαν βέβαιη ΣΚΠ. Η μείωση της FA ξεκίνησε από το σπληνίο και επεκτάθηκε στο γόνυ του μεσολοβίου, πιθανά λόγω βαλεριανής εκφύλισης (Bester et al., 2008). Άλλες “φαινομενικά υγιείς” περιοχές εγκεφάλου στις οποίες έχει τεκμηριωθεί με την χρήση του DTI η βλάβη από την ΣΚΠ είναι: η έσω επιμήκης δεσμίδα, η οπτική ακτινοβολία και η ανώτερη μοίρα του ακτινωτού στεφάνου. Στα σημεία αυτά αναγνωρίστηκε μείωση της FA και αύξηση της μέσης διάχυσης (Roosendaal, 2009).

Μελέτες έχουν γίνει και στην Φαινομενικά Υγιή Ουσία της αυχενικής μοίρας του **Νωτιαίου Μυελού** (NACS). Σε μία από τις μελέτες αυτές αναγνωρίστηκε σημαντική μείωση του FA σε ασθενείς με ΣΚΠ στην πλάγια, οπίσθια και κεντρική μοίρα της αυχενικής μοίρας του ΝΜ συγκριτικά με τους υγιείς (Hesseltine, 2006), ενώ σε μία άλλη τεκμηριώθηκε η αυξημένη ευαισθησία του DTI σε σχέση με την T2 για την ανάδειξη φορτίου νόσου, με παρουσία αυξημένου ADC και μειωμένης FA σε όλες τις περιοχές του ΝΜ των ασθενών συγκριτικά με των υγιών ατόμων (Ohgiya et

al., 2007). Έτσι, οι μετρήσεις των παραμέτρων του DTI στην αυχενική μοίρα μπορεί να αποδειχθούν χρήσιμες στην βοήθεια της διάγνωσης της ΣΚΠ, στην συσχέτιση με τον βαθμό της αναπηρίας, στην παρακολούθηση της πορείας της νόσου και του θεραπευτικού αποτελέσματος. **Εικόνες 43-44**

Μια από τις τελευταίες εξελίξεις στον χώρο της μελέτης ασθενών με ΣΚΠ με την χρήση του DTI είναι η αυτοματοποίηση στις μετρήσεις των μακροχρόνιων μεταβολών, με σκοπό την μελέτη της εξέλιξης της νόσου. Με την τεχνικά αυτή δεν χρησιμοποιούνται οι τιμές FA και ADC από συγκεκριμένες περιοχές ενδιαφέροντος (ROI) αλλά ολόκληροι οι χάρτες FA και ADC που δημιουργούνται με το DTI (Boisgontier et al., 2009).

Η έρευνα της ΣΚΠ με χρήση του DTI βρίσκει εφαρμογή και στην ομάδα ασθενών με ΣΚΠ στην παιδική ηλικία. Μείωση του FA και αύξηση του ADC έχει ανιχνευθεί τόσο στην παθολογική όσο και στην φαινομενικά υγιή λευκή ουσία του παιδιατρικού πληθυσμού πασχόντων από ΣΚΠ. Η εξέλιξη της νόσου και η ανταπόκριση στην θεραπεία μπορούν δυνητικά να εκτιμηθούν και στην παιδική ηλικία με την τεχνική DTI (Vishwas et al., 2010). **Εικόνα 45**

#### **A.11.2. Μετρήσεις παραμέτρων DTI σε ασθενείς με ΣΚΠ και κλινική σημασία**

Μία από τις σημαντικότερες χρήσεις του DTI και των μετρήσεων που προκύπτουν με την χρήση του είναι η εκτίμηση της αναπηρίας που προκαλείται από την νόσο. Ο Giorgio και οι συνεργάτες του το 2010 έδειξαν πως οι τιμές της FA στο σπληνίο του μεσολοβίου και στην πυραμιδική οδό σχετίζονται με την αύξηση του EDSS σε ασθενείς με RRMS. Η ίδια μελέτη έδειξε στατιστικά σημαντική συσχέτιση μεταξύ φορτίου βλαβών σε T2 ακολουθία και τιμών της FA, τόσο σε περιοχή αλλοιώσεων όσο και σε NAWM (Giorgio et al., 2010).

Το 50% των ασθενών με MS εμφανίζουν κάποιου βαθμού νευροφυσιολογικές διαταραχές. Ανιχνεύοντας (μέσω της μαγνητικής τομογραφίας) τους ασθενείς αυξημένου κινδύνου μπορεί να βελτιωθεί η ποιότητα των παρεχόμενων υπηρεσιών υγείας. Έχει αναγνωρισθεί πως οι πρώιμες διαταραχές στον φαινομενικά υγιή εγκεφαλικό ιστό μπορεί να προβλέψει τις γνωσιακές διαταραχές στην MS. Οι μετρήσεις με τις τεχνικές διάχυσης μπορούν να εξηγήσουν κλινικά σημεία ανεξάρτητα των ευρημάτων της συμβατικής MRI (Rao et al., 1991).

Ο Rovaris και οι συνεργάτες του μελέτησαν την σχέση μεταξύ των μετρήσεων του DTI και της γνωσιακής λειτουργίας σε ασθενείς με RRMS και ήπια γνωσιακή

δυσλειτουργία (Rovaris et al, 2002). Μέτριου βαθμού αλλά σημαντικές συσχετίσεις βρέθηκαν μεταξύ της μέσης διάχυσης και γνωσιακών τεστ που αφορούν την μνήμη, την ταχύτητα της επεξεργασίας πληροφοριών και την λεκτική ικανότητα (Rovaris et al., 2002). Σε μία μελέτη με ασθενείς με RRMS και SPMS βρέθηκε πως η γνωσιακή δυσλειτουργία σχετιζόταν με τις τιμές του ADC, τον όγκο βλαβών και την ατροφία (Benedict et al., 2007). Τα αποτελέσματα μιας μελέτης σε ασθενείς με PPMS έδειξε πως ο βαθμός της μέσης διάχυσης της φαινομενικά υγιούς φαιάς ουσίας μπορεί να προβλέψει την εξέλιξη της αναπηρίας 5 χρόνια αργότερα (Rovaris et al., 2006).

Σε μία μελέτη 21 ασθενείς με ΣΚΠ υπό natalizumab μελετήθηκαν μηνιαία για 12 μήνες με τις παραμέτρους του DTI, FA και MD. Μελετήθηκαν οι βλάβες που ενισχύονταν με Gd και η NAWM. Τα αποτελέσματα έδειξαν αύξηση της FA στις ενισχυόμενες βλάβες αλλά μείωση στην NAWM. Η MD παρέμεινε αμετάβλητη και στις 2 περιοχές ελέγχου στην διάρκεια της μελέτης. Τα αποτελέσματα αυτά είναι ενδεικτικά επαναμυελίνωσης στις οξείες βλάβες και χρόνιας εκφύλισης των νευρικών ινών στην NAWM και υποστηρίζουν την χρησιμότητα του DTI για την μέτρηση της ακεραιότητας των ιστών σε μελέτες με νευροπροστατευτικές θεραπείες (Fox et al. 2011).

Έτερη πρόσφατη μελέτη με χρήση μαγνητικού πεδίου 3T συσχέτισε τις παραμέτρους του DTI με τα **κλινικά χαρακτηριστικά** ασθενών με ΣΚΠ. Τα αποτελέσματα έδειξαν σημαντική συσχέτιση μεταξύ της FA, της μέσης διάχυσης (MD) και της τιμής του EDSS. Ο βαθμός αύξησης της MD συσχετίστηκε και με την διάρκεια της νόσου. Τα ευρήματα δείχνουν πως οι τιμές του FA και του MD μπορούν να χρησιμοποιηθούν ως δείκτες της κλινικής βαρύτητας της ΣΚΠ. Από την στιγμή που η έκταση της αύξησης της MD συσχετίστηκε με το EDSS και την διάρκεια της νόσου, η ατομική, ποσοτική έκταση της παθολογικής αύξησης της MD μπορεί να αποτελέσει δυνητικό δείκτη της εξέλιξης της νόσου (Senda et al., 2012).

Μελέτη του 2012 με μαγνητικό τομογράφο 3T αφού επιβεβαίωσε την συσχέτιση μεταξύ DTI και **κλινικής αναπηρίας**, όπως αυτή εκφράζεται με το EDSS, σύγκρινε την ένταση της συσχέτισης μεταξύ των παραμέτρων του DTI και των μετρήσεων της συμβατικής μαγνητικής τομογραφίας με την αναπηρία. Το αποτέλεσμα έδειξε πως η εκτίμηση των παραμέτρων του DTI στην οπτική ακτινοβολία μπορεί να βελτιώσει την πρόβλεψη του EDSS σε σχέση με την εγκεφαλική ατροφία. Το γεγονός πως οι οπτικές ακτινοβολίες διαχωρίστηκαν από άλλες νευρικές οδούς, σε σύγκριση με την συμβατική MT, στην πρόβλεψη του EDSS

χρήζει περαιτέρω εκτίμησης. Ενώ η απώλεια της οπτικής οξύτητας επιδρά ως ένα βαθμό στο EDSS, το πιθανότερο είναι πως η (κυρίως) περικοιλιακή εντόπιση της συγκεκριμένης νευρικής οδού επηρεάζεται από τις αλλοιώσεις της ΣΚΠ, οι οποίες πολύ συχνά εντοπίζονται περικοιλιακά, πιο έντονα σε σχέση με άλλες νευρικές οδούς (Harrison et al., 2012).

### **A.11.3. Οι μεταβλητές του DTI (FA – ADC) στην παρακολούθηση ασθενών με ΣΚΠ.**

Μια από τις τελευταίες εξελίξεις στον χώρο της μελέτης ασθενών με ΣΚΠ με την χρήση του DTI είναι η αυτοματοποίηση στις μετρήσεις των μακροχρόνιων μεταβολών, με σκοπό την **μελέτη της εξέλιξης** της νόσου. Με την τεχνικά αυτή δεν χρησιμοποιούνται οι τιμές FA και ADC από συγκεκριμένες περιοχές ενδιαφέροντος αλλά ολόκληρος ο χάρτης ADC που λαμβάνεται με το DTI (Boisgontier et al., 2009).

Μελέτη του 2010 κατέγραψε τις τιμές της FA σε 45 ασθενείς με **RRMS** στην διάρκεια 3 ετών. Τα αποτελέσματα δεν έδειξαν μεταβολές στην συνολική κλασματική ανισοτροπία, υπήρξε ωστόσο συσχέτιση μεταξύ της αύξησης του EDSS και της μείωσης της FA σε συγκεκριμένες περιοχές, όπως στο σπληνίο του μεσολοβίου και κατά μήκος της πυραμιδικής οδού. Ο Giorgio και οι συνεργάτες του κατέληξαν στο ότι οι μετρήσεις του DTI δεν μπορούν να χρησιμοποιηθούν για την αξιολόγηση της πρόωμης πορείας της νόσου σε ασθενείς με ΣΚΠ (Giorgio et al. 2010). Σε παρόμοιο συμπέρασμα, δηλαδή σε μη στατιστικά σημαντική μεταβολή των παραμέτρων του DTI είχε καταλήξει και προγενέστερη μελέτη του 2008 (Rashid et al., 2008).

Μία μελέτη ασθενών με αρχικό στάδιο MS έδειξε προοδευτική αύξηση στην διάχυση της NAWM σε περίοδο ενός έτους (Caramia et al., 2002). Αύξηση στην διάχυση της NAWM παρατηρήθηκε επίσης σε ασθενείς με PPMS κατά την διάρκεια ενός έτους (Schmierer et al., 2004). Σε μία μελέτη ασθενών με RRMS που δεν λάμβαναν θεραπεία παρατηρήθηκε σε διάστημα 18 μηνών σημαντική μείωση της μέσης FA και αύξηση της μέσης διάχυσης στην φαινομενικά υγιή φαιά ουσία (Oreja-Guevara et al., 2005).

Ο Werring και οι συνεργάτες του έδειξαν πως μια σταδιακή αύξηση μετρίου βαθμού στον ADC μπορεί να προβλέψει την εμφάνιση νέων αλλοιώσεων και ακολουθείται από ταχεία και σημαντική αύξηση του ADC την περίοδο της ενίσχυσης με σκιαγραφικό, ενώ στη συνέχεια μειώνεται αργά μετά την παύση της ενίσχυσης. Έτσι, οι νέες βλάβες προκύπτουν μετά από σταδιακή εξέλιξη ιστικών αλλοιώσεων, οι



οποίες είναι αδύνατο να αναδειχθούν με την συμβατική MRI. Ένα ενδιαφέρον εύρημα είναι πως ηπιότερη αύξηση του ADC ανιχνεύεται σε περιοχές NAWM συμμετρικά των νεοεμφανιζόμενων βλαβών, γεγονός που υποστηρίζει την θεωρία πως οι ανωμαλίες στην NAWM είναι δευτερογενείς από εκφύλιση νευρικών ινών που διασχίζουν τις βλάβες (Werring et al., 2000).

Πρόσφατη μελέτη έλεγξε τις μεταβολές των παραμέτρων του DTI στο μεσολόβιο ασθενών με SPMS σε διάστημα 1 έτους με διμηνιαίες MT. Οι ασθενείς χωρίστηκαν σε 2 κατηγορίες ανάλογα με το αν είχαν ενισχυόμενες ή μη ενισχυόμενες βλάβες. Τα αποτελέσματα έδειξαν μείωση της FA στην ομάδα με τις ενισχυόμενες βλάβες και μικρή αύξηση της διάχυσης και στις 2 ομάδες ασθενών. Τα αποτελέσματα αυτά δείχνουν πως η μείωση της FA στο μεσολόβιο σχετίζεται με την φλεγμονώδη διαδικασία, όπως φαίνεται από την ενίσχυση των βλαβών, ώστε το DTI να αποτελεί δυνητικό δείκτη της ενεργότητας της φλεγμονής στην SPMS (Tien et al., 2011).

Μελέτη του 2002 προσπάθησε να ανιχνεύσει την απαρχή των βλαβών στην NAWM μέσω των παραμέτρων του DTI. Η έρευνα κατέληξε στο συμπέρασμα πως δεν υπάρχουν ανιχνεύσιμα ευρήματα στην φάση του κλινικά μεμονωμένου συνδρόμου (CIS), ωστόσο με την εκδήλωση της ΣΚΠ ένα χρόνο αργότερα για τους περισσότερους ασθενείς, η NAWM εμφάνισε αύξηση του ADC που συσχετίστηκε και με το φορτίο βλαβών σε T2 ακολουθία. Ένα αξιόλογο εύρημα είναι πως οι ασθενείς με μέση τιμή ADC πάνω από τον μέσο όρο των υγιών μαρτύρων στην αρχική εξέταση, είχαν στατιστικώς σημαντικά αυξημένο EDSS στον έλεγχο μετά από 12 μήνες (Caramia et al., 2002).

Οι παράμετροι του DTI έχουν χρησιμοποιηθεί και για την πρόβλεψη μετατροπής των οξέων βλαβών της ΣΚΠ σε “μαύρες τρύπες” σε ακολουθία T1 μετά από 12 μήνες. Μελέτη του 2010 έδειξε πως αυξημένες τιμές ADC κατά την διάρκεια της σκιαγραφικής ενίσχυσης συσχετίζονταν με υψηλότερο κίνδυνο ανάπτυξης “μαύρης τρύπας”, ενδεικτικό σοβαρής απομυελίνωσης και ιστικής βλάβης. Συγκεκριμένα, αύξηση στις τιμές της διάχυσης κατά 40% σε απομυελινωτική βλάβη, που προσλαμβάνει σκιαγραφικό, συγκριτικά με την συμμετρική NAWM συνδυάστηκε με πενταπλάσιο κίνδυνο εμφάνισης “μαύρης τρύπας”. Επιπλέον, ο βαθμός αύξησης της διάχυσης στην φάση της σκιαγραφικής ενίσχυσης σχετίζεται με την διάρκεια ανίχνευσης της “μαύρης τρύπας”. Έτσι, η αυξημένη διάχυση, όπως σχετίζεται με την χρόνια “μαύρη τρύπα”, μπορεί να δείχνει έντονη απομυελίνωση και ολική απώλεια της ακεραιότητας των ιστών (Naismith et al. 2010).

## **A.12. Τρακτογραφία (Diffusion-based Tractography) και ΣΚΠ**

Η τρακτογραφία μέσω της τεχνικής της διάχυσης (diffusion-based tractography) είναι μία τεχνική που βασίζεται στην κίνηση του νερού με συγκεκριμένη φορά, η οποία επιτρέπει την δημιουργία απεικόνισης, με μη επεμβατικό τρόπο των οδών της λευκής ουσίας (Ciccarelli et al., 2008). Η τρακτογραφία εκμεταλλεύεται το γεγονός πως οι νευρικές ίνες αποτελούν φραγμό στην διάχυση των μορίων του νερού, με αποτέλεσμα η διάχυση να γίνεται πολύ περισσότερο παράλληλα με τον επιμήκη άξονα των νευρικών ινών παρά κάθετα σε αυτόν. Εντοπίζοντας την βασική κατεύθυνση διάχυσης τα νευρικά δεμάτια μπορούν να ανακατασκευαστούν. Έτσι, η MT τρακτογραφία είναι μια υποσχόμενη τεχνική για τον in vivo διαχωρισμό των βασικών οδών της λευκής ουσίας του εγκεφάλου (Wilson et al., 2003).

Η τρακτογραφία μπορεί να εκτελείται κάθε φορά που υπάρχει υποψία για παθολογία της λευκής ουσίας, καθώς είναι απλή και ταχεία μέθοδος, με αξιοπιστία και επαναληψιμότητα. Η μέθοδος έχει χρησιμοποιηθεί και για την μελέτη του ΚΝΣ στην παιδική ηλικία, σε συγγενή νοσήματα (ετεροτοπίες, φλοιώδη δυσπλασία κ.α.), παθήσεις της λευκής ουσίας, την εγκεφαλική ισχαιμία, την ΣΚΠ, τους εγκεφαλικούς όγκους και νευροδερματικά σύνδρομα π.χ. οζώδης σκλήρυνση και νευρονομάτωση τύπου I (Spalice et al., 2010).

Η MT τρακτογραφία σε ασθενείς με CIS ως πρώτη εκδήλωση ΣΚΠ έδειξε πως οι ασθενείς με κινητική δυσλειτουργία είχαν αυξημένη μέση διάχυση και υψηλότερο φορτίο βλαβών στο φλοιονωτιαίο δεμάτιο συγκριτικά με όσους δεν είχαν πυραμιδική συνδρομή. Με την ίδια τεχνική καταδείχτηκε πως ασθενείς με οπτική νευρίτιδα είχαν μειωμένη συνδεσιμότητα σε αμφότερες τις οπτικές ακτινοβολίες συγκριτικά με τους υγιείς μάρτυρες, ως επί διασυναπτικής εκφύλισης δευτερογενώς βλάβης στο οπτικό νεύρο. Η MT τρακτογραφία αποτελεί επίσης μέθοδο για να αναγνωρίζονται οι ίνες της φαινομενικά υγιούς λευκής ουσίας που βρίσκονται σε κίνδυνο να εκφυλιστούν επειδή τέμνονται με εστιακές αλλοιώσεις ορατές σε T2 ή FLAIR ακολουθία (Simon et al, 2006).

Μελέτη του 2011 εξέτασε με την χρήση της τρακτογραφίας αλλαγές στα δίκτυα της λευκής ουσίας που σχετίζονται με την ΣΚΠ. Η μελέτη αυτή έδειξε πως οι ασθενείς με ΣΚΠ συγκριτικά με τους υγιείς μάρτυρες είχαν μειωμένη αποτελεσματικότητα στο εγκεφαλικό δίκτυο, με την σημαντικότερη μείωση να παρατηρείται στο αισθητικοκινητικό, οπτικό και λεκτικό σύστημα. Ειδικότερα, αυτή

η μείωση συσχετιζόταν με τα κλινικά χαρακτηριστικά των ασθενών. Σύμφωνα με την μελέτη με την τρακτογραφία αποδεικνύεται διακοπή της ακεραιότητας των νευρικών οδών σε μεγάλη κλίμακα σε ασθενείς με ΣΚΠ και παρέχεται δυνατότητα δομικής μελέτης σε αυτή την κατηγορία ασθενών.

Η τοπογραφική ανάλυση του εγκεφάλου μπορεί δυνητικά να προσφέρει βιολογικούς δείκτες για την διάγνωση και παρακολούθηση της εξέλιξης της νόσου καθώς και για την αποτελεσματικότητα των θεραπειών σε ασθενείς με ΣΚΠ (Shu et al., 2011). Η παρουσία **ισχυρότερων μαγνητικών πεδίων** έχει επεκτείνει την εφαρμογή της τρακτογραφίας στην αυχενική μοίρα του νωτιαίου μυελού. Πρόσφατη μελέτη απεικόνισε με επαναληψιμότητα τα δεμάτια του NM και αύξησε την ευαισθησία ανάδειξης βλαβών από νοσήματα που προσβάλλουν την εν λόγω περιοχή, μεταξύ των οποίων και η ΣΚΠ (Smith et al., 2010).

Ένα **μειονέκτημα** της τρακτογραφίας σε ασθενείς με ΣΚΠ είναι πως η μείωση της ανισοτροπίας στις βλάβες οδηγεί σε μεγαλύτερη αβεβαιότητα στην εκτίμηση της κύριας κατεύθυνσης της διάχυσης. Για τον λόγο αυτό η τρακτογραφία διαμέσου των βλαβών μπορεί να είναι προβληματική και είναι απαραίτητη η ύπαρξη ενός άτλαντα για τον καθορισμό των χαρακτηριστικών των ιστών σε συγκεκριμένα δεμάτια λευκής ουσίας, που προϋποθέτει τρακτογραφία των λευκών ινών σε μεγάλο αριθμό ατόμων (Pagani et al., 2005). Επίσης, η παρουσία τόσο εστιακών όσο και διάχυτων βλαβών στην ιστική οργάνωση οδηγεί σε μειωμένη ανισοτροπία και συνεπώς αυξάνει την ‘‘αβεβαιότητα’’ του βασικού ιδιοδιανύσματος του τανυστή διάχυσης (Pagani et al., 2007). **Εικόνες 46-52**

### **A.13. Ατροφία του ΚΝΣ και ΣΚΠ.**

Η ατροφία του ΚΝΣ (εγκεφάλου και NM), ως τμήμα της παθολογίας στην ΣΚΠ, αναδύεται ως κλινικά σημαντικό στοιχείο της προόδου της νόσου. Παρόλο που η ατροφία είναι εντονότερη στις προϊούσες μορφές της ΣΚΠ μπορεί να εμφανιστεί πρώιμα στην πορεία της νόσου. Η λευκή ουσία στον εγκέφαλο και τον NM αποτελείται από 46% νευράξονες, 24% μυελίνη, 17% νευρογλοία και 13% αγγεία, που σημαίνει πως η απώλεια νευραξόνων επηρεάζει σημαντικά τον όγκο του συνολικού ιστού. Η ατροφία είναι συχνή εκδήλωση της νόσου, με τους ασθενείς με ΣΚΠ να εμφανίζουν ατροφία στον εγκέφαλο και τον NM δύο ως δέκα φορές ταχύτερα σε σχέση με τους υγιείς μάρτυρες αντίστοιχης ηλικίας (Miller et al., 2002).

Προοδευτική εγκεφαλική ατροφία έχει υπολογιστεί πως εμφανίζεται με συχνότητα 0,6 – 1,35% ανά έτος, με την υψηλότερη συχνότητα να εμφανίζεται σε ασθενείς με ενεργή RRMS (Bernel et al., 2006). Ασθενείς με RRMS τείνουν να χάνουν 17,3 ml εγκεφαλικού ιστού κάθε χρόνο (Ge et al., 2000). Αυτή η προοδευτική απώλεια όγκου εγκεφαλικού ιστού μπορεί να ανιχνευτεί με ευαισθησία και επαναληψιμότητα με MT, κυρίως με την χρήση ποσοτικών μετρήσεων της συνολικής εγκεφαλικής ατροφίας, με χρήση αυτόματων και ημιαυτόματων μεθόδων και να αποτελέσει δυνητικά δείκτη παρακολούθησης της πορείας της νόσου (Leist et al., 2001). Μελέτη του 2002 έδειξε πως οι ασθενείς που εμφάνισαν την εντονότερη ατροφία τα πρώτα δύο χρόνια έχουν το μεγαλύτερο ρίσκο να αναπτύξουν στη συνέχεια σοβαρή αναπηρία (Fisher et al., 2002).

Το υπόβαθρο της εγκεφαλικής ατροφίας στην ΣΚΠ είναι περισσότερο περίπλοκο συγκριτικά με πολλές άλλες νευροεκφυλιστικές διαταραχές. Στον εγκέφαλο ενός ασθενούς με ΣΚΠ η απομυελίνωση και η φλεγμονή προστίθενται στην νευροεκφύλιση και ως συνέπεια απώλεια συστατικών του εγκεφάλου, όπως η μυελίνη και κύτταρα γλοίας προστίθενται σε εκείνη των νευρώνων και αξόνων στην συνολική απώλεια εγκεφαλικού όγκου. Η βλάβη των αξόνων μπορεί παλίνδρομα να οδηγήσει σε νευροεκφύλιση και εγκεφαλική ατροφία. Λόγω του ότι τα φλοιονωτιαία δεμάτια και η περικοιλιακή λευκή ουσία είναι οι συχνότερες εντοπίσεις βλαβών της ΣΚΠ, η παθολογία στην λευκή ουσία ασθενών με ΣΚΠ μπορεί να οδηγήσει στην πρόκληση εκλεκτικής παλίνδρομης βλάβης στον μετωπιαίο, τον κροταφικό και κινητικές περιοχές του φλοιού (Evangelou et al., 2001).

Η υποφλοιώδης εγκεφαλική ατροφία συσχετίζεται με νεύρο-φυσιολογική βλάβη, η οποία μπορεί να εξηγηθεί με την διακοπή των μετωπιαίων – υποφλοιωδών οδών, ενώ η ατροφία του ΝΜ συνδέεται με κινητικές διαταραχές. Παρόλο που η ΣΚΠ θεωρείται απομυελινωτική διαταραχή συνυπάρχει και παθολογία του εγκεφαλικού φλοιού. Πολλές μελέτες έδειξαν πως ο όγκος της φαιάς ουσίας μειώνεται από τα αρχικά στάδια της ΣΚΠ (Giorgio et al., 2008). Παρόλο που οι μετρήσεις δείχνουν μια γενική τάση διάχυτης μείωσης του εγκεφαλικού όγκου σε ασθενείς με ΣΚΠ δεν αναγνωρίστηκαν σημαντικές διαφορές μεταξύ των κλινικών φαινοτύπων και των σταδίων της νόσου.

Εκλεκτικές μετρήσεις έδειξαν περιοχικές διαφορές ατροφίας στον εγκέφαλο ασθενών με προϊούσα και υποτροπιάζουσα ΣΚΠ ή μια σταδιακή εμπλοκή περιοχών του φλοιού σε ασθενείς με μακρά διάρκεια νόσου ή αυξημένη αναπηρία (Chen et al.,

2004). Η ατροφία φαίνεται να ξεκινά από τις μέτωπο-κροταφικές περιοχές, ειδικότερα την άνω κροταφική έλικα και την άνω και μέση μετωπιαία έλικα και επεκτείνεται σε άλλες κλινικά συναφείς περιοχές (πχ κινητικός φλοιός) σε πιο προχωρημένα στάδια της νόσου.

Πρόσφατη μελέτη (Andreasen et al., 2010) έδειξε πως σε ασθενείς ΣΚΠ με έντονο αίσθημα κόπωσης υπήρχε περιοχική ατροφία του εγκεφάλου υπερσκηνιδιακά και πιο συγκεκριμένα στον εγκεφαλικό φλοιό των μετωπιαίων και βρεγματικών λοβών, την γειτονική λευκή ουσία και την κεφαλή του κερκοφόρου πυρήνα. Η απώλεια νευραξόνων είναι ο κυρίαρχος παράγοντας εμφάνισης εγκεφαλικής ατροφίας σε ασθενείς με ΣΚΠ (Lin et al., 2001). Υπάρχει διακύμανση στον βαθμό της εγκεφαλικής και νωτιαίας ατροφίας μεταξύ των ασθενών με ΣΚΠ (Liu et al., 1999). Ένα σημαντικό ποσοστό της αναπηρίας σε ασθενείς με ΣΚΠ προκύπτει από την συμμετοχή του NM και την συνεπακόλουθη δυσλειτουργία στο άνω άκρο και στην βάδιση. Ασθενείς με ΣΚΠ βρέθηκε να έχουν σημαντική ατροφία συγκριτικά με υγιείς μάρτυρες, με απώλεια ως και 40%, ειδικά στην PPMS (Simon, 2000).

Για την εκτίμηση της κεντρικής ατροφίας έχει χρησιμοποιηθεί η μέτρηση του εύρους της τρίτης κοιλίας σε ακολουθία FLAIR (Simon et al., 1999). Σύμφωνα με την μέθοδο αυτή, δημιουργείται ένα επίμηκες ROI στον επιμήκη άξονα της 3<sup>ης</sup> κοιλίας, παράλληλα με την διημισφαίριο σχισμή, στην τομή που η 3<sup>η</sup> κοιλία είναι περισσότερο ορατή. Το εύρος μετράται με χρήση ενός δεύτερου επιμήκους ROI με προσανατολισμό κάθετα στο πρώτο ROI, στην μεσότητα του. Το μήκος του δεύτερου ROI αντιστοιχεί στο εύρος της 3<sup>ης</sup> κοιλίας. Σε μεταγενέστερη μελέτη το εύρος της 3<sup>ης</sup> κοιλίας αποδείχτηκε ένας από τους καλύτερους προγνωστικούς δείκτες του EDSS (Bermel et al., 2003).

Ένας άλλος δείκτης εγκεφαλικής ατροφίας σε ασθενείς με ΣΚΠ που υποβάλλονται σε μαγνητική τομογραφία είναι ο λόγος μεταξύ της ελάχιστης απόστασης ανάμεσα στους κερκοφόρους πυρήνες και του πλάτους του εγκεφάλου, στο ίδιο επίπεδο (Bicaudate Ratio – BCR). Ο δείκτης BCR αυξάνεται σε ασθενείς με ΣΚΠ και είναι στενότερα συσχετισμένος με την γνωσιακή δυσλειτουργία συγκριτικά με άλλους δείκτες που προκύπτουν από την μαγνητική τομογραφία, όπως η συνολική εγκεφαλική ατροφία. Η αύξηση του BCR εξηγείται καλύτερα με την διόγκωση των μετωπιαίων κερμάτων των πλαγίων κοιλιών λόγω της ατροφίας της εν τω βάθει μετωπιαίας υποφλοιώδους λευκής ουσίας. Το γεγονός αυτό τονίζει την συσχέτιση

μεταξύ υποφλοιώδους ατροφίας και γνωσιακής δυσλειτουργίας σε ασθενείς με ΣΚΠ (Bermel et al., 2002). **Εικόνα 53**

#### **A.14. Ογκομετρία (Volumetry) και ΣΚΠ.**

Παρόλο που η συσχέτιση μεταξύ MT και κλινικών ευρημάτων παραμένει δύσκολη, η ογκομετρική ανάλυση του φορτίου βλαβών αποτελεί σημαντικό στοιχείο και πεδίο ενεργούς έρευνας. Ο χειροκίνητος υπολογισμός των ορίων των βλαβών μπορεί να δώσει σχετικά καλή εκτίμηση του φορτίου των βλαβών, παρόλο που τα αποτελέσματα εξαρτώνται από την εκπαίδευση του χειριστή καθώς τα όρια των βλαβών δεν είναι πάντα εύκολο να σημειωθούν λόγω χαμηλής αντίθεσης με τον γειτονικό ιστό (Filippi et al., 1995). Το φαινόμενο μερικού όγκου είναι η βασικότερη πηγή συστηματικού σφάλματος για τον συγκεκριμένο τρόπο μέτρησης.

Ως αποτέλεσμα της ύπαρξης του ανθρώπινου σφάλματος η χειροκίνητη μέθοδος έχει υψηλή διακύμανση τόσο μεταξύ του ιδίου ερευνητή (6-20%) όσο και μεταξύ διαφορετικών ερευνητών (11-21%). Στην ογκομετρία με χρήση υπολογιστή τα αποτελέσματα εξαρτώνται καθαρά από το μέγεθος της αλλοίωσης, καθώς μικρότερες βλάβες επηρεάζονται περισσότερο από φαινόμενα μερικού όγκου (Rexilius et al., 2005).

Η μέτρηση του όγκου των βλαβών έχει αρκετά πλεονεκτήματα σε ότι αφορά την εξέλιξη της ΣΚΠ συγκριτικά με τις κλινικές παραμέτρους, καθώς παρέχουν αντικειμενικά και ευαίσθητα στοιχεία της πορείας της νόσου. Πάντως, η χαμηλή συσχέτιση μεταξύ των αλλαγών στο φορτίο της βλάβης και στην κλινική αναπηρία δημιουργεί την ανάγκη για καλύτερη προσέγγιση προς την ακριβέστερη αναγνώριση και ταξινόμηση των εγκεφαλικών ιστών. Οι καινούργιες, πλήρως αυτοματοποιημένες τεχνικές στην ανίχνευση και ποσοτικοποίηση των βλαβών της λευκής ουσίας είναι περισσότερο ακριβείς και ταχείς (Van Leemput et al., 2001).

Πρόσφατη μελέτη (Mostert et al., 2010) έδειξε ότι το φορτίο των βλαβών σε T2 ακολουθία έχει προγνωστική αξία σε ότι αφορά την επιδείνωση της αναπηρίας σε RRMS αλλά δεν έχει επίδραση στην εξέλιξη της προϊούσα μορφή της νόσου. Έτσι, σε ασθενείς με RRMS ο υψηλότερος αριθμός βλαβών σε T2, το αυξημένο φορτίο βλαβών σε T2 και η παρουσία συρρευουσών βλαβών αυξάνει τον κίνδυνο προόδου της αναπηρίας. Μελέτη του 2006 συσχέτισε τον όγκο των βλαβών σε T2 ακολουθία με την εγκεφαλική ατροφία (Rudick et al., 2006). Οι αλλαγές στον όγκο των

αλλοιώσεων μπορεί να χρησιμοποιηθεί ως δευτερεύων δείκτης αποτελεσματικότητας κλινικών δοκιμών νέων θεραπειών (Tomassini et al., 2006).

Ένα ποσοστό των αλλοιώσεων με υψηλό σήμα σε T2 ακολουθία (5%–20%) έχουν χαμηλό σήμα σε T1 ακολουθία χωρίς σκιαγραφικό και αποκαλούνται ‘‘μαύρες τρύπες’’. Οι αλλοιώσεις αυτές αντιπροσωπεύουν περιοχές με μη αναστρέψιμη ιστική καταστροφή και απώλεια νευρικών ινών. Περίπου το 50% των ενισχυόμενων με Gd αλλοιώσεων εξελίσσονται σε T1 ‘‘μαύρες τρύπες’’. Ο συνολικός όγκος τέτοιων βλαβών σχετίζεται περισσότερο έντονα με την αναπηρία, συγκριτικά με τον όγκο των βλαβών σε T2. Μια ισχυρότερη συσχέτιση μεταξύ του όγκου των ‘‘μαύρων τρυπών’’ και της συνολικής εγκεφαλικής ατροφίας δείχνει πως η βλάβη στους νευράξονες από τις χρόνιες βλάβες συνεισφέρει στην εμφάνιση της εγκεφαλικής ατροφίας. Έτσι, το συνολικό φορτίο των αλλοιώσεων με χαμηλό σήμα σε T1 παρέχει πληροφορίες για το φορτίο της καταστροφής εγκεφαλικού ιστού (Paolillo et al., 2000).

#### **A.15. Μαγνητική Φασματοσκοπία (Magnetic Resonance Spectroscopy - MRS) και ΣΚΠ.**

Σε αντίθεση με την MT, η οποία στηρίζεται στο πρωτόνιο ( $^1\text{H}$ ), η MRS μπορεί να πραγματοποιηθεί με διάφορους πυρήνες. Από αυτούς οι συνηθέστεροι είναι ο  $^1\text{H}$  και ο  $^{31}\text{P}$ . Για λόγους ευαισθησίας και τεχνικών χαρακτηριστικών η συνηθέστερη επιλογή για την εξέταση νευρολογικών διαταραχών είναι το  $^1\text{H}$  (Balasrinivasa et al., 2009). Μία ακόμα διαφορά με την συμβατική MT είναι η απουσία των ‘‘υψηλών’’ και ‘‘χαμηλών’’ εντάσεων σήματος.

Στην MRS οι κορυφές του φάσματος ποσοτικοποιούν συγκεκριμένους νευρομεταβολίτες, οι οποίοι μπορούν να συσχετιστούν με την παθολογία της ΣΚΠ, όπως η απομυελίνωση, η φλεγμονή και η δυσλειτουργία των νευραξόνων (Inglese et al., 2005). Η MRS βασίζεται στην ανάλυση μιας περιοχής στοιχείου μονού όγκου (voxel), με σχήμα ‘‘τούβλου’’, όγκου  $2 - 8 \text{ cm}^3$  ή μια περιοχή πολλαπλών voxel. Εξετάζοντας το φάσμα μπορεί να ποσοτικοποιηθεί η συγκέντρωση μεγάλου αριθμού μορίων του εγκεφάλου, καθένα από τα οποία παράγει μια κορυφή σε χαρακτηριστική θέση κατά μήκος της κλίμακας των συχνοτήτων (Linn et al., 2005). Η θέση της κορυφής εκφράζεται σε ‘‘μέρη στο εκατομμύριο’’ (ppm), ενώ η οξύτητα και το ύψος της δεν σχετίζεται μόνο με την ταυτότητα του μορίου αλλά και με την κινητικότητα του (Matthews et al., 1998).

Η Μαγνητική Φασματοσκοπία αποτελεί εξέταση που παρέχει ακριβείς πληροφορίες σε σχέση με τις δύο βασικές παθολογικές διαδικασίες της ΣΚΠ: την οξεία φλεγμονή/απομυελίνωση και την βλάβη νευρώνων/αξόνων, τόσο σε περιοχές με αλλοιώσεις της νόσου όσο και σε φαινομενικά υγιή εγκεφαλικό ιστό, από τα πρωιμότερα στάδια της νόσου (De Stefano, 2005). Σε αλλοιώσεις οξείας φλεγμονής/απομυελίνωσης η MRS αναδεικνύει αύξηση στην **χολίνη** (Cho) και το **γαλακτικό οξύ** (Lac). Αλλαγή στο σήμα της χολίνης μπορεί να συσχετιστεί με τα φωσφολιπίδια της κυτταρικής μεμβράνης, με αύξηση του σήματος να συνδέεται με οξεία καταστροφή της μυελίνης, ενώ η μεταβολή στο σήμα του γαλακτικού οξέως αντανακλά τον μεταβολισμό των κυττάρων που συμμετέχουν στη φλεγμονή. Παρατηρούνται επίσης παροδική αύξηση των ορατών **λιπιδίων** (που απελευθερώνονται από την διακοπή συνέχειας της μυελίνης) και μια σταθερή αύξηση της **μυοϊνοσιτόλης**.

Αυτές οι αλλαγές συμβαδίζουν σταθερά με σημαντική μείωση της N – ακετυλοασπαρτάσης (NAA). Από τη στιγμή που το NAA ανιχνεύεται σχεδόν αποκλειστικά στους νευρώνες του φυσιολογικού ώριμου εγκεφάλου, η μείωση του συγκεκριμένου μεταβολίτη εκτιμάται ως μέτρο της αξονικής βλάβης και αντανακλά μεταβολικές ή δομικές αλλαγές. Το NAA απαντάται σχεδόν αποκλειστικά στα ενεργά μιτοχόνδρια των νευρώνων και νευραξόνων και είναι δείκτης της ακεραιότητας και της λειτουργικότητας τους (Bitsch et al., 1999).

Τοπική αύξηση της χολίνης και των λιπιδίων μπορεί να προηγηθεί της ανίχνευσης αλλοιώσεων σε T2 ακολουθίες κατά αρκετούς μήνες. Αυτό δείχνει ότι η MRS μπορεί να είναι πιο ευαίσθητη από την συμβατική MT στον εντοπισμό μικροσκοπικών περιοχών περιφερικής φλεγμονώδους απομυελίνωσης ή τοπικών ανωμαλιών του κυτταρικού μεταβολισμού και της ακεραιότητας των ιστών στα πλαίσια δευτερογενούς φλεγμονώδους προσβολής.

Μετά την οξεία φάση υπάρχει σταδιακή επιστροφή των αυξημένων επιπέδων γαλακτικού οξέως στις εστιακές αλλοιώσεις σε φυσιολογικά επίπεδα. Παραμονή αυξημένων επιπέδων μυοϊνοσιτόλης σε χρόνιες αλλοιώσεις μπορεί να σχετίζεται με παραγωγή μικρογλοίας. Τα επίπεδα χολίνης και λιπιδίων επιστρέφουν στα φυσιολογικά μέσα σε διάστημα μηνών. Το NAA παραμένει μειωμένο ή δείχνει μερική ανάκαμψη, η οποία ξεκινάει μετά την οξεία φάση και για διάστημα μηνών. Η ομαλοποίηση του NAA μπορεί να σχετίζεται με διάφορους παράγοντες, όπως οι



αντιστρέψιμες μεταβολικές αλλαγές στα μιτοχόνδρια των νευρώνων και η υποχώρηση του οιδήματος.

Στις ενεργές, ενισχυόμενες βλάβες ΣΚΠ παρατηρείται αύξηση σε κρεατίνη, χολίνη και μυοϊνοσιτόλη ενώ το NAA μπορεί να είναι ελαττωμένο ή ελαφρά μειωμένο. Στις χρόνιες μη ενισχυόμενες αλλοιώσεις το NAA είναι περισσότερο ελαττωμένο, η μυοϊνοσιτόλη είναι αυξημένη ενώ οι συγκεντρώσεις γλουταμινικού είναι φυσιολογικές (Srinivasan et al., 2005). Οι μεταβολικές διαταραχές σε ασθενείς με ΣΠΚ δεν περιορίζονται στις πλάκες αλλά βρίσκονται και στην NAWM, με σημαντική μείωση του NAA, ως δείκτη διάχυτης δυσλειτουργίας ή απώλειας νευραξόνων μείωση των φωσφολιπιδίων, αύξηση της κρεατίνης και της μυοϊνοσιτόλης, αύξηση της χολίνης και κορυφές με λιπίδια (Inglese et al., 2003).

Μελέτη του 2000 χρησιμοποίησε την MRS για την σύγκριση της λευκής ουσίας και των βλαβών σε ασθενείς με εξάρσεις και υφέσεις (RRMS) και με νόσο πρωτογενώς προϊούσα (PPMS) (Suhy et al., 2000). Τα αποτελέσματα έδειξαν αύξηση της κρεατίνης στην NAWM και τις εστιακές αλλοιώσεις ασθενών με PPMS συγκριτικά με εκείνους με RRMS. Αυτή η παρατήρηση είναι σε ακολουθία με την αντίληψη πως η προοδευτική αναπηρία σε ασθενείς με PPMS αντανακλά αυξημένη γλοιώση και απώλεια νευραξόνων ενώ η αναπηρία στην ομάδα των ασθενών με RRMS σχετίζεται με τα σωρευτικά αποτελέσματα των οξέων φλεγμονωδών αλλοιώσεων και της απώλειας των αξόνων. Πρόσφατη μελέτη (Aboul-Enein et al., 2010) μελέτησε ποσοτικά την NAWM ασθενών με RRMS και SPMS καθώς και υγείων ενηλίκων χρησιμοποιώντας την MRS σε μαγνητικό πεδίο 3 Tesla συμπεραίνοντας ότι υπήρχε σημαντική μείωση του λόγου NAA/Cr και των απόλυτων συγκεντρώσεων NAA και Cr των ασθενών με SPMS συγκριτικά με τους ασθενείς με RRMS και τους υγιείς ενήλικες.

Οι προοπτικές της MRS περιλαμβάνουν: 1) φασματοσκοπία με βραχύ echo-time, η οποία επιτρέπει την ανίχνευση περισσότερων μεταβολιτών, 2) ισχυρά πεδία για την αύξηση της ανάλυσης και του σήματος σε σχέση με τον θόρυβο, 3) βελτίωση στην ποσοτικοποίηση του προσδιορισμού των μεταβολιτών και 4) επαναληψιμότητα στην λήψη, ανασύνθεση και ποσοτικοποίηση μεταξύ διαφορετικών τομογράφων για πραγματοποίηση κλινικών μελετών μεταξύ διαφορετικών κέντρων (De Stefano et al., 2007).

Πρόσθετοι μεταβολίτες σχετικοί με την ΣΚΠ που βρίσκονται υπό μελέτη είναι η γλουταθειόνη, το GABA, το ασκορβικό οξύ (βιταμίνη C), όπως και τα μακρομόρια

βαλίνη, αλανίνη, λευκίνη, ισολευκίνη και θρεονίνη, που αποτελούν συνολικά το 60% του περιεχομένου της μυελίνης (Mader et al., 2001). Η ποσοτικοποίηση τόσων νευροχημικών παραμέτρων in vivo με τη χρήση μιας μόνο μεθόδου θα βοηθήσει στην εκτίμηση της νευροεκφύλισης, της ιστικής επισκευής, της αντιοξειδωτικής θεραπείας και του οξειδωτικού στρες στην ΣΚΠ. Εξελιγμένες μέθοδοι φασματοσκοπίας με υπερπόλωση  $^{13}\text{C}$ -MRS, η οποία θα ενισχύει το μαγνητικό σήμα 100 000 φορές βρίσκεται επίσης υπό έρευνα για την μελέτη του μεταβολισμού (Kohler et al., 2007).

Η ατροφία του νωτιαίου μυελού και ο συνολικός αριθμός νευραξόνων δεν συσχετίζονται ισχυρά, καθιστώντας την ατροφία μη αξιόπιστο δείκτη της απώλειας νευραξόνων και της προόδου της νόσου (DeLuca et al., 2004). Η MRS μπορεί να δώσει πολύτιμες πληροφορίες για την πραγματική καταστροφή αξόνων στον νωτιαίο μυελό σε ασθενείς με ΣΚΠ (Blamire et al., 2007). Η in vivo φασματοσκοπία του νωτιαίου μυελού αποτελεί πρόκληση λόγω της ανομοιογένειας του μαγνητικού πεδίου περίξ του νωτιαίου μυελού, φυσιολογικών κινήσεων και της μικρής επιφάνειας της εγκάρσιας τομής. Αυτό αποτελεί την αιτία του μικρού αριθμού μελετών που έχουν διεξαχθεί. Σε μία από αυτές καταδείχθηκε η αξία των ποσοτικών δεδομένων της φασματοσκοπίας στην ΑΜΣΣ σε μαγνητικό πεδίο 3T (Marliani et al., 2007). Η MRS στον φυσιολογικά απεικονιζόμενο ΝΜ σε ασθενείς με ΣΚΠ έδειξε σημαντική μείωση του NAA και αυξημένα επίπεδα άλλων μεταβολιτών συγκριτικά με τους υγιείς μάρτυρες, εύρημα συμβατό με βλάβη νευραξόνων περιφερικότερα αλλοίωσης ΣΚΠ ορατής με τις συμβατικές τεχνικές (Kendi et al., 2004).

Μελέτες με MRS έχουν γίνει επίσης στην φαιά ουσία ασθενών με ΣΚΠ, τόσο στον φλοιό όσο και στις εν τω βάθει δομές της φαιάς ουσίας (Wylezinska et al., 2003) καθώς και για την εκτίμηση της αποτελεσματικότητας διαφόρων θεραπευτικών πρωτοκόλλων (Narayanan et al., 2001). Η MRS έχει θέση στην μελέτη και των κλινικά μεμονωμένων συνδρόμων (CIS). Πρόσφατη μελέτη σε μαγνητικό τομογράφο 3T (Wattjes et al., 2008) έδειξε σημαντική μείωση των συγκεντρώσεων του NAA, ενώ άλλοι μεταβολίτες όπως η χολίνη, η κρεατίνη και η μυοϊνοσιτόλη δεν μεταβλήθηκαν αξιολογικά. Αποδεικνύεται με τον τρόπο αυτό πως συμβαίνει σημαντική καταστροφή στους νευράξονες ήδη από το πρώτο απομυελινωτικό επεισόδιο σε ασθενείς με CIS, γεγονός που δεν μπορεί να αναδειχθεί με τις συμβατικές τεχνικές.

#### **Εικόνες 54 – 58**

## A.16. Magnetization Transfer – Magnetization Transfer Ratio και ΣΚΠ

Η απεικόνιση με Μεταφορά Μαγνήτισης (MM) είναι μία χρήσιμη τεχνική στην διερεύνηση των τμημάτων ιστού που δεν αποτελούνται από νερό. Τα πρωτόνια που δεσμεύονται σε μεγαλύτερα μόρια έχουν ιδιότητες χαλάρωσης που τα καθιστούν μη ορατά στη συμβατική Μαγνητική Τομογραφία (MT). Εντούτοις, η δεξαμενή των δεσμευμένων πρωτονίων μπορεί να ποσοτικοποιηθεί έμμεσα με συχνότητες MT που χρησιμοποιούν τον μηχανισμό ανταλλαγής ενέργειας μεταξύ δεσμευμένων πρωτονίων και πρωτονίων νερού, όπως η Μεταφορά Μαγνήτισης, που παρατηρεί την διαμόρφωση της ενέργειας των πρωτονίων του νερού μέσα από αυτή τη διαδικασία. Καθώς η έκταση της MM εξαρτάται από την δομή και το βιοχημικό περιβάλλον των μακρομορίων, δίνει ένα διαφορετικό τρόπο προσέγγισης της ιστικής σύνθεσης. Σε σχέση με την ΣΚΠ, ενώ η συμβατική Μαγνητική Τομογραφία στερείται ειδικότητας η MT με MM προσθέτει ανεξάρτητες και ποσοτικές πληροφορίες για τις αλλαγές που προκαλεί η νόσος στους εγκεφαλικούς ιστούς. Αυτός είναι ο λόγος που η συγκεκριμένη τεχνική έχει εφαρμοστεί στην έρευνα για την ΣΚΠ τα τελευταία χρόνια (Ropele et al., 2009).

Η Μεταφορά Μαγνήτισης είναι χρήσιμη στην ανάδειξη της ετερογένειας των αλλοιώσεων από ΣΚΠ. Τα αποτελέσματα εκφράζονται ως ο λόγος της Μεταφοράς Μαγνήτισης (Magnetization Transfer Ratio -MTR), ο οποίος εξαρτάται από την ανταλλαγή πρωτονίων μεταξύ μακρομοριακών δομών και του νερού. Το μακρομοριακό περιεχόμενο των ιστών μπορεί να μετρηθεί έμμεσα με την χρήση δύο εικόνων: ένας παλμός εκτός αντήχησης (off-resonance) προκαλεί κορεσμό στα δεσμευμένα πρωτόνια που συνδέονται με μακρομοριακές δομές και αλλάζει το σήμα από την “δεξαμενή” των πρωτονίων του ελεύθερου νερού. Τα αποτελέσματα εκφράζονται μέσω της έντασης του σήματος, με και χωρίς τον παλμό κορεσμού.

Η μακρομοριακή δομή της λευκής ουσίας που είναι πλούσια σε πρωτόνια είναι κυρίως η μυελίνη, οπότε η MTR θεωρείται πως αντιπροσωπεύει κυρίως την ακεραιότητα της μυελίνης (Schmierer et al., 2004). Η MTR είναι ευαίσθητη και στην απώλεια των νευραξόνων, καθώς έχει αναδειχθεί συσχέτιση μεταξύ των “μαύρων τρυπών”, της μείωσης του MTR και της απώλειας νευραξόνων σε δείγματα ιστού (van Walderveen, 1998), ενώ άλλοι ερευνητές αναφέρουν μεταβολές στην MTR σε καινούργιες ενισχυόμενες αλλοιώσεις (Filippi et al., 1999). Το ακριβές παθολογικό υπόστρωμα για την αποκατάσταση του MTR στις αλλοιώσεις είναι ασαφές και πιθανά οφείλεται στην μείωση της φλεγμονής και την επαναμυελίνωση.

Η εξήγηση της ετερογένειας του MTR στις αλλοιώσεις είναι σύνθετη, με την μαγνήτιση της φλεγμονώδους αντίδρασης και το επίπεδο της ιστικής καταστροφής να αντανακλώνται σε αυτήν. Οι αλλοιώσεις με επιμένουσες χαμηλές τιμές MTR έχουν πιθανότατα την μεγαλύτερη απώλεια σε μυελίνη και νευράξονες, όπως αποδείχτηκε σε μελέτη για τις αλλοιώσεις που εξελίχθηκαν σε μαύρες τρύπες. Σε μελέτη εγκεφαλικού ιστού ασθενών με ΣΚΠ αποδείχθηκε συσχέτιση μεταξύ του χαμηλού σήματος σε T1 και του MTR με τον βαθμό της πυκνότητας των νευραξόνων.

Η τεχνική MTR έχει χρησιμοποιηθεί για την μελέτη της NAWM σε ασθενείς με ΣΚΠ. Σε μία έρευνα του 2010 εξετάστηκαν δύο ομάδες ασθενών, με πρόιμη έναρξη ΣΚΠ και με έναρξη της νόσου στην ενήλικη ζωή. Η μεγαλύτερη μείωση του MTR παρατηρήθηκε σε αλλοιώσεις με χαμηλό σήμα σε T1 ακολουθίες και εν συνεχεία στις αλλοιώσεις με ίσο σήμα σε T1, στην NAWM περίξ των αλλοιώσεων και στην λοιπή NAWM. Σε σχέση με τις δυο ομάδες των ασθενών η μεγαλύτερη και σημαντικότερη μείωση του MTR στην NAWM αναγνωρίστηκε στην ομάδα με την πρόιμη έναρξη της νόσου, γεγονός που σχετίζεται με έμφυτες ανωμαλίες και διαφορετικούς μηχανισμούς επιδιόρθωσης της μυελίνης (Oguz et al., 2010). Άλλη μελέτη κατέδειξε συσχέτιση των τιμών της MTR στην NAWM των ασθενών με ΣΚΠ με την κλινική επιδείνωση, της εγκεφαλική ατροφία και το φορτίο βλαβών (Vrenken et al., 2007).

Η τεχνική της MTR έχει εφαρμοστεί και στην φαιά ουσία, όπου αναγνωρίστηκε μείωση των τιμών σε όλους τους υπότυπους της νόσου αλλά ιδία στην δευτερογενώς προϊούσα ΣΚΠ και στην πρωτογενώς προϊούσα ΣΚΠ (Rovaris, 2001). Ωστόσο οι αλλαγές αυτές δεν είναι ξεκάθαρο αν οφείλονται σε “άορατες” αλλοιώσεις της φαιάς ουσίας ή σε διάχυτες ιστικές αλλαγές. Η μείωση των τιμών της MTR σχετίζεται με τη επιδείνωση της γνωσιακής δυσλειτουργία και της αναπηρίας των ασθενών με ΣΚΠ (Rovaris, 2000). Στο επίπεδο της αυχενικής μοίρας του ΝΜ η εφαρμογή της MTR είναι δύσκολη για τεχνικούς λόγους (φαινόμενα μερικού όγκου από το ENY, τεχνικά σφάλματα κίνησης κ.α.), ωστόσο οι μελέτες έδειξαν μείωση των τιμών της (Bozzali et al., 1999). Επίσης, αναφέρεται πως η ανοσοτροποποιητική αγωγή μπορεί να επιταχύνει την ανάκαμψη του MTR των βλαβών, προσδίδοντας στην τεχνική ρόλο μεθόδου ελέγχου της αποτελεσματικότητας της θεραπείας (Rovira et al., 2008). **Εικόνες 59 , 60**

### **A.17. Λειτουργική Μαγνητική Τομογραφία (f MRI) και ΣΚΠ**

Οι ασθενείς με ΣΚΠ μπορεί να ανακάμψουν από τα συμπτώματα της νόσου ενώ η ιστική βλάβη εξελίσσεται. Ένας από τους παράγοντες που εξηγούν αυτό το φαινόμενο είναι η ικανότητα του εγκεφάλου να προσαρμόζεται στην ιστική βλάβη ή απώλεια, γνωστή ως ‘πλαστικότητα του εγκεφάλου’. Η λειτουργική μαγνητική τομογραφία (f MRI) μπορεί να ανιχνεύσει την λειτουργική αναδιοργάνωση δείχνοντας αυξημένη μαγνήτιση ή επέκταση της δραστηριότητας κατά την διάρκεια εκτέλεσης εντολών σε ασθενείς με ΣΚΠ, συγκριτικά με τους υγιείς μάρτυρες. Αυτές οι αλλαγές, που γίνονται στην πρώιμη φάση της νόσου, περιλαμβάνουν αυξημένη δραστηριότητα στην σύστοιχη και αντίπλευρη περιοχή λόγω συναπτικής αναδιοργάνωσης, ενεργοποίηση υπαρχουσών παράλληλων οδών και επανοργάνωσης απομακρυσμένων περιοχών (Pantano et al., 2006).

Οι αλλαγές στο σήμα που παρατηρούνται κατά τις μελέτες με λειτουργική Μαγνητική Τομογραφία (f MRI) βασίζεται σε μηχανισμό που εξαρτάται από το επίπεδο του οξυγόνου του αίματος (BOLD), το οποίο με την σειρά του αφορά αλλαγές στον χρόνο χαλάρωσης της εγκάρσιας μαγνήτισης, είτε σε T2\* είτε σε T2 ακολουθία. Τοπική αύξηση στην δραστηριότητα των νευρώνων οδηγεί σε αύξηση της αιματικής ροής και της κατανάλωσης του οξυγόνου. Η αύξηση στην αιματική ροή είναι μεγαλύτερη από την κατανάλωση του οξυγόνου, καταγράφοντας έτσι μια αυξημένη αναλογία μεταξύ οξυγονωμένης και μη οξυγονωμένης αιμοσφαιρίνης, γεγονός που ενισχύει το σήμα της Μαγνητικής Τομογραφίας (Ogawa et al., 1993).

Στην περίπτωση των ασθενών με ΣΚΠ ο έλεγχος με f MRI αφορά την όραση, την κίνηση και τις νοητικές λειτουργίες. Η οπτική νευρίτιδα είναι συνηθισμένη τόσο στα κλινικά μεμονωμένα σύνδρομα όσο και στην RR μορφή της νόσου. Οι κινητικές διαταραχές συμβαίνουν σε κλινικά μεμονωμένα σύνδρομα, στην προϊούσα μορφή και στην RRMS ενώ οι νοητικές διαταραχές στα κλινικά μεμονωμένα σύνδρομα και στην RR μορφή της νόσου (Filippi et al., 2009). **Εικόνα 61**

### **A.18. Μαγνητική Τομογραφία Αιμάτωσης (Perfusion MRI) και ΣΚΠ**

Η μελέτη της αιμάτωσης του εγκεφάλου προσφέρει πληροφορίες για την λειτουργία των ιστών. Τα τελευταία χρόνια έχουν γίνει σημαντικά βήματα στον τομέα, με τεχνικές ποσοτικοποίησης των αλλαγών αιμάτωσης. Πιλοτικές μελέτες έχουν δείξει ότι η εγκεφαλική αιματική ροή είναι μειωμένη σε ασθενείς με ΣΚΠ, εύρημα συμβατό με μελέτες PET (Rashid et al., 2004). Πάντως η αιμάτωση είναι

αυξημένη στις εστίες οξείας φλεγμονής και μειωμένη στην NAWM και στην φαϊά ουσία. Η υποαιμάτωση στον εγκέφαλο αντανακλά διάφορες ιστικές διαδικασίες, όπως χαμηλός μεταβολισμός, ισχαιμία, ιστική βλάβη ή ιστική καταστροφή (Ge et al., 2005).

Ένας από τους στόχους είναι η μελέτη της εγκεφαλικής αιμάτωσης με MT να χρησιμοποιηθεί ως ενδιάμεση μέτρηση μεταξύ των ιστολογικών αλλοιώσεων και των κλινικών αποτελεσμάτων. Η μελέτη αιμάτωσης με MT αποτελεί δείκτη των συνεπειών των ιστολογικών αλλοιώσεων, όχι μόνο τοπικά αλλά και σε λειτουργικά συνδεδεμένες περιοχές του εγκεφάλου. Οι τεχνικές αυτές πλεονεκτούν έναντι του PET και SPECT λόγω: υψηλότερο SNR και contrast-to-noise ratio, καλύτερη διακριτική ικανότητα και ανατομική ανάλυση, μικρότεροι χρόνοι και αποφυγή ραδιενεργών υλικών (Adhya et al., 2006). **Εικόνα 62**

#### **A.19. Μοριακή Απεικόνιση (PET) και ΣΚΠ**

Ένας άλλος δρόμος για την βελτίωση της κατανόησης της μοριακής παθολογίας της ΣΚΠ είναι η χρήση υπερευαίσθητων μεθόδων όπως η PET, για τον χαρακτηρισμό απευθείας των μοριακών αλλαγών. Η συγκεκριμένη μέθοδος έχει εφαρμοστεί για μελέτες του μεταβολισμού στην ΣΚΠ και σε άλλα νευρολογικά νοσήματα. Σε ασθενείς με ΣΚΠ η μείωση στον μεταβολισμό της γλυκόζης είναι εντονότερη στην προμετωπιαία έλικα και σε συγκεκριμένες υποφλοιώδεις περιοχές, όπως ο ιππόκαμπος και ο θάλαμος. Σε μακροχρόνιες μελέτες έχουν παρατηρηθεί προοδευτικές μειώσεις, οι οποίες δείχνουν στενή σχέση μεταξύ του μεταβολισμού και των αλλαγών στη νευρωνική δραστηριότητα. (Herholz, 2006).

#### **A.20. Αναφορά ερευνητικών κατευθύνσεων απεικόνισης της ΣΚΠ στον NM**

Στην απεικόνιση της ΣΚΠ στον NM οι ερευνητικές κατευθύνσεις οδηγούν σε μη συμβατικές ποσοτικές τεχνικές MT, με σκοπό την αύξηση της ευαισθησίας στην ανίχνευση, ποσοτικοποίηση και ορισμό της φύσης ανωμαλιών, όπως η απομυελίνωση και η απώλεια νευραξόνων, στην NAWM και στις ορατές αλλοιώσεις σε T2. Με τους σύγχρονους μαγνητικούς τομογράφους αυτές οι τεχνικά απαιτητικές τεχνικές μπορούν να εφαρμοστούν στην κλινική πράξη. Στην παρούσα φάση πάντως οι τεχνικές αυτές είναι δύσκολα εφαρμόσιμες στον NM. Με την αύξηση της πολυπλοκότητας και τις ποσοτικές τεχνικές, οι επιδράσεις του μαγνητικού πεδίου, του πηνίου και της ανομοιογένειας του πεδίου (πέρα από τις τεχνικές προκλήσεις για

χωρική διακριτική ικανότητα, μείωση των σφαλμάτων επιδεκτικότητας και κίνησης) γίνονται παράμετροι δύσκολες στον χειρισμό αλλά απόλυτα απαραίτητες. Πρέπει να διεξαχθούν περαιτέρω μελέτες για την ιστολογική ειδικότητα των ποσοτικών ΜΤ τεχνικών.

Με την τεχνική μεταφοράς μαγνήτισης (MTR) λαμβάνονται πληροφορίες σχετικά με τα μακρομόρια, όπως η μυελίνη, σε ένα τμήμα ιστού, παρέχοντας πληροφορίες για την ακεραιότητα του παρεγχύματος του ΝΜ (Barkhof et al., 2001). Με την τεχνική της διάχυσης (DWI) και την χρήση της κλασματικής ανισοτροπίας (FA) και της μέσης διάχυσης (MD) μπορεί να εκτιμηθεί η έκταση της βλάβης του ΝΜ από ΣΚΠ και άλλες παθήσεις (Agosta et al., 2005). Η μαγνητική φασματοσκοπία (MRS) μέσω της μέτρησης της ν-ακέτυλο ασπαρτάσης (NAA) είναι ευαίσθητος δείκτης της βλάβης των νευρικών κυττάρων και των αξόνων, καθώς η NAA βρίσκεται αποκλειστικά στα νευρικά κύτταρα και τους άξονες, σε εγκέφαλο και ΝΜ (Bjartmar et al., 2000). Η λειτουργική μαγνητική τομογραφία του ΝΜ (fMRI) είναι η τεχνική με τις μεγαλύτερες τεχνικές δυσκολίες. Μέσω των επιπέδων του οξυγόνου του αίματος μελετά την φαιά ουσία του ΝΜ, μετά από κινητικές και αισθητικές λειτουργίες (Stroman et al., 2001).

# **ΕΙΔΙΚΟ ΜΕΡΟΣ**



## A. Υλικό και μέθοδος της έρευνας

Ο πληθυσμός της μελέτης αποτελείται από 85 άτομα με διαγνωσμένη Σκλήρυνση Κατά Πλάκας και 42 υγιείς ενήλικες, που αποτέλεσαν την ομάδα ελέγχου. Από τους 85 ασθενείς, οι 53 ήταν γυναίκες και οι 32 άντρες. Το ηλικιακό εύρος για τις γυναίκες ασθενείς ήταν 18 – 45 έτη (μέσος όρος 33,9 έτη) ενώ για τους άντρες 19 – 45 έτη (μέσος όρος 35,1 έτη). Πέραν της ηλικίας και του φύλου καταγράφηκαν τα πλήρη κλινικά και εργαστηριακά δεδομένα και η φαρμακευτική αγωγή των ασθενών. Για την εκτίμηση του βαθμού αναπηρίας των συμμετεχόντων χρησιμοποιήθηκε το Expanded Disability Status Scale (EDSS). Την ομάδα ελέγχου συνέθεσαν 42 άτομα, 27 γυναίκες και 15 άντρες. Το ηλικιακό εύρος για τις υγιείς γυναίκες ήταν 18 – 44 έτη (μέσος όρος 27,2 έτη) ενώ για τους άντρες 19 – 45 έτη (μέσος όρος 26 έτη).

Στην μελέτη εντάχθηκαν ασθενείς με ΣΚΠ της νευρολογικής κλινικής του Πανεπιστημιακού Νοσοκομείου Λάρισας με διαγνωσμένη νόσο, ηλικίας ως 45 ετών κατά την έναρξη της μελέτης. Το όριο αυτό τέθηκε ώστε να αποφευχθεί κατά το δυνατό η συνύπαρξη ισχαιμικού και απομυελινωτικού τύπου αλλοιώσεων στους ασθενείς της μελέτης. Σε ότι αφορά τον υπότυπο της ΣΚΠ, 76 ασθενείς είχαν Relapsing Remitting Multiple Sclerosis – RRMS (89%), 5 ασθενείς είχαν Primary Progressive Multiple Sclerosis - PPMS (6%) και 4 ασθενείς Secondary Progressive Multiple Sclerosis - SPMS (5%). Οι ασθενείς που εντάχθηκαν στην μελέτη παρακολουθήθηκαν για 2 συνεχόμενα έτη, με μαγνητική τομογραφία (MT) εγκεφάλου και αυχενικής μοίρας νωτιαίου μυελού σε κάθε τους υποτροπή, ενώ στην περίπτωση που ήταν κλινικά σταθεροί επαναλάμβαναν MT εγκεφάλου και αυχενικής μοίρας κάθε 12 μήνες.

Το **αρχικό σύμπτωμα** με το οποίο εμφανίστηκε η ΣΚΠ και η συχνότητα εμφάνισης του στους 85 ασθενείς της μελέτης καταγράφονται στον **Πίνακα 10**. Το συχνότερο σύμπτωμα ήταν οι **αιμωδίες - η αδυναμία των άκρων** (N=37, **43,5%**), σύμπτωμα κοινό στους ασθενείς με σκλήρυνση κατά πλάκας, τόσο στην 1<sup>η</sup> εμφάνιση όσο και στην πορεία της νόσου. Το επόμενο συχνότερο σύμπτωμα ήταν το **θάμβος της όρασης**, είτε του δεξιού (N=12, 14%) είτε του αριστερού ματιού (N=9, 11%), με ποσοστό **25%** (N=21). Το σύμπτωμα αυτό είναι εκδήλωση οπτικής νευρίτιδας, φλεγμονής δηλαδή του οπτικού νεύρου, οντότητα συχνή στους ασθενείς με ΣΚΠ. Άλλες συχνές αρχικές εκδηλώσεις της νόσου στην ομάδα των ασθενών της μελέτης μας ήταν η **κεφαλαλγία/ζάλη** (N=13, **15%**) και οι διαταραχές της ούρησης (N=3,

3,5%), ενώ 11 ασθενείς (13%) εμφάνισαν σαν αρχικό σύμπτωμα τόσο διαταραχές της όρασης όσο και αιμωδίες.

Σύμπτωμα	Αριθμός Ατόμων	Ποσοστό Ατόμων %
Αιμωδίες-Αδυναμία άκρων	37	43,5
Ζάλη, Κεφαλαλγία	13	15
Θάμβος όρασης Δ.Ο.	12	14
Θάμβος όρασης Α.Ο.	9	11
Θάμβος και Αιμωδίες	11	13
Διαταραχές ούρησης	3	3,5

**Πίνακας 10 Αρχικό σύμπτωμα ασθενών μελέτης**

Σε ότι αφορά τα ευρήματα από τον έλεγχο των ειδικών ολιγοκλωνικών αντισωμάτων στο ENY και στον ορό τα αποτελέσματα έδειξαν παρουσία ανοσοσφαιρινών μόνο στο ENY σε ποσοστό 59 %, στο ENY και τον ορό σε ποσοστό 13 %, ενώ φυσιολογική ήταν η εξέταση σε ποσοστό 28 %. **(Πίνακας 11).**

ENY	Αριθμός Ατόμων	Ποσοστό Ατόμων %
Φυσιολογική εξέταση	24	28
Σύνθεση ανοσοσφαιρινών ENY	50	59
Σύνθεση ανοσοσφαιρινών ENY & ορό	11	13

**Πίνακας 11. Ευρήματα ENY**

Η **θεραπεία** των συμμετεχόντων στην μελέτη ήταν ποικίλη και περιλάμβανε: Ιντερφερόνη βήτα 1-α (Avonex, Rebif) 31%, Ιντερφερόνη βήτα 1-β (Betaferon) 18%, Οξική Γλατιραμέρη (Copaxone) 12%, Ναταλιζουμάμπη (Tysabri) 10% και σε μικρότερο ποσοστό Μιτοξανδρόνη (Novantrone), γ-σφαιρίνη (Octagam) και εναλλαγή φαρμάκων στην πορεία της νόσου. Στην κλινική υποτροπή της νόσου η θεραπεία ήταν 1 γραμμάριο ενδοφλέβιας κορτιζόνης για 3 ημέρες. **(Πίνακας 12).**

Είδος Θεραπείας	Αριθμός Ασθενών	Ποσοστό Ασθενών %
Ιντερφερόνη βήτα 1-α	25	30
Ιντερφερόνη βήτα 1-β	15	18
Οξική Γλατιραμέρη	10	12
Ναταλιζουμάμπη	8	10
Γ-σφαιρίνη	4	5
Μιτοξανδρόνη	2	2
Ιντερφερόνη, Ναταλιζουμάμπη	3	4
Μιτοξανδρόνη, Ναταλιζουμάμπη	2	2
Ιντερφερόνη, Μιτοξανδρόνη	1	1
Ενδοφλέβια Κορτιζόνη	15	16

**Πίνακας 12. Η θεραπεία των ασθενών της μελέτης**

Η μέση τιμή του EDSS ήταν 2.5 (εύρος 0-8), η μέση διάρκεια νόσησης ήταν 5.6 έτη (εύρος 1-19 έτη) και η μέση ηλικία έναρξης των συμπτωμάτων στον πληθυσμό της μελέτης ήταν τα 27.4 έτη (εύρος 18-44 έτη). Πραγματοποιήθηκε ποιοτική εκτίμηση των αποτελεσμάτων των ληφθεισών ακολουθιών σύμφωνα με τα κριτήρια του Mac Donald για την ΣΚΠ.

Η **MT εγκεφάλου** περιελάμβανε: T1 σε εγκάρσιο και οβελιαίο επίπεδο, T2 σε εγκάρσιο επίπεδο, FLAIR σε εγκάρσιο και οβελιαίο επίπεδο, PD σε εγκάρσιο επίπεδο, Magnetization Transfer σε εγκάρσιο επίπεδο, DWI σε εγκάρσιο επίπεδο και DTI σε εγκάρσιο επίπεδο. Μετά την ενδοφλέβια χορήγηση σκιαγραφικού (0,1 mmol/kgf σωματικού βάρους) πραγματοποιούνταν T1 σε εγκάρσιο, οβελιαίο και στεφανιαίο επίπεδο, MTC σε εγκάρσιο επίπεδο και SPGR (SPoiled GRadient Echo). Σε επιλεγμένους ασθενείς πραγματοποιήθηκε Μαγνητική Φασματοσκοπία (MRS). Η εξέταση **MT AMΣΣ** περιλάμβανε T1 σε οβελιαίο και εγκάρσιο επίπεδο και T2 σε εγκάρσιο, οβελιαίο και στεφανιαίο επίπεδο. Μετά την ενδοφλέβια χορήγηση σκιαγραφικού εκτελέστηκε T1 με καταστολή λίπους (FS) σε εγκάρσιο και οβελιαίο επίπεδο. Χρησιμοποιήθηκε μαγνητικός τομογράφος ισχύος 3 Tesla (HDx, GE Medical systems, USA) με πηνίο οχτώ καναλιών για την λήψη και πηνίο σώματος για την εκτομή. Χρησιμοποιήθηκε τεχνική παράλληλης απεικόνισης με Array Spatial Sensitivity Technique (R factor: 2).

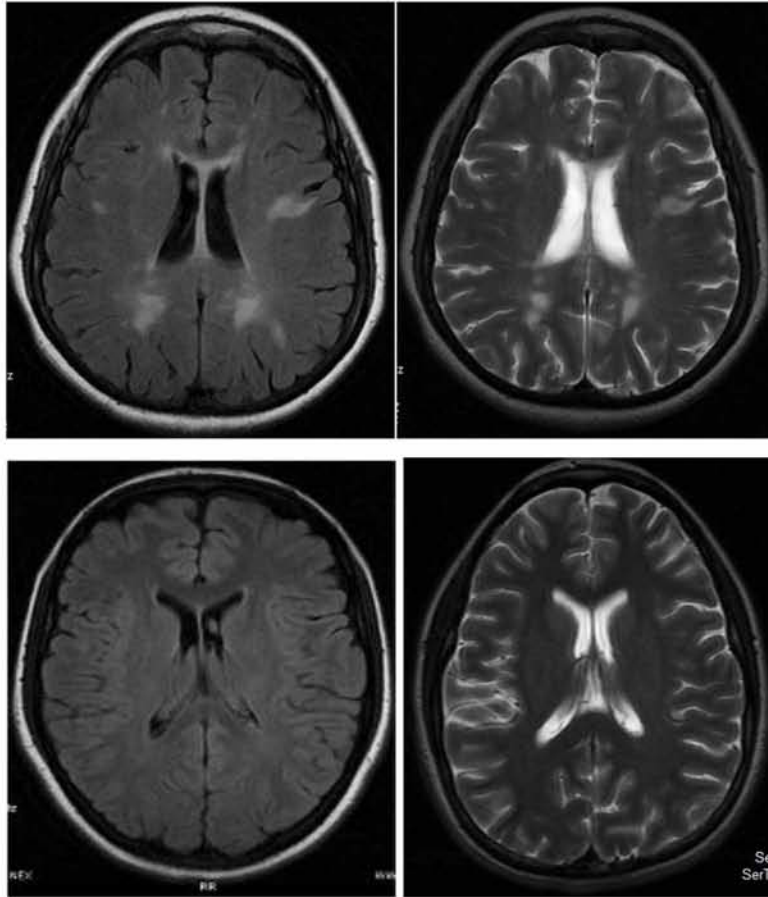
Η ακολουθία DTI πραγματοποιήθηκε χρησιμοποιώντας εγκάρσια single-shot SE echo-planar imaging (EPI) sequence along 32 different geometric directions, και

τιμή b-value of 1000 sec/mm<sup>2</sup> (4-mm thickness, 0.4mm gap, TR/TE = 8.000/101 msec, 27 sections, matrix = 128 × 128, FOV = 260 × 260 mm και NEX =1). Η διάρκεια της ακολουθίας DTI ήταν 3.36 λεπτά. Όλοι οι ασθενείς και οι υγιείς ενήλικες, που αποτέλεσαν τους “μάρτυρες”, ήταν πλήρως συνεργάσιμοι, ως αποτέλεσμα δεν υπήρχαν κινητικά σφάλματα. Οι παράμετροι της ακολουθίας βελτιστοποιήθηκαν ώστε να επιτυγχάνεται το καλύτερο SNR. Τα δεδομένα μεταφέρθηκαν στον σταθμό εργασίας και αναλύθηκαν με το λογισμικό Functool που παρέχει ο κατασκευαστής.

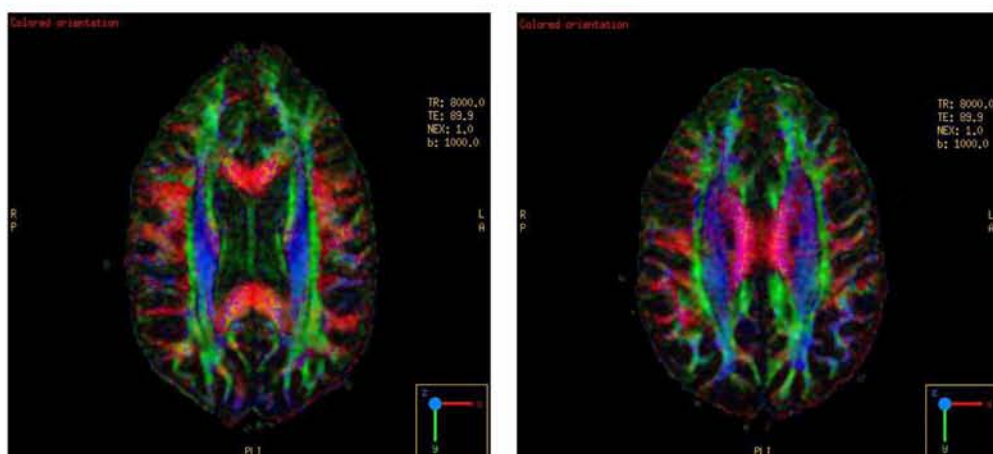
Πραγματοποιήθηκε ποσοτική εκτίμηση μέσω των μετρήσεων του DTI (FA – ADC). Η FA και ο ADC μετρήθηκαν από πολλαπλές πλάκες ΣΚΠ ανεξάρτητα από το μέγεθος τους και από την συμμετρική NAWM. Σε ασθενείς με πάνω από 20 πλάκες μετρήθηκαν στο μέγιστο 10 βλάβες ανά ημισφαίριο. Πιο συγκεκριμένα, μια κυκλικού σχήματος περιοχή ενδιαφέροντος (ROI) μεγέθους 25-30 mm<sup>2</sup> τοποθετήθηκε χειροκίνητα στο κέντρο 237 βλαβών ΣΚΠ στην περικοιλιακή λευκή ουσία, στο μεσολόβιο (γόνυ, σώμα, σπληνίο), στα ημιωοειδή κέντρα και τον ακτινωτό στέφανο καθώς και στην συμμετρική NAWM. Μετρήθηκαν επίσης οι τιμές των FA και ADC από τις αντίστοιχες περιοχές λευκής ουσίας της ομάδας των “μαρτύρων” τοποθετώντας 210 στρογγυλού σχήματος ROIs στην περικοιλιακή λευκή ουσία, στο μεσολόβιο, στα ημιωοειδή κέντρα και τον ακτινωτό στέφανο και στα 2 ημισφαίρια συμμετρικά. (Εικόνες 63 - 74). Οι βλάβες που προσλάμβαναν σκιαγραφικό και οι “μαύρες τρύπες” εξαιρέθηκαν για λόγους ομοιογένειας της φύσης των αλλοιώσεων. Τα δεδομένα αναλύθηκαν με το λογισμικό Functool που παρέχει ο κατασκευαστής του μαγνητικού τομογράφου.

Στην στατιστική επεξεργασία των μετρήσεων της έρευνας χρησιμοποιήθηκε το πρόγραμμα Statistical Package for Social Sciences (SPSS), 15.0. Οι συγκρίσεις μεταξύ ομάδων ROIs πραγματοποιήθηκε με το t-test. Κάθε τιμή p μικρότερη από 0.05, θεωρήθηκε στατιστικά σημαντική.

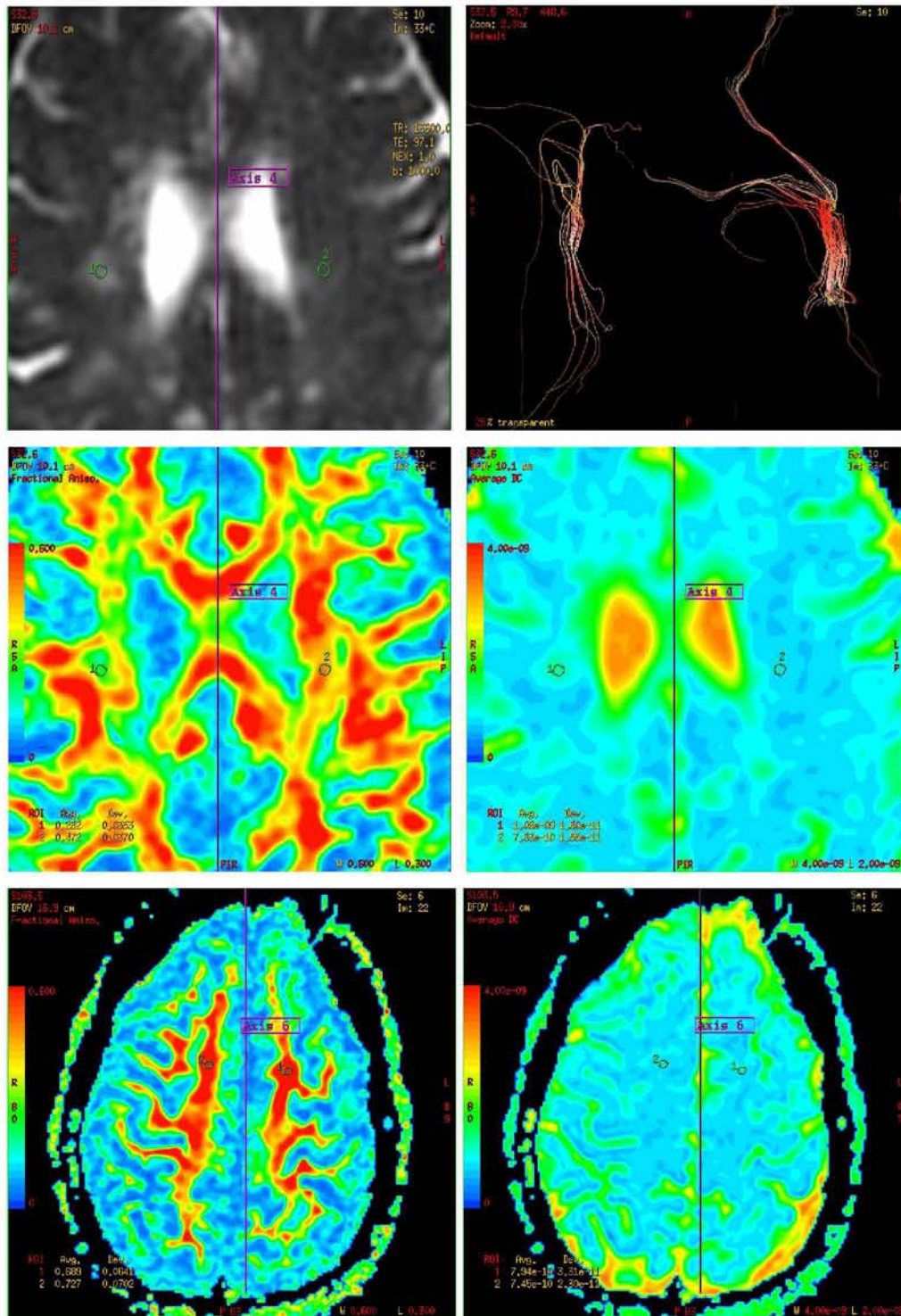
Για την συμμετοχή στην μελέτη υπήρχε γραπτή συγκατάθεση από όλους τους ασθενείς και τους εθελοντές. Η μελέτη εγκρίθηκε από την επιτροπή ηθικής και δεοντολογίας του νοσοκομείου μας.



**Εικόνες 63-66.** Εικόνες ασθενή με ΣΚΠ σε ακολουθία FLAIR και T2 (63,64). Απεικονίζονται εστίες σκλήρυνσης στην περικοιλιακή λευκή ουσία και την υποφλοιώδη λευκή ουσία, με επικράτηση αριστερά. Εικόνες σε ακολουθία FLAIR και T2 από υγιή ενήλικα, χωρίς παθολογικά ευρήματα (65,66).



**Εικόνες 67-68.** Ασθενής της μελέτης, θύλη 27 ετών. Χάρτες FA με χρωματική κωδικοποίηση των νευρικών ινών. Με **κόκκινο** είναι οι ίνες που διατρέχουν από αριστερά προς τα δεξιά, με **πράσινο** οι ίνες που με φορά από πίσω προς τα μπρος και με **μπλε** όσες κατευθύνονται από κάτω προς τα επάνω.



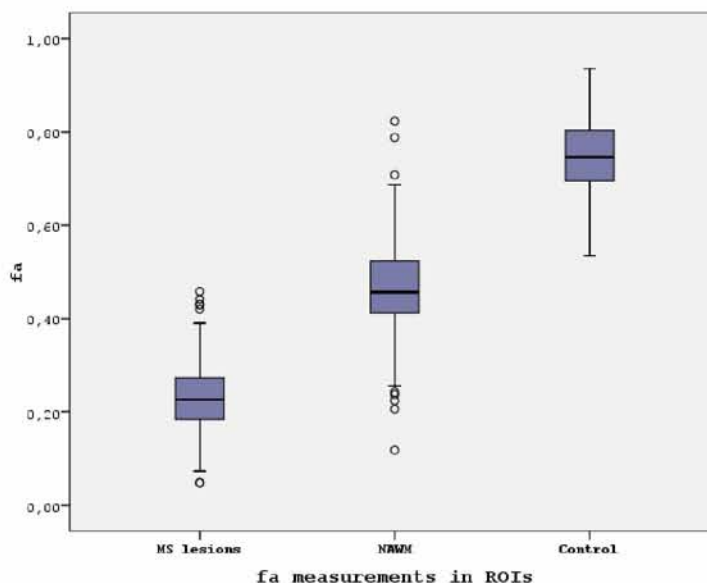
**Εικόνες 69-74.** Εικόνες DTI (69) και Tractography (70) από ασθενή με ΣΚΠ, θήλεος 36 ετών. Περιοχές ενδιαφέροντος (ROIs) τοποθετούνται στο κέντρο της βλάβης και στην συμμετρική NAWM. Αναγνωρίζεται σημαντική αραίωση των νευρικών ιών που διέρχονται της βλάβης στον ακτινωτό στέφανο δεξιά. Απεικονίζονται οι μετρήσεις στους χάρτες FA και ADC από την βλάβη στον ακτινωτό στέφανο δεξιά και την συμμετρική NAWM της ασθενούς (71-72), καθώς και από την λευκή ουσία στον ακτινωτό στέφανο υγιούς θήλεος 32 ετών (73-74).

## B. Αποτελέσματα μελέτης

### B.1. Οι τιμές της FA και του ADC στην NAWM ασθενών με ΣΚΠ

Δημιουργήσαμε και τοποθετήσαμε στρογγυλού σχήματος ROIs με διάμετρο 25-30 mm<sup>2</sup> στους χάρτες των FA και ADC, μετρώντας τις τιμές της FA και του ADC από το κέντρο 237 βλαβών MS και από την συμμετρική NAWM της ομάδας ασθενών. Οι βλάβες ήταν κυρίως κατανεμημένες στην περικοιλιακή λευκή ουσία, στο μεσολόβιο, στα ημιωοειδή κέντρα και τον ακτινωτό στέφανο. Η συμμετρική NAWM δεν είχε εμφανή παθολογία στις ακολουθίες FLAIR και T2 FSE. Μετρήθηκαν επίσης οι τιμές του FA και ADC από τις αντίστοιχες περιοχές λευκής ουσίας της ομάδας των “μαρτύρων” τοποθετώντας 210 στρογγυλού σχήματος ROIs. Οι τιμές της FA και του ADC είχαν κανονική κατανομή.

Βρέθηκαν χαμηλότερες τιμές FA στις πλάκες της MS (μέση τιμή FA 0.2285, SD 0,072) σε σύγκριση με τις τιμές από την συμμετρική NAWM (μέση τιμή FA 0.4645, SD 0,095) στην ομάδα των ασθενών. Η διαφορά ήταν στατιστικά σημαντική ( $p < 0.05$ ). Βρέθηκαν επίσης χαμηλότερες τιμές FA στην NAWM των ασθενών σε σύγκριση με τις αντίστοιχες τιμές FA της λευκής ουσίας των “μαρτύρων” (μέση τιμή FA 0.7455, SD 0,075) ( $p < 0.05$ ). Τα αποτελέσματα της στατιστικής συσχέτισης του FA απεικονίζονται στην **Εικόνα 75 και στον Πίνακα 13**.



**Εικόνα 75.** Απεικόνιση της στατιστικής συσχέτισης μεταξύ των μετρήσεων της FA σε βλάβες MS, στην NAWM ασθενών με MS και στην αντίστοιχη λευκή ουσία των μαρτύρων. Το γράφημα αναδεικνύει την σημαντική διαφορά των μετρήσεων της FA,

με τις χαμηλότερες τιμές να βρίσκονται στις βλάβες της ΣΚΠ και τις υψηλότερες στην λευκή ουσία των υγείων ατόμων. Οι τιμές της FA στην NAWM των ασθενών ήταν ενδιάμεσες.

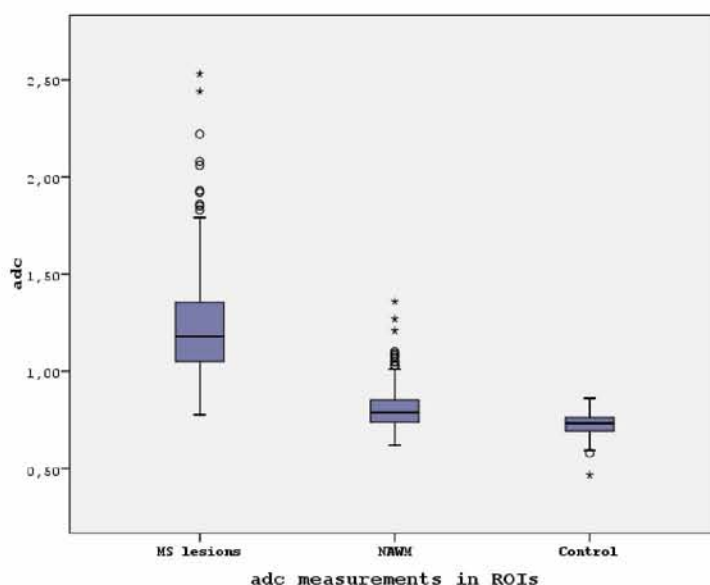
FA	N	M.O	SD
<b>Βλάβες MS</b>	237	0.2285	0.072
<b>NAWM</b>	237	0.4645	0.095
<b>Controls</b>	210	0.7455	0.075

**Πίνακας 13.** Μέσες τιμές FA στις βλάβες της ΣΚΠ, την NAWM και την λευκή ουσία του εγκεφάλου των controls.

**Τιμή p μεταξύ βλαβών MS και NAWM < 0.05**

**Τιμή p μεταξύ βλαβών NAWM και controls < 0.05**

Βρέθηκαν υψηλότερες τιμές ADC (μέση τιμή ADC  $1.2292 \times 10^{-3} \text{ mm}^2/\text{s}$ , SD 0,271) στις πλάκες της MS σε σύγκριση με τις τιμές από την συμμετρική NAWM ADC (μέση τιμή ADC  $0.8067 \times 10^{-3} \text{ mm}^2/\text{s}$ , SD 0,105) ( $p < 0.05$ ) στην ομάδα των ασθενών. Υψηλότερες τιμές ADC βρέθηκαν επίσης στην NAWM των ασθενών σε σύγκριση με τις αντίστοιχες τιμές ADC της λευκής ουσίας των “μαρτύρων” (μέση τιμή ADC  $0.7265 \times 10^{-3} \text{ mm}^2/\text{s}$ , SD 0,052) ( $p < 0.05$ ). Τα αποτελέσματα της στατιστικής συσχέτισης του ADC απεικονίζονται στην **Εικόνα 76** & τον **Πίνακα 14**.





**Εικόνα 76.** Απεικόνιση της στατιστικής συσχέτισης μεταξύ των μετρήσεων του ADC σε βλάβες MS, στην NAWM ασθενών με MS και στην αντίστοιχη λευκή ουσία των μαρτύρων. Το γράφημα αναδεικνύει την σημαντική διαφορά των μετρήσεων του ADC, με τις υψηλότερες τιμές να βρίσκονται στις βλάβες της ΣΚΠ και τις χαμηλότερες στην λευκή ουσία των υγείων ατόμων. Οι τιμές ADC στην NAWM των ασθενών ήταν ενδιάμεσες.

ADC	N	M.O	SD
<b>Βλάβες MS</b>	237	1.2292	0.271
<b>NAWM</b>	237	0.8067	0.105
<b>Controls</b>	210	0.7265	0.052

**Πίνακας 14.** Μέσες τιμές ADC ( $\times 10^{-3} \text{ mm}^2/\text{s}$ ) στις βλάβες της ΣΚΠ, την NAWM και την λευκή ουσία του εγκεφάλου των controls.

**Τιμή p μεταξύ βλαβών MS και NAWM < 0.05**

**Τιμή p μεταξύ βλαβών NAWM και controls < 0.05**

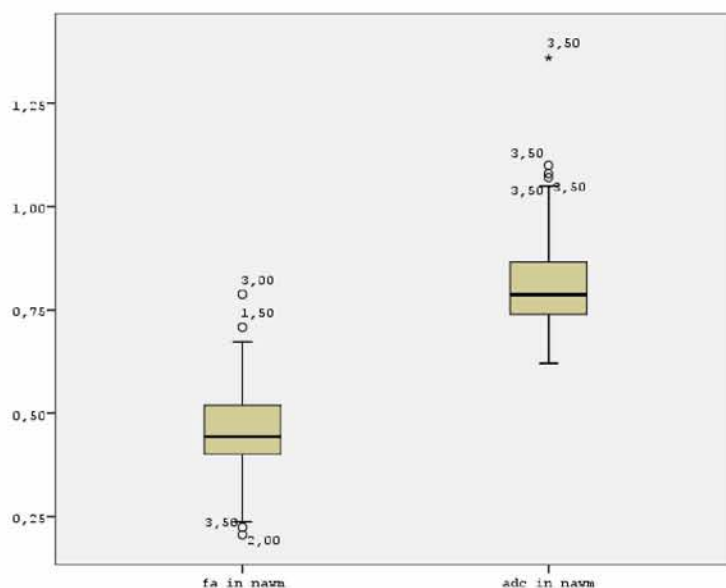
Δεν πραγματοποιήθηκε στατιστική συσχέτιση μεταξύ των διαφόρων μορφών MS (RRMS, PPMS, SPMS) λόγω του μικρού αριθμού των ασθενών στις υποομάδες PPMS και SPMS.

Η FA και ο ADC μετρήθηκαν από τα ίδια σημεία των βλαβών της ΣΚΠ και της NAWM των ασθενών κατά τους επανελέγχους. Η συσχέτιση μεταξύ των τιμών της FA και του ADC της αρχικής εξέτασης και των επανελέγχων δεν αποκάλυψε στατιστικά σημαντικές μεταβολές.

## **B.2. Η κλινική αξία των μετρήσεων του DTI – Η συσχέτιση του EDSS με τις τιμές της FA και του ADC.**

Οι παράμετροι του DTI (FA και ADC) της NAWM των ασθενών συσχετίστηκαν με τις τιμές του EDSS προκειμένου να γίνει συσχέτιση των εργαστηριακών παραμέτρων (DTI) με την κλινική εικόνα και τον βαθμό αναπηρίας που σχετίζεται με την νόσο (EDSS). Η στατιστική ανάλυση ανέδειξε μια τάση προς συσχέτιση μεταξύ των τιμών του EDSS και των τιμών του ADC στην NAWM των ασθενών με ΣΚΠ. Φαίνεται δηλαδή να υπάρχει σύνδεση μεταξύ του βαθμού διάχυσης στην φαινομενικά υγιή λευκή ουσία των ασθενών με ΣΚΠ και της αναπηρίας, όπως

αυτή εκφράζεται με το EDSS. (Εικόνα 77). Δεν αναγνωρίστηκαν παρόμοια ευρήματα μεταξύ του EDSS και των τιμών της FA της NAWM.



**Εικόνα 77.** Στο παραπάνω γράφημα απεικονίζεται η στατιστική συσχέτιση μεταξύ του EDSS και των τιμών FA-ADC στην NAWM ασθενών με MS. Παρατηρείται μια τάση για συσχέτιση μεταξύ των τιμών του ADC και του EDSS. Δεν αναγνωρίστηκαν παρόμοια ευρήματα μεταξύ του EDSS και των τιμών της FA.

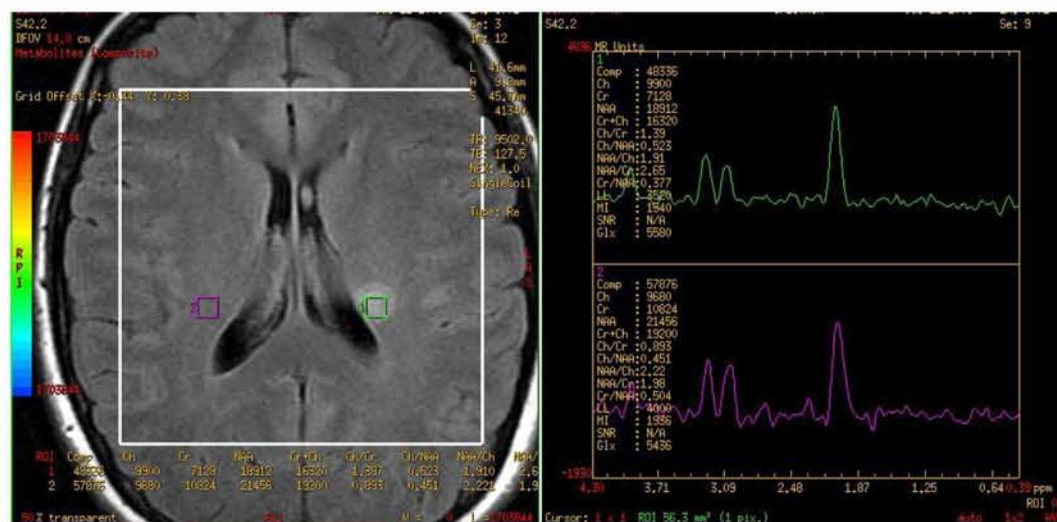
### B.3. Μαγνητική Φασματοσκοπία

Η φασματοσκοπική μελέτη των ασθενών με ΣΚΠ πραγματοποιήθηκε από το επιστημονικό προσωπικό του τμήματος Ιατρικής Φυσικής του Πανεπιστημιακού Νοσοκομείου Λάρισας. Η φασματοσκοπία πραγματοποιήθηκε με την τεχνική του μονού ογκοστοιχείου (SV-35) και της χημικής μετατόπισης (CSI-144) από την περιοχή των βλαβών και την αντιδιαμετρική λευκή ουσία.

Τα **φασματοσκοπικά ευρήματα** από την περιοχή των **βλαβών** της ΣΚΠ περιλάμβαναν: 1.Μείωση της συγκέντρωσης του NAA και αύξηση της μυοϊνοσιτόλης (mI) 2.Αύξηση της συγκέντρωσης της χολίνης (Cho), της mI και των λιπιδίων 3.Μείωση της συγκέντρωσης του NAA, αύξηση της Cho και της mI 4. Μείωση του NAA και αύξηση της χολίνης, του γαλακτικού οξέος και των λιπιδίων 5. Αύξηση της Cho 6. Μείωση του NAA 7.Μείωση της συγκέντρωσης του NAA, αύξηση της Cho, των λιπιδίων και της mI. Σε **βλάβη** ΣΚΠ που **προσλαμβάνει σκιαγραφική ουσία** παρατηρείται χαμηλή συγκέντρωση NAA και χαμηλή τιμή κλάσματος NAA/Cr=1,24,

υψηλότερη συγκέντρωση Cho σε σχέση με την αντιδιαμετρική πλευρά (Cho/Cr=1,23) και σχετικά έντονες οι κορυφές μεταξύ 0,9-1,3ppm που αντιστοιχούν σε λιπίδια και Lac. Τα **φασματοσκοπικά ευρήματα** από την περιοχή της **NAWM** της ΣΚΠ περιλάμβαναν: 1.Αυξημένη συγκέντρωση της mI και αύξηση του κλάσματος mI/Cr 2.Αυξημένη συγκέντρωση χολίνης. 3. Μείωση NAA.

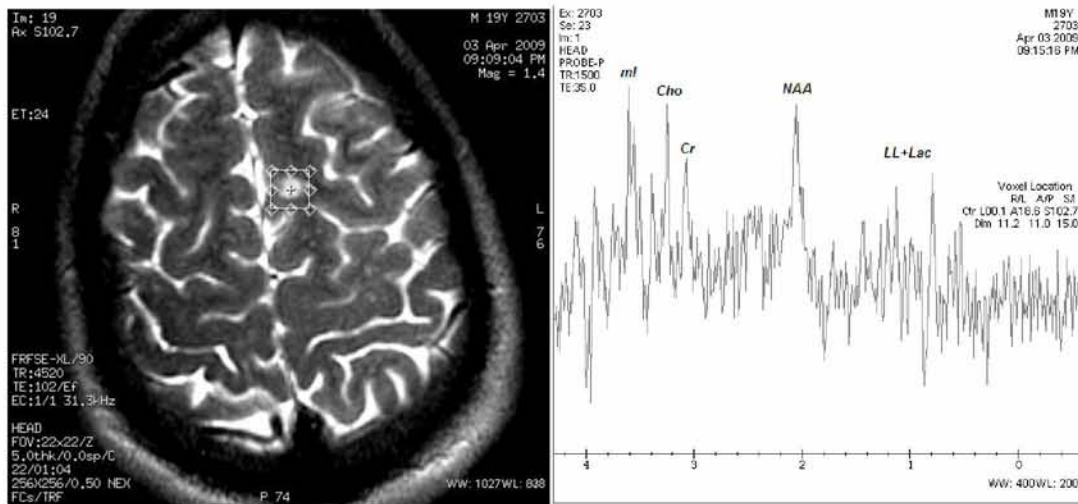
**Πίνακας 15, Εικόνες 78-83.**



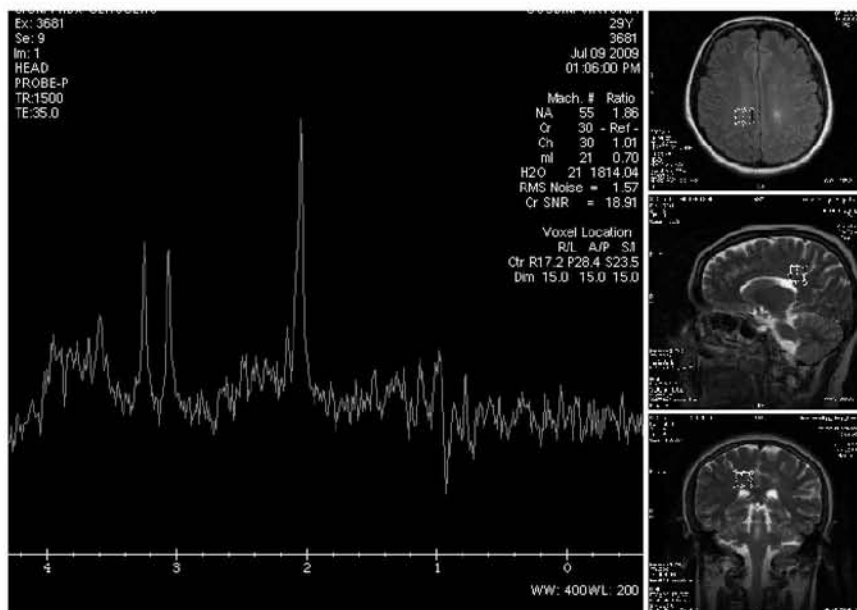
**Εικόνα 78. Μαγνητική φασματοσκοπία CSI-144 από βλάβη ΣΚΠ. Η ανάλυση στον πίνακα που ακολουθεί.**

CSI-144	Βλάβη	Αντιδιαμετρικά	%Διαφορά
NAA/Cr	2,65	1,98	25
Cho/Cr	1,39	0,893	36
mI/Cr	0,22	0,18	18

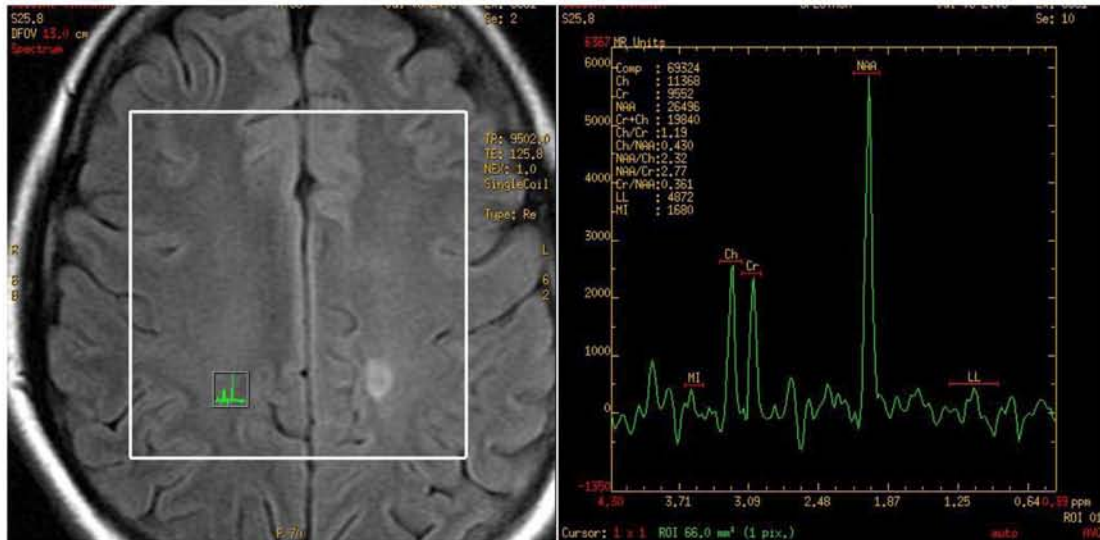
**Πίνακας 15.** Σε ογκοστοιχείο που αντιστοιχεί στην περιοχή της βλάβης διακρίνεται ήπια αυξημένη τιμή κλάσματος Cho/Cr (=1,39) σε σχέση με την αντιδιαμετρική πλευρά (Cho/Cr=0,893). Τα κλάσματα mI/Cr και NAA/Cr είναι εντός φυσιολογικών ορίων (η περιοχή της βλάβης έχει 25% μεγαλύτερη τιμή κλάσματος NAA/Cr από ότι η αντιδιαμετρική της).



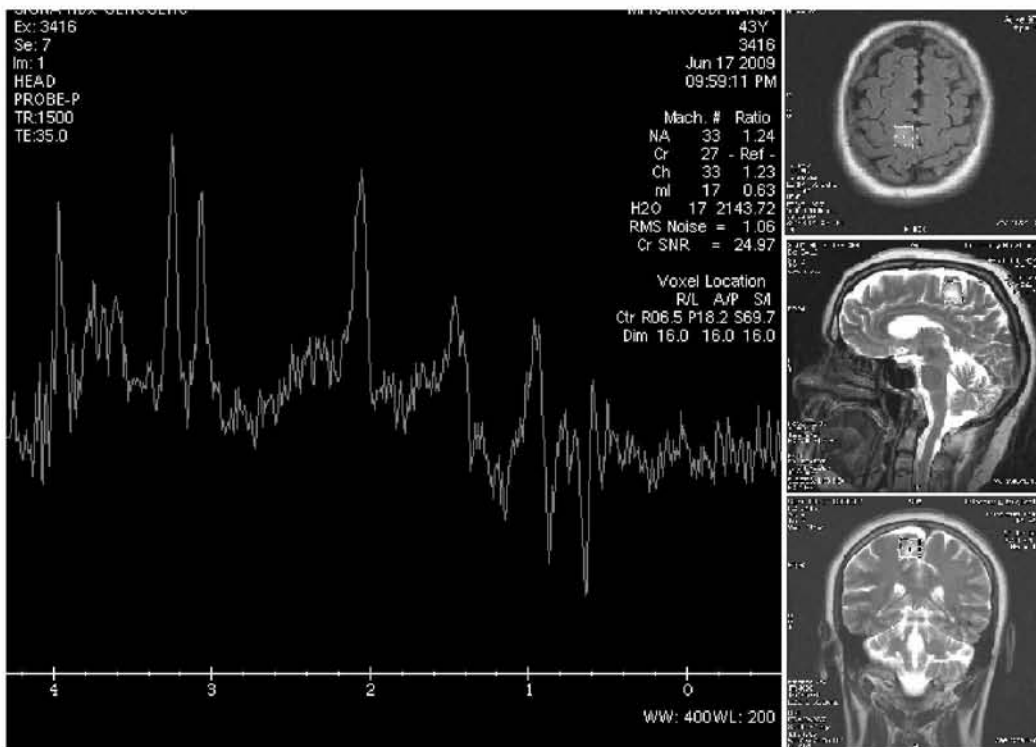
**Εικόνα 79. Φασματοσκοπία μονού ογκοστοιχείου σε βλάβη ΣΚΠ. Μειωμένη συγκέντρωση NAA και τιμή κλάσματος NAA/Cr(=1,36), ήπια αυξημένη συγκέντρωση Cho και τιμή κλάσματος Cho/Cr(=1,11), αυξημένη συγκέντρωση ml (ml/Cr=1,31) ενώ και τα ύψη των κορυφών των λιπιδίων διακρίνονται ηπίως αυξημένα.**

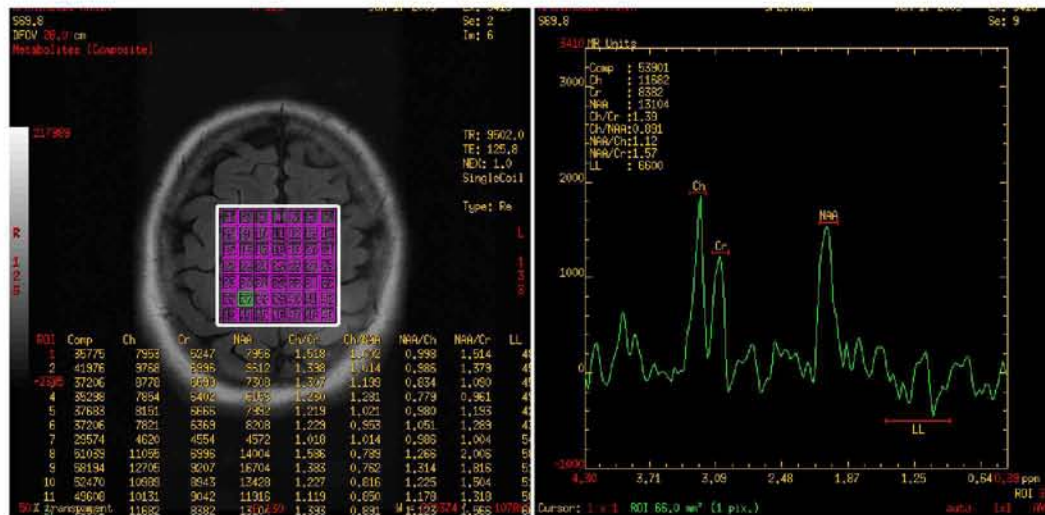


**Εικόνα 80. Φασματοσκοπία μονού ογκοστοιχείου αντιδιαμετρικά βλάβης ΣΚΠ. Αντιδιαμετρικά της βλάβης τα κλάσματα Cho/Cr (=1,01) και NAA/Cr (=1,86) βρίσκονται εντός φυσιολογικών ορίων. Το κλάσμα ml/Cr =(0,7) είναι ήπια αυξημένο. Οι κορυφές των λιπιδίων δεν διακρίνονται αυξημένες.**



**Εικόνα 81. Φασματοσκοπία μονού ογκοστοιχείου αντιδιαμετρικά βλάβης ΣΚΠ.** Αντιδιαμετρικά της βλάβης διακρίνεται ήπια αυξημένη συγκέντρωση Cho (=1,19). Οι τιμές NAA/Cr (=2,77) και NAA/Cho (=2,32) είναι εντός φυσιολογικών ορίων.





**Εικόνες 82, 83. Φασματοσκοπία μονού ογκοστοιχείου και χημικής μετατόπισης από εμπλουτιζόμενη εστία ΣΚΠ.** Στην περιοχή της βλάβης παρατηρείται χαμηλή συγκέντρωση NAA και χαμηλή τιμή κλάσματος NAA/Cr. Υψηλότερη συγκέντρωση Cho σε σχέση με την αντιδιαμετρική πλευρά. Η διαφορά εντοπίζεται εντονότερη κατά την απεικόνιση της χημικής μετατόπισης. Η συγκέντρωση της mI δεν παρατηρείται αυξημένη. Παρατηρούνται σχετικά έντονες οι κορυφές των λιπιδίων.

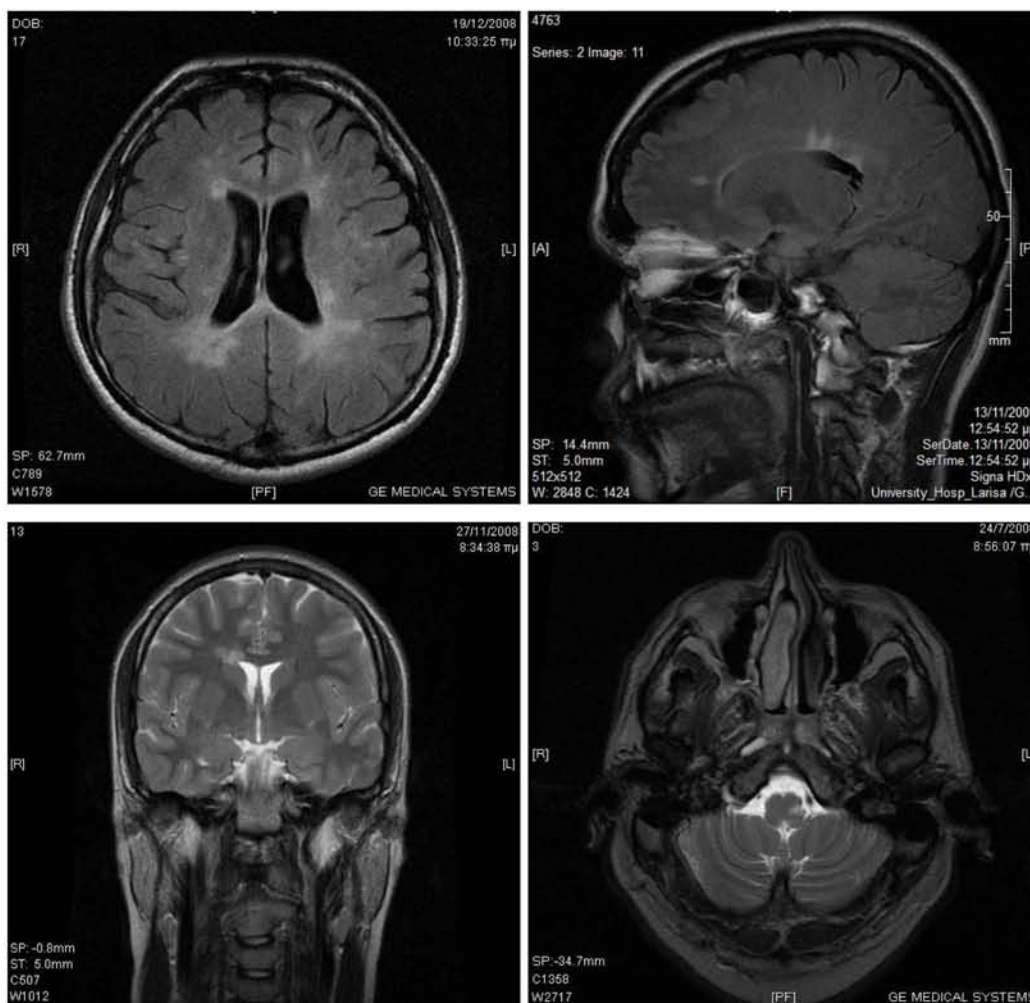
#### B.4. Εντόπιση βλαβών εγκεφάλου στους ασθενείς της μελέτης.

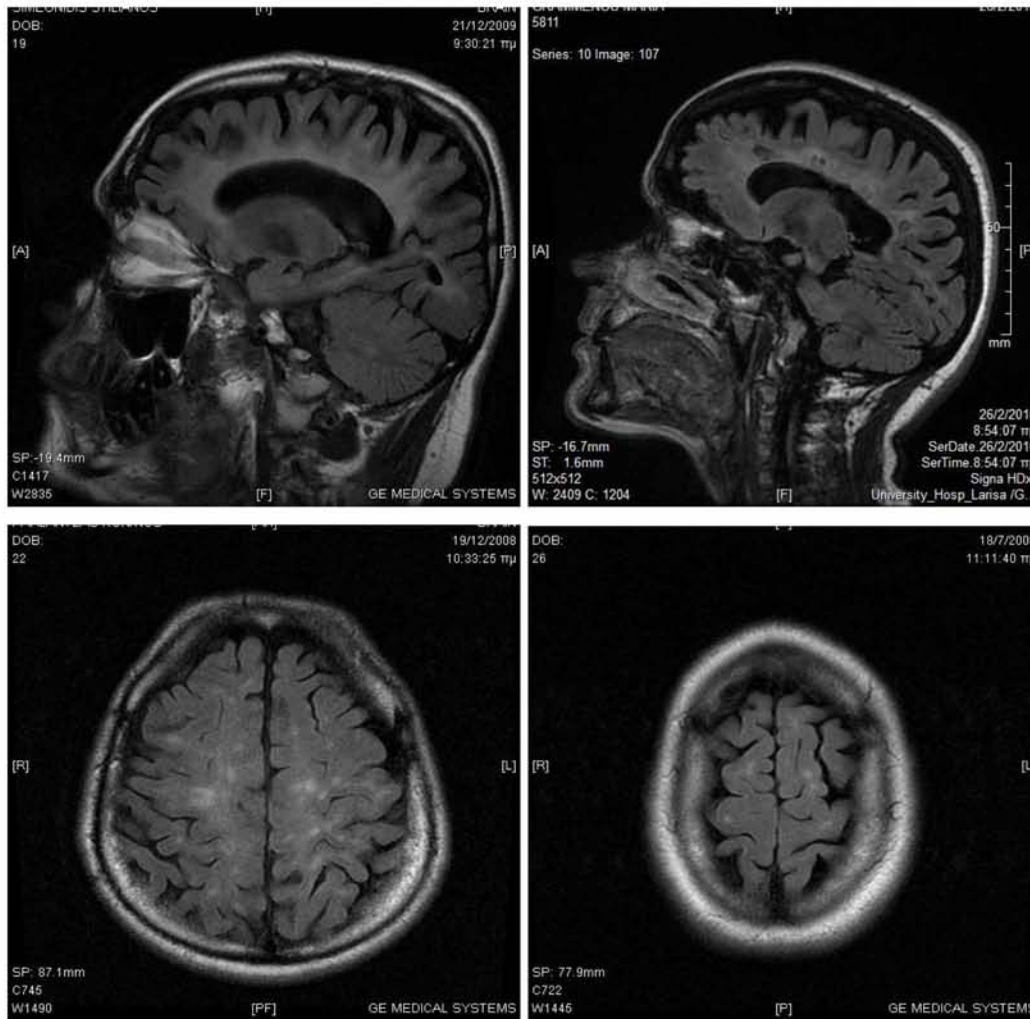
Η σκλήρυνση κατά πλάκας θεωρείται μια νόσος της λευκής ουσίας, ωστόσο εστίες ανιχνεύονται και στην γαία ουσία του εγκεφάλου. Στον παρακάτω πίνακα παρατίθενται οι περιοχές εντόπισης των βλαβών στον εγκέφαλο των ασθενών.

Εντόπιση	Άτομα	%
ΠΕΡΙΚΟΙΛΙΑΚΗ ΛΕΥΚΗ ΟΥΣΙΑ	72	85
ΥΠΟΦΛΟΙΩΔΗ ΛΕΥΚΗ ΟΥΣΙΑ	61	71
ΜΕΣΟΛΟΒΙΟ	52	61
ΕΝ ΤΩ ΒΑΘΕΙ ΛΕΥΚΗ ΟΥΣΙΑ	50	59
ΠΑΡΕΓΚΕΦΑΛΙΔΑ	44	51
ΣΤΕΛΕΧΟΣ	38	44
ΒΑΣΙΚΑ ΓΑΓΓΛΙΑ-ΦΛΟΙΟΣ	19	22
ΗΜΙΩΘΕΙΔΗ ΚΕΝΤΡΑ	15	17

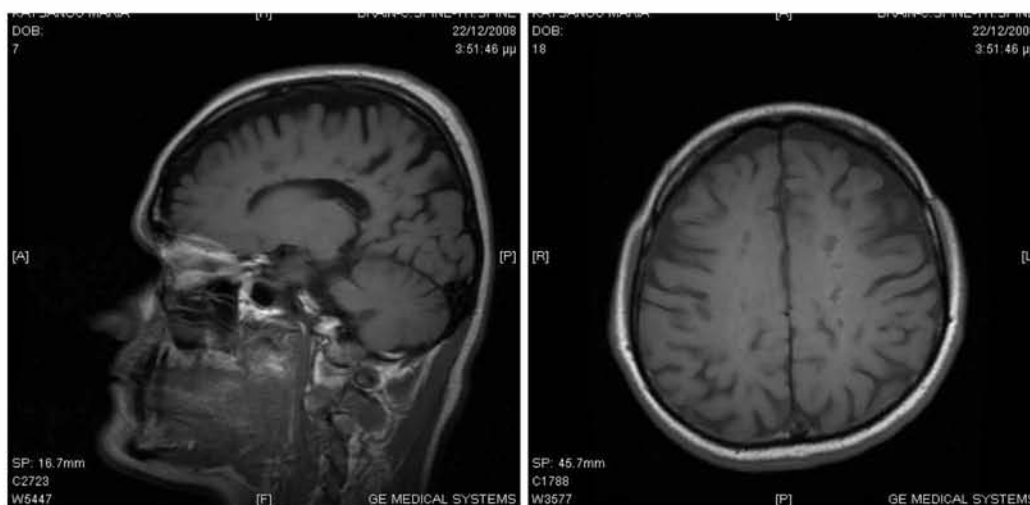
**Πίνακας 16.** Εντόπιση των βλαβών της ΣΚΠ στον εγκέφαλο

Η πιο συχνή περιοχή εντόπισης βλαβών στους ασθενείς με ΣΚΠ που συμμετείχαν στην μελέτη ήταν η περικοιλιακή λευκή ουσία με ποσοστό 85%. Σε μεγάλη συχνότητα οι ασθενείς εμφάνισαν επίσης αλλοιώσεις στην υποφλοιώδη λευκή ουσία (ποσοστό 71%) και στην εν τω βάθει λευκή ουσία (ποσοστό 59%). Συχνή περιοχή εντόπισης βλαβών ΣΚΠ αποτελεί και το μεσολόβιο με ποσοστό 61%. Οι μισοί περίπου ασθενείς της μελέτης (51%) εμφάνισαν υποσκηνιδιακά εστίες ΣΚΠ, συχνότερα στην παρεγκεφαλίδα. Εστίες με χαμηλή ένταση σήματος σε T1 ακολουθία (**black holes**) ανιχνεύονται σε 10 από τους 85 ασθενείς (ποσοστό 12%), 7 γυναίκες και 3 άνδρες.



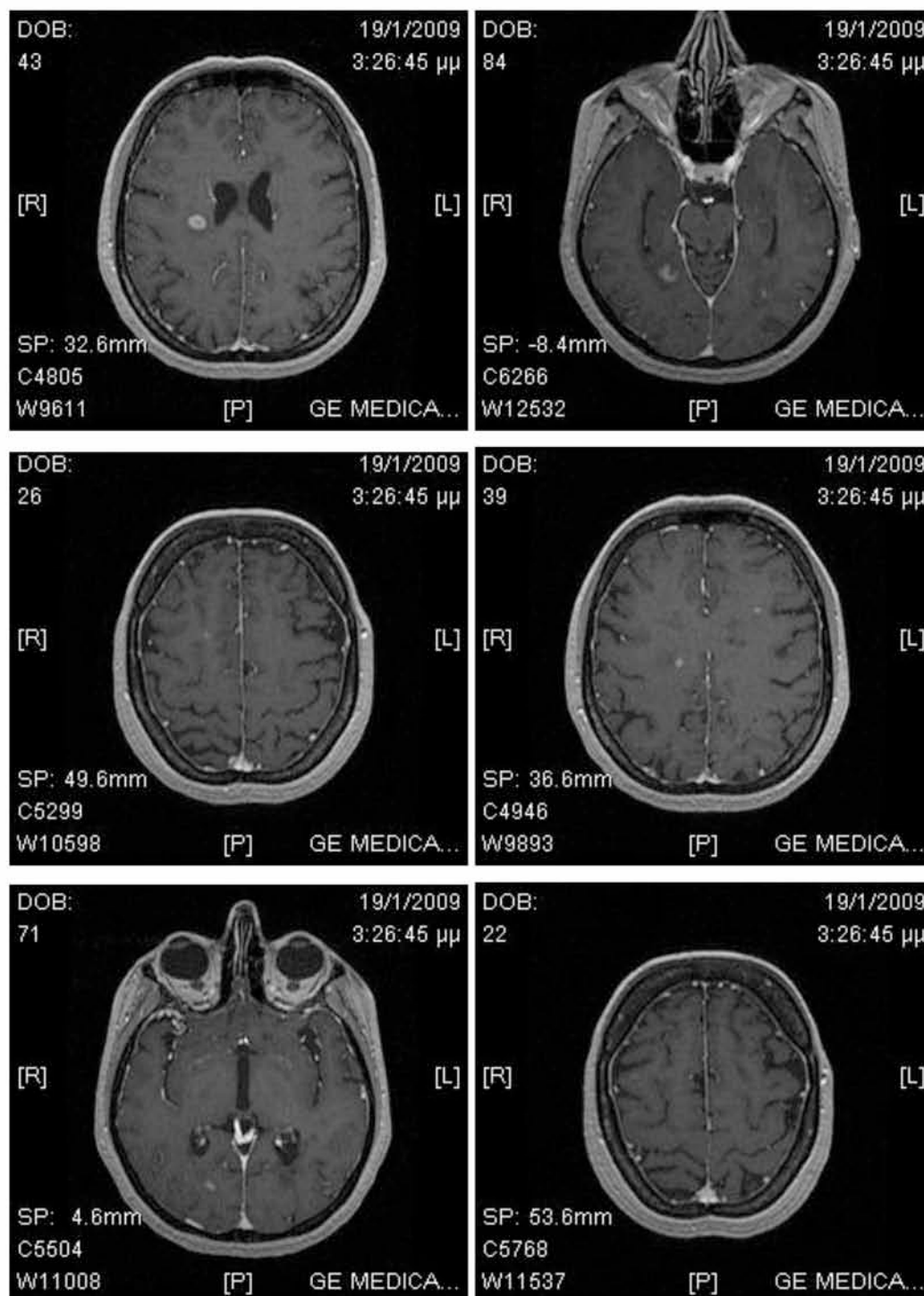


**Εικόνες 84-91.** Χαρακτηριστικές εντοπίσεις βλαβών ΣΚΠ στους ασθενείς της μελέτης. Απεικονίζονται αλλοιώσεις περικοιλιακά, στο μεσολόβιο, στην γέφυρα, στα ημιωοειδή κέντρα και τον ακτινωτό στέφανο, σε ακολουθίες T2 και FLAIR σε εγκάρσιο, στεφανιαίο και οβελιαίο επίπεδο.

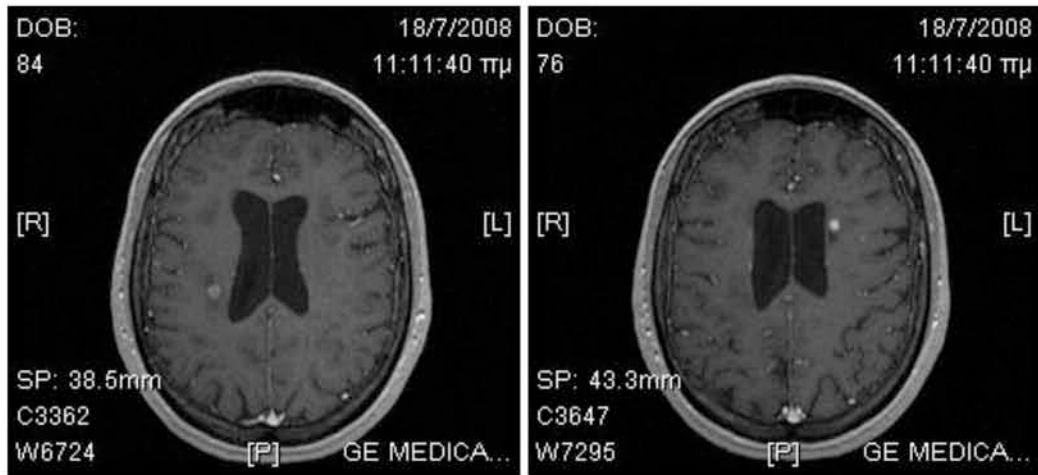




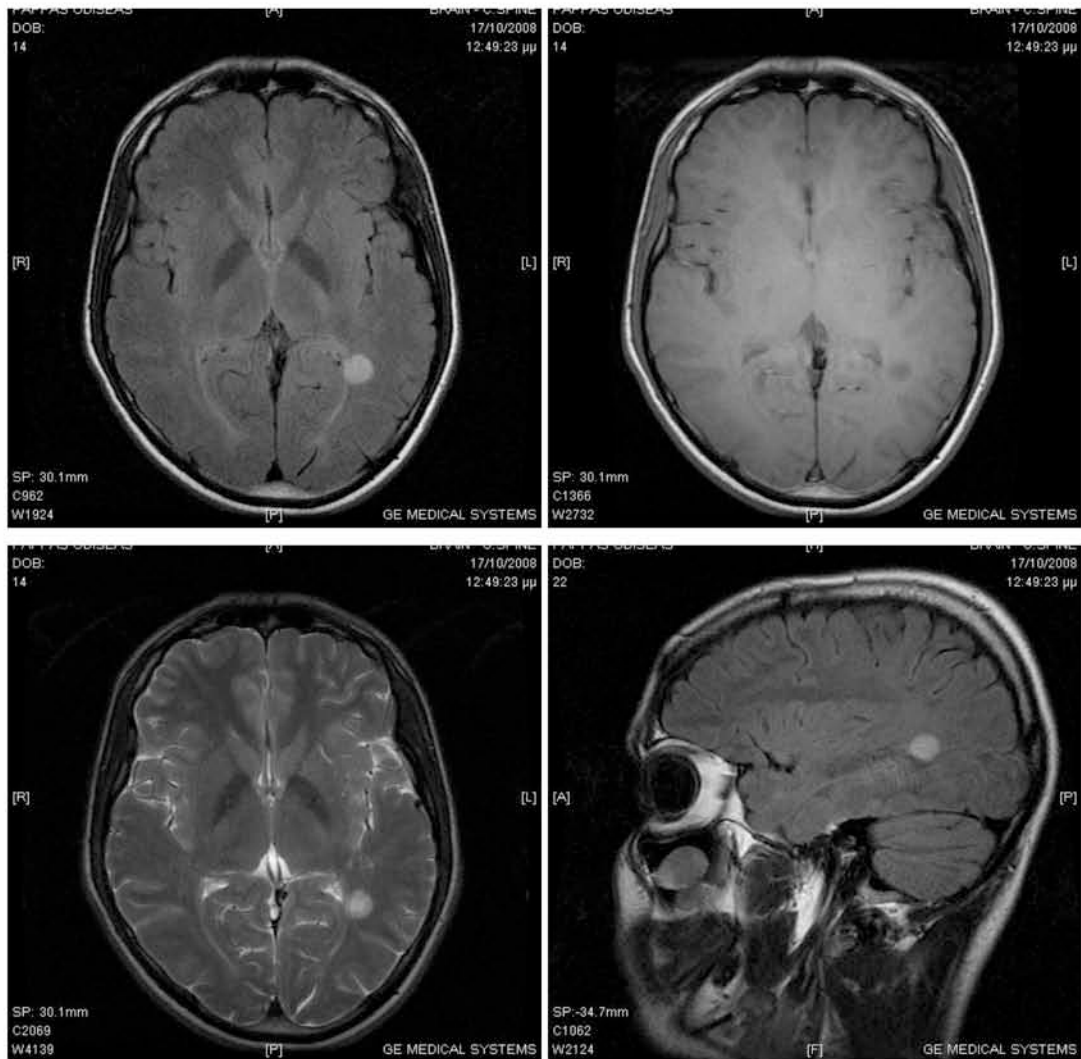
**Εικόνες 92, 93.** Σε ακολουθία T1 αναγνωρίζονται εστίες με χαμηλό σήμα στο μεσολόβιο και την υποφλοιώδη λευκή ουσία (**Black Holes**), ως επί μη επανορθώσιμης βλάβης της λευκής ουσίας.

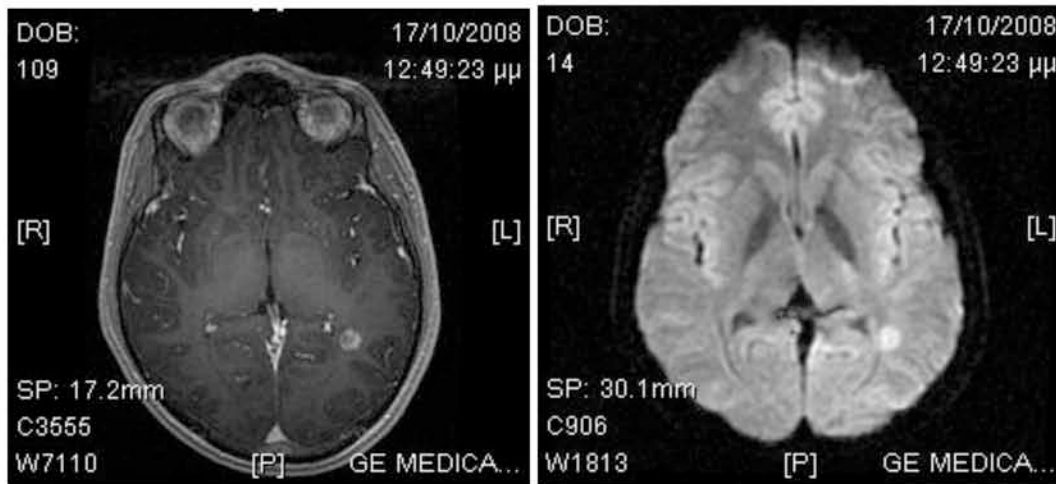


**Εικόνες 94-99.** Πολλαπλές εστίες σκιαγραφικής ενίσχυσης στον ίδιο ασθενή, με μορφολογία “ατελούς δακτυλίου” στην εικόνα 91, χαρακτηριστική ΣΚΠ.



**Εικόνες 100, 101.** Δύο τύποι σκιαγραφικής ενίσχυσης εστιών ΣΚΠ, δακτυλιοειδής και οζώδης, στον ίδιο ασθενή.





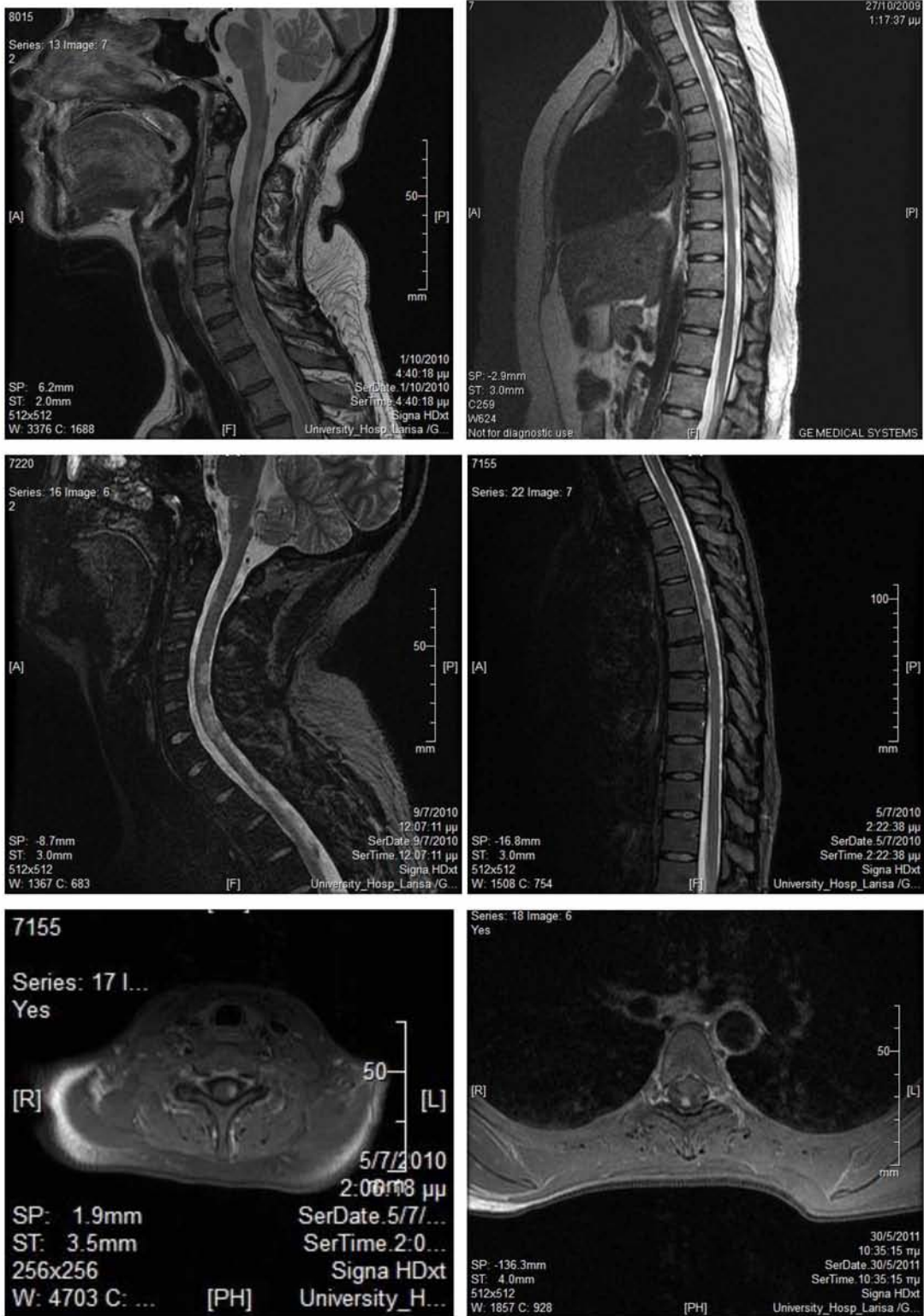**Εικόνες 102-107.** Η απεικόνιση μίας εμπλουτιζόμενης εστίας αριστερά ινιακά με πολλαπλές ακολουθίες (FLAIR, T1, T2, 3D FSGPR, DWI). Όλες οι ακολουθίες είναι σε εγκάρσιο επίπεδο ενώ η ακολουθία FLAIR είναι και σε οβελιαίο επίπεδο.

#### **B.5. Η παθολογία του NM στους ασθενείς με ΣΚΠ**

Είναι γνωστό πως η ΣΚΠ εντοπίζεται εκτός από τον εγκέφαλο και στον NM. Η πλειοψηφία των ασθενών με ΣΚΠ που συμμετείχαν στην μελέτη εμφάνιζαν βλάβες στο NM (ποσοστό 75%). Το 42% των ασθενών εμφάνιζε βλάβες τόσο στην αυχενική μοίρα όσο και στην θωρακική μοίρα του νωτιαίου μυελού ενώ το 32% μόνο στην αυχενική μοίρα. Ένας ασθενής είχε αλλοιώσεις μόνο στην θωρακική μοίρα. Το 25% των ασθενών της μελέτης δεν εμφάνισε αλλοιώσεις στον NM. **Εικόνες 108-113.**

<b>Βλάβες NM</b>	<b>Άτομα</b>	<b>%</b>
<b>AMNM + ΘMNM</b>	35	<b>42</b>
<b>AMNM</b>	27	<b>32</b>
<b>ΑΡΝΗΤΙΚΟ</b>	22	<b>25</b>
<b>ΘMNM</b>	1	<b>1</b>

**Πίνακας 17.** Κατανομή βλαβών στο NM στους ασθενείς της μελέτης.



**Εικόνες 108-113.** Εστίες απομυελίνωσης στην αυχενική και την θωρακική μοίρα του ΝΜ. Ακολουθίες T2 και T2FS σε οβελιαίο επίπεδο (108-111) και T1FS σε εγκάρσιο επίπεδο (112, 113) μετά από χορήγηση σκιαγραφικού, με πρόληψη από τις εστίες.

## **B.6. Επανελέγχοι: Εστίες με σκιαγραφική ενίσχυση ή/και εμφάνιση νέων εστιών και συσχέτιση με τις τιμές του DTI στην NAWM**

Κατά την διάρκεια των επανελέγχων το 55% των ασθενών εμφάνισε μία ή και περισσότερες νέες ή/και εμπλουτιζόμενες εστίες σε μία ή και περισσότερες MRI ενώ το άλλο 45% δεν εμφάνισαν απεικονιστική επιδείνωση (MRI progression), Συγκεκριμένα, το 44% των ασθενών εμφάνισε απεικονιστική επιδείνωση σε μία εξέταση, το 8% σε δύο εξετάσεις και το 3% σε τρεις εξετάσεις.

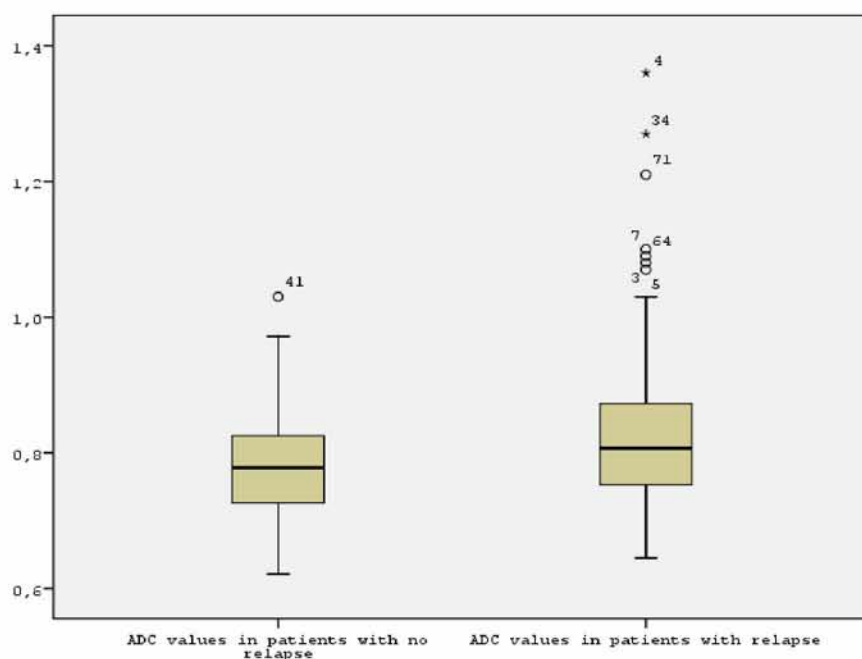
<b>Απεικονιστική Επιδείνωση</b>	<b>% Ασθενών</b>
Όχι	45%
Μία	44%
Δύο	8%
Τρεις	3%

**Πίνακας 18** Η καταγραφή των εξετάσεων με απεικονιστική επιδείνωση στους ασθενείς της μελέτης κατά την διάρκεια των επανελέγχων.

Πραγματοποιήθηκε στατιστική συσχέτιση μεταξύ των παραμέτρων του DTI (FA & ADC) στην NAWM της αρχικής μαγνητικής τομογραφίας και της εμφάνισης ή μη απεικονιστικής επιδείνωσης καθώς και μεταξύ των ποσοτικών δεδομένων του DTI και του αριθμού των εξετάσεων με απεικονιστική επιδείνωση (1 ή περισσότερες). Παρατηρήθηκε στατιστικά σημαντική σχέση μεταξύ των τιμών του ADC της NAWM και της απεικονιστικής επιδείνωσης, όπως αυτή εκφράζεται με εμφάνιση νέων ή/και εμπλουτιζόμενων εστιών αλλά όχι και μεταξύ των τιμών ADC και του αριθμού των MRI με επιδείνωση. Δεν αναγνωρίστηκε αντίστοιχη συσχέτιση μεταξύ των τιμών της FA και της εμφάνισης ή μη απεικονιστικής επιδείνωσης.

Πρέπει να σημειωθεί ότι οι 45 ασθενείς (31 γυναίκες και 14 άνδρες) που επιδεινώθηκαν απεικονιστικά στην διάρκεια της διετούς παρακολούθησης, δεν διέφεραν ουσιωδώς από τον συνολικό πληθυσμό μελέτης σε χαρακτηριστικά που δυνητικά θα επηρέαζαν την εμφάνιση ή μη απεικονιστικής επιδείνωσης (π.χ. θεραπεία, ηλικία ασθενούς, διάρκεια νόσου). Συγκεκριμένα, οι ασθενείς αυτοί λάμβαναν κυρίως ιντερφερόνη βήτα 1-α (35%), ιντερφερόνη βήτα 1-β (20%), ναταλιζουμάμπη (15%), οξική γλατιραμέρη (10%) και σε μικρότερο ποσοστό άλλες ουσίες (π.χ. μιτοξαντρόνη, γ-σφαιρίνη) ή συνδυασμό φαρμάκων.

Τα αποτελέσματα της παραπάνω στατιστικής συσχέτισης απεικονίζονται στον **πίνακα 19** και την **εικόνα 114**.

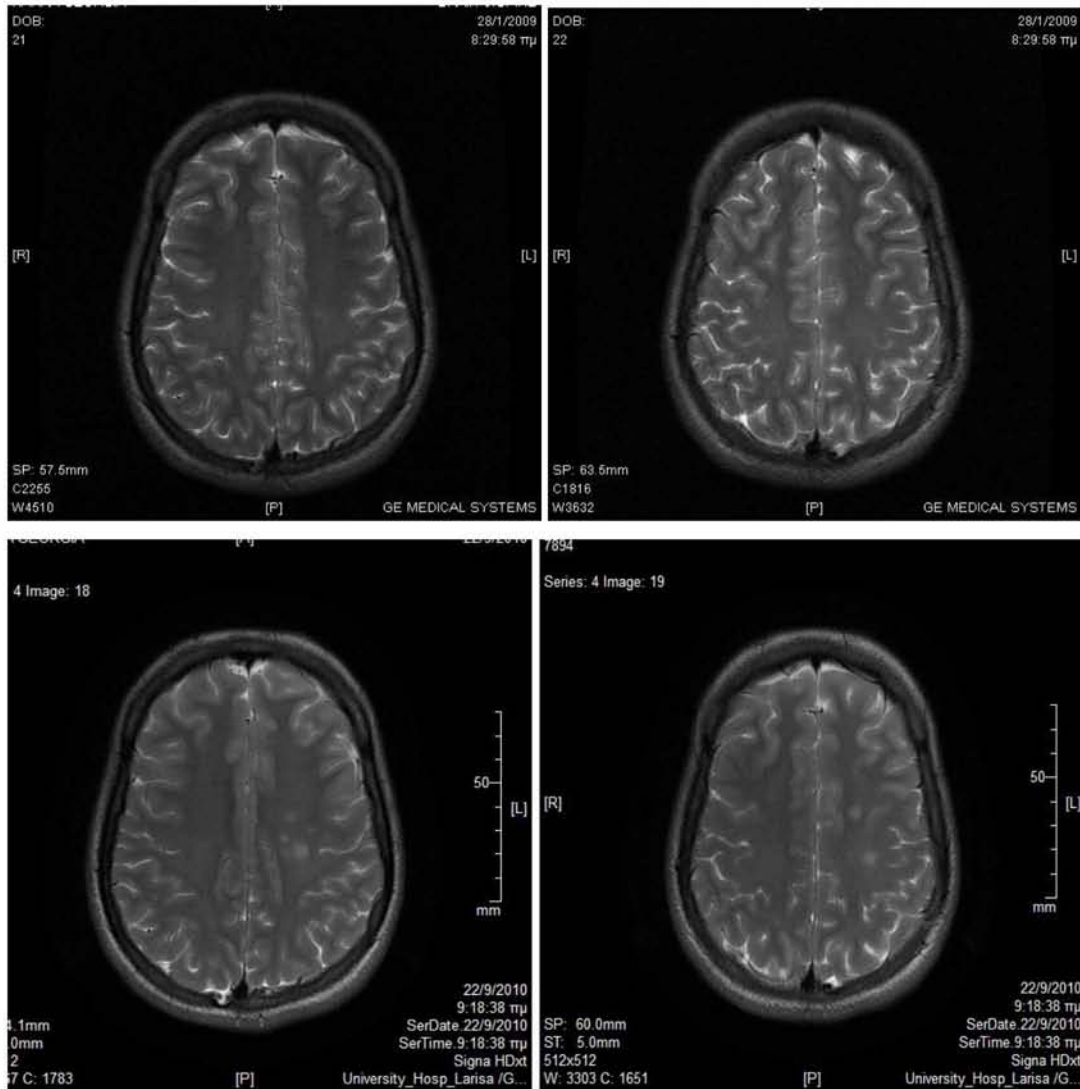


**Εικόνα 114.** Στο παραπάνω γράφημα απεικονίζεται η στατιστική συσχέτιση μεταξύ των τιμών του ADC στην NAWM των ασθενών με MS, μεταξύ όσων εμφάνισαν και όσων δεν εμφάνισαν απεικονιστική επιδείνωση. Παρατηρείται στατιστικά σημαντική υψηλότερη τιμή του ADC σε όσους εμφάνισαν νέες ή/και εμπλουτιζόμενες βλάβες. Η κατανομή ήταν μη κανονική. Δεν αναγνωρίστηκαν παρόμοια ευρήματα στη συσχέτιση με τις τιμές της FA της NAWM.

ADC (NAWM)	M.O.	S.D.
Επιδείνωση	0,837	0,132
Χωρίς επιδείνωση	0,786	0,081

**Πίνακας 19.** Μέσες τιμές ADC ( $\times 10^{-3} \text{ mm}^2/\text{s}$ ) στην NAWM των ασθενών που εμφάνισαν και όσων δεν εμφάνισαν απεικονιστική επιδείνωση στην διάρκεια της μελέτης.

**Τιμή p μεταξύ των ασθενών που δεν εμφάνισαν και όσων εμφάνισαν απεικονιστική επιδείνωση: 0.004**

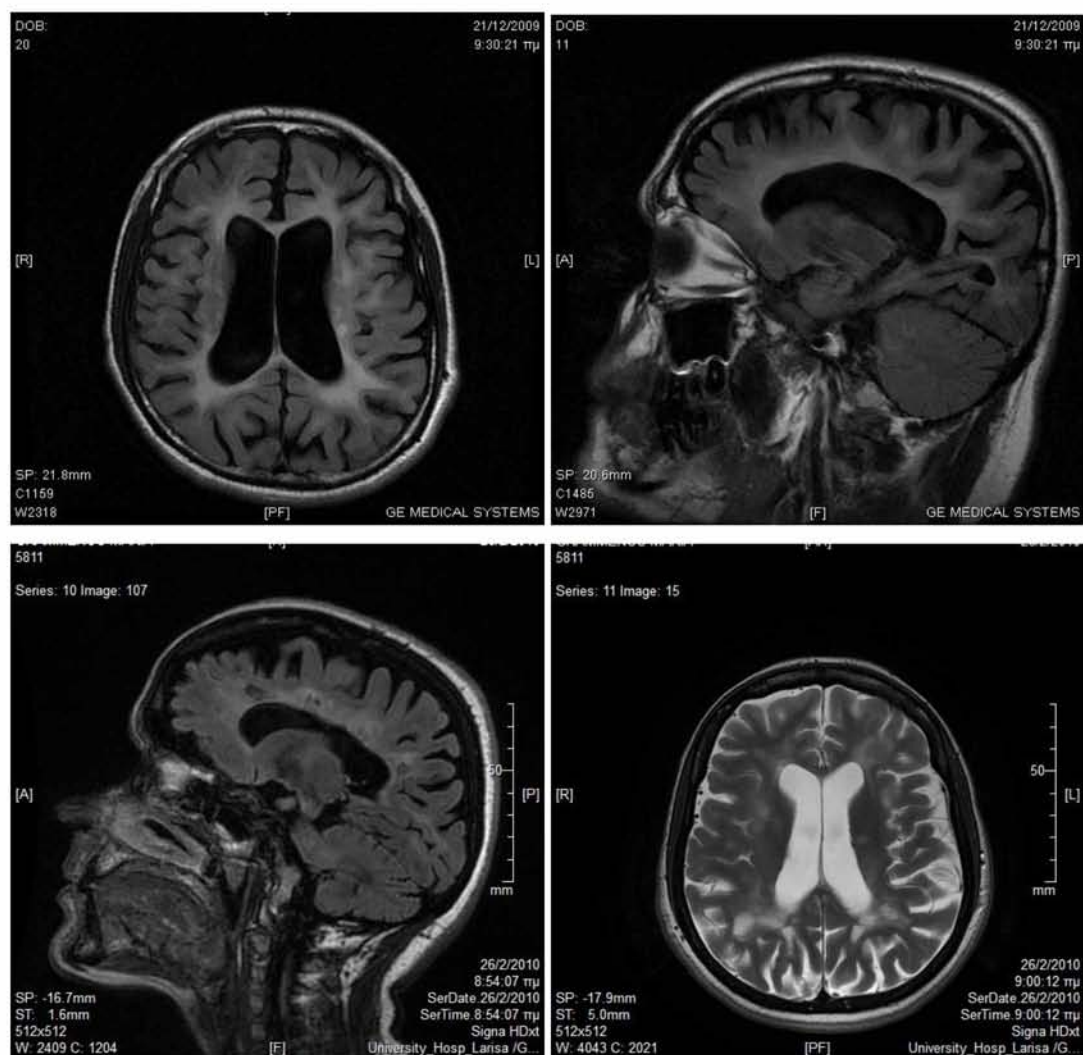


**Εικόνες 115-118.** Η απεικονιστική επιδείνωση σε ασθενή της μελέτης. Νέες βλάβες σε T2 ακολουθία (κάτω εικόνες) εμφανίζονται στα ημιοσειδή κέντρα 20 μήνες μετά την αρχική μαγνητική τομογραφία (άνω εικόνες).

### **B.7. Εγκεφαλική ατροφία**

Είναι γνωστό πως η εγκεφαλική ατροφία είναι μια από τις εκδηλώσεις της ΣΚΠ. Πραγματοποιήθηκε ποιοτική μελέτη του βαθμού παρεγχυματικής ατροφίας στους συμμετέχοντες στην μελέτη ελέγχοντας την παρουσία **διάτασης του κοιλιακού συστήματος και διεύρυνσης των περιφερικών υπαραχνοειδών χώρων**. Από τους 85 ασθενείς της μελέτης εγκεφαλική ατροφία αναγνωρίζεται σε 16 άτομα (ποσοστό **19%**), εκ των οποίων 12 γυναίκες και 4 άνδρες. Ο μέσος όρος διάρκειας της νόσου στους ασθενείς που εμφάνιζαν ατροφία ήταν τα 7,2 έτη. Την μεγαλύτερη ατροφία εμφάνισαν 2 ασθενείς με διάρκεια νόσου τα 16 έτη. Πέντε ασθενείς, 4 γυναίκες και 1 άντρας εμφάνιζαν **ατροφία του μεσολοβίου** (ποσοστό 6%). Οι

ασθενείς με ατροφία εμφάνισαν υψηλότερο EDSS (μέσος όρος: 3,3) έναντι του συνολικού πληθυσμού της μελέτης (μέσος όρος: 2,5). **Εικόνες 119-122.**



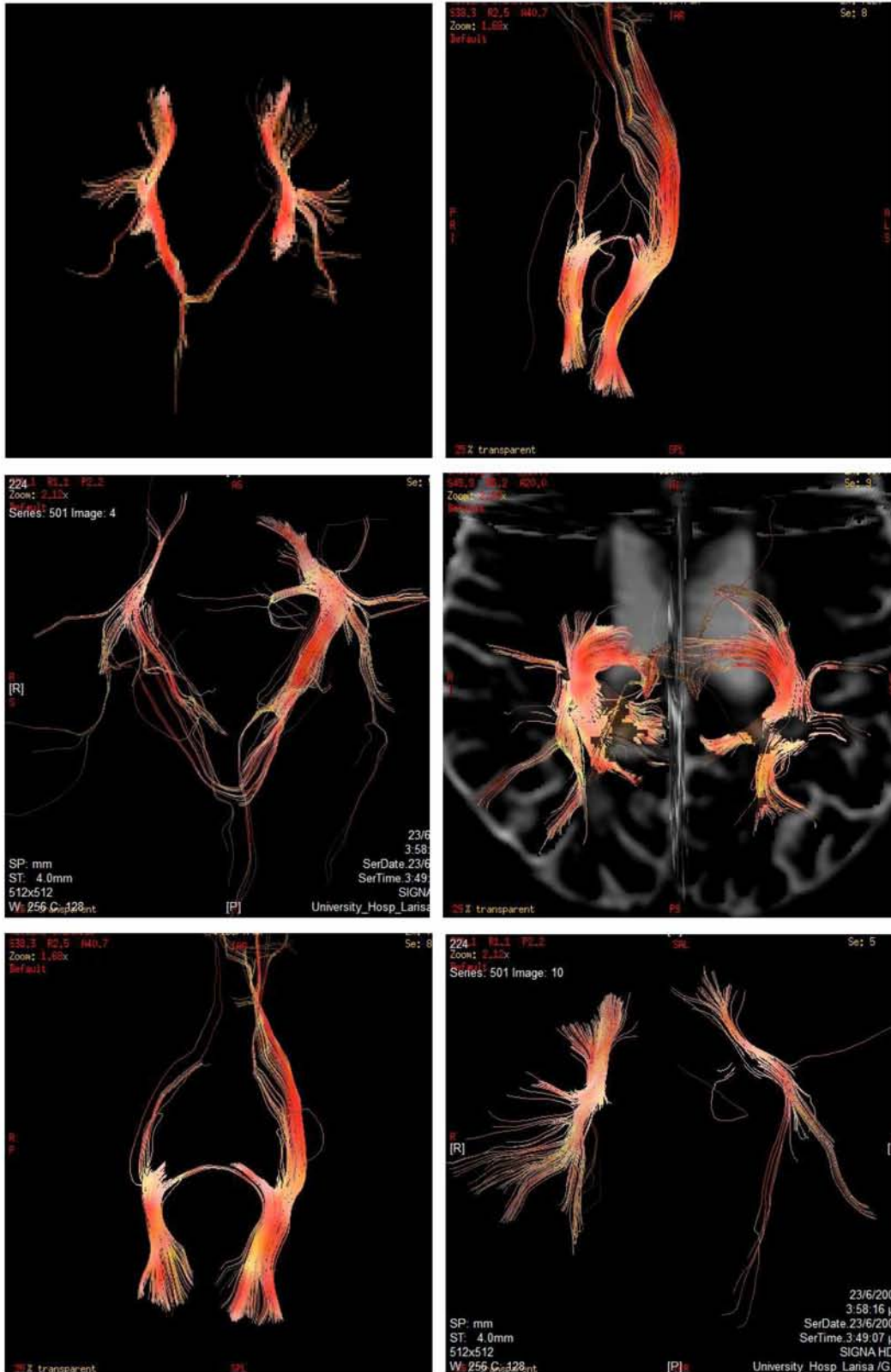
**Εικόνες 119-122.** Στις παραπάνω εικόνες απεικονίζεται η εγκεφαλική ατροφία, με διάταση του κοιλιακού του συστήματος, διεύρυνση των υπαραχνοειδών χώρων περιφερικά και ατροφία του μεσολοβίου.

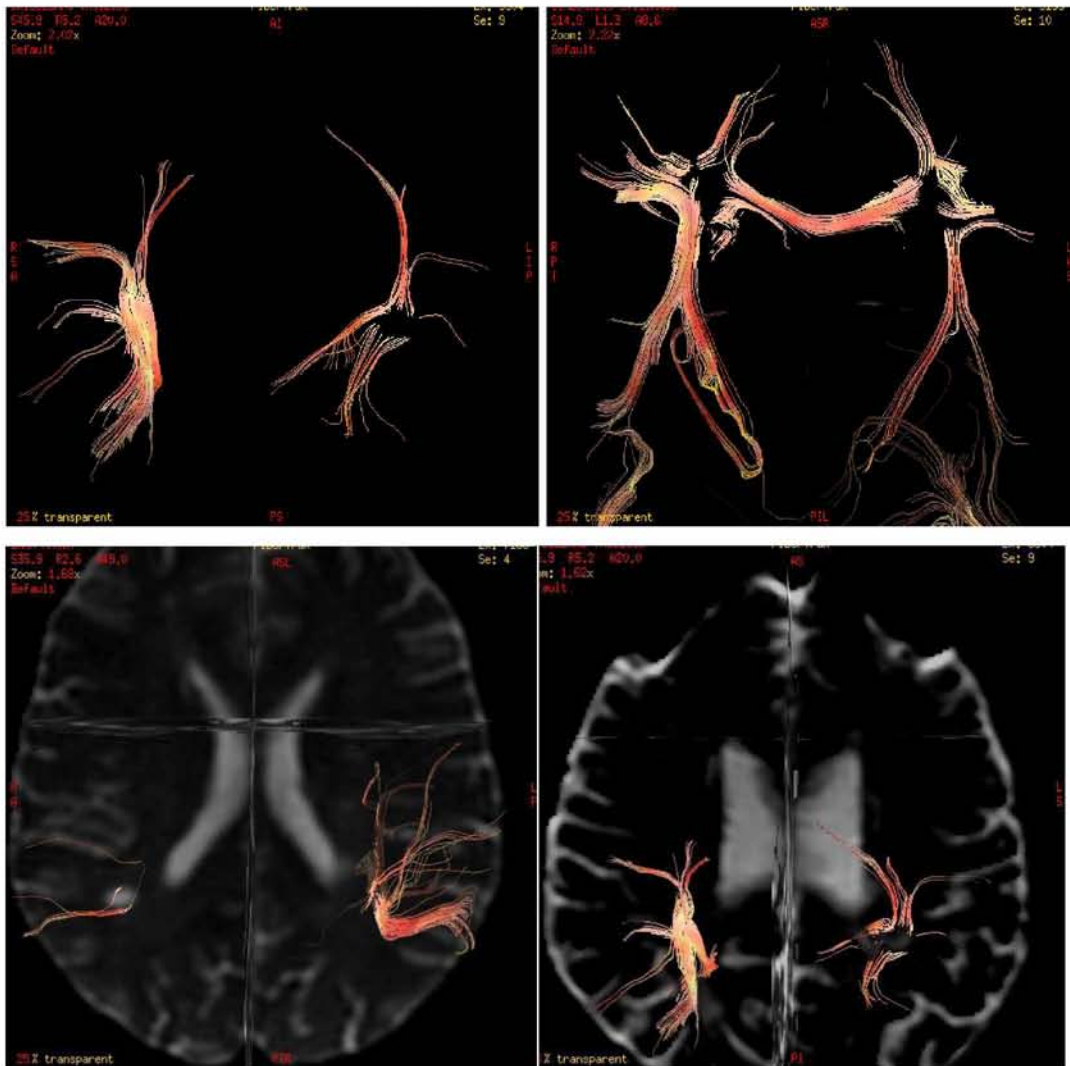
### **B.8. Τρακτογραφία**

Ελήφθησαν εικόνες τρακτογραφίας διαμέσου των περιοχών ενδιαφέροντος (ROIs), από τις βλάβες της ΣΚΠ, την NAWM και την λευκή ουσία των "μαρτύρων και έγινε ποιοτική μελέτη των αποτελεσμάτων. Οι περιοχές των βλαβών της ΣΚΠ εμφανίζουν σημαντική αραίωση των νευρικών ινών που διατρέχουν τα εν λόγω σημεία, ενώ σε κάποιες περιπτώσεις η συνέχεια των νευρικών ινών διακόπτεται, ιδιαίτερα στις περιπτώσεις που υπάρχουν "μαύρες τρύπες" σε T1 ακολουθία, εύρημα

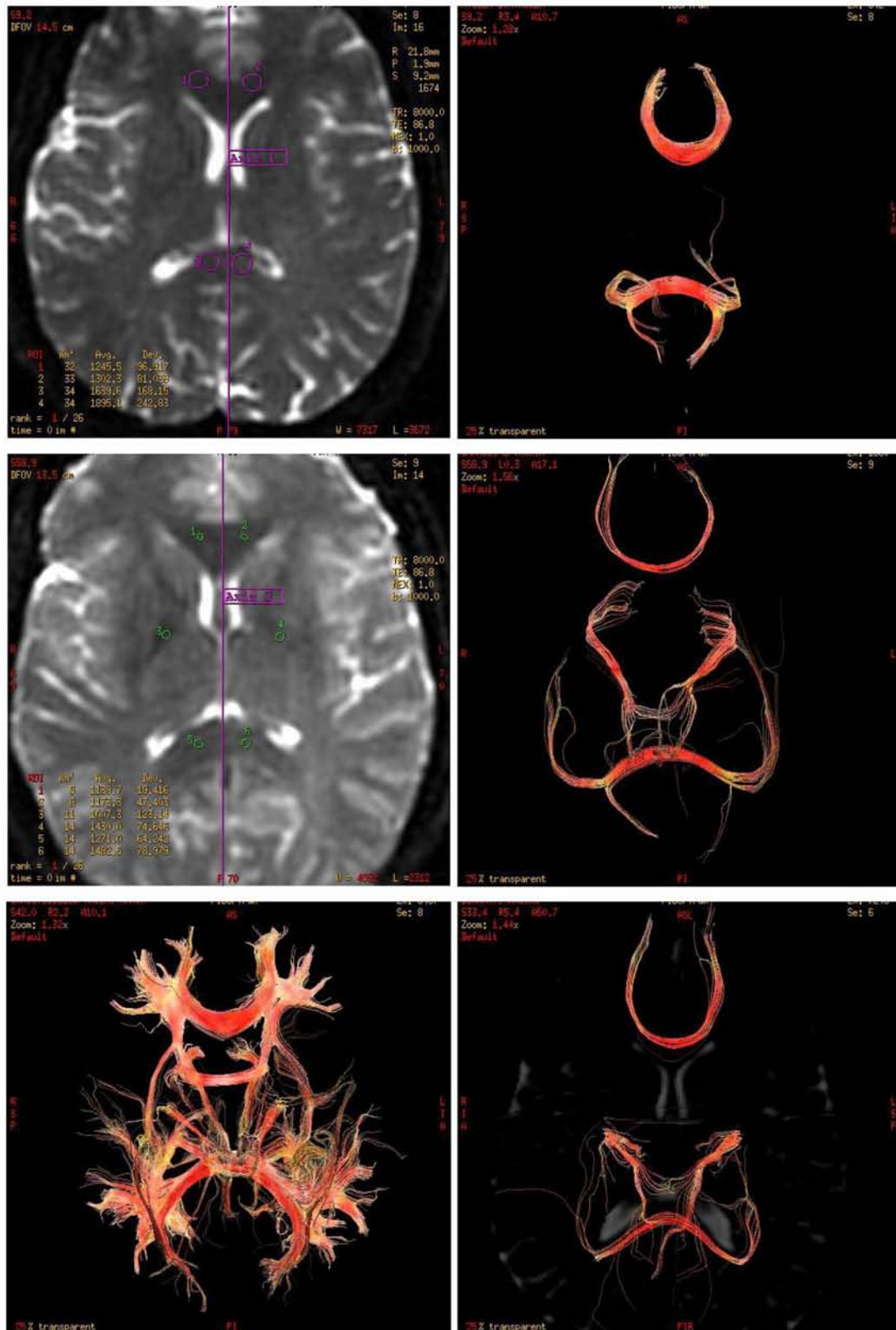


που συνηγορεί υπέρ μη επανορθώσιμης τοπικής βλάβης της εγκεφαλικής ουσίας. Στην περιοχή της NAWM των ασθενών με ΣΚΠ η ποιοτική εκτίμηση των εικόνων της δεσμιδογραφίας έδειξε εμφανή αραίωση των νευρικών ινών συγκριτικά με τις εικόνες από τις αντίστοιχες περιοχές των υγείων ενηλίκων. **Εικόνες 123-138.**





**Εικόνες 123-132.** Τρακτογραφία της λευκής ουσίας που απεικονίζει τις νευρικές ίνες που διατρέχουν τις βλάβες της ΣΚΠ και την αντιδιαμετρική NAWM στους ασθενείς της μελέτης. Ο ποιοτικός έλεγχος δείχνει διακοπή/αραίωση των ινών της λευκής ουσίας που διέρχεται διαμέσου των βλαβών συγκριτικά με την αντιδιαμετρική πλευρά και αραίωση των ινών στην NAWM, συγκριτικά με τους υγιείς ενήλικες.



**Εικόνες 133-138.** Τρακτογραφία διαμέσου περιοχών ενδιαφέροντος στο μεσολόβιο και την έσω κάψα υγιούς ενήλικα. Οι νευρικές ίνες απεικονίζονται με φυσιολογική πυκνότητα, χωρίς διακοπή της συνέχειας τους

## Γ. Συζήτηση

Η σκλήρυνση κατά πλάκας (ΣΚΠ) είναι η συχνότερη απομυελινωτική νόσος και το συχνότερο μη τραυματικό αίτιο αναπηρίας στα άτομα νεαρής ηλικίας. Η μαγνητική τομογραφία αποτελεί την μέθοδο εκλογής για την απεικόνιση του εγκεφάλου και του νωτιαίου μυελού των ασθενών με ΣΚΠ. Η πρώτη δημοσιευμένη μελέτη εγκεφάλου ασθενών με ΣΚΠ με την χρήση μαγνητικής τομογραφίας έγινε το 1981 (Young et al., 1981). Η μελέτη του κεντρικού νευρικού συστήματος ασθενών με ΣΚΠ έχει αποτελέσει αντικείμενο πολλών μελετών εδώ και 35 χρόνια. Με την διαρκή εξέλιξη της τεχνικής της μαγνητικής τομογραφίας η συγκεκριμένη μέθοδος είναι πάντα στο επίκεντρο της μελέτης της πολλαπλής σκλήρυνσης, τα τελευταία χρόνια χάρη στις σύγχρονες τεχνικές, όπως το DTI και η MRS.

Συγκεκριμένα, πολλές μελέτες έχουν επικεντρωθεί στην λευκή ουσία του εγκεφάλου και του νωτιαίου μυελού που είναι “φαινομενικά υγιής” (Normal Appearing White Matter – NAWM) με τις συμβατικές ακολουθίες της μαγνητικής τομογραφίας (π.χ. T2, FLAIR και PD). Επίσης, η συσχέτιση των ευρημάτων με την κλινική εικόνα και η εφαρμογή των αποτελεσμάτων στην κλινική πράξη (π.χ. πρόγνωση νόσου, ανταπόκριση στα θεραπευτικά πρωτόκολλα) έχει απασχολήσει πολλούς ερευνητές τα τελευταία χρόνια.

Η εφαρμογή της **απεικόνισης με τανυστή διάχυσης** (Diffusion Tensor Imaging – DTI) αξιοποιεί την κλασματική ανισοτροπία (Fractional Anisotropy – FA) και τον φαινομενικό συντελεστή διάχυσης (Apparent Diffusion Coefficient – ADC) για την μελέτη του εγκεφάλου και του νωτιαίου μυελού ασθενών με πολλαπλή σκλήρυνση. Οι πρώτες μελέτες (Werring et al, 1999 – Tievsky et al, 1999 – Bammer et al, 2000) με αυτήν την τεχνική κατέγραψαν διαφορές στην κλασματική ανισοτροπία και την μέση διάχυση τόσο μεταξύ NAWM και βλαβών όσο και μεταξύ χρόνιων και ενεργών βλαβών εντάσσοντας ωστόσο μικρό αριθμό (6, 12 και 14 άτομα αντίστοιχα) ασθενών στον πληθυσμό μελέτης.

Παρόμοια αποτελέσματα αναφέρονται και σε μεταγενέστερες μελέτες, με διαφοροποίηση της FA μεταξύ των βλαβών, των περιοχών κοντά στις βλάβες και της NAWM (Andrade et al., 2007). Κάποιες από τις μελέτες ανέφεραν μείωση της FA και/ή αύξηση της διάχυσης σε “φαινομενικά υγιή” τμήματα του μεσολοβίου (Yulin et al., 2004 – Hasan et al., 2005 – Bester et al, 2007 - Warlop et al., 2008 – Rueda et al., 2008). Δεν καταλήγουν ωστόσο όλες οι μελέτες στα ίδια αποτελέσματα: ο Reich το 2008 ανέφερε αυξημένες τιμές FA στο φλοιονωτιαίο δεμάτιο, ερχόμενος σε

αντίθεση με τις προηγούμενες μελέτες. Η διαφοροποίηση αυτή αποδόθηκε σε τεχνικούς λόγους και συγκεκριμένα στην ανατομική πορεία των νευρικών ινών στην περικοιλιακή περιοχή.

Μελέτη του Kealey και των συνεργατών του το 2005 αναφέρει πως η εκτίμηση του μεγέθους των πλακών της ΣΚΠ είναι ακριβέστερη με την χρήση του DTI συγκριτικά με την ακολουθία T2. Συγκεκριμένα η εργασία συμπεραίνει πως με την χρήση της FA το πραγματικό μέσο μέγεθος των πλακών είναι  $87\text{mm}^2$ , 45% μεγαλύτερο από το μέγεθος που υπολογίζει η T2 ακολουθία. Η εφαρμογή της ακολουθίας DTI έχει γίνει επίσης στον νωτιαίο μυελό (Hesseltine et al., 2006 – Ohgiya et al., 2007 – Smith et al., 2010), με ευρήματα την μείωση της FA και/ή την αύξηση του ADC σε περιοχές “φαινομενικά υγιούς” λευκής ουσίας του νωτιαίου μυελού καθώς και στην φαιά ουσία του εγκεφάλου (Geurts et al., 2008), με σκοπό την ανάδειξη της παθολογίας στην “φαινομενικά υγιή” φαιά ουσία (Normal Appearing Gray Matter – NAGM), με ευρήματα την αύξηση της μέσης διάχυσης στον “φαινομενικά υγιή” εγκεφαλικό θάλαμο (Tovar-Moll et al., 2009).

Αξίζει να αναφερθεί πως οι παράμετροι του DTI, FA και ADC, επηρεάζονται από την ισχύ του μαγνητικού πεδίου. Συγκεκριμένα σε ισχύ μαγνητικού πεδίου 3 Tesla οι τιμές της FA ήταν χαμηλότερες και οι τιμές του ADC υψηλότερες συγκριτικά με τις αντίστοιχες τιμές σε ισχύ μαγνητικού πεδίου 1.5 Tesla (Huisman et al., 2006). Στην σημασία της ισχύος του μαγνητικού πεδίου αναφέρεται και επόμενες μελέτες (Ceccarelli et al., 2007), όπου περιγράφονται τα πλεονεκτήματα των 3 Tesla τόσο στην ανίχνευση των ανωμαλιών του ΚΝΣ όσο και στην τεχνική DTI, καθώς και η αξία της παράλληλης απεικόνισης.

Η κλινική εξέλιξη των ασθενών με σκλήρυνση κατά πλάκας είναι εξαιρετικά σημαντική για την πρόγνωση της νόσου. Επομένως, η συσχέτιση των ευρημάτων του DTI με την εξέλιξη της νόσου, όπως αυτή μετράται με την κλίμακα EDSS (Expanded Disability Status Scale) αποτελεί πολύ σημαντική πληροφορία. Η πρώτη μελέτη που μελέτησε αυτή την παράμετρο σε πληθυσμό 19 ατόμων ανέφερε συσχέτιση της διάχυσης στην NAWM με το EDSS, δηλαδή όσο υψηλότερη ήταν η μέση διάχυση στην “φαινομενικά υγιή” λευκή ουσία τόσο μεγαλύτερη ήταν η αναπηρία των ασθενών με ΣΚΠ (Caramia et al., 2002). Σε συμφωνία με την μελέτη αυτή είναι και η εργασία του Senda και των συνεργατών του, όπου εξετάζοντας 32 ασθενείς με ΣΚΠ σε μαγνητικό τομογράφο 3 Tesla βρήκε ότι οι τιμές της διάχυσης στην NAWM συσχετίζονται τόσο με το EDSS όσο και με την διάρκεια της νόσου. Στην μελέτη

αυτή, όπου χρησιμοποιήθηκαν και άλλες σύγχρονες τεχνικές, όπως η voxel-based morphometry (VBM) το συμπέρασμα ήταν πως η τεχνική DTI και συγκεκριμένα η παράμετρος MD έδειξε περισσότερο από τις άλλες μεθόδους την διάχυτη παθολογία του εγκεφάλου και συσχετίστηκε σημαντικά με την σοβαρότητα και την διάρκεια της νόσου (Senda et al., 2012). Σύγχρονη μελέτη ανέφερε συσχέτιση των παραμέτρων του DTI στα περισσότερα σημεία του εγκεφάλου (μεσολόβιο, υπερσκηνιδιακά, οπτική ακτινοβολία) με τις τιμές του EDSS, μελετώντας 117 ασθενείς με ΣΚΠ (Harrison et al., 2012).

Κάποιες μελέτες που επικέντρωσαν στις μετρήσεις του DTI στο μεσολόβιο δεν ανίχνευσαν σχέση μεταξύ του EDSS και των τιμών της FA και/ή του ADC (Hasan et al., 2005 – Warlop et al., 2008) ενώ πιο σύγχρονες έρευνες σε τομογράφο 3 Tesla βρήκαν συσχέτιση μεταξύ των τιμών του DTI στο μεσολόβιο και του EDSS (Sigal et al, 2010 – Giorgio et al., 2010). Μελέτη του Tian και των συνεργατών του αν και ανέδειξε παθολογία σε τμήματα του μεσολοβίου σε 11 ασθενείς με ΣΚΠ χρησιμοποιώντας το DTI, δεν βρήκε συσχέτιση της FA και του ADC με το EDSS, τόσο στην αρχή της μελέτης, όσο και σε επανέλεγχο των ασθενών 1 έτος μετά. Επίσης δεν υπήρχε συσχέτιση των μεταβολών των παραμέτρων του DTI με τις μεταβολές του EDSS την ίδια περίοδο. Η μελέτη αυτή θεωρεί το EDSS λιγότερο ευαίσθητο δείκτη της εγκεφαλικής βλάβης σε σχέση με το DTI (Tian et al., 2011).

Μια μελέτη του 2006 (Vrenken et al.) αναφέρει συσχέτιση των τιμών της διάχυσης στην “φαινομενικά υγιή” **φαιά** ουσία με το EDSS, ενώ δεν αναγνώρισε συσχέτιση μεταξύ των παραμέτρων FA και ADC στην NAWM. Σύμφωνα με μελέτη του 2007 σε ασθενείς με **ενεργείς** βλάβες ΣΚΠ υπάρχει ασθενής συσχέτιση μεταξύ του EDSS και των τιμών της διάχυσης στην NAWM αλλά δεν αναγνωρίστηκε συσχέτιση ανάμεσα στο EDSS και των τιμών της διάχυσης στις ενεργείς εστίες (Yurtsever et al., 2007).

Σε ότι αφορά την **διαχρονική μελέτη** των παραμέτρων της διάχυσης και της ανισοτροπίας και την συσχέτιση τους με την εμφάνιση νέων βλαβών, η πρώτη από τις 2 δημοσιευμένες μελέτες αναφέρει σταδιακή αύξηση των τιμών της διάχυσης στην NAWM πριν την εμφάνιση βλάβης ΣΚΠ (που ενισχύεται με σκιαγραφικό), σε παρακολούθηση 5 ασθενών για 1 έτος (Werring et al, 2000). Πιο πρόσφατη μελέτη (Liu et al., 2012) αναφέρει σημαντική αύξηση στην MD (7.25%) αλλά όχι και στην FA στην λευκή ουσία όπου ανιχνεύτηκαν ενισχυόμενες βλάβες 5 μήνες μετά. Η αύξηση της μέσης διάχυσης (MD) προ της ενίσχυσης συσχετίστηκε σημαντικά με την

αύξηση της MD 2 μήνες μετά την σκιαγραφική ενίσχυση. Τα αποτελέσματα αυτά δείχνουν ότι η MD είναι ευαίσθητη στις ιστικές αλλαγές 5 μήνες προ της διάσπασης του αιματοεγκεφαλικού φραγμού και πως μπορεί (η MD) να χρησιμοποιηθεί στην παρακολούθηση της πορείας αποκατάστασης της βλάβης. Η προγνωστική αξία της ακολουθίας DTI έχει αναφερθεί σε μελέτη του 2010, όπου φαίνεται πως η αυξημένη διάχυση στην φάση σκιαγραφικής ενίσχυσης των βλαβών σχετίζεται με εμφάνιση ‘‘μαύρων τρυπών’’ σε T1 ακολουθία, ενός δείκτη σοβαρής απομυελίνωσης και βλάβης νευρικών ιών (Naismith et al., 2010).

Μία σχετικά πρόσφατη μελέτη (Harrison et al., 2011) παρακολούθησε 78 ασθενείς για 2 χρόνια χρησιμοποιώντας το DTI και κατέγραψε μείωση 1.7% ανά έτος στην FA και αύξηση 1.2% ανά έτος στην μέση διάχυση, στο μεσολόβιο και σε υπερσκηνιδιακές περιοχές του εγκεφάλου ενώ προγενέστερη μελέτη (Rashid et al., 2008) μελετώντας 28 ασθενείς με ΣΚΠ για 2 χρόνια δεν βρήκε διαφοροποιήσεις στις τιμές του FA και του ADC στην NAWM. Σε έτερη μελέτη παρακολούθηθηκαν 45 ασθενείς με ΣΚΠ για 2 χρόνια μετρώντας την FA, χωρίς να αναγνωριστούν μεταβολές στις τιμές της παραμέτρου του DTI (Giorgio et al, 2010). Ο Tian και οι συνεργάτες του δημοσίευσαν το 2011 μελέτη όπου με την χρήση του DTI παρακολούθησαν για 1 έτος το μεσολόβιο σε 11 ασθενείς με δευτερογενώς προϊούσα ΣΚΠ (Secondary Progressive Multiple Sclerosis - SPMS). Τα αποτελέσματα έδειξαν σταδιακή αύξηση της διάχυσης σε όλους τους ασθενείς με SPMS και σταδιακή μείωση του FA στους ασθενείς με ενισχυόμενες βλάβες (Tiam et al., 2011).

Η **μαγνητική φασματοσκοπία** (Magnetic Spectroscopy - MRS) είναι μια ακόμα σύγχρονη τεχνική της μαγνητικής τομογραφίας, που έχει εφαρμογή στην μελέτη της πολλαπλής σκλήρυνσης. Στην πρώτη δημοσίευση που αξιοποιεί την MRS στην μελέτη της ΣΚΠ (Landtblom et al, 1996) δεν αναφέρονται διαφορές μεταξύ των διαφόρων τύπων των βλαβών της MS, αλλά περιγράφονται διαφορές στους μεταβολίτες NAA, Cr, χολίνη και μυοϊνοσιτόλη μεταξύ ασθενών και υγείων ατόμων.

Με την MRS παίρνουμε πληροφορίες τόσο για την οξεία φλεγμονώδη απομυελίνωση (αύξηση χολίνης λόγω απελευθέρωσης φωσφολιπιδίων στην φάση βλάβης της μυελίνης και αύξηση της λακτάσης λόγω του μεταβολισμού των φλεγμονωδών κυττάρων) όσο και για την βλάβη νευρώνων και νευρικών ιών (μείωση του NAA λόγω της βλάβης των νευρικών ιών και αύξηση της μυοϊνοσιτόλης ως δείκτη γλοίωσης) , τόσο στην περιοχή των βλαβών όσο και στην NAWM (Rovira et al., 2008).

Η MRS έχει χρησιμοποιηθεί τόσο στην μελέτη τόσο των βλαβών όσο και της NAWM. Σε χρόνιες βλάβες, με χαμηλό σήμα σε T1 (“μαύρες τρύπες”), αναφέρεται χαμηλό επίπεδο NAA, ως επί απώλειας νευρώνων και νευρικών ινών. Αυξημένα επίπεδα Cr και Cho έχουν παρατηρηθεί (He et al., 2005) σε βλάβες με ίση ένταση σήματος σε T1 ακολουθία, υποδεικνύοντας συνεχιζόμενη γλοίωση και επαναμυελίνωση και βλάβη μεμβρανών (απομυελίνωση και επαναμυελίνωση). Οι βλάβες που προσλαμβάνουν Gd εμφανίζουν μείωση του NAA, αύξηση της χολίνης, της mI, της Lac και παρουσία λιπιδίων (Arnold et al., 2000). Ο Narayana και οι συνεργάτες του το 2005 παρατήρησαν πως η τιμή του NAA στην οξεία βλάβη έφτασε στο χαμηλότερο σημείο, όταν η βλάβη είχε το μέγιστο μέγεθος. Αυτή η παρατήρηση αποδίδει τμήμα της μείωσης των μεταβολιτών στο οίδημα που υπάρχει στις βλάβες.

Σε ότι αφορά την NAWM της ΣΚΠ, η μελέτη με MRS αποκάλυψε μείωση του NAA στα πλαίσια νευρωνικής/αξονικής δυσλειτουργίας/απώλειας (Bjartmar et al., 2001). Σε περιοχές NAWM, που στη συνέχεια αναγνωρίστηκαν βλάβες με συμβατικές ακολουθίες, αυξήθηκαν η Cho και τα λιπίδια πριν την εμφάνιση των βλαβών (Tartaglia et al., 2002). Μελέτη διάρκειας 2 ετών στην NAWM ασθενών με πρόωμη RRMS δεν κατέγραψε διαφοροποιήσει στους μεταβολίτες NAA, Cr, Cho, mI, και Glx (Tiberio et al., 2006). Μελέτη 40 ασθενών με PPMS κατέγραψε χαμηλές τιμές NAA/Cr στους ασθενείς αλλά όχι διαφοροποίηση μεταξύ βλαβών και NAWM (Narayana et al., 2004).

Ο Suhy και οι συνεργάτες του το 2000 συνέκριναν τους μεταβολίτες σε ασθενείς με RRMS και PPMS και βρήκε υψηλότερες τιμές Cr τόσο στις βλάβες όσο και στην NAWM των ασθενών με PPMS. Ο μεταβολίτης NAA ήταν ισότιμα μειωμένος και στις 2 ομάδες ασθενών. Η αυξημένη Cr στην NAWM ασθενών με PPMS σχετικά με την ομάδα ασθενών με RRMS σχετίζεται με την παρατήρηση πως η προοδευτική αναπηρία των ασθενών με PPMS μπορεί να σχετίζεται με την γλοίωση και την απώλεια νευρικών ινών, ενώ η αναπηρία στην RRMS μπορεί να οφείλεται δευτερευόντως στο αυξημένο φορτίο οξέων βλαβών και απώλειας αξόνων (Suhy et al., 2000). Στο κλινικά μεμονωμένο σύνδρομο που υποδεικνύει ΣΚΠ η μελέτη με MRS έδειξε μείωση του NAA (Wattjes et al., 2007).

Η μαγνητική φασματοσκοπία έχει χρησιμοποιηθεί και για την μελέτη της “αφανούς” βλάβης στο μεσολόβιο (Oh et al., 2004) και έδειξε μείωση του λόγου NAA/Cr. Μελέτη του 2003 που χρησιμοποιεί την MRS για την εκτίμηση της NAWM αναφέρει συσχέτιση του NAA με το φορτίο της βλάβης (Ciccarelli et al.,



2003). Η τεχνική MRS επηρεάζεται από την ισχύ του μαγνητικού πεδίου, με τα πιο ισχυρά μαγνητικά πεδία (τουλάχιστον 3 Tesla και ισχυρότερα) να έχουν βελτιωμένα φασματοσκοπικά δεδομένα στους ασθενείς με ΣΚΠ (Bakshi et al., 2008).

Η MRS έχει χρησιμοποιηθεί και στην μελέτη της φαιάς ουσίας, όπου έδειξε αύξηση των λιπιδίων, ως δείκτη οξείας απομυελίνωσης/επαναμυελίνωσης (Sharma et al., 2001). Άλλες μελέτες της φαιάς ουσίας του φλοιού έδειξαν μείωση του NAA, χωρίς συσχέτιση ωστόσο με το EDSS, ως επί ήπιας αλλά διάχυτης νευρωνικής δυσλειτουργίας (Kapeller et al., 2001 – Chard et al., 2002). Οι εν τω βάθει δομές φαιάς ουσίας, όπως ο θάλαμος, έδειξαν μείωση του NAA που σχετίζονταν με την μείωση του όγκου του, δηλαδή η ατροφία του θαλάμου σχετίζονταν με την μείωση του μεταβολίτη (Wylezinska et al., 2003). Οι (ολιγάριθμες) φασματοσκοπικές μελέτες έχουν γίνει στον ΝΜ ασθενών με ΣΚΠ, έδειξαν μείωση του NAA σε περιοχές που απεικονίζονται υγιείς και συσχέτιση της μείωσης με το EDSS ή το τμήμα του EDSS που σχετίζεται με τη παρεγκεφαλίδα (Kendi et al., 2004 – Ciccarelli et al., 2007).

Μια ακόμα σύγχρονη τεχνική της μαγνητικής τομογραφίας είναι η **τρακτογραφία** (MR Tractography). Η τεχνική αυτή περιγράφεται για πρώτη φορά τα έτη 1999 και 2000 (Conturo et al., 1999 - Mori et al., 1999 - Basser et al., 2000) και στηριζόμενη στις αρχές της διάχυσης δημιουργεί τρισδιάστατες αναπαραστάσεις των δεματίων της λευκής ουσίας στον εγκέφαλο και τον νωτιαίο μυελό (π.χ. πυραμιδική οδός, μεσολόβιο). Με την τεχνική αυτή, η οποία εφαρμόζεται και στην ΣΚΠ, αν τοποθετήσουμε μια περιοχή ενδιαφέροντος (ROI) σε κάποιο τμήμα της λευκής ουσίας θα έχουμε οπτικοποίηση των διερχόμενων ινών, για παράδειγμα αν τοποθετήσουμε ROI στην έσω κάψα θα απεικονίσουμε το φλοιονωτιαίο δεμάτιο.

Τρακτογραφική μελέτη ασθενών με πρώιμη MS έδειξε πως όσοι ασθενείς είχαν κινητικές διαταραχές είχαν αυξημένη μέση διάχυση στο φλοιονωτιαίο δεμάτιο σε σύγκριση με ασθενείς χωρίς πυραμιδική συνδρομή (Pagani et al., 2005). Επίσης, με την τρακτογραφία αναγνωρίζονται οι ίνες της NAWM που βρίσκονται σε κίνδυνο εκφύλισης όταν διασταυρώνονται με βλάβες ορατές σε T2 ακολουθία (Simon et al., 2006). Συνδυάζοντας την μέθοδο με την λειτουργική μαγνητική τομογραφία (f-MRI) η τρακτογραφία μπορεί να γίνει συγκρίσιμη μεταξύ των ασθενών με βάση ανατομικές περιοχές με συγκεκριμένη λειτουργία, π.χ. κινητική (Lowe et al., 2006). Η τρακτογραφία έχει βρει επίσης εφαρμογή και σε παιδιατρικούς ασθενείς με ΣΚΠ (Spalice et al., 2010).

Η **ατροφία** του εγκεφάλου και του νωτιαίου μυελού αποτελούν τμήμα της παθολογίας της ΣΚΠ. Παρόλο που η ατροφία είναι εντονότερη στις προοδευτικές μορφές της νόσου, μπορεί να εμφανιστεί και πρώιμα. Η ατροφία σε υποφλοιώδεις περιοχές του εγκεφάλου σχετίζεται με τις νευροψυχολογικές βλάβες ενώ η ατροφία του νωτιαίου μυελού συνδέεται με την κινητική αναπηρία (Rovira et al., 2008). Η εκτεταμένη ατροφία του υπερσκηνδιακού εγκεφάλου, όπως του φλοιού του μετωπιαίου και βρεγματικού λοβού, της υποφλοιώδους λευκής ουσίας και του κερκοφόρου πυρήνα, αναγνωρίζεται σε ασθενείς ΣΚΠ που εμφανίζουν κόπωση (Andreasen et al., 2010). Η απώλεια νευρώνων σε συνδυασμό με την απουσία γλοίωσης και την ήπια φλεγμονώδη αντίδραση της ΣΚΠ στην φαιά ουσία μπορούν να εξηγήσουν την ατροφία στην φαιά ουσία του εγκεφάλου αυτών των ασθενών (Ceccarelli et al., 2007).

Στην ΣΚΠ το φορτίο βλαβών σε T2 ακολουθία έχει ασθενή συσχέτιση με την κλινική αναπηρία (Rovaris et al., 1999 – Mostert et al., 2010) σε αντίθεση με την ατροφία του εγκεφάλου και του νωτιαίου μυελού που σχετίζονται με την κλινική αναπηρία (Rovaris et al., 2001). Η απώλεια νευρικών ινών είναι η βασική αιτία για την εμφάνιση εγκεφαλικής ατροφίας στην ΣΚΠ (Lin et al., 2001). Από την στιγμή που η εγκεφαλική ατροφία αναπτύσσεται στις πρώιμες φάσεις της ΣΚΠ, η μέτρηση του συνολικού όγκου του εγκεφάλου μπορεί να χρησιμοποιηθεί δυνητικά ως ποσοτικός δείκτης της πορείας της νόσου (Leist et al., 2001).

Η μακροχρόνια παρακολούθηση ασθενών με ΣΚΠ έδειξε ρυθμό απώλειας του όγκου του εγκεφάλου 0.5-1% ανά έτος σε σύγκριση με το 0.1-0.3% στον υγιή πληθυσμό (Anderson et al., 2006) ενώ ο βαθμός εξέλιξης της ατροφίας είναι ανεξάρτητος από τον υπότυπο της ΣΚΠ (Kalkers et al., 2002). Σε μελέτη με άτομα που εμφανίζονται με κλινικά μεμονωμένο σύνδρομο, εμφανίζεται σημαντικά μεγαλύτερη διάταση του κοιλιακού συστήματος στους ασθενείς που εξελίσσονται σε ΣΚΠ παρά σε εκείνους που παραμένουν σταθεροί (Dalton et al., 2002). Αν και η λευκή ουσία χαρακτηρίζεται από σημαντικά μικρότερη ατροφία σε σχέση με την φαιά ουσία σε ασθενείς με ΣΚΠ, το μεσολόβιο ατροφεί με ρυθμό 1.8% ανά έτος, ανεξάρτητα από την πορεία της νόσου, όπως έδειξε μία μελέτη διάρκειας 9 ετών (Martola et al., 2009). Ο βαθμός ατροφίας του μεσολοβίου σχετίζεται με την κλινική αναπηρία (Pelletier et al., 2001).

Η βλάβη των νευρικών ινών μπορεί να οδηγήσει ανάδρομα σε νευροεκφύλιση και να προκαλέσει εγκεφαλική ατροφία. Λόγω του ότι τα φλοιονωτιαία δεμάτια και η

μετωπιαία περικολιακή λευκή ουσία είναι σημεία εντόπισης βλαβών ΣΚΠ, οι αλλοιώσεις αυτές μπορεί να οδηγήσουν σε βλάβη και ατροφία του μετωπιαίου, κροταφικού και κινητικού φλοιού (Filippi et al., 2000). Η εγκεφαλική ατροφία σχετίζεται με το εύρος της 3<sup>ης</sup> κοιλίας, το EDSS και την διάρκεια νόσου (Bermel et al., 2002).

Η μαγνητική τομογραφία και οι σύγχρονες τεχνικές της έχουν χρησιμοποιηθεί σε **κλινικές δοκιμές** και στην παρακολούθηση της ανταπόκρισης στην **θεραπεία** ασθενών με ΣΚΠ (Bermel et al., 2008). Σε μελέτη που συνέκρινε τις θεραπείες για την υποτροπιάζουσα μορφή της ΣΚΠ ένα από τα κριτήρια αποτελεσματικότητας ήταν και η απεικονιστική επιδείνωση (MRI progression). Στην μελέτη αυτή με χρήση συμβατικών ακολουθιών της μαγνητικής τομογραφίας ελέγχθηκε η εμφάνιση νέων και/ή ενισχυόμενων βλαβών καθώς και η αύξηση του μεγέθους σε προϋπάρχουσες βλάβες (Hadjigeorgiou et al., 2013). Πρόσφατη μελέτη (Derfuss et al., 2015) χρησιμοποίησε και την απεικονιστική επιδείνωση για να εξετάσει την αποτελεσματικότητα της φινγκολιμόδης σε ασθενείς με RRMS.

Μελέτη του 2009 χρησιμοποίησε μεταξύ των άλλων και την MRS για τον έλεγχο της αποτελεσματικότητας θεραπείας με ιντερφερόνη β-1a, πραγματοποιώντας μετρήσεις στην NAWM σε 17 ασθενείς με ΣΚΠ σε διάστημα 2 ετών. Τα φασματοσκοπικά δεδομένα της NAWM στο τέλος της μελέτης είχαν τάση συσχέτισης με τα κλινικά δεδομένα, με αύξηση του λόγου NAA/Cr και μείωση του EDSS στους ασθενείς της μελέτης (Bellmann-Strobl et al., 2009). Μελέτη που αφορούσε ασθενείς με RRMS που έλαβαν IFNβ-1b δεν έδειξε βελτίωση των μεταβολιτών στον έλεγχο με MRS (Schubert et al., 2002) ενώ διαφορετικά αποτελέσματα για την ίδια ουσία δίνει Narayanan και οι συνεργάτες του το 2001, όπου αναφέρει βελτίωση του λόγου NAA/Cr σε ασθενείς που έλαβαν IFNβ-1b.

Η MRS έχει χρησιμοποιηθεί και στην μελέτη αποτελεσματικότητας του Copaxone/Glatiramer acetate (GA), όπου ο Narayanan και οι συνεργάτες του το 2004 και ο Khan με τους συνεργάτες του το 2005 έδειξαν πως ασθενείς με RRMS που έλαβαν GA είχαν σταθεροποίηση ή ακόμα και βελτίωση του λόγου NAA/Cr, τεκμηριώνοντας την νευροπροστατευτική δράση του φαρμάκου. Μελέτη σε 58 ασθενείς με PPMS για 3 έτη δεν έδειξε αντίστοιχα αποτελέσματα οφέλους από την χρήση του GA στους ασθενείς αυτούς (Sajja et al., 2008).

Η τεχνική της απεικόνισης με τανυστή διάχυσης (DTI) έχει ένδειξη και στην μελέτη ανταπόκρισης στην φαρμακευτική αγωγή. Μελέτη του 2010 από τον Fox και

τους συνεργάτες του σε 21 ασθενείς με ΣΚΠ υπό Natalizumab αναγνώρισε αύξηση της FA στην περιοχή των βλαβών και μείωση της FA στην NAWM, 1 έτος μετά την έναρξη της αγωγής, ευρήματα ενδεικτικά επαναμυελίνωσης των ενεργών εστιών και χρόνιας βλάβης των νευρικών ινών στην NAWM. Η μέση διάχυση δεν παρουσίασε μεταβολές στις αντίστοιχες περιοχές. Η μελέτη καταλήγει στο συμπέρασμα πως η τεχνική DTI μπορεί να χρησιμοποιηθεί ως δείκτης της κατάστασης των ιστών σε μελέτες με νευροπροστατευτικές θεραπείες (Fox et al., 2010).

Στην **παρούσα μελέτη** διερευνήθηκαν με σύγχρονες τεχνικές της μαγνητικής τομογραφίας, σε μαγνητικό πεδίο με ισχύ 3 Tesla, 85 ασθενείς με ΣΚΠ ηλικίας 18- 45 ετών, 53 γυναίκες και 32 άντρες. Έγινε πλήρης καταγραφή των ιατρικών δεδομένων των συμμετεχόντων σε σχέση με την ΣΚΠ (αρχικό σύμπτωμα, υπότυπος νόσου, κλινική εικόνα, διάρκεια νόσου, απεικονιστικό ιστορικό, θεραπεία, ευρήματα νευρολογικής εξέτασης, οπτικών δυναμικών και ENY, τιμές EDSS). Relapsing Remitting Multiple Sclerosis – RRMS είχαν 76 ασθενείς (89%), Primary Progressive Multiple Sclerosis - PPMS 5 ασθενείς (6%) και Secondary Progressive Multiple Sclerosis - SPMS 4 ασθενείς (5%). Το συχνότερο αρχικό σύμπτωμα ήταν η αδυναμία και/ή οι αιμοδιές των άκρων, με ποσοστό 43.5%. Η μέση τιμή του EDSS ήταν 2.5 (εύρος 0-8), η μέση διάρκεια νόσησης ήταν 5.6 έτη (εύρος 1-19 έτη) και η μέση ηλικία έναρξης των συμπτωμάτων στον πληθυσμό της μελέτης ήταν τα 27.4 έτη.

Εξετάστηκε ο εγκέφαλος και ο νωτιαίος μυελός των ασθενών, με επικέντρωση στην ‘‘φυσιολογικώς απεικονιζόμενη’’ λευκή ουσία (NAWM) του εγκεφάλου, η οποία μελετήθηκε ποιοτικά και ποσοτικά και έγινε συσχέτιση με τα κλινικά δεδομένα και την απεικονιστική επιδείνωση (MRI progression) ή μη της νόσου στην διάρκεια της διετούς παρακολούθησης των ασθενών. Για λόγους στατιστικής συσχέτισης πραγματοποιήθηκαν μετρήσεις και στον εγκέφαλο 42 υγείων ενηλίκων, με χαρακτηριστικά ηλικίας και φύλου παρόμοια με των συμμετεχόντων ασθενών.

Τα αποτελέσματα της μελέτης απέδειξαν με ποσοτικό και ποιοτικό τρόπο πως η NAWM πράγματι επηρεάζεται σε ασθενείς με ΣΚΠ, ανεξάρτητα από το αν αυτό αναγνωρίζεται με τις συμβατικές ακολουθίες μαγνητικής τομογραφίας, όπως η T2, η FLAIR και η PD. Χρησιμοποιώντας την απεικόνιση με τον τανυστή διάχυσης (DTI), βρέθηκε πως οι τιμές της κλασματικής ανισοτροπίας (FA) και του φαινομενικού συντελεστή διάχυσης (ADC) στην NAWM είχαν στατιστικά σημαντικές διαφορές από τις τιμές των βλαβών της ΣΚΠ και από τιμές των αντίστοιχων περιοχών της λευκής ουσίας των υγείων ενηλίκων.

Η FA και ο ADC είναι ποσοτικές παράμετροι που αντανακλούν την ακεραιότητα των κυτταρικών δομών στο ΚΝΣ. Οι τιμές της FA στην NAWM ήταν μειωμένες σε σύγκριση με τις τιμές της FA της συμμετρικής λευκής ουσίας της ομάδας των υγείων ατόμων και αυξημένες σε σύγκριση με τις τιμές FA στις βλάβες της MS. Οι τιμές του ADC στην NAWM ήταν αυξημένες σχέση με τις τιμές του ADC στην συμμετρική λευκή ουσία των υγείων ατόμων και μειωμένες σε σύγκριση με τις τιμές του ADC στις βλάβες της MS.

Η συσχέτιση των δεδομένων της τεχνικής **DTI** με τον βαθμό κλινικής αναπηρίας, όπως αυτή εκφράζεται με το **Expanded Disability Status Scale**, συνδέει τα δεδομένα των ειδικών τεχνικών της μαγνητικής τομογραφίας με την κλινική εικόνα των ασθενών. Συγκεκριμένα αναγνωρίστηκε συσχέτιση μεταξύ των τιμών του της διάχυσης, όπως αυτή μετράται με τον ADC, στην NAWM και του βαθμού κλινικής αναπηρίας, όπως μετράται μέσω του EDSS score στους ασθενείς της μελέτης. Δεν αναγνωρίστηκε παρόμοια συσχέτιση με τις τιμές της FA.

Επίσης, η συσχέτιση των μετρήσεων του **DTI** με την συχνότητα της **απεικονιστικής επιδείνωσης** (MRI progression) δείχνει πως το DTI μπορεί να αποτελέσει δείκτη πρόγνωσης της νόσου και σε απεικονιστικό επίπεδο. Συγκεκριμένα υπήρχε στατιστικά σημαντική συσχέτιση μεταξύ των τιμών του ADC στην NAWM των ασθενών και της εμφάνισης ή όχι νέων και/ή εμπλουτιζόμενων βλαβών στην διάρκεια της παρακολούθησης ή της αύξησης του μεγέθους βλαβών που είχαν απεικονιστεί σε προηγούμενους ελέγχους, δηλαδή οι ασθενείς με υψηλότερες τιμές ADC στην NAWM στην αρχική MRI εμφάνισαν απεικονιστική επιδείνωση κατά την διάρκεια της διετούς παρακολούθησης. Οι ασθενείς αυτού, που αποτελούσαν το 55% του συνολικού πληθυσμού της μελέτης, δεν διέφεραν σε άλλες παραμέτρους, που πιθανά θα μπορούσαν να εξηγήσουν την επιδείνωση αυτή, όπως η ηλικία, η διάρκεια της νόσου ή η θεραπευτική αγωγή. Δεν αναγνωρίστηκε αντίστοιχη συσχέτιση μεταξύ των τιμών της FA στην NAWM των ασθενών και της απεικονιστικής επιδείνωσης,

Οι τεχνικές της Μαγνητικής Φασματοσκοπίας (Magnetic Resonance Spectroscopy) και της Δεσμιογραφίας (Tractography) απεικόνισαν με ποσοτικό και ποιοτικό τρόπο αντίστοιχα την παθολογία της NAWM των ασθενών με ΣΚΠ, η πρώτη μέσω των παθολογικών φασμάτων και της συγκέντρωσης μεταβολιτών και η δεύτερη με την απεικόνιση της μείωσης στην πυκνότητα των νευρικών ινών που διέτρεχαν τις περιοχές ενδιαφέροντος (ROIs) στην NAWM. Τόσο η MRS όσο και η Τρακτογραφία είχαν παθολογικά αποτελέσματα και κατά την μελέτη των περιοχών

με τις βλάβες της ΣΚΠ, με παθολογικά φάσματα και συγκεντρώσεις μεταβολιτών και σημαντική αραιώση ή ακόμα και διακοπή της συνέχειας των νευρικών ινών που διέρχονται από την βλάβη.

Τα **φασματοσκοπικά ευρήματα** από την περιοχή των **βλαβών** της ΣΚΠ περιλάμβαναν: 1.Μείωση της συγκέντρωσης του NAA και αύξηση της μυοϊνοσιτόλης (mI) 2.Αύξηση της συγκέντρωσης της χολίνης (Cho), της mI και των λιπιδίων 3.Μείωση της συγκέντρωσης του NAA, αύξηση της Cho και της mI 4. Μείωση του NAA και αύξηση της χολίνης, του γαλακτικού οξέος και των λιπιδίων 5. Αύξηση της Cho 6. Μείωση του NAA 7.Μείωση της συγκέντρωσης του NAA, αύξηση της Cho, των λιπιδίων και της mI. Σε **βλάβη** ΣΚΠ που **προσλαμβάνει σκιαγραφική ουσία** παρατηρείται χαμηλή συγκέντρωση NAA, χαμηλή τιμή κλάσματος NAA/Cr, υψηλή συγκέντρωση Cho, λιπιδίων και Lac. Τα **φασματοσκοπικά ευρήματα** από την περιοχή της **NAWM** της ΣΚΠ περιλάμβαναν: 1.Αυξημένη συγκέντρωση της mI και αύξηση του κλάσματος mI/Cr 2.Αυξημένη συγκέντρωση χολίνης. 3. Μείωση NAA

Στα πλαίσια της απεικονιστικής μελέτης των ασθενών καταγράφηκαν οι ασθενείς με διάταση του κοιλιακού συστήματος και διεύρυνση των υπαραχνοειδών χώρων, εύρημα στα πλαίσια της εγκεφαλικής ατροφίας που εμφανίζουν κάποιοι ασθενείς με ΣΚΠ. Το 19% των ασθενών της μελέτης εμφάνισαν εγκεφαλική **ατροφία** ενώ το 6% ατροφία του μεσολοβίου. Οι ασθενείς με ατροφία είχαν υψηλότερο EDSS σε σχέση με τον μέσο όρο του πληθυσμού της μελέτης. Καταγράφηκαν επίσης οι **“μαύρες τρύπες”**, δηλαδή οι περιοχές χαμηλής έντασης σήματος σε T1 ακολουθία, οι οποίες είναι ενδεικτικές μη αναστρέψιμης βλάβης των νευρικών ινών, με το 12% των ασθενών της μελέτης να εμφανίζουν βλάβες τέτοιου τύπου. Τέλος, μελετήθηκε και καταγράφηκε ο **νωτιαίος μυελός** και η παθολογία του στους ασθενείς της μελέτης, εύρημα αρκετά συχνό στους ασθενείς με ΣΚΠ. Το 75% των ασθενών της μελέτης είχε βλάβες στον νωτιαίο μυελό, το 42% τόσο στην αυχενική όσο και στην θωρακική μοίρα, ενώ το 33% μόνο στην αυχενική μοίρα.

**Συνοψίζοντας**, η ακολουθία DTI, η οποία εκτελέστηκε σε μαγνητικό τομογράφο 3.0 Tesla σε ένα μεγάλο αριθμό ασθενών και **“μαρτύρων”** (85 ασθενείς και 42 υγιή άτομα, αντίστοιχα), μπορεί να αναγνωρίσει και αναδειξεί με ποσοτικό και ποιοτικό τρόπο την βλάβη της NAWM σε ασθενείς με ΣΚΠ. Αυτός ο τύπος παθολογίας δεν μπορεί να ανιχνευθεί με τις συμβατικές τεχνικές της μαγνητικής τομογραφίας. Η εκτίμηση της βλάβης της NAWM σε επίπεδο πολύ μικρών δομών, μέσω των τιμών της FA και του ADC, παρέχει ποσοτικές πληροφορίες για την

ακεραιότητα της λευκής ουσίας. Ποσοτικά δεδομένα για την παθολογία της NAWM προσφέρει και η μαγνητική φασματοσκοπία (MRS). Η τεχνική της δεσμιδογραφίας (Tractography) επιβεβαιώνει με ποιοτικό τρόπο την παθολογία στην λευκή ουσία. Η συσχέτιση των μετρήσεων του DTI με τα κλινικά δεδομένα (EDSS) και την απεικονιστική επιδείνωση δίνει προγνωστική αξία στα ευρήματα της μελέτης.

Σε σύγκριση με τα δεδομένα από την βιβλιογραφία η παρούσα εργασία καταρχήν επιβεβαίωσε με ποσοτικό τρόπο την παθολογία στην “φαινομενικά υγιή” λευκή ουσία (NAWM) ασθενών με ΣΚΠ χρησιμοποιώντας έναν συνδυασμό μεγάλου αριθμού ασθενών και υγείων μαρτύρων (85 και 42 άτομα αντίστοιχα), 2ετή παρακολούθηση του πληθυσμού της μελέτης καθώς και ισχυρό μαγνητικό πεδίο (3 Tesla). Η παθολογία της NAWM επιβεβαιώθηκε και με την χρήση έτερων προηγμένων τεχνικών όπως η MRS και η τρακτογραφία, με ποσοτικό και ποιοτικό τρόπο αντίστοιχα.

Στην συνέχεια, σε ότι αφορά την προγνωστική σημασία των ευρημάτων αναγνωρίστηκε στατιστικά σημαντική συσχέτιση μεταξύ της παθολογίας στην NAWM και της απεικονιστικής επιδείνωσης, ένα εύρημα που δεν περιγράφεται σε καμία δημοσιευμένη μελέτη. Συγκεκριμένα η αυξημένη μέση διάχυση, όπως αυτή εκφράζεται με την παράμετρο ADC της τεχνικής DTI, συσχετίστηκε με την απεικονιστική επιδείνωση στους επανελέγχους του πληθυσμού της μελέτης. Τέλος, στην συσχέτιση της παθολογίας της NAWM με το EDSS, όπου τα δημοσιευμένα αποτελέσματα είναι αντικρουόμενα, η παρούσα μελέτη αναγνώρισε τάση για συσχέτιση μεταξύ του φαινομενικού συντελεστή διάχυσης στην NAWM και του δείκτη κλινικής αναπηρίας των ασθενών με σκλήρυνση κατά πλάκας.

#### **Δ. Συμπεράσματα**

Συμπερασματικά, με την χρήση ειδικών τεχνικών (DTI, MRS, Tractography) σε μαγνητικό τομογράφο 3 Tesla έγινε δυνατό να ανιχνευθούν ποσοτικά και ποιοτικά **αρχόμενες αλλοιώσεις** της “φαινομενικά υγιούς” **λευκής ουσίας** σε ασθενείς με **MS**, πριν καταστούν ορατές με τις συμβατικές τεχνικές της μαγνητικής τομογραφίας. Τα ευρήματα αυτά μπορούν να χρησιμοποιηθούν ως **προγνωστικός δείκτης** της απεικονιστικής εξέλιξης της νόσου (μέσω της συσχέτισης της **παθολογίας** της **NAWM** με την **απεικονιστική επιδείνωση**), και συνδέονται με την **κλινική εικόνα** των ασθενών (μέσω της συσχέτισης της **παθολογίας** της **NAWM** με το **EDSS**).

Τα πρώτα αποτελέσματα της μελέτης δημοσιεύτηκαν στο περιοδικό:

**Acta Neurologica Belgica (2015) 115:111-116 DOI 10.1007/s13760-014-0338-3**

## **A quantitative evaluation of damage in normal appearing white matter in patients with multiple sclerosis using diffusion tensor MR imaging at 3 T**

Georgios Gratsias · Eftychia Kapsalaki · Styliani Kogia · Efthimios Dardiotis ·  
Vaia Tsimourtou · Eleftherios Lavdas · Evanthia Kousi · Aimilia Pelekanou ·  
Georgios M. Hadjigeorgiou · Ioannis Fezoulidis

*A quantitative evaluation of damage in  
normal appearing white matter in patients  
with multiple sclerosis using diffusion  
tensor MR imaging at 3 T*

**Georgios Gratsias, Eftychia Kapsalaki,  
Styliani Kogia, Efthimios Dardiotis,  
Vaia Tsimourtou, Eleftherios Lavdas,  
Evanthia Kousi, et al.**

**Acta Neurologica Belgica**

ISSN 0300-9009  
Volume 115  
Number 2

Acta Neurol Belg (2015) 115:111-116  
DOI 10.1007/s13760-014-0338-3





## Περίληψη

Η Σκλήρυνση Κατά Πλάκας (ΣΚΠ) είναι η συχνότερη απομυελινωτική νόσος της λευκής ουσίας του Κεντρικού Νευρικού Συστήματος (ΚΝΣ) και η συχνότερη μη τραυματική αιτία αναπηρίας μεταξύ νέων και μέσης ηλικίας ατόμων. Η ηλικιακή κορυφή της νόσου είναι τα 30 έτη και είναι τρεις φορές συχνότερη στις γυναίκες. Η συχνότερη μορφή της νόσου (85%) έχει εξάρσεις και υφέσεις (RRMS). Τα συμπτώματα ποικίλουν και αφορούν κινητικές και αισθητικές λειτουργίες, καθώς και την ψυχική σφαίρα. Μια μέθοδος ποσοτικοποίησης του βαθμού αναπηρίας των ασθενών με ΣΚΠ είναι το EDSS (Expanded Disability Status Scale), μέσω του οποίου μελετάται και η μεταβολή του βαθμού της αναπηρίας με την εξέλιξη της νόσου. Η αιτιολογία της νόσου δεν είναι γνωστή. Η διάγνωση της ΣΚΠ γίνεται με βάση κλινικά και εργαστηριακά κριτήρια. Η διαφορική διάγνωση της ΣΚΠ είναι ευρεία. Η βασική παρακλινική εξέταση είναι η Μαγνητική Τομογραφία (ΜΤ). Η ΜΤ έχει την δυνατότητα να αποδείξει την διασπορά στον χρόνο (με καινούργιες ενισχυόμενες βλάβες ή νέες T2 βλάβες) και στον χώρο (με πολλαπλές εντοπίσεις στον εγκέφαλο και τον ΝΜ). Έτσι, μια θετική ΜΤ με τα αντίστοιχα κλινικά δεδομένα κάνουν πολύ πιθανή την διάγνωση της ΣΚΠ. Ωστόσο, παραμένει μια απόκλιση μεταξύ των κλινικών και των απεικονιστικών ευρημάτων, γεγονός που οδήγησε στη χρήση μη συμβατικών τεχνικών ΜΤ.

Στην **παρούσα μελέτη** χρησιμοποιήθηκαν σύγχρονες τεχνικές (DTI, MRS, Tractography) της ΜΤ σε 85 ασθενείς με ΣΚΠ σε μαγνητικό τομογράφο 3T. Οι ασθενείς παρακολούθηθηκαν για διάστημα 2 ετών. Πραγματοποιήθηκαν μετρήσεις και σε 42 υγιείς ενήλικες και στατιστική σύγκριση των αποτελεσμάτων. Τα αποτελέσματα έδειξαν πως η ακολουθία **DTI** μπορεί να αναγνωρίσει και αναδειξει με ποσοτικό και ποιοτικό τρόπο την βλάβη της NAWM σε ασθενείς με MS. Αυτός ο τύπος παθολογίας δεν μπορεί να ανιχνευθεί με τις συμβατικές τεχνικές της μαγνητικής τομογραφίας, όπως η T2, η FLAIR και η PD. Συγκεκριμένα οι παράμετροι του DTI, κλασματική ανισοτροπία (**FA**) και φαινομενικός συντελεστής διάχυσης (**ADC**) διέφεραν σε στατιστικά σημαντικό βαθμό μεταξύ των βλαβών της ΣΚΠ, της NAWM και της λευκής ουσίας των υγείων ατόμων. Οι τεχνικές της μαγνητικής φασματοσκοπίας (**MRS**) και δεσμιδογραφίας (**Tractography**) επιβεβαιώνουν με ποσοτικό και ποιοτικό τρόπο αντίστοιχα την παθολογία στην λευκή ουσία. Η συσχέτιση των δεδομένων της τεχνικής **DTI** και συγκεκριμένα των τιμών του ADC με τον βαθμό κλινικής αναπηρίας, όπως αυτή εκφράζεται με το **EDSS**,

συνδέει τα δεδομένα των ειδικών τεχνικών της μαγνητικής τομογραφίας με την κλινική εικόνα των ασθενών. Επίσης, η στατιστική συσχέτιση των μετρήσεων του **DTI** στην NAWM με την εμφάνιση ή μη **απεικονιστικής υποτροπής** δείχνει πως η τεχνική αυτή μπορεί να αποτελέσει δείκτη πρόγνωσης της νόσου και σε απεικονιστικό επίπεδο. Η συσχέτιση αυτή αφορά τον φαινομενικό συντελεστή διάχυσης (ADC) και δεν έχει αναφερθεί σε καμία δημοσιευμένη μελέτη.

**Συμπερασματικά**, οι σύγχρονες απεικονιστικές μέθοδοι, με την χρήση ειδικών ακολουθιών και τεχνικών σε μαγνητικό τομογράφο ισχύος 3 Tesla, όπως η MRS, η Tractography και κυρίως το DTI, μπορούν να ανιχνεύσουν πρώιμα τις αρχόμενες αλλοιώσεις της φαινομενικά υγιούς λευκής ουσίας σε ασθενείς με ΣΚΠ, συσχετίζονται με την κλινική εικόνα και μπορούν να χρησιμοποιηθούν ως προγνωστικός δείκτης της απεικονιστικής τους εξέλιξης.

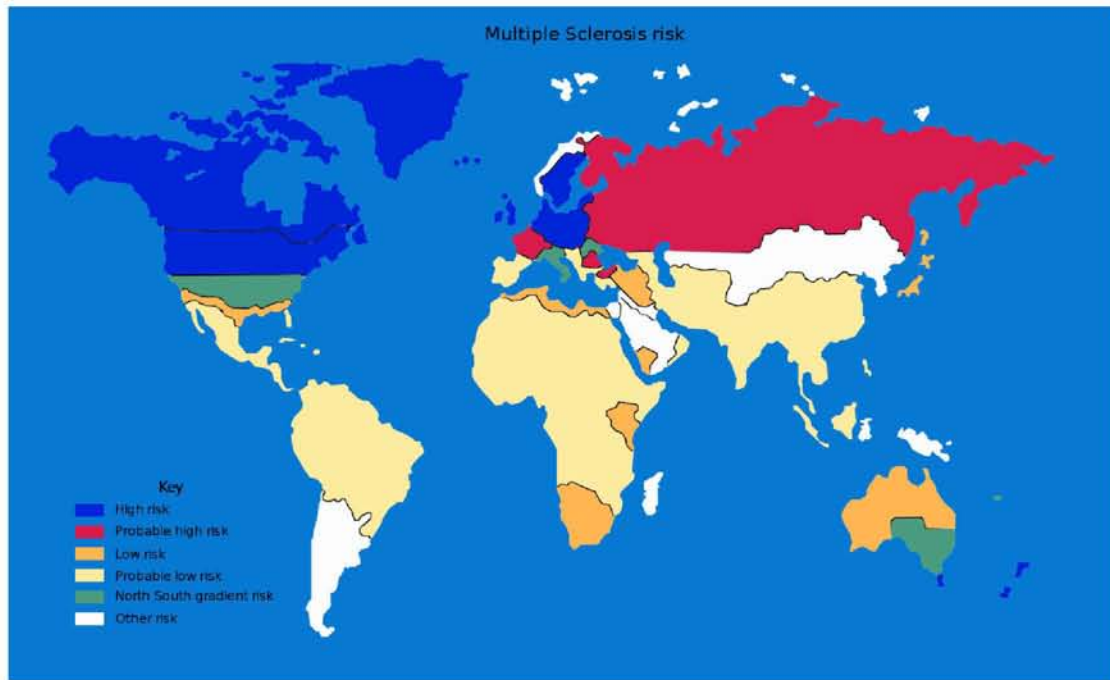## **Abstract**

Multiple Sclerosis (MS) is the commonest demyelinating disease of the white matter of the Central Nervous System and the commonest non-traumatic cause of disability among young and middle aged people. The age peak of the disease is the thirty years and it's three times more common in women. Usually (85%), the disease has relapses and remissions (RRMS). The symptoms vary and concern kinetic, aesthetic and psychological functions. The Expanded Disability Status Scale (EDSS) is a method of measuring of the clinical disability in patients with MS. The etiology of MS is not known. The diagnosis is based in clinical and laboratory findings and the differential diagnosis is wide. The basic laboratory exam is the Magnetic Resonance Imaging, which can proof the dissemination of MS in time and space. A positive MRI with the corresponding clinical data makes the diagnosis much more certain. Nevertheless, divergences between clinical and imaging findings occur and this led in the use of more sophisticated MR techniques.

In the present study non conventional MRI techniques (DTI, MRS and Tractography) were used in 85 patients with MS in a magnetic field of 3T. The patients were followed up for two years. Measurements were made also from the white matter of 42 healthy adults and the results were correlated. The results showed that DTI parameters (Apparent Diffusion Coefficient and Fractional Anisotropy) can recognize and demonstrate in a quantitative and qualitative manner the damage in NAWM of MS patients. This type of damage cannot be revealed with conventional MRI sequences, as T2, FLAIR and PD. The techniques of MRS and Tractography confirm in a quantitatively and qualitatively way respectively the damage of white matter. The correlation of the **DTI** measurements with the degree of clinical disability, as this is depicted with **EDSS**, connects the data from newer techniques of MRI with the clinical findings of MS patients. The statistical correlation of **DTI** measurements, particularly ADC, with the presence or not of imaging progression during the follow up period shows that DTI can be a prognostic tool of MS in imaging level, also. This is a novel finding, never mentioned before in bibliography.

**In conclusion**, the use of non conventional sequences in 3T MRI, as Diffusion Tensor Imaging, MR Spectroscopy and Tractography can detect early the subtle damage of Normal Appearing White Matter in MS patients. DTI, through the ADC parameter, correlates with patients' clinical disability and can be used as a prognostic tool for their MRI progression.

# ΠΑΡΑΡΤΗΜΑ ΓΕΝΙΚΟΥ ΜΕΡΟΥΣ

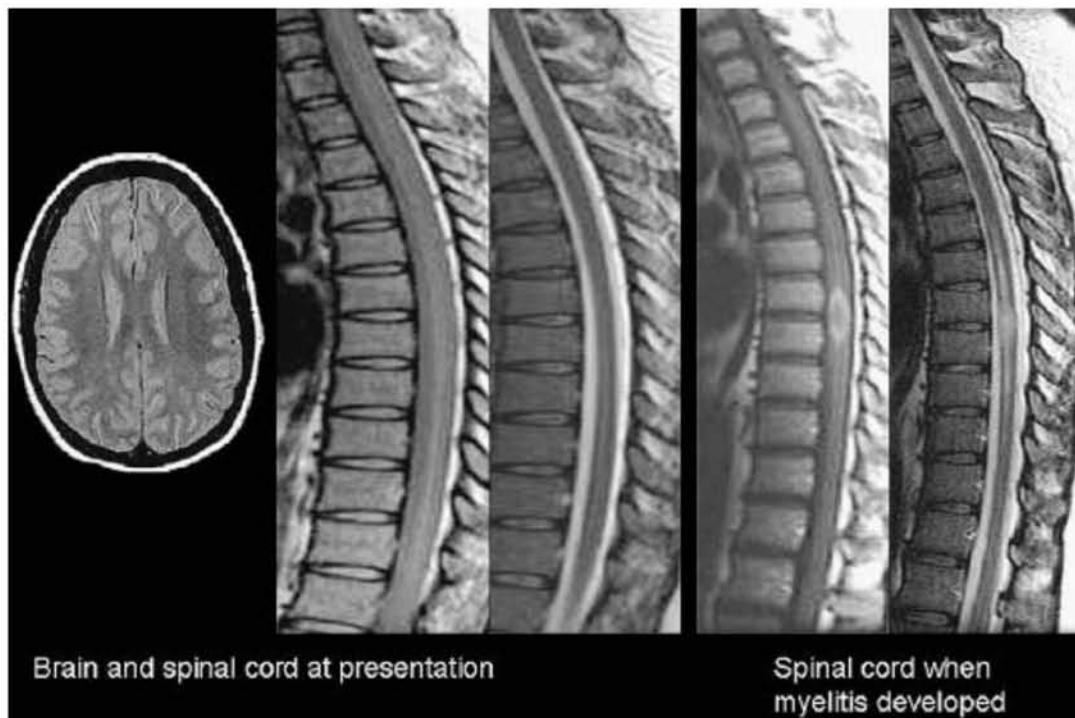


**Εικόνα 1.** Η επίπτωση της Σκλήρυνσης Κατά Πλάκας σε παγκόσμιο επίπεδο. Rosati G., (2001), ‘‘The prevalence of multiple sclerosis in the world: an update’’, *Neurol Sci*;22:117/39.

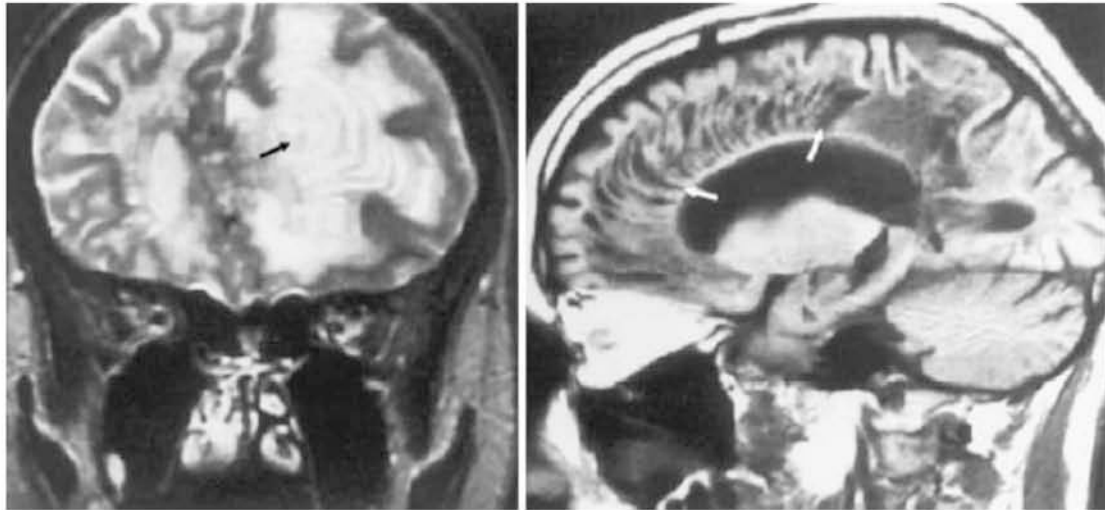
	Relapsing MS	Acute Disseminated Encephalomyelitis	Devic's Neuromyelitis Optica	Balo's Concentric Sclerosis	Schilder's Disease	Marburg MS
Age	Childhood to adult	Childhood to adult	Childhood to adult	Childhood to adult	Predominantly children	Typically in young adult
Typical clinical course	Early events often subclinical Early deficits mostly reversible Most relapsing early, later progressive	Acute onset Encephalopathy, headaches, vomiting, drowsiness, fever and lethargy Mostly monophasic, some polyphasic Preceding illness, vaccination	Acute onset Nearly synchronous myelopathy and optic neuropathy (either first) Fixed & severe deficits with each attack Monophasic or relapsing	Symptoms suggesting mass may occur Typical lesions (one or few) at presentation, may suggest mass Rarely can occur during course of typical relapsing MS Historically acute, severe but highly variable. By MRI more common and more benign	Acute onset Headache, vomiting, seizures, visual problems No prodrome Variable course	Acute onset, poorly responsive Death not uncommon in weeks-months Typically monophasic
MR imaging brain	Brain with multifocal lesions, periventricular more so than peripheral white, but both Lesions suggest dissemination in time Chronic T1 hypointensities (black holes)	Multifocal, large lesions, may involve brain stem Basal ganglia and thalamus may contain symmetric lesions Often (but not strictly) synchronous enhancement (lesions of similar age initially)	Brain white matter normal, or non-specific. More rarely, an unusual periependymal pattern	Lamellar lesions in isolation or accompanying typical MS-like lesions	Typical large (2-3 cm), bihemispheric centrum ovale white matter lesions	Multifocal diffuse white matter lesions in brain or brainstem, highly destructive, impressively progressive over time

MR imaging spinal cord	Vertical oriented but length $\leq 2$ vertebra Partial transverse involvement Acute mild at most swelling T1- hypointensity extreme rare, acute or chronic stages	May have long vertical pathology greater than for MS May have prominent swelling	May have long vertical pathology greater than for MS Prominent swelling common Near full transverse involvement T1- hypointensity in acute and chronic stages is common			MS-like
Pathology	Multifocal demyelination, variable injury, not restricted to perivenous regions. Lesions of differing ages; most old lesions well demarcated from surrounding white matter, with sharp borders	Perivenous inflammation, demyelination	Demyelination and necrosis with severe axonal injury and cavitation; damage predominantly or exclusively in optic nerve and spinal cord, often affected long segments of cord	Concentric zones of normal myelin alternating with demyelination	Severe myelin loss; large, well demarcated, bilateral white matter plaques involving cerebral hemispheric white matter	Severe acute myelin loss with numerous Luxol fast blue- positive macrophages; widely distributed, becoming confluent.

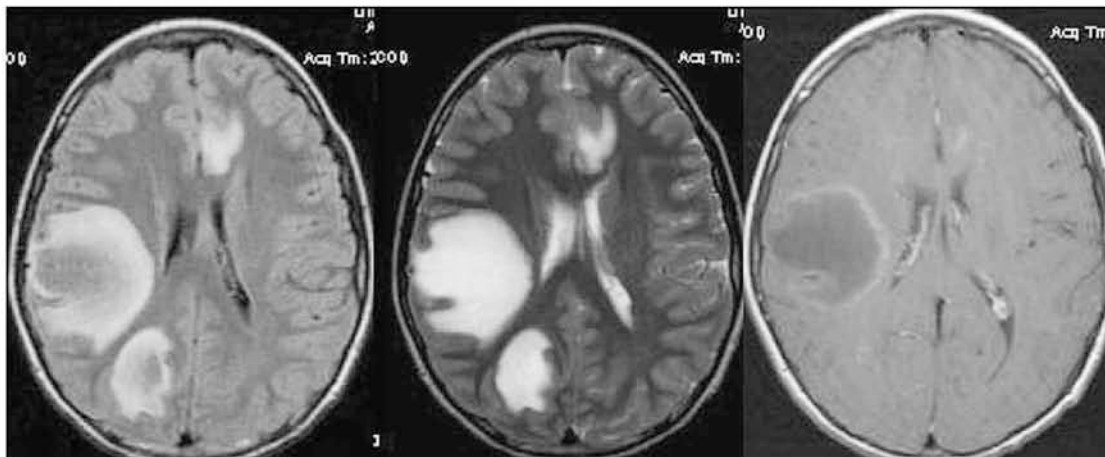
**Πίνακας 1.** Κλινικά και απεικονιστικά χαρακτηριστικά των παραλλαγών της ΣΚΠ σε σύγκριση με την ADEM και την RRMS. Simon J., Kleinschmidt-DeMasters B., (2008), “Variants of Multiple Sclerosis”, *Neuroimaging Clin N Am* 18, 703–716.



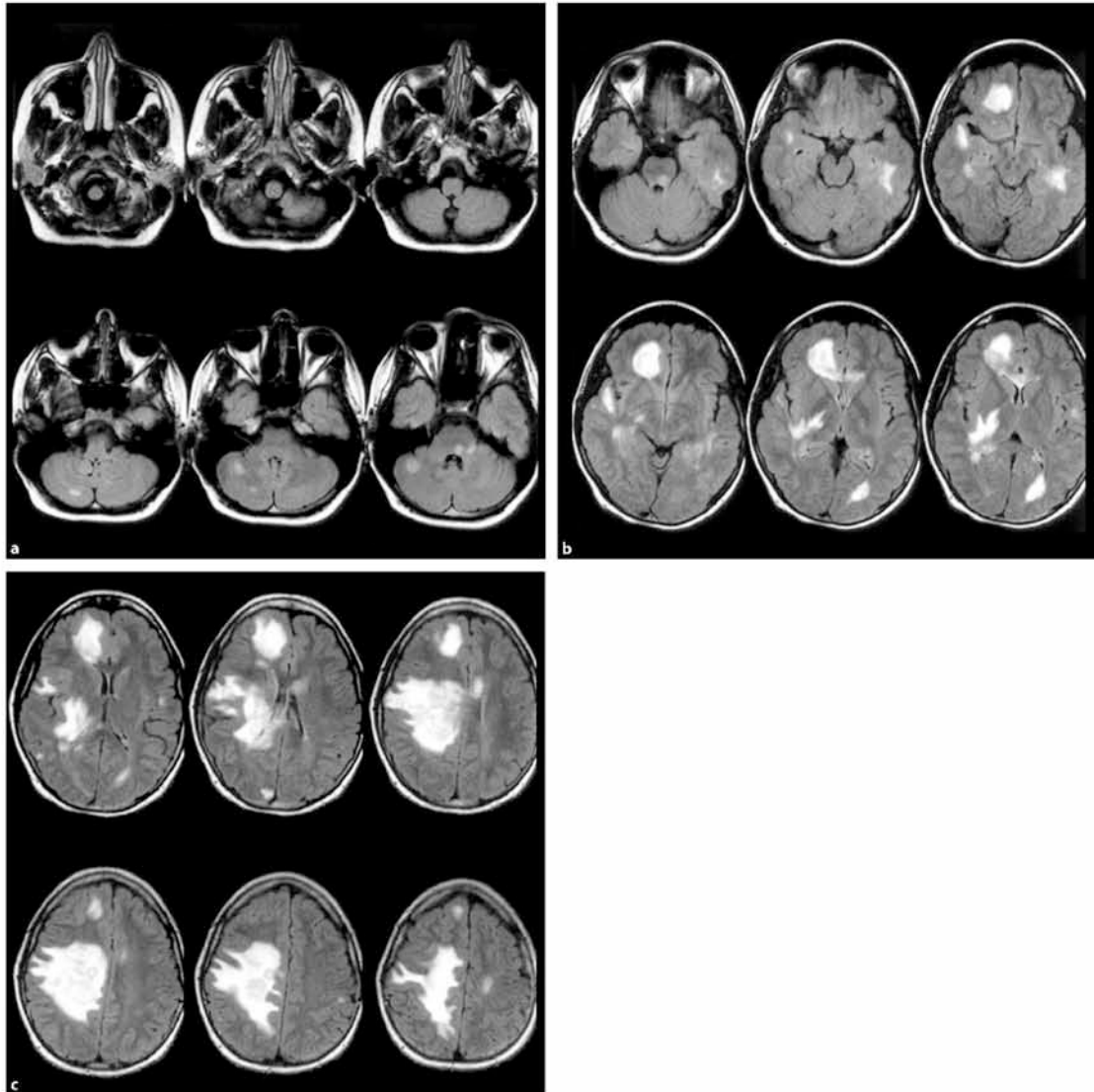
**Εικόνα 2. Νόσος Devic (neuromyelitis optica).** Αρχικά ο ασθενής προσήλθε λόγω οπτικής νευρίτιδας. Η απεικόνιση του εγκεφάλου και η αρχική απεικόνιση του ΝΜ ήταν φυσιολογική. Μετά από εβδομάδες, όταν εμφανίστηκε η εγκάρσια μυελίτιδα, ο ΝΜ εμφάνισε 1 ενισχυόμενη βλάβη με κοιλότητα και 1 επιμήκη βλάβη με υψηλό σήμα σε T2 ακολουθία. Sadiq S, Miller J (1995), “Multiple sclerosis, Devic syndrome and Balò’s Disease”. In: Rowland L (ed) *Merritt textbook of neurology, 9th edn. Williams & Wilkins, Baltimore, pp 804–826.*



**Εικόνα 3. Νόσος του Balo (συγκεντρική σκλήρυνση).** Η τυπική βλάβη στην μαγνητική τομογραφία και την παθολογοανατομική εξέταση. Khiat A, Lesage J, Boulanger Y. (2007) "Quantitative MRS study of Balo's concentric sclerosis lesions" *Magn Reson Imaging* 25(7):1112-5.

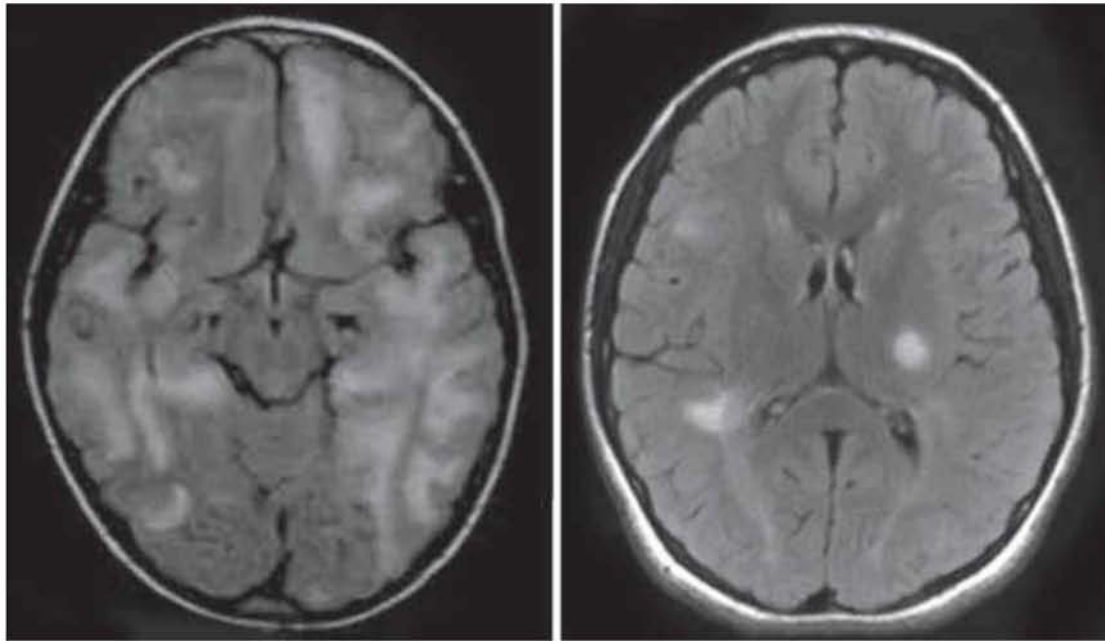


**Εικόνα 4. Νόσος Schilder's.** Ένα 10χρονο αγόρι εμφανίζει πονοκέφαλο, εμέτους και αταξία. Οι εικόνες σε PD και T2 δείχνουν πολλαπλές ευμεγέθεις βλάβες στα εγκεφαλικά ημισφαίρια ενώ η εικόνα σε T1 + Gd δείχνει περιφερική ενίσχυση. Στις τυπικότερες περιπτώσεις της νόσου Schilder συμμετέχουν μόνο τα ημιωοειδή κέντρα. Wegner C. (2005), Pathological differences in acute inflammatory demyelinating diseases of the central nervous system. *Int MSJ* 12(1):13-9, 12.

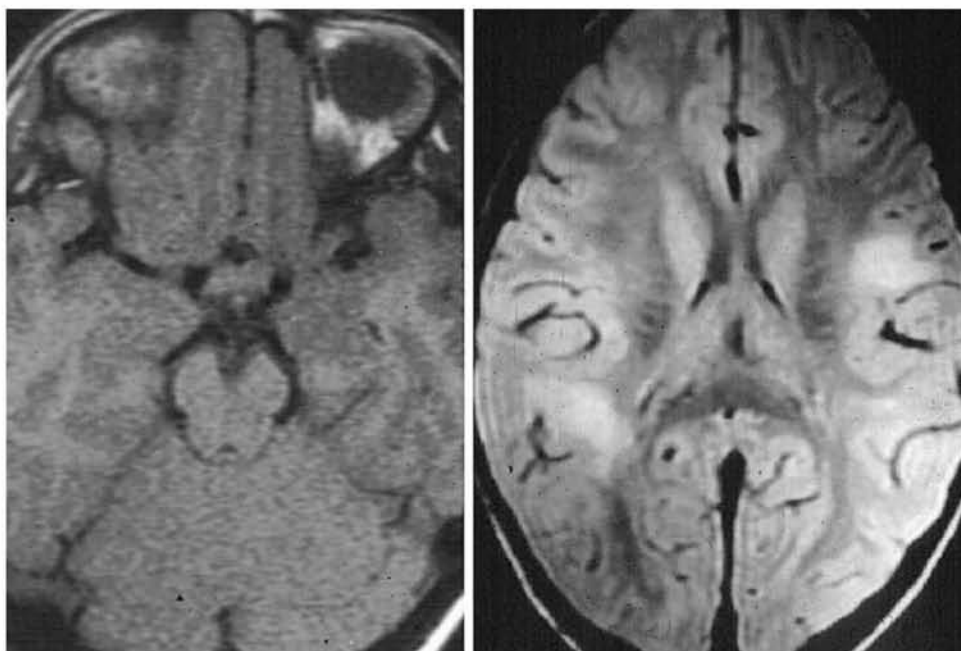


**Εικόνα 5.** Νόσος Marburg, επιθετική μορφή της ΣΚΠ. Διαδοχικές εικόνες FLAIR σε εγκάρσιο επίπεδο. Παρατηρούνται ευμεγέθεις, συρρέουσες υπερσκηνιδιακές περιοχές απομυελίνωσης, με συνύπαρξη βλαβών στο στέλεχος και την παρεγκεφαλίδα. Wegner C. (2005), Pathological differences in acute inflammatory demyelinating diseases of the central nervous system. *Int MSJ* 12(1):13-9, 12.





**Εικόνα 6.** Μαγνητική τομογραφία **παιδιών** με **ΣΚΠ**. Αριστερά: Παιδί 7 ετών με ευμεγέθεις ασαφών ορίων βλάβες. Δεξιά: Έφηβος 16 ετών. Yeh E., Chitnis T., Krupp L., Ness J., Chabas D., Kuntz N., Waubant E., (2009), "Pediatric multiple sclerosis", *Nat. Rev. Neurol.* 5, 621–631.



**Εικόνα 7. ADEM** Αριστερά: Οίδημα του οπτικού χιάσματος σε παιδί με ADEM, Δεξιά: Τυπικές μεγάλες αλλοιώσεις λευκής ουσίας με ασαφή όρια. Στην ADEM συχνά υπάρχουν συμμετρικές βλάβες στην εν τω βάθει φαία ουσία. Mikaeloff, Y. et al., (2004), "MRI prognostic factors for relapse after acute CNS inflammatory demyelination in childhood", *Brain* 127, 1942–1947.

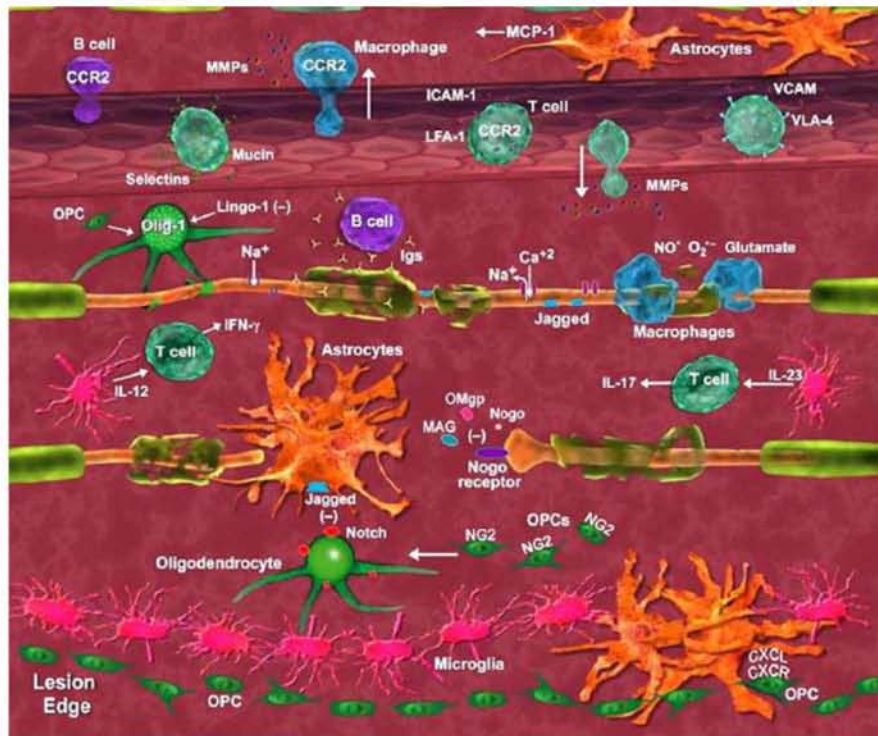
Clinical manifestations of multiple sclerosis			
Exacerbations	Symptoms	Progression Features	Interventions
Optic neuritis	Blurred vision Eye pain Color loss Field defects	Acuity loss Visual field loss Reduced reading	Maximize refraction Magnification
Myelitis	Numbness Pain Dysesthesias Pressure sensations Weakness Ataxia (sensory) Gait dysfunction Neurogenic bladder Neurogenic bowel Sexual dysfunction Spasticity	Sensory disturbances Chronic pain syndromes Weakness Exercise intolerance Poor gait mechanics Foot drop Falling Bladder retention Chronic constipation Anorgasmia Erectile dysfunction Tonic and phasic spasticity Impact on activities of daily living Reduced driving safety	Membrane stabilizers Exercise training Physiotherapy Stretching Orthotic devices Assist devices Anticholinergics Alpha antagonists Fiber, fluid, stimulants Vibrator stimulation Proerectile agents Baclofen, benzodiazepine
Ocular, motor, vestibular	Double vision Oscillopsia Vertigo Nausea, vomiting Disorientation Gait dysfunction	Double vision Eye strain ( $\pm$ headaches) Poor reading Difficulty driving Falling	Patching, prismatic correction Magnification Driving assessments Assist devices
Paroxysms	Seizures Focal dystonias Tonic spasms Dysarthria Ataxia Speech arrest Transient aphasias	Tend to be transient	Membrane stabilizers
Uhthoff's	Virtually any physical or cognitive deficit in multiple sclerosis can be stereotypically and reversibly intensified or exacerbated with infection, heat, prolonged exercise, or stress.	This phenomenon becomes more prominent as the disease advances. Uhthoff's phenomenon represents one of the most vexing and disabling aspects of multiple sclerosis and is highly limiting to many patients. It signifies reversible conduction block secondary to demyelination.	Cooling devices Avoid temperature extremes 4-aminopyridine Titrate exercise Stress reduction Treat infection Antipyretics when febrile

Exacerbations	Symptoms	Progression Features	Interventions
Cognitive	Slow processing speed Poor multitasking Reduced memory Rarely aphasic syndrome	Reduced work performance Altered activities of living Medication errors Driving accidents Altered communication	Neuropsychologic tests Mental activities Avoid Uhthoff's stimuli Acetylcholinesterase inhibitor Memantine Psychostimulant use Modafinil Treat B <sub>12</sub> deficiency Treat hypothyroidism Treat depression Treat anemia
Fatigue	Literally affects all aspect of an multiple sclerosis patient's life. Often related to sleep disturbance, mood dysregulation, Uhthoff's phenomenon, altered properties of physical functions (eg, faulty gait mechanics, spasticity, and so forth).	Reduced activities Poor work performance Cognitive compromise Depression Demoralization Altered thinking Reduced walking	Treat depression Evaluate sleep Physiotherapy Exercise training Rest periods Cooling strategies Psychostimulants Modafinil Acetyl-L-carnitine D-Ribose 4-Aminopyridine Amantadine Atomoxetine

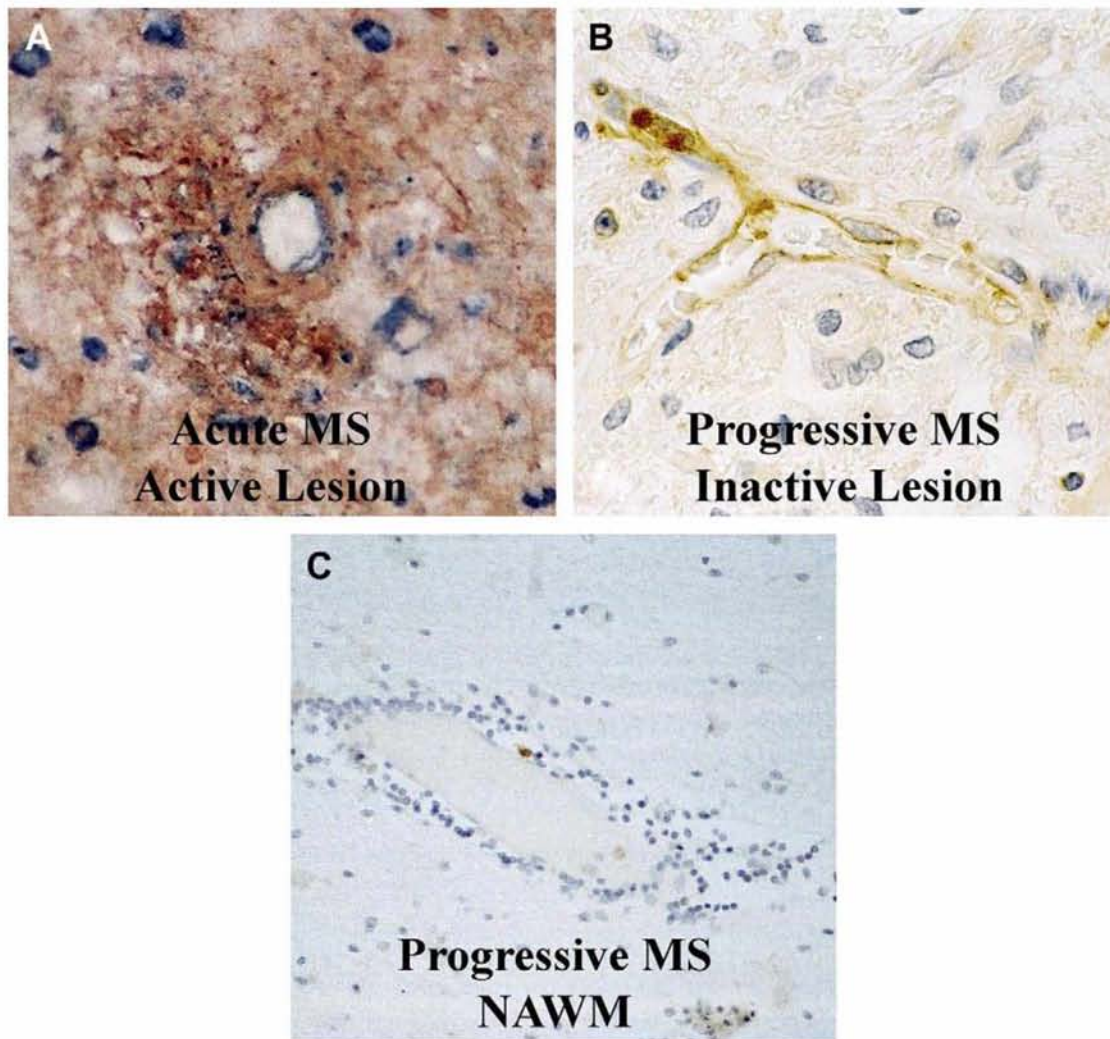
**Πίνακας 2.** Οι κλινικές εκδηλώσεις της ΣΚΠ. Brex PA, et al., (2002) "A longitudinal study of abnormalities on MRI and disability from multiple sclerosis" N Engl J Med. 17;346(3):158-64.

Αποτέλεσμα	Περιγραφή
1.0	Καμία αναπηρία, ελάχιστη σημειολογία από 1 λειτουργικό σύστημα.
1.5	Καμία αναπηρία, ελάχιστη σημειολογία από > 1 λειτουργικό σύστημα.
2.0	Ελάχιστη αναπηρία σε 1 λειτουργικό σύστημα.
2.5	Ήπια αναπηρία σε 1 λειτουργικό σύστημα ή ελάχιστη αναπηρία σε 2 λειτουργικά συστήματα.
3.0	Μέτρια αναπηρία σε 1 λειτουργικό σύστημα ή ήπια αναπηρία σε 3 ή 4 λειτουργικά συστήματα. Απουσία αδυναμίας βάδισης.
3.5	Μέτρια αναπηρία σε 1 λειτουργικό σύστημα και παραπάνω από ελάχιστη αναπηρία σε αρκετά άλλα. Απουσία αδυναμίας βάδισης.
4.0	Σημαντική αναπηρία αλλά αυτοεξυπηρετούμενος και μη κλινήρης για 12 ώρες την ημέρα. Ικανότητα βάδισης χωρίς βοήθεια ή στάση για 500 μέτρα.
4.5	Σημαντική αναπηρία αλλά μη κλινήρης για αρκετό διάστημα της ημέρας, ικανός να εργαστεί μία πλήρη ημέρα, αλλιώς ίσως έχει περιορισμό στην πλήρη δραστηριότητα ή χρειάζεται μικρή βοήθεια. Ικανότητα βάδισης χωρίς βοήθεια ή στάση για 300 μέτρα.
5.0	Αναπηρία σοβαρή ώστε να εμποδίζει τις πλήρεις καθημερινές δραστηριότητες και την ικανότητα να εργάζεται μια πλήρη ημέρα χωρίς ειδικές παροχές. Ικανότητα βάδισης χωρίς βοήθεια ή στάση για 200 μέτρα.
5.5	Αναπηρία που εμποδίζει τις πλήρεις καθημερινές δραστηριότητες. Ικανότητα βάδισης χωρίς βοήθεια ή στάση για 100 μέτρα.
6.0	Χρειάζεται υποστήριξη / βακτηρία για να βαδίσει 100 μέτρα, με ή χωρίς στάση.
6.5	Χρειάζεται διπλή υποστήριξη / βακτηρία για να βαδίσει 20 μέτρα, χωρίς στάση.
7.0	Αδυναμία βάδισης πάνω από 5 μέτρα χωρίς βοήθεια. Σημαντικά περιορισμένος στο αναπηρικό αμαξίδιο για περίπου 12 ώρες το 24ωρο. Είναι ικανός να κινεί μόνος το αναπηρικό αμαξίδιο.
7.5	Αδυναμία να κάνει πάνω από μερικά βήματα. Είναι περιορισμένος στο αναπηρικό αμαξίδιο και μπορεί να χρειάζεται βοήθεια για να μετακινηθεί. Μπορεί να κινήσει το αμαξίδιο μόνος του για κάποιες ώρες αλλά όχι για πλήρη ημέρα, ίσως χρειαστεί μηχανοκίνητο αμαξίδιο.
8.0	Σημαντικά περιορισμένος στο κρεβάτι ή στην καρέκλα ή σε αναπηρικό αμαξίδιο. Μπορεί να βρίσκεται αρκετές ώρες εκτός κρεβατιού. Διατηρεί ισχύ στα χέρια και κάποιες λειτουργίες αυτοεξυπηρέτησης.
8.5	Σημαντικά περιορισμένος στο κρεβάτι την περισσότερη ημέρα. Διατηρεί κάποια ισχύ στα χέρια για μερικές λειτουργίες αυτοεξυπηρέτησης.
9.0	Καθελωμένος στο κρεβάτι. Σε θέση να επικοινωνεί και να φάει.
9.5	Καθελωμένος στο κρεβάτι και πλήρως εξαρτώμενος. Αδυναμία να επικοινωνεί και να φάει / καταπιεί.
10	Θάνατος λόγω της ΣΚΠ.

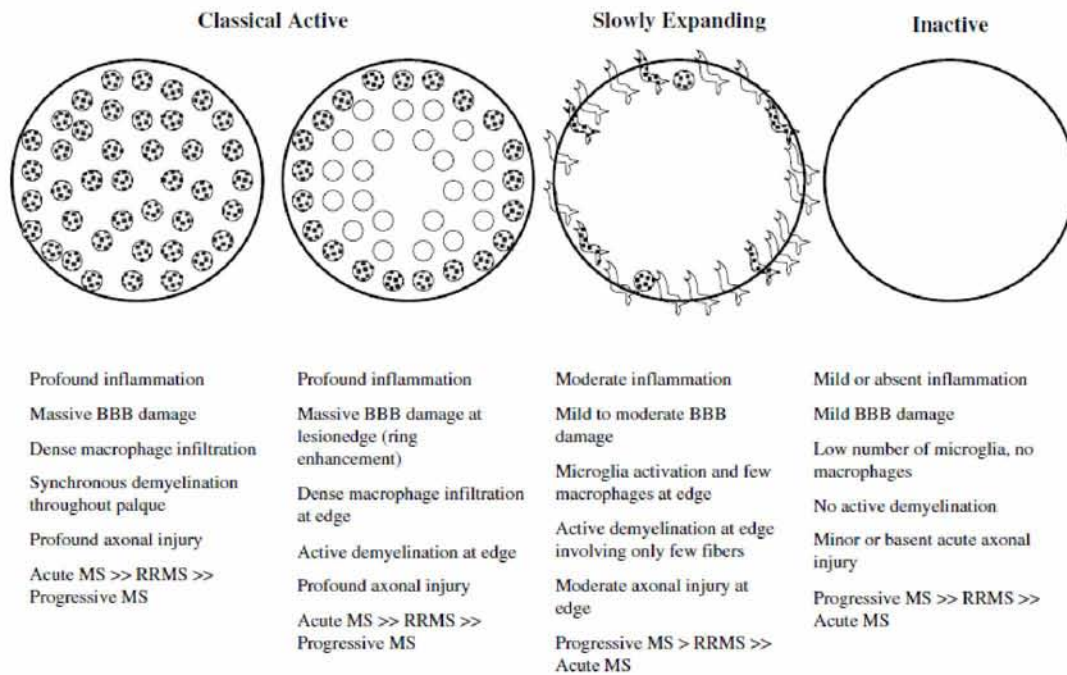
**Πίνακας 3. Expanded Disability Status Scale (EDSS)** Kurtzke JF., (1983) "Rating neurologic impairment in multiple sclerosis: an expanded disability status scale (EDSS)" - Απόδοση στα Ελληνικά από την Serono Hellas, 2001.



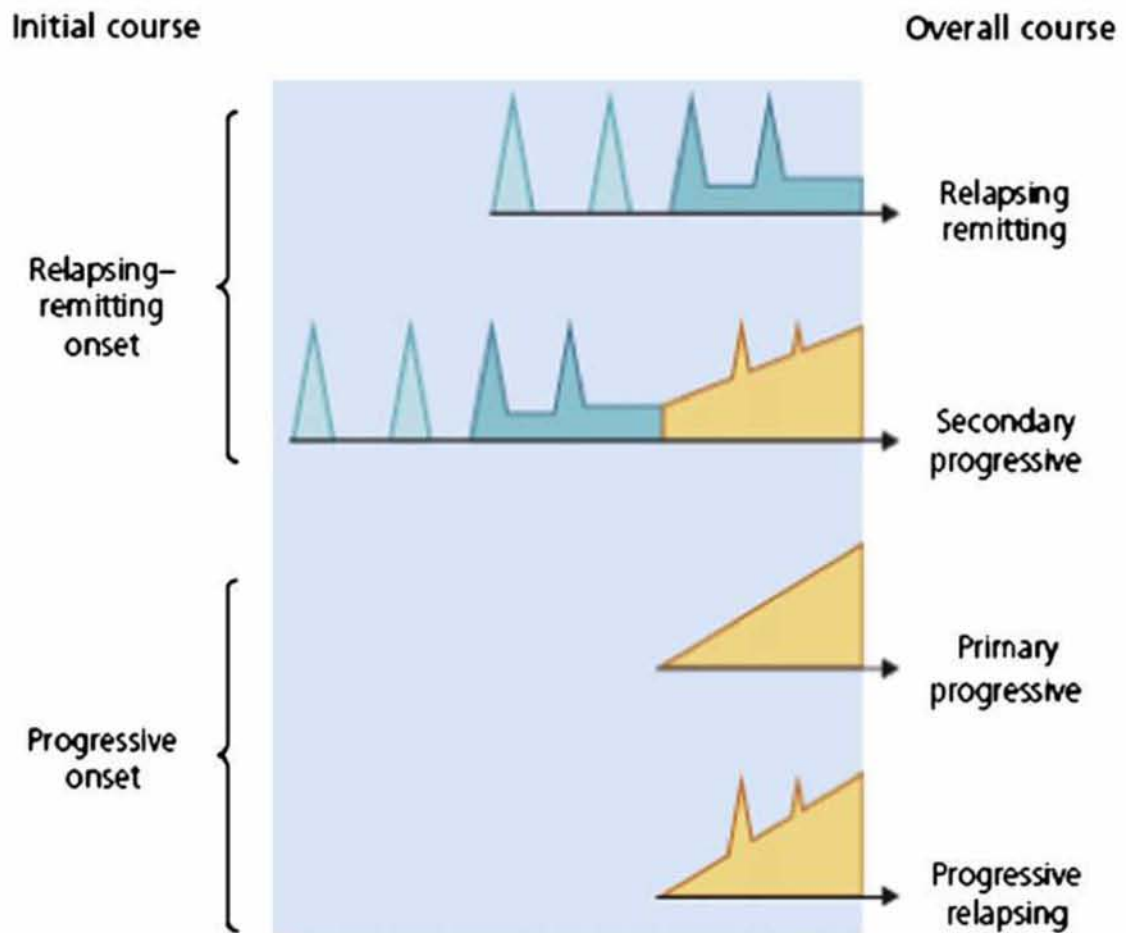
**Εικόνα 8.** Η φλεγμονώδης διαδικασία σχηματισμού της απομυελινωτικής πλάκας. Veen T., Nielsen J., Berkhof J., Barkhof F., Kamphorst W., Bö L., Ravid R., Verweij C., Huitinga I., Polman C., Uitdehaag B., (2007), "CCL5 and CCR5 genotypes modify clinical, radiological and pathological features of multiple sclerosis", J Neuroimmunol. 190(1-2):157-64.



**Εικόνα 9.** Βλάβη στον **αιματοεγκεφαλικό φραγμό** σε σχέση με φλεγμονή αλλοιώσεων ΣΚΠ. **(A)** Τυπική ενεργή βλάβη ΣΚΠ, ενδοθηλιακά κύτταρα με υψηλή έκφραση δυσφερίνης ως δείκτη αγγείων με βλάβη. Επιπρόσθετα υπάρχει σημαντική έξοδος ινικής στους ιστούς. Ανοσοϊστοχημική εξέταση για δυσφερίνη και ινική. **(B)** Βραδέως επεκτεινόμενη αλλοίωση PPMS. Η χρώση δυσφερίνης δείχνει αγγείο με βλάβη και φλεγμονή σε αραιά διαστήματα. **(C)** NAWM σε ασθενή με PPMS με περιαγγειακή φλεγμονή, χωρίς βλάβη ενδοθηλιακών κυττάρων. Veen T., Nielsen J., Barkhof J., Barkhof F., Kamphorst W., Bö L., Ravid R., Verweij C., Huitinga I., Polman C., Uitdehaag B., (2007), "CCL5 and CCR5 genotypes modify clinical, radiological and pathological features of multiple sclerosis", J Neuroimmunol. 190(1-2):157-64.



**Εικόνα 10.** Διαφορετικοί τύποι εστιακών αλλοιώσεων της λευκής ουσίας σε ΣΚΠ. Η εικόνα απεικονίζει τις βασικές αλλαγές σε κλασσική ενεργή, βραδέως επεκτεινόμενη και ανενεργή βλάβη ΣΚΠ. Μικροί ανοιχτοί κύκλοι: μακροφάγα με όψιμα προϊόντα αποδομής της μυελίνης, μικροί κύκλοι με κουκκίδες: μακροφάγα με πρώιμα προϊόντα αποδομής της μυελίνης, ανοιχτά δίπολα κύτταρα: κύτταρα μικρογλοίας, δίπολα κύτταρα με κουκκίδες: κύτταρα μικρογλοίας με πρώιμα προϊόντα αποδομής της μυελίνης. Οι κλασσικές ενεργές βλάβες εμφανίζουν διήθηση από μακροφάγα ή σε όλη τους την έκταση είτε στα όρια τους, με παρουσία προϊόντων πρώιμης αποδομής της μυελίνης. Οι βραδέως εξελισσόμενες βλάβες εμφανίζουν 1 δακτύλιο από ενεργοποιημένα κύτταρα μικρογλοίας στην παρυφή τους και κάποια μικρογλοιακά και μακροφάγα κύτταρα που περιέχουν πρώιμα προϊόντα αποδόμησης της μυελίνης. Οι ανενεργές βλάβες έχουν σαφή όρια χωρίς ενεργοποιημένα μικρογλοιακά και μακροφάγα κύτταρα. Veen T., Nielsen J., Berkhof J., Barkhof F., Kamphorst W., Bö L., Ravid R., Verweij C., Huitinga I., Polman C., Uitdehaag B., (2007), "CCL5 and CCR5 genotypes modify clinical, radiological and pathological features of multiple sclerosis", J Neuroimmunol. 190(1-2):157-64.



**Εικόνα 11.** Ταξινόμηση της κλινικής πορείας της ΣΚΠ. Lycklama a' Nijeholt GJ, et al., (1998), "Brain and spinal cord abnormalities in multiple sclerosis: correlation between MRI parameters, clinical subtypes and symptoms" Brain. 121 ( Pt 4):687-97.

Clinical presentation	Additional data needed for MS diagnosis
Two or more attacks; objective clinical evidence of 2 or more lesions	None
Two or more attacks; objective clinical evidence of 1 lesion	Dissemination in space, demonstrated by MRI or Two or more MRI-detected lesions consistent with MS plus positive CSF or Await further clinical attack implicating a different site
One attack; objective clinical evidence of 2 or more lesions	Dissemination in time, demonstrated by MRI or Second clinical attack
One attack; objective clinical evidence of 1 lesion (monosymptomatic presentation; clinically isolated syndrome)	Dissemination in space, demonstrated by MRI or Two or more MRI-detected lesions consistent with MS plus positive CSF and Dissemination in time, demonstrated by MRI or Second clinical attack
Insidious neurological progression suggestive of MS	Positive CSF and Dissemination in space, demonstrated by: (1) Nine or more T <sub>2</sub> lesions in brain or (2) 2 or more lesions in spinal cord or (3) 4–8 brain lesions plus 1 spinal cord lesion or Abnormal VEP associated with 4–8 brain lesions, or with fewer than 4 brain lesions plus 1 spinal cord lesion demonstrated by MRI and Dissemination in time, demonstrated by MRI or (4) Continued progression for 1 year

If criteria indicated are fulfilled the diagnosis is "multiple sclerosis" (MS); if the criteria are not completely met, the diagnosis is "possible MS." If the criteria are fully explored and not met, the diagnosis is "not MS."

No additional tests are required; however, if tests (MRI, CSF) are undertaken and are *negative*, extreme caution should be taken before making a diagnosis of MS. Alternative diagnoses must be considered. There must be no better explanation for the clinical picture.

MRI demonstration of space dissemination must fulfill the criteria derived from Barkhof et al. (1997) and Tintoré et al. (2000).

"Positive CSF" is determined by oligoclonal bands detected by established methods (preferably isoelectric focusing) different from any such bands in serum, or by a raised IgG index.

**Πίνακας 4. Κριτήρια διάγνωσης ΣΚΠ από την Διεθνή Επιτροπή για την Διάγνωση της ΣΚΠ** McDonald WI, et al. (2001) "Recommended diagnostic criteria for multiple sclerosis: guidelines from the International Panel on the diagnosis of multiple sclerosis" *Ann Neurol.* 50(1):121-7.

	DIS*	DIT	Ref
McDonald 2001	≥3 of the following: 9 T <sub>2</sub> lesions or 1 Gd-enhancing lesion; ≥3 periventricular lesions; ≥1 juxtacortical lesion; ≥1 posterior fossa lesion 1 spinal-cord lesion can replace 1 brain lesion	A Gd-enhancing lesion ≥3 months after CIS onset A new T <sub>2</sub> lesion with reference to a previous scan ≥3 months after CIS onset	11
McDonald 2005	≥3 of the following: 9 T <sub>2</sub> lesions or 1 Gd-enhancing lesion; ≥3 periventricular lesions; ≥1 juxtacortical lesion; ≥1 posterior fossa lesion or spinal-cord lesion A spinal-cord lesion can replace an infratentorial lesion Any number of spinal-cord lesions can be included in total lesion count	A Gd-enhancing lesion ≥3 months after CIS onset A new T <sub>2</sub> lesion with reference to a baseline scan obtained ≥30 days after CIS onset	15
New criteria	≥1 lesion in each of ≥2 characteristic locations: periventricular, juxtacortical, posterior fossa, spinal cord All lesions in symptomatic region excluded in brainstem and spinal-cord syndromes	A new T <sub>2</sub> lesion on follow-up MRI irrespective of timing of baseline scan	16

CIS=clinically isolated syndrome. Gd=gadolinium. \*On baseline or follow-up MRI. The McDonald 2001 and 2005 DIS criteria also include the presence of two or more T<sub>2</sub> lesions plus cerebrospinal fluid oligoclonal bands. Because cerebrospinal fluid was not examined systematically in the Magnims cohort, only the MRI criteria for DIS were used in this study.

**Table 1:** Three MRI criteria for dissemination in space (DIS) and dissemination in time (DIT) for multiple sclerosis

**Πίνακας 5Α. Κριτήρια της μαγνητικής τομογραφίας για την διασπορά της ΣΚΠ στον χώρο (DIS) και τον χρόνο (DIT).**



**2010 Revised McDonald Diagnostic Criteria for MS<sup>1</sup>**

Diagnosis of MS requires elimination of more likely diagnoses and demonstration of dissemination of lesions in space and time

CLINICAL (ATTACKS)	LESIONS	ADDITIONAL CRITERIA TO MAKE DX
2 or more	Objective clinical evidence of 2 or more lesions or objective clinical evidence of 1 lesion with reasonable historical evidence of a prior attack	None. Clinical evidence alone will suffice; additional evidence desirable but must be consistent with MS
2 or more	Objective clinical evidence of 1 lesion	Dissemination in space, demonstrated by ➤ ≥ 1 T2 lesion in at least two MS typical CNS regions (periventricular, juxtacortical, infratentorial, spinal cord); <b>OR</b> ➤ Await further clinical attack implicating a different CNS site
1	Objective clinical evidence of 2 or more lesions	Dissemination in time, demonstrated by ➤ Simultaneous asymptomatic contrast-enhancing and non-enhancing lesions at any time; <b>OR</b> ➤ A new T2 and/or contrast-enhancing lesions(s) on follow-up MRI, irrespective of its timing; <b>OR</b> ➤ Await a second clinical attack
1	Objective clinical evidence of 1 lesion	Dissemination in space, demonstrated by ➤ ≥ 1 T2 lesion in at least two MS typical CNS regions (periventricular, juxtacortical, infratentorial, spinal cord); <b>OR</b> ➤ Await further clinical attack implicating a different CNS site <b>AND</b> Dissemination in time, demonstrated by ➤ Simultaneous asymptomatic contrast-enhancing and non-enhancing lesions at any time; <b>OR</b> ➤ A new T2 and/or contrast-enhancing lesions(s) on follow-up MRI, irrespective of its timing; <b>OR</b> ➤ Await a second clinical attack
0 (progression from onset)		One year of disease progression (retrospective or prospective) <b>AND</b> at least 2 out of 3 criteria: ➤ Dissemination in space in the brain based on ≥1 T2 lesion in periventricular, juxtacortical or infratentorial regions; ➤ Dissemination in space in the spinal cord based on ≥2 T2 lesions; <b>OR</b> ➤ Positive CSF

**Πίνακας 5B. Τα αναθεωρημένα διαγνωστικά κριτήρια για την διάγνωση της ΣΚΠ (McDonald 2010).** Polman et al., (2011) "Diagnostic criteria for multiple sclerosis: 2010 Revisions to the McDonald criteria" Ann Neurol. 69(2):292-302.

<b>Infectious/Post-infectious</b>	<b>Vascular</b>
Virus	Lacunar infarcts
Acute disseminated encephalomyelitis (ADEM)	Binswanger (subcortical arteriosclerotic encephalopathy)
Myelitis	Cerebral autosomal dominant arteriopathy with subcortical ischemic leukoencephalopathy (CADASIL)
HIV encephalitis	Brain embolism
Progressive multifocal leukoencephalopathy	
Herpes encephalitis	
<b>Bacteria</b>	<b>Tumor</b>
Brain abscess	Lymphoma
Meningo encephalitis	Metastasis
	Glioma
<b>Other infectious diseases</b>	<b>Metabolic</b>
Toxoplasmosis	<b>Acquired</b>
Neurocysticercosis	central pontine myelinolysis
Neurosyphilis	
Lyme disease, neuroborreliosis	
<b>Systemic/Autoimmune</b>	<b>Hereditary</b>
Systemic lupus erythematosus	Leukodystrophies
Behçet's disease	
	<b>Toxic</b>
	Toxic demyelination
	Neurosarcoidosis
	Sjögren's disease

**Πίνακας 6.** Η βασική διαφορική διάγνωση στη ΣΚΠ. Trojano M., et al., (2001) "The differential diagnosis of multiple sclerosis: classification and clinical features of relapsing and progressive neurological syndromes" *Neurol Sci.* 22 Suppl 2:S98-102.

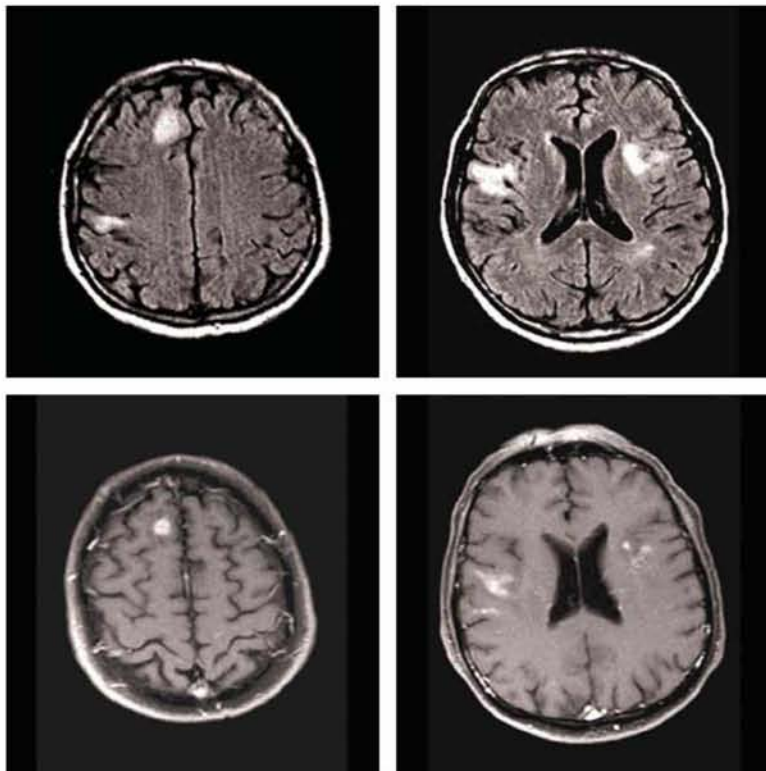
	Disease
<b>Brain white matter</b>	
Normal	NMO (absent or few lesions), ATM
Large lesions	AMS (sometimes confluent and perilesional oedema), BCS (concentric whorls of alternating rings of enhancement), PACNS (with mass effect)
Symmetrically distributed lesions	ADEM, AFL
Poorly defined lesion margins	ADEM
Absent or rare Dawson fingers, corpus callosum and periventricular lesions	ADEM
Absent MRI activity at follow-up	ADEM
T2-hyperintensity of the temporal pole, U-fibres at the vertex, external capsule and insular regions	CADASIL
Multiple bilateral microhaemorrhagic foci	CADASIL, SVD
Frequent sparing of corpus callosum and cerebellum	CADASIL, SVD
Lesions in the centre of corpus callosum, sparing the periphery	Susac's syndrome
Haemorrhages	PACNS
Simultaneous enhancement of all lesions	ADEM, PACNS, sarcoidosis
Infarcts	SID, PACNS, SVD
Punctiform parenchymal enhancement	PACNS, sarcoidosis, NBD
Predominance of lesions at the cortical/subcortical junction	SID
Diffuse WM involvement	NBD, encephalitis (HIVE), SVD, CADASIL
Cerebral venous sinus thrombosis	NBD
Large and infiltrating brainstem lesions	NBD
Anterior temporal and inferior frontal lobe involvement, associated with enhancement or mass effect	Encephalitis (HSE)
Isolated lesions with ring enhancement (often complete)	Abscesses
Mass effect	Abscesses
Multifocal, asymmetrical lesions starting in a juxtacortical location and progressively enlarging	PML
Large lesions with absent or rare mass effect	PML
Extensive and bilateral periventricular abnormalities in isolation	B12D, ACD
<b>Cortical grey matter</b>	
Cortical/subcortical lesions crossing vascular territories	MELAS
Prevalent involvement versus white matter	Encephalitis
Infiltrating lesions that do not remain in grey or white matter boundaries	Abscesses
<b>Deep grey matter</b>	
Bilateral lesions	ADEM (at the grey-white-matter junction), CADASIL
Lacunar infarcts	CADASIL, SVD
T1-hyperintensity of the pulvinar	FD
Multiple discrete lesions in the basal ganglia and thalamus	Susac's syndrome
Large and infiltrating basal ganglia lesions	NBD
Infiltrating lesions without respecting grey-matter or white-matter boundaries	Abscesses
T2-hyperintense lesions in the dentate nuclei	AFL (CTX)

Spinal cord	
Large and swelling lesions	NMO (with corresponding T1 hypointensity), ADEM, ATM, Sjögren's syndrome
Diffuse abnormalities in the posterior columns	B12D, ACD
Other	
No "occult" changes in the NAWM	NMO, Lyme disease, SID (except in NSLE)
Pontine lacunar infarcts	CADASIL, SVD
Dilation of Virchow-Robin spaces	HHC, PACNS
Diffuse lactate increase on brain MRS	MELAS
Meningeal enhancement	Susac's syndrome, PACNS, NBD, meningitis, Lyme disease, sarcoidosis
Hydrocephalus	Sarcoidosis
Absence of optic-nerve lesions	PML
Regional atrophy	HHC (hippocampus and amygdala), NBD (brainstem)

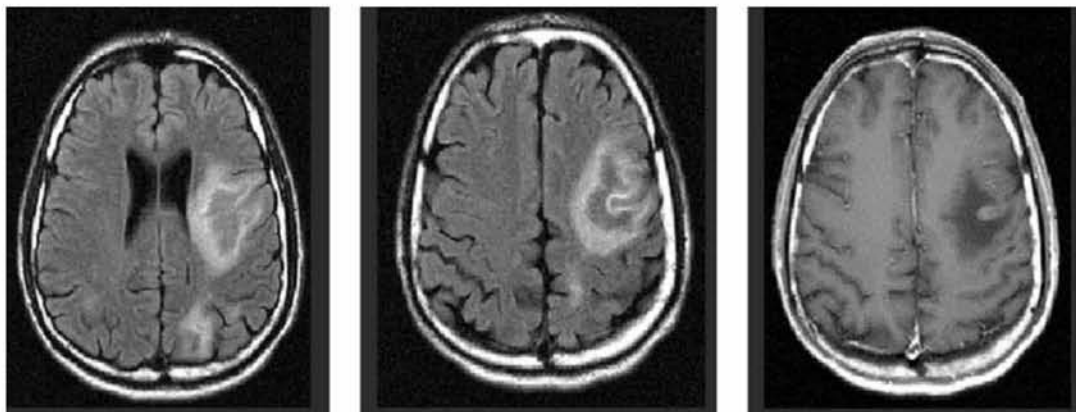
ACD=acquired copper deficiency. ADEM=acute disseminated encephalomyelitis. AFL=adult forms of leucoencephalopathies. AMS=acute multiple sclerosis (Marburg type). ATM=acute transverse myelitis. B12D=vitamin B12 deficiency. BCS=Balo's concentric sclerosis. CTX=cerebrotendinous xanthomatosis. FD=Fabry's disease. HHC=Hyper homocysteinaemia. HIVE=HIV encephalitis. HSE=herpes simplex encephalitis. MELAS=mitochondrial encephalopathy with lactic acidosis and stroke-like episodes. MRS=magnetic-resonance spectroscopy. NAWM=normal-appearing white matter. NBD=Behçet's disease with CNS involvement. NMO=neuromyelitis optica. NSLE= neuropsychiatric systemic lupus erythematosus. PACNS=primary angiitis of the CNS. PML=progressive multifocal leucoencephalopathy. SID=systemic immune-mediated diseases. SSP=subacute sclerosing panencephalitis. SVD=small-vessel disease.

**Table: MRI red flags suggestive of a diagnosis alternative to multiple sclerosis**

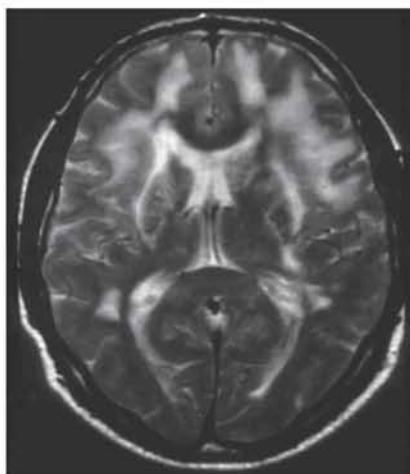
**Πίνακας 7.** Χαρακτηριστικά στην Μαγνητική Τομογραφία που κατευθύνουν σε **εναλλακτική διάγνωση** πέρα από την ΣΚΠ. Charil A., Yousry T., Rovaris M., et al. (2006) "MRI and the diagnosis of multiple sclerosis: expanding the concept of "no better explanation" *Lancet Neurol* 5: 841–52.



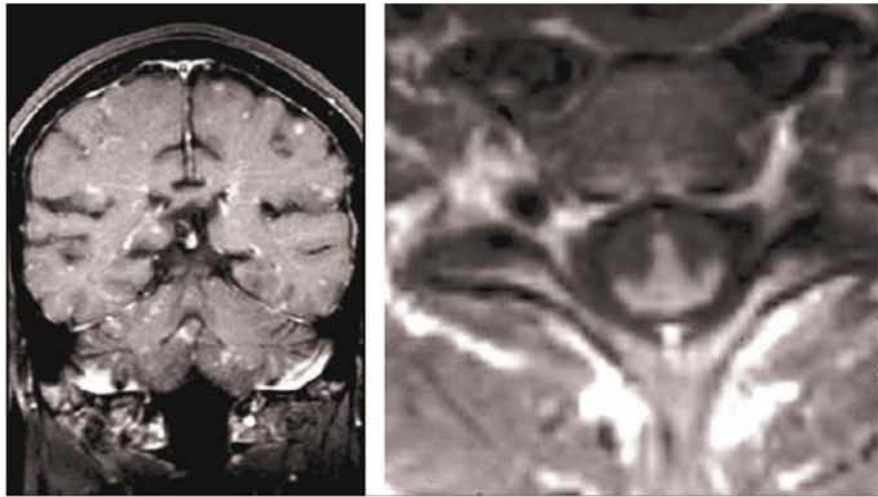
**Εικόνα 12.** Ασθενείς με **πρωτοπαθή αγγειίτιδα ΚΝΣ**. Υπάρχουν πολλαπλές βλάβες με φλοιώδη και υποφλοιώδη εντόπιση και σύγχρονη ενίσχυση. Η στικτή μορφολογία και η ενίσχυση των βλαβών διαφέρουν από εκείνες της ΣΚΠ. Trojano M., et al., (2001) "The differential diagnosis of multiple sclerosis: classification and clinical features of relapsing and progressive neurological syndromes" Neurol Sci. 22 Suppl 2:S98-102.



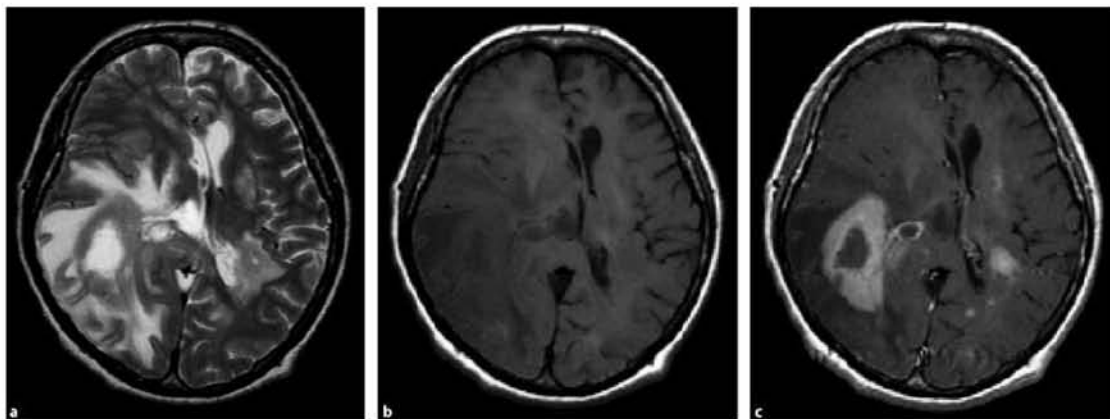
**Εικόνα 13.** Μαγνητική τομογραφία εγκεφάλου σε ασθενή με προοδευτική **πολυεστιακή λευκοεγκεφαλοπάθεια**. Ακολουθία T2 (αριστερά και μέση) και T1 μετά από σκιαγραφικό (δεξιά) δείχνουν δυο βλάβες στο αριστερό ημισφαίριο χωρίς σκιαγραφική ενίσχυση. Το έξω όριο της μεγαλύτερης βλάβης ακολουθεί το περίγραμμα του φλοιού. Trojano M., et al., (2001) "The differential diagnosis of multiple sclerosis: classification and clinical features of relapsing and progressive neurological syndromes" Neurol Sci. 22 Suppl 2:S98-102.



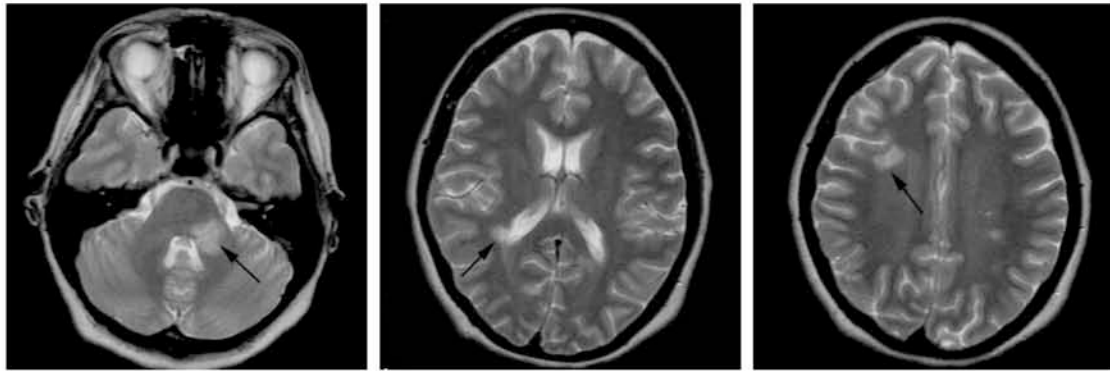
**Εικόνα 14.** Ακολουθία T2 – εγκάρσια τομή σε ασθενή με **CADASIL**. Οι αλλοιώσεις περιλαμβάνουν την έξω κάψα και τις ίνες U (U-fibers). Trojano M., et al., (2001) "The differential diagnosis of multiple sclerosis: classification and clinical features of relapsing and progressive neurological syndromes" Neurol Sci. 22 Suppl 2:S98-102



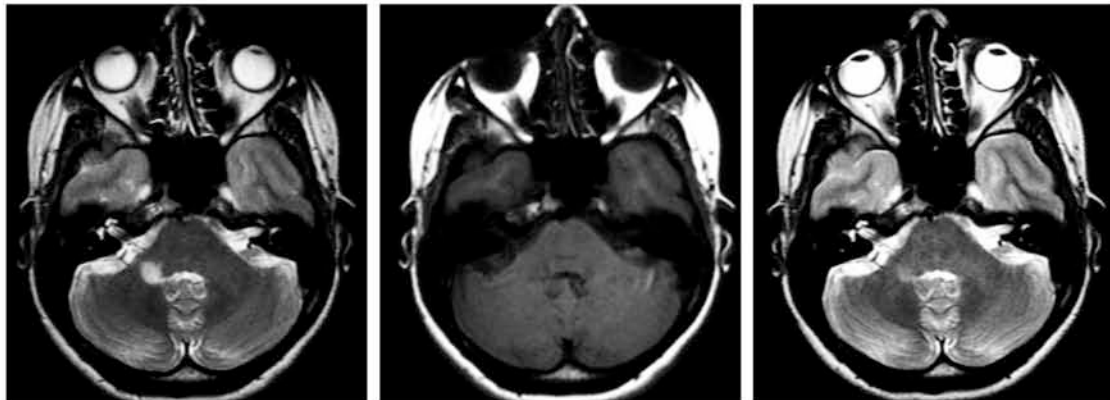
**Εικόνα 15.** Μαγνητική Τομογραφία σε ασθενή με **σαρκοείδωση**. T1 μετά από σκιαγραφικό σε στεφανιαίο και εγκάρσιο επίπεδο δείχνουν σύγχρονη ενίσχυση των πολλαπλών εστιών της λευκής ουσίας, των χώρων Virchow-Robin και των λεπτομηνίγγων. Trojano M., et al., (2001) "The differential diagnosis of multiple sclerosis: classification and clinical features of relapsing and progressive neurological syndromes" *Neurol Sci.* 22 Suppl 2:S98-102.



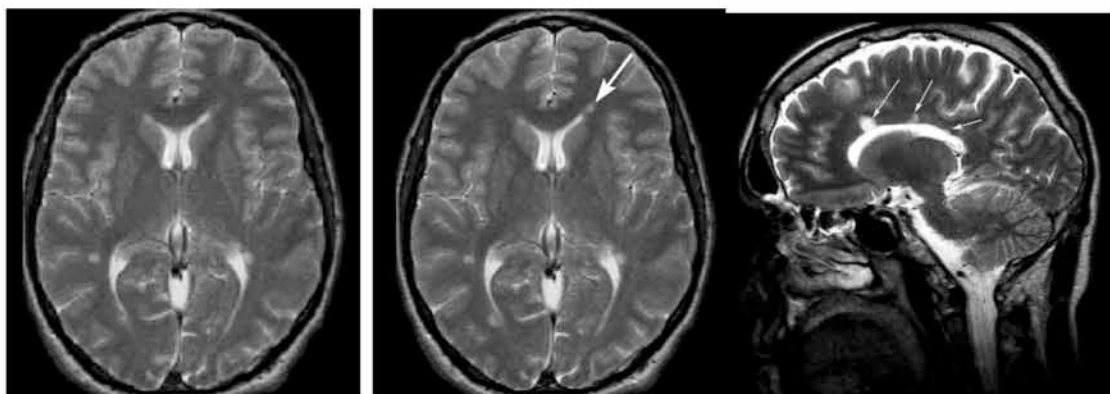
**Εικόνα 16.** Πολυεστιακό πρωτοπαθές **λέμφωμα** εγκεφάλου, με ευμεγέθη εστία στην δεξιά κροταφοβρεγματική χώρα, πλησίον του τριγώνου της πλάγιας κοιλίας. **Αριστερά:** T2: Ο όγκος προβάλλει με υπόστρωμα το αγγειογενές οίδημα, με ελαφρά υψηλότερο σήμα από την λευκή ουσία και κεντρική νέκρωση. **Μέση:** T1 χωρίς σκιαγραφικό. **Δεξιά:** T1 με σκιαγραφικό, με πολλαπλές εστίες ενίσχυσης σε διάφορα μεγέθη. Trojano M., et al., (2001) "The differential diagnosis of multiple sclerosis: classification and clinical features of relapsing and progressive neurological syndromes" *Neurol Sci.* 22 Suppl 2:S98-102.



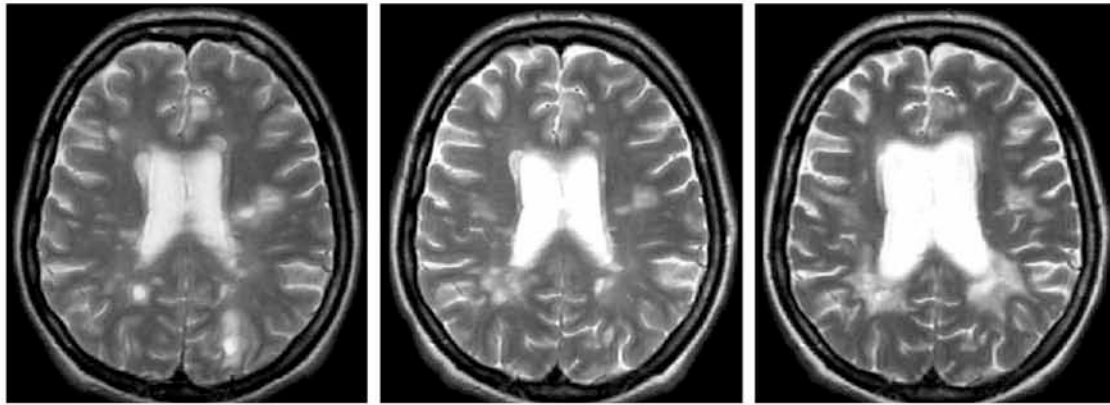
**Εικόνα 17.** Απεικόνιση με ΜΤ εστιακών βλαβών ΣΚΠ. T2 ακολουθία με εστιακή βλάβη 1. Στο αριστερό μέσο παρεγκεφαλιδικό σκέλος 2. Στην περικολιακή λευκή ουσία, παρά το έξω τοίχωμα της δεξιάς πλάγιας κοιλίας 3. Υποφλοιώδης εντόπιση, στον δεξιό μετωπιαίο λοβό και στην εν τω βάθει λευκή ουσία του αριστερού βρεγματικού λοβού. Barkhof F (1997) "The role of magnetic resonance imaging in diagnosis of multiple sclerosis" J Neurol. 244(2):76-84.



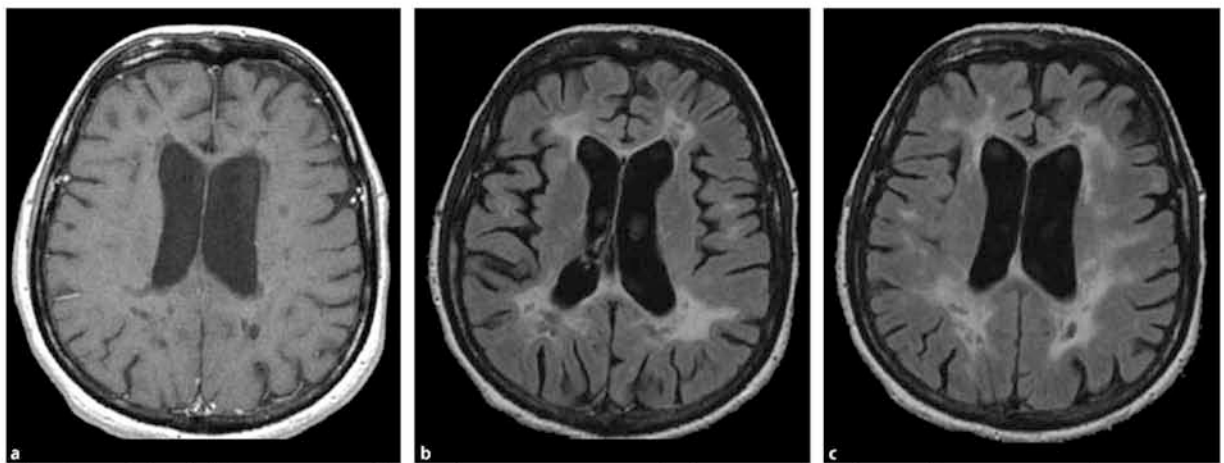
**Εικόνα 18.** Υποχώρηση μιας εστίας απομυελίνωσης στο δεξιό μέσο παρεγκεφαλιδικό ημισφαίριο: 1. Οξεία πλάκα σε T2 ακολουθία 2. Σε T1 ακολουθία 3. Η ίδια βλάβη 6 μήνες μετά μειωμένη σε μέγεθος και με χαμηλότερη ένταση σήματος σε T2 ακολουθία. Barkhof F (1997) "The role of magnetic resonance imaging in diagnosis of multiple sclerosis" J Neurol. 244(2):76-84.



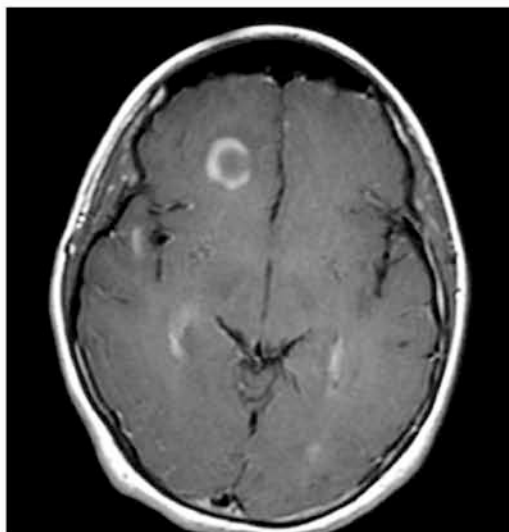
**Εικόνα 19.** RRMS. Μαγνητική τομογραφία σε T2 ακολουθία 1. Αρχική εξέταση 2. Μετά από 2 χρόνια, αναγνωρίζεται 1 καινούργια αλλοίωση 3. Βλάβες στο μεσολόβιο Barkhof F (1997) "The role of magnetic resonance imaging in diagnosis of multiple sclerosis" J Neurol. 244(2):76-84.



**Εικόνα 20.** SPMS. Μαγνητική τομογραφία με 1 έτος μεσοδιάστημα: T2 ακολουθία στο επίπεδο των πλαγίων κοιλιών – σταδιακή συρροή βλαβών στο επίπεδο των πλαγίων κοιλιών με σχηματισμό ενιαίας περιοχής με παθολογικά υψηλό σήμα. Συνυπάρχει εγκεφαλική ατροφία. Barkhof F (1997) "The role of magnetic resonance imaging in diagnosis of multiple sclerosis" J Neurol. 244(2):76-84.

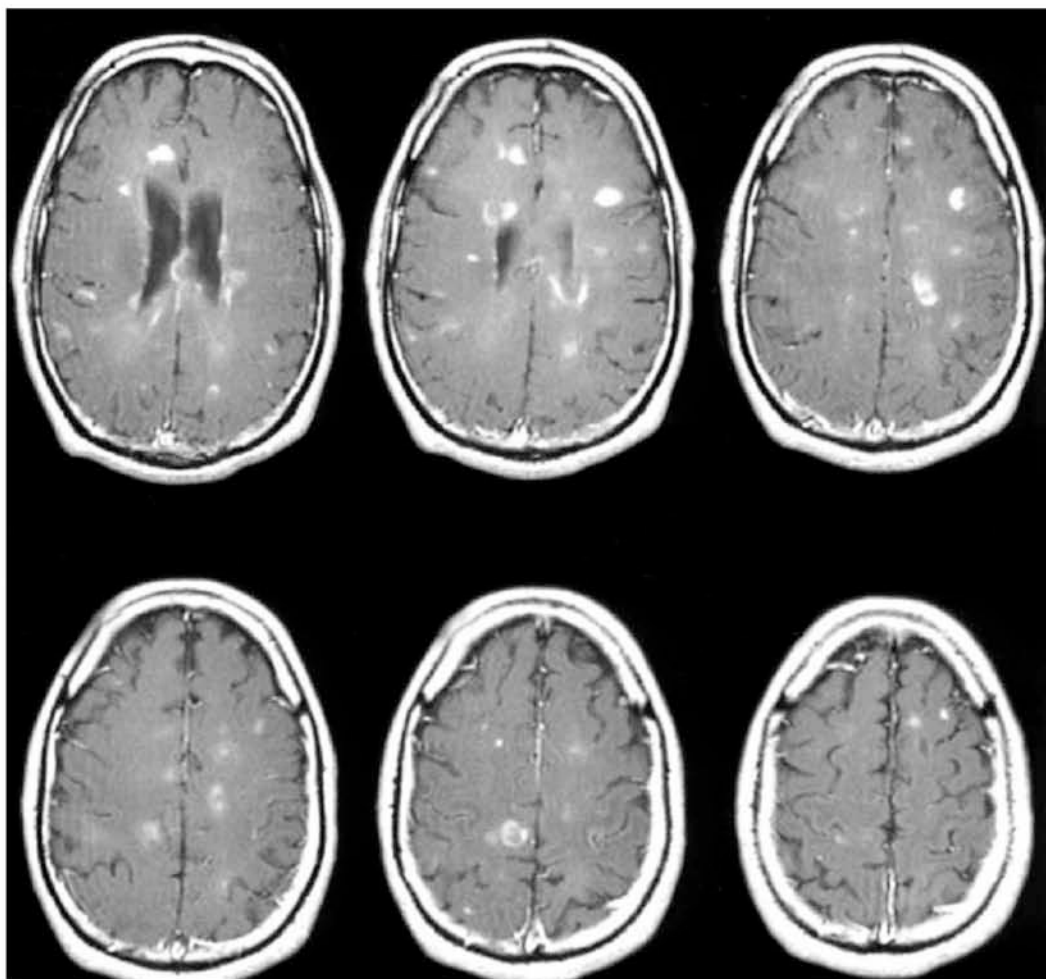


**Εικόνα 21.** Αύξηση των διαστάσεων των κοιλιών στα πλαίσια δευτερογενούς ατροφίας σε ασθενή με μακρύ ιστορικό MS, με γλοίωση στην περικοιλιακή λευκή ουσία, ακολουθία T1 και FLAIR στο επίπεδο των πλαγίων κοιλιών. Giorgio A., et al. (2008) "Brain Atrophy Assessment in Multiple Sclerosis: Importance and Limitations" Neuroimaging Clin N Am. 18(4):675-86.

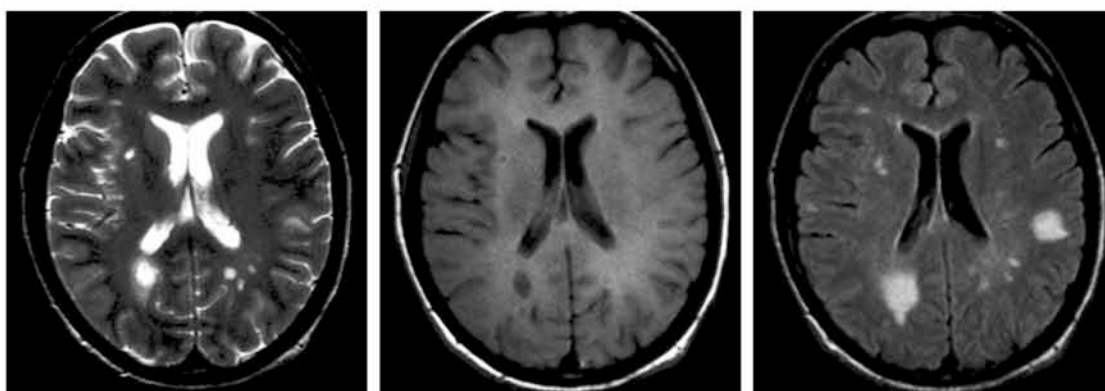


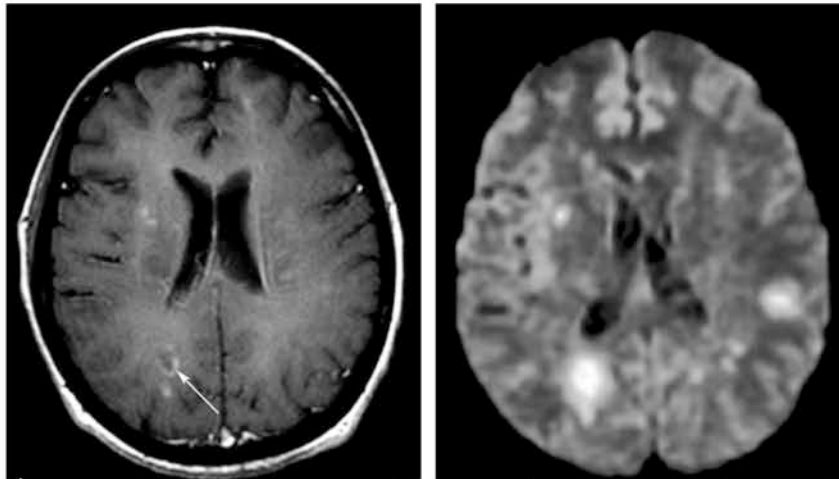


**Εικόνα 22.** Σκιαγραφική ενίσχυση αλλοίωσης ΣΚΠ με μορφολογία “ατελούς δακτυλίου”. Leist TP, et al. (2001) “Enhancing magnetic resonance imaging lesions and cerebral atrophy in patients with relapsing multiple sclerosis” Arch Neurol. 58(1):57-60.

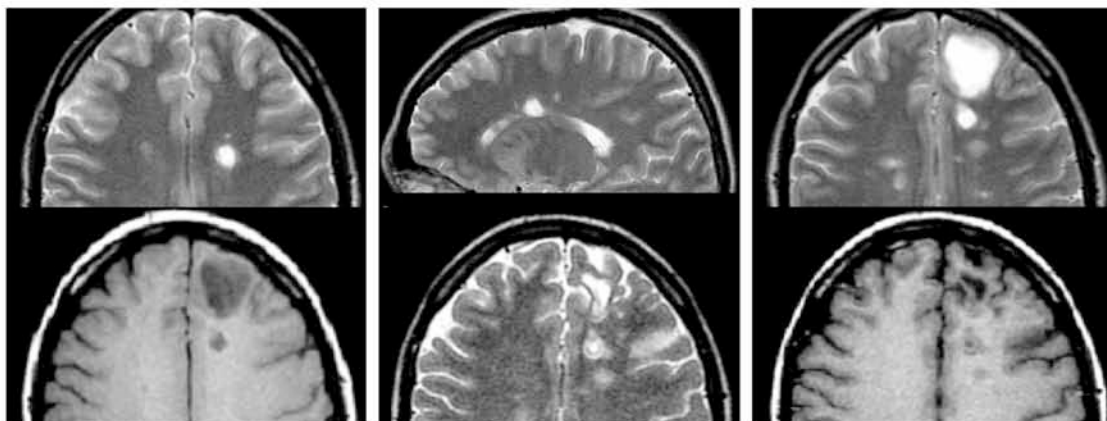


**Εικόνα 23.** Μορφολογία ενίσχυσης ενεργών βλαβών ΣΚΠ, διάχυτη και δακτυλιοειδής πρόσληψη σκιαγραφικού. Leist TP, et al. (2001) “Enhancing magnetic resonance imaging lesions and cerebral atrophy in patients with relapsing multiple sclerosis” Arch Neurol. 58(1):57-60.

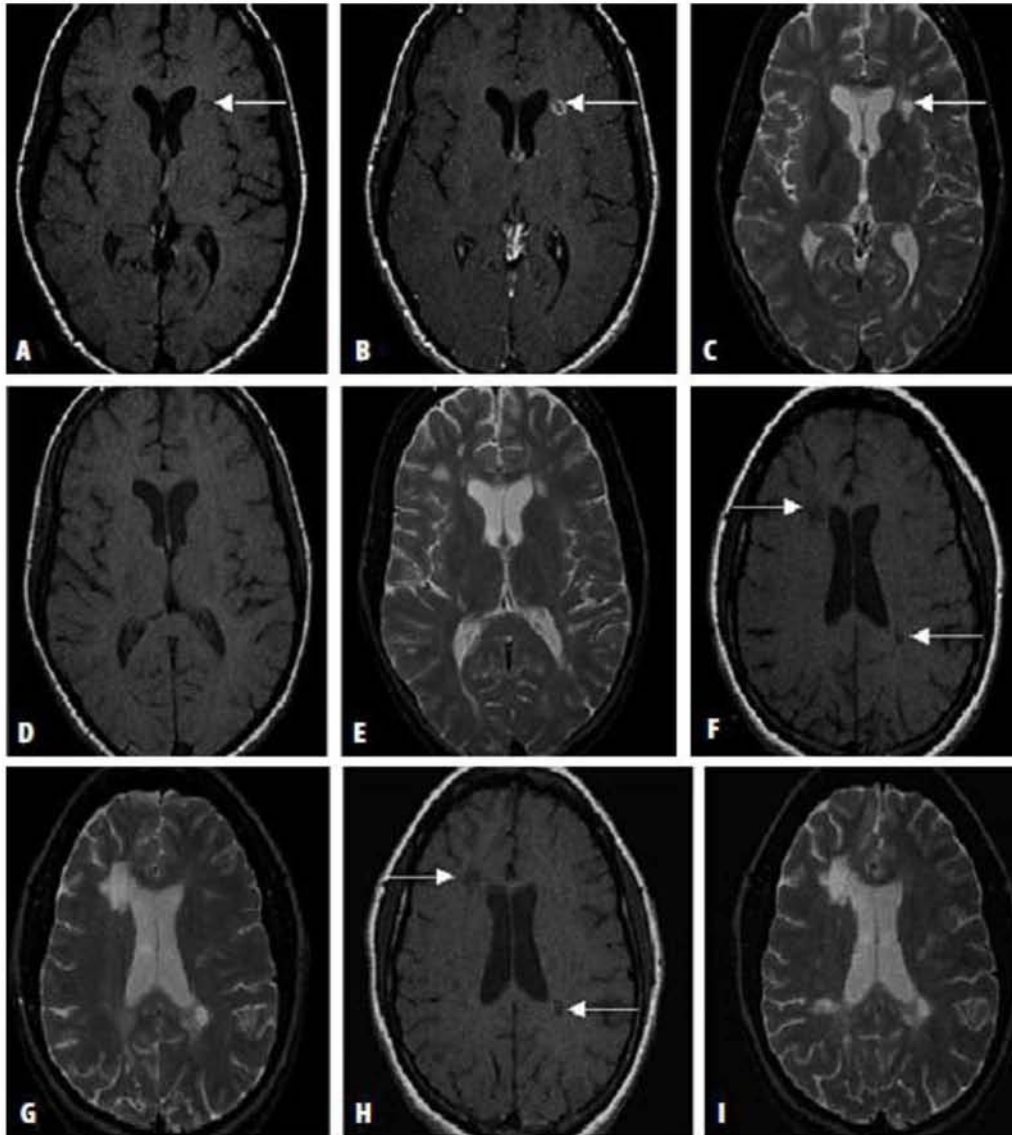




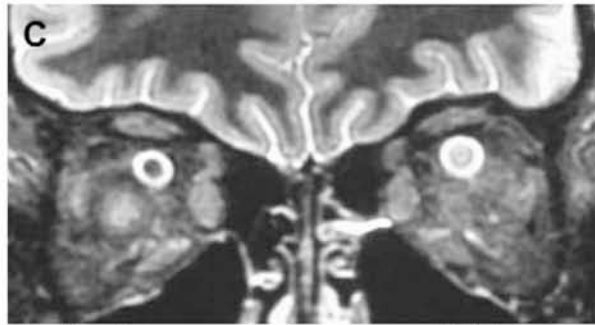
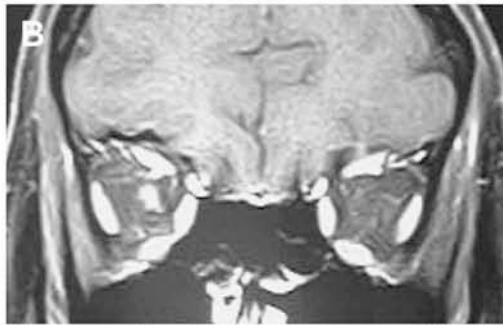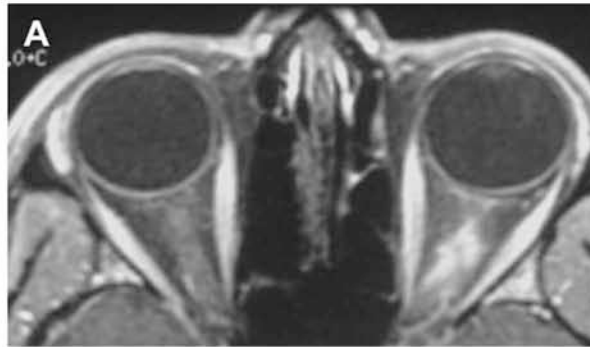
**Εικόνα 24.** Ενεργοποίηση παλαιάς βλάβης ΣΚΠ. Ακολουθία T2, T1, FLAIR, T1 με σκιαγραφικό και DWI. Σκιαγραφική ενίσχυση δίκην “ατελούς δακτυλίου” αναγνωρίζεται στα όρια παλαιάς βλάβης. Ελέγχονται επίσης μικρότερες ανενεργές βλάβες και νέες εστίες απομυελίνωσης με διάχυτη ενίσχυση. Αυξημένο σήμα ελέγχεται στην ακολουθία DWI λόγω οιδήματος σε ενεργείς πλάκες. Thorpe JW, Kidd D, Moseley IF, et al. (1996), “Serial gadolinium- enhanced MRI of the brain and spinal cord in early relapsing-remitting multiple sclerosis”. *Neurology* ;46:373–8.



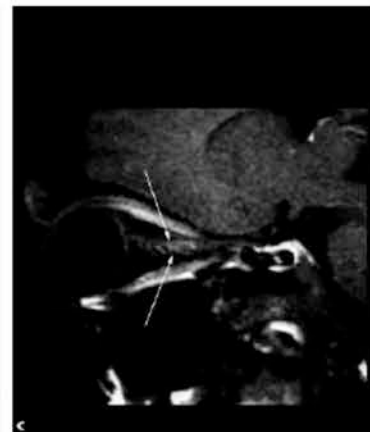
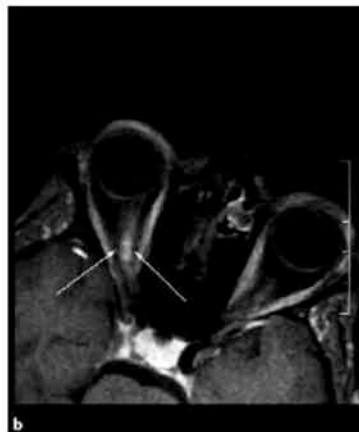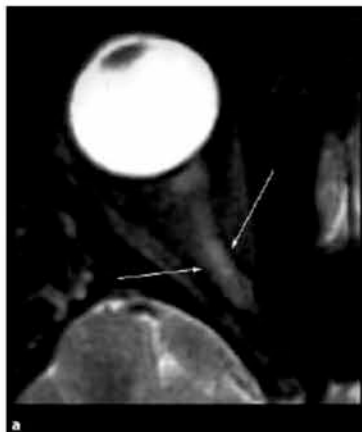**Εικόνα 25.** Ογκόμορφη MS. Εγκάρσια και οβελιαία T2 (1-2), Εγκάρσια T2 και T1 μετά από 2 χρόνια (3-4). Μία εστία απομυελίνωσης διαμέτρου 4 εκ. ελέγχεται στο πρόσθιο τμήμα του αριστερού μετωπιαίου λοβού, η οποία δεν προϋπήρχε. Μετά από 1 χρόνο (5-6) παρατηρείται σημαντική υποχώρηση της εστίας και εμφάνιση γλοιώσης και κυστικής μετατροπής. Shalmon B, Nass D, Ram Z et al (2000), “Giant lesions in multiple sclerosis a diagnostic challenge”, *J Harefuah* 138:936–939.



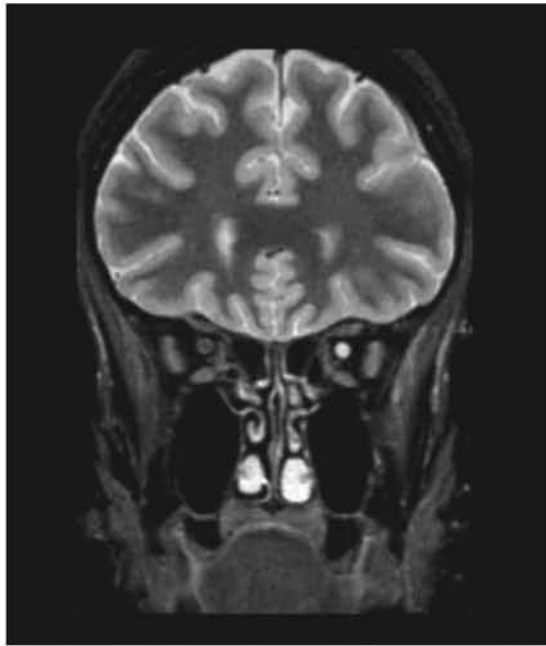
**Εικόνα 26.** Οι “μαύρες τρύπες”(BHs) σε ακολουθία T1: παροδικές (άνω σειρά εικόνων) και χρόνιες (κάτω σειρά εικόνων). **A, D, F, και H:** εικόνες σε ακολουθία T1. **B:** T1 μετά από σκιαγραφικό. **C, E και G:** εικόνες σε ακολουθία T2. Οι εικόνες **A–E** είναι από ασθενή με RRMS. Οι αρχικές εικόνες (**A–C**) είναι από πρόσφατα σχηματισμένη BH. Μετά από 8 μήνες (**D, E**) η BH έχει υποχωρήσει. Οι εικόνες **F–I** είναι από ασθενή με RRMS. Οι εικόνες **F και G** δείχνουν 2 BHs. Μετά από 9 μήνες (**H, I**) οι BHs παραμένουν. Rovira A., Leon A., (2008), “MR in the diagnosis and monitoring of multiple sclerosis: An overview”, *European Journal of Radiology* 67 409.414.



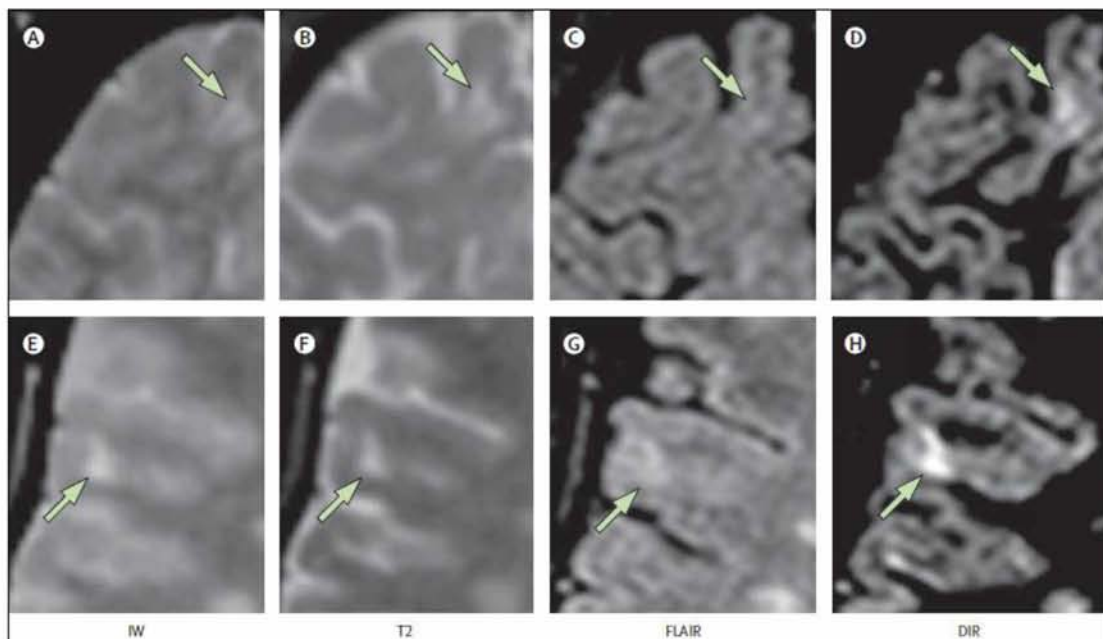
**Εικόνα 27.** (Α) Εγκάρσια T1 ακολουθία δείχνει ενίσχυση με γαδολίνιο του αριστερού οπτικού νεύρου σε οξεία οπτική νευρίτιδα (Β) Στεφανιαία T1 ακολουθία με ενίσχυση του ελύτρου του οπτικού νεύρου σε οξεία οπτική νευρίτιδα (Γ) Στεφανιαία T2 ακολουθία από ασθενή με οπτική νευρίτιδα με αύξηση του σήματος στο οπτικό νεύρο. Glisson C., et al (2009) "Nonconventional Optic Nerve Imaging in Multiple Sclerosis" *Neuroimaging Clin N Am.* 19(1):71-9.



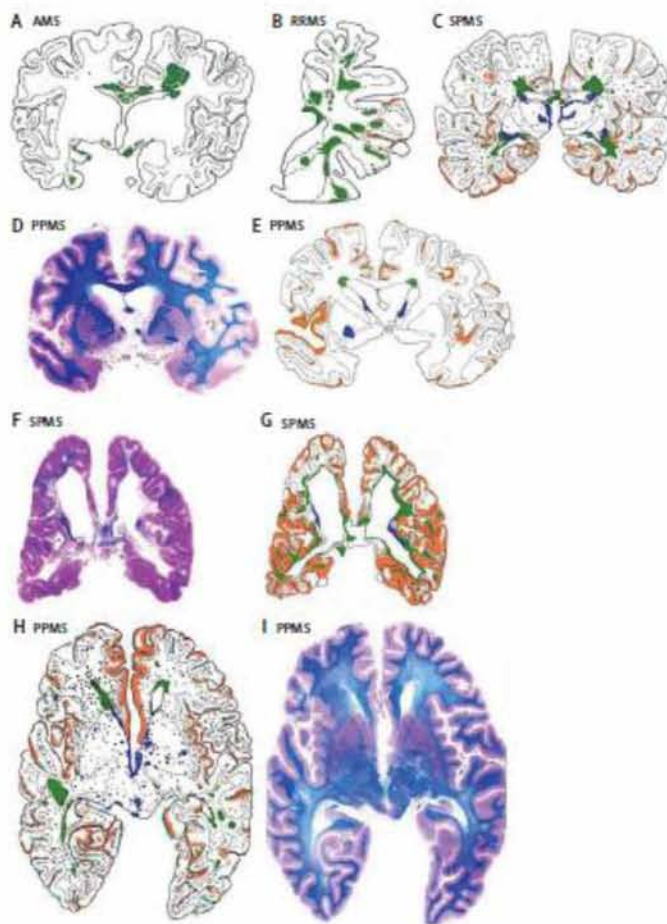
**Εικόνα 28.** Κλινικά μεμονωμένο σύνδρομο. Εστία απομυελίνωσης στο οπτικό νεύρο (οπτική νευρίτιδα) (Α) Ακολουθία T2 με καταστολή λίπους, (Β) Ακολουθία T1 με σκιαγραφικό σε εγκάρσιο επίπεδο και παράλληλα με το οπτικό νεύρο (Γ). Glisson C., et al (2009) "Nonconventional Optic Nerve Imaging in Multiple Sclerosis" *Neuroimaging Clin N Am.* 19(1):71-9.



**Εικόνα 29.** Οπτική νευρίτιδα αριστερά. Η εικόνα σε ακολουθία STIR σε στεφανιαίο επίπεδο δείχνει φυσιολογικό το οπτικό νεύρο δεξιά, με ένταση σήματος ίδιο με της λευκής ουσίας του εγκεφάλου. Αριστερά, το οπτικό νεύρο έχει υψηλό σήμα, συμβατό με οξεία οπτική νευρίτιδα. Glisson C., et al (2009) "Nonconventional Optic Nerve Imaging in Multiple Sclerosis" *Neuroimaging Clin N Am.* 19(1):71-9.



**Εικόνα 30.** Εγκάρσιες εικόνες ενδιάμεσης βαρύτητας, T2, 3D-FLAIR και 3D-DIR από βλάβες του φλοιού. Οι βλάβες αναγνωρίζονται καλύτερα στην ακολουθία DIR συγκριτικά με τις υπόλοιπες ακολουθίες. Geurts J., et al (2008) "Grey matter pathology in multiple sclerosis" *Lancet Neurol.* 7(9):841-51.

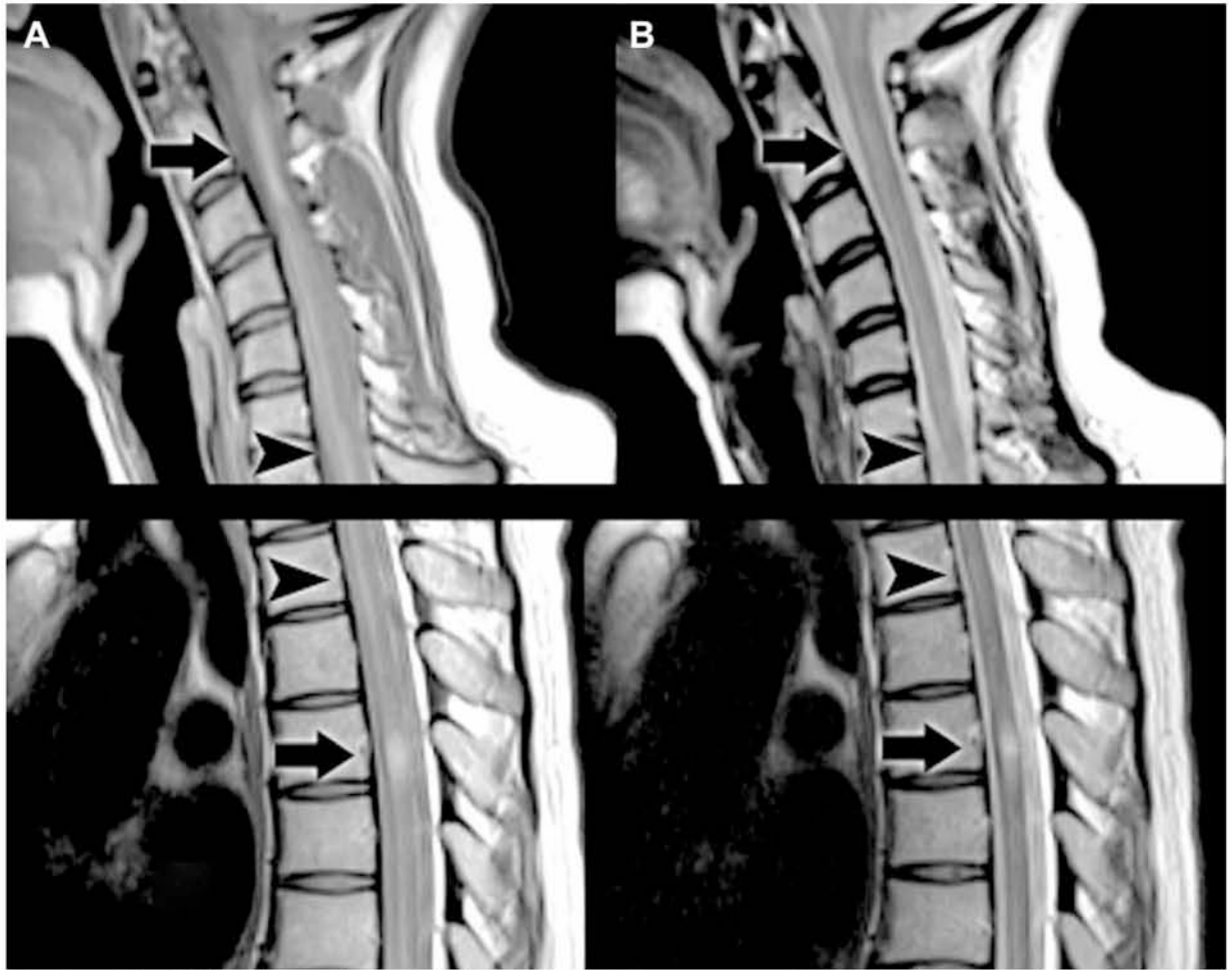


**Εικόνα 31.** Σχηματικός χάρτης βλαβών ΣΚΠ και οι αντίστοιχες τομές με χρώση Luxol fast-blue. Εστιακές αλλοιώσεις απομυελίνωσης αναγνωρίζονται στην λευκή ουσία στην οξεία ΣΚΠ και στην RRMS, ενώ η απομυελίνωση του φλοιού και η διάχυτη φλεγμονή της λευκής ουσίας χαρακτηρίζουν την PPMS και την SPMS. Bö L, Geurts JJ, van der Valk P, Polman C, Barkhof F., (2007), "Lack of correlation between cortical demyelination and white matter pathologic changes in multiple sclerosis", Arch Neurol. 64(1):76-80.

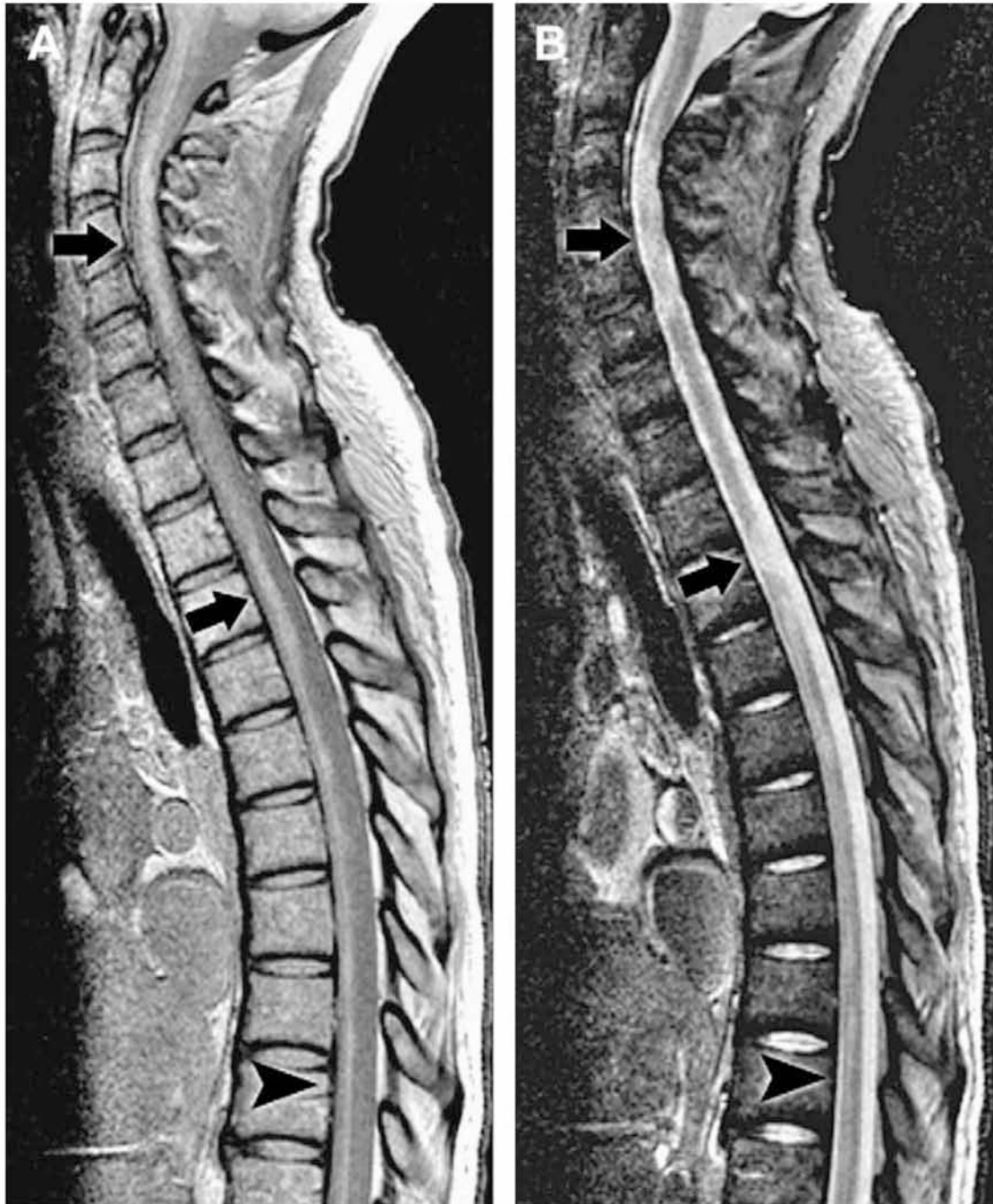
**Table 1**  
Indications for spinal cord imaging

Situation	Goal
Clinically isolated syndrome with only spinal cord symptoms	Increase specificity and sensitivity, rule out other disease, or detect clinically silent lesions
Negative brain scan and strong clinical suspicion	Increase sensitivity, detect additional MS lesions
Nonspecific brain MRI findings (eg, older age, hypertension)	Increase specificity, determine whether absence of spinal cord lesions may rule out MS
Atypical new spinal cord symptoms	Increase specificity, rule out other disease, or confirm MS lesions
Primary progressive MS	Increase sensitivity and specificity, detect additional lesions (or diffuse abnormalities), rule out other disease

**Πίνακας 8.** Ενδείξεις για απεικόνιση του ΝΜ. Bot JC, (2009) "Spinal Cord MRI in Multiple Sclerosis: Conventional and Nonconventional MR Techniques", Neuroimaging Clin N Am. 19(1):81-99.

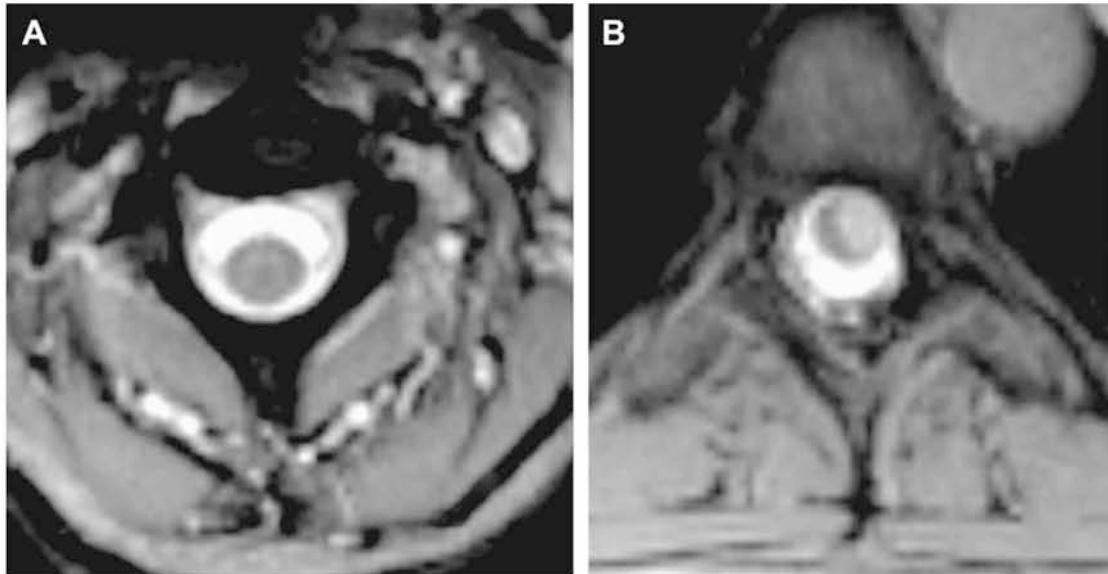


**Εικόνα 32.** Οβελιαίες εικόνες ενδιάμεσου και T2 προσανατολισμού. Αναγνωρίζονται εστιακές και διάχυτες αλλοιώσεις. Οι διάχυτες αλλοιώσεις εκτιμώνται καλύτερα με την ακολουθία ενδιάμεσης βαρύτητας. Jeffery DR, Mandler RN, Davis LE. (1993), "Transverse myelitis: retrospective analysis of 33 cases, with differentiation of cases associated with multiple sclerosis and parainfectious events", Arch Neurology 50:532-5.

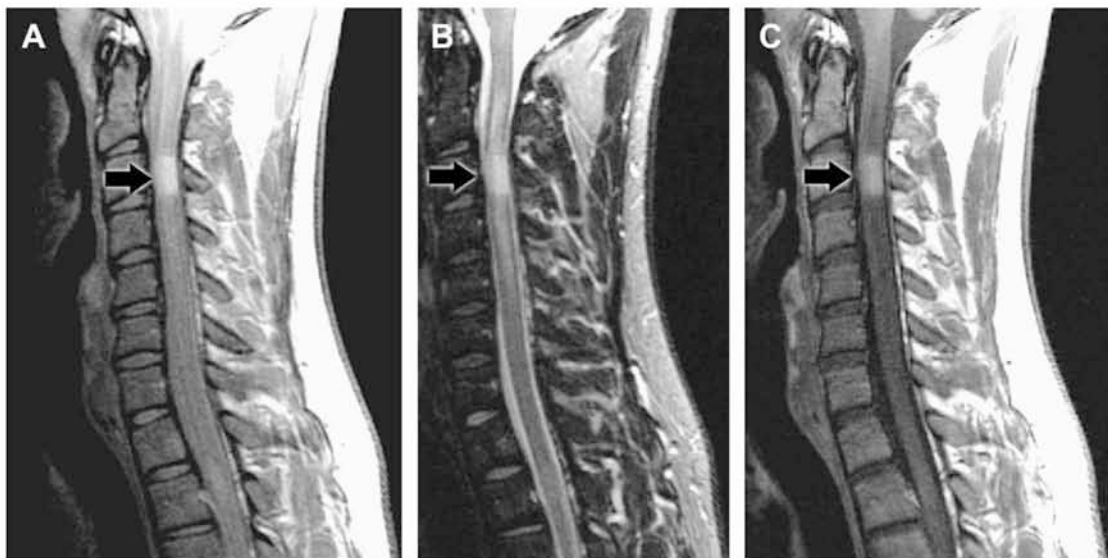


**Εικόνα 33.** Οβελιαίες εικόνες σε ενδιάμεσο και T2 προσανατολισμό του ΝΜ σε ασθενή με SPMS. Ελέγχονται εκτεταμένες αλλοιώσεις, τόσο συρρέουσες εστιακές όσο και διάχυτες στην μεσότητα της θωρακικής μοίρας του ΝΜ και στην αυχενική μοίρα του ΝΜ. Bot JC, (2009) "Spinal Cord MRI in Multiple Sclerosis: Conventional and Nonconventional MR Techniques", *Neuroimaging Clin N Am.* 19(1):81-99.

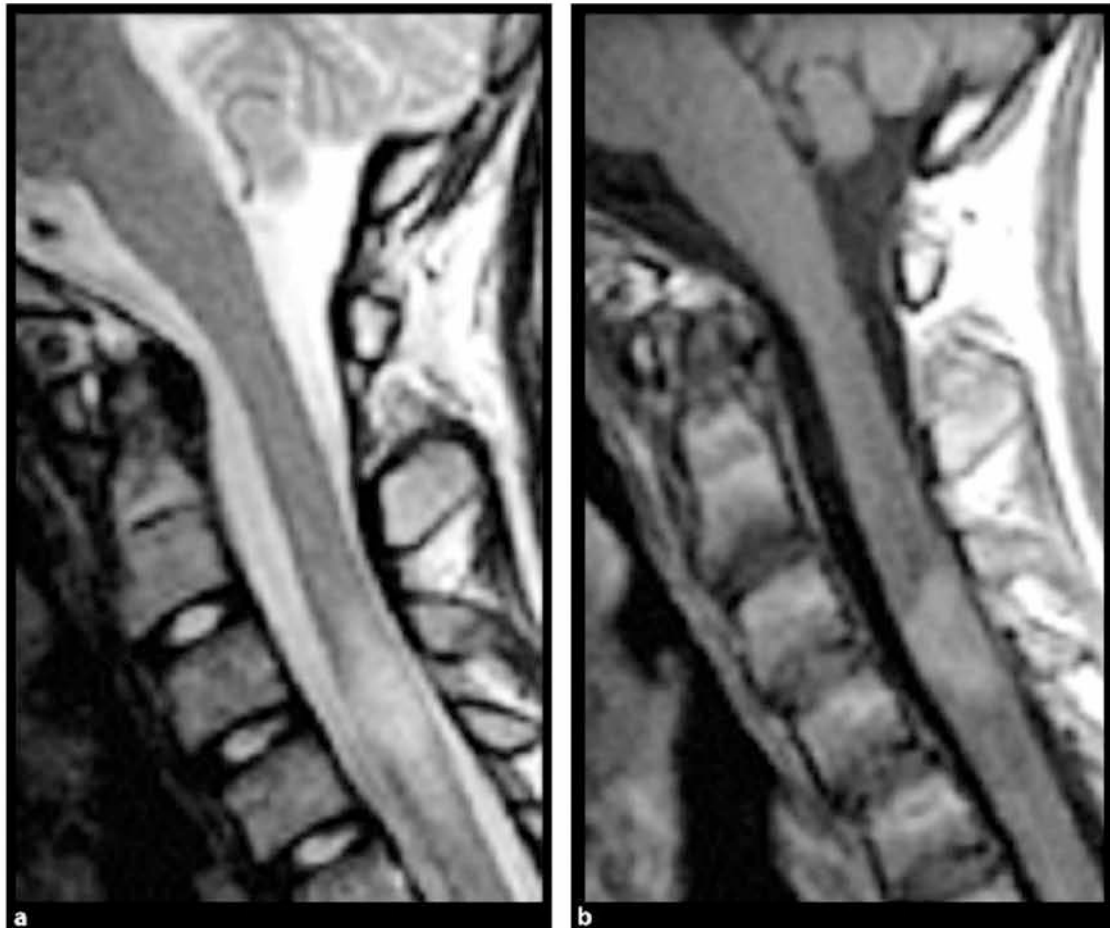



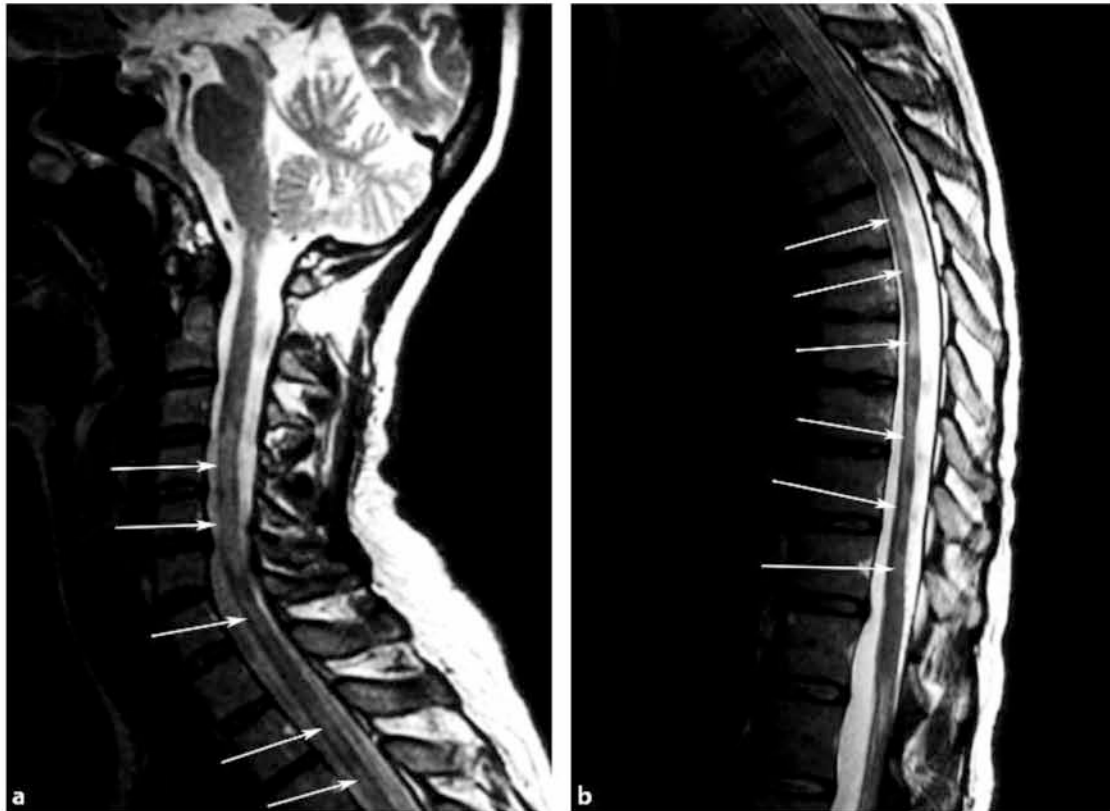**Εικόνα 34.** Εγκάρσια T2 ακολουθία: (A) φυσιολογικός ΝΜ και (B) ΝΜ με εστιακή αλλοίωση ΣΚΠ. Η βλάβη δεν φείδεται της φαιάς ουσίας και εντοπίζεται στην πλάγια, οπίσθια και πρόσθια στήλη αριστερά. Δεν ελέγχεται οίδημα ή ατροφία του ΝΜ.  
Bot et al. (2002) "Differentiation of multiple sclerosis from other inflammatory disorders and cerebrovascular disease: value of spinal MR imaging" Radiology 223(1):46-56.



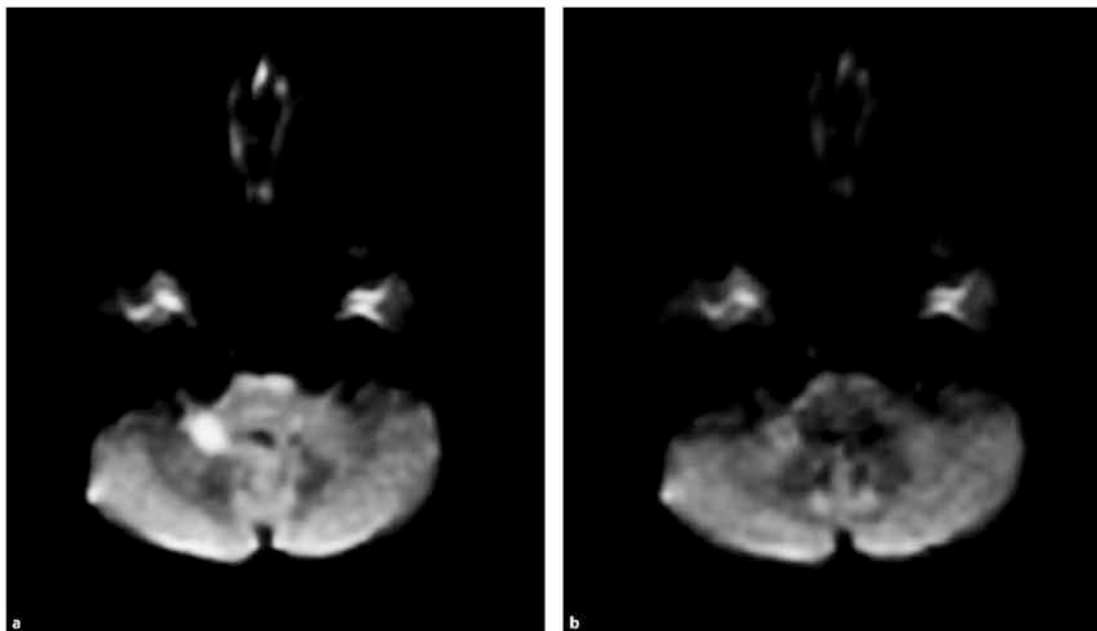
**Εικόνα 35.** Οβελιαίες εικόνες ενδιάμεσου και T2 προσανατολισμού και T1 μετά από χορήγηση γαδολινίου, στο ΝΜ ασθενούς με κλινικά σημεία οξείας μυελίτιδας. Η εστιακή αλλοίωση περιβάλλεται από οίδημα και ενισχύεται μετά την χορήγηση σκιαγραφικού. Bot JC, (2009) "Spinal Cord MRI in Multiple Sclerosis: Conventional and Nonconventional MR Techniques", Radiology. 223(1):46-56.



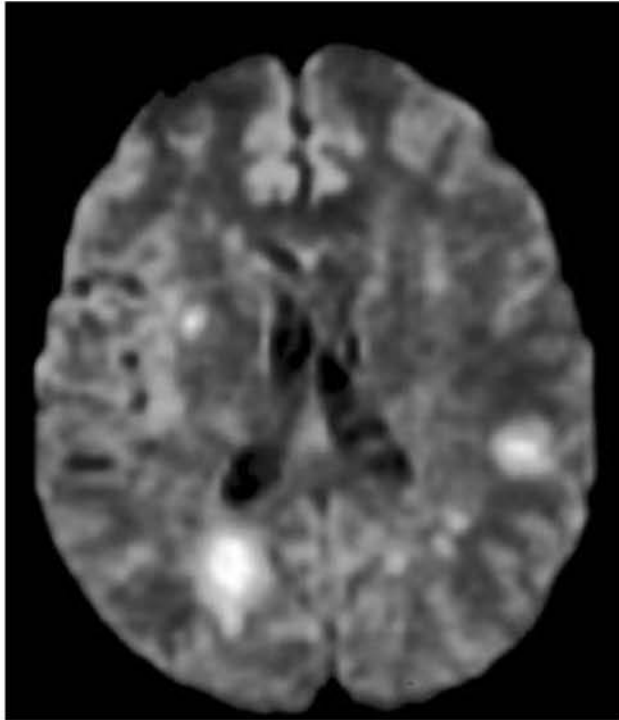
**Εικόνα 36.** Οξεία εστία απομυελίνωσης στην αυχενική μοίρα ασθενή με ΣΚΠ. Ακολουθία T2 και T1 με σκιαγραφικό. Ελέγχεται διάχυτη ενίσχυση της εστίας. Το περιεστιάκό οίδημα δεν ενισχύεται και είναι αυξημένου σήματος σε T2 και μειωμένου σήματος σε T1. Jeffery DR, Mandler RN, Davis LE. (1993), "Transverse myelitis: retrospective analysis of 33 cases, with differentiation of cases associated with multiple sclerosis and parainfectious events", Arch Neurology 50:532-5.



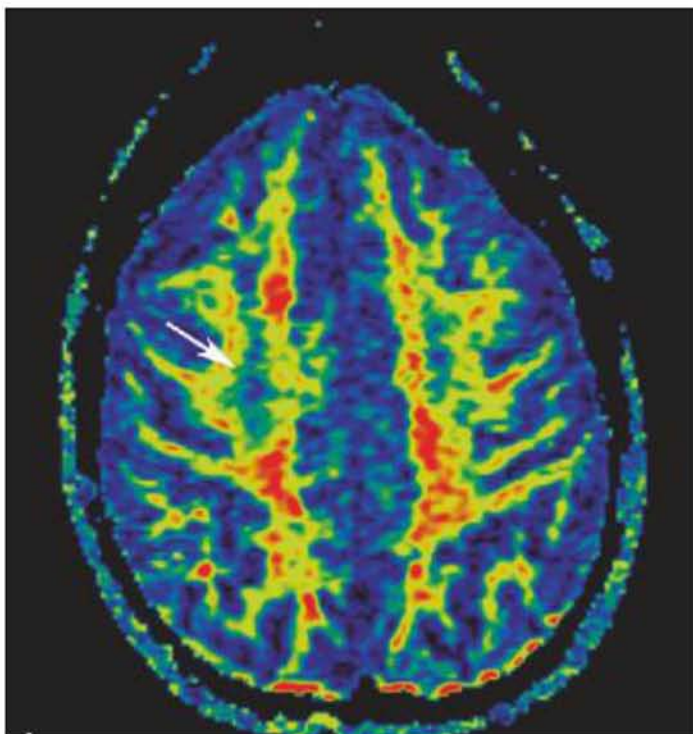
**Εικόνα 37.** Πολλαπλές συρρέουσες πλάκες ΣΚΠ και ατροφία ΝΜ σε ασθενή με SPMS. T2 ακολουθία της αυχενικής, ανώτερης-κατώτερης θωρακικής και οσφυϊκής μοίρας σε οβελιαίο επίπεδο. Bot JC, (2009) "Spinal Cord MRI in Multiple Sclerosis: Conventional and Nonconventional MR Techniques" *Neuroimaging Clin N Am.* 19(1):81-99.



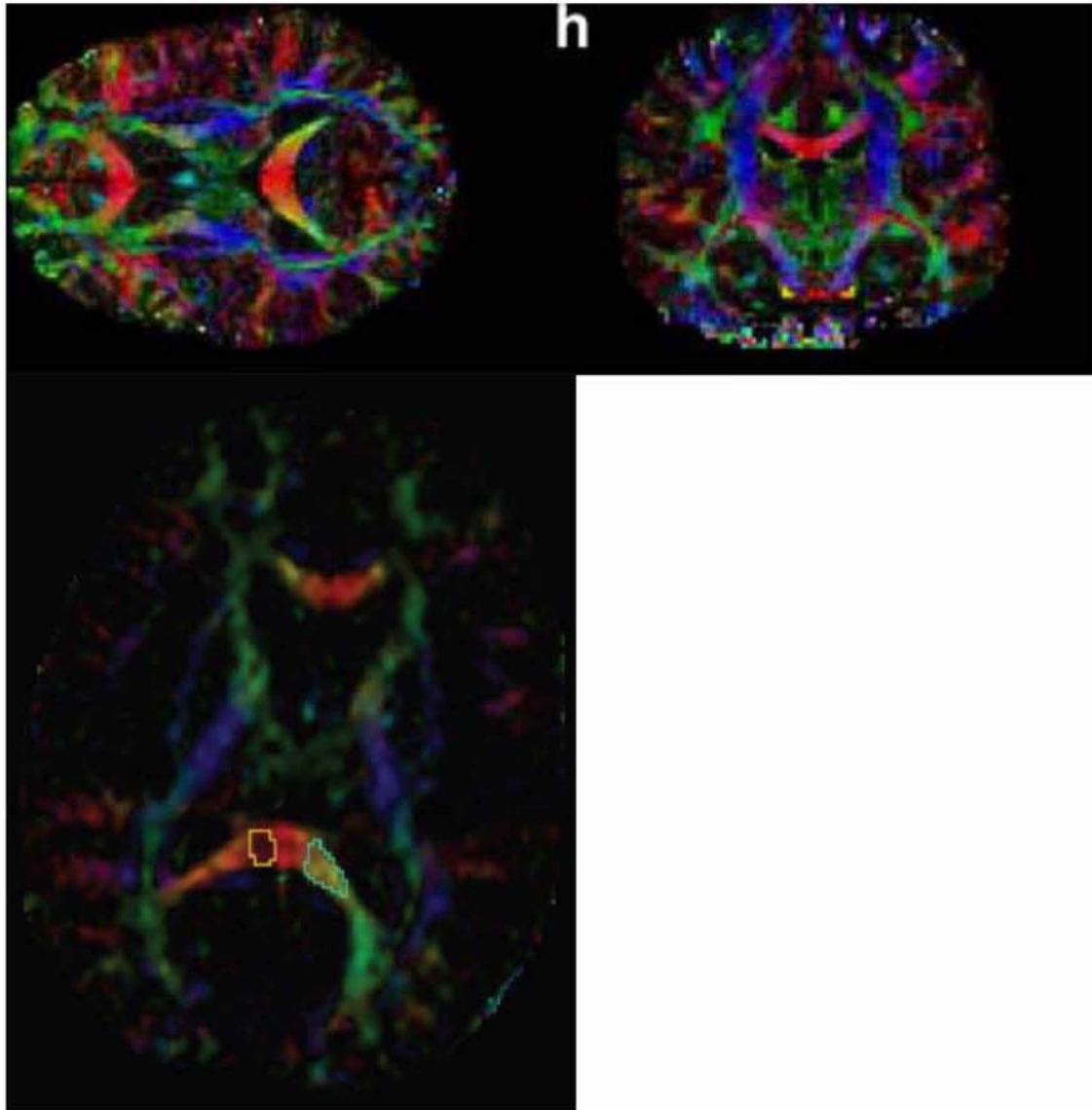
**Εικόνα 38.** Ακολουθία DWI στην MS. Εστία οξείας απομυελίνωσης στο παρεγκεφαλιδικό σκέλος με υψηλό σήμα στην DWI λόγω κυτταροτοξικού οιδήματος (α) . Η ίδια βλάβη 2 εβδομάδες αργότερα μετά από θεραπεία με κορτικοστεροειδή — μείωση του σήματος στην ακολουθία DWI (β). Assaf Y. et al (2008) "Diffusion Tensor Imaging (DTI)-based White Matter Mapping in Brain Research: A Review" *J Mol Neurosci.* 34(1):51-61.



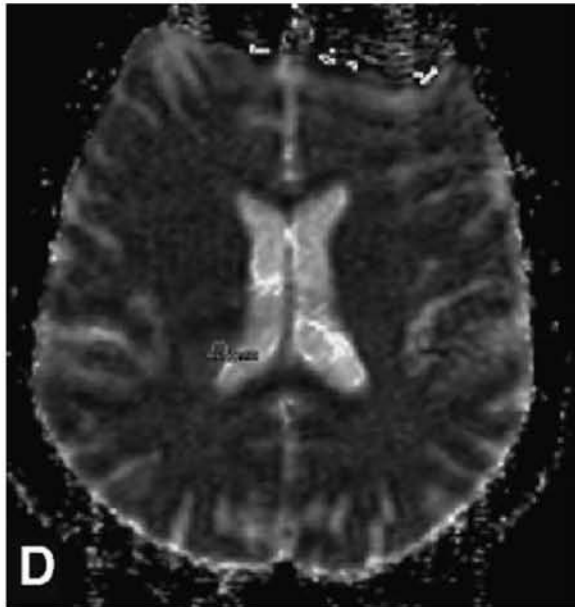
**Εικόνα 39.** Ενεργοποίηση “παλαιάς” πλάκας ΣΚΠ. Το υψηλό σήμα της εστίας οφείλεται σε T2 φαινόμενο λόγω του οιδήματος που συνοδεύει τις ενεργείς πλάκες. Assaf Y. et al (2008) “Diffusion Tensor Imaging (DTI)-based White Matter Mapping in Brain Research: A Review” J Mol Neurosci. 34(1):51-61.



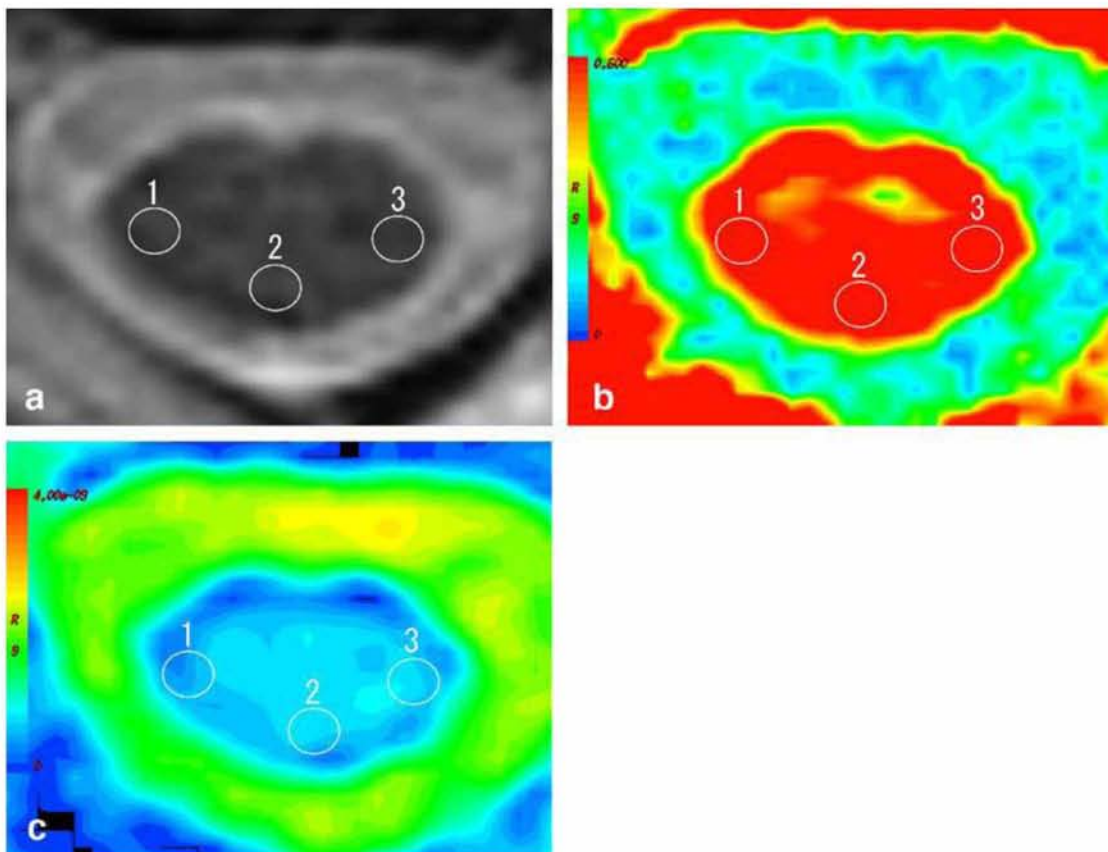
**Εικόνα 40.** Χάρτης FA. Περιοχή μειωμένης κλασματικής ανισοτροπίας σε πλάκα ΣΚΠ (βέλος). Goldberg-Zimring D. et al., (2005) “Diffusion tensor magnetic resonance imaging in multiple sclerosis” J Neuroimaging. 15(4 Suppl):68S-81S.



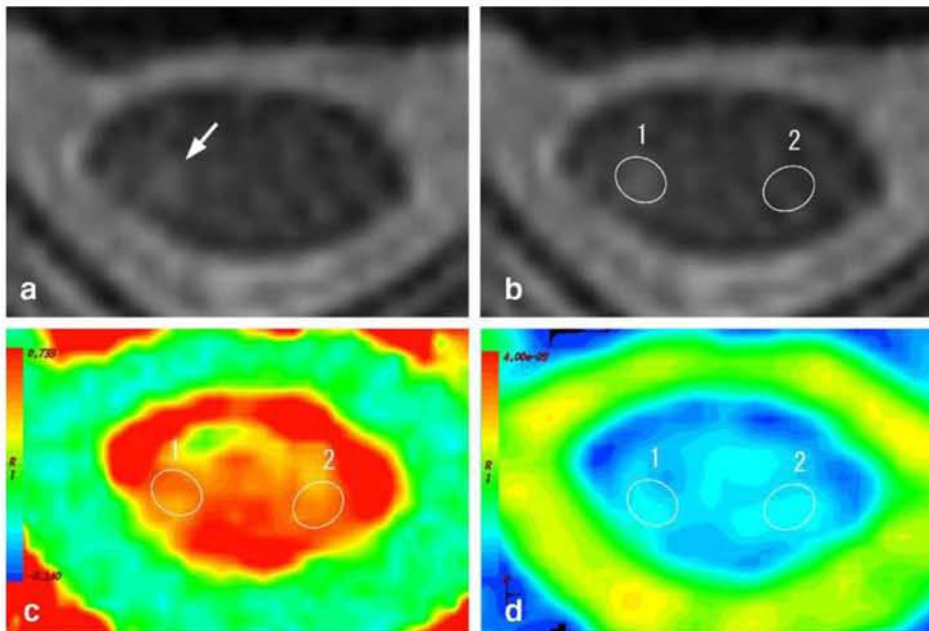
**Εικόνα 41.** Χάρτες FA με χρωματική κωδικοποίηση των νευρικών ινών. Με **κόκκινο** είναι οι ίνες που διατρέχουν από αριστερά προς τα δεξιά, με **πράσινο** οι ίνες που με φορά από πίσω προς τα μπρος και με **μπλε** όσες κατευθύνονται από κάτω προς τα επάνω. Goldberg-Zimring D. et al., (2005) "Diffusion tensor magnetic resonance imaging in multiple sclerosis" J Neuroimaging. 15(4 Suppl):68S-81S.



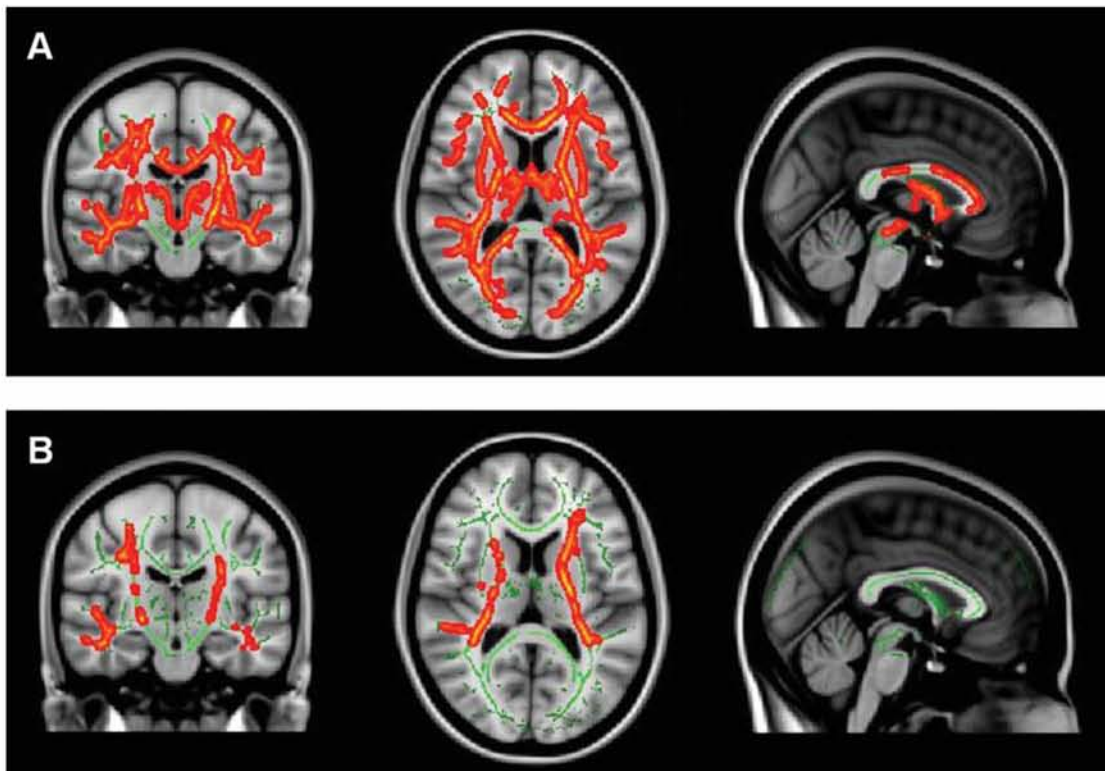
**Εικόνα 42.** Εικόνα ADC από εστία ΣΚΠ στην περικοιλιακή λευκή ουσία δεξιά. Goldberg-Zimring D. et al., (2005) "Diffusion tensor magnetic resonance imaging in multiple sclerosis" J Neuroimaging. 15(4 Suppl):68S-81S.



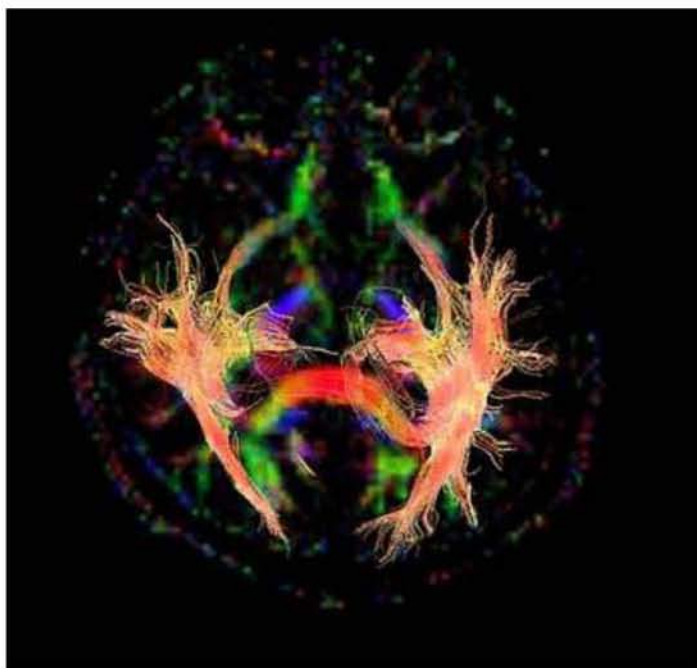
**Εικόνα 43.** Εικόνες MT από υγιές άτομο 34 ετών α. Εικόνα T2 ακολουθίας που φαίνονται τα ROIs που χρησιμοποιήθηκαν στο επίπεδο A2-3 του ΝΜ β. Χάρτης FA γ. Χάρτης ADC. Hesseltine S., et al. (2006) "Diffusion Tensor Imaging in Multiple Sclerosis: Assessment of Regional Differences in the Axial Plane within Normal-Appearing Cervical Spinal Cord" AJNR Am J Neuroradiol. 27(6):1189-93.



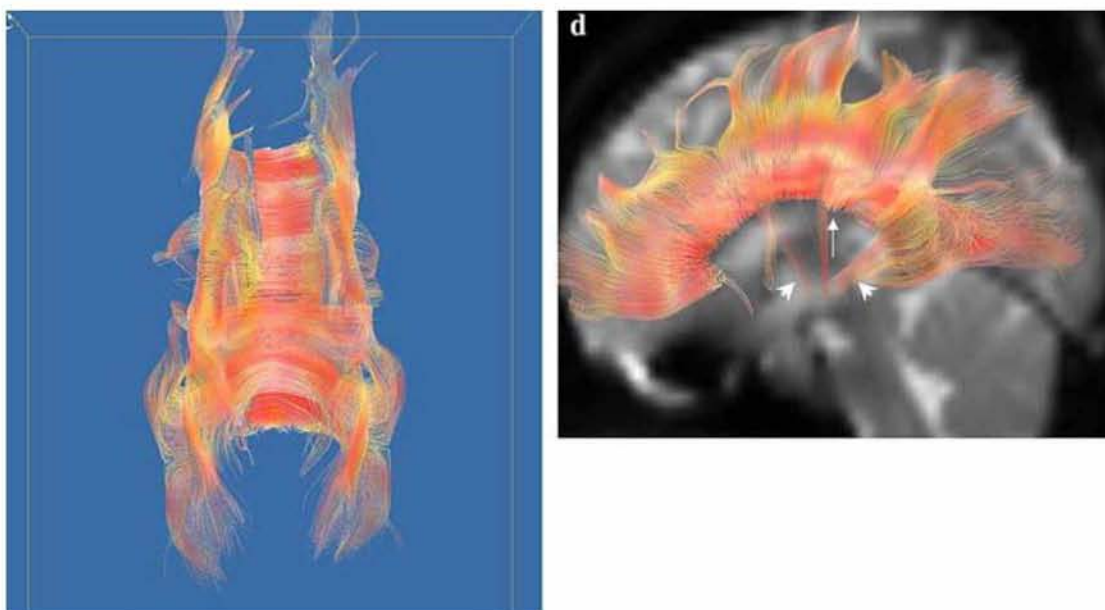
**Εικόνα 44.** Εικόνες MT από ασθενή με ΣΚΠ 49 ετών. Εικόνες a-b: T2 ακολουθία με απεικόνιση της βλάβης (βέλος) και των ROIs στην βλάβη και την NAWM, c: Χάρτης FA d: Χάρτης ADC. Ohgiya Y., Oka M., Hiwatashi A., Liu X., Kakimoto N., Westesson P., Ekholm S., (2007), "Diffusion tensor MR imaging of the cervical spinal cord in patients with multiple sclerosis", *Eur Radiol* DOI 10.1007/s00330-007-0672-4.



**Εικόνα 45.** Σύγκριση ενηλίκων και παιδιών με ΣΚΠ χρησιμοποιώντας χάρτες FA. Η λευκή ουσία των ενηλίκων έχει αυξημένες τιμές FA συγκριτικά με των παιδιών. Vishwas MS, Chitnis T, Pienaar R, Healy BC, Grant PE (2010), "Tract-based analysis of callosal, projection, and association pathways in pediatric patients with multiple sclerosis: a preliminary study", *Am J Neuroradiol AJNR* 31(1):121-128.

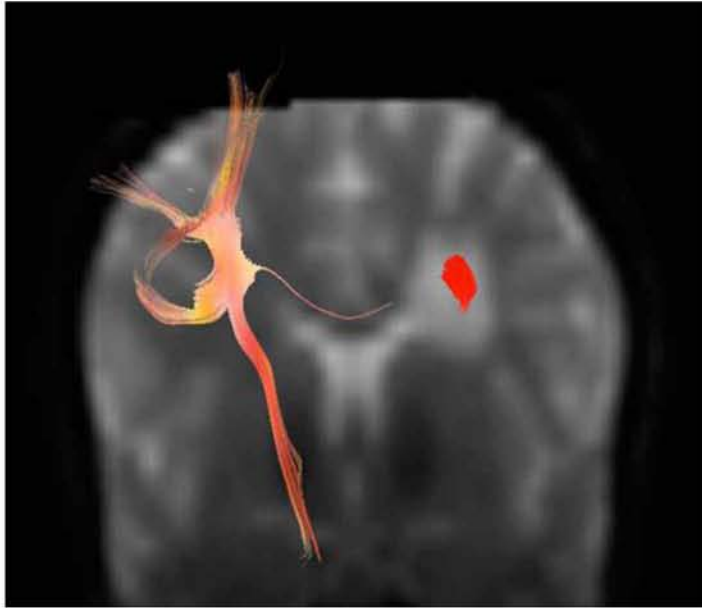


**Εικόνα 46.** Τρακτογραφία των οπτικών οδών. Nguyen T., et al. (2005) "MR tractography with diffusion tensor imaging in clinical routine" *Neuroradiology* 47(5):334-43.

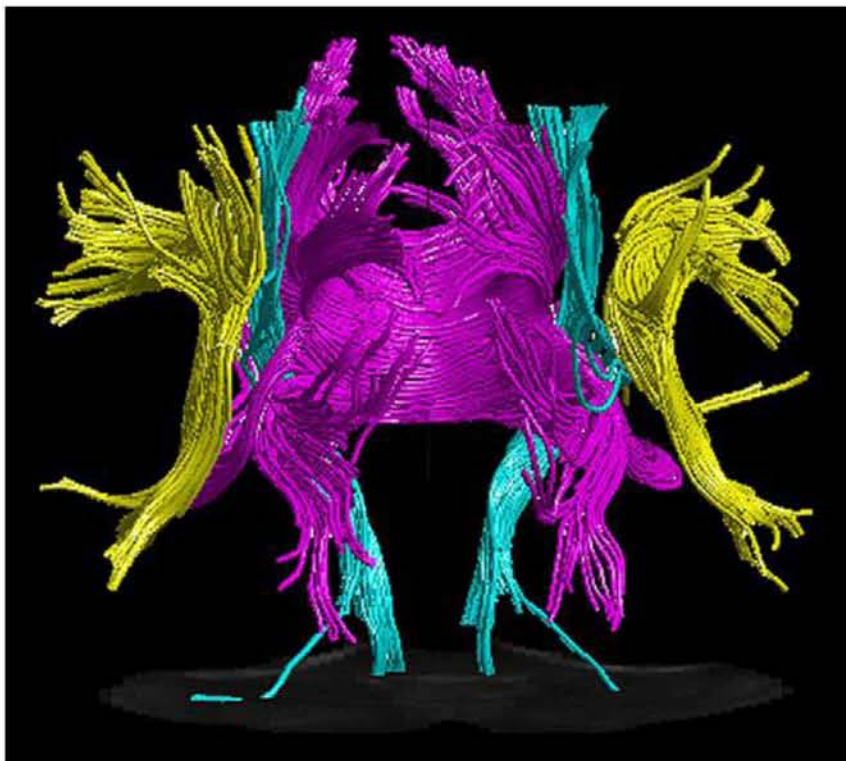


**Εικόνα 47.** Τρακτογραφία του μεσολοβίου. Nguyen T., et al. (2005) "MR tractography with diffusion tensor imaging in clinical routine" *Neuroradiology* 47(5):334-43.

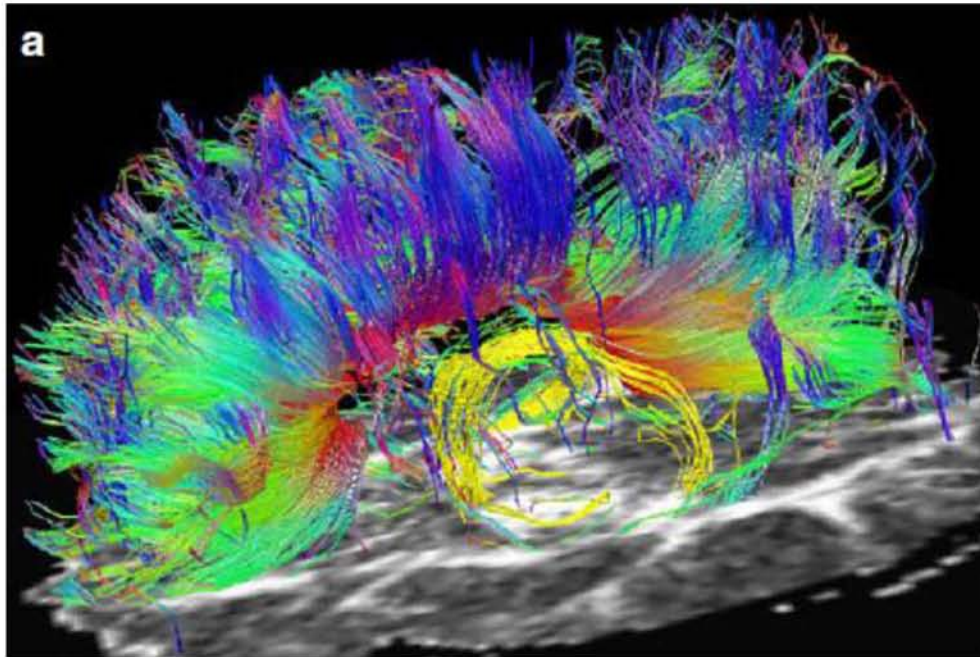




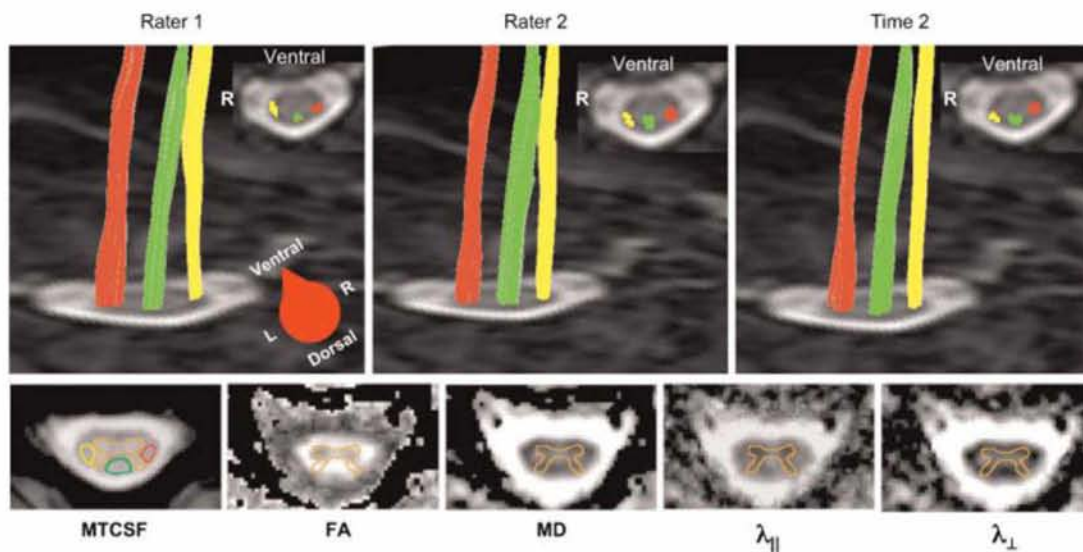
**Εικόνα 48.** Τρακτογραφία σε ασθενή με ΣΚΠ. Περιορισμός των ινών μετωπιαία αριστερά σε περιοχή με αυξημένο σήμα σε T2. Φυσιολογική απεικόνιση δεξιά. Nguyen T., et al. (2005) "MR tractography with diffusion tensor imaging in clinical routine" *Neuroradiology* 47(5):334-43.



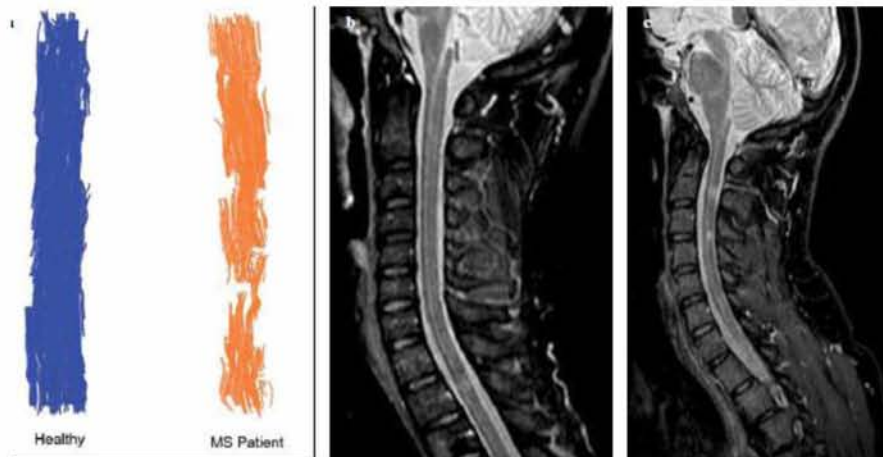
**Εικόνα 49.** Απεικόνιση του φλοιονωτιαίου δεματίου (κυανό), του μεσολοβίου (μωβ) και της άνω επιμήκουσ δεσμίδας (κίτρινο) σε υγιή ενήλικα. Με την δυνατότητα μετρήσεων παραμέτρων του DTI συγκεκριμένων νευρικών οδών μπορεί να χρησιμοποιηθεί σε κλινικά μεμονωμένα σύνδρομα ενδεικτικά ΣΚΠ. Nguyen T., et al. (2005) "MR tractography with diffusion tensor imaging in clinical routine" *Neuroradiology* 47(5):334-43.



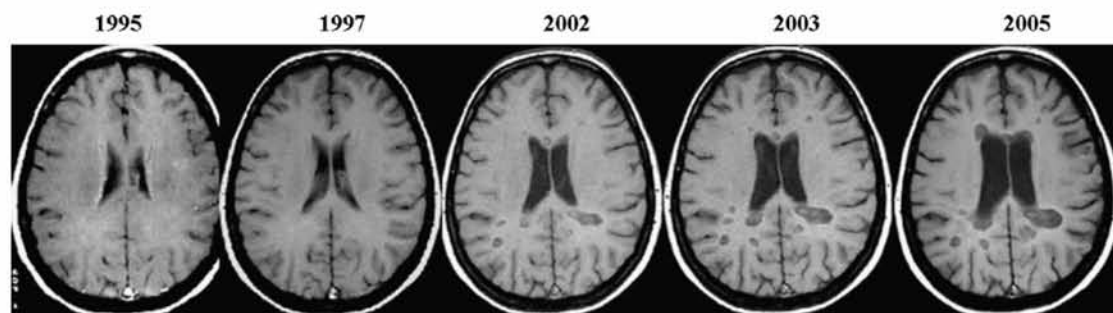
**Εικόνα 50.** Φυσιολογική τρακτογραφία. Pagani E, Filippi M, Rocca MA, et al. (2005), "A method for obtaining tract specific diffusion tensor MRI measurements in the presence of disease: application to patients with clinically isolated syndromes suggestive of multiple sclerosis". Neuroimage 26(1):258–65.



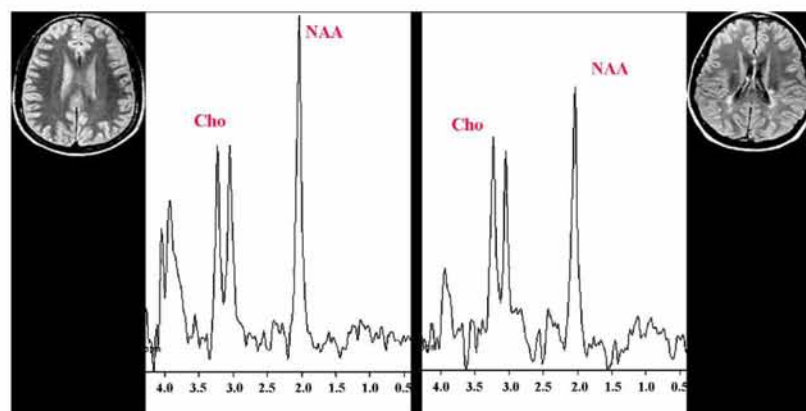
**Εικόνα 51.** Τρακτογραφία Νωτιαίου Μυελού σε υγιή ενήλικα. Smith S., Jonesa C., Gifforda A., Beleguc V., Chodkowskia B., Farrella J., Landmana J., Reichd D., Calabresid P., McDonald J., Zijla P., (2010), "Reproducibility of tract-specific magnetization transfer and diffusion tensor imaging in the cervical spinal cord at 3 tesla", NMR Biomed. 23(2): 207–217.



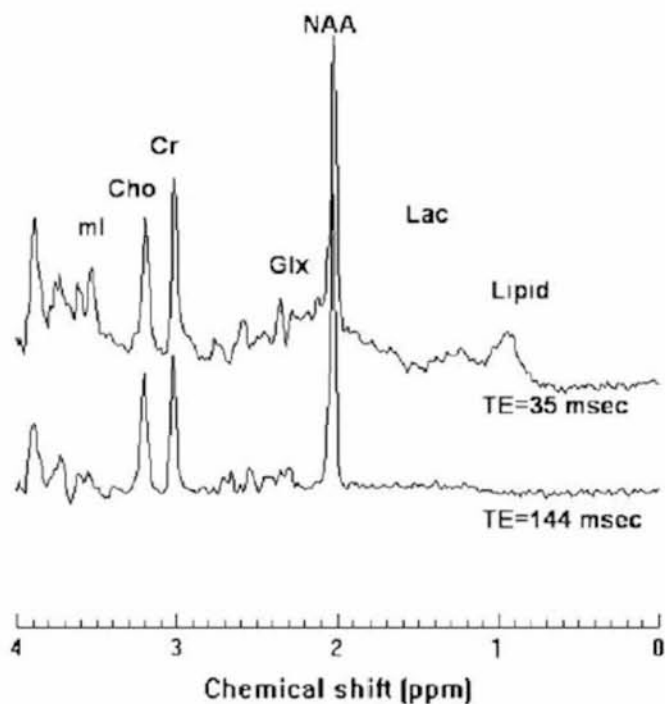
**Εικόνα 52.** Τρακτογραφία και εικόνα σε ακολουθία STIR σε υγιή ενήλικα και σε ασθενή με πολλαπλές βλάβες ΣΚΠ. Smith S., Jonesa C., Gifforda A., Beleguc V., Chodkowskia B., Farrella J., Landmana J., Reichd D., Calabresid P., McDonald J., Zijla P., (2010), "Reproducibility of tract-specific magnetization transfer and diffusion tensor imaging in the cervical spinal cord at 3 tesla", NMR Biomed. 23(2): 207–217.



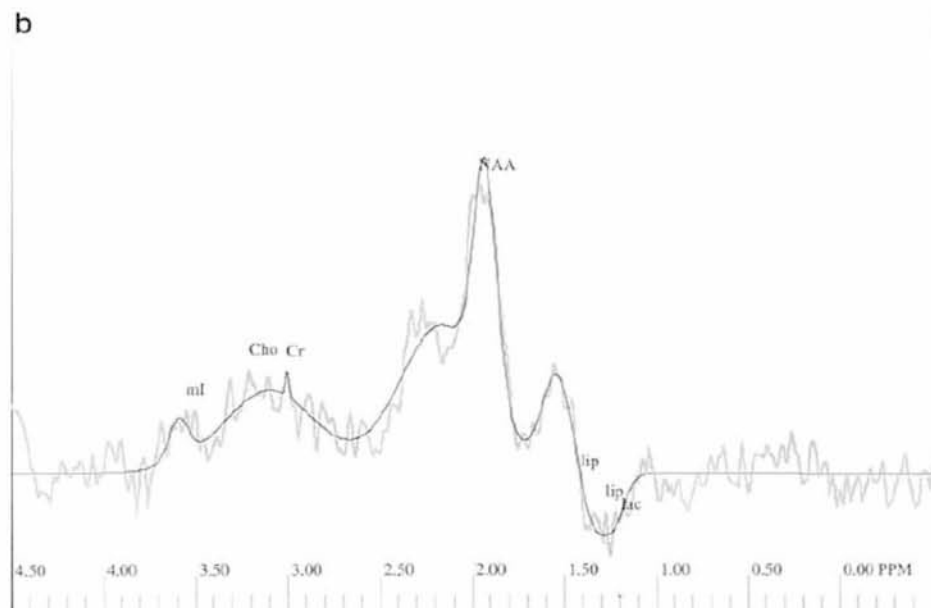
**Εικόνα 53.** Εικόνες σε T1 ακολουθία σε διάστημα 10 ετών. Απεικονίζεται αύξηση των αλλοιώσεων με χαμηλή ένταση σήματος και του όγκου των κοιλιών, αντικατοπτρίζοντας εγκεφαλική ατροφία. Miller DH, et al. (2002) "Measurement of atrophy in multiple sclerosis: pathological basis, methodological aspects and clinical relevance" Brain. 125(Pt 8):1676-95.



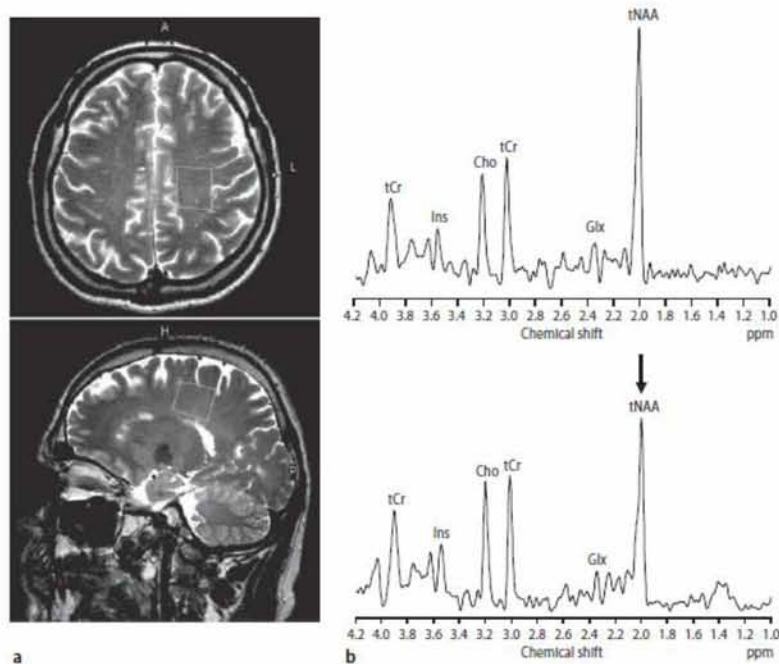
**Εικόνα 54.** Φασματοσκοπία από τον αριστερό μετωπιαίο λοβό, την υποφλοιώδη NAWM. Αριστερά: Υγιής ενήλικας Δεξιά: ασθενής με ΣΚΠ. Παρατηρείται μειωμένη συγκέντρωση NAA στο ασθενή με την MS. De Stefano N et al, (2007) "Guidelines for using proton MR spectroscopy in multicenter clinical MS studies" Neurology 13;69(20):1942-52.



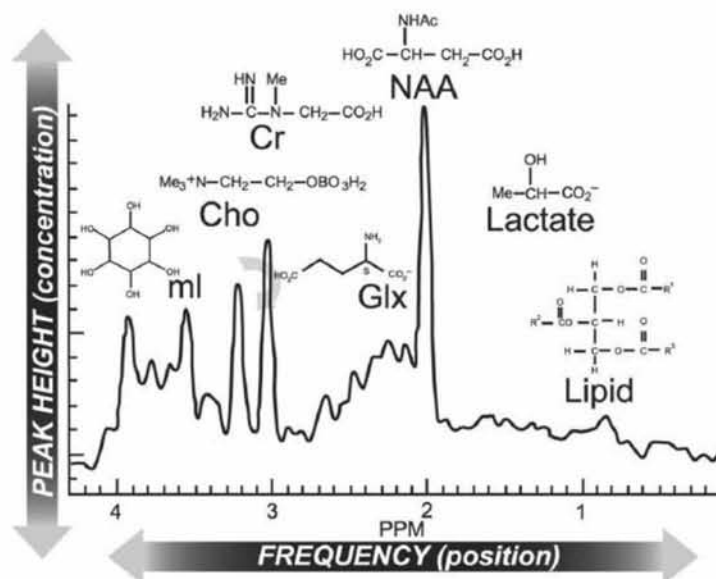
**Εικόνα 55.** Φασματοσκοπία σε υγιές άτομο σε τομογράφο 3T. Με βραχύ TE αναγνωρίζονται περισσότεροι μεταβολίτες με ευρεία βάση, συγκριτικά με το υψηλό TE. De Stefano N et al, (2005) "Magnetic resonance spectroscopy as a measure of brain damage in multiple sclerosis" *Neurology* 13;69(20):1942-52.



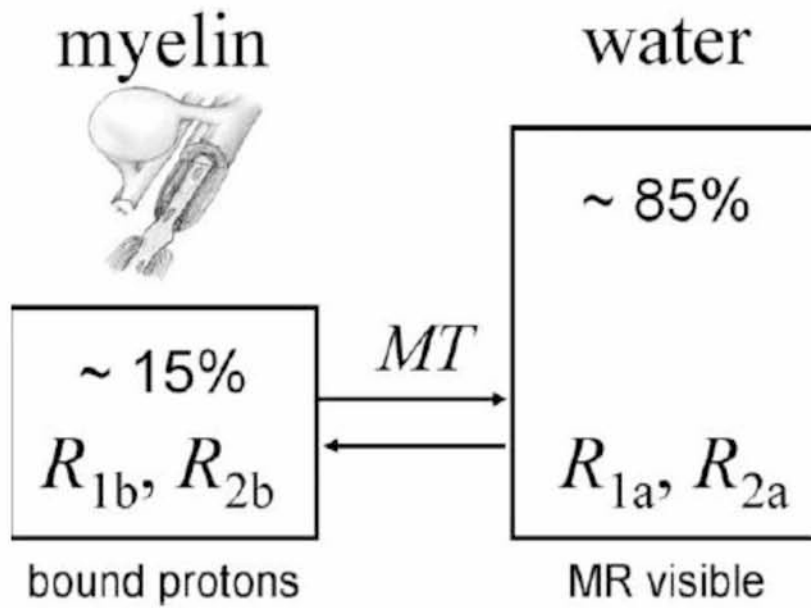
**Εικόνα 56.** Φασματοσκοπία ΑΜΣΣ σε ασθενή με ΣΚΠ. Η φασματοσκοπία έδειξε μειωμένα επίπεδα NAA συγκριτικά με τα επίπεδα NAA των υγιών ατόμων. Blamire AM, Cader S, Lee M, Palace J., Matthews P., (2007), "Axonal damage in the spinal cord of multiple sclerosis patients detected by magnetic resonance spectroscopy", *Magnetic Resonance in Medicine* 58:880–885.



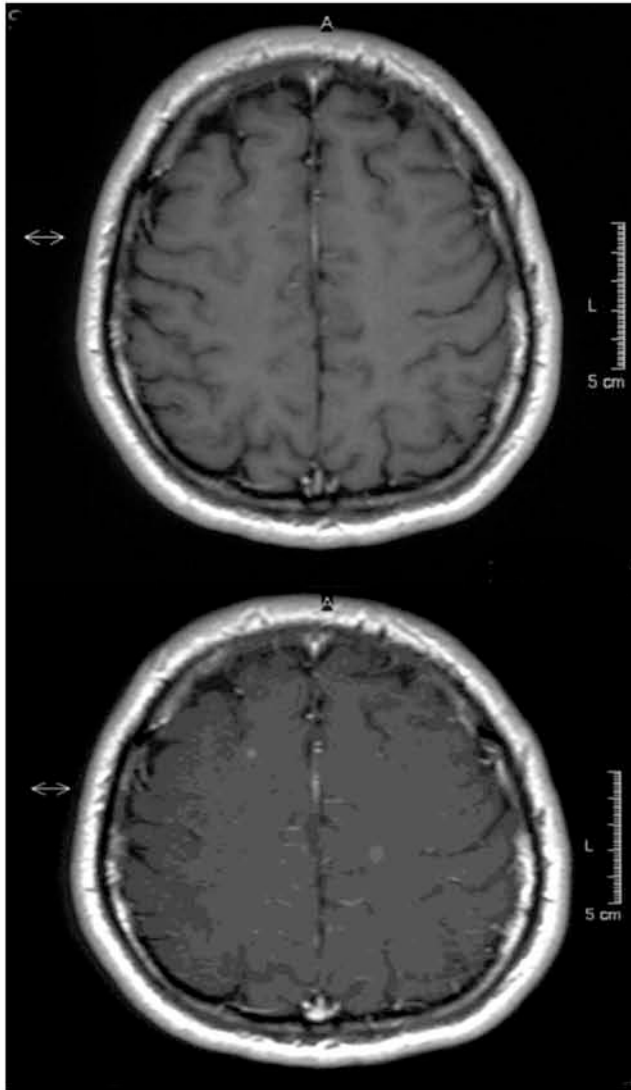
**Εικόνα 57.** Φασματοσκοπία σε κλινικά μεμονωμένο σύνδρομο. Αναγνωρίζεται μείωση της κορυφής του NAA στον ασθενή με CIS συγκριτικά με εκείνη του υγιούς ενήλικα (άνω). Wattjes M., Harzheim M., Lutterbey G., Bogdanow M., Schild H., Träber F., (2008), "High field MR imaging and 1H-MR spectroscopy in clinically isolated syndromes suggestive of multiple sclerosis", J Neurol 255:56–63.



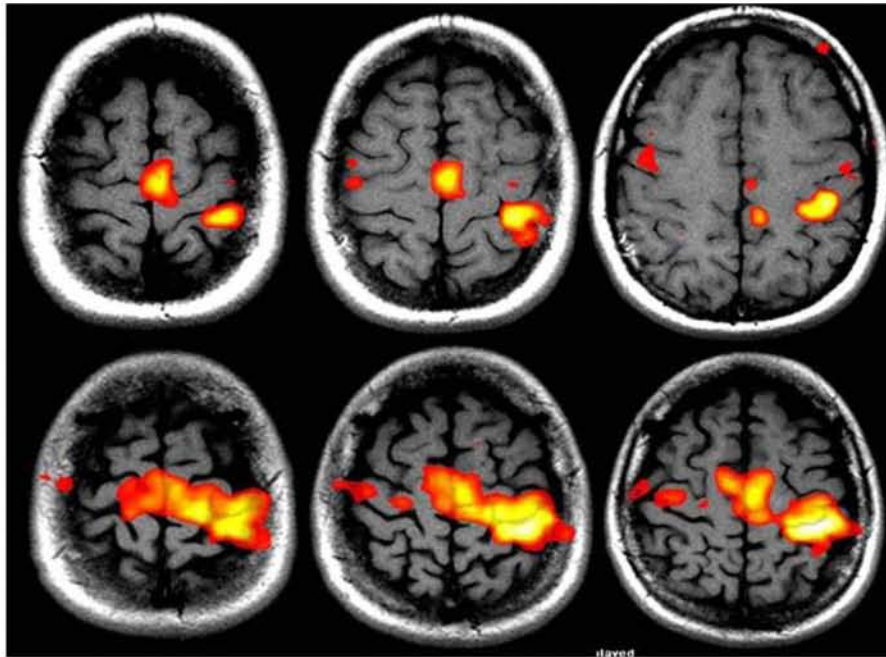
**Εικόνα 58.** Το φυσιολογικό φάσμα κυριαρχείται από την κορυφή του *N*-acetylaspartate (NAA), στα αριστερά της είναι οι κορυφές για γλουταμίνη (Glx), κρεατίνη (Cr) / φώσφοκρεατίνη, χολίνη (Cho)-περιέχει φωσφολιπίδια και μυοϊνositόλη και στα δεξιά για lactate και ελεύθερα λιπίδια. Στην ΣΚΠ τα παθολογικά ευρήματα συχνά περιλαμβάνουν μείωση της κορυφής του NAA (ενδεικτικό βλάβης των νευρικών ιών) και αύξηση της κορυφής της χολίνης (ενδεικτικό απομυελίνωσης). De Stefano N et al, (2005) "Magnetic resonance spectroscopy as a measure of brain damage in multiple sclerosis" Neurology 13;69(20):1942-52.



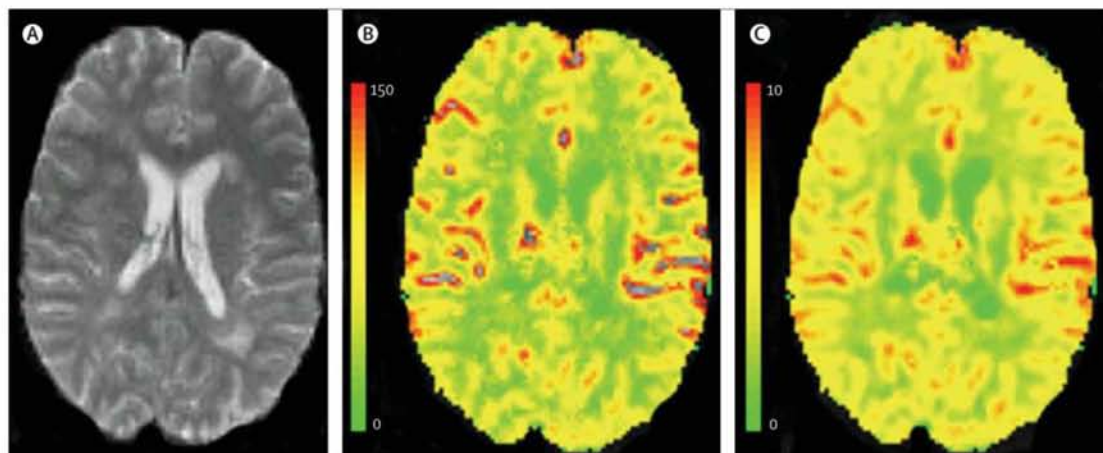
**Εικόνα 59.** Το 15% των πρωτονίων  $^1\text{H}$  βρίσκονται δεσμευμένα στα λιπίδια της μυελίνης και στις πρωτεΐνες. Η MT ανταλλάσσει την ενέργεια αυτών των πρωτονίων με εκείνων του αδέσμευτου νερού. Filippi et al (1999) "Short-term evolution of individual enhancing MS lesions studied with magnetization transfer imaging" Magn Reson Imaging. 17(7):979-84.



**Εικόνα 60.** Σύγκριση ακολουθίας T1 με σκιαγραφικό (άνω) και MTR (κάτω), αναγνωρίζεται αυξημένη ευαισθησία της MTR στην ανίχνευση εμπλουτιζόμενων εστιών ΣΚΠ. Oguz K., Kurne A., Aksu A., Taskiran A., Karabulut E., Karabudak R., (2010), "A comparative assessment of cerebral white matter by magnetization transfer imaging in early- and adult-onset multiple sclerosis patients matched for disease duration", J Neurol. 257(8):1309-15.



**Εικόνα 61.** Τεχνική Λειτουργικής Μαγνητικής Τομογραφίας (fMRI). Υγιής ενήλικας (άνω σειρά) και ασθενής με SPMS (κάτω σειρά), που κινεί το δεξί του χέρι. Παρατηρείται μεγαλύτερη ενεργοποίηση τόσο στην βασική όσο και στην βοηθητική κινητική περιοχή στον ασθενή, συγκριτικά με τον υγιή. M. Filippi et al., (2002) "Functional Magnetic Resonance Imaging Correlates of Fatigue in Multiple Sclerosis" *Neuroimage*. 15(3):559-67.



**Εικόνα 62.** Εγκάρσια gradient-echo echo-planar MRI που απεικονίζει την εγκεφαλική ροή και τον όγκο σε ασθενή με MS. A. Εγκάρσια gradient-echo echo-planar MRI, B. Χάρτης εγκεφαλικής ροής σε υγιή Γ. Χάρτης εγκεφαλικής ροής σε ασθενή με MS. Οι έγχρωμες μπάρες δείχνουν την εγκεφαλική αιματική ροή (mL/100 g/min) και του όγκου αίματος στον εγκέφαλο (mL/100 g). Adhya S, Johnson G, Herbert J, et al. (2006), "Pattern of hemodynamic impairment in multiple sclerosis: dynamic susceptibility contrast perfusion MR imaging at 3.0 T." *NeuroImage* 33:1029-35.



## **Βιβλιογραφία**

- [1] **Aboul-Enein F., Krssak M., Hoftberger R., Prayer D., Kristoferitsch W.** "Reduced NAA-Levels in the NAWM of Patients with MS Is a Feature of Progression. A Study with Quantitative Magnetic Resonance Spectroscopy at 3 Tesla", *www.plosone.org*, 1 July 2010, Volume 5, Issue 7, e11625.
- [2] **Adams R., Victor M.** "Multiple sclerosis and allied demyelinating Diseases", In: *Adams RD, Victor M (eds) Principles of neurology, 5th edn. McGraw-Hill, New York, 1993 pp 776–798.*
- [3] **Adhya S., Johnson G., Herbert J. et al.** "Pattern of hemodynamic impairment in multiple sclerosis: dynamic susceptibility contrast perfusion MR imaging at 3.0 T." *NeuroImage* 2006;33:1029–35.
- [4] **Agosta F., Benedetti B., Rocca M.A. et al.** "Quantification of cervical cord pathology in primary progressive MS using diffusion tensor MRI", *Neurology* 2005;64:631–5.
- [5] **Andrade R.E., Gasparetto E.L., Cruz Jr LC., Ferreira F.B., Domingues R.C., Marchiori E., Domingues R.C.** "Evaluation of white matter in patients with multiple sclerosis through diffusion tensor magnetic resonance imaging.", *Arq Neuropsiquiatr.* 2007;Sep;65(3a):561-564.
- [6] **Andreasen A., Jakobsen J., Soerensen L., Andersen H., Petersen T., Bjarkam C., Ahdidan J.** "Regional brain atrophy in primary fatigued patients with multiple sclerosis", *NeuroImage* 2010;50, 608–615.
- [7] **Arnold D.L., De Stefano N., Narayanan S. et al.** "Proton MR spectroscopy in multiple sclerosis", *Neuroimaging Clin N Am* 2000;10(4):789–98, ix–x.

- [8] **Arnold A.C.** "Evolving management of optic neuritis and multiple sclerosis", *Am J Ophthalmol* 2005;139:1101–8.
- [9] **Assaf Y., Pasternak O.**, "Diffusion Tensor Imaging (DTI)-based White Matter Mapping in Brain Research: A Review", *J Mol Neuroscience* 2008;34:51–61.
- [10] **Audoin B., Davies G.R., Finisku L. et al.** "Localization of grey matter atrophy in early RRMS: a longitudinal study" *J Neurol* 2006;253:1495–501.
- [11] **Bagnato F., Jeffries N., Richert N.D., Stone R.D., Ohayon J.M., McFarland H.F., Frank J.A.** "Evolution of T1 black holes in patients with multiple sclerosis imaged monthly for 4 years", *Brain*. 2003;Aug;126(Pt 8):1782-9. Epub 2003 Jun 23.
- [12] **Bakshi R., Miletich R.S., Kinkel P.R., Emmet M.L., Kinkel W.R.** "High-resolution fluorodeoxyglucose positron emission tomography shows both global and regional cerebral hypometabolism in multiple sclerosis". *J Neuroimaging*. 1998;8(4):228-34.
- [13] **Bakshi R., Czarnecki D., Shaikh Z.A., Priore R.L., Janardhan V., Kaliszky Z., Kinkel P.R.** "Brain MRI lesions and atrophy are related to depression in multiple sclerosis", *Neuroreport*. 2000;27;11(6):1153-8.
- [14] **Balasrinivasa R. Sajja, Jerry S. Wolinsky, Ponnada A. Narayana,** "Proton Magnetic Resonance Spectroscopy in Multiple Sclerosis", *Neuroimag Clin N Am* 2009;19, 45–58.
- [15] **Bammer R., Augustin M., Strasser-Fuchs S., Seifert T., Kapeller P., Stollberger R., Ebner F., Hartung H., Fazekas F.** "Magnetic Resonance Diffusion Tensor Imaging for Characterizing Diffuse and Focal White Matter Abnormalities in Multiple Sclerosis", *Magnetic Resonance in Medicine* 2000;44:583–591.

- [16] **Banwell B. et al.** "Incidence of acquired demyelination of the CNS in Canadian children", *Neurology* 2009:72, 232–239.
- [17] **Barkhof F.** "The role of magnetic resonance imaging in diagnosis of multiple sclerosis", In: Thompson A, Polman C, Hohlfeld R, Dunitz M (eds) *Multiple sclerosis: clinical challenges and controversies. Martin-Dunitz, London, 1997 pp 43–64.*
- [18] **Barkhof F., Filippi M., Miller D., Scheltens P., Campi A., Polman C., Comi G., Ade`r H., Losseff N., Valk J.** "Comparison of MRI criteria at first presentation to predict conversion to clinically definite multiple sclerosis", *Brain* 1997:120, 2059–2069.
- [19] **Barkhof F., van Waesberghe J.H., Filippi M. et al.** "T(1) hypointense lesions in secondary progressive multiple sclerosis: effect of interferon beta-1b treatment", *Brain* 2001:124:1396–402.
- [20] **Barkhof F.** "The clinico-radiological paradox in multiple sclerosis revisited" *Curr Opin Neurol* 2002:15:239–245.
- [21] **Basser P. J., Mattiello J., & Le Bihan D.** "MR diffusion tensor spectroscopy and imaging". *Biophysical Journal* 1994:66, 259–267.
- [22] **Basser P. J.** "Inferring microstructural features and the physiological state of tissues from diffusion-weighted images" *NMR in Biomedicine* 1995:7–8, 333–344.
- [23] **Basser P.J, Pierpaoli C.** "Microstructural and physiological features of tissues elucidated by quantitative-diffusion-tensor MRI", *J Magn Reson B* 1996:111:209–219.

- [24] **Beck R.W, Cleary P.A, Backlund J. et al.** "The course of visual recovery after optic neuritis: experience of the optic neuritis treatment trial", *Ophthalmology* 1993; 101:1771–8.
- [25] **Beaulieu C.** "The basis of anisotropic water diffusion in the nervous system—A technical review", *NMR Biomed.* 2002;15, 435.
- [26] **Benedict R.H., Bruce J., Dwyer M.G., Weinstock-Guttman B., Tjoa C., Tavazzi E., Munschauer F.E., Zivadinov R.** "Diffusion-weighted imaging predicts cognitive impairment in multiple sclerosis", *Mult Scler.* 2007;13(6):722–730.
- [27] **Bergers E., Bot J.C. et al.** "Diffuse signal abnormalities in the spinal cord in multiple sclerosis: direct postmortem in situ magnetic resonance imaging correlated with in vitro high-resolution magnetic resonance imaging and histopathology", *Ann Neurol* 2002;51:652–6.
- [28] **Bermel R.A., Bakshi R. et al.** "Bicaudate Ratio as a Magnetic Resonance Imaging Marker of Brain Atrophy in Multiple Sclerosis", *Arch Neurol.* 2002;59:275-280.
- [29] **Bermel R.A., Sharma J. et al.** "A semiautomated measure of whole-brain atrophy in multiple sclerosis", *Journal of the Neurological Sciences* 2003;208: 57–65.
- [30] **Bermel R.A., Bakshi R.** "The measurement and clinical relevance of brain atrophy in multiple sclerosis", *Lancet Neurol* 2006;5:158–70.
- [31] **Bester M., Heesen C., Schippling S., Martin R., Ding X., Holst B., Fiehler J.** "Early anisotropy changes in the corpus callosum of patients with optic neuritis", *Neuroradiology* 2008;50:549–557.
- [32] **Bitsch A., Bruhn H., Vougioukas V., Stringaris A., Lassmann H. et al.** "Inflammatory CNS demyelination: histopathologic correlation with in

vivo quantitative proton MR spectroscopy'', *AJNR Am J Neuroradiol* 1999;20: 1619–1627.

- [33] **Bjartmar C., Kidd G., Mork S. et al.** ''Neurological disability correlates with spinal cord axonal loss and reduced N-acetyl aspartate in chronic multiple sclerosis patients'', *Ann Neurol* 2000;48:893–901.
- [34] **Blamire A.M., Cader S., Lee M., Palace J., Matthews P.** ''Axonal damage in the spinal cord of multiple sclerosis patients detected by magnetic resonance spectroscopy'', *Magnetic Resonance in Medicine* 2007;58:880–885.
- [35] **Bo L., Vedeler C.A., Nyland H., Trapp B.D.** ''Intracortical multiple sclerosis lesions are not associated with increased lymphocyte infiltration'', *Mult Scler* 2003;9:323–31.
- [36] **Bö L., Geurts J.J., van der Valk P., Polman C., Barkhof F.** ''Lack of correlation between cortical demyelination and white matter pathologic changes in multiple sclerosis'', *Arch Neurol.* 2007;Jan 64(1):76-80.
- [37] **Boisgontier H., Noblet V., Renard F., Heitz F., Rumbach L., Armspach J.** ''Statistical Detection of Longitudinal Changes between Apparent Diffusion Coefficient Images: Application to Multiple Sclerosis'', *MICCAI 2009, Part I, LNCS 5761, pp. 959–966.*
- [38] **Bot J.C., Barkhof F., Nijeholt G. et al.** ''Differentiation of multiple sclerosis from other inflammatory disorders and cerebrovascular disease: value of spinal MR imaging'', *Radiology* 2002;223:46–56.
- [39] **Bot J.C., Barkhof F.** ''Spinal Cord MRI in Multiple Sclerosis: Conventional and Nonconventional MR Techniques'', *Neuroimag Clin N Am* 2009;19 81–99.

- [40] **Bozzali M., Rocca M.A., Iannucci G. et al.** "Magnetization-transfer histogram analysis of the cervical cord in patients with multiple sclerosis", *AJNR Am J Neuroradiol* 1999;20:1803–8.
- [41] **Brass S.D., Benedict R.H.B., Weinstock-Guttman B., Munschauer F.E., Bakshi R.** "Cognitive impairment is associated with subcortical MRI gray matter T2 hypointensity in multiple sclerosis" *Mult Scler* 2006;12:437–44.
- [42] **Brex P.A., Ciccarelli O., O’Riordan J.I., Sailer M., Thompson A.J., Miller D.H.** "A longitudinal study of abnormalities on MRI and disability from multiple sclerosis", *N Engl J Med* 2002;346:158–64.
- [43] **Caramia F., Pantano P., Di Legge S., Piattella M.C., Lenzi D., Paolillo A., Nucciarelli W., Lenzi G.L., Bozzao L., Pozzilli C.** "A longitudinal study of MR diffusion changes in normal appearing white matter of patients with early multiple sclerosis" *Magn Reson Imaging* 2002;20(5):383–388.
- [44] **Carr D.H., Gadian D.G.** "Contrast agents in magnetic resonance imaging", *Clin Radiol* 1985; 36:561–8.
- [45] **Chen C., Ro L., Chang C. et al.** "Serial MRI studies in pathologically verified Balò’s concentric sclerosis", *J Comput Assist Tomogr* 1996;20:732–735.
- [46] **Chen J.T., Narayanan S., Collins D.L. et al.** "Relating neocortical pathology to disability progression in multiple sclerosis using MRI", *Neuroimage* 2004;23:1168–75.
- [47] **Ceccarelli A., Rocca M., Falini A., Tortorella P., Pagani E., Rodegher M., Comi G., Scotti G., Filippi M.** "Normal-appearing white and grey matter damage in MS A volumetric and diffusion tensor MRI study at 3.0 Tesla", *J Neurol* 2007;254:513–518.

- [48] **Charil A., Yousry T., Rovaris M. et al.** "MRI and the diagnosis of multiple sclerosis: expanding the concept of "no better explanation"" *Lancet Neurol* 2006;5:841–52.
- [49] **Chen J.T., Narayanan S., Collins D.L. et al.** "Relating neocortical pathology to disability progression in multiple sclerosis using MRI", *Neuroimage* 2004;23:1168–75.
- [50] **Ciccarelli O., Werring D.J., Wheeler-Kingshott C.A., Barker G.J., Parker G.J., Thompson A.J., Miller D.H.** "Investigation of MS normal-appearing brain using diffusion tensor MRI with clinical correlations", *Neurology* 2001;56(7):926–33.
- [51] **Ciccarelli O., Werring D., Barker G., Griffin C., Wheeler-Kingshott C., Miller D., Thompson A.** "A study of the mechanisms of normal appearing white matter damage in multiple sclerosis using diffusion tensor imaging - Evidence of Wallerian degeneration", *J Neurol* 2003;250 : 287–292.
- [52] **Ciccarelli O., Catani M., Johansen-Berg H., Clark C., Thompson A.** "Diffusion-based tractography in neurological disorders: concepts, applications, and future developments", *Lancet Neurol.* 2008;7(8):715–727.
- [53] **Confavreux C., Suissa S., Saddier P.** "Vaccinations and the risk of relapse in multiple sclerosis", *N Engl J Med* 2001;344:319–26.
- [54] **Confavreux C., Vukusic S.** "The Clinical Epidemiology of Multiple Sclerosis", *Neuroimag Clin N Am* 2008;18, 589–622.
- [55] **Dalton C.M., Chard D.T., Davies G.R., Miszkiel K.A., Altmann D.R., Fernando K. et al.** "Early development of multiple sclerosis is associated with progressive grey matter atrophy in patients presenting with clinically isolated syndromes", *Brain* 2004;127:1101–1107.

- [56] **Dalton C.M., Miszkiel K.A., Barker G.J. et al.** "Effect of natalizumab on conversion of gadolinium enhancing lesions to T1 hypointense lesions in relapsing multiple sclerosis", *J Neurol* 2004;251:407-413.
- [57] **Davies G.R., Altmann D.R., Hadjiprocopis A., Rashid W., Chard D.T., Griffin C.M., et al.** "Increasing normal appearing grey and white matter magnetization transfer ratio abnormality in early relapsing-remitting multiple sclerosis", *J Neurol* 2005;252:1037-1044.
- [58] **DeLuca G.C., Ebers G.C., Esiri M.M.** "Axonal loss in multiple sclerosis: a pathological survey of the corticospinal and sensory tracts", *Brain* 2004;127(Pt 5): 1009-18.
- [59] **Derfuss T., Bergvall N.K., Sfikas N., Tomic D.L.** "Efficacy of fingolimod in patients with highly active relapsing-remitting multiple sclerosis", *Curr Med Res Opin.* 2015;Jun 29:1-16.
- [60] **De Stefano N., Bartolozzi M.L., Guidi L., Stromillo M.L., Federico A.** "Magnetic resonance spectroscopy as a measure of brain damage in multiple sclerosis" *J Neurol Sci* 2005;233:203-8.
- [61] **De Stefano N., Filippi M., Miller D. et al.** "Guidelines for using proton MR spectroscopy in multicenter clinical MS studies", *Neurology* 2007;69:1942-52.
- [62] **Edwards M.K., Farlow M.R., Stevens J.C.** "Cranial MR in spinal cord MS: diagnosing patients with isolated spinal cord symptoms", *AJNR* 1986;7:1003-1005.
- [63] **Evangelou N., Konz D., Esiri M. et al.** "Regional axonal loss in the corpus callosum correlates with cerebral white matter lesion volume and distribution in multiple sclerosis", *J Brain* 2000;123:1845-1849.



- [64] **Evangelou N., Konz D., Esiri MM. et al.** "Size-selective neuronal changes in the anterior optic pathways suggest a differential susceptibility to injury in multiple sclerosis", *Brain* 2001;124:1813–20.
- [65] **Fazekas F., Offenbacher H., Fuchs S. et al.** "Criteria for an increased specificity of MRI interpretation in elderly subjects with suspected multiple sclerosis", *J Neurol* 1988;38:1822–1825.
- [66] **Filippi M., Horsfield M.A., Morrissey S.P.** "Quantitative brain MRI lesion load predicts the course of clinically isolated syndromes suggestive of multiple sclerosis", *Neurology* 1994;44:635–41.
- [67] **Filippi M., Horsfield M.A., Tofts P.S., Barkhof F., Thompson A.J., Miller D.H.** "Quantitative assessment of MRI lesion load in monitoring the evolution of multiple sclerosis", *Brain* 1995;118(Pt 6):1601–1612.
- [68] **Filippi M., Rocca M.A., Sormani M.P., Pereira C., Comi G.** "Short-term evolution of individual enhancing MS lesions studied with magnetization transfer imaging", *Magn Reson Imaging*. 1999;17(7):979-84.
- [69] **Filippi M., Rocca M.** "Functional MR Imaging in Multiple Sclerosis", *Neuroimag Clin N Am* 2009;19:59–70.
- [70] **Fisher E., Rudick R.A., Simon J.H., Cutter G., Baier M., Lee J.C., Miller D., Weinstock-Guttman B., Mass M.K., Dougherty D.S., Simonian N.A.** "Eight-year follow-up study of brain atrophy in patients with MS". *Neurology* 2002;59:1412–1420.
- [71] **Fisniku L.K., Brex P.A., Altmann D.R. et al.** "Disability and T2 MRI lesions: a 20 year follow-up of patients with relapse onset of MS" *Brain* 2008;131:808–17.
- [72] **Fisniku L.K., Chard D.T., Jackson J.S., Anderson V.M., Altmann D.R., Miszkiel K.A., Thompson A.J., Miller DH.** "Gray matter atrophy is

related to long-term disability in multiple sclerosis'', *Ann Neurol* 2008;Sep;64(3):247-54.

- [73] **Ford B.J.** ''Brownian movement in Clarkia pollen: a reprise of the first observations. The Microscope'' 1992;40:235-241.
- [74] **Fox R.J., Cronin T. et al.** ''Measuring Myelin Repair and Axonal Loss with Diffusion Tensor Imaging'', *AJNR Am J Neuroradiol* 2011;32:85–91.
- [75] **Ge Y., Grossman R.I., Udupa J.K., Wei L., Mannon L.J., Polansky M. et al.** ''Brain atrophy in relapsing remitting multiple sclerosis and secondary progressive multiple sclerosis: longitudinal quantitative analysis'', *Radiology* 2000;3:665–70.
- [76] **Ge Y., Law M., Johnson G., Herbert J., Babb J., Mannon L., Grossman R.** ''Preferential Occult Injury of Corpus Callosum in Multiple Sclerosis Measured by Diffusion Tensor Imaging'', *Journal of Magnetic Resonance Imaging* 2004;20:1–7.
- [77] **Ge Y., Law M., Johnson G. et al.** ''Dynamic susceptibility contrast perfusion MR imaging of multiple sclerosis lesions: characterizing hemodynamic impairment and inflammatory activity'', *AJNR Am J Neuroradiol* 2005;26:1539–47.
- [78] **Geurts J., Barkhof F.** ''Grey matter pathology in multiple sclerosis'', *Lancet Neurol* 2008;7: 841–51.
- [79] **Gilmore C.P., Bo L., Owens T. et al.** ''Spinal cord gray matter demyelination in multiple sclerosis—a novel pattern of residual plaque morphology'' *Brain Pathol* 2006;16: 202–08.

- [80] **Giorgio A., Battaglini M., Smith S., De Stefano N.** "Brain Atrophy Assessment in Multiple Sclerosis: Importance and Limitations", *Neuroimag Clin N Am* 2008;18, 675–686.
- [81] **Giorgio A., Palace J. et al.** "Relationships of Brain White Matter Microstructure with Clinical and MR Measures in Relapsing-Remitting Multiple Sclerosis", *Journal of Magnetic Resonance Imaging* 2010;31:309–316.
- [82] **Glisson C., Galetta S.** "Nonconventional Optic Nerve Imaging in Multiple Sclerosis", *Neuroimag Clin N Am* 2009;19, 71–79.
- [83] **Goldberg-Zimring D., Mewes A.U.J., Maddah M., Warfield S.K.** "Diffusion tensor magnetic resonance imaging in multiple sclerosis", *J Neuroimaging* 2005;15:68S-81S.
- [84] **Grant W.B.** "Hypothesis — ultraviolet-B irradiance and vitamin D reduce the risk of viral infections and thus their sequelae, including autoimmune diseases and some cancers" *Photochem Photobiol* 2008;84(2):356- 65.
- [85] **Grossman R., McGowan J.** "Perspectives on multiple sclerosis", [Review article.] *AJNR Am J Neuroradiol* 1988;19:1251–1265.
- [86] **Gulani V., Webb A.G., Duncan I.D., Lauterbur P.C.** (2001), "Apparent diffusion tensor measurements in myelin-deficient rat spinal cords". *Magn. Reson. Med.* 2001;45, 191–195.
- [87] **Guo A.C., MacFall J.R., Provenzale J.M.** "Multiple sclerosis: diffusion tensor MR imaging for evaluation of normal-appearing white matter", *Radiology* 2002;222:729–736.
- [88] **Hadjigeorgiou G.M., Doxani C., Miligkost M., Ziakas P., Bakalos G., Papadimitriou D., Mprotsis T., Grigoriadis N., Zintzaras E.** "A

network meta analysis of randomized controlled trials for comparing the effectiveness and safety profile of treatments with marketing authorization for relapsing multiple sclerosis'', *Journal of Clinical Pharmacy and Therapeutics* 2013;38, 433–439.

- [89] **Harrison D.M., Caffo B.S., Shiee N., Farrell J.A.D., Bazin P.L., Farrell S.K., Ratchford J.N., Calabresi P.A., Reich D.S.** ''Longitudinal changes in diffusion tensor–based quantitative MRI in multiple sclerosis'', *Neurology* 2011;76:179–186.
- [90] **Harrison D., Shiee N., Bazin P. et al.** ''Tract-specific quantitative MRI better correlates with disability than conventional MRI in multiple sclerosis'', *J Neurol* 2012;260(2):397-406.
- [91] **Hasan K., Gupta R., Santos R., Wolinsky J., Narayana P.** ''Diffusion Tensor Fractional Anisotropy of the Normal-Appearing Seven Segments of the Corpus Callosum in Healthy Adults and Relapsing- Remitting Multiple Sclerosis Patients'', *Journal of Magnetic Resonance Imaging* 2005;21:735–743.
- [92] **He J., Inglese M., Li B.S. et al.** ''Relapsing-remitting multiple sclerosis: metabolic abnormality in non enhancing lesions and normal-appearing white matter at MR imaging: initial experience''. *Radiology* 2005;234(1):211–7.
- [93] **Herholz K.** ''Cognitive dysfunction and emotional behavioural changes in MS: the potential of positron emission tomography'' *J Neurol Sci*, 2006;245(1–2):9–13
- [94] **Hesseltine S., Law M., Babb J., Rad M., Lopez S., Ge Y., Johnson G., Grossman R.** ''Diffusion Tensor Imaging in Multiple Sclerosis: Assessment of Regional Differences in the Axial Plane within Normal-Appearing Cervical Spinal Cord'', *AJNR Am J Neuroradiol* 2006;27:1189 – 93.

- [95] **Hittmair K., Mallek R., Prayer D., Schindler E., Kollegger H.** "Spinal Cord Lesions in Patients with Multiple Sclerosis: Comparison of MR Pulse Sequences", *AJNR Am J Neuroradiol* 1996;17:1555–1565.
- [96] **Honig L., Sheremata W.** "Magnetic resonance imaging of spinal cord lesions in multiple sclerosis", *J Neurol Neurosurg Psychiatr* 1989;52:459–66.
- [97] **Huisman T., Loenneker T., Barta G., Bellemann M., Hennig J., Fischer J., Il'yasov K.** "Quantitative diffusion tensor MR imaging of the brain: field strength related variance of apparent diffusion coefficient (ADC) and fractional anisotropy (FA) scalars", *Eur Radiol* 2006;16: 1651–1658.
- [98] **Inglese M., Li B.S., Rusinek H., Babb J.S., Grossman R.I., Gonen O.** "Diffusely elevated cerebral choline and creatine in relapsing-remitting multiple sclerosis", *Magn Reson Med* 2003;50: 190–195
- [99] **Inglese M., Grossman R.I., Filippi M.** "Magnetic resonance imaging monitoring of multiple sclerosis lesion evolution", *J Neuroimaging* 2005;15:22S–29S
- [100] **Jaermann T., Crelier G., Pruessmann K.P., Golay X., Netsch T., van Muiswinkel Am, Mori S., van Zijl P.C., Valavanis A., Kollias S., Boesiger P.** "SENSE-DTI at 3 T." *Magn Reson Med* 2004;51:230–236.
- [101] **Jeffery D.R., Mandler R.N., Davis L.E.** "Transverse myelitis: retrospective analysis of 33 cases, with differentiation of cases associated with multiple sclerosis and parainfectious events", *Arch Neurology* 1993;50:532–5.
- [102] **Jensen J.H., Helpert J.A., Ramani A., Lu H., Kaczynski K.** "Diffusional kurtosis imaging: the quantification of non- Gaussian water diffusion by means of magnetic resonance imaging", *Magnetic Resonance in Medicine* 2005;53, 1432–1440.

- [103] **Kangarlu A., Bourekas E.C., Ray-Chaudhury A., Rammohan K.W.** "Cerebral cortical lesions in multiple sclerosis detected by MR imaging at 8 Tesla", *AJNR Am J Neuroradiol* 2007;28:262–66.
- [104] **Kapeller P., McLean M.A., Griffin C.M. et al.** "Preliminary evidence for neuronal damage in cortical grey matter and normal appearing white matter in short duration relapsing-remitting multiple sclerosis: a quantitative MR spectroscopic imaging study". *J Neurol* 2001;248(2):131–8.
- [105] **Kealey et al.** "Diffusion tensor MRI better than T2-weighted for evaluating diseased brain tissue in MS patients", *American Journal of Roentgenology*, August 2004.
- [106] **Kealey et al.**, "Redefinition of Multiple Sclerosis Plaque Size Using Diffusion Tensor MRI", *American Journal of Roentgenology*, August 2004.
- [107] **Kendi A.T., Tan F.U., Kendi M., Huvaj S., Tellioglu S.**, "MR spectroscopy of cervical spinal cord in patients with multiple sclerosis" *Neuroradiology* 2004;46(9):764–9.
- [108] **Khiat A., Lesage J., Boulanger Y.** "Quantitative MRS study of Baló's concentric sclerosis lesions" *Magn Reson Imaging* 2007;25(7):1112–5
- [109] **Kidd D., Barkhof F., McConnell R., Algra P.R., Allen I.V., Revesz T.** "Cortical lesions in multiple sclerosis", *Brain*. 1999;Jan 122 ( Pt 1):17-26.
- [110] **Kim M., Lee S., Choi C. et al.** "Baló's concentric sclerosis: a clinical case study of brain MRI, biopsy, and proton magnetic resonance spectroscopic findings" *J Neurol Neurosurg Psych* 1997;62:655–658.
- [111] **Kohler S.J., Yen Y., Wolber J. et al.** "In vivo 13 carbon metabolic imaging at 3T with hyperpolarized 13C-1-pyruvate" *Magn Reson Med* 2007;58:65–69.

- [112] **Kremenchutzky M., Rice G.P., Baskerville J., Wingerchuk D.M., Ebers G.C.** "The natural history of multiple sclerosis: a geographically based study 9: observations on the progressive phase of the disease", *Brain* 2006;129: 584–594.
- [113] **Kupersmith M.J., Alban T., Zeiffer B. et al.** "Contrast-enhanced MRI in acute optic neuritis: relationship to visual performance", *Brain* 2002;125:812–22.
- [114] **Kurtzke J.F.** "Rating neurologic impairment in multiple sclerosis: an expanded disability status scale (EDSS)", *Neurology* 1983;33(11):1444-1452.
- [115] **Landtblom A.M., Sjöqvist L., Söderfeldt B., Nyland H., Thuomas K.A.** "Proton MR spectroscopy and MR imaging in acute and chronic multiple sclerosis--ringlike appearances in acute plaques", *Acta Radiol. May* 1996;37(3 Pt 1):278-87.
- [116] **Lassmann** "The Pathologic Substrate of Magnetic Resonance Alterations in Multiple Sclerosis", *Neuroimag Clin N Am* 2008;18: 563–576.
- [117] **Lee K.H., Hashimoto S., Hooge J.P., Kastrukoff L.F., Oger J.J., Li D.K. et al.** "Magnetic resonance imaging of the head in the diagnosis of multiple sclerosis: a prospective 2-year follow-up with comparison of clinical evaluation, evoked potentials, oligoclonal banding, and CT", *Neurology* 1991;41: 657–60.
- [118] **Leist T.P., Gobbin M.I., Frank J.A., McFarland H.F.** "Enhancing magnetic resonance imaging lesions and cerebral atrophy in patients with relapsing multiple sclerosis", *Arch Neurol* 2001;58:57–60.
- [119] **Leitner H.** "Influence of neurosteroids on the pathogenesis of multiple sclerosis", *Medical Hypotheses* 2010;75 229–234.

- [120] **Lin A., Ross B.D., Harris K., Wong W.** "Efficacy of proton magnetic resonance spectroscopy in neurological diagnosis and neurotherapeutic decision making", *NeuroRx* 2005;2:197–214.
- [121] **Lin X., Blumhardt L.D.** "Inflammation and atrophy in multiple sclerosis: MRI associations with disease course", *J Neurol Sci* 2001;189:99–104.
- [122] **Liu C., Edwards S., Gong Q., Roberts N., Blumhardt L.D.** "Three dimensional MRI estimates of brain and spinal cord atrophy in multiple sclerosis", *J Neurol Neurosurg Psychiatry* 1999;66:323–33.
- [123] **Liu Y., Mitchell P. et al.** "Diffusion tensor imaging of acute inflammatory lesion evolution in multiple sclerosis", *Journal of Clinical Neuroscience* 2012; 19:1689–1694.
- [124] **Lycklama a` Nijeholt G.J., Barkhof F., Scheltens P. et al.** "MR of the spinal cord in multiple sclerosis: relation to clinical subtype and disability", *AJNR Am J Neuroradiol* 1997;18:1041–8.
- [125] **Lycklama a` Nijeholt G.J., Vanwalderveen M.A., Castelijns J.A. et al.** "Brain and spinal cord abnormalities in multiple sclerosis: correlation between MRI parameters, clinical subtypes and symptoms", *Brain* 1998;121:687–97.
- [126] **Mader I., Seeger U., Weissert R. et al.** "Proton MR spectroscopy with metabolite-nulling reveals elevated macromolecules in acute multiple sclerosis", *Brain* 2001; 124:953–61.
- [127] **Marliani A.F., Clementi V., Albini-Riccioli L. et al.** "Quantitative proton magnetic resonance spectroscopy of the human cervical spinal cord at 3 Tesla", *Magn Reson Med* 2007;57(1):160–3.



- [128] **Matthews P.M., De Stefano N., Narayanan S., et al.** "Putting magnetic resonance spectroscopy studies in context: axonal damage and disability in multiple sclerosis", *Semin Neurol* 1998;18:327–336.
- [129] **McDonald W.I., Compston A., Edan G., Goodkin D., Hartung H.P., Lublin F.D., McFarland H.F., Paty D.W., Polman C.H., Reingold S.C., Sandberg-Wollheim M., Sibley W., Thompson A., van den Noort S., Weinshenker B.Y., Wolinsky J.S.** "Recommended diagnostic criteria for multiple sclerosis: guidelines from the International Panel on the diagnosis of multiple sclerosis", *Ann Neurol.* 2001;Jul 50(1):121-7.
- [130] **McFarland H.F., Barkhof F., Antel J., Miller D.H.** "The role of MRI as a surrogate outcome measure in multiple sclerosis", *Mult Scler.* 2002; Feb 8(1):40-51.
- [131] **McFarland H.** "Examination of the role of magnetic resonance imaging in multiple sclerosis: A problem-orientated approach", *Ann Indian Acad Neurol.* 2009; Oct–Dec 12(4): 254–263.
- [132] **Mikaeloff Y. et al.** "MRI prognostic factors for relapse after acute CNS inflammatory demyelination in childhood", *Brain* 2004;127, 1942–1947
- [133] **Mikaeloff Y., Caridade G., Suissa S., Tardieu M.** (2009), "Clinically observed chickenpox and the risk of childhood-onset multiple sclerosis", *Am. J. Epidemiol.* 2009;169, 1260–1266.
- [134] **Miller D., Grossman R., Rheingold S. et al.** "The role of magnetic resonance techniques in understanding and managing multiple sclerosis", *J Brain* 1988;121:3–24.
- [135] **Miller D.H., Barkhof F., Frank J.A., Parker G.J., Thompson A.J.** Measurement of atrophy in multiple sclerosis: pathological basis, methodological aspects and clinical relevance", *Brain* 2002;125:1676–1695

- [136] **Miller D., Barkhof F., Montalban X., Thompson A., Filippi M.** "Clinically isolated syndromes suggestive of multiple sclerosis, part I: natural history, pathogenesis, diagnosis, and prognosis" *Lancet Neurol* 2005;4:281–288
- [137] **Miller D.H., Leary S.M.** "Primary-progressive multiple sclerosis", *Lancet Neurol*. 2007: Oct 6(10):903-12.
- [138] **Moseley M.E., Kucharczyk J, Asgari H.S.,** "Norman D. Anisotropy in diffusion-weighted MR", *Magn Reson Med* 1991;19:321–326.
- [139] **Morrissey S.P., Miller D., Kendall B.E., Kingsley D.P., Kelly M.A., Francis D.A. et al.** "The significance of brain magnetic resonance imaging abnormalities at presentation with clinically isolated syndromes suggestive of multiple sclerosis. A 5-year follow-up study", *Brain* 1993;116: 135–46.
- [140] **Mostert J., Koch M., Steen C., Heersema D., de Groot J., De Keyser J.** "T2 lesions and rate of progression of disability in multiple sclerosis", *European Journal of Neurology*, 2010;17(12):1471-5.
- [141] **Nage-Poetscher L.M., Jiang H., Wakana S., Golay X., van Zijl P.C., Mori S.** "High-resolution diffusion tensor imaging of the brain stem at 3 T", *AJNR Am J Neuroradiol* 2004: 25:1325–1330.
- [142] **Naismith R., Xu J., Tutlam L. et al.** "Increased diffusivity in acute multiple sclerosis lesions predicts risk of black hole", *Neurology* 2010;74, 1694-1701.
- [143] **Narayanan S., De Stefano N., Francis G.S., et al.** "Axonal metabolic recovery in multiple sclerosis patients treated with interferon beta-1b", *J Neurol* 2001;248(11):979–86.
- [144] **Narayana PA.** "Magnetic resonance spectroscopy in the monitoring of multiple sclerosis", *J Neuroimaging* 2005;15(4 Suppl):46S–57S.

- [145] **Nelson F., Poonawalla A.H., Hou P., Huang F., Wolinsky J.S., Narayana P.A.** "Improved identification of intracortical lesions in multiple sclerosis with phase-sensitive inversion recovery in combination with fast double inversion recovery MR imaging", *AJNR Am J Neuroradiol.* 2007: Oct 28(9):1645-9. Epub 2007 Sep 20.
- [146] **Niebler G., Harris T., Davis T. et al.** "Fulminant multiple sclerosis", *AJNR Am J Neuroradiol* 1992;13:1547–1551.
- [147] **Nguyen T., Yoshida M., Stievenart J., Iba-Zizen M., Bellinger L., Abanou A., Kitahara K., Cabanis E.** "MR tractography with diffusion tensor imaging in clinical routine", *Neuroradiology* 2005: 47: 334–343.
- [148] **Nusbaum A.O., Tang C.Y., Wei T.C., Buchsbaum M.S., Atlas S.W.** "Whole brain diffusion MR histograms differ between MS subtypes", *Neurology* 2000;54: 1421–1426.
- [149] **Ogawa S., Menon R.S., Tank D.W.** "Functional brain mapping by blood oxygenation level-dependent contrast magnetic resonance imaging. A comparison of signal characteristics with a biophysical model", *Biophys J* 1993 :64: 803–12.
- [150] **Oguz K., Kurne A., Aksu A., Taskiran A., Karabulut E., Karabudak R.** "A comparative assessment of cerebral white matter by magnetization transfer imaging in early- and adult-onset multiple sclerosis patients matched for disease duration", *J Neurol.* 2010: 257(8):1309-15.
- [151] **Oh J., Henry R.G., Genain C. et al.** "Mechanisms of normal appearing corpus callosum injury related to pericallosal T1 lesions in multiple sclerosis using directional diffusion tensor and 1H MRS imaging" *J Neurol Neurosurg Psychiatry* 2004;75: 1281-1286.

- [152] **Ohgiya Y., Oka M., Hiwatashi A., Liu X., Kakimoto N., Westesson P., Ekholm S.** "Diffusion tensor MR imaging of the cervical spinal cord in patients with multiple sclerosis", *Eur Radiol.* 2007;17(10):2499-504.
- [153] **Oreja-Guevara C., Rovaris M., Iannucci G., Valsasina P., Caputo D., Cavarretta R., Sormani M.P., Ferrante P., Comi G., Filippi M.** "Progressive gray matter damage in patients with relapsing remitting multiple sclerosis: a longitudinal diffusion tensor magnetic resonance imaging study" *Arch Neurol.* 2005;62(4):578–584.
- [154] **Pagani E., Filippi M., Rocca M.A., et al.** "A method for obtaining tract specific diffusion tensor MRI measurements in the presence of disease: application to patients with clinically isolated syndromes suggestive of multiple sclerosis". *Neuroimage* 2005;26(1):258–65.
- [155] **Pagani E., Bammer R., Horsfield M.A., Rovaris M., Gass A., Ciccarelli O., Filippi M.** "Diffusion MR imaging in multiple sclerosis: technical aspects and challenges", *AJNR Am J Neuroradiol.* 2007;28(3):411–420.
- [156] **Panitch H., Miller A., Paty D., Weinshenker B.** "Interferon beta-1b in secondary progressive MS: results from a 3-year controlled study", *Neurology* 2004;63: 1788–1795.
- [157] **Pantano P., Mainero C., Caramia F.** "Functional brain reorganization in multiple sclerosis: evidence from fMRI studies", *J Neuroimaging* 2006;16:104–14.
- [158] **Paolillo A., Pozzilli C., Gasperini C. et al.** "Brain atrophy in relapsing-remitting multiple sclerosis: relationship with 'black holes,' disease duration and clinical disability", *J Neurol Sci* 2000;174(2):85–91.
- [159] **Papadakis N.G., Martin K.M., Mustafa M.H., Wilkinson I.D., Griffiths P.D., Huang C.L. et al.** "Study of the effect of CSF suppression on

white matter diffusion anisotropy mapping of healthy human brain'', *Magnetic Resonance in Medicine* 2002:48, 394–398.

- [160] **Papadopoulos A., Gatzonis S., Gouliamos A. et al.** ''Correlation between spinal cord MRI and clinical features in patients with demyelinating disease'' *Neuroradiology* 1994:36:130–3.
- [161] **Paty D.W., Oger J.J.F., Kastrukoff L.F., Hashimoto S.A., Hooge J.P., Eisen A.A. et al.** ''MRI in the diagnosis of MS: a prospective study with comparison of clinical evaluation, evoked potentials, oligoclonal banding, and CT'', *Neurology* 1988: 38: 180–5.
- [162] **Peterson J.W., Bö L., Mörk S., Chang A., Trapp B.D.** ''Transected neurites, apoptotic neurons, and reduced inflammation in cortical multiple sclerosis lesions'', *Ann Neurol.* 2001: Sep 50(3):389-400.
- [163] **Poser C.M., Paty D.W., Scheinberg L., McDonald W.I., Davis F.A., Ebers G.C. et al.** ''New diagnostic criteria for multiple sclerosis: guidelines for research protocols'', *Ann Neurol* 1983:13: 227–31.
- [164] **Poser C.M.** ''Myelinoclastic diffuse sclerosis. In: Koetsier JC, editor. Handbook of clinical neurology'' *New York: Elsevier* 1985: p. 419–28.
- [165] **Prineas J. et al.** ''The neuropathology of multiple sclerosis In: Koetsier J (ed) *Demyelinating diseases*'' , Elsevier, Amsterdam, 1985 pp 213–257.
- [166] **Pugliatti M., Sotgiu S., Rosati G.** ''The worldwide prevalence of multiple sclerosis'', *Clinical Neurology and Neurosurgery* 2002:104, 182 /191.
- [167] **Pujol J., Bello J., Deus J., Martí-Vilalta J.L., Capdevila A.,** ''Lesions in the left arcuate fasciculus region and depressive symptoms in multiple sclerosis'', *Neurology* 1997:49:1105–1110.

- [168] **Rao S.M., Leo G.J., Bernardin L., Unverzagt F.** "Cognitive dysfunction in multiple sclerosis. Frequency, patterns, and prediction", *Neurology* 1991; 41(5):685–691.
- [169] **Rashid W., Parkes L.M., Ingle G.T. et al.** "Abnormalities of cerebral perfusion in multiple sclerosis", *J Neurol Neurosurg Psychiatr* 2004 75(9):1288–93.
- [170] **Rashid W., Hadjiprocopis A., Davies G., Griffin C., Chard D., Tiberio M., Altmann D., Wheeler-Kingshott C., Tozer D., Thompson A., Miller D.** "Longitudinal evaluation of clinically early relapsing-remitting multiple sclerosis with diffusion tensor imaging", *J Neurol.* 2008; 255:390–397.
- [171] **Reich D., Smith S., Zackowski K., Gordon-Lipkin E., Jones E., Farrell J., Mori S., Zijl P., Calabresi P.** "Multiparametric Magnetic Resonance Imaging Analysis of the Corticospinal Tract in Multiple Sclerosis", *Neuroimage* 2007; November 1: 38(2): 271–279.
- [172] **Rexilius J., Hahn H., Schlüter M., Bourquain H., Peitgen H.** "Evaluation of Accuracy in MS Lesion Volumetry Using Realistic Lesion Phantoms", *Acad Radiol* 2005;12:17–24.
- [173] **Roosendaal S., Geurts J., Vrenken H., Hulst a H., Cover K., Castelijns J., Pouwels P., Barkhof F.,** "Regional DTI differences in multiple sclerosis patients", *NeuroImage* 2009;44 1397–1403.
- [174] **Ropele S., Fazekas F.** "MagnetizationTransfer MR Imaging in Multiple Sclerosis", *Neuroimag Clin N Am* 2009; 19, 27–36 doi: 10.1016/j.nic. 2008.09.004.
- [175] **Rosati G.** "The prevalence of multiple sclerosis in the world: an update", *Neurol Sci* 2001;22:117/39.

- [176] **Rovaris M., Filippi M., Minicucci L. et al.** "Cortical/subcortical disease burden and cognitive impairment in patients with multiple sclerosis" *AJNR Am J Neuroradiol* 2000; 21:402–8.
- [177] **Rovaris M., Bozzali M., Santuccio G., et al.** (2001), "In vivo assessment of the brain and cervical cord pathology of patients with primary progressive multiple sclerosis", *Brain* 2001; 124:2540–9.
- [178] **Rovaris M., Iannucci G., Falautano M., Possa F., Martinelli V., Comi G., Filippi M.** "Cognitive dysfunction in patients with mildly disabling relapsing-remitting multiple sclerosis: an exploratory study with diffusion tensor", *MR imaging. J Neurol Sci.* 2002;195(2):103–109.
- [179] **Rovaris M., Gass A., Bammer R. et al.** "Diffusion MRI in multiple sclerosis", *Neurology* 2005; 65:1526–32.
- [180] **Rovaris M., Judica E., Gallo A., Benedetti B., Sormani M.P., Caputo D., Ghezzi A., Montanari E., Bertolotto A., Mancardi G., Bergamaschi R., Martinelli V., Comi G., Filippi M.** "Grey matter damage predicts the evolution of primary progressive multiple sclerosis at 5 years" *Brain* 2006;129(Pt 10): 2628–2634.
- [181] **Rovaris M., Agosta F. et al.** "Diffusion Tensor MR Imaging", *Neuroimag Clin N Am* 2009;19: 37–43.
- [182] **Rovira A., Leon A.** "MR in the diagnosis and monitoring of multiple sclerosis: An overview", *European Journal of Radiology* 2008;67 409.414.
- [183] **Roxburgh R.H., Seaman S.R., Masterman T. et al.** "Multiple Sclerosis Severity Score: using disability and disease duration to rate disease severity" *Neurology* 2005;64:1144–1151.

- [184] **Rudick R.A., Lee J.C., Simon J. et al.** "Significance of T2 lesions in multiple sclerosis: a 13-year longitudinal study" *Ann Neurol* 2006; 60(2):236–42.
- [185] **Rueda F., Hygino L., Domingues R., Vasconcelos C., Papais-Alvarenga R., Gasparetto E.** "Diffusion tensor MR imaging evaluation of the corpus callosum of patients with multiple sclerosis", *Arq Neuropsiquiatr* 2008;66(3-A):449-453.
- [186] **Sadiq S., Miller J.** "Multiple sclerosis, Devic syndrome and Balò's Disease". In: Rowland L (ed) *Merrit textbook of neurology, 9th edn.* Williams & Wilkins, Baltimore, 1995: pp 804–826.
- [187] **Sadovnick A.D., Remick R.A., Allen J., Swartz E., Yee I.M., Eisen K., Farquhar R., Hashimoto S.A., Hooge J., Kastrukoff L.F., Morrison W., Nelson J., Oger J., Paty D.W.** "Depression and multiple sclerosis", *Neurology.* Mar 1996;46(3):628-32.
- [188] **Sajja B.R., Narayana P.A., Wolinsky J.S. et al.** "Longitudinal magnetic resonance spectroscopic imaging of primary progressive multiple sclerosis patients treated with glatiramer acetate: multicenter study", *Mult Scler* 2008;14(1):73–80.
- [189] **Sati P., Cross A., Luo J., Hildebolt J., Yablonskiy D.** "In vivo quantitative evaluation of brain tissue damage in multiple sclerosis using gradient echo plural contrast imaging technique", *NeuroImage* 2010;51, 1089–1097.
- [190] **Schmierer K., Scaravilli F., Altmann D.R., Barker G.J., Miller D.H.** "Magnetization transfer ratio and myelin in postmortem multiple sclerosis brain", *Ann Neurol.* 2004; Sep 56(3):407-15.
- [191] **Schmierer K., Altmann D.R., Kassim N., Kitzler H., Kerskens C.M., Doege C.A., Aktas O., Lunemann J.D., Miller D.H., Zipp F.,**



- Villringer A.** "Progressive change in primary progressive multiple sclerosis normal-appearing white matter: a serial diffusion magnetic resonance imaging study" *Mult Scler.* 2004:10(2):182–187.
- [192] **Schmierer K., Wheeler-Kingshott C., Boulby P., Scaravilli F., Altmann A., Barker G., Tofts P., Millera D.** "Diffusion tensor imaging of post mortem multiple sclerosis brain", *NeuroImage* 2007:35 467–477.
- [193] **Scott W. et al.** "Magnetic resonance imaging of the brain and spine", 3<sup>rd</sup> edition *Lippincott Williams and Wilkins, Philadelphia* 2002: pp 1240.
- [194] **Senda J., Watanabe H., Tsuboi T. et al.** "MRI mean diffusivity detects widespread brain degeneration in multiple sclerosis", *Journal of the Neurological Sciences* 2012:319, 105–110.
- [195] **Shalmon B., Nass D., Ram Z. et al.** "Giant lesions in multiple sclerosis a diagnostic challenge", *J Harefuah* 2000:138:936–939.
- [196] **Shu N., Liu Y. et al.** "Diffusion Tensor Tractography Reveals Disrupted Topological Efficiency in White Matter Structural Networks in Multiple Sclerosis", *Cerebral Cortex* 2011: doi:10.1093/cercor/bhr039.
- [197] **Simon J.H., Jacobs L.D., Campion M.K. et al.** "A longitudinal study of brain atrophy in relapsing multiple sclerosis", *Neurology* 1999:53:139– 48.
- [198] **Simon J.H.** "Brain and spinal cord atrophy in multiple sclerosis", *Neuroimaging Clin N Am* 2000:10(4) 753–70.
- [199] **Simon J.H., Zhang S., Laidlaw D.H. et al.** "Identification of fibers at risk for degeneration by diffusion tractography in patients at high risk for MS after a clinically isolated syndrome", *J Mag Reson Imaging* 2006:24:983–8.

- [200] **Simon J., Kleinschmidt-DeMasters B.** "Variants of Multiple Sclerosis", *Neuroimag Clin N Am* 2008:18, 703–716.
- [201] **Sicotte N.L., Voskuhl R.R., Bouvier S., Klutch R., Cohen M.S., Mazziotta J.C.** "Comparison of multiple sclerosis lesions at 1.5 and 3.0 Tesla", *Invest Radiol* 2003:38:423–27.
- [202] **Sigal T., Shmuel M., Mark D., Gil H., Anat A.** "Diffusion Tensor Imaging of Corpus Callosum Integrity in Multiple Sclerosis: Correlation with Disease Variables", *J Neuroimaging* 2012:22(1):33-7.
- [203] **Smith S., Jonesa C., Gifforda A., Beleguc V., Chodkowskia B., Farrella J., Landmana J., Reichd D., Calabresid P., McDonald J., Zijla P.** "Reproducibility of tract-specific magnetization transfer and diffusion tensor imaging in the cervical spinal cord at 3 tesla", *NMR Biomed. February* 2010:23(2): 207–217.
- [204] **Spalice A., Nicita F., Papetti L., Ursitti F., Di Biasi C., Parisi P., Ruggieri M., Iannetti P.** "Usefulness of diffusion tensor imaging and fiber Tractography in neurological and neurosurgical pediatric diseases", *Childs Nerv Syst* 2010:26:995–1002.
- [205] **Srinivasan R., Sailasuta N., Hurd R., Nelson S., Pelletier D.** "Evidence of elevated glutamate in multiple sclerosis using magnetic resonance spectroscopy at 3 T", *Brain* 2005:128:1016–25.
- [206] **Stoeter P., Dellani P., Vucurevic G.** "Diffusion Tensor Imaging of Cerebral White Matter", *Clin Neuroradiol* 2008:18:155–62.
- [207] **Stroman P.W., Krause V., Malisza K.L. et al.** "Characterization of contrast changes in functional MRI of the human spinal cord at 1.5 T", *Magn Reson Imaging* 2001:19:833–8.

- [208] **Suhy J., Rooney W., Goodkin D., Capizzano A., Soher B., Maudsley A., Waubant E., Andersson P., Weiner N.** “<sup>1</sup>H MRSI comparison of white matter and lesions in primary progressive and relapsing-remitting MS”, *Mult Scler.* 2000 June 6(3): 148–155.
- [209] **Swanton J.K., Fernando K., Dalton C.M. et al.** “Modification of MRI criteria for multiple sclerosis in patients with clinically isolated syndromes”, *J Neurol Neurosurg Psychiatry* 2006;77:830–3.
- [210] **Swanton J.K., Rovira A., Tintore M., Altmann D., Barkhof F., Filippi M., Huerga E., Miszkiel K., Plant G., Polman C., Rovaris M., Thompson A., Montalban X., Miller D.** “MRI criteria for multiple sclerosis in patients presenting with clinically isolated syndromes: a multicentre retrospective study”, *Lancet Neurol* 2007; 6:677–86.
- [211] **Tanenbaum L.N.** “Clinical 3T MR imaging: mastering the challenges”, *Magn Reson Imaging Clin Nam* 2006;14:1–15.
- [212] **Tartaglia M.C., Narayanan S., De Stefano N. et al.** “Choline is increased in pre-lesional normal appearing white matter in multiple sclerosis”, *J Neurol* 2002;249(10):1382–90
- [213] **Tartaglino L.M., Friedman D.P., Flanders A.E. et al.** “Multiple sclerosis in the spinal cord: MR appearance and correlation with clinical parameters” *Radiology* 1995;195:725–32.
- [214] **Thorpe J.W., Kidd D., Kendall B.E. et al.** “Spinal cord MRI using multi-array coils and fast spin echo. I. Technical aspects and findings in healthy adults”, *Neurology* 1993;43:2625–31.
- [215] **Thorpe J.W., Kidd D., Moseley I.F. et al.** “Serial gadolinium-enhanced MRI of the brain and spinal cord in early relapsing-remitting multiple sclerosis”, *Neurology* 1996;46:373–8.

- [216] **Tian W., Zhu T. et al.** "Progressive decline in fractional anisotropy on serial DTI examinations of the corpus callosum: a putative marker of disease activity and progression in SPMS", *Neuroradiology* 2011;54(4):287-97.
- [217] **Tiberio M., Chard D.T., Altmann D.R. et al.** "Metabolite changes in early relapsing-remitting multiple sclerosis. A two year follow-up study", *J Neurol* 2006;253(2):224–30.
- [218] **Tievsky A., Ptak T., Farkas J.** "Investigation of Apparent Diffusion Coefficient and Diffusion Tensor Anisotropy in Acute and Chronic Multiple Sclerosis Lesions", *AJNR Am J Neuroradiol* 1999;20:1491–1499.
- [219] **Tomassini V., Paolillo A., Russo P., et al.** "Predictors of long-term clinical response to interferon beta therapy in relapsing multiple sclerosis", *J Neurol* 2006;253(3):287–93.
- [220] **Tovar-Moll F., Evangelou E., Chiu A., Richert N., Ostuni J., Ohayon J., Auh S., Ehrmantraut M., Talagala S., McFarland H., Bagnato F.** "Thalamic Involvement and Its Impact on Clinical Disability in Patients with Multiple Sclerosis: A Diffusion Tensor Imaging Study at 3T", *AJNR Am J Neuroradiol* 2009;30:1380–86.
- [221] **Trapp B.D., Peterson J., Ransohoff R.M., Rudick R., Mörk S., Bö L.** "Axonal transection in the lesions of multiple sclerosis" *N Engl J Med* 1998;338: 278–285.
- [222] **Trojano M., Paolicelli D.** "The differential diagnosis of multiple sclerosis: classification and clinical features of relapsing and progressive neurological syndromes", *Neurol Sci* 2001;22:S98–S102.
- [223] **Truyen L., van Waesberghe J.H., van Walderveen M.A. et al.** "Accumulation of hypointense lesions ("black holes") on T1 spin-echo MRI

correlates with disease progression in multiple sclerosis'', *Neurology* 1996;47:1469-1476.

- [224] **Tuch D.S., Reese T.G., Wiegell M.R., Makris N., Belliveau J.W., Wedeen V.J.** ''High angular resolution diffusion imaging reveals intravoxel white matter fiber heterogeneity'', *Magnetic Resonance in Medicine* 2002: 48, 577-582.
- [225] **Van Leemput K., Maes F., Vandermeulen D., Colchester A., Suetens P.** ''Automated segmentation of multiple sclerosis lesions by model outlier Detection'', *IEEE Trans Med Imaging* 2001:20:677-688.
- [226] **Van Walderveen M.A., Kamphorst W., Scheltens P., van Waesberghe J.H., Ravid R., Valk J, Polman C.H., Barkhof F.** ''Histopathologic correlate of hypointense lesions on T1-weighted spin-echo MRI in multiple sclerosis'', *Neurology* 1998: 50(5):1282-8.
- [227] **Veen T., Nielsen J., Berkhof J., Barkhof F., Kamphorst W., Bö L., Ravid R., Verweij C., Huitinga L., Polman C., Uitdehaag B.** ''CCL5 and CCR5 genotypes modify clinical, radiological and pathological features of multiple sclerosis'', *Journal of Neuroimmunology* 2007:190(1-2):157-64.
- [228] **Vellinga M.M., Oude Engberink R.D., Seewann A. et al.** ''Pluriformity of inflammation in multiple sclerosis shown by ultra-small iron oxide particle enhancement'', *Brain* 2008:131:800-07.
- [229] **Villar L., García-Barragán N., Sádaba M., Espiño M., Gómez-Rial J., Millán J., González-Porqué P., Álvarez-Cermeño J.** ''Accuracy of CSF and MRI criteria for dissemination in space in the diagnosis of multiple sclerosis'', *Journal of the Neurological Sciences* 2007:15;266(1-2):34-7.
- [230] **Vishwas M.S., Chitnis T., Pienaar R., Healy B.C., Grant P.E.** ''Tract-based analysis of callosal, projection, and association pathways in

pediatric patients with multiple sclerosis: a preliminary study'', *Am J Neuroradiol AJNR* 2010;31(1):121–128.

- [231] **Vrenken H., Pouwels P., Geurts J., Knol D., Polman C., Barkhof F., Castelijns J.** ''Altered Diffusion Tensor in Multiple Sclerosis Normal-Appearing Brain Tissue: Cortical Diffusion Changes Seem Related to Clinical Deterioration'', *Journal of Magnetic Resonance Imaging* 2006;23:628–636.
- [232] **Vrenken H., Pouwels P., Ropele S., Kno D., Geurts J., Polman C., Barkhof F., Castelijns J.** ''Magnetization transfer ratio measurement in multiple sclerosis normal-appearing brain tissue: limited differences with controls but relationships with clinical and MR measures of disease'', *Multiple Sclerosis* 2007;13:708-716.
- [233] **Yeh E., Chitnis T., Krupp L., Ness J., Chabas D., Kuntz N., Waubant E.** ''Pediatric multiple sclerosis'', *Nat. Rev. Neurol.* 2009;5, 621–631.
- [234] **Young I.R., Hall A.S., Pallis C.A., Legg N.J., Bydder G.M., Steiner R.E.** ''Nuclear magnetic resonance imaging of the brain in multiple sclerosis'', *Lancet* 1981: Nov 14;2(8255):1063-6.
- [235] **Yurtsever I., Hakyemeza B., Taskapilioglu O., Erdogan E., Turan O., Parlak M.** ''The contribution of diffusion-weighted MR imaging in multiple sclerosis during acute attack'', *European Journal of Radiology* 2007;65(3):421-6.
- [236] **Warlop N., Achten E., Debruyne J., Vingerhoets G.** ''Diffusion weighted callosal integrity reflects interhemispheric communication efficiency in multiple sclerosis'', *Neuropsychologia* 2008: 46 2258–2264.
- [237] **Warlop N., Fieremans E., Achten E., Debruyne J., Vingerhoets G.** ''Callosal function in MS patients with mild and severe callosal damage as

reflected by diffusion tensor imaging'', *Brain Research* 2008:1226 218 – 225.

[238] **Wattjes M.P., Harzheim M., Kuhl C.K. et al.** ''Does high-field MR imaging have an influence on the classification of patients with clinically isolated syndromes according to current diagnostic mr imaging criteria for multiple sclerosis?'' *AJNR Am J Neuroradiol* 2006: 27:1794–1798.

[239] **Wattjes M., Harzheim M., Lutterbey G., Bogdanow M., Schild H., Träber F.** ''High field MR imaging and 1H-MR spectroscopy in clinically isolated syndromes suggestive of multiple sclerosis'', *J Neurol* 2008: 255:56–63.

[240] **Wattjes M., Harzheim M., Lutterbey G., Hojati F., Simon B., Schmidt S., Schild H., Barkhof F.,** ''Does high field MRI allow an earlier diagnosis of multiple sclerosis?'', *J Neurol* 2008: 255(8):1159-63.

[241] **Wegner C.** ''Pathological differences in acute inflammatory demyelinating diseases of the central nervous system''. *Int MS J* 2005:12(1):13–9, 12.

[242] **Werrin D., Clark C., Barker G., Thompson A., Miller H.** ''Diffusion tensor imaging of lesions and normal-appearing white matter in multiple sclerosis'', *Neurology* 1999:52:1626.

[243] **Werring D.J., Brassat D., Droogan A.G., Clark C.A., Symms M.R., Barker G.J., MacManus D.G., Thompson A.J., Miller D.H.** ''The pathogenesis of lesions and normal-appearing white matter changes in multiple sclerosis: a serial diffusion MRI study'', *Brain* 2000:123(Pt 8):1667–1676.

[244] **Wessig C., Bendszus M., Stoll G.** ''In vivo visualization of focal demyelination in peripheral nerves by gadofluorine M-enhanced magnetic resonance imaging'', *Exp Neurol* 2007:204:14–19.

- [245] **Wiebe S., Lee D.H., Karlik S.J. et al.** "Serial cranial and spinal cord magnetic resonance imaging in multiple sclerosis" *Ann Neurol* 1992: 32: 643–50.
- [246] **Wilson M., Tench C.R., Morgan P.S. et al.** "Pyramidal tract mapping by diffusion tensor magnetic resonance imaging in multiple sclerosis: improving correlations with disability", *J Neurol Neurosurg Psychiatr* 2003: 74:203–7.
- [247] **Wingerchuk D.M., Lennon V.A., Lucchinetti C.F. et al.** "The spectrum of neuromyelitis optica", *Lancet Neurol* 2007;6(9):805–15.
- [248] **Wylezinska M., Cifelli A., Jezzard P. et al.** "Thalamic neurodegeneration in relapsing-remitting multiple sclerosis", *Neurology* 2003;60(12):1949–54.
- [249] **Zhao, D.-D. et al.** "Diffusion tensor imaging characterization of occult brain damage in relapsing neuromyelitis optica using 3.0T magnetic resonance imaging techniques", *NeuroImage* 2011: 15;59(4):3173-7.
- [250] **Zorzona M., Zivadinova R., Nasuella D., Ukmarb M., Bratinaa A., Tommasia M., Mucellib R., Brnabic-Razmilicc O., Gropa A., Bonfiglia L., Cazzatoa G.** "Depressive symptoms and MRI changes in multiple sclerosis", *European Journal of Neurology* 2002: 9: 491–496