



ΠΑΝΕΠΙΣΤΗΜΙΟ ΘΕΣΣΑΛΙΑΣ
ΣΧΟΛΗ ΕΠΙΣΤΗΜΩΝ ΥΓΕΙΑΣ
ΤΜΗΜΑ ΚΤΗΝΙΑΤΡΙΚΗΣ

ΔΙΠΛΩΜΑΤΙΚΗ ΕΡΓΑΣΙΑ ΜΕΤΑΠΤΥΧΙΑΚΟΥ ΠΡΟΓΡΑΜΜΑΤΟΣ
ΣΠΟΥΔΩΝ ΤΟΥ ΤΜΗΜΑΤΟΣ ΚΤΗΝΙΑΤΡΙΚΗΣ ΣΕ ΣΥΜΠΡΑΞΗ
ΜΕ ΤΑ ΤΕΙ ΗΠΕΙΡΟΥ

Τεχνικές νεκροψίας και στοιχεία διαγνωστικής παθολογοανατομικής
των ψαριών

Εύη Α. Στεριάδη

ΤΡΙΜΕΛΗΣ ΣΥΜΒΟΥΛΕΥΤΙΚΗ ΕΠΙΤΡΟΠΗ

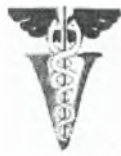1. Δ. Τόντης, Αναπληρωτής Καθηγητής, Επιβλέπων
Εργαστήριο Παθολογικής Ανατομικής, Τμήμα Κτηνιατρικής, Πανεπιστήμιο Θεσσαλίας
2. Φ. Αθανασοπούλου, Καθηγήτρια, Μέλος Συμβουλευτικής Επιτροπής
Εργαστήριο Ιχθυοπαθολογίας, Ιχθυολογίας & Υδατοκαλλιεργειών, Τμήμα Κτηνιατρικής,
Πανεπιστήμιο Θεσσαλίας
3. Α. Γκόβαρης, Αναπληρωτής καθηγητής, Μέλος Συμβουλευτικής Επιτροπής
Εργαστήριο Υγιεινής Τροφίμων Ζωικής Προέλευσης, Τμήμα Κτηνιατρικής, Πανεπιστήμιο
Θεσσαλίας

ΚΑΡΔΙΤΣΑ 2008



ΠΑΝΕΠΙΣΤΗΜΙΟ ΘΕΣΣΑΛΙΑΣ
ΥΠΗΡΕΣΙΑ ΒΙΒΛΙΟΘΗΚΗΣ & ΠΛΗΡΟΦΟΡΗΣΗΣ
ΕΙΔΙΚΗ ΣΥΛΛΟΓΗ «ΓΚΡΙΖΑ ΒΙΒΛΙΟΓΡΑΦΙΑ»

Αριθ. Εισ.: 7487/1
Ημερ. Εισ.: 10-09-2009
Δωρεά: _____
Ταξιθετικός Κωδικός: Δ
639.3
ΣΤΕ



ΠΑΝΕΠΙΣΤΗΜΙΟ ΘΕΣΣΑΛΙΑΣ
ΣΧΟΛΗ ΕΠΙΣΤΗΜΩΝ ΥΓΕΙΑΣ
ΤΜΗΜΑ ΚΤΗΝΙΑΤΡΙΚΗΣ

ΔΙΠΛΩΜΑΤΙΚΗ ΕΡΓΑΣΙΑ ΜΕΤΑΠΤΥΧΙΑΚΟΥ ΠΡΟΓΡΑΜΜΑΤΟΣ
ΣΠΟΥΔΩΝ ΤΟΥ ΤΜΗΜΑΤΟΣ ΚΤΗΝΙΑΤΡΙΚΗΣ ΣΕ ΣΥΜΠΡΑΞΗ
ΜΕ ΤΑ ΤΕΙ ΗΠΕΙΡΟΥ

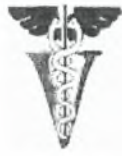Τεχνικές νεκροψίας και στοιχεία διαγνωστικής παθολογοανατομικής
των ψαριών

Εύη Α. Στεριάδη

ΤΡΙΜΕΛΗΣ ΣΥΜΒΟΥΛΕΥΤΙΚΗ ΕΠΙΤΡΟΠΗ

1. Δ. Τόντης, Αναπληρωτής Καθηγητής, Επιβλέπων
Εργαστήριο Παθολογικής Ανατομικής, Τμήμα Κτηνιατρικής, Πανεπιστήμιο Θεσσαλίας
2. Φ. Αθανασοπούλου, Καθηγήτρια, Μέλος Συμβουλευτικής Επιτροπής
Εργαστήριο Ιχθυοπαθολογίας, Ιχθυολογίας & Υδατοκαλλιεργειών, Τμήμα Κτηνιατρικής,
Πανεπιστήμιο Θεσσαλίας
3. Α. Γκόβαρης, Αναπληρωτής καθηγητής, Μέλος Συμβουλευτικής Επιτροπής
Εργαστήριο Υγιεινής Τροφίμων Ζωικής Προέλευσης, Τμήμα Κτηνιατρικής, Πανεπιστήμιο
Θεσσαλίας

ΚΑΡΔΙΤΣΑ 2008



UNIVERSITY OF THESSALY
SCHOOL OF HEALTH SCIENCES
FACULTY OF VETERINARY MEDICINE

**A THESIS SUBMITTED FOR THE DEGREE OF MASTER OF SCIENCE OF
THE FACULTY OF VETERINARY MEDICINE IN COOPERATION
WITH THE T.E.I OF EPIRUS**

Necropsy techniques and diagnostic pathology of fishes

Evi A. Steriadi

ADVISOR COMMITTEE

1. D. Tondis, Associate Professor, Supervisor
Laboratory of Pathology, Faculty of Veterinary Medicine, University of Thessaly
2. F. Athanassopoulou, Professor, Member of advisor committee
Laboratory of Fish Pathology, Ichthyology & Aquaculture, Faculty of Veterinary Medicine,
University of Thessaly
3. A. Govaris, Associate Professor, Member of advisor committee
Laboratory of Food Hygiene, Faculty of Veterinary Medicine, University of Thessaly.

KARDITSA 2008

Στην οικογένειά μου

ΠΕΡΙΛΗΨΗ

Η παρούσα διπλωματική εργασία αποσκοπεί στην περιγραφή των τεχνικών νεκροψίας και την επισήμανση των βασικών ανατομικών διαφοροποιήσεων σε διάφορα είδη ψαριών, ανάλογα με το σχήμα του σώματος τους. Ακόμη, πραγματεύεται στοιχεία ειδικής παθολογικής ανατομικής ανά σύστημα και όργανο. Το φωτογραφικό υλικό προέρχεται από τη διενέργεια νεκροψίας σε πέντε είδη ψαριών: στην ιριδίζουσα πέστροφα (*Oncorhynchus mykiss*) και τον κυπρίνο (*Cyprinus carpio carpio*), που παρουσιάζουν ατρακτοειδές σχήμα σώματος, στο χέλι (*Anguilla anguilla*), που παρουσιάζει οφιοειδές σχήμα σώματος και στην τσιπούρα (*Sparus auratus*) και τη γλώσσα (*Solea solea*), που το σώμα τους είναι συμπιεσμένο πλευρικά.

Η διπλωματική εργασία χωρίζεται σε πέντε κεφάλαια: 1^ο Προεργασία, 2^ο Τεχνικές Νεκροψίας, 3^ο Οδηγός για την Περιγραφή των Αλλοιώσεων στα Ψάρια, 4^ο Δειγματοληψία και 5^ο Ειδική Παθολογική Ανατομική των Ιχθύων.

Στην προεργασία, διερευνώνται και αξιολογούνται οι παράγοντες από το ιστορικό και από την ανάλυση του νερού που εμπλέκονται στην υγεία των ψαριών. Ακόμη, γίνεται αναφορά στο είδος και τον αριθμό των δειγμάτων που απαιτούνται κάθε φορά για τη διενέργεια νεκροψίας και τη διευκόλυνση της διάγνωσης, καθώς και στις μεθόδους ευθανασίας που πρέπει να ακολουθούνται. Τέλος, περιγράφονται τα εργαλεία, τα υλικά και ο προστατευτικός ρουχισμός που συνοδεύουν τη διαδικασία της νεκροψίας.

Στο κεφάλαιο “Τεχνικές Νεκροψίας”, περιγράφεται αναλυτικά η συνήθης διαδικασία που ακολουθείται κατά τη διενέργεια διαγνωστικής νεκροψίας στα ψάρια ενώ ταυτόχρονα γίνεται προσπάθεια εξοικείωσης του κλινικού με τα βασικά ανατομικά και φυσιολογικά χαρακτηριστικά ορισμένων ειδών. Συγκεκριμένα, συμπεριλαμβάνονται στοιχεία από την εξωτερική ανατομία και παρατήρηση της

ιριδίζουσας πέστροφας (*Oncorhynchus mykiss*), της τσιπούρας (*Sparus auratus*), του κυπρίνου (*Cyprinus carpio carpio*), του χελιού (*Anguilla anguilla*), και της γλώσσας (*Solea solea*), ενώ παράλληλα περιγράφονται οι μέθοδοι αιμοληψίας και οι κατάλληλες τεχνικές διάνοιξης του εκάστοτε ψαριού, καθώς και η αναπροσαρμογή του πρωτοκόλλου κάθε φορά. Επιπροσθέτως, αναφέρονται ο τρόπος προσέγγισης και απομάκρυνσης των επιμέρους οργάνων, καθώς και οι εργαστηριακές εξετάσεις που διενεργούνται από αυτά. Τέλος, παραθέεται ένα ενδεικτικό δελτίο νεκροτομικής εξέτασης των ψαριών.

Το 3^ο κεφάλαιο εστιάζεται στον τρόπο με τον οποίο περιγράφονται οι διάφορες αλλοιώσεις στα ψάρια. Έτσι, συμπεριλαμβάνονται σχόλια σχετικά με το μέγεθος, τον αριθμό, τη θέση, την κατανομή, το σχήμα, την υφή, το χρώμα και τη διαύγεια, τη σταθερότητα, την τρισδιάστατη απεικόνιση, τη σοβαρότητα και την έκταση των αλλοιώσεων.

Στο κεφάλαιο της Δειγματοληψίας, γίνεται αναφορά στις κυριότερες διαγνωστικές δοκιμές που εκτελούνται στα ψάρια. Συγκεκριμένα, περιγράφονται οι μικροβιολογικές εξετάσεις, η μικροσκοπική παρατήρηση νωπών δειγμάτων, οι μυκητιακές εξετάσεις, η ιολογία, οι ιστολογικές και οι τοξικολογικές εξετάσεις.

Τέλος, στο κεφάλαιο “Ειδική Παθολογική Ανατομική των Ιχθύων”, περιγράφονται ονομαστικά οι μακροσκοπικές αλλοιώσεις που μπορούν να παρατηρηθούν ανά σύστημα και όργανο κατά τη διαδικασία της νεκροψίας.

ABSTRACT

The present master thesis concerns the description of the necropsy techniques and the pointing of the basic anatomic differences between fish species with variations in their body shape. Moreover, it deals with the specific pathological conditions through systems and organs. The photos were taken during dissection of five fish species: rainbow trout (*Oncorhynchus mykiss*) and carp (*Cyprinus carpio carpio*), which are fusiform, eel (*Anguilla anguilla*), which is serpentine and seabream (*Sparus auratus*) and halibut (*Solea solea*), which are laterally compressed.

The master thesis is divided in five Chapters, Preliminary work, Necropsy Techniques, Descriptive Guide to Observing Fish Lesions, Sampling, Fish Pathology.

In the Preliminary work, the history and the water testing factors which are implicated in the health of fish populations are investigated and evaluated. Moreover, the kind and number of fish samples for dissection and diagnosis are mentioned as well as the euthanasia methods. Finally, the necropsy tools, supplies and protective clothing are described.

In Necropsy Techniques, the general procedure for performing a diagnostic necropsy is thoroughly described, while it is tried for the practitioner to become familiar with the basic anatomy and physiology of a few fish species. More specific this Chapter contains elements from the external anatomy and observation of rainbow trout (*Oncorhynchus mykiss*), seabream (*Sparus auratus*), carp (*Cyprinus carpio carpio*), eel (*Anguilla anguilla*) and halibut (*Solea solea*) as well as bleeding methods, dissection techniques of each fish species and protocols modification. Furthermore, the organs approach and removal is mentioned in addition with the laboratory examinations that are conducted. Finally, it is suggested a fish necropsy work sheet.

The 3rd Chapter concerns the description techniques of fish lesions. It includes comments on lesion size, number, location, presentation, shape, texture, color and opacity, firmness, 3-D description, severity and extent.

In Sampling Chapter, the basic diagnostic tests that are conducted in fish are mentioned. More specific, microbiology, wet mount evaluation, mycology, virology, histopathology and toxicology are described.

Finally, in Fish Pathology, gross lesions that may be observed in fish tissues during dissection are described.

Ευχαριστίες

Ευχαριστώ τον κ. Δημήτριο Τόντη, Αναπληρωτή Καθηγητή του Τμήματος Κτηνιατρικής του Πανεπιστημίου Θεσσαλίας, ο οποίος συνέβαλε καθοριστικά στην επιλογή του θέματος της παρούσας διπλωματικής εργασίας και στην επίβλεψή της, υποστηρίζοντας και καθοδηγώντας με, με αμείωτο ενδιαφέρον, καθ' όλη τη διάρκειά της.

Ευχαριστώ, επίσης, την κ. Φωτεινή Αθανασοπούλου, Καθηγήτρια του Τμήματος Κτηνιατρικής του Πανεπιστημίου Θεσσαλίας, η οποία μου έδωσε τη δυνατότητα να συμμετάσχω στο συγκεκριμένο μεταπτυχιακό πρόγραμμα ειδίκευσης, για τη συμβολή της ως μέλος της τριμελούς επιτροπής και για τις πολύτιμες συμβουλές της καθ' όλη τη διάρκεια της φοίτησής μου.

Επίσης, ευχαριστώ τον κ. Αλέξανδρο Γκόβαρη, Αναπληρωτή Καθηγητή του Τμήματος Κτηνιατρικής του Πανεπιστημίου Θεσσαλίας, για τη συμβολή του ως μέλος της τριμελούς επιτροπής.

Ευχαριστίες επίσης απευθύνω:

Στον κ. Παναγιώτη Δενδρινό, Επίκουρο Καθηγητή του Τμήματος Ιχθυοκομίας-Αλιείας του Τ.Ε.Ι Ηπείρου, για την προμήθεια των χελιών

Στην κ. Κ. Μπιτχαβά, στον κ. Δ. Δούκα και στον κ. Φ. Λυκοτραφίτη, υποψήφιους διδάκτορες, στην κ. Ε. Γκολομάζου, διδάκτορα και στην κ. Α. Σκουληκαρίτη, κτηνίατρο, για την βοήθειά τους κατά την πραγματοποίηση των νεκροτομών και τη λήψη των φωτογραφιών.

Στον κ. Δ. Μάκη για τη βοήθειά του στην επεξεργασία των φωτογραφιών.

Στην κ. Τ. Στεριάδη, Φιλολόγο, για την φιλολογική επιμέλεια του κειμένου.

Στους φίλους μου, που ήταν δίπλα μου όταν τους χρειαζόμουν.

Τέλος, στους γονείς μου ένα μεγάλο ευχαριστώ, για τη μέχρι τώρα προσφορά τους καθ' όλη τη διάρκεια των σπουδών μου.

ΠΕΡΙΕΧΟΜΕΝΑ

	Σελ.
ΣΥΜΒΟΥΛΕΥΤΙΚΗ ΕΠΙΤΡΟΠΗ – ΕΞΕΤΑΣΤΙΚΗ ΕΠΙΤΡΟΠΗ.....	1
ADVISORY COMMITTEE – EXAMINATION BOARD.....	2
Αφιερώσεις.....	3
ΠΕΡΙΛΗΨΗ.....	4
ABSTRACT.....	6
Ευχαριστίες	8
ΠΕΡΙΕΧΟΜΕΝΑ.....	9

ΚΕΦΑΛΑΙΟ 1

ΠΡΟΕΡΓΑΣΙΑ

1.1	Εισαγωγή.....	16
1.2	Ιστορικό.....	17
1.3	Ανάλυση του νερού.....	18
1.4	Επιλογή των δειγμάτων ψαριών.....	18
1.5	Μέθοδοι ευθανασίας.....	22
1.5.1	Στάδια αναισθησίας.....	23
1.6	Εξοπλισμός για τη διενέργεια νεκροψίας.....	24
1.6.1	Εργαλεία και υλικά.....	24
1.6.2	Προστατευτικός ρουχισμός.....	25

ΚΕΦΑΛΑΙΟ 2

ΤΕΧΝΙΚΕΣ ΝΕΚΡΟΨΙΑΣ

2.1	Αρχικές παρατηρήσεις.....	26
2.1.1	Μορφομετρία.....	26
2.1.2	Σχήμα του σώματος.....	27

2.2	Στοιχεία εξωτερικής ανατομίας.....	28
2.2.1	Τοπογραφία του σώματος.....	28
2.2.2	Εξωτερική παρατήρηση.....	29
2.2.3	Δέρμα.....	30
2.2.3.1	Λήψη υλικού για καλλιέργεια από αλλοιώσεις του δέρματος.....	30
2.2.3.2	Εντυπώματα δέρματος.....	31
2.2.3.3	Ξέσματα Δέρματος.....	32
2.2.3.4	Βιοψία δέρματος.....	33
2.2.3.5	Καλλιέργεια βλέννας.....	34
2.2.4	Λέπια.....	34
2.2.5	Πλευρική γραμμή.....	36
2.2.6	Κεφαλή.....	37
2.2.6.1	Βραγχιακό επικάλυμμα.....	37
2.2.6.1.α	Απομάκρυνση βραγχιακού επικαλύμματος.....	39
2.2.6.2	Οφθαλμοί.....	40
2.2.6.2.α	Απομάκρυνση των οφθαλμών.....	41
2.2.6.3	Ρύγχος.....	42
2.2.6.4	Μυκτήρες.....	42
2.2.6.5	Ωτα.....	42
2.2.6.6	Παρειές.....	43
2.2.6.7	Στόμα.....	43
2.2.6.8	Γένια.....	44
2.2.7	Κορμός.....	45
2.2.7.1	Κλοάκη / Έδρα / Γεννητικός πόρος.....	45
2.2.8	Ουρά.....	46
2.2.9	Πτερύγια.....	46
2.2.9.1	Ζυγά πτερύγια.....	47

2.2.9.2	Μονά πτερύγια.....	48
2.2.9.3	Βιοψία πτερυγίων.....	51
2.3	Αιμοληψία.....	53
2.4	Στοιχεία εσωτερικής ανατομίας.....	56
2.4.1	Εγκέφαλος.....	56
2.4.1.1	Υπόφυση.....	56
2.4.1.2	Επίφυση.....	57
2.4.1.3	Προσέγγιση του εγκεφάλου.....	57
2.4.2	Βράγχια.....	58
2.4.2.1	Εξέταση των βραγχίων.....	62
2.4.2.2	Βιοψία βραγχίων.....	62
2.4.3	Ψευδοβράγχιο.....	63
2.4.4	Τελικοβραγχιακά σώματα.....	64
2.4.5	Στοματική κοιλότητα.....	65
2.4.6	Φάρυγγας.....	67
2.4.7	Κατάσταση σώματος.....	68
2.5	Διάνοιξη της κοιλιακής κοιλότητας.....	68
2.5.1	Λίπος.....	75
2.5.2	Διάφραγμα.....	77
2.5.3	Περιτόναιο.....	78
2.5.4	Απομάκρυνση του γαστρεντερικού σωλήνα.....	78
2.5.5	Οισοφάγος.....	79
2.5.6	Στόμαχος.....	79
2.5.7	Εντερικός σωλήνας.....	82
2.5.7.1	Καλλιέργεια κοπράνων.....	83
2.5.7.2	Σπειροειδής βαλβίδα.....	83
2.5.8	Ήπαρ.....	84

2.5.9	Χοληδόχος κύστη.....	86
2.5.10	Σπλήνας.....	86
2.5.11	Δειγματοληψία από τα εσωτερικά όργανα.....	87
2.5.12	Πάγκρεας.....	88
2.5.13	Νηκτική κύστη.....	89
2.5.14	Νεφρός.....	92
2.5.14.1	Σωματίδια του Stannius.....	93
2.5.14.2	Προσέγγιση του νεφρού.....	94
2.5.15	Επινεφρίδια.....	96
2.5.16	Γονάδες.....	97
2.5.17	Περικαρδιακή κοιλότητα, Καρδιά και Αγγεία.....	99
2.5.18	Λεμφικό σύστημα.....	102
2.5.19	Μύες.....	103
2.5.20	Θύμος αδένας.....	104
2.5.21	Θυρεοειδής αδένας.....	104
2.6	Δελτίο νεκροτομικής εξέτασης.....	105

ΚΕΦΑΛΑΙΟ 3

ΟΔΗΓΟΣ ΓΙΑ ΤΗΝ ΠΕΡΙΓΡΑΦΗ ΤΩΝ ΑΛΛΟΙΩΣΕΩΝ ΣΤΑ ΨΑΡΙΑ

3.1	Γενικά στοιχεία.....	112
3.2	Είδη αλλοιώσεων που παρατηρούνται.....	113
3.3	Τοπογραφία των αλλοιώσεων.....	113
3.4	Κατανομή των αλλοιώσεων.....	113
3.5	Σοβαρότητα των αλλοιώσεων.....	114

ΚΕΦΑΛΑΙΟ 4

ΔΕΙΓΜΑΤΟΛΗΨΙΑ

4.1	Μικροβιολογικές εξετάσεις.....	116
4.2	Μικροσκοπική παρατήρηση νωπών δειγμάτων.....	117
4.3	Μυκητιακές εξετάσεις.....	119
4.4	Ιολογία.....	120
4.5	Ιστολογικές εξετάσεις.....	121
4.6	Τοξικολογικές εξετάσεις.....	122

ΚΕΦΑΛΑΙΟ 5

ΕΙΔΙΚΗ ΠΑΘΟΛΟΓΙΚΗ ΑΝΑΤΟΜΙΚΗ ΤΩΝ ΙΧΘΥΩΝ

5.1	Δέρμα-Υποδόριος ιστός.....	124
5.2	Αναπνευστικό σύστημα.....	127
5.2.1	Βράγχια.....	127
5.2.2	Ψευδοβράγχιο.....	129
5.3	Κοιλιακό τοίχωμα.....	129
5.4	Πεπτικό σύστημα.....	130
5.4.1	Στόμα (άνω και κάτω γνάθος).....	130
5.4.2	Χείλη.....	131
5.4.3	Στοματική κοιλότητα.....	131
5.4.4	Γλώσσα.....	131
5.4.5	Δόντια.....	132
5.4.6	Φάρυγγας.....	132
5.4.7	Οισοφάγος.....	132
5.4.8	Στόμαχος.....	132
5.4.9	Πυλωρικά τυφλά.....	133
5.4.10	Έντερο.....	133

5.4.10.1	Μεσεντέριο.....	136
5.4.11	Έδρα.....	137
5.5	Περιτοναϊκή κοιλότητα.....	137
5.5.1	Περιτόναιο.....	138
5.6	Διάφραγμα.....	139
5.7	Λίπος.....	139
5.8	Ήπαρ.....	140
5.8.1	Χοληδόχος κύστη.....	141
5.9	Πάγκρεας (εξωκρινής και ενδοκρινής μοίρα).....	142
5.10	Νηκτική κύστη.....	143
5.11	Καρδιαγγειακό σύστημα.....	144
5.11.1	Περικάρδιο.....	144
5.11.2	Καρδιά.....	145
5.11.3	Επικάρδιο.....	145
5.11.4	Μυοκάρδιο.....	146
5.11.5	Ενδοκάρδιο.....	147
5.11.6	Αγγεία.....	147
5.12	Ουροποιητικό σύστημα.....	149
5.12.1	Νεφρός.....	149
5.12.2	Ουρητήρες.....	150
5.13	Γεννητικό σύστημα.....	150
5.13.1	Όρχεις.....	150
5.13.2	Ωοθήκες.....	151
5.14	Αιμοποιητικό σύστημα.....	152
5.14.1	Σπλήνας.....	152
5.14.2	Θύμος.....	153
5.15	Ενδοκρινείς αδένες.....	153

5.15.1	Θυρεοειδής αδένας.....	153
5.15.2	Υπόφυση.....	154
5.16	Νευρικό σύστημα.....	154
5.16.1	Νευρικός ιστός.....	154
5.16.2	Εγκέφαλος.....	154
5.16.3	Νωτιαίος μυελός.....	156
5.17	Μυοσκελετικό σύστημα.....	156
5.17.1	Οστά.....	156
5.17.2	Κρανίο.....	156
5.17.3	Σπονδυλική στήλη.....	157
5.17.4	Λέπια.....	158
5.17.5	Πτερύγια.....	159
5.17.6	Βραγχιακό επικάλυμμα.....	159
5.17.7	Μύες.....	160
5.18	Αισθητήρια όργανα.....	161
5.18.1	Οφθαλμός.....	161
5.18.2	Μυκτήρες.....	164
5.18.3	Σύστημα της πλευρικής γραμμής.....	164
5.19	Έμβρυο.....	164
	ΒΙΒΛΙΟΓΡΑΦΙΚΕΣ ΠΑΡΑΠΟΜΠΕΣ	166

ΚΕΦΑΛΑΙΟ 1: ΠΡΟΕΡΓΑΣΙΑ

1.1 Εισαγωγή

Νεκροψία είναι η διαδικασία εκείνη κατά την οποία το ψάρι εξετάζεται λεπτομερώς αμέσως μετά το θάνατό του συμπεριλαμβάνοντας την εξέταση των εσωτερικών του οργάνων. Η κατάλληλη στιγμή για τη διενέργεια αυτοψίας, είναι όταν ένα ψάρι ή μία ομάδα ψαριών παρουσιάζει κάποια διαταραχή αγνώστου αιτίου και τα συμπεράσματα από τη μελέτη των περιβαλλοντικών παραμέτρων καθώς και από τη μικροσκοπική παρατήρηση δεν ήταν ικανοποιητικά. Η νεκροψία μπορεί επίσης να προσφέρει σημαντικές πληροφορίες για το θάνατο ψαριών από κάποιο γνωστό παθογόνο στέλεχος. Ο υπεύθυνος για τη διενέργεια της νεκροψίας έχει τη δυνατότητα να συγκεντρώσει επιπλέον πληροφορίες για το αίτιο θανάτου των ψαριών οι οποίες βασίζονται στην εικόνα που παρουσιάζουν τα εσωτερικά τους όργανα (από www.koivet.com).

Η διαδικασία της νεκροψίας είναι περισσότερο αποτελεσματική όταν διενεργείται από 2-3 άτομα. Με τον τρόπο αυτό, ένας μικροβιολόγος ή/και ένας παρασκευαστής είναι υπεύθυνοι για τη μακροσκοπική παρατήρηση των εξωτερικών και εσωτερικών οργάνων αλλά και για την προετοιμασία των δειγμάτων για μικροβιολογικές και ιστολογικές εξετάσεις. Τέλος, ένας παθολογοανατόμος αναλαμβάνει την παρατήρηση των παρασκευασμάτων στο μικροσκόπιο. Έτσι, η χρονική διάρκεια της νεκροψίας μειώνεται στο ελάχιστο (Meyers, 2006).

Στην παρούσα διπλωματική εργασία πραγματοποιήθηκαν νεκροτομές σε πέντε είδη ψαριών: στην ιριδίζουσα πέστροφα (*Oncorhynchus mykiss*) και τον κυπρίνο (*Cyprinus carpio carpio*), που παρουσιάζουν ατρακτοειδές σχήμα σώματος, στο χέλι (*Anguilla anguilla*), που παρουσιάζει οφιοειδές σχήμα σώματος και στην

τσιπούρα (*Sparus auratus*) και τη γλώσσα (*Solea solea*), που το σώμα τους είναι συμπιεσμένο πλευρικά. Το φωτογραφικό υλικό προέρχεται από προσωπικό αρχείο.

1.2 Ιστορικό

Για τη σωστή διάγνωση και τη χορήγηση της ενδεδειγμένης θεραπείας, απαιτείται, ταυτόχρονα με την προσκόμιση των κατάλληλων δειγμάτων ψαριών, η λήψη ενός ολοκληρωμένου ιστορικού. Αυτό, πρέπει να περιλαμβάνει τα ακόλουθα στοιχεία:

- Περιγραφή του περιβάλλοντος από το οποίο προέρχονται τα δείγματα
 - i. τύπος και μέγεθος της μονάδας (ακριβής ποσότητα του νερού αν πρόκειται για ενυδρείο)
 - ii. ιχθυοπυκνότητα και μέγεθος των ψαριών (ηλικία προκειμένου για ψάρια ενυδρείου)
 - iii. φυσικοχημικά χαρακτηριστικά του νερού (θερμοκρασία και τύπος θέρμανσης αν πρόκειται για ενυδρείο)
 - iv. είδη φίλτρων και αριθμός αντλιών αέρα που χρησιμοποιούνται
 - v. χρονικό διάστημα που έχει παρέλθει από την κατασκευή της δεξαμενής
 - vi. κατάσταση του φυτοπλαγκτόν και πρόσφατες αλλαγές (παρουσία φυτικών οργανισμών αν πρόκειται για ενυδρείο)
 - vii. περιγραφή πρόσθετων κατασκευών
- Κλινικά συμπτώματα που παρατηρήθηκαν
 - i. μαζικές θνησιμότητες
 - ii. αλλαγή της συχνότητας διατροφής και διαταραχή της όρεξης
 - iii. διαταραχή της κολύμβησης

- iv. στάση στον πυθμένα ή στην επιφάνεια της δεξαμενής
 - v. μεταβολές του χρωματισμού
 - vi. απώλεια λεπτιών
 - vii. αλλοιώσεις
- Ημερομηνία έναρξης θανάτων, αριθμός θανούντων ψαριών ανά ημέρα
 - Ημερομηνία αρχικής παρατήρησης κλινικών συμπτωμάτων
 - Είσοδος νέων ψαριών στη δεξαμενή ή στο ενυδρείο και τήρηση ή όχι της καραντίνας
 - Χορηγούμενες θεραπείες (Reimschuessel, 2000; Lewbart, 2001; www.msstate.edu).

1.3 Ανάλυση του νερού

Για τη διευκόλυνση της διάγνωσης, σε συνδυασμό με τα δείγματα των ψαριών, απαιτείται η προσκόμιση δείγματος νερού από την προσβεβλημένη μονάδα ή από το ενυδρείο. Η ποιότητα του νερού σχετίζεται άμεσα με την προέλευσή του, αν προέρχεται δηλαδή από το δημοτικό δίκτυο, αν είναι αρτεσιανό κ.τ.λ. Στο εργαστήριο διενεργούνται μετρήσεις αμμωνίας, νιτρωδών και νιτρικών αλάτων, pH, θερμοκρασίας, διαλυμένου οξυγόνου, σκληρότητας, αλατότητας, βαρέων μετάλλων και τοξικών ουσιών, ανάλογα με την εκάστοτε περίπτωση (Yanong, 2003). Για τη διευκόλυνση των μετρήσεων μπορούν να χρησιμοποιηθούν ειδικά kit τα οποία έχουν δυνατότητα προσδιορισμού δέκα διαφορετικών παραμέτρων (Lewbart, 2001).

1.4 Επιλογή των δειγμάτων ψαριών

Τα ιδανικά δείγματα για τη διενέργεια νεκροψίας και τη διευκόλυνση της διάγνωσης, είναι τα ετοιμοθάνατα ψάρια που έχουν εκδηλώσει συμπτώματα της εκάστοτε νόσου και δεν τους έχει χορηγηθεί καμία θεραπεία. Σε αυτή την κατάσταση,

δίνεται η ευκαιρία στον παθολογοανατόμο να παρατηρήσει τα ψάρια πριν τους γίνει ευθανασία και να καταγράψει τα χαρακτηριστικά κλινικά συμπτώματα. Επιπλέον, οι αλλοιώσεις των εσωτερικών οργάνων δεν επιβαρύνονται από τη μεταθανάτια αυτόλυση των ιστών. Σημαντικό πλεονέκτημα αποτελεί και το γεγονός ότι τα ετοιμοθάνατα ψάρια διατηρούν μεγάλο αριθμό επιφανειακών παθογόνων βακτηρίων και παρασίτων σε αντίθεση με τα νεκρά στα οποία τα εσωτερικά τους όργανα έχουν υποστεί αυτόλυση και τα εξωτερικά παράσιτα τα έχουν εγκαταλείψει για έναν ζωντανό ξενιστή. Γενικά, τα ζωντανά ψάρια ενδείκνυνται για την πραγματοποίηση όλων των διαγνωστικών δοκιμών εκτός από ορισμένες χημικές αναλύσεις καθώς τα επίπεδα κάποιων χημικών ουσιών μεταβάλλονται κατά τη διάρκεια της μεταφοράς. Σε περίπτωση που υπάρχει η δυνατότητα να θανατωθούν αρκετά ψάρια για τη διάγνωση σε έναν πληθυσμό, πρέπει να επιλέγονται ψάρια που βρίσκονται σε διαφορετικά στάδια της ασθένειας, συμπεριλαμβάνοντας τουλάχιστον ένα άτομο που να βρίσκεται σε πρώιμο στάδιο. Αυτό, γιατί τα άτομα που βρίσκονται στα τελευταία στάδια της νόσου συνήθως έχουν υποστεί δευτερογενείς επιπλοκές που επικαλύπτουν τον πρωτογενή αιτιολογικό παράγοντα (Yanong, 2003, Moeller, 2007, www.koivet.com).

Σε περίπτωση προσβολής ενός μεγάλου πληθυσμού ψαριών με μοναδικό σύμπτωμα τη θνησιμότητα, η τυχαία δειγματοληψία μπορεί να οδηγήσει στην επιλογή υγιών ατόμων. Αν τα δείγματα που πάρθηκαν δεν αποκαλύψουν αξιόλογα ευρήματα κατά τη νεκροτομή, (και οι περιβαλλοντικοί και διαχειριστικοί παράγοντες έχουν εξετασθεί και αποκλειστεί ως αιτιολογικοί παράγοντες), η εκτίμηση πρόσφατα θανούντων ψαριών μπορεί να βοηθήσει σημαντικά στη διάγνωση. Σε γενικές γραμμές τα πρόσφατα θανούντα ψάρια πρέπει να έχουν σχετικά καλό χρωματισμό, κόκκινα ή ροδαλά βράγχια, ευχάριστη οσμή και διαυγείς οφθαλμούς. Συγκεκριμένα, αν ο κρυσταλλοειδής φακός είναι μαύρος και ημιδιαφανής σημαίνει ότι το ψάρι είναι νεκρό για πολύ μικρό χρονικό διάστημα. Αν ο φακός έχει αρχίσει να φαίνεται θολός τότε το ψάρι είναι νεκρό εδώ και αρκετές ώρες και έχουν χαθεί τα περισσότερα

ευρήματα της αυτοψίας. Τέλος, αν ο φακός είναι λευκός και αδιαφανής τότε το ψάρι είναι νεκρό για περισσότερο από δώδεκα ώρες και δεν ενδείκνυται για καμία διαγνωστική δοκιμή. Θεωρείται ότι ένα καλό δείγμα είναι ένα ψάρι που είναι νεκρό για λιγότερο από έξι ώρες. Εξαιτίας της ταχύτητας με την οποία τα νεκρά ψάρια υφίστανται κανιβαλισμό, αυτολύονται και / ή προσελκύουν δευτερογενείς οργανισμούς (όπως μύκητες, βακτήρια και παράσιτα), οι αλλοιώσεις που παρατηρούνται πρέπει να αξιολογούνται με επιφύλαξη (Yanong, 2003, www.koivet.com).

Από την άλλη πλευρά, τα κατεψυγμένα δείγματα και όσα έχουν τοποθετηθεί σε φορμόλη έχουν χάσει αρκετή από τη διαγνωστική τους αξία. Τα κατεψυγμένα ψάρια ενδείκνυται για τοξικολογικές αναλύσεις, ενώ τα διατηρημένα σε φορμόλη δείγματα είναι κατάλληλα για ιστολογικές εξετάσεις αλλά όχι για απομόνωση παθογόνων οργανισμών (Handlinger, 2007)

Ο αριθμός των δειγμάτων που απαιτούνται εξαρτάται από το μέγεθος των ψαριών. Αν πρόκειται για ψάρια μικρής ηλικίας, τότε είκοσι με τριάντα δείγματα θεωρούνται αρκετά για τη διενέργεια των διαγνωστικών δοκιμών. Αν όμως πρόκειται για ενήλικα ψάρια τότε αρκούν τρία με έξι δείγματα (White, 2001). Σε κάθε περίπτωση πρέπει να συλλέγονται και να εξετάζονται και υγιή ψάρια ή αλλιώς ψάρια-δείκτες, έτσι ώστε να μπορεί να γίνει σύγκριση των αλλοιώσεων που παρατηρούνται. Ο αριθμός των ψαριών-δεικτών που θα εξετασθούν εξαρτάται από το είδος του προβλήματος που υπάρχει κάθε φορά, αλλά και από τη διαθεσιμότητα, και κυμαίνεται από δέκα έως κανένα (Meyers, 2004).

Η μεταφορά των ζωντανών ψαριών γίνεται σε πλαστικές διαφανείς σακούλες που περιέχουν κατά το $\frac{1}{4}$ νερό (2L νερό είναι αρκετό για τη μεταφορά πέντε με δέκα ψαριών μεγέθους δέκα εκατοστών) και κατά το υπόλοιπο αέρα ή οξυγόνο. Αφού σφραγιστεί, τοποθετείται σε μία δεύτερη σακούλα μαζί με πάγο και ακολούθως σε έναν εξωτερικό περιέκτη (Handlinger, 2007) . Ο πάγος μειώνει τη θερμοκρασία του σώματος των ψαριών με αποτέλεσμα την αναισθητοποίησή τους, αλλά και την



καθυστέρηση των αλλαγών που συμβαίνουν στους ιστούς μετά το θάνατο (Black, 2007). Τα πρόσφατα θανούντα ψάρια συσκευάζονται ατομικά σε πλαστικές σακούλες έτσι ώστε να μην έρχονται σε άμεση επαφή με το νερό ή τον πάγο. Στα γατόψαρα, αλλά και σε όσα ψάρια φέρουν εξωτερικές αιχμηρές δομές, είναι απαραίτητη η αποκοπή τους για να παρεμποδιστεί το τρύπημα της σακούλας και η είσοδος νερού. Κατά τη μεταφορά, απαιτείται μεγάλη ποσότητα πάγου τοποθετημένου σε ξεχωριστή πλαστική σακούλα. Η τοποθέτηση στον πάγο πρέπει να είναι άμεση. Καθυστέρηση μέχρι και δώδεκα ώρες μπορεί να είναι ανεκτή σε μεγάλου μεγέθους ψάρια, όμως στα μικρού μεγέθους ψάρια δεν πρέπει να υπερβαίνει τη μία ή τις δύο ώρες (Handlinger, 2007).

Σύγκριση της διαγνωστικής αξίας μεταξύ νεκρών και πρόσφατα θανατωμένων ψαριών κατά τη διενέργεια νεκρωσίας.

Αντικείμενο διάγνωσης	Ζωντανά ψάρια	Νεκρά ψάρια (<12 ώρες)
Παράσιτα σε δέρμα και βράγχια.	Ναι	Όχι
Μακροσκοπική εικόνα του ήπατος, των βραγχίων, των νεφρών και του εντέρου.	Ναι	Όχι
Μακροσκοπική εικόνα της νηκτικής κύστης, της χοληδόχου κύστης και των γονάδων.	Ναι	Ναι

Η ιστοπαθολογία (εμφάνιση των ιστών σε βαμμένα μικροσκοπικά παρασκευάσματα) θα είναι μικρής διαγνωστικής αξίας εκτός αν τα ψάρια φτάνουν στο εργαστήριο ζωντανά και θανατώνονται λίγο πριν τη συλλογή των δειγμάτων.

(από www.koivet.com)

1.5 Μέθοδοι ευθανασίας

Μετά τη λήψη βιοψιών από το δέρμα, τα βράγχια και τα πτερύγια, ακολουθεί η θανάτωση του ψαριού. Συνίσταται η χορήγηση 50-250 mg/L MS-222 διαλυμένο σε διπτανθρακικό νάτριο, σε αναλογία δύο μέρη διπτανθρακικό νάτριο με ένα μέρος MS-222 (AVMA panel on euthanasia, 2000). Τα ψάρια πρέπει να διατηρηθούν σε εκείνη τη δόση του αναισθητικού που θα οδηγήσει σε αναισθητοποίηση μέσα σε 60 δευτερόλεπτα (Noga, 1996) και πρέπει να παραμείνουν εκεί για 10 λεπτά μετά την τελευταία τους αναπνοή (κατάπαυση της κίνησης του βραγχιακού επικαλύμματος). Παρ' όλα αυτά, μερικά είδη απαιτούν περισσότερο από 250 mg/L για να αναισθητοποιηθούν. Μέχρι 600-800 mg/L ή και περισσότερο μπορεί να χρειαστούν για να επιτευχθεί χειρουργική αναισθησία μέσα σε 60 δευτερόλεπτα (π.χ. για τα ψάρια gouramis). Σε τέτοιες υψηλές δόσεις τα ψάρια πεθαίνουν μέσα σε λίγα λεπτά (Yanong, 2003). Στα ψάρια ενυδρείου η θανατηφόρος δόση ισοδυναμεί με τη διπλάσια ποσότητα της αναισθητικής δόσης, δηλαδή 100-200 mg/L (Reimschuessel, 2000).

Σύμφωνα με αναφορά του AVMA panel on euthanasia το 1993, αποδεκτά αναισθητικά για την πραγματοποίηση ευθανασίας στα ψάρια είναι εκτός από το MS-222, η βενζοκαΐνη και τα βαρβιτουρικά. Άλλες μέθοδοι ευθανασίας είναι η χρήση διοξειδίου του άνθρακα, η ηλεκτροπληξία και η πρόκληση υποθερμίας (Moeller, 2007). Εναλλακτικά, μπορεί να πραγματοποιηθεί χτύπημα στο κεφάλι του ψαριού και ακολούθως αποκεφαλισμός (αποκοπή της σπονδυλικής στήλης στο ύψος του αυχένα). Σε περίπτωση όμως που επιλεγεί αυτή η μέθοδος ευθανασίας θα πρέπει να παρθούν εκ των προτέρων τα δείγματα αίματος (Reimschuessel, 2000).

Μέθοδος εκλογής για την πραγματοποίηση ευθανασίας στα ψάρια αποτελεί η αναισθητοποίησή τους ώσπου να φτάσουν στο στάδιο III ή στο στάδιο IV της αναισθησίας και στη συνέχεια η αποκοπή της σπονδυλικής στήλης οπισθίως του εγκεφάλου (Moeller, 2007). Η θανατηφόρος δόση μπορεί να χορηγηθεί είτε με

μπάνιο είτε με ενστάλαξη στη μία πλευρά των βραγχίων (δεξιά ή αριστερά) για την περίπτωση που χρειαστεί επιπλέον δειγματοληψία ή διενέργεια ιστοπαθολογικών τομών από την αντίθετη πλευρά. Τα ψάρια διέρχονται από τα τέσσερα στάδια της αναισθησίας (βλ. παρακάτω) πριν το θάνατό τους. Τελικά, δεν πρέπει πλέον να αντιδρούν σε οποιονδήποτε ερεθισμό και να μην παρουσιάζουν το οφθαλμικό ανατακλαστικό (οι οφθαλμοί βρίσκονται σε κανονική θέση, παράλληλα στο σώμα, ανεξάρτητα από τη θέση του σώματος – ο κλινικός μπορεί ταυτόχρονα να ασκήσει πίεση στους οφθαλμούς για περεταίρω εξακρίβωση) (Yanong, 2003).

1.5.1 Στάδια αναισθησίας

- Στάδιο I – Εισαγωγή και ελαφρά ηρέμηση: Χαρακτηρίζεται από μία φάση υπερκινητικότητας με ασταθή κολύμβηση που ακολουθείται από μειωμένη δραστηριότητα. Παρατηρείται αύξηση του αναπνευστικού ρυθμού και μειωμένη αντίδραση σε απτικά ερεθίσματα.
- Στάδιο II - Ηρέμηση: Παρατηρείται επιβράδυνση της κολύμβησης, απώλεια της ισορροπίας και μειωμένη κινητικότητα των βραγχιακών επικαλυμμάτων.
- Στάδιο III - Αναισθησία: Παρατηρείται πλήρης απώλεια της ισορροπίας και αδυναμία κολύμβησης. Η κινητικότητα των βραγχιακών επικαλυμμάτων είναι εξαιρετικά μειωμένη, ενώ δεν υπάρχει αντίδραση σε εξωτερικά ερεθίσματα.
- Στάδιο IV – Υπερδοσία αναισθητικού: Χαρακτηρίζεται από απώλεια της κινητικότητας των βραγχιακών επικαλυμμάτων (τα βραγχιακά επικαλύμματα παραμένουν ανοιχτά). Παρατηρείται καρδιακή ανακοπή (Moeller, 2007).

1.6 Εξοπλισμός για τη διενέργεια νεκρωσίας

1.6.1 Εργαλεία και υλικά

1. Μαχαίρι εννέα ιντσών με λεπτή λεπίδα.
2. Ψαλίδια διάφορα [μικρό (οφθαλμικό), μεσαίου και μεγάλου μεγέθους], με αιχμηρά αλλά και με αμβλέα άκρα.
3. Ψαλίδι για την αποκοπή οστών.
4. Λαβίδες διάφορες και διαφορετικών μεγεθών.
5. Νυστέρια και λεπίδες μεσαίου και μεγάλου μεγέθους.
6. Μέταλλο ή πέτρα ακονίσματος.
7. Επιφάνεια για την πραγματοποίηση νεκροτομής και πίνακας μετρήσεων.
8. Μικροσκόπιο.
9. Χάρακας και διαβήτη.
10. Ζυγαριά για τον υπολογισμό του βάρους των ψαριών (των 0,1 γραμμαρίων για τη μέτρηση του βάρους των επιμέρους οργάνων και του ενός γραμμαρίου για τη μέτρηση του βάρους των ψαριών).
11. Φορμόλη (10%).
12. Σακούλες και περιέκτες για την τοποθέτηση και μεταφορά δειγμάτων ιστών.
13. Μολύβια για τη σήμανση των περιεκτών.
14. Ρυθμιζόμενος φθορίζων φωτισμός εσωτερικού χώρου.
15. Μεγεθυντικός φακός για τη λεπτομερή παρατήρηση των αλλοιώσεων.
16. Αντικειμενοφόρες πλάκες και καλυπτρίδες.
17. Βελόνες και σύριγγες (για τη λήψη αίματος).
18. Πάγος.
19. Διηθητικό χαρτί.
20. Γάντια latex.
21. Φλόγα και αλκοόλη 70% για την αποστείρωση των εργαλείων.

22. Αναισθητικό και δεξαμενή για τη χορήγηση αυτού.
23. Αποχλωρωμένο γλυκό νερό (ή θαλασσινό νερό) για την εξέταση νωπών δειγμάτων.
24. Δελτία καταχώρησης δεδομένων.
25. Κασσετόφωνο για την καταχώρηση των δεδομένων που προκύπτουν κατά τη διάρκεια της αυτοψίας.
26. Φωτογραφική μηχανή ή βίντεο κάμερα. (Black, 2007; Reimschuessel, 2000; Yanong, 2003).

Τα μεταλλικά εργαλεία που θα χρησιμοποιηθούν για τη διενέργεια της νεκροψίας απολυμαίνονται με εμβάπτισή τους σε δ/μα αιθανόλης 100% και πέρασμα από φλόγα Bunsen μέχρι να επιτευχθεί ανάφλεξη. Η διαδικασία επαναλαμβάνεται μία ή δύο φορές. Μετά από κάθε χρήση, τα εργαλεία απολυμαίνονται και πάλι, αφού όμως απομακρυνθεί πρώτα το οργανικό υλικό, έτσι ώστε η απολύμανση να είναι περισσότερο αποτελεσματική (Meyers, 2006).

1.6.2 Προστατευτικός ρουχισμός

Η οπτική παρατήρηση των αλλοιώσεων στα περισσότερα είδη ζώων δεν απαιτεί απαραίτητα άμεση επαφή μαζί τους. Αντίθετα, στα ψάρια η λεπτομερής παρατήρησή τους, προϋποθέτει κάποια μορφή επαφής. Για να αποφευχθεί λοιπόν η επαφή με πιθανούς παθογόνους παράγοντες, συστήνεται η χρήση προστατευτικού ρουχισμού που συνίσταται από στολή εργαστηρίου, ποδιά, γάντια και ειδικά γυαλιά (Kane, 2005).

ΚΕΦΑΛΑΙΟ 2: ΤΕΧΝΙΚΕΣ ΝΕΚΡΟΨΙΑΣ

2.1 Αρχικές παρατηρήσεις

Στο ξεκίνημα της νεκροτομικής εξέτασης, αναγνωρίζεται το είδος του ψαριού, υπολογίζεται το μήκος, το βάρος και το φύλο του (αν αυτό είναι δυνατόν), και τα δεδομένα καταγράφονται, ταυτόχρονα με την ημερομηνία και τον αριθμό της δεξαμενής από την οποία προέρχεται το ψάρι. Στη συνέχεια, το ψάρι τοποθετείται σε κατάλληλο μέσο για τη διενέργεια της νεκροψίας. Έτσι, τα ψάρια μικρού μεγέθους τοποθετούνται σε τριβλία πετρί, τα μεγαλύτερα σε δίσκους και τα πολύ μεγάλα σε ειδικά τραπέζια νεκροψίας (www.msrc.sunvsb.edu).

2.1.1 Μορφομετρία

Η μορφομετρία χρησιμεύει στον καθορισμό του είδους του εκάστοτε ψαριού. Το μεγαλύτερο ποσοστό των μετρήσεων, αφορούν την απόσταση σε mm ή cm από την άκρη του ρύγχους μέχρι κάποιο συγκεκριμένο σημείο του σώματος. Τα κυριότερα μεγέθη που χρησιμοποιούνται είναι τα ακόλουθα:

- **Ολικό μήκος.** Αντιστοιχεί στην απόσταση μεταξύ του πρόσθιου άκρου του ρύγχους και του οπίσθιου άκρου του ουραίου πτερυγίου. Σε περίπτωση που το ουραίο πτερύγιο είναι διχαλωτό, ενώνονται τα δύο άκρα του και υπολογίζεται το μήκος μέχρι το σημείο της ένωσης.
- **Σταθερό μήκος.** Αντιστοιχεί στην απόσταση μεταξύ του πρόσθιου άκρου του ρύγχους και του τελικού σημείου της σπονδυλικής στήλης, στη βάση του ουραίου πτερυγίου.
- **Μήκος κεφαλής.** Αντιστοιχεί στην απόσταση μεταξύ του πρόσθιου άκρου του ρύγχους και του οπίσθιου άκρου του βραγχιακού επικαλύμματος.

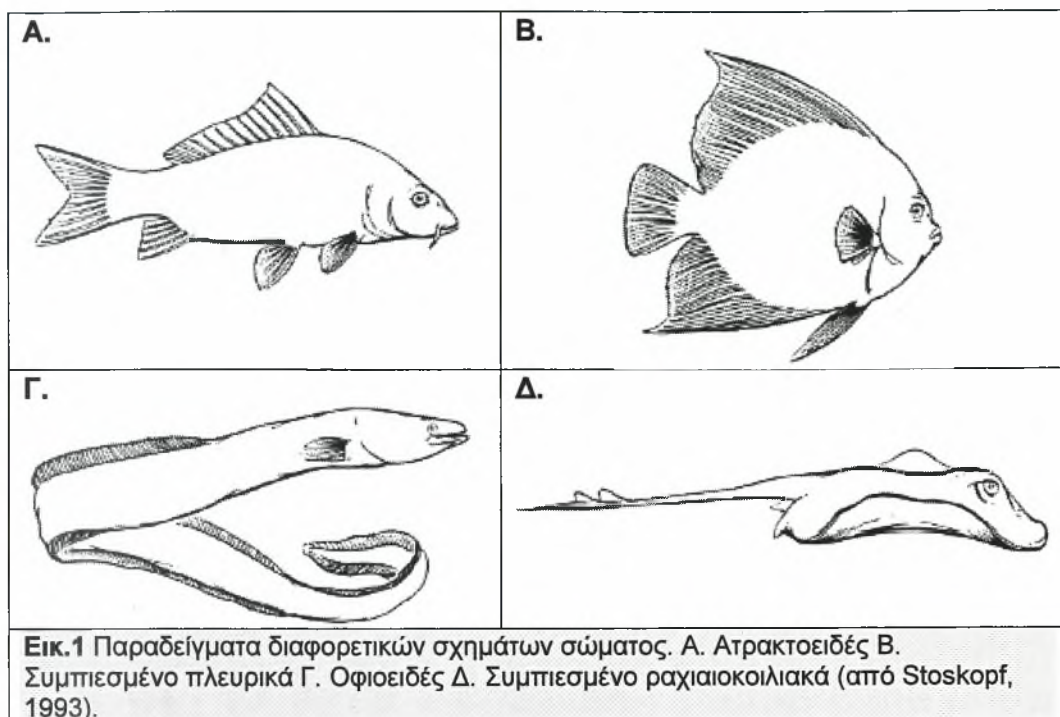
- **Μήκος ρύγχους.** Αντιστοιχεί στην απόσταση μεταξύ του πρόσθιου άκρου του ρύγχους και του πρόσθιου άκρου του οφθαλμού.
- **Βάθος σώματος.** Αφορά τη μέγιστη κατακόρυφη απόσταση, υπολογιζόμενη κάθετα προς τον επιμήκη άξονα του σώματος, από το ραχιαίο έως το κοιλιακό άκρο του σώματος.

Ο υπολογισμός των παραπάνω μεγεθών γίνεται με τη βοήθεια διαβήτη και χάρακα. Στη συνέχεια με τη βοήθεια του διαβήτη, υπολογίζεται ο λόγος του μήκους της κεφαλής προς το ολικό μήκος του σώματος, καθώς και του βάθους προς το σταθερό μήκος του σώματος (Fox, 2000).

Ακολούθως, υπολογίζεται ο παράγοντας φυσικής κατάστασης (condition factor), (K), από τον τύπο: (σωματικό βάρος/ολικό μήκος³) x 100. Ανάλογα με το αποτέλεσμα, αξιολογείται αν το ψάρι είναι υγιές ή όχι (FNR 598Z, 2006).

2.1.2 Σχήμα του σώματος

- Ατρακτοειδές. Σχήμα σφαίρας. Αποτελεί την περισσότερο κοινή μορφή σώματος (π.χ. πέστροφα, σολομός, πέρκα).
- Ακρωτηριασμένο (π.χ. Triggerfish, cowfish).
- Οφιοειδές. Σαν χέλι ή φίδι.
- Λεπτό. Επίμηκες και λεπτό σαν το needlefish.
- Συμπιεσμένο πλευρικά. Μορφή δίσκου ή σφαίρας και ταυτόχρονα πολύ λεπτό, όπως είναι η πεταλούδα ή το αγγελόψαρο ή πολύ πλατύ σαν τη γλώσσα.
- Συμπιεσμένο ραχιοκοιλιακά. (π.χ. σελάχι). (Bischof, 2007; Stoskopf, 1993).



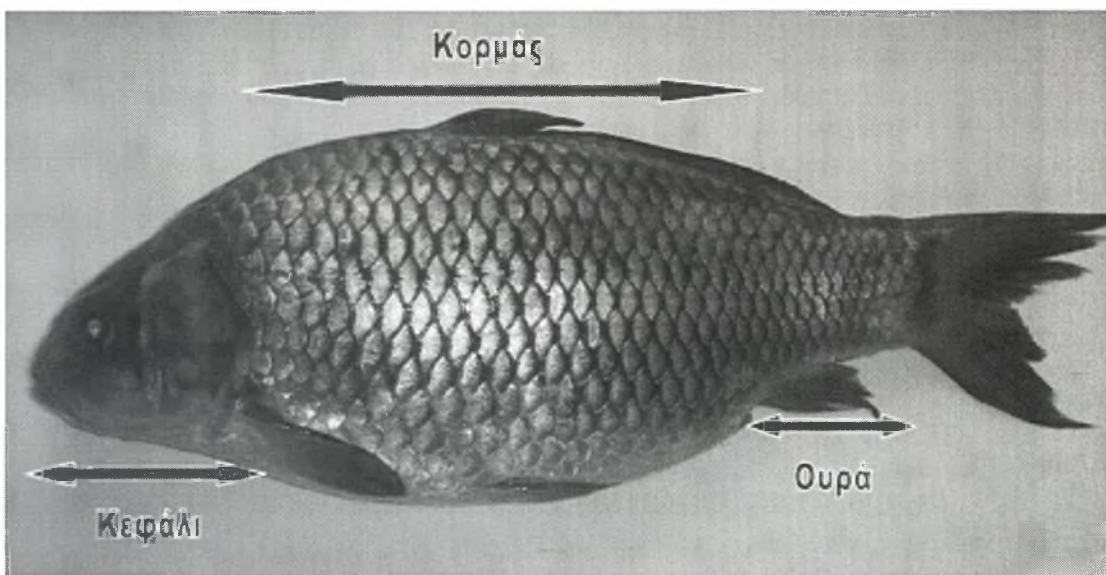
2.2 Στοιχεία εξωτερικής ανατομίας

2.2.1 Τοπογραφία του σώματος

Το σώμα των ψαριών διακρίνεται σε τρεις ανατομικές περιοχές, το κεφάλι, τον κορμό και την ουρά (Εικ.2). Το **κεφάλι** εκτείνεται από το πρόσθιο άκρο του ψαριού έως το οπίσθιο άκρο του βραγχιακού επικαλύμματος. Ο **κορμός** αποτελεί το μεγαλύτερο τμήμα του σώματος και εκτείνεται από το οπίσθιο άκρο του βραγχιακού επικαλύμματος μέχρι την έδρα. Η έδρα δεν είναι εύκολα ορατή, όμως στα περισσότερα ψάρια βρίσκεται ακριβώς μπροστά από το εδρικό πτερύγιο δηλαδή από το μονό πτερύγιο που βρίσκεται στο οπίσθιο τμήμα της κοιλιακής επιφάνειας του σώματος. Τέλος, η **ουρά** αποτελεί το οπίσθιο και τελευταίο τμήμα του σώματος του ψαριού. Η περιοχή αυτή οριοθετείται από την έδρα έως το τελικό σημείο του σώματος, χωρίς όμως να περιλαμβάνει το πτερύγιο της ουράς (Fox, 2000).

2.2.2 Εξωτερική παρατήρηση

Κατά τη διαδικασία της νεκροψίας διενεργείται μία συστηματική προσέγγιση του κάθε είδους ψαριού. Εκτιμάται η **εξωτερική επιφάνεια** και αξιολογείται η **γενική κατάσταση** του σώματος. Δεν πρέπει να παραλείπεται η εξέταση και των δύο επιφανειών του ψαριού και όχι μόνο αυτής που βρίσκεται προς τα επάνω. Ακολούθως, αναγνωρίζονται και παρατηρούνται οι **αλλοιώσεις** του δέρματος, των πτερυγίων, των οφθαλμών, της στοματικής κοιλότητας και της έδρας. Τέλος, λαμβάνονται **δείγματα** από τις αλλοιώσεις για τη πραγματοποίηση μικροβιολογικών εξετάσεων (Moeller, 2007; www.msrc.sunysb.edu). Σε περίπτωση που παρατηρείται διόγκωση της κοιλιακής κοιλότητας διατρυπάται το κοιλιακό τοίχωμα με τη βοήθεια βελόνης ενσωματωμένης σε σύριγγα και πραγματοποιείται αναρρόφηση για τη διαπίστωση της παρουσίας υγρού στο εσωτερικό της περιτοναϊκής κοιλότητας (Johnson, 2007).



Εικ.2 Τοπογραφία του σώματος στον κυπρίνο (*Cyprinus carpio carpio*).

2.2.3 Δέρμα

Το δέρμα των ψαριών αποτελείται από στιβάδες ανάλογες με αυτές των θηλαστικών συμπεριλαμβάνοντας από μέσα προς τα έξω την υποδερμίδα, το κυρίως δέρμα ή χόριο, τη βασική μεμβράνη, την επιδερμίδα και μία επιφανειακή νεκρή στιβάδα. Το χόριο περιέχει τα χρωματοφόρα κύτταρα και τα λέπια. Η επιδερμίδα είναι ένα πολύστιβο επιθήλιο που επικαλύπτει τα λέπια και περιέχει βλεννογόνα κύτταρα (κύτταρα που παράγουν βλεννώδες έκκριμα). Η επιδερμίδα καλύπτεται από μία επιφανειακή νεκρή στιβάδα που αποτελεί ένα λεπτό στρώμα βλέννας, που περιέχει νεκρά επιθηλιακά κύτταρα της επιδερμίδας καθώς και πολλές προστατευτικές ουσίες, όπως αντισώματα, λυσοζύμη και C-reactive πρωτεΐνη. Επιπροσθέτως, η βλέννα λειτουργεί και ως λιπαντικό μέσο που μειώνει την τριβή στην κολύμβηση. Στα περισσότερα είδη ψαριών, το επιθήλιο δεν είναι κερατινοποιημένο πράγμα που καθιστά το δέρμα τους ευαίσθητο σε τραυματισμούς (Noga, 1996; Yanong, 2003).

Συνοψίζοντας, οι λειτουργίες του δέρματος είναι οι εξής: α) περιορίζει την αντίσταση στην κολύμβηση, β) λειτουργεί ως πρώτη γραμμή άμυνας ενάντια στην εισβολή παθογόνων παραγόντων και γ) αποτελεί έναν αδιαπέραστο φραγμό στη μετακίνηση υγρών και ηλεκτρολυτών. Σε μερικά είδη ψαριών όπως είναι το χέλι και το γατόψαρο, συντελεί επίσης και στη λειτουργία της αναπνοής. Το δέρμα παίζει σημαντικό ρόλο στη διατήρηση της ομοιόστασης στον οργανισμό των ψαριών και για το λόγο αυτό, οι βλάβες του μπορούν να οδηγήσουν στο θάνατό τους (Noga, 1996).

2.2.3.1 Λήψη υλικού για καλλιέργεια από αλλοιώσεις του δέρματος

Η απομόνωση του πρωτογενούς παθογόνου παράγοντα από τις αλλοιώσεις του δέρματος είναι σχετικά δύσκολη καθώς αυτές αποικίζονται από δευτερογενείς παθογόνους παράγοντες. Για το λόγο αυτό, είναι απαραίτητο η δειγματοληψία να γίνεται από πρόσφατες αλλοιώσεις έτσι ώστε να μπορεί να απομονωθεί ο

πρωτογενής αιτιολογικός παράγοντας. Για την αποφυγή επιμόλυνσης του δείγματος, η καλλιέργεια αλλοιώσεων του δέρματος πρέπει να γίνεται πριν τη διενέργεια οποιουδήποτε άλλου χειρισμού. Η διαδικασία που ακολουθείται είναι η εξής:

- Με τη βοήθεια ενός αποστειρωμένου κρίκου λαμβάνεται υλικό από την περιφέρεια της αλλοίωσης. Σε ορισμένες περιπτώσεις θεωρείται σκόπιμη η αφαίρεση λίγων λεπιών από την περιφέρεια της αλλοίωσης έτσι ώστε να μπορεί να δειγματιστεί με μεγαλύτερη ευκολία.
- Ακολουθεί ο ενοφθαλμισμός του υλικού σε ένα μικρό τμήμα (4mm²) στην περιφέρεια ενός τριβλίου πετρί.
- Με τη βοήθεια ενός αποστειρωμένου βύσματος (Becton-Dickinson) το υλικό διασπείρεται ώστε να καλύψει τη μισή επιφάνεια του τριβλίου. Από το τελικό σημείο της πρώτης σποράς ξεκινάει μία δεύτερη σπορά που καλύπτει το ¼ της επιφάνειας του τριβλίου και ομοίως μία τρίτη σπορά που καλύπτει το τελευταίο τέταρτο του τριβλίου. Με τον τρόπο αυτό επιτυγχάνεται η απομόνωση μεμονωμένων αποικιών και ταυτόχρονα δίνεται η δυνατότητα εκτίμησης του αριθμού των βακτηρίων που είναι παρόντα στην περιοχή της αλλοίωσης (Noga, 1996).

2.2.3.2 Εντυπώματα δέρματος

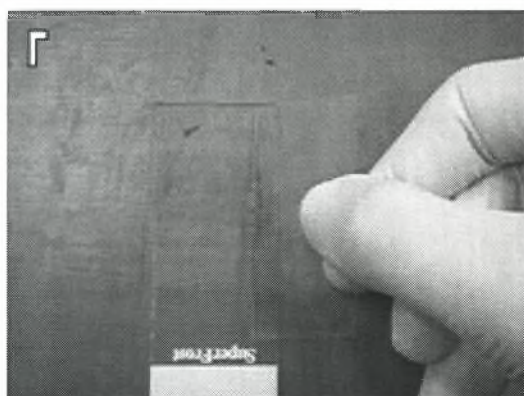
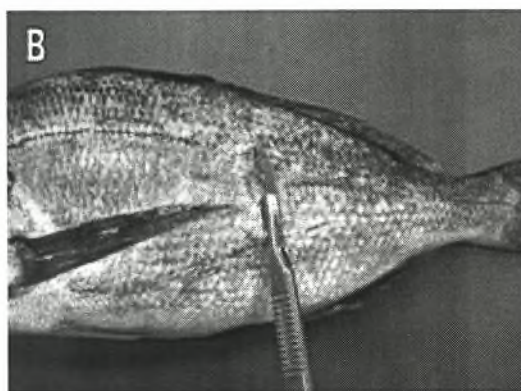

Ο κύριος λόγος για τον οποίο πραγματοποιούνται τα εντυπώματα δέρματος, είναι η ανίχνευση εξωπαρασίτων. Δειγματίζονται περιοχές που χαρακτηρίζονται από αναπτυσσόμενες αλλοιώσεις ενώ αποφεύγονται τα μεγάλα έλκη. Τα εντυπώματα δέρματος πρέπει να πραγματοποιούνται μετά τη λήψη υλικού για καλλιέργεια βακτηρίων. Η διαδικασία περιλαμβάνει την επαφή πολλαπλών αντικειμενοφόρων πλακών με την περιοχή της αλλοίωσης ασκώντας ελαφριά πίεση ώστε να απομακρυνθεί μια μικρή ποσότητα επιδερμικών κυττάρων και βλέννας (Εικ.16B). Στη μία από τις αντικειμενοφόρες πλάκες τοποθετείται μία σταγόνα νερού και

καλυπτρίδα, ενώ οι υπόλοιπες μονιμοποιούνται στον αέρα ή τοποθετούνται σε διάλυμα αλκοόλης. Ακολουθεί η βαφή τους με new methyl blue ή Diff-Quick (Moeller, 2007).

2.2.3.3 Ξέσματα Δέρματος

Η λήψη ξεσμάτων δέρματος πραγματοποιείται με τη βοήθεια μιας καλυπτρίδας (Εικ.3Α) ή με το οπίσθιο τμήμα της λεπίδας χειρουργικού νυστεριού (Εικ.3Β). Απαιτείται η άσκηση πολύ μικρής πίεσης (πολύ μικρότερης σε σχέση με τα θηλαστικά), ώστε να διασφαλίζεται η λήψη μικρής ποσότητας βλέννας και επιδερμικών κυττάρων, καθώς τα περισσότερα παθογόνα εντοπίζονται επιφανειακά. Ειδικά στην περίπτωση που πραγματοποιείται δειγματοληψία από ζωντανό άτομο, η άσκηση έντονης πίεσης θα μπορούσε να προκαλέσει σημαντική απώλεια τμήματος της επιδερμίδας και του χορίου. Ακολούθως, το τραύμα που δημιουργείται οδηγεί σε δευτερογενείς μολύνσεις ή σε διαταραχή της ισορροπίας υγρών και ηλεκτρολυτών (Noga, 1996). Η λήψη ξεσμάτων δέρματος γίνεται από οποιαδήποτε περιοχή που παρουσιάζει απόκλιση από το φυσιολογικό (π.χ. αυξημένη βλέννα, διαβρώσεις, μάζες), αλλά και από περιοχές με μαλακότερη υφή, με αραιωμένα λέπια και / ή περιοχές που ενυδατώνονται λιγότερο (όπως είναι το κεφάλι, η κοιλιακή χώρα και η περιοχή πίσω από τα θωρακικά πτερύγια). Στα τμήματα αυτά του δέρματος υπάρχουν αυξημένες πιθανότητες να παρατηρηθούν παράσιτα. Η λήψη ξέσματος όμως κοντά στην περιοχή της έδρας σε ενήλικα αρσενικά, μπορεί να προκαλέσει την έκκριση σπέρματος, το οποίο δεν πρέπει να συγχέεται με μαστιγοφόρα παράσιτα (Yanong, 2003). Ιδιαίτερη προσοχή πρέπει να δίνεται ώστε η δειγματοληψία να γίνεται από την περιφέρεια της αλλοίωσης και όχι από το κέντρο, καθώς σε αυτή την περιοχή είναι πιο πιθανό να ανιχνευτεί το πρωτογενές παθογόνο αίτιο. Τέλος, η λήψη ξεσμάτων πρέπει να γίνεται μόνο από τη μία πλευρά της αλλοίωσης έτσι ώστε να υπάρχει η δυνατότητα από το υπόλοιπο τμήμα να παρθεί υλικό για ιστοπαθολογικές

εξετάσεις (Reimschuessel, 2000). Το δείγμα ιστού που έχει παρθεί κατά τη διενέργεια του ξέσματος μεταφέρεται σε μία αντικειμενοφόρο πλάκα (Εικ.3Γ) στην οποία έχει τοποθετηθεί μία σταγόνα νερού (θαλασσινό νερό αν πρόκειται ψάρια θαλάσσης). Ακολουθεί η τοποθέτηση καλυπτρίδας (σε περίπτωση που το υλικό έχει παρθεί με νυστέρι) και η παρατήρηση του δείγματος στο μικροσκόπιο όσο το δυνατόν ταχύτερα καθώς πολλά πρωτόζωα πεθαίνουν σε μικρό χρονικό διάστημα αφού εγκαταλείψουν τον ξενιστή (Noga, 1996; Reimschuessel, 2000).



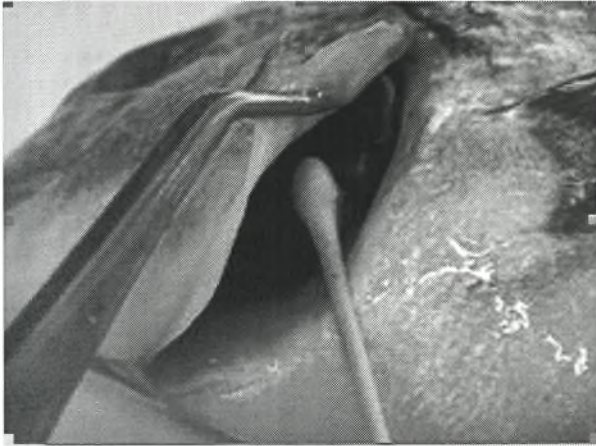
Εικ.3 Α. Λήψη ξέσματος δέρματος με τη βοήθεια αντικειμενοφόρου πλάκας Β. Λήψη ξέσματος δέρματος με νυστέρι Γ. Μεταφορά του υλικού σε αντικειμενοφόρο πλάκα

2.2.3.4 Βιοψία δέρματος

Μία άλλη μέθοδος εξέτασης του δέρματος είναι η λήψη βιοψιών. Λαμβάνεται ένα τεμάχιο δέρματος και διενεργούνται ιστοπαθολογικές ή ανοσοϊστοχημικές εξετάσεις (White, 2000).

2.2.3.5 Καλλιέργεια βλέννας.

Η λήψη βλέννας επιτυγχάνεται με το πέρασμα ενός αποστειρωμένου βύσματος κατά μήκος της πλευρικής επιφάνειας του ψαριού καθώς και από τα βράγχια (Εικ.4). Ακολουθεί η σπορά του υλικού (Heil, 2006; Moeller, 2007).




Εικ.4 Λήψη βλέννας από τα βράγχια με τη βοήθεια αποστειρωμένου βύσματος.

2.2.4 Λέπια

Η εξωτερική επιφάνεια των ψαριών χαρακτηρίζεται από α) την παρουσία λεπιών (π.χ. κοί, χρυσόψαρα κ.τ.λ.), β) την απουσία λεπιών (π.χ. γατόψαρο), ή γ) την παρουσία οστέινων πλακών (π.χ. ιππόκαμπος) (Yanong, 2003). Τα χέλια χαρακτηρίζονται από την παρουσία πολύ μικρών λεπιών. Ορισμένα σημεία του σώματος, όπως είναι το κεφάλι, μπορεί να στερούνται λεπιών. Τα λέπια είναι μικροί δισκοειδείς σχηματισμοί που αποτελούνται από συνδετικό ιστό στον οποίο έχουν επικαθήσει άλατα ασβεστίου (Εικ.5). Προέρχονται από το χόριο και καλύπτονται από ένα λεπτό στρώμα επιδερμίδας. Τα λέπια επικαλύπτονται μεταξύ τους όπως τα κεραμίδια στις στέγες των σπιτιών (Noga, 1996).

Στους περισσότερους οστεϊχθύες συναντούμε τον **κτενοειδή** ή τον **κυκλοειδή** τύπο λεπιών. Συνήθως τα κυκλοειδή λέπια απαντώνται σε ψάρια με μαλακές ακτίνες στο ραχιαίο πτερύγιο, ενώ τα κτενοειδή λέπια σε ψάρια με σκληρές

ακτίνες στο ραχιαίο πτερύγιο (π.χ. τσιπούρα). Τα κτεοειδή λέπια παρουσιάζουν οδοντωτά άκρα στο πρόσθιο τμήμα τους, σε αντίθεση με τα κυκλοειδή λέπια που τα άκρα τους είναι λεία και κυκλικά (π.χ. πέστροφα) (Fox, 2000). Στα αρπακτικά είδη ψαριών απαντάται ένας άλλος τύπος λεπιών, τα **γανοειδή** λέπια (www.floridaconservation.org), ενώ τέλος παρατηρείται και ο **πλακοειδής** τύπος λεπιών (Stoskopf, 1993). Σε αντίθεση με τα λέπια του υπόλοιπου σώματος, τα λέπια της πλευρικής γραμμής παρουσιάζουν μία σημαντική διαφοροποίηση. Στο μέσο της επιφάνειάς τους παρατηρείται η ύπαρξη ενός πόρου που συντελεί στην επικοινωνία μεταξύ του καναλιού της πλευρικής γραμμής και του εξωτερικού περιβάλλοντος (Fox, 2000).

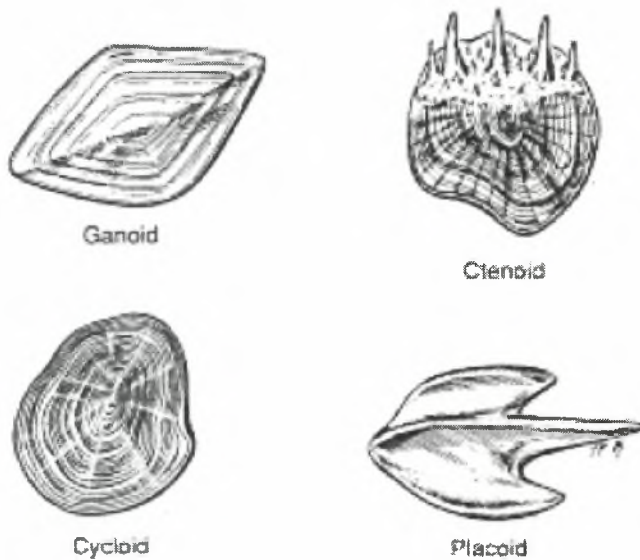


Εικ.5 Λέπι από κυπρίνο (*Cyprinus carpio carpio*).

Κατά τη διάρκεια της ανάπτυξης των ψαριών, παρατηρείται εναπόθεση αλάτων ασβεστίου σε ομόκεντρους κύκλους στην περιφέρεια των λεπιών. Με την καταμέτρηση των κύκλων αυτών μπορεί να προσδιοριστεί η ηλικία του ψαριού. Επίσης, η καταμέτρηση των λεπιών σε συγκεκριμένες περιοχές του σώματος μπορεί να δώσει σημαντικές πληροφορίες για την ταυτοποίηση των ψαριών. Η καταμέτρηση αυτή αφορά τα λέπια της πλευρικής γραμμής, τα λέπια που βρίσκονται πάνω από την πλευρική γραμμή, τα λέπια που βρίσκονται κάτω από την πλευρική γραμμή και τα λέπια γύρω από το μίσχο της ουράς (Fox, 2000).

Τα διάφορα είδη λεπιών παρουσιάζουν κλινικό ενδιαφέρον και καθορίζουν τους διάφορους χειρισμούς και την επιλογή της θεραπείας. Τα ψάρια με λίγα (π.χ.

πέστροφα) ή χωρίς λέπια (π.χ. γατόψαρο), είναι πολύ πιο ευαίσθητα σε φαρμακευτικές και τοξικές ουσίες στο νερό. Το γεγονός αυτό επηρεάζει κάποια θεραπευτικά πρωτόκολλα. Έτσι, τα λέπια ψαριών όπως είναι ο τόνος και η ρέγκα, καταστρέφονται εύκολα ακόμη και με απλούς χειρισμούς όπως είναι η συλλογή και η μεταφορά. Τα είδη αυτά, συνήθως απαιτούν την πραγματοποίηση αναισθησίας προκειμένου να εξετασθούν κλινικά ή να τους χορηγηθεί μία ενέσιμη ουσία. Αντίθετα, σε ψάρια με ισχυρά λέπια όπως είναι ο οξύρυγχος, η χορήγηση μιας ουσίας σε ενέσιμη μορφή ή η πραγματοποίηση απλών χειρουργικών επεμβάσεων, παρουσιάζουν ιδιαίτερη δυσκολία (Stoskopf, 1993).

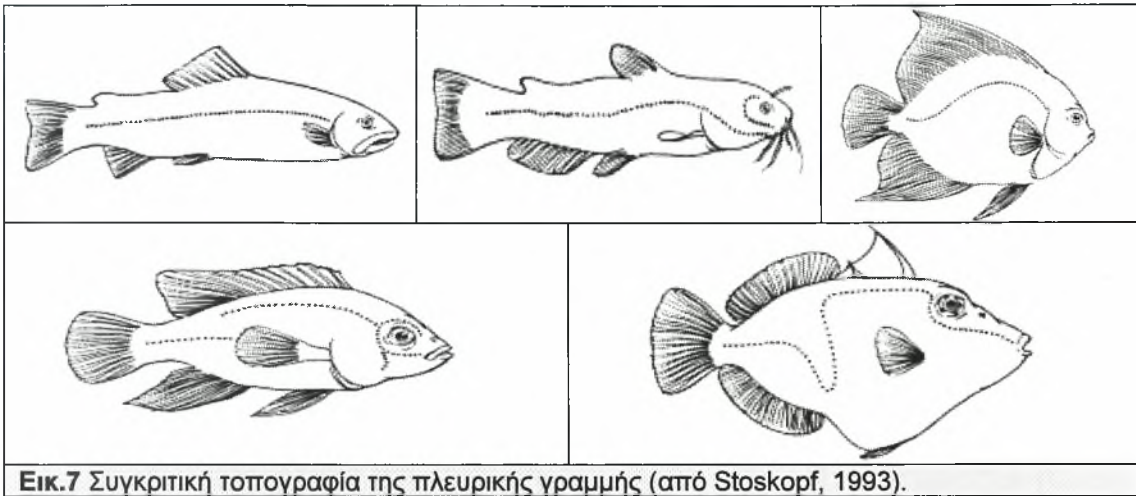


Εικ.6 Απεικόνιση των τεσσάρων τύπων λεπιών (από Stoskopf, 1993).

2.2.5 Πλευρική γραμμή

Η πλευρική γραμμή αποτελεί αισθητήριο όργανο των ψαριών και συνίσταται από μία σειρά αισθητικών νεύρων που διατρέχουν το μέσο της πλευρικής επιφάνειας του ψαριού (Εικ.7). Με τη βοήθεια της πλευρικής γραμμής, το ψάρι αντιλαμβάνεται την πίεση και τα ρεύματα του νερού καθώς και άλλες περιβαλλοντικές συνθήκες (Bischof, 2007; www.floridaconservation.org). Ανάμεσα στις άλλες λειτουργίες του, το

σύστημα της πλευρικής γραμμής συντελεί και στη διαμόρφωση της συμπεριφοράς του ψαριού (Yanong, 2003).



Εικ.7 Συγκριτική τοπογραφία της πλευρικής γραμμής (από Stoskopf, 1993).

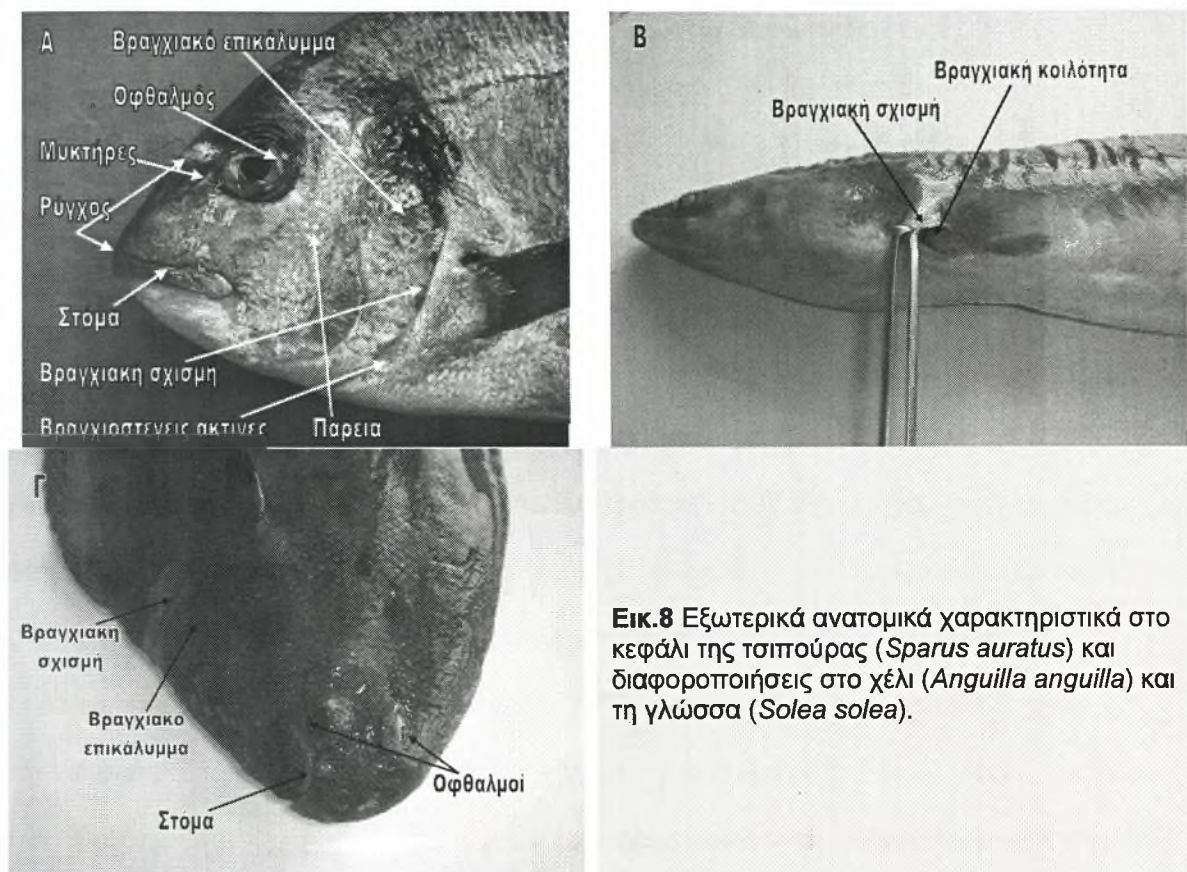
2.2.6 Κεφαλή

Διενεργείται προσεκτική εξέταση της περιοχής της κεφαλής.

2.2.6.1 Βραγχιακό επικάλυμμα

Το βραγχιακό επικάλυμμα αποτελεί μία δομή της πλευρικής επιφάνειας της κεφαλής (Εικ.8Α, Εικ.8Γ). Είναι κατασκευασμένο από οστίτη αλλά και μαλακό ιστό και καλύπτει την βραγχιακή κοιλότητα. Τα κύρια οστά που συνιστούν το βραγχιακό επικάλυμμα είναι το επικαλυμματικό και το προεπικαλυμματικό. Το επικαλυμματικό είναι μεγαλύτερο σε μέγεθος και συνιστά το οπίσθιο τμήμα του βραγχιακού επικαλύμματος. Το προεπικαλυμματικό, είναι μικρότερο έχει σχήμα ημικυκλικό και βρίσκεται οπισθίως και κοιλιακά του οφθαλμού. Το προεπικαλυμματικό οστό παραμένει προσκολλημένο στην κεφαλή με τη βοήθεια μιας ελαστικής μεμβράνης που ονομάζεται **βραγχιοστεγής μεμβράνη**. Η βραγχιοστεγής μεμβράνη αποτελεί τη βάση της βραγχιακής κοιλότητας και υποστηρίζεται από κάποια λεπτά, ημικυκλικά

οστά που ονομάζονται **βραγχοστεγείς ακτίνες** (Εικ.8Α). Το άνοιγμα στο οπίσθιο άκρο του βραγχιακού επικαλύμματος ονομάζεται **βραγχιακή σχισμή** (Εικ.8Α). (Fox, 2000).



Εικ.8 Εξωτερικά ανατομικά χαρακτηριστικά στο κεφάλι της τσιπούρας (*Sparus auratus*) και διαφοροποιήσεις στο χέλι (*Anguilla anguilla*) και τη γλώσσα (*Solea solea*).

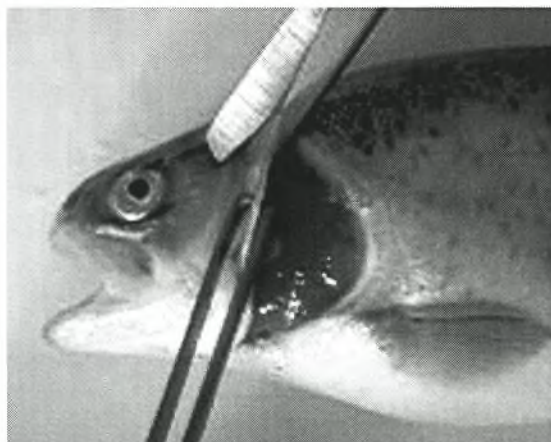Το βραγχιακό επικάλυμμα παίζει σπουδαίο ρόλο στην αναπνοή. Το οξυγονωμένο νερό περνάει από το στόμα, εισέρχεται στη στοματική κοιλότητα, διέρχεται διαμέσου του φάρυγγα, διεισδύει στην κοιλότητα του βραγχιακού επικαλύμματος (όπου είναι τοποθετημένα τα βράγχια), διαπερνά τα βράγχια και εξέρχεται από την βαλβίδα του βραγχιακού επικαλύμματος (βραγχιακή σχισμή). Η κατεύθυνση της ροής του νερού πάνω από τα βράγχια είναι σημαντική για την ανταλλαγή των αερίων. Για την παρακολούθηση της αναπνοής αξιολογείται η κινητικότητα του βραγχιακού επικαλύμματος (Yanong, 2003).

Η δομή του βραγχιακού επικαλύμματος και της βραγχιακής σχισμής παρουσιάζουν διαφοροποιήσεις σε μερικά είδη (π.χ. ιππόκαμπος), κάνοντας

δύσκολη τη λήψη προθανάτιων βιοψιών από τα βράγχια. Τα χέλια, δεν φέρουν βραγχιακό επικάλυμμα, παρά μόνο βραγχιακή σχισμή (Εικ.8B). Τα αρσενικά άτομα από κάποια είδη ψαριών (π.χ. κυπρινοειδή, συμπεριλαμβάνοντας τα χρυσόψαρα) κατά τη διάρκεια της περιόδου αναπαραγωγής αναπτύσσουν μικρές λευκές κηλίδες / εξογκώματα πάνω στα βραγχιακά τους επικαλύμματα και στα θωρακικά πτερύγια, γνωστά ως «φυμάτια ζευγαρώματος» (Yanong, 2003).

2.2.6.1.α Απομάκρυνση βραγχιακού επικαλύμματος

Μετά την απολύμανση της εξωτερικής επιφάνειας του σώματος, ακολουθεί η απομάκρυνση του βραγχιακού επικαλύμματος μαζί με το ψευδοβράγχιο και η τοποθέτησή τους σε φορμόλη. Για την απομάκρυνση του βραγχιακού επικαλύμματος ανασηκώνεται το ελεύθερο άκρο του με τη βοήθεια λαβίδας και διενεργείται μία τομή στο ραχιαίο άκρο του (Εικ.9). Η τομή επεκτείνεται διαγωνίως προς τα κάτω μέχρι το οπίσθιο τμήμα του κάτω χείλους (Moeller, 2007; www.msrc.sunvsb.edu). Στο χέλι, η αποκάλυψη των βραγχίων επιτυγχάνεται επεκτείνοντας την τομή που πραγματοποιείται κατά τη διάνοιξη της σωματικής κοιλότητας, μέχρι τη γωνία που σχηματίζεται από την άνω και την κάτω γνάθο.



Εικ.9 Απομάκρυνση βραγχιακού επικαλύμματος.

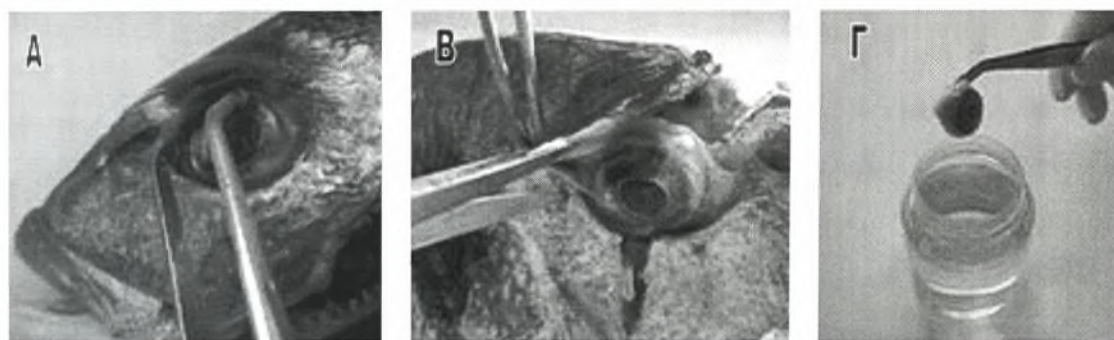
2.2.6.2 Οφθαλμοί

Οι οφθαλμοί της πέστροφας όπως και των περισσότερων τελόστεων, είναι τοποθετημένοι αμφοτερόπλευρα σε οστέινες κόγχες στις πλευρικές επιφάνειες της κεφαλής και είναι περισσότερο κυκλικοί σε σχέση με τα θηλαστικά εξαιτίας του δείκτη διάθλασης του νερού. Στη γλώσσα, είναι τοποθετημένοι και οι δύο στη μία πλευρά της κεφαλής (κρατώντας τη γλώσσα από το ραχιαίο πτερύγιο, βρίσκονται στη δεξιά επιφάνεια της κεφαλής) (Εικ.8Γ). Η κίνησή τους επιτυγχάνεται με τη βοήθεια τριών ανεξάρτητων ζευγών οφθαλμικών κινητικών μυών. Παρόλο που τα περισσότερα είδη ψαριών στερούνται βλεφάρων, στην πέστροφα παρατηρείται η ύπαρξη μίας λιπώδους μεμβράνης γύρω από τον οφθαλμό. Η παρουσία ενός τροποποιημένου βλεφάρου είναι συνήθης στα ψάρια. Ο σκληρός χιτώνας του κρανιακά πεπλεγμένου οφθαλμού της πέστροφας, στηρίζεται από ένα δακτυλιοειδές τμήμα χόνδρου, που αποτελεί συνέχεια του ρινικού και του κροταφικού οστού. Ο κερατοειδής χιτώνας της πέστροφας έχει ελλειπτικό σχήμα και είναι σημαντικά λεπτότερος στο κέντρο του πράγμα που αποτελεί κοινό εύρημα στα ταχέως κινούμενα ψάρια. Με τη βοήθεια ενός δακτυλιοειδούς συνδέσμου, ο κερατοειδής χιτώνας συνδέεται με το εξωτερικό χείλος της ίριδας. Ο σύνδεσμος αυτός, σε συνεργασία με την προεκβολή του σφαιρικού φακού στην κόρη του οφθαλμού, φαίνεται να περιορίζουν σε μεγάλο βαθμό την κινητικότητα της ίριδας. Η κόρη του οφθαλμού είναι χρώματος μαύρου και περιβάλλεται από την ίριδα που είναι χρώματος ασημί. Στα περισσότερα είδη τελόστεων ιχθύων, η κόρη έχει σχήμα κυκλικό, με μία επιμήκυνση προς την κατεύθυνση που απαιτείται για την απόκτηση της τροφής. Στην πέστροφα, η επιμήκυνση αυτή εντοπίζεται στο κέντρο της κόρης και λίγο κοιλιακά. Τα είδη ψαριών που ζουν σε μεγάλα βάθη, όπου τα επίπεδα του φωτός είναι εξαιρετικά χαμηλά, στερούνται κόρης, εφόσον απουσιάζει ολόκληρη η ίριδα. Οι μύες που είναι προσκολλημένοι στον σφαιρικό φακό, συντελούν στην μετακίνησή του προς ή μακριά από τον αμφιβληστροειδή χιτώνα ώστε να προσαρμόζεται στις διάφορες συνθήκες

και όχι στη σύσπασή του όπως συμβαίνει στα θηλαστικά. Ο φακός έχει την ικανότητα να διαθλά το φως καθώς αποτελείται από στρώματα διαφορετικής πυκνότητας. Κατά τη βυθοσκοπική εξέταση του οφθαλμού της πέστροφας αποκαλύφθηκε η απουσία κεντρικού βοθρίου του αμφιβληστροειδούς που χρησιμεύει στη διοπτρική όραση. Αυτό βέβαια, ήταν αναμενόμενο, έχοντας υπόψη την πλευρική τοποθέτηση των οφθαλμών στην κεφαλή. Τέλος, εξαιτίας του ότι τα ψάρια είναι υδρόβιοι οργανισμοί, στερούνται δακρυικών αδένων. Σε ορισμένες περιπτώσεις το μέγεθος του οφθαλμού χρησιμεύει για την ταξινόμηση των ψαριών (Stoskopf, 1993; Yanong, 2003; Fox, 2000; www.floridaconservation.org).

2.2.6.2.α Απομάκρυνση των οφθαλμών

Για την απομάκρυνση του οφθαλμού από την κεφαλή, αρχικά διενεργείται μία εγκάρσια τομή στο τμήμα που παρεμβάλλεται μεταξύ των οφθαλμών. Στη συνέχεια, ο οφθαλμός απομακρύνεται με προσοχή, αποκόπτοντας τους γύρω ιστούς, και εξετάζεται μακροσκοπικά (Εικ.10Α-Β). Σε περίπτωση που ο ένας οφθαλμός παρουσιάζει εμφανείς αλλοιώσεις, λαμβάνονται και οι δύο οφθαλμοί για τη διενέργεια ιστολογικών εξετάσεων (Εικ.10Γ) (Reimschuessel, 2000).



Εικ.10 Α-Β. Απομάκρυνση του οφθαλμού με αποκοπή των γύρω ιστών Γ. Τοποθέτηση του οφθαλμού σε φορμόλη.

2.2.6.3 Ρύγχος

Το ρύγχος εκτείνεται από το πρόσθιο άκρο της κεφαλής προς τα πίσω, έως το πρόσθιο άκρο των οφθαλμών (Εικ.8Α) (Fox, 2000).

2.2.6.4 Μυκτήρες

Οι μυκτήρες αποτελούν τα ρουθούνια των ψαριών και είναι τοποθετημένοι στην περιοχή μεταξύ των οφθαλμών και του στόματος (Εικ.8Α). Ο κάθε μυκτήρας αποτελείται από δύο ανοίγματα που χωρίζονται μεταξύ τους με την παρεμβολή ενός τμήματος ιστού. Το τμήμα αυτό του ιστού συνήθως επικαλύπτει το οπίσθιο άνοιγμα και απαιτείται η ανασήκωσή του με τη βοήθεια λαβίδας για να αποκαλυφθεί. Τα δύο ανοίγματα του εκάστοτε μυκτήρα βρίσκονται σε επικοινωνία μεταξύ τους. Οι μυκτήρες είναι χημειοαισθητικά όργανα (ανίχνευση οσμών στο υδρόβιο περιβάλλον) και αποτελούν τυφλούς σάκους που δεν επικοινωνούν με τη στοματική κοιλότητα. Με την αφαίρεση της βλέννας που βρίσκεται στο εξωτερικό μέρος τους, γίνεται εύκολη η πρόσβαση στο εσωτερικό τους. Παρατηρείται η παρουσία πτυχών και θηλών που συντελούν στην αύξηση της επιφάνειας των χημειούποδοχέων (Fox, 2000; Stoskopf, 1993). Τα χέλια και τα γατόψαρα έχουν ιδιαίτερα αναπτυγμένη την αίσθηση της όσφρησης (www.floridaconservation.org). Οι μυκτήρες παρατηρούνται για την παρουσία αλλοιώσεων.

2.2.6.5 Ωτια

Σε αντίθεση με την κοινή γνώμη, τα ψάρια έχουν αυτιά. Το αυτί της πέστροφας αποτελείται από τρεις ημικυκλικούς σωλήνες και από τρία ασκίδια, τις ληκύθους, που περιέχουν ενδολέμφο. Αυτά είναι, το ελλειπτικό ασκίδιο (utricle), το σφαιρικό ασκίδιο (sacculus) και η λάγηνος (lagena). Κάθε ένα από τα παραπάνω

ασκίδια περιέχει από έναν ασβεστώδη ωτόλιθο. Οι πληρωμένοι με ενδολέμφο λαβύρινθοι των ψαριών, είναι εγκλεισμένοι αμφοτερόπλευρα στο οστέινο και χόνδρινο τμήμα του οπίσθιου τμήματος του κρανίου. Θεωρείται ότι συντελούν στη διατήρηση του μυϊκού τόνου και της ισορροπίας, καθώς επίσης και στην αντίληψη της βαρύτητας και του ήχου (Stoskopf, 1993).

2.2.6.6 Παρειές

Οι παρειές αποτελούν το τμήμα της κεφαλής που βρίσκεται κοιλιακά και οπισθίως των οφθαλμών (Εικ.8Α) (Fox, 2000).


2.2.6.7 Στόμα

Το στόμα είναι τοποθετημένο στο πρόσθιο άκρο της κεφαλής. Στην περίπτωση που βρίσκεται στο πιο ακραίο σημείο του πρόσθιου τμήματος της κεφαλής ονομάζεται τελικό, ενώ αν είναι στραμμένο προς τα κάτω ονομάζεται υποτελικό. Στα είδη των ψαριών που τρέφονται από τον βυθό (π.χ. σκορπιός, γλώσσα), το στόμα είναι τοποθετημένο κοιλιακά και οπισθίως του πρόσθιου άκρου της κεφαλής. Τέλος, στα είδη των ψαριών που τρέφονται από την επιφάνεια, το στόμα είναι στραμμένο προς τα επάνω, ραχιαία και οπισθίως του πρόσθιου άκρου της κεφαλής (Fox, 2000; www.ciencias.udg.es).

Η τοποθέτηση του στόματος στο κεφάλι αλλά και η γενικότερη δομή της στοματικής κοιλότητας μπορούν να διαφέρουν σημαντικά ανάλογα με το είδος της τροφής / λείας που καταναλώνεται. Κάποια είδη, συμπεριλαμβανομένων πολλών αφρικανικών cichlids, arowana και jawfish, χρησιμοποιούν το στόμα τους ως μέσο επώασης των αναπτυσσόμενων αυγών ή των μικρών ψαριών. Το στόμα μπορεί επίσης να χρησιμεύσει για την κατασκευή της φωλιάς, την διεκδίκηση εδαφών, τη διατροφή και τις διαμάχες (Yanong, 2003).

Με τη βοήθεια μιας λαβίδας επιτυγχάνεται διάνοιξη του στόματος και παρατηρείται ο βαθμός διάνοιξης ο οποίος είναι ανάλογος του μεγέθους της λείας που καταναλώνεται (Εικ.11Α-Β-Γ). Η στοματική κοιλότητα αφορίζεται από την άνω και την κάτω γνάθο. Τα κύρια οστά που συνιστούν την άνω γνάθο είναι τα δύο προγναθικά και τα δύο γναθικά, ένα σε κάθε πλευρά. Τα προγναθικά, είναι τοποθετημένα στο κέντρο ενώ τα γναθικά στις άκρες, στη γωνία της γνάθου (Fox, 2000). Σε μερικά είδη ψαριών, υπάρχει μία εγκάρσια ράβδωση μεταξύ του άνω χείλους και του υπόλοιπου τμήματος του ρύγχους. Τα είδη αυτά έχουν εκτατές άνω γνάθους. Στα είδη αυτά, υπάρχει η δυνατότητα να απομακρυνθεί το άνω χείλος από το ρύγχος όταν το στόμα είναι ανοιχτό. Αντίθετα, σε κάποια άλλα είδη ψαριών, υπάρχει ένα κομμάτι ιστού μεταξύ του μέσου του άνω χείλους και του ρύγχους, και η γνάθος είναι μη εκτατή (Fox, 2000).

Η κάτω γνάθος συνίσταται από αρκετά οστά, αλλά τα μεγαλύτερα και πιο σημαντικά είναι τα οδοντικά. Σε αρκετά είδη ψαριών τα οδοντικά οστά υποβαστάζουν δόντια (Fox, 2000).



Εικ.11 Διάνοιξη του στόματος και επισκόπηση της στοματικής κοιλότητας. Α. Τσιπούρα (*Sparus auratus*) Β. Ιριδίζουσα πέστροφα (*Oncorhynchus mykiss*) Γ. Κυπρίνος (*Cyprinus carpio carpio*).

2.2.6.8 Γένια

Τρίχινη προεξοχή/προεξοχές κοιλιακά του στόματος σε μερικά είδη ψαριών (π.χ. μπαρμπούνι) (Bischof, 2007).

2.2.7 Κορμός

Ο κορμός περιλαμβάνει την κοιλιακή κοιλότητα και τα περισσότερα σπλάχνα. Τα τοιχώματά του αποτελούνται από μυϊκές μάζες που συντελούν στην κίνηση του ψαριού. Η περιοχή του κορμού γύρω από το θωρακικό πτερύγιο αποτελεί την **θωρακική περιοχή**. Το κοιλιακό τμήμα του κορμού μεταξύ του θωρακικού πτερυγίου και της έδρας, αποτελεί την **κοιλία**, ενώ μεταξύ του θωρακικού πτερυγίου και του βραγχιακού επικαλύμματος, το **στέρνο** (Fox, 2000). Τέλος, το τμήμα που παρεμβάλλεται πριν το ραχιαίο πτερύγιο ονομάζεται **αυχέννας** (Bischof, 2007).

2.2.7.1 Κλοάκη / Έδρα / Γεννητικός πόρος

Σε περίπτωση που η πεπτική, η ουροποιητική και η γεννητική οδός εκβάλλουν σε κοινό χώρο, τότε το κοινό αυτό άνοιγμα στο εξωτερικό περιβάλλον ονομάζεται κλοάκη. Αν όμως το πεπτικό σύστημα εκβάλλει σε ξεχωριστό σημείο, τότε αυτό το άνοιγμα ονομάζεται έδρα, ενώ το άνοιγμα της γεννητικής οδού καλείται γεννητικός πόρος. Οι δομές αυτές βρίσκονται ακριβώς μπροστά από το εδρικό πτερύγιο (Εικ.12, Εικ.13). Η φυλετική διαφοροποίηση σε ορισμένα είδη ψαριών, στηρίζεται στον εντοπισμό και τη μορφή των παραπάνω δομών (Yanong, 2003). Σε αντίθεση με τα περισσότερα είδη ψαριών που η έδρα βρίσκεται στο τελευταίο τρίτο του σώματος τους, στο χέλι η έδρα βρίσκεται στο μεσαίο τμήμα (Εικ.14), ενώ στη γλώσσα, στο σημείο οπισθίως του βραγχιακού επικαλύμματος, ανάμεσα από το κοιλιακό και το εδρικό πτερύγιο (Εικ.15). Η έδρα παρατηρείται για την παρουσία αλλοιώσεων, οι οποίες όμως δεν πρέπει να συγχέονται με την διόγκωση και την ερυθρότητα που παρατηρούνται σε θηλυκά άτομα πριν την ωοτοκία (Reimschuessel, 2000).

2.2.8 Ουρά

Πριν το ουραίο πτερύγιο, η ουρά στενεύει σημαντικά και σχηματίζει το μίσχο της ουράς στον οποίο προσκολλάται το ουραίο πτερύγιο (Εικ.12). Αυτό βέβαια δεν παρατηρείται στο χέλι και τη γλώσσα. Η ουρά αποτελείται από μυϊκές μάζες και οστά που μαζί με αυτά του κορμού, συντελούν στην ενδυνάμωση του ουραίου πτερυγίου κατά την κολύμβηση (Fox, 2000).

2.2.9 Πτερόνια

Τα πτερύγια είναι δομικές κατασκευές των ψαριών που συντελούν στη διατήρηση της θέσης και της κίνησης, στην κατεύθυνση και την ακινητοποίηση. Στα ψάρια απαντώνται δύο είδη πτερυγίων, τα ζυγά και τα μονά (Εικ.12, Εικ.13, Εικ.14 Εικ.15). Υπάρχουν δύο ζεύγη ζυγών πτερυγίων τα οποία είναι τοποθετημένα στις πλευρικές επιφάνειες του σώματος σε αντίθεση με τα μονά πτερύγια τα οποία βρίσκονται στη μέση γραμμή. Τα πτερύγια συνίστανται από μεμβρανώδη τμήματα ιστού τα οποία υποστηρίζονται από μαλακές ή σκληρές ακτίνες ή και από ακτίνες των δύο ειδών. Η κινητικότητα τόσο των μαλακών όσο και των σκληρών ακτίνων ελέγχεται από μύες. Οι μαλακές ακτίνες είναι εύκαμπτες, διακλαδισμένες στα άκρα τους και αρθρούμενες μεταξύ τους. Αντίθετα, οι σκληρές ακτίνες είναι συνήθως άκαμπτες και αιχμηρές, ενώ δεν διακλαδίζονται αλλά ούτε αρθρώνονται μεταξύ τους (Fox, 2000). Οι σκληρές ακτίνες παίζουν ρόλο στην άμυνα των ψαριών (www.floridaconservation.org).

2.2.9.1 Ζυγά πτερύγια

Τα ζυγά πτερύγια είναι τα θωρακικά και τα κοιλιακά. Χρησιμεύουν στην εξισορρόπηση, την ακινητοποίηση και τον καθορισμό της κατεύθυνσης (www.floridaconservation.org).

Τα **θωρακικά πτερύγια** είναι ανάλογα με τα πρόσθια άκρα των τετράποδων. Είναι τοποθετημένα οπισθίως της βραγχιακής σχισμής εκατέρωθεν του κορμού (Εικ.12, Εικ.13, Εικ.14 Εικ.15). Ο σπληνικός τους σκελετός είναι προσκολλημένος στο σκελετό του κρανίου. Τα θωρακικά πτερύγια απαρτίζονται αποκλειστικά από μαλακές ακτίνες (Fox, 2000). Επιπλέον των παραπάνω λειτουργιών τους, τα θωρακικά πτερύγια ορισμένων ώριμων γεννητικά αρσενικών ατόμων μπορεί να φέρουν «φυμάτια ζευγαρώματος» (Yanong, 2003).

Τα **κοιλιακά πτερύγια** μπορούν να είναι τοποθετημένα σε οποιοδήποτε σημείο της κοιλιακής επιφάνειας του κορμού, ανάλογα με το είδος του ψαριού. Στην πέστροφα βρίσκονται προσθίως της έδρας και του ουρογεννητικού πόρου (Εικ.13) (Stoskopf, 1993). Στην τσιπούρα είναι τοποθετημένα πιο μπροστά και σε μικρή απόσταση από τα θωρακικά πτερύγια (Εικ.12). Στη γλώσσα, βρίσκονται μπροστά από τα θωρακικά πτερύγια, στο ύψος του κοιλιακού άκρου του βραγχιακού επικαλύμματος (Εικ.15), ενώ τέλος, τα χέλια δεν φέρουν κοιλιακά πτερύγια (Εικ.14). Απαρτίζονται και αυτά από μαλακές ακτίνες (Fox, 2000). Τα κοιλιακά πτερύγια λειτουργούν ομοίως ως μέσα σταθεροποίησης ενώ σε ορισμένα είδη ψαριών όπως είναι το αγγελόψαρο και το gougamis παίζουν το ρόλο αισθητηρίου οργάνου (Yanong, 2003).

2.2.9.2 Μονά πτερύγια

Τα περισσότερα είδη ψαριών φέρουν τρία ή τέσσερα μονά πτερύγια, τα οποία είναι τοποθετημένα κατά μήκος της μέσης γραμμής, είτε ραχιαία, είτε κοιλιακά, είτε στο οπίσθιο τμήμα του σώματος.

Το **ραχιαίο πτερύγιο** είναι τοποθετημένο στη ραχιαία επιφάνεια του κορμού (Εικ.12, Εικ.13, Εικ.14 Εικ.15). Σε πολλά είδη ψαριών, το ραχιαίο πτερύγιο αποτελείται από δύο τμήματα, ένα πρόσθιο που απαρτίζεται από σκληρές ακτίνες και ένα οπίσθιο που απαρτίζεται από μαλακές ακτίνες. Τα δύο τμήματα μπορεί να είναι ενωμένα μεταξύ τους, να βρίσκονται μόνο σε επαφή, ή να είναι απομακρυσμένα το ένα από το άλλο. Αντίθετα, σε άλλα είδη ψαριών (π.χ. κυπρινοειδή), υφίσταται μόνο ένα ραχιαίο πτερύγιο, που υποστηρίζεται αποκλειστικά από μαλακές ακτίνες (Fox, 2000). Σε ψάρια όπως ο τόνος παρατηρείται μία σειρά από μικρότερα πτερύγια που διατρέχουν τη ραχιαία επιφάνεια του κορμού, ακριβώς πίσω από το κύριο ραχιαίο πτερύγιο (Bischof, 2007). Στο χέλι, το ραχιαίο, το ουραίο και το εδρικό πτερύγιο είναι συνεχή (Εικ.14). Ο αριθμός των ακτίνων που απαρτίζουν το ραχιαίο πτερύγιο παίζει ρόλο στην ταξινόμηση των ψαριών (Fox, 2000). Το ραχιαίο πτερύγιο λειτουργεί κατά κύριο λόγο ως μέσο σταθεροποίησης ενώ σε μερικά είδη ψαριών μπορεί να φέρει δηλητηριώδεις άκανθες (Yanong, 2003).

Το **ουραίο πτερύγιο** είναι τοποθετημένο στο οπίσθιο άκρο του σώματος. Το σχήμα του παίζει ρόλο στην ταξινόμηση των ψαριών. Το οπίσθιο άκρο του ουραίου πτερυγίου μπορεί να είναι διχαλωτό (π.χ. πέστροφα, τσιπούρα) (Εικ.12, Εικ.13), στρογγυλεμένο (π.χ. γλώσσα) (Εικ.15), αιχμηρό (π.χ. χέλι) (Εικ.14), ακρωτηριασμένο ή εντετμημένο. Συνήθως, χωρίζεται με μία εκβάθυνση στη μέση σε δύο λοβούς, τον ραχιαίο και τον κοιλιακό. Στους περισσότερους οστεϊχθύες το ουραίο πτερύγιο είναι συμμετρικό και ονομάζεται ομόκερκο. Αντίθετα, οι καρχαρίες χαρακτηρίζονται από ασύμμετρα ουραία πτερύγια ή αλλιώς ετερόκερκα (Fox, 2000).


Το ουραίο πτερύγιο χρησιμεύει κατά κύριο λόγο για την προώθηση του ψαριού προς τα εμπρός (www.floridaconservation.org).

- **Όρια της ουράς:** το κατώτερο και το ανώτερο τμήμα του ουραίου πτερυγίου.
- **Παρυφή της ουράς:** το ακραίο σημείο που εντοπίζεται στην εντομή του ουραίου πτερυγίου.
- **Βάση της ουράς:** το σημείο όπου τελειώνει ο κορμός και αρχίζει το ουραίο πτερύγιο (Bischof, 2007).


Το **εδρικό πτερύγιο** είναι το μοναδικό πτερύγιο της κοιλιακής μέσης γραμμής του ψαριού (Εικ.12, Εικ.13). Είναι τοποθετημένο ακριβώς πίσω από την έδρα και σε είδη όπως τα κυπρινοειδή, υποστηρίζεται από μαλακές ακτίνες (Fox, 2000). Στο χέλι, το εδρικό πτερύγιο καλύπτει το ½ της κοιλιακής επιφάνειας του κορμού (Εικ.14), ενώ στη γλώσσα, ολόκληρη την κοιλιακή επιφάνεια του κορμού (Εικ.15). Το εδρικό πτερύγιο προσδίδει επίσης σταθερότητα αλλά στα αρσενικά άτομα της οικογένειας Poeciliidae (swordtails, guppies, mollies, platys), καθώς και σε ορισμένες άλλες ομάδες ψαριών, έχει μετατραπεί σε τροποποιημένο αναπαραγωγικό όργανο (Yanong, 2003).

Σε μερικά είδη ψαριών (π.χ. γατόψαρο, σολομός, πέστροφα), στη ραχιαία μέση γραμμή και πίσω από το ραχιαίο πτερύγιο, υφίσταται ακόμη ένα πτερύγιο που ονομάζεται **λιπώδες πτερύγιο** (Εικ.13). Αποτελεί έναν μικρό, σαρκώδη λοβό που δεν αποτελείται από μεμβρανώδη ιστό, αλλά ούτε από μαλακές και σκληρές ακτίνες (Fox, 2000; Yanong, 2003).

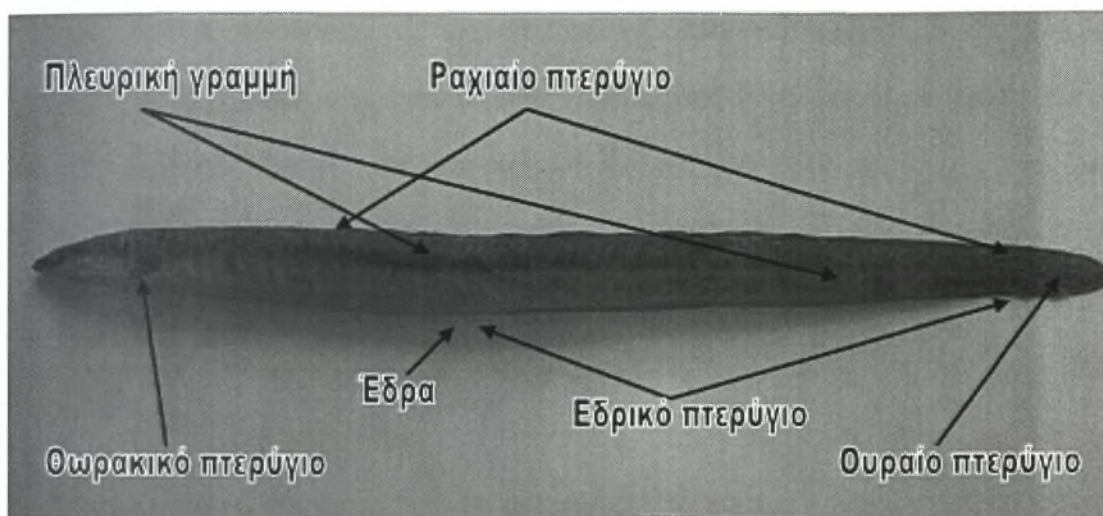
Όλα τα πτερύγια παρατηρούνται προσεκτικά και καταγράφονται οι διάφορες αλλοιώσεις. Ακολουθεί η λήψη υλικού για τη διενέργεια βιοψίας.




Εικ.12 Εξωτερικά ανατομικά χαρακτηριστικά του κορμού και της ουράς της τσιπούρας (*Sparus auratus*).



Εικ.13 Εξωτερικά ανατομικά χαρακτηριστικά του κορμού και της ουράς της ιριδίζουσας πέστροφας (*Oncorhynchus mykiss*).



Εικ.14 Εξωτερικά ανατομικά χαρακτηριστικά του κορμού και της ουράς στο χέλι (*Anguilla anguilla*).

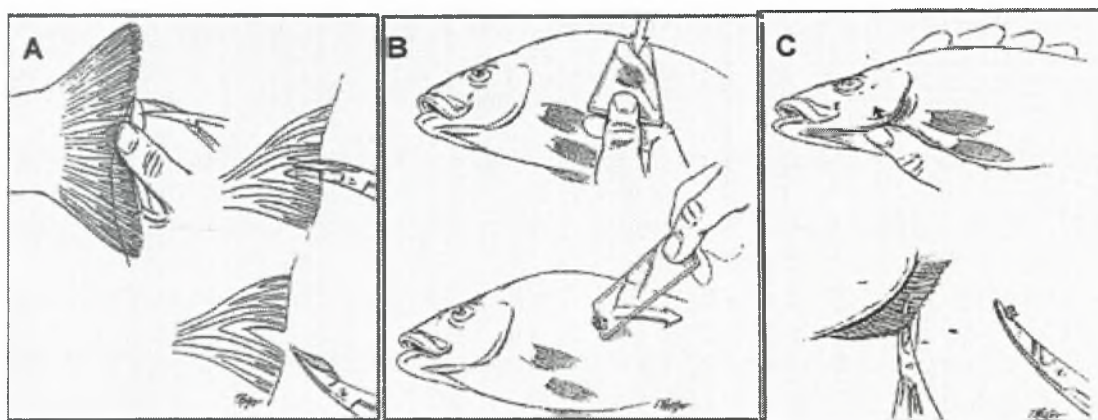


Εικ.15 Εξωτερικά ανατομικά χαρακτηριστικά του κορμού και της ουράς στη γλώσσα (*Solea solea*).

2.2.9.3 Βιοψία Πτερυγίων

Αποκόπτεται ένα τμήμα ιστού σε σχήμα τριγωνικό – σφηνοειδές ανάμεσα από τις ακτίνες του πτερυγίου (Εικ.16Α, Εικ.17Α) (Moeller, 2007). Γίνεται λήψη δειγμάτων

από το ραχιαίο, το ουραίο, τα θωρακικά και τα κοιλιακά πτερύγια και εξετάζονται χωριστά. Αυτή η διαδικασία είναι λιγότερο τραυματική για το ψάρι σε σχέση με τα ξέσματα δέρματος γιατί το τραύμα που δημιουργείται είναι πολύ μικρότερο. Παρ' όλα αυτά, τα ξέσματα δέρματος παρέχουν συνήθως πιο χρήσιμες πληροφορίες για τη διάγνωση της εκάστοτε παθολογικής κατάστασης (Noga, 1996) . Για την καλύτερη αξιολόγηση των σκουρόχρωμων παρασκευασμάτων δέρματος και πτερυγίων, ο κλινικός πρέπει να δημιουργήσει ένα απολύτως επίπεδο παρασκεύασμα, να αυξήσει το φωτισμό του μικροσκοπίου και να μελετήσει λεπτομερειακά όλο το πεδίο, για να διαπιστώσει την κίνηση των παρασίτων. Απαιτείται ιδιαίτερη προσοχή για την αναγνώριση των χρωματοφόρων κυττάρων και τη διάκρισή τους από τα παθολογικά ευρήματα (Yanong, 2003).



Εικ.16 Α. Βιοψία από το ουραίο πτερύγιο Β. Εντύπωμα και ξέσμα δέρματος C. Βιοψία από τα βράγχια (από FNR 598Z, 2006).



Εικ.17 Α. Βιοψία από το ουραίο πτερύγιο Β. Βιοψία από τα βράγχια Γ. Παρασκεύασμα από τεμάχια βραγχίων και πτερυγίου.

2.3 Αιμοληψία

Οι αιματολογικές εξετάσεις δεν αποτελούν εξετάσεις ρουτίνας στη διάγνωση των ασθενειών των ψαριών, παρ' όλο που σε μερικές περιπτώσεις αποδεικνύονται εξαιρετικά χρήσιμες. Ένα συχνό κλινικό εύρημα, η αναιμία, γίνεται αντιληπτή με την παρατήρηση του χρώματος των βραγχίων τα οποία παρουσιάζουν ροδαλό χρωματισμό, σε αντίθεση με τον φυσιολογικό έντονο κόκκινο χρωματισμό. Σε αυτή την περίπτωση, η λήψη δείγματος αίματος κρίνεται απαραίτητη (Noga, 1996).

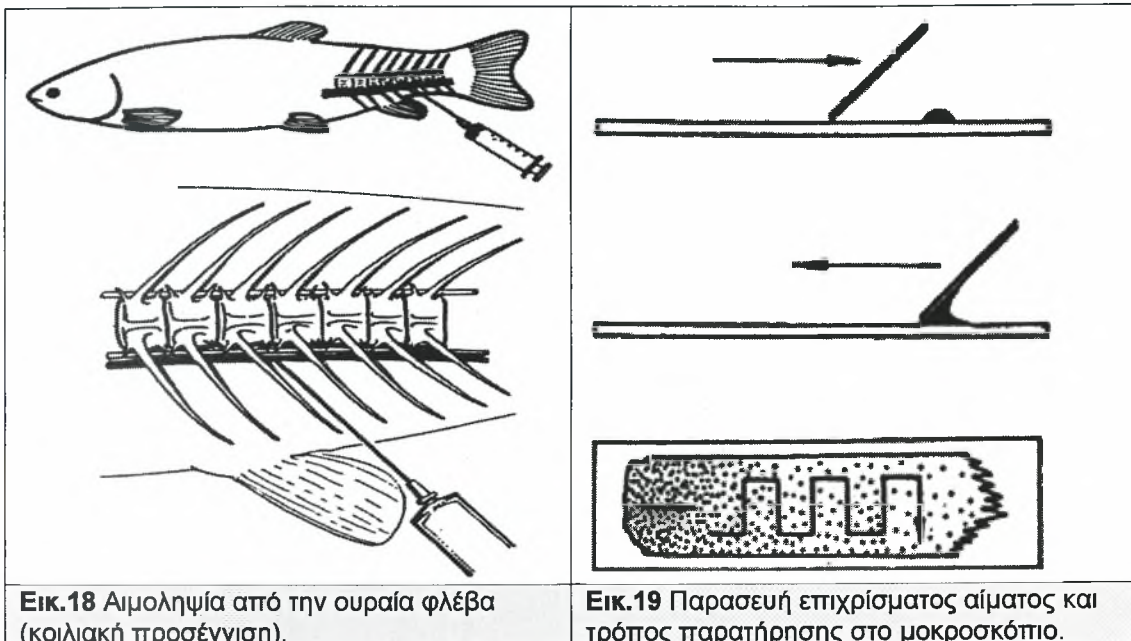
Η λήψη αίματος από ψάρια μεγάλου μεγέθους (>200g) πραγματοποιείται από την ουραία φλέβα ή αρτηρία (ανάμεσα από τις αιμασίδες) είτε με πλευρική είτε με κοιλιακή προσέγγιση. Κατά την πλευρική προσέγγιση, η βελόνη εισέρχεται με γωνία 45° κάτω από την πλευρική γραμμή κοντά στη βάση του μίσχου της ουράς (σημείο τομής της πλευρικής γραμμής με το οπίσθιο άκρο του εδρικού πτερυγίου). Στη συνέχεια προωθείται διαμέσου των μυών και στρέφεται ραχιαία προς τη σπονδυλική στήλη. Στην αίσθηση αντίστασης λόγω επαφής με το σπόνδυλο, η βελόνη οδηγείται κοιλιακά και πλευρικά προς τη σπονδυλική στήλη (1 με 3mm) κάνοντας ταυτόχρονα αναρρόφηση με τη σύριγγα (Collins, 1993). Η αναρρόφηση πρέπει να γίνεται αργά για την αποφυγή ρήξης των αγγείων καθώς τα ψάρια έχουν χαμηλή πίεση αίματος. Στην κοιλιακή προσέγγιση, η βελόνη εισέρχεται διαμέσου των μυϊκών μαζών των κάτω κοιλιακών τοιχωμάτων, κάθετα με τον οριζόντιο άξονα του σώματος και 1cm οπισθίως του εδρικού πτερυγίου (Εικ.18, Εικ.20B) και ακολουθεί η ίδια διαδικασία με την πλευρική προσέγγιση. Ως μέθοδος, η λήψη αίματος από τα αγγεία της ουράς συστήνεται για τη λήψη μεγάλης ποσότητας αίματος (Lewbart, 2001; Meyers, 2004; Noga, 1996; Reimschuessel, 2000; Svobodová and Vykusová, 1991; White, 2000).

Η λήψη αίματος μπορεί να γίνει εναλλακτικά και από την καρδιά (Εικ.20A). Η καρδιά συνήθως βρίσκεται κοντά στο οπίσθιο άκρο της βραγχιακής κοιλότητας. Σύμφωνα με αυτή τη τεχνική, στα μεγάλα μεγέθους ψάρια, η βελόνη εισέρχεται με γωνία 20° με 25° προς την κοιλιακή μέση γραμμή του ψαριού στο ύψος του πρόσθιου

άκρου των θωρακικών πτερυγίων και προωθείται κρανιακά ώσπου να διαπεράσει την περικαρδιακή κοιλότητα. Με τον τρόπο αυτό, μπορούν να ληφθούν 3-5 ml αίματος από ένα ψάρι 7-9kg, χωρίς να υπάρχουν συνέπειες για την υγεία του (White, 2000). Στα ψάρια μικρού μεγέθους, η σύριγγα αντικαθίσταται με τριχοειδή σωλήνα ο οποίος εισέρχεται στην κοιλιακή επιφάνεια του ψαριού υπό γωνία 60° ως προς τον επιμήκη άξονα του σώματος. Το ακριβές σημείο εισόδου εντοπίζεται 1-2mm προσθίως από το σημείο τομής της κοιλιακής μέσης γραμμής με τη γραμμή που ενώνει τα πρόσθια άκρα των θωρακικών πτερυγίων (τα νεαρά άτομα του κυπρίνου φέρουν σε αυτό το σημείο το λεγόμενο «στίγμα») (Svobodová and Vykusová, 1991). Βέβαια, σε σύγκριση με τη λήψη αίματος από τα αγγεία της ουράς, φαίνεται πως η λήψη αίματος από την καρδιά εγκυμονεί περισσότερους κινδύνους για τον οργανισμό του ψαριού, γι' αυτό και συνήθως δεν προτιμάται σε μεγάλα ψάρια που ενδιαφέρει η επιβίωσή τους (Noga, 1996). Για την καλλιέργεια αίματος, σε περιπτώσεις βακτηριακής σηψαιμίας, συνίσταται η λήψη αίματος από τον κόλπο της καρδιάς, καθώς σε αυτό το σημείο παρατηρείται η μεγαλύτερη συγκέντρωση φαγοκυττάρων (Moeller, 2007).

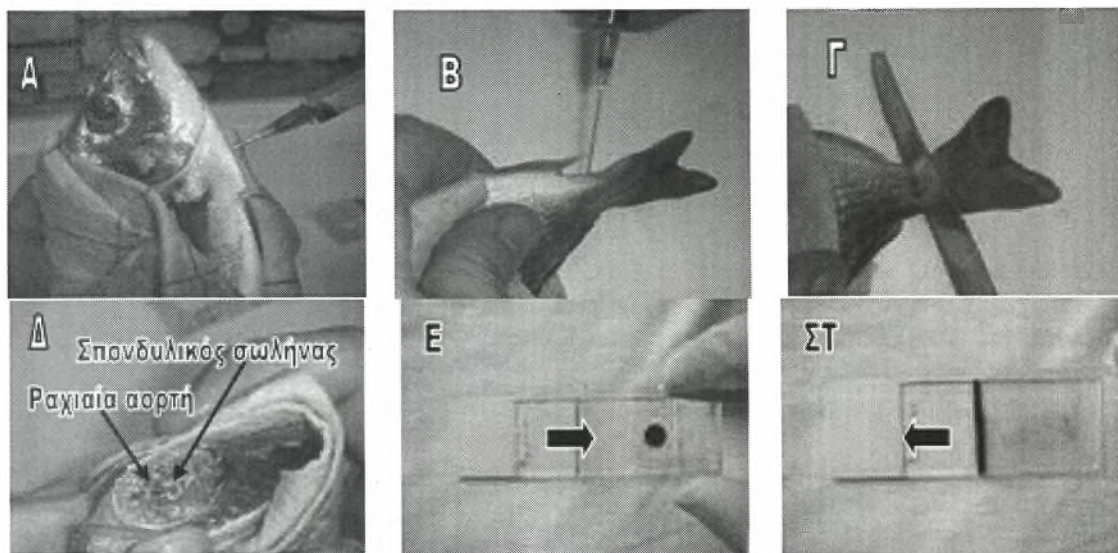
Στα ψάρια μικρού μεγέθους (μικρότερα από 8cm), η λήψη αίματος επιτυγχάνεται με την αποκοπή της ουράς στο ύψος του μίσχου της (Εικ.20Γ). Μετά την αναισθητοποίηση και την τοποθέτησή τους σε μία επίπεδη επιφάνεια αποκόπτεται η βάση της ουράς με τη βοήθεια νυστεριού. Στη συνέχεια, τοποθετείται ένας ηπαρινισμένος τριχοειδής σωλήνας κοιλιακά της σπονδυλικής στήλης, στην ραχιαία αορτή που έχει αποκαλυφθεί (Εικ.20Δ) και το αίμα προωθείται στο σωλήνα (τριχοειδές φαινόμενο). Ακολουθεί η άμεση ευθανασία των ψαριών. Το μειονέκτημα αυτής της μεθόδου είναι ότι προκαλείται επιμόλυνση του υγρού των ιστών, πράγμα που πρέπει να ληφθεί υπόψη σε περίπτωση που χρησιμοποιηθούν δείγματα για χημικές αναλύσεις (Noga, 1996; Reimschuessel, 2000).

Τέλος, λίγες σταγόνες αίματος μπορούν να ληφθούν με την αποκοπή των βραγχίων (Reimschuessel, 2000).



Εικ.18 Αιμοληψία από την ουραία φλέβα (κοιλιακή προσέγγιση).
(Από Svobodová and Vykusová, 1991).

Εικ.19 Παρασκευή επιχρίσματος αίματος και τρόπος παρατήρησης στο μικροσκόπιο.



Εικ.20 Α. Αιμοληψία από την καρδιά Β. Αιμοληψία από την ουραία φλέβα (κοιλιακή προσέγγιση) Γ. Αιμοληψία από τη ραχιαία αορτή, μετά από αποκοπή του μίσχου της ουράς Δ. Αποκάλυψη του σπονδυλικού σωλήνα και της ραχιαίας αορτής Ε-ΣΤ. Διαδικασία παρασκευής επιχρίσματος αίματος.

Μετά τη λήψη αίματος, ακολουθεί η παρασκευή επιχρισμάτων. Πάνω σε μία αντικειμενοφόρο πλάκα τοποθετείται μία σταγόνα αίματος. Στη συνέχεια, το αίμα επιστρώνεται κατά μήκος της αντικειμενοφόρου πλάκας, με μία δεύτερη αντικειμενοφόρο που τέμνει την πρώτη με γωνία 45° (Εικ.19, Εικ.20Ε-ΣΤ) Το επίχρισμα μονιμοποιείται και χρωματίζεται με χρώση Diff-Quik και παρατηρείται στο

μικροσκόπιο (Εικ.19) (Meyers, 2004). Τέλος, η καλλιέργεια αίματος αποτελεί σημαντικό μέσο για την εξακρίβωση της σηψαιμίας στα ψάρια (Reimschuessel, 2000).

Αφού ολοκληρωθεί η διαδικασία της εξωτερικής εξέτασης συστήνεται η αποκοπή της ουράς έτσι ώστε να απομακρυνθεί το αίμα από τα βράγχια. Με αυτόν τον τρόπο τα βραγχιακά τόξα μπορούν να αφαιρεθούν χωρίς να προκληθεί αιμορραγία, που θα καθιστούσε την εξέτάσή τους στο μικροσκόπιο εξαιρετικά δύσκολη (Lawler, 2007).

2.4 Στοιχεία εσωτερικής ανατομίας

2.4.1 Εγκέφαλος

Ο εγκέφαλος αποτελεί το κεντρικό νευρικό σύστημα των ψαριών. Είναι συνήθως τοποθετημένος στη μέση γραμμή του κρανίου, οπισθίως των οφθαλμών αλλά μπροστά από το ουραίο άκρο του βραγχιακού επικαλύμματος (Reimschuessel, 2000). Παρουσιάζει κάποιες ομοιότητες με τον εγκέφαλο των θηλαστικών, υπάρχουν όμως βασικές μορφολογικές διαφοροποιήσεις σε αρκετά νευρικά κέντρα (Noga, 1996).

2.4.1.1 Υπόφυση

Στην πέστροφα η υπόφυση εντοπίζεται κοιλιακά του διεγκέφαλου όπως άλλωστε και στα θηλαστικά. Σε σύγκριση με τα υπόλοιπα είδη ψαριών, η υπόφυση της πέστροφας είναι περισσότερο κοντή στον προσθιοπίσθιο άξονά της ενώ παρουσιάζει μεγαλύτερο βάθος κατά τον ραχαιοκοιλιακό άξονά της (Stoskopf, 1993).

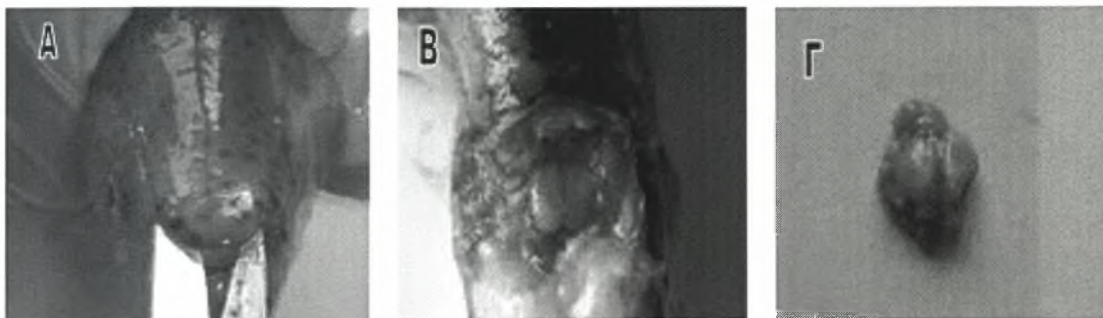
2.4.1.2 Επίφυση

Στην πέστροφα όπως και στα περισσότερα είδη ψαριών, η επίφυση βρίσκεται μεταξύ του μεσεγκέφαλου και της ραχιαίας επιφάνειας του πρόσθιου τμήματος του εγκεφάλου. Στα νεαρά ψάρια είναι ορατή διαμέσου του χόνδρου του κρανίου. Η επίφυση θεωρείται αισθητήριο όργανο που παρουσιάζει ευαισθησία στο φως, ενώ μπορεί να παρουσιάζει σημαντική εκκριτική λειτουργία στην πέστροφα. Όμως, η πλήρης κατανόηση της λειτουργίας του σωληνοειδούς αυτού οργάνου που συνδέεται με την τρίτη κοιλία του εγκεφάλου παραμένει άγνωστη (Stoskopf, 1993).

2.4.1.3 Προσέγγιση του εγκεφάλου

Πριν τη διάνοιξη της κρανιακής κοιλότητας, η περιοχή απολυμαίνεται με αλκοολούχο διάλυμα και αφήνεται να εξατμιστεί, ή σκουπίζεται με αποστειρωμένη γάζα. Η προσέγγιση του εγκεφάλου επιτυγχάνεται με την πραγματοποίηση μιας τομής στο κρανίο ακριβώς ραχιαία των οφθαλμών, με τη βοήθεια οστεοτόμου ή ψαλιδιού, και με την απομάκρυνση των υπερκείμενων οστών (Εικ.21A-B). Συχνά, μια μικρή ποσότητα εγκεφαλονωτιαίου υγρού εξέρχεται από την περιοχή (Yanong, 2003; Moeller, 2007). Εναλλακτικά, η προσέγγιση του εγκεφάλου μπορεί να γίνει με την πραγματοποίηση μιας εγκάρσιας τομής οπισθίως των οφθαλμών και την προώθησή της μέχρι το ύψος του στοματοφάρυγγα (Handlinger, 2007). Η σύνθλιψη τμημάτων του εγκεφάλου μεταξύ δύο αντικειμενοφόρων πλακών και η μικροσκοπική τους παρατήρηση, δεν παρέχει σημαντικές πληροφορίες, σε αντίθεση με την καλλιέργεια και τις ιστολογικές εξετάσεις (Yanong, 2003). Σε περίπτωση που η λήψη υλικού για καλλιέργεια από νεκρά ψάρια αποτελεί τη μόνη λύση, ο εγκέφαλος θεωρείται όργανο εκλογής, καθώς είναι προστατευμένος από τη μεταθανάτια εισβολή μικροβίων (Handlinger, 2007). Μετά τη λήψη υλικού για την πραγματοποίηση μικροβιολογικών

εξετάσεων (συνήθως απομονώνεται *Streptococcus* sp.), ο υπόλοιπος ιστός τοποθετείται σε φορμόλη για να εξετασθεί ιστολογικά (White, 2000).



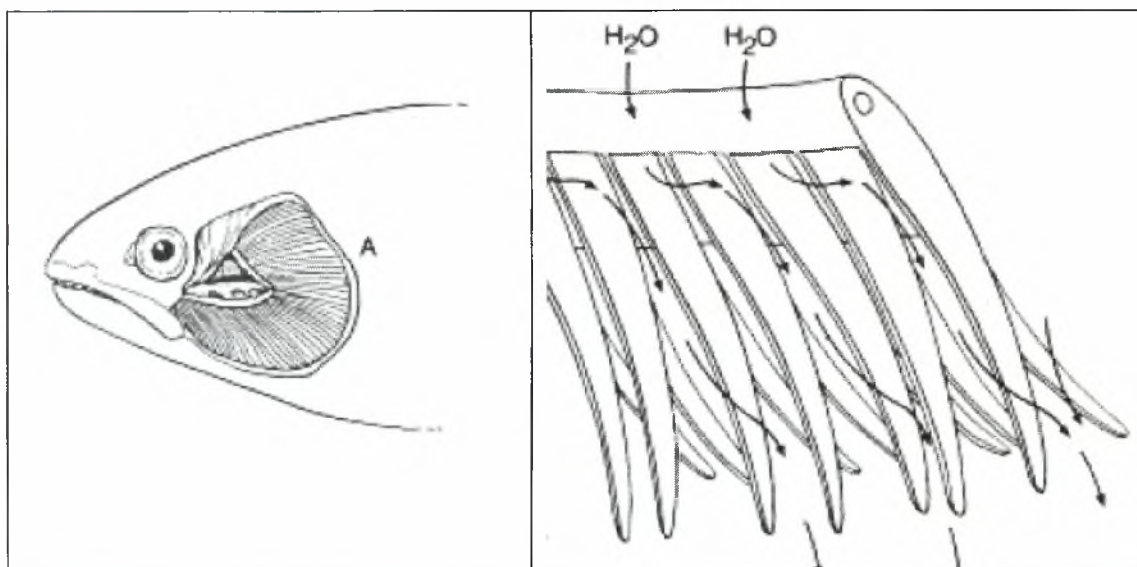
Εικ.21 Α-Β. Προσέγγιση του εγκεφάλου Γ. Εκγέφαλος ιριδίζουσας πέστροφας (*Oncorhynchus mykiss*).

2.4.2 Βράγχια

Ο φάρυγγας της πέστροφας αλλά και των περισσότερων τελόστεων, διαχωρίζεται σε τρεις κοιλότητες, τη στοματική κοιλότητα και τις δύο βραγχιακές κοιλότητες. Η επικοινωνία μεταξύ της στοματικής κοιλότητας και των βραγχιακών κοιλοτήτων παρεμποδίζεται με την παρεμβολή βαλβίδων της άνω και της κάτω γνάθου. Η παρουσία ή η απουσία αυτών των βαλβίδων έχει κλινική σημασία ιδιαίτερα όταν απαιτείται η υποστήριξη της αναπνοής των ψαριών μηχανικά. Πολλοί τελόστεοι ιχθύες χρειάζεται να κινούν το στόμα τους προκειμένου να ανοίξουν οι βαλβίδες και να επιτραπεί η είσοδος του νερού στα βράγχια (Stoskopf, 1993).

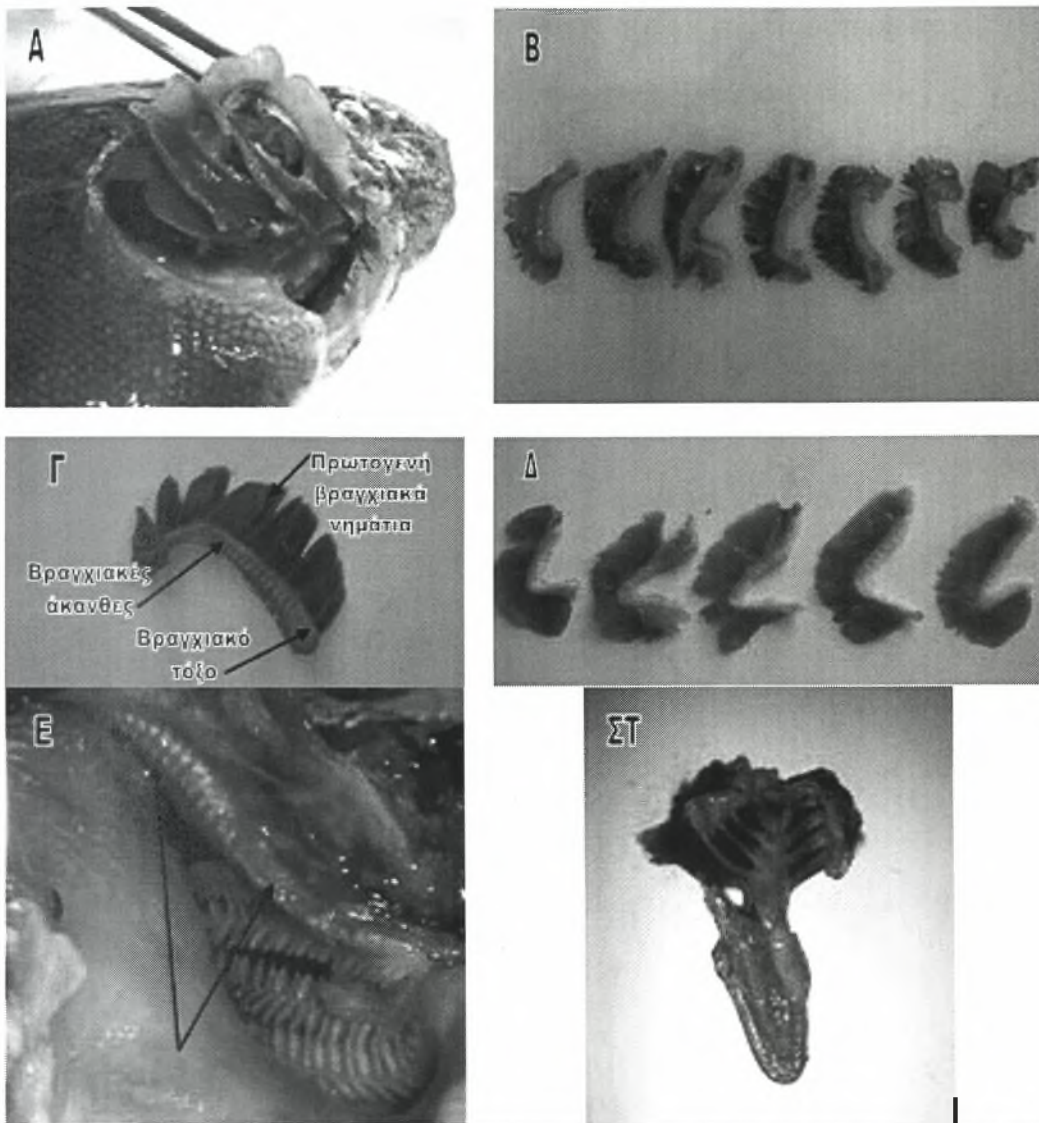
Τα βράγχια αποτελούν την κύρια αναπνευστική συσκευή στα ψάρια που έχει ως σκοπό την μεγιστοποίηση της απορρόφησης του οξυγόνου από το νερό, αλλά και την απομάκρυνση του διοξειδίου του άνθρακα και της αμμωνίας από τον οργανισμό, ενώ ταυτόχρονα συντελούν και στη διατήρηση της ιοντικής ισορροπίας. Στους περισσότερους τελόστεους ιχθύες υπάρχουν τέσσερα **βραγχιακά τόξα** σχήματος C σε κάθε πλευρά της βραγχιακής κοιλότητας. Τα βραγχιακά τόξα είναι κατασκευασμένα από χόνδρο και προσδίδουν δομική σταθερότητα στα βράγχια. Στην κυρτή επιφάνεια των βραγχιακών τόξων παρατηρούνται τα πρωτογενή και τα

δευτερογενή βραγχιακά νημάτια (Εικ.23Γ). Τα **πρωτογενή βραγχιακά νημάτια** είναι τοποθετημένα σε δύο παράλληλες σειρές. Η κάθε σειρά βραγχιακών νημάτων ονομάζεται **ημιβράγχιο**, ενώ τα δύο ημιβράγχια μαζί σχηματίζουν το **ολοβράγχιο**. Η κίνηση των ημιβραγχίων σε κάθε βραγχιακό τόξο, επιτυγχάνεται με τη βοήθεια προσαγωγών και απαγωγών μυών. Από τη διακλάδωση των πρωτογενών βραγχιακών νημάτων, προκύπτουν τα **δευτερογενή βραγχιακά νημάτια**. Σε μερικά είδη ψαριών, υπάρχει μόνο μία σειρά δευτερογενών βραγχιακών νημάτων σε κάθε πλευρά του πρωτογενούς βραγχιακού νηματίου, ενώ σε άλλα είδη υπάρχουν δύο σειρές. Με τη βοήθεια ενός **δικτύου τριχοειδών αγγείων** που διατρέχει τα δευτερογενή βραγχιακά νημάτια, το αίμα κινείται αντίθετα με τη ροή του νερού στα βράγχια, διευκολύνοντας έτσι την ανταλλαγή των αερίων. Η έντονη αυτή αιμάτωση των βραγχίων, τους προσδίδει ένα φωτεινό, ερυθρό χρωματισμό. Εξαιτίας του ότι τα δευτερογενή βραγχιακά νημάτια αποτελούνται από μονόστιβο επιθήλιο και η επιφάνεια των βραγχίων είναι αρκετά εκτεταμένη, τα βράγχια αποτελούν συχνή πύλη εισόδου παθογόνων (Yanong, 2003; Noga, 1996; Fox, 2000; Stoskopf, 1993).



Εικ.22 Αριστερά απεικονίζεται η θέση των βραγχίων στη βραγχιακή κοιλότητα, με τα ελεύθερα άκρα των βραγχιακών τόξων να είναι στραμμένα κρανιακά. Δεξιά απεικονίζεται η ροή του νερού στα πρωτογενή βραγχιακά νημάτια κατά την έξοδό του από τη βραγχιακή κοιλότητα (από Stoskopf, 1993).

Στην πρόσθια, κοίλη επιφάνεια των βραγχιακών τόξων υπάρχει μία ή δύο σειρές οστέινων προεξοχών διαφόρου μεγέθους που ονομάζονται **βραγχιακές άκανθες** (Εικ.23Γ). Οι βραγχιακές άκανθες πλέκονται μεταξύ τους και σχηματίζουν ένα είδος δικτύου που φράσει τις **βραγχιακές σχισμές** και παρεμποδίζει την είσοδο των τροφών στις βραγχιακές κοιλότητες (οι βραγχιακές σχισμές αποτελούν το σημείο επικοινωνίας μεταξύ του φάρυγγα και της βραγχιακής κοιλότητας) (Εικ.23ΣΤ). Όσο πιο κοντά είναι τοποθετημένες μεταξύ τους οι βραγχιακές άκανθες, τόσο πιο αποτελεσματικό είναι το φιλτράρισμα του νερού. Στην πραγματικότητα υπάρχει συσχέτιση μεταξύ του μεγέθους και του αριθμού των βραγχιακών ακανθών και της διατροφής των ψαριών. Στα πλανκτονοφάγα ψάρια οι βραγχιακές άκανθες είναι μεγαλύτερες σε μήκος και λεπτότερες έτσι ώστε να κατακρατούν τα μικρά σωματίδια τροφής. Αντίθετα, τα αρπακτικά είδη ψαριών έχουν λιγότερες βραγχιακές άκανθες, μικρότερες σε μέγεθος και πιο απομακρυσμένες μεταξύ τους. Το μέγεθος και ο αριθμός των βραγχιακών ακανθών εξαρτώνται από το μέγεθος της λείας, αλλά σε γενικές γραμμές, είναι κοντότερες στα σαρκοφάγα και παμφάγα είδη ψαριών. Έχει παρατηρηθεί ότι ο μειωμένος αριθμός (και σε ορισμένες περιπτώσεις το μικρότερο μέγεθος) βραγχιακών ακανθών παραπέμπει σε ένα βενθικό τρόπο ζωής. Η κατάσταση αυτή, παρά το ότι συντελεί στην απώλεια των μικρών σωματιδίων τροφής, έχει το πλεονέκτημα ότι βοηθά στην απομάκρυνση των αιωρούμενων σωματιδίων που προκύπτουν από την αναμόχλευση του βυθού, τα οποία σε διαφορετική περίπτωση θα περνούσαν στο πεπτικό σύστημα (www.ciencias.udc.es). Στις τσίμες, οι βραγχιακές άκανθες συντελούν στην κατακράτηση των μικρών καρκινοειδών και εντόμων, αλλά και στην προστασία των βραγχιακών νηματίων από τους παραπάνω οργανισμούς. Ο αριθμός των βραγχιακών ακανθών παίζει ρόλο στην ταξινόμηση των ψαριών (Fox, 2000).



Εικ.23 Α. Αποκάλυψη των τεσσάρων βραγχιακών τόξων στη γλώσσα (*Solea solea*) Β. Απεικόνιση των έξι βραγχιακών τόξων στην τσιπούρα (*Sparus auratus*) Γ. Βράγχιο κυπρίνου (*Cyprinus carpio carpio*) Δ. Απεικόνιση των πέντε βραγχιακών τόξων στην ιριδιζουσα πέστροφα (*Oncorhynchus mykiss*) Ε. Απεικόνιση του πέμπτου βραγχιακού τόξου στον κυπρίνο (*Cyprinus carpio carpio*) ΣΤ. Απεικόνιση των τεσσάρων βραγχιακών σχισμών στο χέλι (*Anguilla anguilla*).

Με την ανασήκωση του πρώτου βραγχιακού τόξου, αποκαλύπτεται το δεύτερο βραγχιακό τόξο και ακολούθως το τρίτο και το τέταρτο (π.χ. γλώσσα, χέλι) (Εικ.23Α). Στην πέστροφα και τον κυπρίνο παρατηρείται και πέμπτο βραγχιακό τόξο, το οποίο αφορίζει το οπίσθιο τοίχωμα της βραγχιακής κοιλότητας. Στην πέστροφα, το τόξο αυτό φέρει βραγχιακά νημάτια (Εικ.23Δ), ενώ στον κυπρίνο φέρει μόνο βραγχιακές ακανθες (Εικ.23Ε) καθώς επίσης και μία άλλη δομική κατασκευή, τα

φαρυγγικά δόντια (Fox, 2000). Τέλος, στην τσιπούρα, παρατηρούνται έξι ζεύγη βραγχιακών τόξων τα οποία φέρουν όλα βραγχιακά νημάτια (Εικ.23B).

2.4.2.1 Εξέταση των βραγχίων

Αρχικά τα βράγχια εξετάζονται μακροσκοπικά και εκτιμάται ο χρωματισμός τους. Ακολουθεί η αφαίρεση του δεύτερου και τρίτου βραγχιακού τόξου με προσοχή ώστε να μην καταστραφούν τα πρωτογενή βραγχιακά νημάτια (Moeller, 2007). Για την αφαίρεση των βραγχιακών τόξων, διενεργείται μία πρώτη τομή στο άνω άκρο τους και στη συνέχεια μία δεύτερη τομή στο κάτω άκρο τους καθώς εκεί υπάρχει το προσαγωγό αιμοφόρο αγγείο και η πίεση του αίματος είναι πιο υψηλή. Έτσι, σε περίπτωση αποκοπής του κάτω άκρου του βραγχιακού τόξου σε πρώτη φάση, υπάρχει κίνδυνος κατακλυσμού των βραγχίων με αίμα καθιστώντας αδύνατη τη μικροσκοπική τους παρατήρηση. Το βραγχιακό τόξο παρατηρείται στο μικροσκόπιο και από τις δύο του πλευρές και καταγράφονται οι διάφορες αλλοιώσεις (www.msrb.sunysb.edu). Στη συνέχεια, ένα μέρος των βραγχιακών νηματίων αποκόπτεται και τοποθετείται σε αντικειμενοφόρο πλάκα για παρασιτική εξέταση (όπως περιγράφεται παρακάτω), ενώ το υπόλοιπο τμήμα των βραγχίων τοποθετείται σε μονιμοποιητικό υγρό (Moeller, 2007).

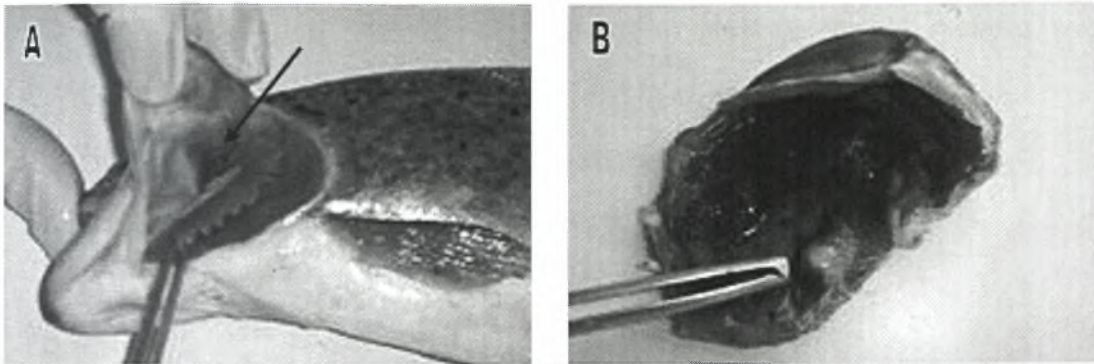
2.4.2.2 Βιοψία βραγχίων

Για τη λήψη ιστού από τα βράγχια αποκόπτονται τα άκρα από μερικά πρωτογενή βραγχιακά νημάτια (Εικ.16C, Εικ.17B). Το δείγμα μεταφέρεται σε μία αντικειμενοφόρο πλάκα στην οποία έχουν τοποθετηθεί λίγες σταγόνες νερού ή PBS και παρατηρείται στο μικροσκόπιο με ή χωρίς καλυπτρίδα (Εικ.17Γ). Σε περίπτωση που κάποια περιοχή παρουσιάζει απόκλιση από το φυσιολογικό, τότε γίνεται οπωσδήποτε δειγματοληψία από εκεί. Τα δείγματα πρέπει να εξετάζονται άμεσα

καθώς το βραγχιακό επιθήλιο αποσυντίθεται ταχύτατα μετά το θάνατο, προκαλώντας μεταθανάτιες αλλοιώσεις. Μετά την ευθανασία, εξετάζεται απαραίτητως και τομή του βραγχιακού τόξου με τον ίδιο τρόπο, ειδικά αν τα τμήματα των βραγχιακών νηματίων που αντιστοιχούν σε αυτή την περιοχή, εμφανίζουν ωχρότητα ή νεκρώσεις. Σε αυτή την περιοχή απαντάται συχνά ο μύκητας *Branchiomyces*. Εξαιτίας της λεπτής δομής των βραγχίων αλλά και της θέσης τους στον οργανισμό, οι αλλοιώσεις που παρατηρούνται σε αυτά, αποτελούν συνήθως την πρώτη ένδειξη υποβάθμισης της ποιότητας του νερού, βακτηριακής νόσου ή παρασιτισμού (Yanong, 2003; Meyers, 2006).

2.4.3 Ψευδοβράγχιο

Το ψευδοβράγχιο συνδέεται ανατομικά και μοιάζει με τα βράγχια, αλλά δεν εμπλέκεται στη διαδικασία της αναπνοής. Το ψευδοβράγχιο είναι τοποθετημένο στη ραχιαία επιφάνεια του εσωτερικού μέρους του βραγχιακού επικαλύμματος (Εικ.24Α-Β). Μέχρι το 1839, είχαν αναγνωριστεί δύο μορφολογικοί τύποι ψευδοβραγχίων. Ο πρώτος τύπος παρουσιάζει ευδιάκριτα νημάτια που έρχονται σε επαφή με το νερό, ενώ ο δεύτερος τύπος είναι συνήθως καλυμμένος και δεν έρχεται σε επαφή με το νερό. Το ελεύθερο ψευδοβράγχιο είναι ένα αληθινό ημιβράγχιο που φέρει βραγχιακά νημάτια μόνο στη μία του πλευρά. Τα μη ορατά ψευδοβράγχια, επικαλύπτονται συνήθως από ένα στρώμα συνδετικού ιστού. Τα εμβαθυσμένα ψευδοβράγχια καλύπτονται από το βλενώδες επίστρωμα της βραγχιακής κοιλότητας και διακρίνονται από αυτήν μέσω αναδιπλώσεων των ιστών. Το είδος αυτό, συνήθως εντοπίζεται στους ιστούς της βάσης του κρανίου παρά στο βραγχιακό επικάλυμμα. Έτσι, στην πέστροφα, το ψευδοβράγχιο είναι τοποθετημένο στην εσωτερική επιφάνεια του βραγχιακού επικαλύμματος, στο ψάρι striped bass, είναι προσκολλημένο στο υοειδές τόξο, ενώ στα κυπρινοειδή είναι τοποθετημένο αρκετά βαθιά στην οροφή της βραγχιακής κοιλότητας (Yanong, 2003; Stoskopf, 1993).



Εικ.24 Απεικόνιση του ψευδοβραγχίου στην εσωτερική επιφάνεια του βραγχιακού επικαλύμματος. Α. Στην ιριδίζουσα πέστροφα (*Oncorhynchus mykiss*) Β. Στη γλώσσα (*Solea solea*).

Η λειτουργία του ψευδοβραγχίου παραμένει άγνωστη. Μία ποσότητα αίματος του οργάνου περνάει στον εγκέφαλο και τους οφθαλμούς, ενώ στην πέστροφα έχει παρατηρηθεί μία άμεση αγγειακή σύνδεση με τον χοριοειδή χιτώνα του οφθαλμού. Οι πιθανές λειτουργίες του οργάνου στηρίζονται στην ιστολογική του απεικόνιση και περιλαμβάνουν την παροχή αερίων / οξυγόνου στον οφθαλμό και την ωσμωρύθμιση. Η ανεύρεση συνδέσεων μεταξύ του ψευδοβραγχίου και του αγγειακού συστήματος της νηκτικής κύστης σε μερικά είδη ψαριών, οδήγησαν στο συμπέρασμα ότι ίσως εμπλέκεται στην αίσθηση της νηκτικής κύστης (Yanong, 2003; Stoskopf, 1993).

2.4.4 Τελικοβραγχιακά σώματα

Τα τελικοβραγχιακά σώματα (ultimobranchial bodies) ονομάζονται επίσης υπερ-περικαρδιακά σώματα (suprapericardial bodies). Είναι τοποθετημένα κοντά στις βραγχιακές σχισμές. Στα θηλαστικά τα τελικοβραγχιακά σώματα είναι ενσωματωμένα στη μάζα του θυρεοειδούς αδένα. Στα ψάρια οι παραπάνω σχηματισμοί είναι υπεύθυνοι για την παραγωγή της ορμόνης καλσιτονίνης. Δεν έχουν κοινή καταβολή με τους παραθυρεοειδείς αδένες καθώς τα ψάρια δεν φέρουν εμφανείς παραθυρεοειδής αδένες (Stoskopf, 1993).

Στην πέστροφα και τα υπόλοιπα σολομοειδή τα τελικοβραγχιακά σώματα βρίσκονται αμφοτερόπλευρα στην περιοχή κοιλιακά του οισοφάγου πλησίον του

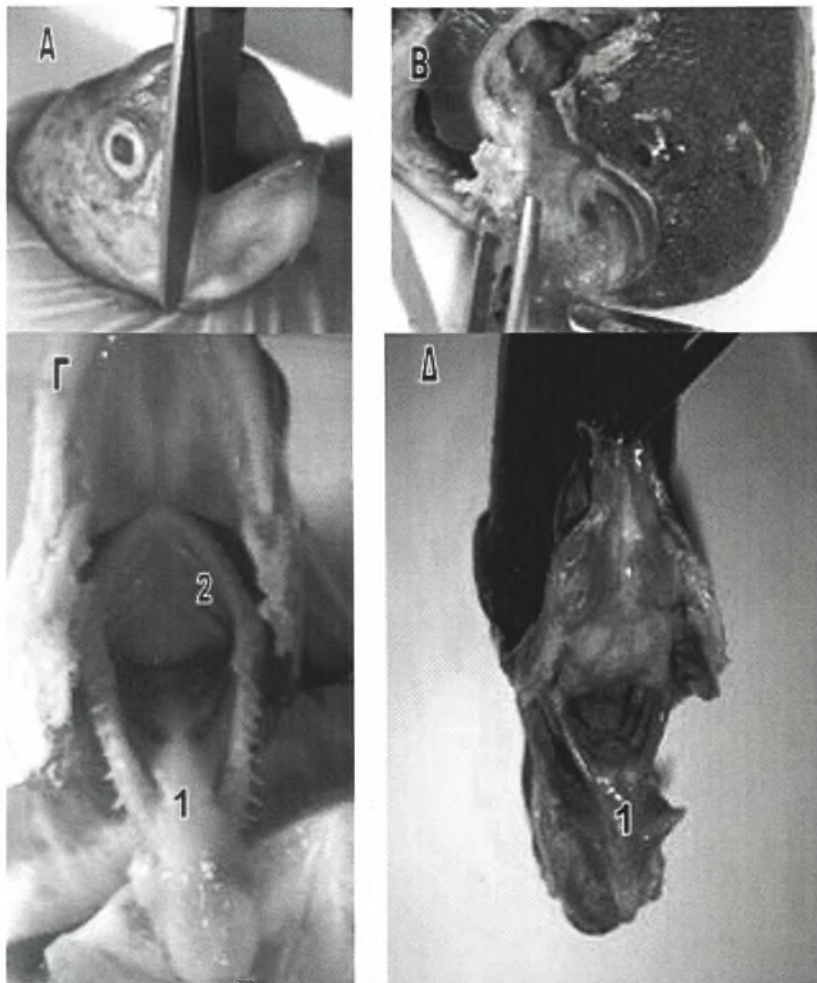
φλεβώδους κόλπου της καρδιάς. Στα σελάχια τα τελικοβραγχιακά σώματα είναι επίσης ζυγά αλλά εντοπίζονται στο οπίσθιο τοίχωμα της περικαρδιακής κοιλότητας. Τέλος, στους καρχαρίες οι παραπάνω σχηματισμοί βρίσκονται αποκλειστικά στο αριστερό τμήμα του σώματος, στο ραχιαίο τοίχωμα της περικαρδιακής κοιλότητας, ανάμεσα στις δομές του τελευταίου βραγχιακού τόξου (Stoskopf, 1993).

2.4.5 Στοματική κοιλότητα

Με τη βοήθεια ψαλιδιού, πραγματοποιούνται δύο τομές στις γωνίες του στόματος προς τα πίσω έως τις βραγχιοστεγείς ακτίνες και το όριο του βραγχιακού επικαλύμματος (Εικ.25Α). Με τον τρόπο αυτό, καθίσταται δυνατή η απομάκρυνση της κάτω γνάθου από την κεφαλή, και η παρατήρηση της στοματικής κοιλότητας και του φάρυγγα (Εικ.25Β-Γ-Δ). Η στοματική κοιλότητα αποτελεί το πρώτο τμήμα της πεπτικής οδού. Στο έδαφος της στοματικής κοιλότητας είναι προσκολλημένο σε όλο του το μήκος, ένα σαρκώδες όργανο, η **γλώσσα** (Fox, 2000). Τα περισσότερα είδη ψαριών στερούνται σιελογόνων αδένων, ενώ φέρουν παρειακούς αδένες που παράγουν τη βλέννα. Στη στοματική κοιλότητα της πέστροφας εντοπίζονται κάποια από τα γευστικά όργανα (Stoskopf, 1993).

Στη στοματική κοιλότητα, μπορεί να υπάρχουν ή να μην υπάρχουν **δόντια**, ανάλογα με το είδος του ψαριού. Έτσι, τα φυτοπλαγκτονοφάγα και ζωοπλαγκτονοφάγα ψάρια, καθώς και τα ψάρια με σωληνοειδή μορφή στόματος (Οικογένεια Syngnathidae), δεν φέρουν δόντια. Όλα τα υπόλοιπα ψάρια φέρουν δόντια διαφόρων μορφών, ανάλογα με το είδος της τροφής τους. Τα δόντια αυτά, διακρίνονται σε κατηγορίες, ανάλογα με το οστό στο οποίο υποστηρίζονται. Έτσι, στην άνω γνάθο υπάρχουν τα προγναθικά και τα γναθικά δόντια, ενώ στο οδοντικό οστό της κάτω γνάθου υποστηρίζονται τα κάτω γναθικά δόντια. Στην περιοχή της υπερώας, παρατηρούνται τα υνικά δόντια, τα υπερώια, τα εξωπτερυγοειδή και τα παρασφηνοειδή. Σε μερικά είδη ψαριών (π.χ. σολομοειδή), η γλώσσα είναι

εξοπλισμένη με οδοντικές πλάκες που φέρουν προεξέχοντα, αιχμηρά δόντια. Τέλος σε είδη ψαριών όπως ο χορτοφάγος κυπρίνος, υπάρχουν τα φαρυγγικά δόντια συνδεδεμένα με το τελευταίο βραγχιακό τόξο που συντελούν στην άλεση της τροφής (www.ciencias.uda.es).

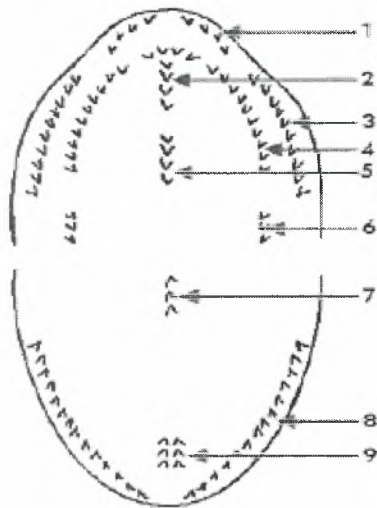


Εικ.25 Α. Αποκοπή της κάτω γνάθου Β. Στοματική κοιλότητα γλώσσας (*Solea solea*) Γ. Στοματική κοιλότητα ιριδίζουσας πέστροφας (*Oncorhynchus mykiss*) Γ1.Γλώσσα-οδοντικές πλάκες Γ2. Βραγχιακές σχισμές Δ.. Στοματική κοιλότητα στο χέλι (*Anguilla anguilla*) Δ1. Γλώσσα.

Τα αρπακτικά είδη ψαριών που διατρέφονται με νεκτόν (πελαγικοί οργανισμοί που κολυμπούν ενεργά στο νερό) και μακροβένθος φέρουν οδοντοστοιχία στην κάτω γνάθο η οποία απαρτίζεται από πολυάριθμα μικρά αλλά αιχμηρά δόντια που σχηματίζουν έναν ανυπέρβλητο φραγμό για τη λεία μικρού μεγέθους. Τα δόντια στις άκρες των γνάθων χρησιμεύουν για τη σύλληψη και τον τεμαχισμό της τροφής, ενώ

τα φαρυγγικά δόντια αποτρέπουν τη διαφυγή της τροφής. Τα κοραλιοφάγα ψάρια φέρουν ακονιστικά δόντια όμοια με τα δόντια των ψαριών που διατρέφονται με μύδια. Τα ψάρια της οικογένειας Scaridae όπως είναι το παπαγαλόψαρο έχουν ραμφοειδές στόμα, εφοδιασμένο με επίπεδες ακονιστικές πλάκες από συνενωμένα δόντια, για το θρυμματισμό των κοραλιών. (www.ciencias.udg.es).

Στο παρακάτω σχήμα απεικονίζεται το στόμα ενός ψαριού σε διάνοιξη και σημειώνονται όλα τα οστά της στοματικής κοιλότητας που έχουν τη δυνατότητα να υποστηρίξουν δόντια.



- | | |
|------------------|----------------|
| 1) Προγναθικά | 2) Υνικά |
| 3) Γναθικά | 4) Υπερώια |
| 5) Παρασφηνοειδή | 6) Πτερυγοειδή |
| 7) Βασιβραγχιακά | 8) Οδοντικά |
| 9) Γλωσσικά | |

Εικ.26 Από (www.ciencias.udg.es).

2.4.6 Φάρυγγας

Ο φάρυγγας παρεμβάλλεται μεταξύ της στοματικής κοιλότητας και του οισοφάγου και είναι τοποθετημένος στο έδαφος της βραγχιακής κοιλότητας με την οποία επικοινωνεί μέσω των βραγχιακών σχισμών (Fox, 2000).

2.4.7 Κατάσταση σώματος

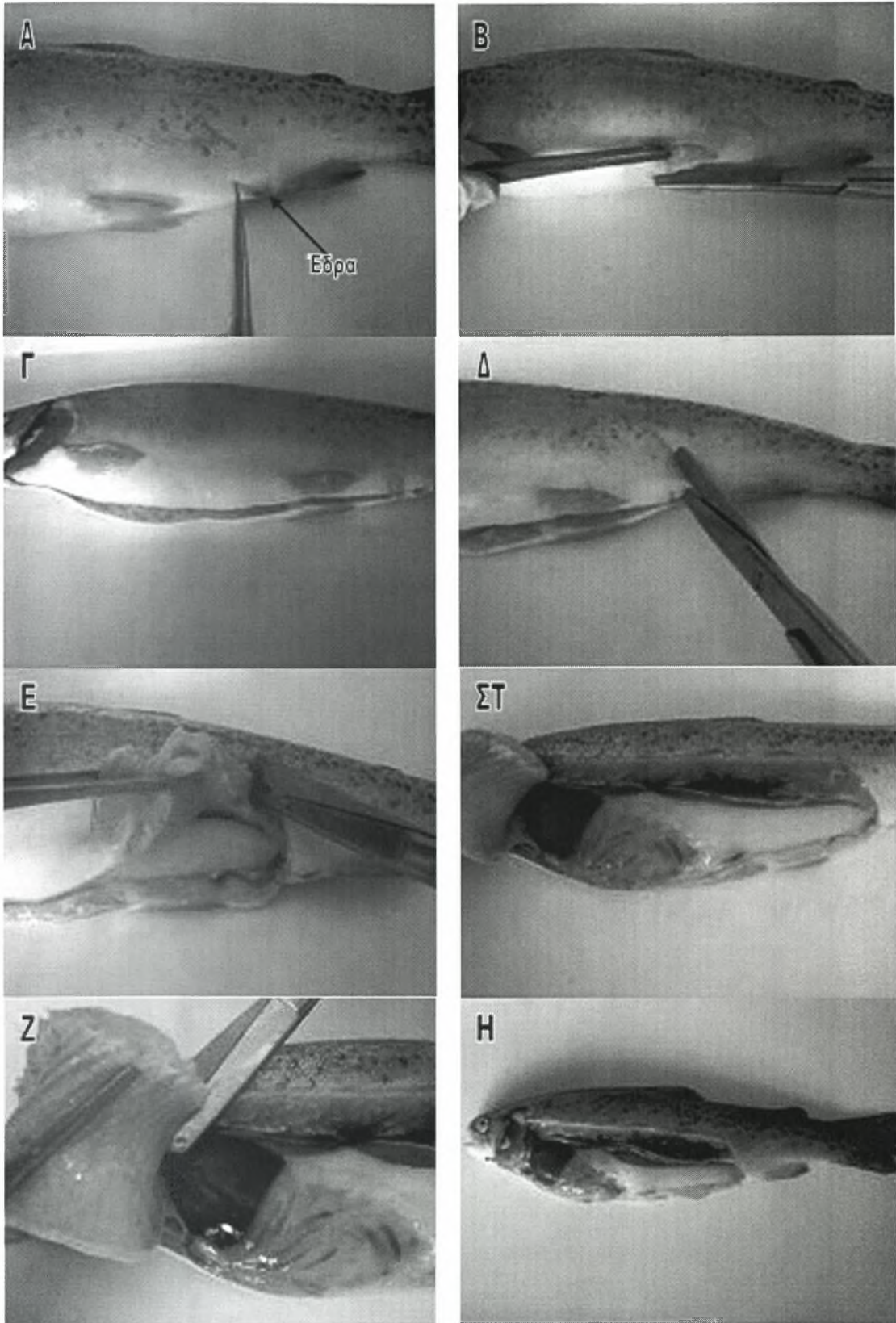
Πριν τη διάνοιξη της κοιλιακής κοιλότητας, διενεργείται ψηλάφηση του σώματος προκειμένου να διαπιστωθεί αν το ψάρι είναι ισχνό ή αν οι μύες του είναι ιδιαίτερα μαλθακοί. Το τελευταίο φαινόμενο παρατηρείται σε ψάρια του γλυκού νερού που πάσχουν από δυσλειτουργία του οσμωρυθμιστικού τους συστήματος, με αποτέλεσμα να κατακρατούν υγρά. Από την άλλη, ψάρια που δεν διατρέφονται ικανοποιητικά, παρουσιάζουν σημαντική απώλεια μυϊκών μαζών, η οποία γίνεται ιδιαίτερα αντιληπτή στους υπεραξονικούς μύες και των δύο πλευρών της σπονδυλικής στήλης. Τέλος, εξετάζεται η σπονδυλική στήλη για την εξακρίβωση σκελετικών ανωμαλιών (Reimschuessel, 2000).

2.5 Διάνοιξη της κοιλιακής κοιλότητας

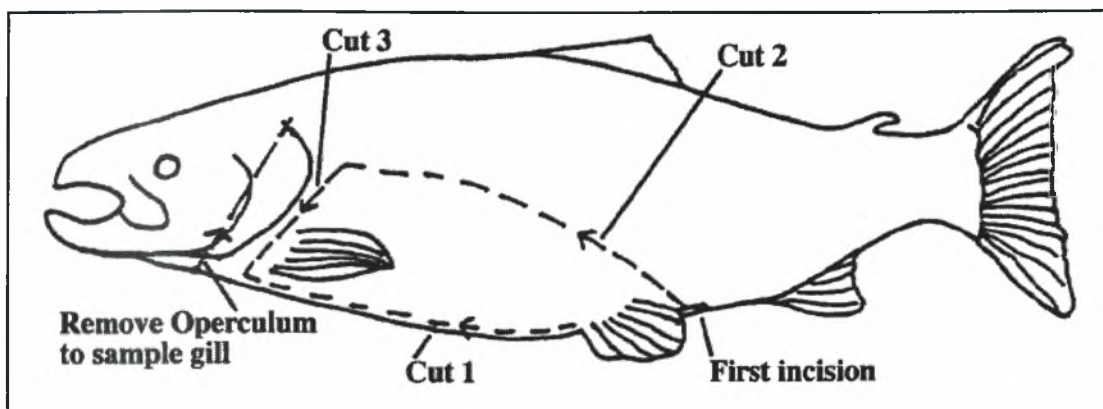
Για την προσέγγιση και εξέταση των εσωτερικών οργάνων απαιτείται η διάνοιξη της σωματικής κοιλότητας με τέτοιο τρόπο ώστε να αποκαλυφθούν όλα τα εσωτερικά όργανα και ταυτόχρονα να μη προκληθεί κανενός είδους αλλοίωση σε αυτά. Καταρχάς, το ψάρι τοποθετείται σε πλευρική κατάκλιση. Η εξωτερική του επιφάνεια απολυμαίνεται με αιθανόλη 70%. Στη συνέχεια, πραγματοποιείται μία πρώτη τομή ακριβώς μπροστά από την έδρα (Εικ.28Α) η οποία εκτείνεται προς τα εμπρός, περνά ανάμεσα από τα κοιλιακά πτερύγια (Εικ.28Β) (συναντάται αντίσταση λόγω της οστέινης βάσης τους) και καταλήγει στο οπίσθιο τμήμα της βραγχιακής κοιλότητας (Εικ.28Γ). Με αφετηρία την πρώτη τομή, ξεκινά μία δεύτερη τομή (Εικ.28Δ) η οποία κατευθύνεται ραχιαία και κεφαλικά, ακολουθώντας την καμπυλότητα του σώματος (Εικ.28Ε). Η τομή διέρχεται στα όρια της πλευρικής γραμμής, κοιλιακά του νεφρού και φτάνει μέχρι το οπίσθιο άκρο της βραγχιακής κοιλότητας, αφού διαπεράσει την οστέινη βάση του θωρακικού πτερυγίου (Εικ.28ΣΤ). Τέλος, τα ανεξάρτητα άκρα των δύο αρχικών τομών, ενώνονται προσθίως του

θωρακικού πτερυγίου (Εικ.28Ζ). Με τον τρόπο αυτό, απομακρύνεται ένα ωοειδές τμήμα δέρματος και σκελετικών μυών και αποκαλύπτεται η περιτοναϊκή και η περικαρδιακή κοιλότητα (Εικ.28Η) (Reimschuessel, 2000; Handlinger, 2007; Black, 2007; Meyers, 2006). Στην όλη διαδικασία απαιτείται ιδιαίτερη προσοχή ώστε να μην διατρυπηθεί ο νεφρός και τα υπόλοιπα εσωτερικά όργανα (Fox, 2000). Εναλλακτικά, αντί της απομάκρυνσης του πλευρικού τοιχώματος που προκύπτει από τη διενέργεια των τριών τομών, μπορεί αυτό να συγκρατηθεί με τη βοήθεια αγκίστρων (Εικ.30).

Παρ' όλο που τα διάφορα είδη ψαριών παρουσιάζουν ανατομικές και μορφολογικές διαφοροποιήσεις, ο παραπάνω τρόπος διάνοιξης της σωματικής κοιλότητας μπορεί να βρει εφαρμογή στα περισσότερα από αυτά. Στην τσιπούρα, η δεύτερη τομή δεν διέρχεται από την πλευρική γραμμή, αλλά αποτελεί τη νοητή ευθεία που ενώνει την έδρα με το ραχιαίο άκρο του βραγχιακού επικαλύμματος (Εικ.37). Στο χέλι, λόγω της απουσίας βραγχιακού επικαλύμματος, η δεύτερη τομή επεκτείνεται προς τα εμπρός και ενώνεται απευθείας με την πρώτη, στη γωνία που σχηματίζεται από την άνω και την κάτω γνάθο. Στη γλώσσα όμως, παρατηρείται μία σημαντική διαφοροποίηση. Στο είδος αυτό, εξαιτίας του ότι η έδρα είναι τοποθετημένη πλησίον της κεφαλής, η πρώτη τομή δεν κατευθύνεται προς τα εμπρός αλλά προς τα πίσω, περίπου μέχρι την αρχή του τρίτου τριτημορίου του σώματος. Η δεύτερη τομή, ξεκινάει από το αρχικό σημείο της πρώτης και κατευθύνεται ραχιαία κατά μήκος του οπίσθιου άκρου του βραγχιακού επικαλύμματος μέχρι πάνω από το θωρακικό πτερύγιο. Τέλος, από το τελικό σημείο της δεύτερης τομής, ξεκινά η τρίτη τομή η οποία διέρχεται περίπου στο μέσο της απόστασης μεταξύ εδρικού πτερυγίου και πλευρικής γραμμής, κατευθύνεται προς τα πίσω και κοιλιακά, και ενώνεται με το τελικό σημείο της πρώτης τομής (Εικ.35).

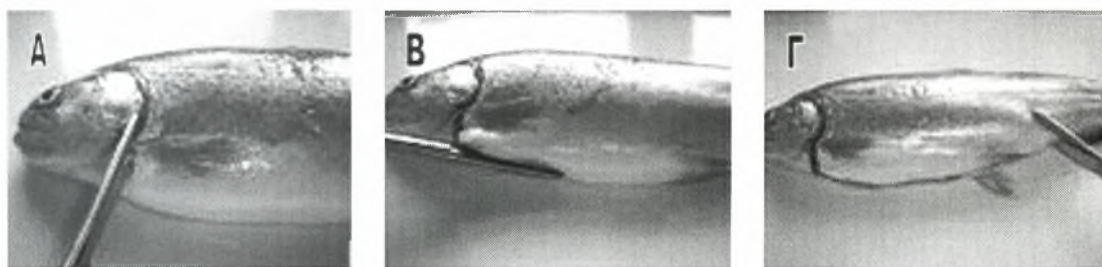


Εικ.28 Διαδικασία διάνοιξης της σωματικής κοιλότητας στην ιριδίζουσα πέστροφα (*Oncorhynchus mykiss*).



Εικ.27 Διαδικασία διάνοιξης της σωματικής κοιλότητας (από Handlinger, 2007).


Κατά τον Meyers, 2006, η διείδυση στην σωματική κοιλότητα των ψαριών γίνεται με την ανασήκωση του θωρακικού πτερυγίου με τη βοήθεια μιας αποστειρωμένης λαβίδας και την αποκοπή του κοιλιακού τοιχώματος στη βάση του θωρακικού πτερυγίου με αποστειρωμένο ψαλίδι. Η τομή αυτή συνεχίζεται ραχιαία μέχρι το ύψος της πλευρικής γραμμής όπου και συναντάται αντίσταση (Εικ.29Α). Στη συνέχεια μία δεύτερη τομή ξεκινά από τη βάση του θωρακικού πτερυγίου η οποία εκτείνεται κατά μήκος του κάτω κοιλιακού τοιχώματος και καταλήγει στην έδρα(Εικ.29Β). Σε αυτό το σημείο απαιτείται ιδιαίτερη προσοχή ώστε να μη διατρπηθεί ο εντερικός σωλήνας και προκληθεί μόλυνση των ιστών. Από την έδρα, η τομή κατευθύνεται ραχιαία μέχρι την πλευρική γραμμή και ακολούθως στρέφεται προς τα εμπρός για να ενωθεί με το αρχικό σημείο τομής(Εικ.29Γ).



Εικ.29 Εναλλακτική μέθοδος διάνοιξης της σωματικής κοιλότητας κατά Meyers, 2006.

Αναπόσπαστο σημείο στην όλη διαδικασία διάνοιξης της σωματικής κοιλότητας, πρέπει να αποτελεί η απολύμανση των εργαλείων ύστερα από το τέλος κάθε τομής, ώστε να μειωθεί στο ελάχιστο η πιθανότητα επιμόλυνσης

(Reimschuessel, 2000). Σύμφωνα με τον Noga, 1996 και τον White, 2000, η πρώτη τομή μπορεί να ξεκινήσει απευθείας από το άνοιγμα της έδρας. Κάτι τέτοιο όμως, θα είχε ως αποτέλεσμα τη μεταφορά μικροοργανισμών του εντερικού σωλήνα στα υπόλοιπα όργανα της σωματικής κοιλότητας, πράγμα που θα οδηγούσε σε λανθασμένη διάγνωση.

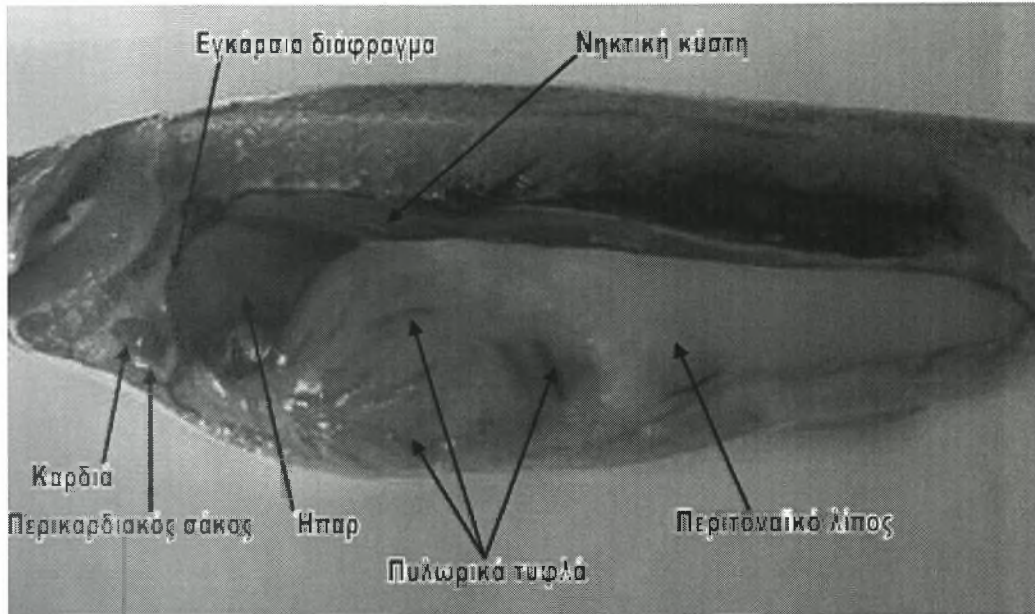


Εικ.30 (από www.glfsc.org).


Η σωματική κοιλότητα των ψαριών διαιρείται σε ένα μεγαλύτερο τμήμα που αποτελεί την **περιτοναϊκή ή κοιλιακή κοιλότητα**, και σε ένα αρκετά μικρότερο τμήμα, που αποτελεί την **περικαρδιακή κοιλότητα**. Δεν υπάρχει πλευρική κοιλότητα, ακόμη και στα ψάρια που αναπνέουν με πνεύμονες. Η περιτοναϊκή κοιλότητα, καταλαμβάνει το μεγαλύτερο μέρος του κοιλιακού τμήματος του κορμού, ενώ η περικαρδιακή κοιλότητα βρίσκεται οπισθίως του βραγχιακού επικαλύμματος (Fox, 2000).

Σε πρώτη φάση, τα όργανα της σωματικής κοιλότητας (καρδιά, ήπαρ και χοληδόχος κύστη, νεφρός, πάγκρεας, σπλήνας, νηκτική κύστη, γαστρεντερική οδός, λιπώδης ιστός) παρατηρούνται μακροσκοπικά (Εικ.31-32-33-34-35-36-37-38-39-40).

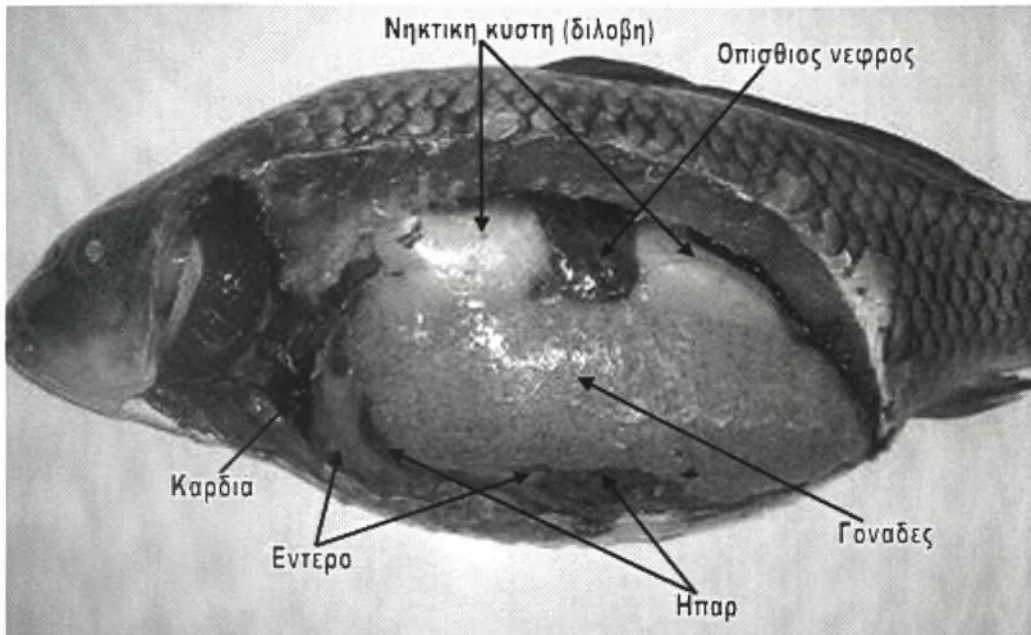
Η παρουσία μεγάλης ποσότητας λίπους σημαίνει υπερκατανάλωση τροφής ενώ η απουσία περιτοναϊκού λίπους σημαίνει μη πρόσληψη τροφής για μεγάλο χρονικό διάστημα. Ταυτόχρονα, αξιολογείται η σύσταση του υγρού της περιτοναϊκής κοιλότητας. Σε περίπτωση που παρουσιάζει απόκλιση από το φυσιολογικό, λαμβάνεται δείγμα με τη βοήθεια βύσματος για τη διενέργεια μικροβιολογικών εξετάσεων (www.msfc.sunvsb.edu).




Εικ.31 Εσωτερικά ανατομικά χαρακτηριστικά στην ιριδίζουσα πέστροφα (*Oncorhynchus mykiss*) (πρώτο στάδιο).



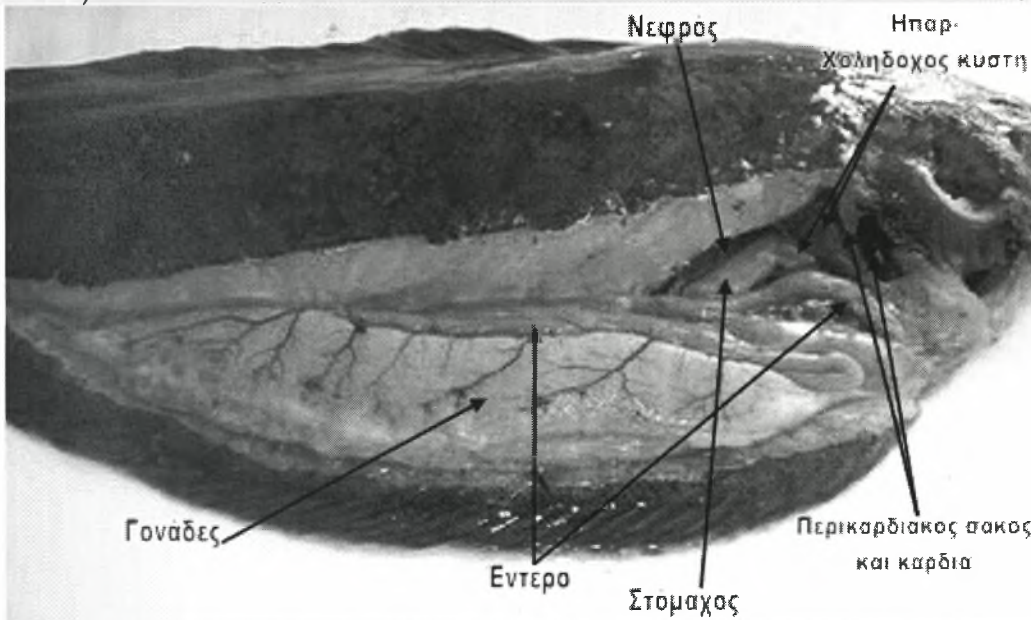
Εικ.32 Εσωτερικά ανατομικά χαρακτηριστικά στην τσιπούρα (*Sparus auratus*) (πρώτο στάδιο).



Εικ.33 Εσωτερικά ανατομικά χαρακτηριστικά στον κυπρίνο (*Cyprinus carpio carpio*) (πρώτο στάδιο).



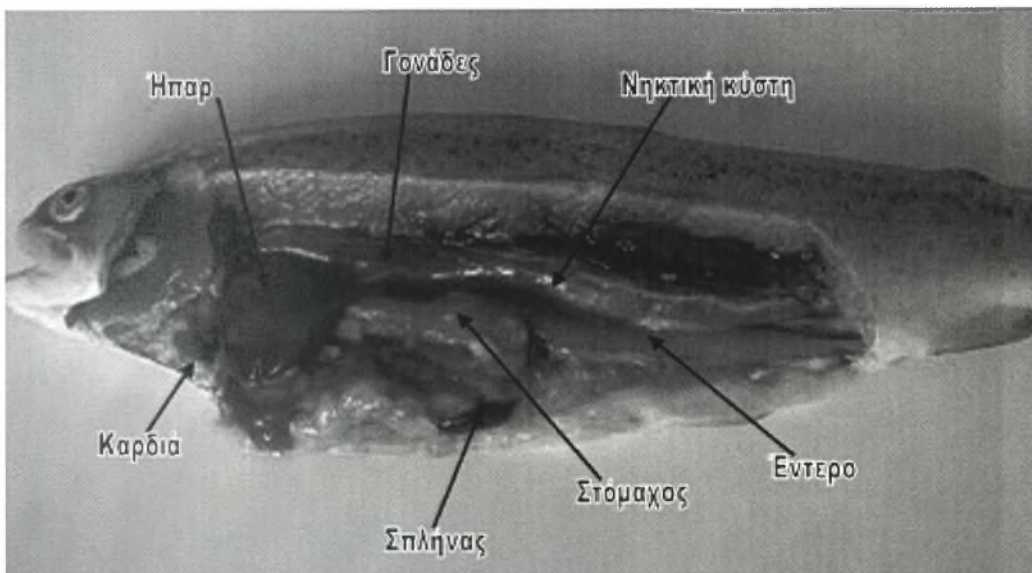
Εικ.34 Εσωτερικά ανατομικά χαρακτηριστικά στο χέλι (*Anguilla anguilla*) (πρώτο στάδιο).




Εικ.35 Εσωτερικά ανατομικά χαρακτηριστικά στη γλώσσα (*Solea solea*) (πρώτο στάδιο).

2.5.1 Λίπος

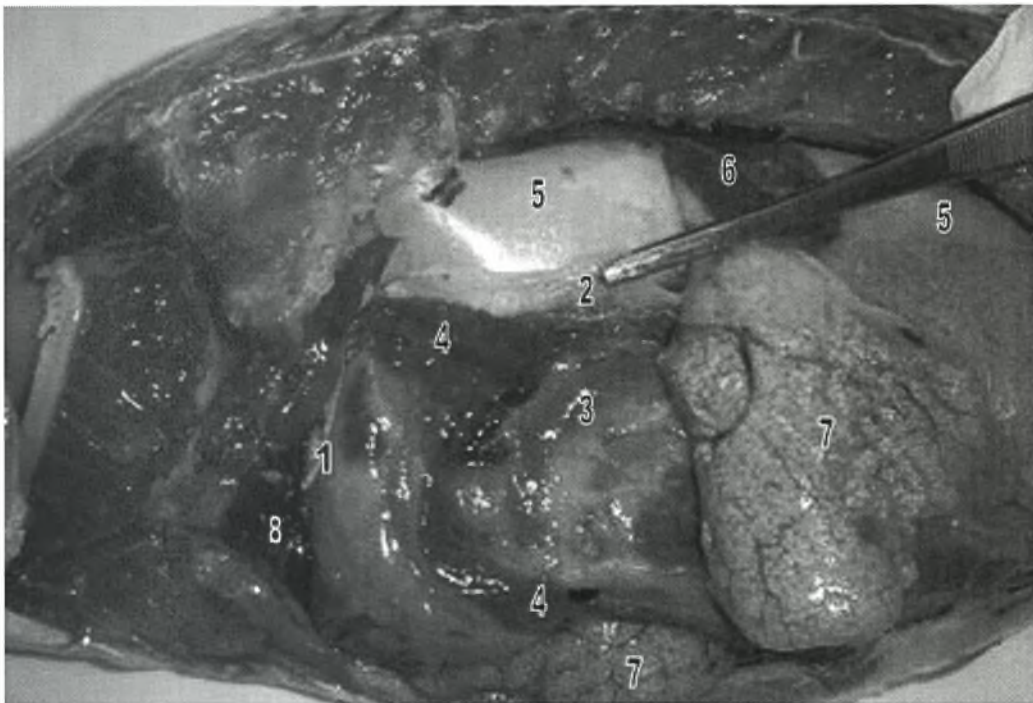
Ο υπόλευκος ιστός που καλύπτει ένα μεγάλο μέρος προς περιτοναϊκής κοιλότητας αποτελεί τον λιπώδη ιστό. Σε κάθε περίπτωση πρέπει να αξιολογείται το ποσοστό του ενδοπεριτοναϊκού λιπώδους ιστού που βρίσκεται μεταξύ των οργάνων. Για την αποκάλυψη των κοιλιακών οργάνων απαιτείται η προσεκτική απομάκρυνση του λιπώδη ιστού. Αυτό επιτυγχάνεται με την ανασήκωση μικρών τμημάτων λίπους με τη βοήθεια λαβίδας και την αποκοπή τους με μικρό ψαλίδι (Fox, 2000; Reimschuessel, 2000).



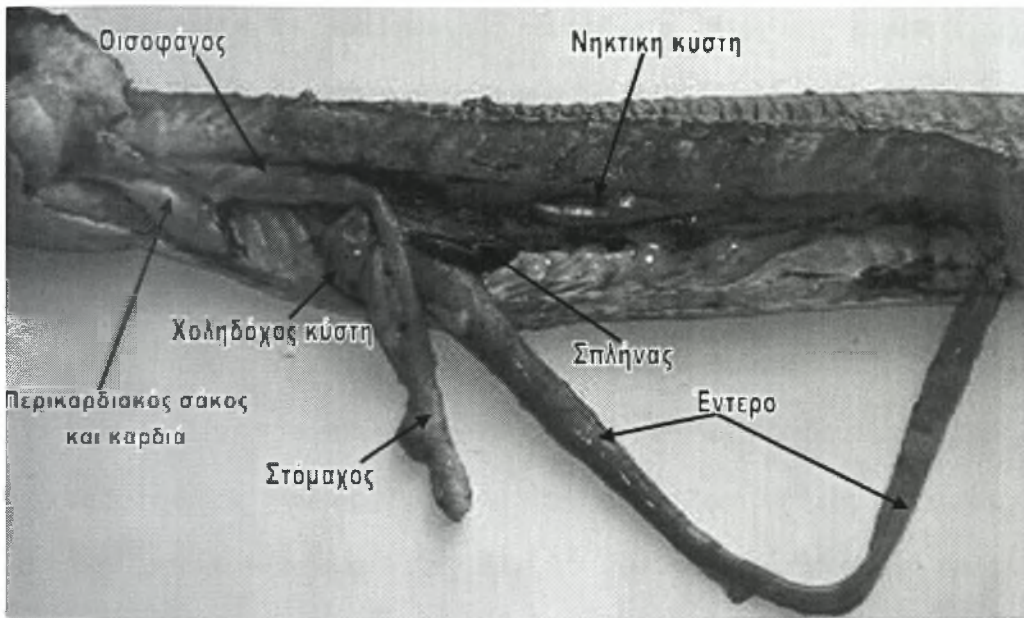
Εικ.36 Εσωτερικά ανατομικά χαρακτηριστικά στην ιριδιζουσα πέστροφα (*Oncorhynchus mykiss*) (δεύτερο στάδιο).



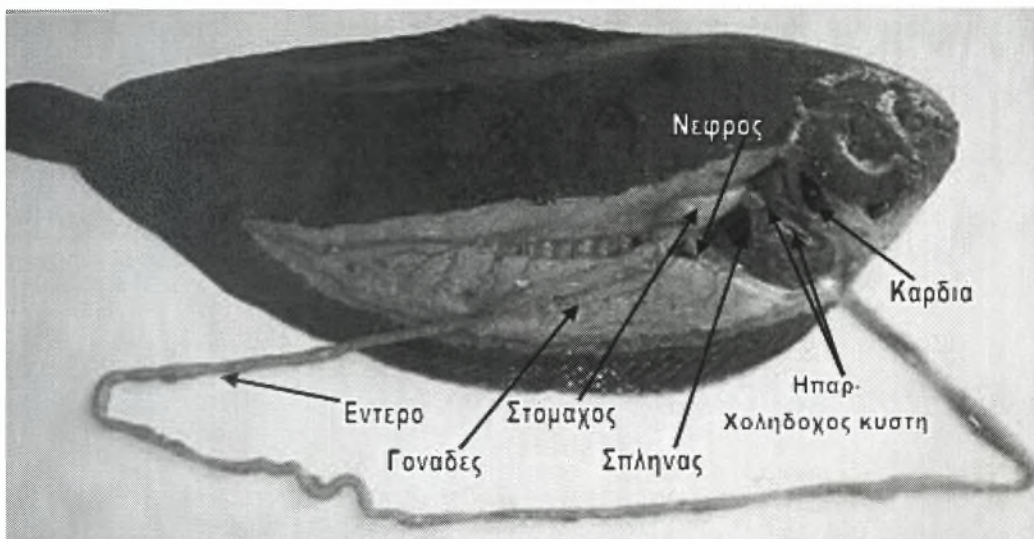
Εικ.37 Εσωτερικά ανατομικά χαρακτηριστικά στην τσιπούρα (*Sparus auratus*) (δεύτερο στάδιο).



Εικ.38 Εσωτερικά ανατομικά χαρακτηριστικά στον κυπρίνο (*Cyprinus carpio carpio*) (δεύτερο στάδιο). 1: εγκάρσιο διάφραγμα 2: περιτόναιο 3: έντερο 4: ήπαρ 5: νηκτική κύστη (δίομβη) 6: οπίσθιος νεφρός 7: γονάδες 8: καρδιά.



Εικ.39 Εσωτερικά ανατομικά χαρακτηριστικά στο χέλι (*Anguilla anguilla*) (δεύτερο στάδιο).



Εικ.40 Εσωτερικά ανατομικά χαρακτηριστικά στη γλώσσα (*Solea solea*) (δεύτερο στάδιο).

2.5.2 Διάφραγμα

Στο πρόσθιο άκρο της περιτοναϊκής κοιλότητας υπάρχει ένα εγκάρσιο διάφραγμα που προσφύεται από άκρη σε άκρη και αποτελεί το πρόσθιο τοίχωμα της κοιλότητας (Εικ.38). Έτσι, η περικαρδιακή κοιλότητα βρίσκεται προσθίως του διαφράγματος και η περιτοναϊκή κοιλότητα πίσω από αυτό. Το διάφραγμα συνήθως

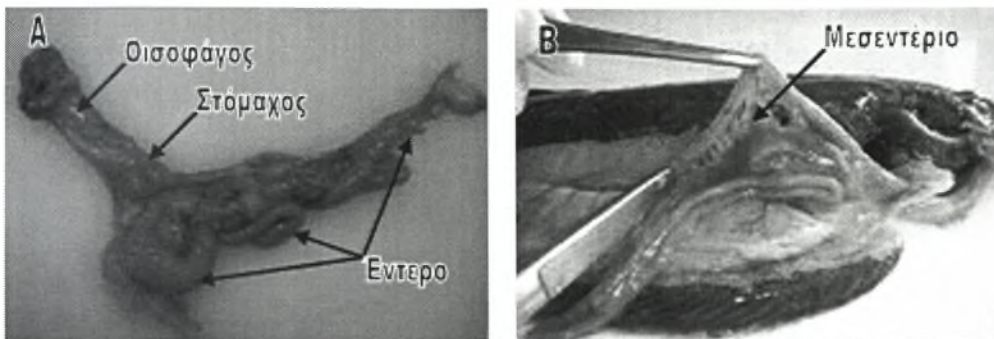
υφίσταται ρήξη κατά τη διενέργεια της τομής κατά μήκος της κοιλιακής μέσης γραμμής, αλλά δεν καταστρέφεται παντελώς (Fox, 2000).

2.5.3 Περιτόναιο

Το περιτόναιο συνήθως καταστρέφεται κατά τη διενέργεια της νεκροτομής. Για το λόγο αυτό, η παρατήρησή του μπορεί να γίνει στο μικροσκόπιο, μετά την πραγματοποίηση της πρώτης τομής και πριν την πλήρη διάνοιξη της σωματικής κοιλότητας. Το περιτόναιο είναι το επιθήλιο που καλύπτει την σπλαχνική κοιλότητα. Το τμήμα του περιτοναίου που περιβάλλει τα όργανα, ονομάζεται **περισπλάχνιο** περιτόναιο, ενώ το τμήμα που καλύπτει το τοίχωμα της κοιλότητας ονομάζεται **τοιχωματικό** περιτόναιο. Το χρώμα του εξαρτάται από το γένος των ψαριών και γι' αυτό το λόγο αξιολογείται κατά την ταξινόμησή τους. Έτσι, μπορεί να είναι λευκό (π.χ. πέστροφα, κυπρίνος), (Εικ.38) ασημί (π.χ. χέλι) ή μαύρο (π.χ. τσιπούρα) (Εικ.37) (Fox, 2000).

2.5.4 Απομάκρυνση του γαστρεντερικού σωλήνα

Ο γαστρεντερικός σωλήνας μπορεί να απομακρυνθεί ενιαία από το εσωτερικό προς περιτοναϊκής κοιλότητας, συλλαμβάνοντας τον οισοφάγο και προσπαθώντας να τον διαχωρίσουμε από προς γύρω ιστούς. Ακολουθεί η τομή του και ο αποχωρισμός προς τα πίσω των υπόλοιπων κοιλιακών οργάνων, αποκόπτοντας το μεσεντέριο. Στη συνέχεια, διενεργείται μία δεύτερη τομή στο τελευταίο τμήμα του παχέος εντέρου (ορθό) και ο γαστρεντερικός σωλήνας απομακρύνεται από τη σωματική κοιλότητα (Εικ.41A) (www.msrb.sunvsb.edu).



Εικ.41 Α. Γαστρεντερικός σωλήνας τσιπούρας (*Sparus auratus*) Β. Απεικόνιση του μεσεντερίου, που πρέπει να αποκοπεί, στην γλώσσα (*Solea solea*).

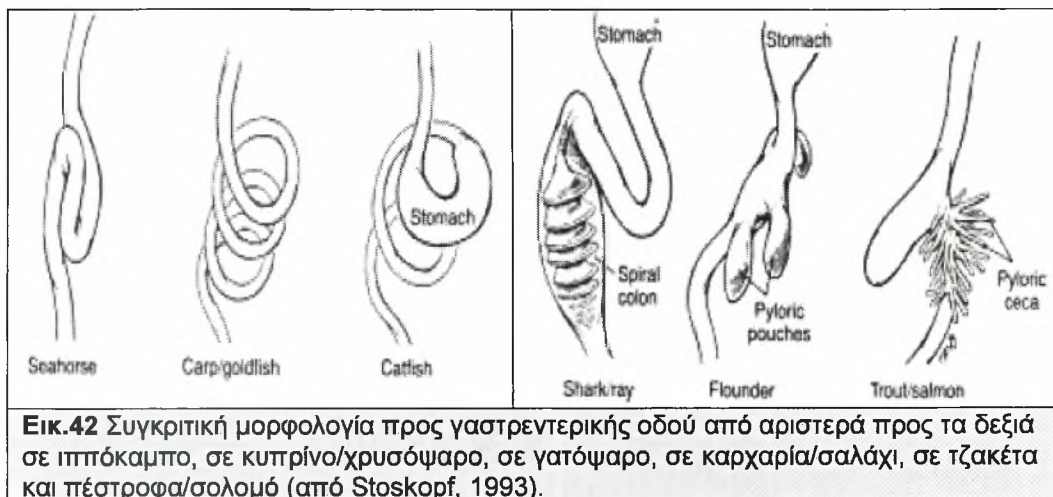
2.5.5 Οισοφάγος

Ο οισοφάγος αποτελεί τη συνέχεια του φάρυγγα. Εισέρχεται διαμέσου του διαφράγματος στην κοιλιακή κοιλότητα όπου επικαλύπτεται από το ήπαρ. Στη συνέχεια καταλήγει στον στόμαχο αφού περάσει διαμέσου του ήπατος (Fox, 2000). Το μήκος του οισοφάγου παρουσιάζει διακυμάνσεις από είδος σε είδος. Έτσι, στη γλώσσα είναι ιδιαίτερα κοντός, ενώ αντίθετα στο χέλι, το μήκος του είναι περίπου ίσο με το ήμισυ του μήκους του εντέρου (Εικ.43Γ-Δ). Ο οισοφάγος έχει τη δυνατότητα να διασταλεί σε μεγάλο βαθμό, ώστε να διαπεράσουν από αυτόν οι τροφές μεγάλου μεγέθους (Bischof, 2007). Στον οισοφάγο προς πέστροφας εντοπίζονται κάποια από τα γευστικά όργανα (Stoskopf, 1993).

2.5.6 Στόμαχος

Το μέγεθος του στομάχου είναι ανάλογο των διατροφικών συνηθειών των ψαριών, εξαρτάται δηλαδή από το μέγεθος της λείας. Τα ψάρια των οποίων η λεία είναι μεγάλου μεγέθους ή προσλαμβάνουν μεγάλη ποσότητα τροφής σε σύντομο χρονικό διάστημα, έχουν μεγάλου μεγέθους στόμαχο. Ο στόμαχος μπορεί να είναι ευθύγραμμος (π.χ. λούτσος, γλώσσα) (Εικ.43Ζ-Η), σχήματος U(Εικ.43Α-Β) ή J (Εικ.43Γ-Δ) (π.χ στους καρχαρίες και γενικά στα περισσότερα είδη που φέρουν στόμαχο) ή να παρουσιάζει μία γαστρική προεκβολή που περικλείει τον στόμαχο

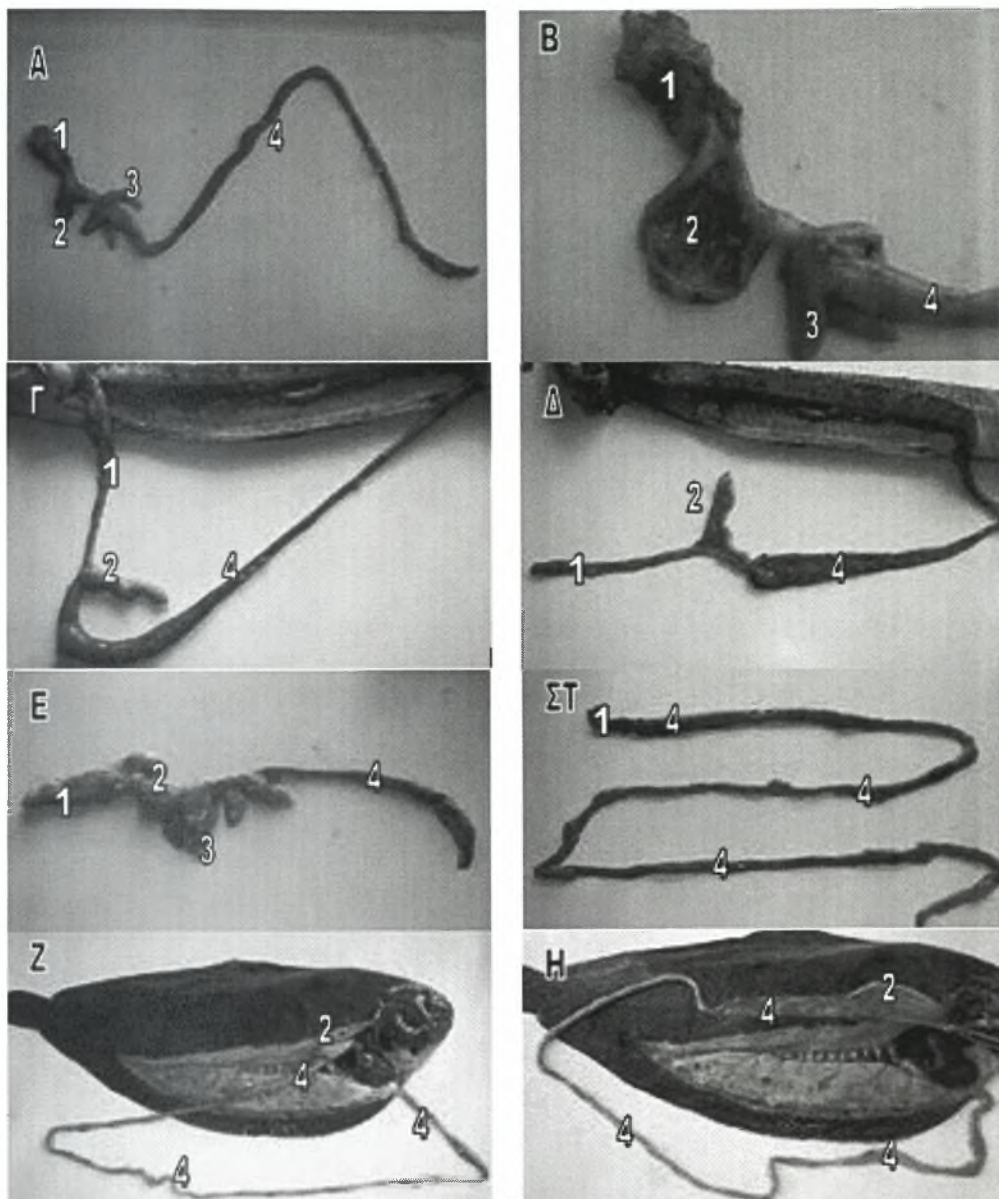
σχήματος U (π.χ. στο αγγελόψαρο του γλυκού νερού) (Stoskopf, 1993). Τέλος, σε αρχέγονες ομάδες ψαριών όπως είναι τα Κυπρινοειδή (κυπρίνος, χρυσόψαρο), ο στόμαχος απουσιάζει (Εικ.43ΣΤ) (www.ciencias.udc.es).



Εικ.42 Συγκριτική μορφολογία προς γαστρεντερικής οδού από αριστερά προς τα δεξιά σε ιππόκαμπο, σε κυπρίνο/χρυσόψαρο, σε γατόψαρο, σε καρχαρία/σαλάχι, σε τζακέτα και πέστροφα/σολομό (από Stoskopf, 1993).

Ο στόμαχος αποτελείται από την καρδιακή και την πυλωρική μοίρα οι οποίες διακρίνονται μεταξύ προς κατά τη βλεννογόνια επιφάνειά προς, όχι όμως και εξωτερικά (Stoskopf, 1993). Το τοίχωμα του στομάχου είναι σε γενικές γραμμές πιο παχύ από αυτό του εντέρου και τόσο ο βλεννογόνος όσο και οι γαστρικοί αδένες είναι πιο ευδιάκριτοι κατά τη μικροσκοπική παρατήρηση νωπών δειγμάτων και ιστολογικών παρασκευασμάτων, σε σύγκριση με το εσωτερικό της εντερικής οδού (Yanong, 2003). Το σημείο μετάβασης από τον στόμαχο στο έντερο μπορεί να μην είναι ευδιάκριτο ή αντίθετα μπορεί ο πυλωρός να διακρίνεται από την παρουσία γαστρικών προεκβολών που ονομάζονται **πυλωρικά τυφλά** (π.χ. πέστροφα, σολομός, τσιπούρα) (Εικ.43Α-Β, Εικ.43Ε). Τα πυλωρικά τυφλά έχουν σχήμα δακτύλου και μπορεί να είναι απλά ή διακλαδισμένα. Οι τυφλοί αυτοί σάκοι εμπερικλείονται σε λιπώδη ιστό μαζί με τον διάχυτο παγκρεατικό ιστό. Η λειτουργία τους έγκειται στη διευκόλυνση της απορρόφησης της τροφής που έχει ήδη πεφθεί στον στόμαχο, αυξάνοντας την επιφάνεια απορρόφησης (Stoskopf, 1993; www.ciencias.udc.es).





Εικ.43 Απεικόνιση του γαστρεντερικού συστήματος Α-Β. Στην τσιπούρα (*Sparus auratus*) Γ-Δ. Στο χέλι (*Anguilla anguilla*) Ε. Στην ιριδίζουσα πέστροφα (*Oncorhynchus mykiss*) ΣΤ. Στον κυτρίνο (*Cyprinus carpio carpio*) Ζ-Η. στη γλώσσα (*Solea solea*). 1: οισοφάγος 2: στόμαχος 3: πυλωρικά τυφλά 4: έντερο.

Κατά τη διάνοιξη προς κοιλιακής κοιλότητας, ο στόμαχος περιβάλλεται συνήθως από εναποθέσεις λίπους το οποίο πρέπει να απομακρυνθεί για τη λεπτομερέστερη παρατήρησή του. Τη συνέχεια του στομάχου προς τα πίσω, αποτελεί το δωδεκαδάκτυλο, το οποίο με τη σειρά του στρέφεται και πάλι προς τα εμπρός και συνεχίζει ως εντερικός σωλήνας. Όταν φτάσει στο προσθιότερο άκρο της περιτοναϊκής κοιλότητας, ο εντερικός σωλήνας στρέφεται προς τα πίσω και καταλήγει στην έδρα (Fox, 2000).

Μετά την εξωτερική του παρατήρηση, ο στόμαχος διανοίγεται και εξετάζεται το περιεχόμενο και ο βλεννογόνος του (Moeller, 2007).

2.5.7 Εντερικός σωλήνας

Ο εντερικός σωλήνας συνήθως αποτελεί το πρώτο όργανο που γίνεται ορατό κατά τη διάνοιξη της περιτοναϊκής κοιλότητας. Εξαιτίας όμως της εναπόθεσης λίπους, απαιτείται η προσεκτική απομάκρυνσή του με τρόπο ώστε να μην διαρτυπηθεί το τοίχωμα του εντερικού σωλήνα (Fox, 2000). Στο μεσεντέριο παρατηρείται η παρουσία λεμφομυελοειδούς ιστού, ο οποίος χρησιμεύει στην λεμφοειδή ανταπόκριση αλλά και στην παραγωγή ερυθρών αιμοσφαιρίων, εφόσον τα ψάρια δεν φέρουν μυελό των οστών (Stoskopf, 1993). Το τοίχωμα του εντέρου είναι λεπτότερο από αυτό του στομάχου, ενώ το μήκος του παρουσιάζει διαφοροποιήσεις ανάλογα με τις διατροφικές συνήθειες των ψαριών. Έτσι, στα σαρκοφάγα είδη ψαριών (π.χ. πέστροφα, τσιπούρα), ο εντερικός σωλήνας είναι σχετικά κοντός και ευθύς ή με λίγες αναδιπλώσεις, εφόσον το μεγαλύτερο μέρος της πέψης πραγματοποιείται στον στόμαχο (Εικ.43Α, Εικ.43Ε). Αντίθετα, τα φυτοφάγα είδη ψαριών (π.χ. κυπρίνος), έχουν μεγάλου μήκους εντερικό σωλήνα, για την αύξηση της επιφάνειας απορρόφησης και την εξασφάλιση περισσότερου χρόνου για την ολοκλήρωση της διαδικασίας της πέψης καθώς στα είδη αυτά απουσιάζει ο στόμαχος (Εικ.43ΣΤ). Ομοίως, στα παμφάγα είδη ψαριών, ο εντερικός σωλήνας είναι μεγαλύτερου μήκους σε σχέση με τα σαρκοφάγα ψάρια. Παρ' όλα αυτά, έχουν παρατηρηθεί πολλές διαφοροποιήσεις οι οποίες μπορεί να σχετίζονται ή όχι, με τη διατροφή των ψαριών. Για παράδειγμα, υπάρχουν αλλαγές στις διατροφικές συνήθειες ανάλογα με την ηλικία των ψαριών (τα νεαρά ψάρια τρέφονται διαφορετικά από ότι τα ενήλικα), πράγμα που δύναται να οδηγήσει σε οντογενετικές διαφοροποιήσεις στη λειτουργία της πέψης (www.ciencias.udg.es; Yanong, 2003). Τέλος, το μήκος του εντέρου

χρησιμοποιείται ορισμένες φορές για τον προσδιορισμό του γένους των ψαριών (Fox, 2000).

Η διάνοιξη του εντερικού σωλήνα πρέπει να πραγματοποιείται μετά την εξέταση των υπόλοιπων σπλάχνων για την αποφυγή των επιμολύνσεων από βακτήρια και άλλους οργανισμούς. Ο εντερικός σωλήνας διανοίγεται σε όλο το μήκος του και παρατηρείται προσεκτικά για την παρουσία αλλοιώσεων. Εν συνεχεία, λαμβάνονται ξέσματα ή τομές από την εσωτερική επιφάνεια του λεπτού εντέρου ή και του ορθού και παρατηρούνται στο μικροσκόπιο για την παρουσία παρασίτων (www.msrb.sunysb.edu). Σε κάθε περίπτωση πρέπει να εκτιμάται και η παρουσία ή η απουσία τροφής ή υγρών στην εντερική οδό. Στα ψάρια ενυδρείου ο αυλός του εντέρου είναι ιδιαίτερα μικρός πράγμα που καθιστά δύσκολη τη διάνοιξή του. Αυτό όμως δεν αποτελεί πρόβλημα, καθώς το περιεχόμενο είναι εύκολα ορατό διαμέσου του τοιχώματος (Noga, 1996).

2.5.7.1 Καλλιέργεια κοπράνων

Η λήψη κοπράνων για καλλιέργεια γίνεται με την είσοδο ενός αποστειρωμένου βύσματος ή κρίκου σε βάθος 1,5 με 2,5cm από το άνοιγμα της έδρας. Ακολουθεί η σπορά του υλικού (Heil, 2006). Βέβαια, περισσότερο αξιόπιστα δείγματα είναι αυτά που προέρχονται από ζωντανά ψάρια, καθώς μετά το θάνατο ο εντερικός σωλήνας κατακλύζεται από σαπροφυτικά βακτήρια τα οποία είναι μεν παρόντα και προθανάτια αλλά σε μικρότερους αριθμούς (Johnson, 2007).

2.5.7.2 Σπειροειδής βαλβίδα

Στους χονδριχθείς, το μήκος του εντερικού τους σωλήνα είναι πολύ μικρό σε σχέση με το μήκος του σώματός τους. Η έλλειψη ικανής επιφάνειας απορρόφησης, αναπληρώνεται με την ύπαρξη μιας εσωτερικής αναδίπλωσης του εντέρου που

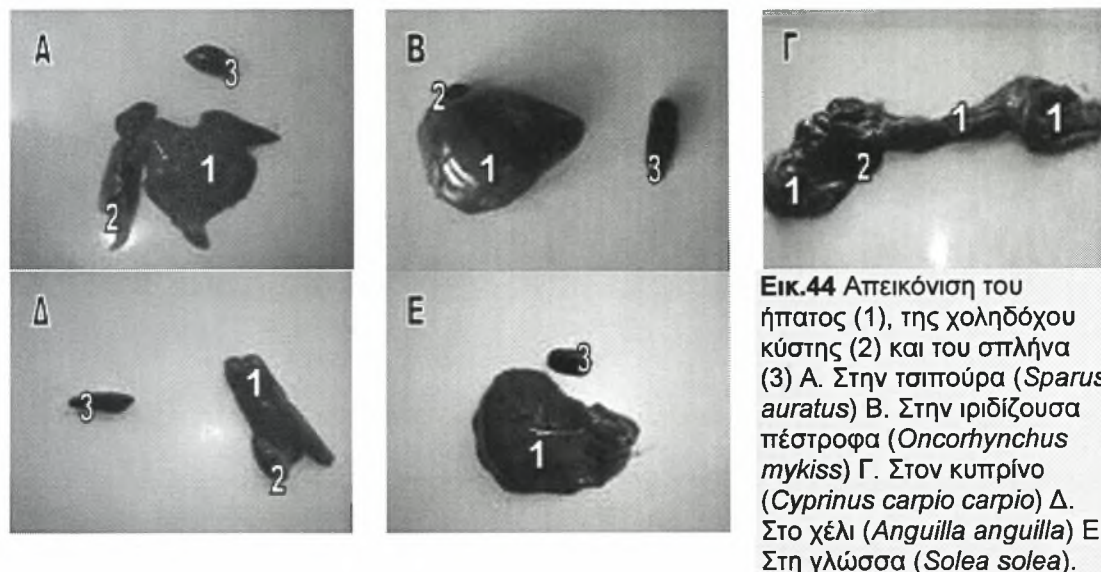
ονομάζεται σπειροειδής βαλβίδα. Η δομή αυτή, αποτελεί συνέχεια του εντερικού βλεννογόνου και συντελεί στον διπλασιασμό της επιφάνειας απορρόφησης (www.ciencias.udg.es).

2.5.8 Ήπαρ

Το ήπαρ είναι τοποθετημένο στην αριστερή πλευρά (σε ορισμένες περιπτώσεις και στη δεξιά) του πρόσθιου τμήματος της περιτοναϊκής κοιλότητας (Εικ.31-32-33-34-35) (Handler, 2007). Η βάση του είναι προσκολλημένη στο εγκάρσιο διάφραγμα και είναι εφοδιασμένο με ένα ηπατικό πυλαίο σύστημα. Ο χρωματισμός του ήπατος ποικίλει από ανοιχτό καστανό, μέχρι σκούρο καφετί ή ερυθρό, ανάλογα με το είδος του ψαριού, τη διατροφή και το στάδιο του αναπαραγωγικού κύκλου. Έτσι, τα εκτρεφόμενα είδη ψαριών παρουσιάζουν ανοιχτότερο χρωματισμό ήπατος σε σχέση με τα άγρια είδη. Ο σκούρος χρωματισμός οφείλεται στην παρουσία των μελανομακροφάγων κέντρων. Για τους παραπάνω λόγους, ο παθολογοανατόμος πρέπει να είναι εξοικειωμένος με τις φυσιολογικές χρωματικές διαφοροποιήσεις του ήπατος του κάθε είδους ψαριού (Stoskopf, 1993).

Σε μερικά είδη, το ήπαρ αποτελείται από λοβούς που διακρίνονται εύκολα μεταξύ τους, ενώ σε άλλα είδη όπως στην πέστροφα και τη γλώσσα, το ήπαρ δεν διαιρείται σε λοβούς (Εικ.44B-E). Τέλος, σε κάποια είδη ψαριών όπως αυτά των οικογενειών *Catostomidae* και *Cyprinidae*, (κοί, χρυσόψαρα, κυπρίνος), το ήπαρ δεν αποτελεί διακριτό όργανο, αλλά απαντά ως ηπατοπαγρεατικός ιστός, στενά εμπλεγμένος με την εντερική οδό, το σπλήνα και τη νηκτική κύστη (Εικ.33, Εικ.44Γ). Στα είδη αυτά, το ήπαρ αποτελείται από δύο κύριους λοβούς που ενώνονται μεταξύ τους κρανιακά, ραχιαία του οισοφάγου. Ένα τμήμα της πρόσθιας ραχιαίας επιφάνειας του ήπατος περιβάλλει τον πρόσθιο λοβό της νηκτικής κύστης. Η χοληδόχος κύστη περιβάλλεται από τον δεξιό λοβό του ήπατος. Τέλος, ο αριστερός λοβός συχνά


αναφέρεται και ως σπληνικός λοβός καθώς προστατεύει τον σπλήνα. Στα είδη αυτά συνήθως παρατηρούνται δύο επιπλέον μικροί λοβοί, ένας πίσω από τον εκάστοτε κύριο λοβό. (Yanong, 2003; Fox, 2000; Stoskopf, 1993; Black, 2007).



Οι λειτουργίες του ήπατος στα ψάρια δεν διαφέρουν σημαντικά από αυτές των άλλων σπονδυλωτών. Στους περισσότερους τελόστεους, το όργανο αυτό θα έπρεπε να καλείται ηπατοπάγκρεας καθώς περιέχει εξωκρινή παγκρεατικό ιστό ο οποίος σε πολλά ψάρια μπορεί να βρεθεί και σε άλλα σημεία (Yanong, 2003).

Το ήπαρ απομακρύνεται με προσοχή από την περιτοναϊκή κοιλότητα και εξετάζεται μακροσκοπικά (χρώμα-μέγεθος-σχήμα-σύσταση-αλλοιώσεις). Στη συνέχεια, διενεργούνται τομές σε διαστήματα 3-5mm στην επιφάνεια του ήπατος και παρατηρείται το παρέγχυμά του για την παρουσία αλλοιώσεων που δεν είναι ορατές εξωτερικά (Εικ.45Α-Β). Στα είδη εκείνα στα οποία το ήπαρ βρίσκεται διάχυτο ανάμεσα στην εντερική οδό (π.χ. κυπρίνος), η παραπάνω μέθοδος δεν μπορεί να εφαρμοστεί καθώς υπάρχει κίνδυνος διάτρησης του εντέρου κατά τη διενέργεια τομών στην επιφάνεια του ήπατος. Στα είδη αυτά, τα σπλάχνα απομακρύνονται ενιαία από την περιτοναϊκή κοιλότητα και σε περίπτωση που κρίνεται απαραίτητο,

λαμβάνονται μικρά τμήματα από το ήπαρ με τη βοήθεια νυστεριού ή ψαλιδιού, για εξέταση (Black, 2007).



Εικ.45 Α. Διενέργεια τομών Β. Παρατήρηση του παρεγχύματος.

2.5.9 Χοληδόχος κύστη

Η χοληδόχος κύστη είναι ένας μεγάλος, ημιδιαφανής σάκος που περιέχει ένα υγρό χρώματος πράσινου ή κιτρινωπού, την χολή. Είναι τοποθετημένη κοντά στη βάση του ήπατος με το οποίο συνδέεται μέσω μιας ηπατικής οδού (Εικ.44Α-Β-Γ-Δ). Το μέγεθός της είναι συχνά μεγαλύτερο και από αυτό του σπλήνα. Η χοληδόχος κύστη εκκενώνεται στην πυλωρική μοίρα του στομάχου διαμέσου μιας χοληφόρου οδού. Απαιτείται ιδιαίτερη προσοχή κατά τη διάνοιξη της περιτοναϊκής κοιλότητας γιατί σε περίπτωση διάτρησης της χοληδόχου κύστης, τα σπλάχνα βάφονται κιτρινοπράσινα (Noga, 1996; Stoskopf, 1993). Αρχικά εκτιμάται ο βαθμός πλήρωσης της χοληδόχου κύστης, ο χρωματισμός της χολής και ανάλογα με την περίπτωση, μπορεί να πραγματοποιηθεί δειγματοληψία της χολής (www.msrb.sunysb.edu; FNR 598Z, 2006).

2.5.10 Σπλήνας

Ο σπλήνας αποτελεί ένα όργανο χρώματος βαθύ ερυθρού έως μαύρου, τοποθετημένο στο μεσεντέριο. Σε ορισμένα είδη ψαριών, ο σπλήνας παρουσιάζει κηλιδώδη εμφάνιση, λόγω της παρουσίας χρωματοφόρων οζιδίων. Στην πέστροφα, βρίσκεται παρακείμενα του σημείου όπου παρατηρείται η μεγαλύτερη καμπυλότητα

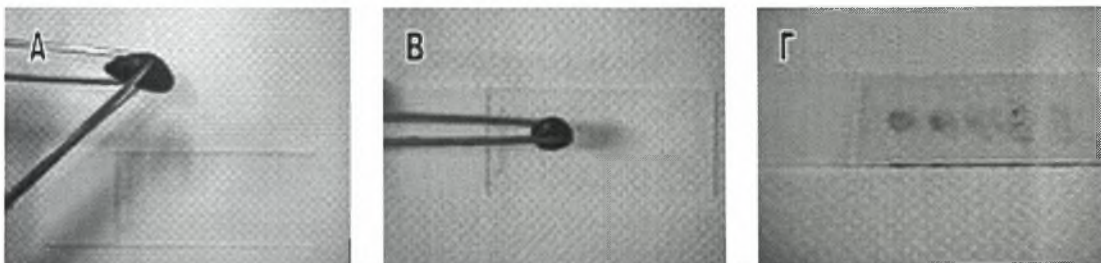
του στομάχου. Αντίθετα, σε άλλα είδη ψαριών, βρίσκεται κοντά στο σημείο όπου παρατηρείται η μικρότερη καμπυλότητα του στομάχου, ή σε ψάρια που δεν φέρουν στόμαχο, δίπλα στο τμήμα του εντέρου που αντιστοιχεί στο σημείο που θεωρητικά θα βρισκόταν ο στόμαχος. Το σχήμα του ποικίλει μεταξύ των διαφόρων ειδών από οβάλ/κυκλικό (π.χ. τσιπούρα) (Εικ.37, Εικ.44Α), σε τριγωνικό (π.χ. γλώσσα) (Εικ.40, Εικ.44Ε) ή λεπτό και επίμηκες (π.χ. χέλι) (Εικ.39, Εικ.44Δ). Οι σμέρνες δεν έχουν σπλήνα, αλλά αντί αυτού, φέρουν ένα σώμα λίπους ή μία σωληνοειδή θήκη. Στα πνευμονοφόρα είδη ψαριών, ο σπλήνας βρίσκεται μαζί με το πάγκρεας, αλλά διαγράφονται καλά μεταξύ τους. Σε άλλους τελόστεους ιχθύες, η σπληνική κάψα περιέχει συχνά σημαντική ποσότητα παγκρεατικού ιστού. Σε ψάρια μικρού μεγέθους με μεγάλη περιεκτικότητα σε λιπώδη ιστό, ο σπλήνας είναι δύσκολο να παρατηρηθεί (Stoskopf, 1993; Yanong, 2003; Reimschuessel, 2000).

Η λειτουργία του σπλήνα έγκειται στην απομάκρυνση σωματιδιακού υλικού από το αίμα, ενώ αποτελεί και ένα από τα κύρια λεμφικά και αιμοποιητικά όργανα του σώματος. Για το λόγο αυτό ο σπλήνας είναι ένα καλό σημείο δειγματοληψίας για την εξακρίβωση βακτηριακής σηψαιμίας. Απαιτείται όμως προσοχή κατά τη διάνοιξη της περιτοναϊκής κοιλότητας γιατί συνήθως μολύνεται από την όλη διαδικασία (Handlinger, 2007). Ο σπλήνας απομακρύνεται από την περιτοναϊκή κοιλότητα και αξιολογείται το χρώμα του και οι διάφορες αποκλίσεις από τη φυσιολογική του εμφάνιση.

2.5.11 Δειγματοληψία από τα εσωτερικά όργανα

Για τη διενέργεια μικροβιολογικών εξετάσεων, εκτός από το νεφρό λαμβάνονται ακόμη δείγματα από το ήπαρ και το σπλήνα. Σε περίπτωση που η διάνοιξη της κοιλιακής κοιλότητας δεν έχει γίνει με άσηπτο τρόπο και υπάρχει υποψία επιφανειακής επιμόλυνσης των οργάνων, η επιφάνια τομής καυτηριάζεται αρχικά με το πλατύ τμήμα ενός πυρακτωμένου νυστεριού. Ακολουθεί η τομή του οργάνου και

λήψη υλικού από το παρέγχυμά με τη βοήθεια αποστειρωμένου κρίκου. Η μέθοδος αυτή όμως, βρίσκει εφαρμογή μόνο σε ψάρια μεγάλου μεγέθους. Σε ψάρια μικρού μεγέθους αφαιρείται ολόκληρο το όργανο άσηπτα και διασπείρεται με ένα κρίκο στην επιφάνεια ενός τριβλίου πετρί (Yanong, 2003 ; Noga, 1996). Από τα παραπάνω όργανα μπορούν ακόμη να πραγματοποιηθούν εντυπώματα (Εικ.46Α-Β-Γ), σύνθλιψη τμημάτων τους μεταξύ δύο αντικειμενοφόρων πλακών και ιστολογικές εξετάσεις (www.msrb.sunysb.edu).



Εικ.46 Διαδικασία πραγματοποίησης εντυπωμάτων από τον σπλήνα.

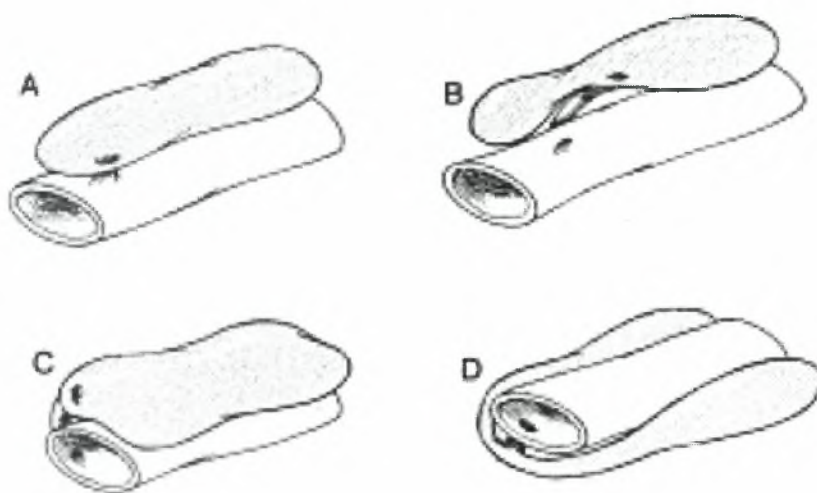
2.5.12 Πάγκρεας

Το πάγκρεας στην πέστροφα βρίσκεται διεσπαρμένο στο λιπώδη ιστό που βρίσκεται ανάμεσα στα πυλωρικά τυφλά. Δεν είναι ευδιάκριτο μακροσκοπικά όπως επίσης και οι πολυάριθμοι μικροί παγκρεατικοί αγωγοί που εκκενώνονται στο λεπτό έντερο. Σε άλλα είδη ψαριών, το πάγκρεας είναι επίσης διεσπαρμένο κατά μήκος των πυλαίων φλεβών καθώς αυτές αναδύονται από τον ορογόνο χιτώνα του εντέρου. Συνήθως ο εξωκρινής παγκρεατικός ιστός είναι περισσότερο διάχυτα διανεμημένος σε σχέση με τον ενδοκρινή παγκρεατικό ιστό, ο οποίος εντοπίζεται πλησίον του ήπατος ή βρίσκεται ενσωματωμένος στον ηπατικό ιστό. Στην περίπτωση αυτή, το ήπαρ καλείται ηπατοπάγκρεας. Το πάγκρεας αποτελεί ευδιάκριτο όργανο μόνο στους καρχαρίες, στα πνευμονοφόρα είδη ψαριών και σε κάποια είδη γατόψαρων (Stoskopf, 1993).

Η εξωκρινής μοίρα του παγκρέατος στα ψάρια, προέρχεται από τρεις καταβολές (anlagen), από τις οποίες όμως μόνο η μία παραμένει συνήθως κατά τα επόμενα στάδια της ανάπτυξης. Παρόλα αυτά, σε πολλά σολομοειδή ανευρίσκονται και οι τρεις. Στα περισσότερα είδη ψαριών, ο μοναδικός αγωγός που παραμένει, προέρχεται από τη δεξιά κοιλιακή καταβολή και αναφέρεται στη βιβλιογραφία ως αγωγός του *Wirsung*. Στα σελάχια αντίθετα ο αγωγός αυτός προέρχεται από τη ραχιαία καταβολή και ονομάζεται αγωγός του Santorini (Stoskopf, 1993).

2.5.13 Νηκτική κύστη

Η νηκτική κύστη (ή αεροφόρος σάκος) είναι μία δομή απαραίτητη για τη διατήρηση της πλευστότητας στο νερό και την εξοικονόμηση με αυτόν τον τρόπο ενέργειας. Σε μερικά είδη χρησιμεύει επίσης για την παραγωγή ήχου, την αναπνοή (π.χ. πεταλούδα) και την αντίληψη των διακυμάνσεων της πίεσης, συμπεριλαμβάνοντας τα κύματα ήχου (Yanong, 2003; Stoskopf, 1993). Αποτελεί εξωπεριτοναϊκό όργανο και συνήθως είναι τοποθετημένη κοιλιακά του νεφρού. Η παρουσία, το σχήμα και το μέγεθός της ποικίλουν σημαντικά μεταξύ των διαφόρων ειδών (Fox, 2000). Έτσι, η πιο απλή μορφή, απαντάται στα σολομοειδή και τον οξύρυγχο. Στα είδη αυτά η νηκτική είναι ένας ευρύς, σχετικά κοντός αγωγός που αποτελείται από έναν ενιαίο χώρο (Εικ.31, Εικ.48Α). Ενιαία νηκτική κύστη παρατηρείται ακόμη στην τσιπούρα και το χέλι (Εικ.32, Εικ.39, Εικ.48Γ). Σε άλλα είδη όπως είναι ο κυπρίνος, είναι δίλοβη (πρόσθιο και οπίσθιο τμήμα που συνδέονται με έναν ισθμό) (Εικ.33, Εικ.48Β). Τέλος, στο μπακαλιάρο και τη μουρούνα, η νηκτική κύστη είναι τρίχωρη. Σε αρκετά πελαγικά είδη ψαριών καθώς και σε μερικά είδη που ζουν σε μεγάλα βάθη (π.χ. γλώσσα), η νηκτική κύστη απουσιάζει παντελώς. Αντίθετα, κάποια βενθικά είδη ψαριών παρουσιάζουν ιδιαίτερα μεγάλη νηκτική κύστη, η οποία όμως αντί για αέρα, είναι πληρωμένη με λίπος (Stoskopf, 1993).

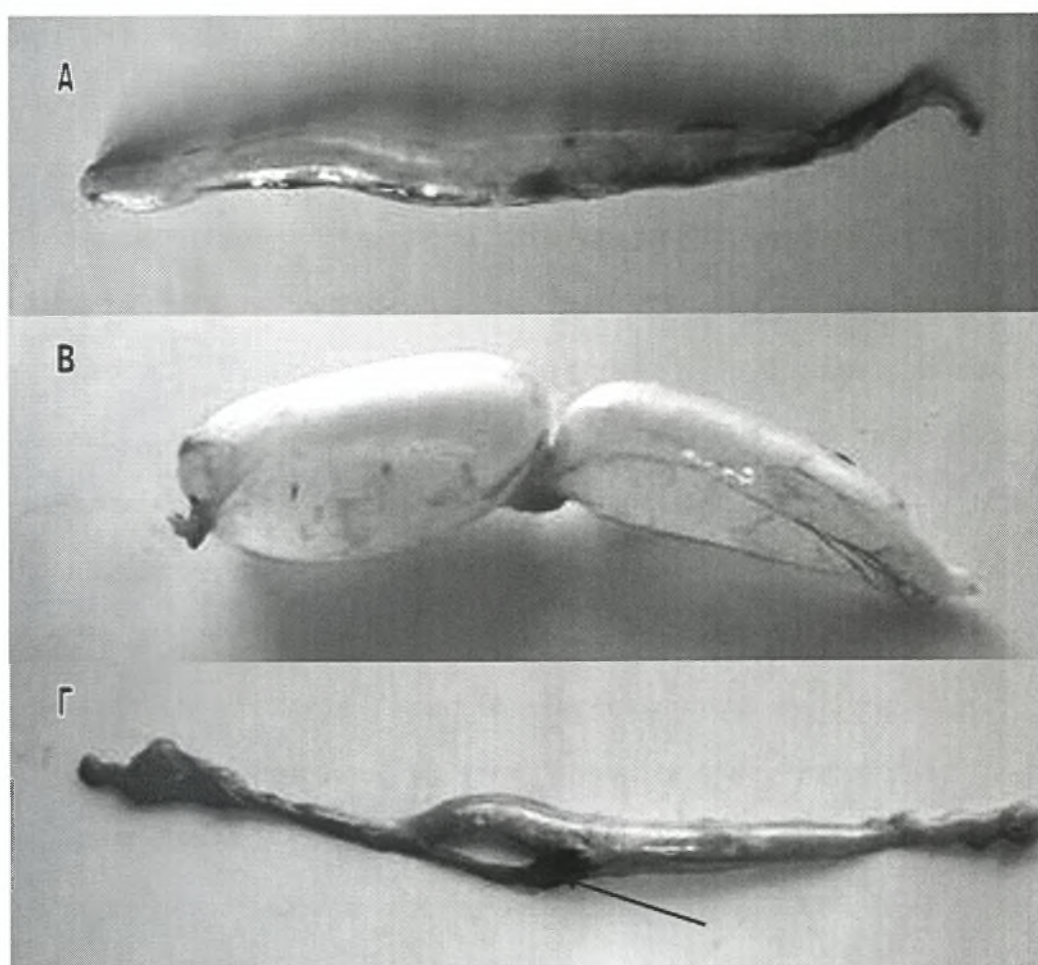


Εικ.47 Διαφορετικοί τύποι νηκτικής κύστης. Α. Οξύρυγχος, Β. Charachin, C. Australian lungfish, D. Λούτσος (από Stoskopf, 1993).

Η νηκτική κύστη είναι είτε **φυσόστομη** είτε **φυσόκλιστη**. Στους φυσόστομους ιχθύες υπάρχει σύνδεση της νηκτικής κύστης με τον οισοφάγο διαμέσου ενός σωλήνα που ονομάζεται πνευματικός αγωγός, και ο αέρας εισέρχεται σε αυτήν διαμέσου αυτού του σωλήνα. Στα σολομοειδή και τα γατόψαρα, ο πνευματικός αγωγός ξεκινά από την δεξιά πλευρά του οισοφάγου, ενώ στον κυπρίνο ξεκινά από την αριστερή πλευρά του (Stoskopf, 1993). Στους φυσόκλιστους ιχθύες δεν υπάρχει σύνδεση μεταξύ της νηκτικής κύστης και του πεπτικού συστήματος και ο αέρας εισέρχεται σε αυτήν διαμέσου ενός αγγειακού πλέγματος ή αλλιώς «αδένα αερίων» (Yanong, 2003). Στα είδη αυτά, ο αέρας εκκρίνεται από το αίμα στο επιθήλιο του πρόσθιου τμήματος της νηκτικής κύστης και απορροφάται από το οπίσθιο τμήμα της. Με την εξισορρόπηση της έκκρισης και της απορρόφησης του αέρα, το ψάρι καταφέρνει να διατηρεί την πλευστότητά του σε οποιοδήποτε βάθος (Fox, 2000). Το αγγειακό σύστημα της νηκτικής κύστης μπορεί να συνδέεται με το χοριοειδές σώμα του οφθαλμού, το οποίο παρατηρείται σε ορισμένα είδη ψαριών. Τέλος, σε μερικά είδη όπως είναι ο κυπρίνος, το γατόψαρο και αρκετά χέλια, παρατηρείται η ταυτόχρονη παρουσία πνευματικού αγωγού και αγγειακού πλέγματος στη νηκτική κύστη τους (Εικ.48Γ) (Stoskopf, 1993).

Στα κυπρινοειδή, όπως είναι τα κοί και τα χρυσόψαρα, η νηκτική κύστη απομακρύνεται εύκολα από το σώμα χωρίς να διαρρηχθεί, ελευθερώνοντας το

οπίσθιο άκρο της. Σε άλλα είδη όπως είναι ο δίσκος, λόγω στενής σύνδεσης με το πλευρικό τοίχωμα του σώματος, είναι δύσκολη η απομάκρυνσή της χωρίς να διαρρηχθεί. Ανάλογα με το είδος, μπορεί να είναι περισσότερο ημιδιαφανής ή τελείως αδιαφανής, με παχύ ή λεπτότερο τοίχωμα (Yanong, 2003). Η νηκτική κύστη διανοίγεται προσεκτικά και λαμβάνονται δείγματα για τη διενέργεια μικροβιολογικών και παρασιτολογικών εξετάσεων καθώς επίσης και ιστολογικών εξετάσεων (Reimschuessel, 2000).



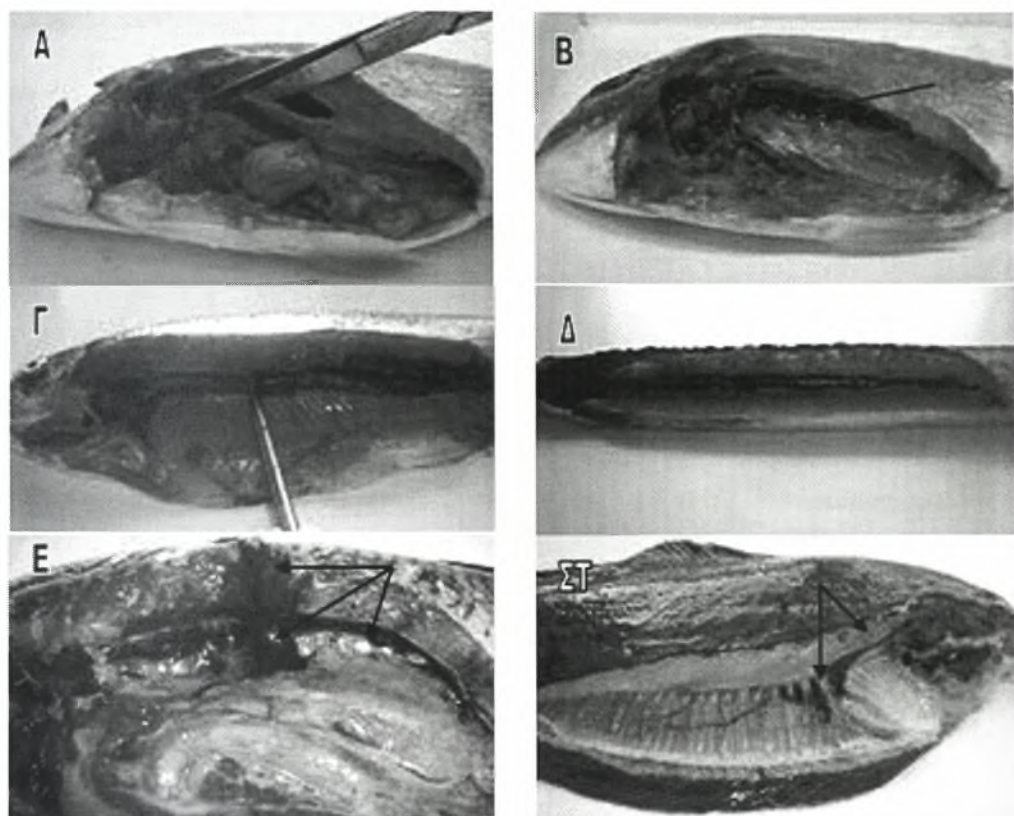
Εικ.48 Απεικόνιση της νηκτικής κύστης Α. Στην ιριδίζουσα πέστροφα (*Oncorhynchus mykiss*) Β. Στον κυπρίνο (*Cyprinus carpio carpio*) Γ. Στο χέλι (*Anguilla anguilla*). Το βέλος υποδεικνύει τον πνευματικό αγωγό διαμέσου του οποίου η νηκτική κύστη συνδέεται με τον οισοφάγο.

2.5.14 Νεφρός

Ο νεφρός είναι τοποθετημένος κοιλιακά της σπονδυλικής στήλης και κάτω από τη νηκτική κύστη. Αποτελεί εξωπεριτοναϊκό όργανο, χρώματος ερυθρού/καστανού που διατρέχει το μήκος της σωματικής κοιλότητας και δεν παρουσιάζει μορφολογικές ομοιότητες με τους νεφρούς των θηλαστικών (Εικ.49Α-Β-Γ-Δ). Στη γλώσσα, ο νεφρός καταλαμβάνει μόνο το πρόσθιο τμήμα της σωματικής κοιλότητας (Εικ.49ΣΤ). Εξωτερικά περιβάλλεται από μία κάψα ινώδους συνδετικού ιστού (White, 2000). Ο νεφρός είναι διαχωρισμένος λειτουργικά (και συχνά και ανατομικά π.χ. στα κυπρινοειδή) (Εικ.49Ε) σε δύο τμήματα. Ο πρόνεφρος και η κρανιακή μοίρα του μεσόνεφρου συνήθως διακρίνονται τοπογραφικά από την ουραία μοίρα του μεσόνεφρου. Έτσι, τα πρόσθια τμήματα του νεφρού αποτελούν τα πρωτογενή σημεία της αιμοποίησης, ενώ η λειτουργία του οπίσθιου νεφρού είναι κατά κύριο λόγο εκκριτική (Noga, 1996; Stoskopf, 1993). Εκτός αυτών των λειτουργιών, ο νεφρός παίζει σπουδαίο ρόλο και στην άμυνα του οργανισμού. Τα μελανομακροφάγα κέντρα (μαύρα ή καστανά συσσωματώματα κυττάρων, MMC's) συνήθως απαντούν στο νεφρό, στο σπλήνα και/ή στο ήπαρ ανάλογα με το είδος του ψαριού. Τα MMC's συμμετέχουν στην άμυνα του οργανισμού και την απομάκρυνση των γερασμένων κυττάρων. Ακόμη, ο νεφρός αποτελεί σημαντικό τμήμα του δικτυοενδοθηλιακού συστήματος (RES) που απαντά σε όλα τα σπονδυλωτά. Το RES είναι υπεύθυνο για την απομάκρυνση σωματιδιακού υλικού, γερασμένων κυττάρων και μολυσματικών παραγόντων από τον οργανισμό (Yanong, 2003).

Κατά τη διαδικασία της νεκροψίας, αξιολογείται ο χρωματισμός του νεφρού και η παρουσία ανώμαλων σχηματισμών. Σε κάθε περίπτωση πρέπει να λαμβάνονται τομές τόσο από τον πρόσθιο όσο και από τον οπίσθιο νεφρό για ιστολογικές και μικροβιολογικές εξετάσεις. Ένας εύκολος τρόπος για την ταυτόχρονη εξέταση νεφρού, σπονδυλικής στήλης, μυϊκών μαζών και δέρματος, είναι η αποκοπή

ενός σφηνοειδούς τμήματος από το κοιλιακό τοίχωμα προς τη ραχιαία επιφάνεια του σώματος του ψαριού (Reimschuessel, 2000).



Εικ.49 Απεικόνιση του νεφρού Α-Β. Στην τσιπούρα (*Sparus auratus*) Γ. Στην ιριδιζουσα πέστροφα (*Oncorhynchus mykiss*) Δ. Στο χέλι (*Anguilla anguilla*) Ε. Στον κυπρίνο (*Cyprinus carpio carpio*) ΣΤ. Στη γλώσσα (*Solea solea*).

2.5.14.1 Σωματίδια του Stannius

Τα σωματίδια του Stannius αποτελούν ενδοκρινή όργανα που εντοπίζονται στο νεφρό των οσείχθυν και όχι των καρχαριών. Τα σωματίδια αυτά αποτελούν σωρούς κυττάρων τοποθετημένα σε σακοειδείς διευρύνσεις που βρίσκονται στο μέσο της ραχιαίας επιφάνειας του οπίσθιου νεφρού, στο σημείο όπου ο δεξιός και ο αριστερός νεφρός συνενώνονται. Σε ορισμένες περιπτώσεις βέβαια, εντοπίζονται στην κοιλιακή επιφάνεια του νεφρού. Τα σωματίδια του Stannius δεν πρέπει να συγχέονται με κοκκιωματώδεις αλλοιώσεις ή νεοπλάσματα, καθώς έχουν τη μορφή μικρών, υπεγερμένων, λευκών οζιδίων. Τα περισσότερα είδη ψαριών φέρουν δύο

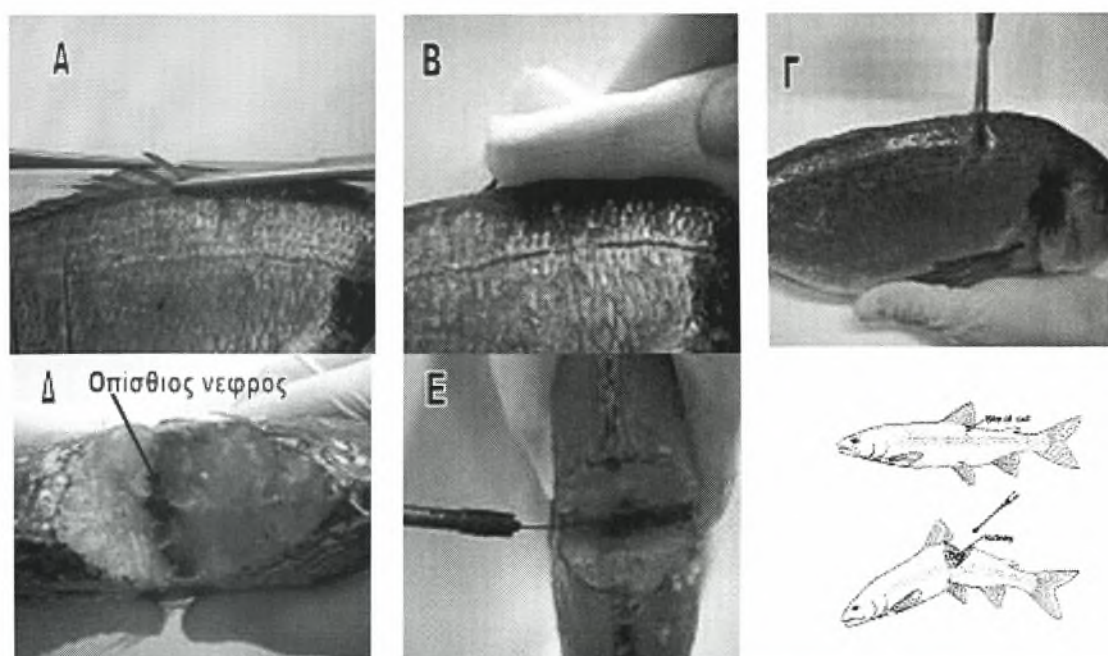
σωματίδια του Stannius. Αντίθετα, κάποια είδη γατόψαρων φέρουν από τρία έως εφτά τέτοια σωματίδια, διασκορπισμένα κατά μήκος της κοιλιακής επιφάνειας του οπίσθιου τμήματος του νεφρού. Στην πέστροφα αλλά και σε άλλα σολομοειδή απαντώνται από 4 έως 14 τέτοιου είδους δομές. Η απομάκρυνση από τον οργανισμό των παραπάνω οργάνων επηρεάζει τη διατήρηση της ηλεκτρολυτικής ισορροπίας. Τα σωματίδια του Stannius δραστηριοποιούνται σε περίπτωση διάρρηξης της επιθηλιακής οσμωτικής στιβάδας του δέρματος (Stoskopf, 1993; White, 2000).

2.5.14.2 Προσέγγιση του νεφρού

Με δεδομένο ότι σε περίπτωση σηψαιμίας τα βακτήρια συνήθως εντοπίζονται στο νεφρό και εφόσον η προσέγγισή του μπορεί να γίνει σχετικά εύκολα με άσηπτο τρόπο, ο νεφρός αποτελεί όργανο εκλογής για τη διενέργεια μικροβιολογικών εξετάσεων. Η προσέγγιση και η δειγματοληψία του νεφρού μπορεί να γίνει ραχιαία, κοιλιακά ή πλευρικά. Η κοιλιακή προσέγγιση προτιμάται αν ταυτόχρονα με το νεφρό, πρόκειται να δειγματοσθούν και άλλα όργανα της σωματικής κοιλότητας. Στην περίπτωση αυτή όμως, πριν τη διάνοιξη της κοιλιακής κοιλότητας πρέπει να προηγηθεί απολύμανση της πλευρικής επιφάνειας του ψαριού με διάλυμα αλκοόλης 70% ή εμβάπτισή ολόκληρου του ψαριού σε διάλυμα αλκοόλης 70%. Ακολουθεί η διάνοιξη της κοιλιακής κοιλότητας με άσηπτη μέθοδο και η απομάκρυνση του γαστρεντερικού σωλήνα και της νηκτικής κύστης με αποστειρωμένη λαβίδα. Τέλος, τόσο ο πρόσθιος όσο και ο οπίσθιος νεφρός τέμνονται με αποστειρωμένο νυστέρι και λαμβάνονται δείγματα με τη βοήθεια γυάλινης αποστειρωμένης πιπέτας, βύσματος ή κρίκου (Reimschuessel, 2000; Handler, 2007; Moeller, 2007; Yanong, 2003).

Για τη ραχιαία προσέγγιση του νεφρού, αποκόπτεται αρχικά το ραχιαίο πτερύγιο (Εικ.50Α). Στη συνέχεια, η περιοχή απολυμαίνεται είτε με αλκοόλη 70% είτε μετά από επαφή της με ένα πεπλατυσμένο μεταλλικό αντικείμενο (μαχαίρι ή σπάτουλα) το οποίο έχει προηγουμένως πυρακτωθεί. Σε περίπτωση χρήσης

απολυμαντικού η περιοχή σκουπίζεται με μία αποστειρωμένη γάζα, για την αποφυγή εισόδου αλκοόλης στο σημείο της τομής (Εικ.50B). Ακολουθεί η πραγματοποίηση της τομής στο μέσο περίπου του ραχιαίου πτερυγίου (Εικ.50Γ) (Yanong, 2003). Το ακριβές σημείο της τομής ποικίλει ανάλογα με το είδος του ψαριού. Σύμφωνα με τον Noga, 1996, η τομή πρέπει να πραγματοποιείται στο οπίσθιο άκρο του ραχιαίου πτερυγίου ή στο $\frac{1}{4}$ της απόστασης από την έδρα έως το οπίσθιο τμήμα του βραχιακού επικαλύμματος. Ο νεφρός προσεγγίζεται ύστερα από τομή του δέρματος, των μυϊκών μαζών της περιοχής και της σπονδυλικής στήλης (όχι χαμηλότερα από την πλευρική γραμμή) με προσοχή ώστε να αποφευχθεί η είσοδος στην περιτοναϊκή κοιλότητα και η ρήξη του εντερικού σωλήνα που θα οδηγούσε σε επιμόλυνση του δείγματος. Ακολουθεί η κύρτωση της σπονδυλικής στήλης προσπαθώντας να πλησιάσει το κεφάλι με την ουρά (κοιλιακά) και ο νεφρός αποκαλύπτεται ως σκούρη κόκκινη, αιματηρή περιοχή (Εικ.50Δ). Η δειγματοληψία του πραγματοποιείται με τη βοήθεια αποστειρωμένου κρίκου ή βύσματος (Εικ.50Ε).



Εικ.50 Α. Αποκοπή του ραχιαίου πτερυγίου Β. Απόλύμανση της περιοχής Γ. Τομή στο μέσο περίπου του ραχιαίου πτερυγίου Δ. Κύρτωση της σπονδυλικής στήλης και αποκάλυψη του οπίσθιου νεφρού Ε. Δειγματοληψία με αποστειρωμένο κρίκο.

Η πλευρική προσέγγιση του νεφρού μοιάζει με την κοιλιακή, με τη διαφορά ότι αντί της πλήρους διάνοιξης της σωματικής κοιλότητας, πραγματοποιείται μία τομή στο ύψος της νηκτικής κύστης και του νεφρού, τέτοιου μεγέθους ώστε να επιτρέπεται η είσοδος ενός αποστειρωμένου βύσματος ή κρίκου. Όπως γίνεται αντιληπτό, αυτού του είδους η προσέγγιση προϋποθέτει καλή γνώση της ανατομίας των εξεταζόμενων ειδών (Yanong, 2003).

2.5.15 Επινεφρίδια

Τα ψάρια δεν φέρουν ευδιάκριτα επινεφρίδια. Οι δύο τύποι επινεφριδικού ιστού είναι διεσπαρμένοι στους νεφρούς και κατά μήκος των μεγάλων αιμοφόρων αγγείων. Στους νεφρούς απαντάται το «ενδονεφρικό όργανο», το οποίο στην πέστροφα βρίσκεται στον λεμφοειδή ιστό του πρόσθιου νεφρού. Στα περισσότερα ψάρια εντοπίζεται γύρω από την οπίσθια κύρια φλέβα και τους κλάδους της (Stoskopf, 1993).

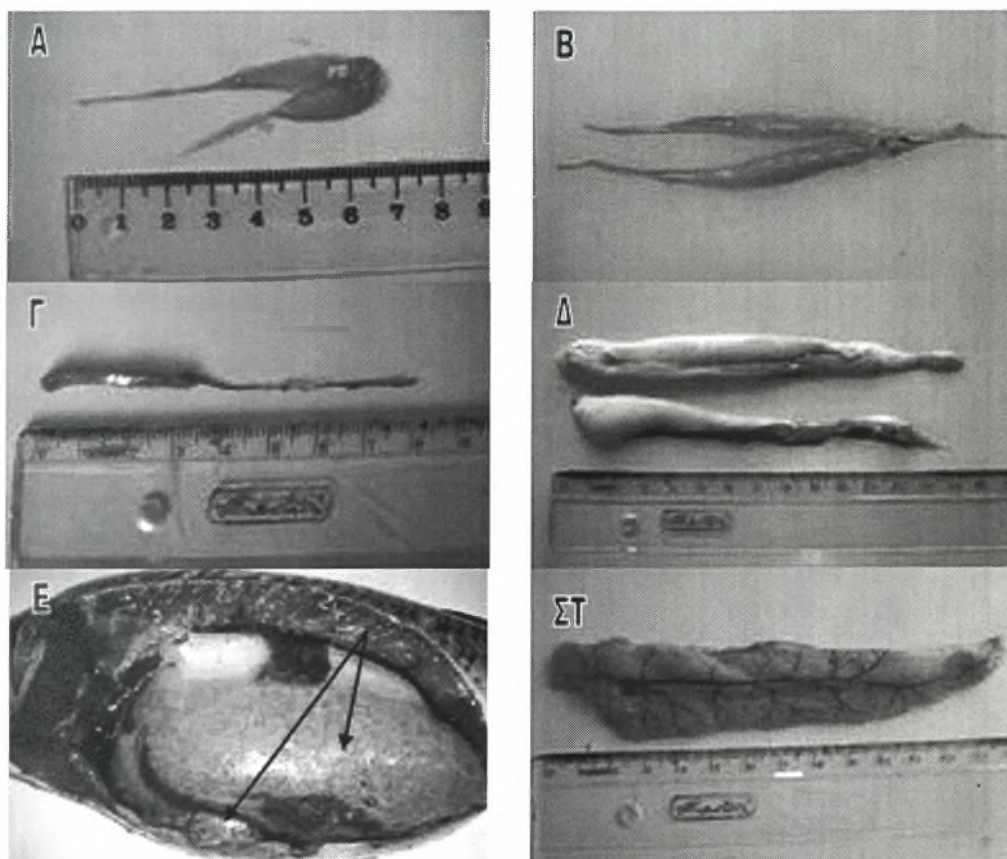
Ο δεύτερος τύπος επινεφριδικού ιστού, το «υπερνεφρικό όργανο», είναι ομόλογο του μυελού των επινεφριδίων. Αναπτύσσεται από τον νευρικό ιστό των γαγγλίων του συμπαθητικού συστήματος και παραμένει σε στενή επαφή μαζί τους, αποτελώντας τα παραγάγγλια. Στον υπερνεφρικό ιστό εμπεριέχεται μεγάλος αριθμός νευρώνων καθώς επίσης και τα χρωμιόφιλα κύτταρα (chromaffin cells). Στους καρχαρίες και τα σελάχια τα «υπερνεφρικά όργανα» βρίσκονται κατά μήκος της αορτής και σχηματίζουν μεγαλύτερα συμπλέγματα που αναφέρονται ως "corpora axillaria". Από εδώ προκύπτει και ο όρος «υπερνεφρικό όργανο», εφόσον στους καρχαρίες τα "corpora axillaria" βρίσκονται στη ραχιαία επιφάνεια του οπίσθιου νεφρού. Αντίθετα, στους οσείχθυες το «υπερνεφρικό όργανο» εντοπίζεται σχεδόν πάντα στον πρόσθιο νεφρό (Stoskopf, 1993).

2.5.16 Γονάδες

Το μέγεθος και η δομή των γονάδων, μπορεί να διαφέρει σημαντικά ανάλογα με το είδος του ψαριού, την ηλικία, το στάδιο του αναπαραγωγικού κύκλου και την εποχή του έτους. Σε γεννητικά ανώριμα ψάρια τα αναπαραγωγικά όργανα διακρίνονται με μεγάλη δυσκολία. Στα άτομα αυτά, οι ωοθήκες και οι όρχεις αποτελούν λεπτές λωρίδες χρώματος κίτρινου/πορτοκαλί ή γκριζου/λευκού αντίστοιχα, τοποθετημένα κοιλιακά της νηκτικής κύστης (Noga, 1996). Με την πρώτη ματιά οι όρχεις μοιάζουν σαν ένα κομμάτι λίπους (Reimschuessel, 2000). Ακόμη όμως και σε γεννητικά ανώριμα ψάρια ο διαχωρισμός του φύλου μπορεί να γίνει παρατηρώντας στο μικροσκόπιο ένα νωπό δείγμα από τις γονάδες, όπου αποκαλύπτεται η παρουσία σπερματοζωαρίων ή ωοθυλακίων. Ένα συχνό λάθος που συμβαίνει είναι η σύγχυση των σπερματοζωαρίων με μαστιγοφόρα παράσιτα λόγω της όμορης εκβολής του εντέρου και των όρχεων στην έδρα. Για το διαχωρισμό τους, επισημαίνεται ότι τα σπερματοζωάρια πεθαίνουν σε ένα ή δύο λεπτά μετά την τοποθέτησή τους σε μία αντικειμενοφόρο πλάκα, σε αντίθεση με τα μαστιγοφόρα παράσιτα (Yanong, 2003). Σε θηλυκά ψάρια που πρόκειται να γεννήσουν, το μέγεθος των γονάδων αυξάνει σε τέτοιο βαθμό ώστε να γεμίζουν την σπλαχνική κοιλότητα και να απωθούν τα υπόλοιπα όργανα, προκαλώντας εμφανή διάταση της κοιλιακής κοιλότητας (Εικ.51Ε) (Noga, 1996). Στη φάση αυτή του αναπαραγωγικού κύκλου οι ωοθήκες ορισμένων ψαριών αποτελούν περίπου το 70% του σωματικού τους βάρους (Fox, 2000) και οι όρχεις το 12% του σωματικού βάρους (FNR 598Z, 2006).

Ο τρόπος αναπαραγωγής στα ψάρια ποικίλει, με κάποια είδη να παρουσιάζουν φυλετικό διμορφισμό. Τα πιο κοινά είδη ενυδρείων αλλά και πολλά θαλασσινά είδη είναι γονοχωρηστικά. Πολλά κοινά είδη ψαριών του θαλασσινού νερού παρουσιάζουν πρώτανδρο (αρχικά είναι αρσενικά και στη συνέχεια της ζωής τους γίνονται θηλυκά) ή πρωτόγυνο (αρχικά είναι θηλυκά και στη συνέχεια γίνονται αρσενικά) ερμαφροδιτισμό. Τα θηλυκά άτομα ορισμένων ειδών όπως είναι το είδος

«λεβιστής ο δικτυωτός», κ.α., φέρουν σπέρμα στις ωοθήκες τους για ποικίλα χρονικά διαστήματα (Yanong, 2003).



Εικ.51 Α. Γονάδες ώριμης γεννητικά θηλυκής τσιπούρας (*Sparus auratus*) Β. Γονάδες ώριμης γεννητικά αρσενικής τσιπούρας (*Sparus auratus*) Γ. Γονάδες ώριμης γεννητικά θηλυκής ιριδίζουσας πέστροφας (*Oncorhynchus mykiss*) Δ. Γονάδες ώριμης γεννητικά αρσενικής ιριδίζουσας πέστροφας (*Oncorhynchus mykiss*) λίγο πριν την απελευθέρωση του σπέρματος Ε. Γονάδες ώριμου γεννητικά θηλυκού κυπρίνου (*Cyprinus carpio carpio*) λίγο πριν την ωοτοκία ΣΤ. Γονάδες ώριμης γεννητικά θηλυκής γλώσσας (*Solea solea*) λίγο πριν την ωοτοκία.

Σε γεννητικά ώριμα θηλυκά άτομα λαμβάνεται μία μικρή ποσότητα ωοθηκικού υγρού και ενοφθαλμίζονται σε ένα τριβλίο πετρί. Το ίδιο δείγμα μπορεί να τοποθετηθεί και σε φυγοκεντρικό σωλήνα. Το κάθε δείγμα μπορεί να αποτελείται από υλικό μέχρι και από πέντε άτομα. Τα δείγματα αυτά πρέπει να διατηρούνται σε ψύξη κατά τη μεταφορά τους, αλλά όχι σε κατάψυξη. Το ωοθηκικό υγρό ενδείκνυται για την απομόνωση του *Renibacterium salmoninarum* (Heil, 2006). Στα αρσενικά άτομα παρατηρείται η παρουσία σπέρματος και εκτιμάται η ζωτικότητα και η κινητικότητα των σπερματοζωαρίων (Yanong, 2003). Οι γονάδες απομακρύνονται από την

περιτοναϊκή κοιλότητα και ζυγίζονται προκειμένου να υπολογιστεί ο γοναδοσωματικός τύπος (GSI, %): σωματικό βάρος/βάρος γονάδων = GSI x 100. Ανάλογα με το αποτέλεσμα, αξιολογείται αν το ψάρι βρίσκεται σε περίοδο αναπαραγωγής ή όχι (FNR 598Z, 2006).

2.5.17 Περικαρδιακή κοιλότητα. Καρδιά και Αγγεία

Η **περικαρδιακή κοιλότητα** προσεγγίζεται τέμνοντας, με τη βοήθεια ενός λεπτού ψαλιδιού, τον περικαρδιακό σάκο που την περιβάλλει. Όπως η περιτοναϊκή κοιλότητα, έτσι και η περικαρδιακή κοιλότητα συνήθως περιέχει αποθέματα λίπους τα οποία πρέπει να απομακρυνθούν. Απαιτείται ιδιαίτερη προσοχή στο οπίσθιο άκρο της περικαρδιακής κοιλότητας καθώς εκεί βρίσκεται ο φλεβώδης κόλπος της καρδιάς ο οποίος είναι δύσκολα ορατός και συνήθως καταστρέφεται. Τα τμήματα της καρδιάς, με εξαίρεση τον φλεβώδη κόλπο που είναι διαφανής και έχει λεπτό τοίχωμα, είναι εύκολα ορατά και αποτελούνται από παχύ τοίχωμα (Fox, 2000).

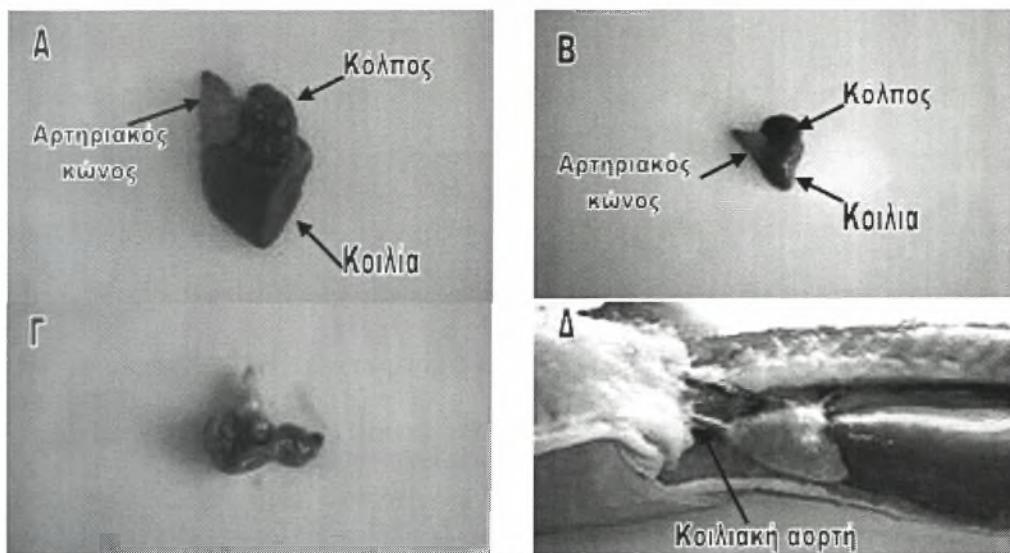
Η **καρδιά** βρίσκεται στην περικαρδιακή κοιλότητα, κοιλιακά και οπισθίως των βραγχίων. Είναι δίχωρη, αποτελείται δηλαδή από έναν κόλπο και μία κοιλία, περιλαμβάνει όμως ακόμη, τον φλεβώδη κόλπο και τον αρτηριακό κώνο (Fox, 2000). Η καρδιά αποτελεί τμήμα του δικτυοενδοθηλιακού συστήματος (RES) (Yanong, 2003).

Ο **φλεβώδης κόλπος** αποτελεί το πρώτο τμήμα της καρδιάς. Είναι τριγωνικός, διαφανής, και βρίσκεται ακριβώς απέναντι από το πρόσθιο τμήμα του διαφράγματος, στο οπίσθιο μέρος της περικαρδιακής κοιλότητας (Fox, 2000). Ο φλεβώδης κόλπος δέχεται το σύνολο του φλεβικού αίματος από το σώμα και εκκενώνεται στον κόλπο διαμέσου των φλεβοκολπικών βαλβίδων (Stoskopf, 1993).

Ο **κόλπος** της καρδιάς είναι εύκολα ορατός. Έχει χρώμα ροδαλό και είναι τοποθετημένος κατά το μεγαλύτερο τμήμα του στο αριστερό τμήμα της περικαρδιακής κοιλότητας (Εικ.52Α-Β). Δέχεται και συσσωρεύει σε σύντομο χρονικό

διάστημα το αίμα από τον φλεβώδη κόλπο, πριν αυτό περάσει στην κοιλία διαμέσου της κολποκοιλιακής βαλβίδας (Fox, 2000).

Η **κοιλία**, αποτελεί το μεγαλύτερο τμήμα της καρδιάς και βρίσκεται στο μέσον της περικαρδιακής κοιλότητας. Το τοίχωμά της είναι παχύ και μυώδες, ενώ το χρώμα της είναι πιο απαλό από αυτό του κόλπου (Εικ.52Α-Β). Οι συσπάσεις της κοιλίας αυξάνουν την πίεση του αίματος και το προωθούν προς τα εμπρός (Fox, 2000).



Εικ.52 Απεικόνιση της καρδιάς Α. στην τσιπούρα (*Sparus auratus*) Β. στην ιριδιζουσα πέστροφα (*Oncorhynchus mykiss*) Δ. στο χέλι (*Anguilla anguilla*). Γ. Διάνοιξη της καρδιάς και μακροσκοπική παρατήρηση.

Το τελευταίο τμήμα της καρδιάς είναι ο **αρτηριακός κώνος** ή **αρτηριακός βολβός** (Εικ.52Α-Β). Ο αρτηριακός κώνος δεν αποτελείται από καρδιακό μυ, αλλά συνίσταται εξολοκλήρου από ελαστικό συνδετικό ιστό και λείες μυϊκές ίνες. Το βολβώδες, ροδαλό αυτό τμήμα της καρδιάς, δέχεται το αίμα από την κοιλία διαμέσου των κοιλιοβολβικών βαλβίδων και το προωθεί μέσω της **κοιλιακής αορτής** στα βράγχια (Εικ.52Δ) (Stoskopf, 1993). Η κοιλιακή αορτή εξαφανίζεται στο πρόσθιο τμήμα της περικαρδιακής κοιλότητας καθώς πορεύεται προς την κοιλότητα των βραγχίων. Στην βραγχιακή κοιλότητα, η κοιλιακή αορτή διακλαδίζεται σε πέντε ζεύγη **αορτικών τόξων**, τα οποία οδηγούν το αίμα στα βραγχιακά τόξα για να οξυγονωθεί. Στη συνέχεια, το οξυγονωμένο πια αίμα, προωθείται στο σώμα με τη βοήθεια

διακλαδώσεων της **ραχιαίας αορτής**. Τέλος, το αίμα επιστρέφει στον φλεβώδη κόλπο με τη βοήθεια ενός φλεβικού συστήματος που συγκεντρώνει το αίμα από την πύλη του νεφρού, την πύλη του ήπατος και από τα υπόλοιπα σημεία του σώματος (Fox, 2000).

Η ροή του αίματος στο οπίσθιο τμήμα του σώματος των ψαριών διαφέρει στα διάφορα είδη και παρουσιάζει ιδιαίτερο κλινικό ενδιαφέρον εφόσον επηρεάζει τη φαρμακοκινητική ουσιών που χορηγούνται ενδομυϊκά ή ενδοφλέβια. Στα περισσότερα είδη ψαριών το αίμα από την ουρά και τα πλευρικά τοιχώματα επιστρέφει στην καρδιά αφού πριν περάσει από το νεφρό. Η ουραία φλέβα διακλαδίζεται στην αριστερή και δεξιά νεφρική πυλαία φλέβα οι οποίες διασχίζουν τη ραχιαία επιφάνεια του εκάστοτε νεφρού στέλνοντας κάποιους κλάδους στο νεφρικό παρέγχυμα. Ομοίως, το αίμα από τις πλευρικές επιφάνειες του κορμού καταλήγει στις νεφρικές πυλαίες φλέβες και επομένως και στο νεφρό. Το παραπάνω νεφρικό πυλαίο σύστημα παρατηρείται στον λούτσο, τους καρχαρίες, το σαλάχι, στα πνευμονοφόρα ψάρια, στα μπαρμπούνια, την πέρκα των ωκεανών, τις γλώσσες κ.α. (Stoskopf, 1993).

Σε άλλα είδη ψαριών και κυρίως στα κυπρινοειδή και τα χέλια μία ποσότητα αίματος περνάει από το νεφρικό πυλαίο σύστημα ενώ το υπόλοιπο περνάει από το ηπατικό πυλαίο σύστημα. Στα κυπρινοειδή αυτό επιτυγχάνεται μέσω μιας σύνδεσης της ουραίας φλέβας με την ουραία εντερική φλέβα. Στα χέλια παρατηρούνται ειδικές φλεβικές συνδέσεις μεταξύ των νεφρικών πυλαίων φλεβών και του εντερικού αγγειακού συστήματος (Stoskopf, 1993).

Ένα άλλο είδος φλεβικού συστήματος απαντάται στον μπακαλιάρo, τον λευκίσκο, την τίγγα και κάποια μέλη της οικογένειας των κυπρινοειδών. Σύμφωνα με αυτό, ένα μέρος του αίματος από την ουραία φλέβα, οδηγείται απευθείας στην καρδιά, παρακάμπτοντας όλα τα πυλαία συστήματα. Στην τίγγα, μόνο το αίμα που προέρχεται από το κοιλιακό τμήμα της ουράς οδηγείται στους νεφρούς. Σε άλλα είδη ψαριών, η ουραία φλέβα διακλαδίζεται στην αριστερή νεφρική πυλαία φλέβα που

καταλήγει στον αριστερό νεφρό, και σε έναν δεξιό κλάδο που πηγαίνει απευθείας στην καρδιά (Stoskopf, 1993).

Σύμφωνα με τον τελευταίο τύπο φλεβικής επιστροφής του αίματος από το οπίσθιο τμήμα του σώματος, ολόκληρη η ποσότητα του αίματος από την ουραία φλέβα οδηγείται απευθείας στην καρδιά, ενώ οι νεφροί εφοδιάζονται με το αίμα που προέρχεται αποκλειστικά από τις επιμέρους φλέβες των πλευρικών επιφανειών του κορμού. Ο τύπος αυτός απαντάται στα σολομοειδή, την πέρκα (συμπεριλαμβάνοντας την κίτρινη πέρκα), τον τόνο κ.α. (Stoskopf, 1993).

Για την απομάκρυνση της καρδιάς από την περικαρδιακή κοιλότητα διενεργείται μία τομή στο σημείο που ενώνεται ο αρτηριακός κώνος με την κοιλιακή αορτή. Μετά την απομάκρυνσή της η καρδιά διανοίγεται διαμέσου του φλεβώδη κόλπου και εξετάζεται μακροσκοπικά (Εικ.52Γ). Η σύνθλιψη τμημάτων της καρδιάς μεταξύ δύο αντικειμενοφόρων πλακών, δεν προσφέρουν τόσο σημαντικές πληροφορίες όσο οι ιστολογικές εξετάσεις. Οι μικρού μεγέθους καρδιές σκηνώνονται ολόκληρες, ενώ από τις καρδιές μεγάλου μεγέθους λαμβάνονται τομές (Reimschuessel, 2000).

Η καρδιά δεν αποτελεί όργανο εκλογής για την καλλιέργεια αίματος, λόγω του μικρού της μεγέθους και εξαιτίας του ότι το παχύ μυϊκό τοίχωμα περιορίζει τον αυλό της, πράγμα που καθιστά δύσκολη τη λήψη αίματος. Επίσης, η θέση της καρδιάς κοντά στα βράγχια, σημαίνει ότι η τυχαία επιμόλυνση ή η βακτηριακή επιμόλυνση μετά το θάνατο, μπορεί να συμβεί πιο γρήγορα σε σχέση με τα όργανα που βρίσκονται βαθύτερα στο σώμα (Handlinger, 2007).

2.5.18 Λεμφικό σύστημα

Τα ψάρια φέρουν ένα καλά αναπτυγμένο λεμφικό σύστημα που αποτελείται από λεμφαγγεία τα οποία ξεκινούν ως τυφλοί αγωγοί κοντά στον υποβλεννογόνιο χιτώνα της γαστρεντερικής οδού, στον σπλήνα, το ήπαρ και άλλα παρεγχυματικά

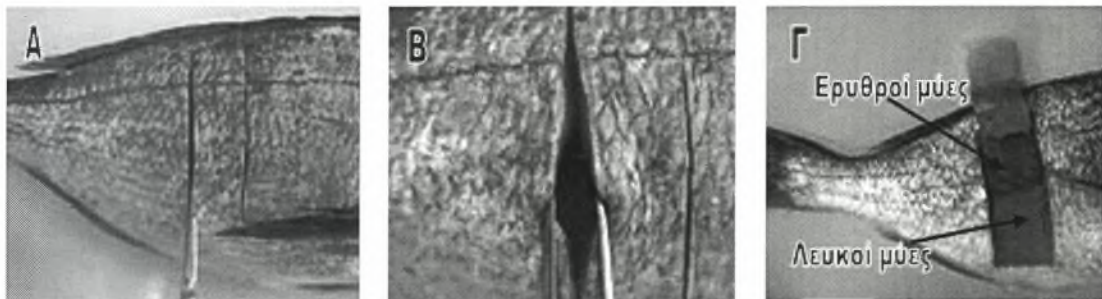
όργανα. Τα παραπάνω λεμφαγγεία ενώνονται μεταξύ τους για να σχηματίσουν μεγαλύτερους αγωγούς που οδεύουν παράλληλα με το φλεβικό σύστημα και τελικά εκβάλουν σε αυτό. Τα ψάρια δεν φέρουν λεμφογάγγλια. Παρόλα αυτά, έχει παρατηρηθεί η παρουσία λεμφοειδούς ιστού σε διάφορα σημεία του σώματος. Στην ουσία, πρόκειται για λεμφομυελοειδή ιστό, εφόσον επιτελεί και άλλες λειτουργίες. Στη σμέρνα και τον καρχαρία καθώς επίσης και σε πολλά άλλα είδη ψαριών ο ιστός αυτός ανευρίσκεται στον πρόσθιο νεφρό. Στους οστεϊχθύες εντοπίζεται στο μεσεντέριο (Stoskopf, 1993).

2.5.19 Μύες

Οι μύες των ψαριών δεν παρουσιάζουν διαφορές από αυτούς των υπόλοιπων σπονδυλωτών. Παρατηρούνται τρεις κύριοι τύποι: οι **σκελετικοί** μύες (μύες του «φιλέτου»), οι **λείοι** μύες (π.χ. οι μύες της γαστρεντερικής οδού) και ο **καρδιακός** μυς (ο μυς της καρδιάς) (Yanong, 2003). Στην πέστροφα αλλά κατά κύριο λόγο σε ορισμένα θαλασσινά, πελαγικά είδη ψαριών (π.χ. τσιπούρα) παρατηρείται μία διαφοροποίηση των μυών σε **λευκούς** και **ερυθρούς** (Εικ.53Γ). Οι ερυθροί μύες στην πέστροφα αλλά και στα περισσότερα ψάρια με ατρακτοειδές σχήμα σώματος, βρίσκονται στις πλευρικές επιφάνειες και κατά μήκος της μέσης γραμμής, παράλληλα με τη σπονδυλική στήλη. Αντίθετα, στον τόνο, αλλά και σε άλλα είδη, μπορεί να είναι πολύ πιο εκτεταμένοι. Θεωρείται ότι οι ερυθροί μύες των ψαριών συμβάλλουν στη δραστηριότητα της κολύμβησης. Χαρακτηρίζονται από υψηλότερη περιεκτικότητα σε λίπος σε σχέση με τους λευκούς μύες, από τους οποίους διαφέρουν ιστολογικά. Η κλινική σημασία της θέσης των ερυθρών μυών στο σώμα, σχετίζεται με την διαφορετική κινητική των φαρμάκων όταν οι εγχύσεις πραγματοποιούνται στους μύες αυτούς (Stoskopf, 1993).

Αρχικά, ψηλαφείται προσεκτικά όλο το σώμα του ψαριού για να διαπιστωθεί αν οι μύες είναι πιο μαλακοί από το φυσιολογικό ή αν το ψάρι είναι λιποβαρές. Για

την καλύτερη εξέταση των σκελετικών μυών, διενεργούνται διαδοχικές τομές σε αυτούς με τη βοήθεια λεπίδας νυστεριού (Εικ.53Α) και παρατηρούνται προσεκτικά για την παρουσία αλλοιώσεων και παρασιτικών κύστεων (Εικ.53Β). Ανάλογα με το είδος της αλλοίωσης, λαμβάνονται δείγματα για μικροβιολογικές ή και ιστολογικές εξετάσεις (Moeller, 2007; Meyers, 2006).



Εικ.53 Α. Διενέργεια τομών στους μύες του κορμού Β-Γ. Παρατήρηση των μυϊκών μαζών.

2.5.20 Θύμος αδένας

Στις πέστροφες, όπως εξάλλου και στα περισσότερα είδη ψαριών, ο θύμος αδένας αποτελεί ένα ζυγό όργανο που παρουσιάζει πλούσια αιμάτωση και βρίσκεται αμφοτερόπλευρα κάτω από το ραχιαίο άκρο του βραγχιακού επικαλύμματος, ακριβώς προσθίως των βραγχιακών τόξων. Σε αντίθεση με τα θηλαστικά, ο θύμος των ψαριών εντοπίζεται δύσκολα σε νεαρά άτομα, ενώ γίνεται διακριτός μακροσκοπικά σε άτομα μεγαλύτερα των 5 μηνών. Σε ορισμένα είδη ψαριών, ο θύμος εντοπίζεται μέσα στη μάζα του πρόσθιου νεφρού (Stoskopf, 1993).

2.5.21 Θυρεοειδής αδένας

Θυρεοειδής ιστός εντοπίζεται γύρω από την κοιλιακή αορτή και τις βραγχιακές αρτηρίες, αλλά μπορεί να βρεθεί και στο νεφρό, το σπλήνα, το μεσεντέριο και στους ιστούς οπισθίως των οφθαλμών (Stoskopf, 1993).

2.6 ΔΕΛΤΙΟ ΝΕΚΡΟΤΟΜΙΚΗΣ ΕΞΕΤΑΣΗΣ

Αριθμός πρωτοκόλλου:

Ημερομηνία/Ωρα αποστολής:..... **Ημερομηνία/Ωρα άφιξης:**

Ιδιοκτήτης. Ονοματεπώνυμο:

Διεύθυνση:

Τηλέφωνο:

Υπεύθυνος νεκροψίας:

Είδος

Κοινή ονομασία:

Επιστημονική ονομασία:

Προέλευση δείγματος:

Υπεύθυνος δειγματοληψίας:

Είδος δείγματος: () Ζωντανό () Νεκρό () Διατηρημένος ιστός

Μονιμοποιητικό δ/μα:

Κατάσταση δείγματος: () Πραγματοποιήθηκε ευθανασία () Καλή

() Μέτρια αυτόλυση () Σοβαρή αυτόλυση

Είδος ιστών που απεστάλησαν:

_ δέρμα _ εγκέφαλος _ στόμα _ σπλήνας _ θυρεοειδής

_ μύες _ οφθαλμός-οι _ οισοφάγος _ πάγκρεας _ άλλο

_ οστά _ μυκτήρες _ στόμαχος _ πρόσθιος νεφρός _ άλλο

_ χόνδρος _ πλευρική γραμμή _ έντερο _ οπίσθιος νεφρός _ άλλο

_ πτερύγια _ νηκτική κύστη _ ήπαρ _ γονάδες _ άλλο

Ιστορικό και κλινικά συμπτώματα:

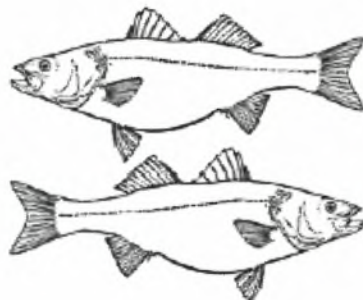
- 1) Προβλήματα που παρατηρήθηκαν
- 2) Συμπτώματα, διατροφή, συμπεριφορά
- 3) Θεραπεία
- 4) Ποιότητα νερού
- 5) Αποτελέσματα βιοψιών
- 6) Βοηθητικές εξετάσεις

_ Παρασιτολογικές _ Μικροβιολογικές _ Αιματολογικές _ Ιολογικές _ Άλλες :

Σημειώσεις:

Μετρήσεις: Βάρος (g): Μήκος (mm):

Εξωτερική εξέταση



Πτερύγια: () Φυσιολογικά () Άλλο

Φθαρμένα: Θ1 Θ2 Κ1 Κ2 Ρ Ε Λ Ο

Αιμορραγικά: Θ1 Θ2 Κ1 Κ2 Ρ Ε Λ Ο

Διαβρωμένα: Θ1 Θ2 Κ1 Κ2 Ρ Ε Λ Ο

Επιφάνεια σώματος: () Φυσιολογική () Υπερβολική βλέννα () Αλλαγή χρωματισμού () Εξελκώσεις () Αιμορραγίες () Νεκρώσεις () Κοκκιώματα () Παράσιτα () Απουσία λεπιών

Κατανομή:

Περιγραφή:

() Άλλο:

Οφθαλμοί: () Φυσιολογικοί () Τυφλότητα (καταρράκτης) () Εξόφθαλμος ()

Αιμορραγίες () Απουσία () Παράσιτα () Άλλο

Βράγχια: () Φυσιολογικά () Αιμορραγίες () Νεκρώσεις () Ωχρότητα () Πάχυνση

() Φθορά () Φλεγμονή () Παράσιτα () Άλλο

Ψευδοβράγχιο: () Φυσιολογικό () Φλεγμονή () Αιμορραγίες () Εναποθέσεις

μετάλλων () Άλλο

Εσωτερική εξέταση:

Σωματική κοιλότητα: (περιτόναιο, μεσεντέριο, κ.τ.λ)

() Φυσιολογική () Αιμορραγίες () Παρουσία υγρού () Οζίδια () Παράσιτα

() Άλλο

Λιπώδης ιστός: Βαθμός επικάλυψης των πυλωρικών τυφλών με λίπος: () 0-50%

() 51-75% () 100%

() Άλλο

Γαστρεντερικό σύστημα: (στοματική κοιλότητα, οισοφάγος, στόμαχος, έντερο)

Στόμαχος: () Απουσία τροφής () Παρουσία τροφής () Υγρό περιεχόμενο ()

Αιμορραγίες () Φλεγμονή λόγω παρουσίας παρασίτων: () Μέτρια () Σοβαρή

() Άλλο

Περιγραφή του περιεχομένου του στομάχου:

Εντερικός σωλήνας: () Απουσία τροφής () Παρουσία τροφής () Υγρό περιεχόμενο () Αιμορραγίες

() Φλεγμονή λόγω παρουσίας παρασίτων: () Μέτρια () Σοβαρή

() Άλλο

Περιγραφή του περιεχομένου του εντέρου:

Σπλήνας: Χρωματισμός

() Κοκκιώματα () Διόγκωση () Παράσιτα () Αιμορραγίες

() Άλλο

Ήπαρ: Χρωματισμός

() Κοκκιώματα () Διόγκωση () Παράσιτα () Αιμορραγίες

() Άλλο

Χοληδόχος κύστη-Χολή: ~ Ποσότητα (ml) Χρωματισμός

() Άλλο

Ουροποιητικό σύστημα: (πρόσθιος και οπίσθιος νεφρός, ουρητήρες)

Πρόσθιος νεφρός: Χρωματισμός

() Κοκκιώματα () Διόγκωση () Παράσιτα () Αιμορραγίες

() Άλλο

Οπίσθιος νεφρός: Χρωματισμός

() Κοκκιώματα () Διόγκωση () Παράσιτα () Αιμορραγίες

() Άλλο

Καρδιαγγειακό σύστημα: (περικαρδιακός σάκος, καρδιά, βαλβίδες, αγγεία)

Καρδιά: Χρωματισμός

() Κοκκιώματα () Διόγκωση () Παράσιτα () Αιμορραγίες

() Άλλο

Γονάδες: () Αρσενικό () Θηλυκό () Απροσδιόριστο φύλο

Επίπεδο ωριμότητας: () Ωριμες () Ανώριμες () Μη σχηματισμένες

() Άλλο

Μυοσκελετικό σύστημα: (οστά, μύες, χόνδροι)

() Φυσιολογικό () Αιμορραγίες () Οζίδια/κύστεις () Νεκρώσεις () Παράσιτα

() Άλλο

Νηκτική κύστη

Ευρήματα:

Κεντρικό νευρικό σύστημα και λοιπά Αισθητήρια όργανα: (μήνιγγες, εγκέφαλος, νωτιαίος μυελός, μυκτήρες, πλευρική γραμμή)

Ευρήματα:

Ενδοκρινικό σύστημα: (θυρεοειδής, υπόφυση κ.τ.λ.)

Ευρήματα:

Γενικά σχόλια:

Δείγματα που λήφθηκαν:

Αποτελέσματα εξετάσεων

Κυτταρολογική:

.....
.....

Μικροβιολογική:

.....

Παρασιτολογική:

.....

Ιστολογική:

.....

Τοξικολογική:

.....

Διάγνωση:

(Από Kane, 2005; FNR 598Z, 2006)

ΚΕΦΑΛΑΙΟ 3: ΟΔΗΓΟΣ ΓΙΑ ΤΗΝ ΠΕΡΙΓΡΑΦΗ ΤΩΝ ΑΛΛΟΙΩΣΕΩΝ ΣΤΑ ΨΑΡΙΑ

3.1 Γενικά στοιχεία

Κατά την παρατήρηση των δειγμάτων ψαριών, απαιτείται η λεπτομερής καταγραφή οποιασδήποτε αλλοίωσης ή περιοχής που παρουσιάζει απόκλιση από το φυσιολογικό. Έτσι, για την καλύτερη απεικόνιση των αλλοιώσεων πρέπει κάθε φορά να συμπεριλαμβάνονται σχόλια σχετικά με :

- Το μέγεθος (προκύπτει ύστερα μέτρηση κα εκτίμηση των διαστάσεων)
- Τον αριθμό
- Τη θέση (ακριβές σημείο του σώματος)
- Την κατανομή (εστιακές, πολυεστιακές, διάχυτες)
- Το σχήμα (κυκλικό, ωοειδές, νηματοειδές, ταινιοειδές, σωληνοειδές, κ.τ.λ.)
- Την υφή (λεία, κοκκώδης, οζώδης, τυρώδης)
- Το χρώμα και τη διαύγεια (διαφανείς, ημιδιαφανείς, αδιαφανείς-θολερές)
- Τη σταθερότητα (σκληρές, μαλακές)
- Την τρισδιάστατη απεικόνιση (πεπιεσμένες, επίπεδες, υπεγειρμένες)
- Τη σοβαρότητα (μηδαμινές, ήπιες, μέτριες, έντονες, σοβαρές)
- Την έκταση (αντιστοιχεί στο % ποσοστό του σώματος που έχει προσβληθεί. Η τελευταία αυτή παράμετρος είναι σχετικά δύσκολο να υπολογιστεί με ακρίβεια. Θεωρείται ότι σε περίπτωση που η μία πλευρά του σώματος του ψαριού είναι προσβεβλημένη ολόκληρη, τότε πρόκειται για το 50% της έκτασης του σώματος).

Για τη περιγραφή της μορφής των αλλοιώσεων μπορούν επίσης να χρησιμοποιηθούν όροι από τη διατροφή (π.χ. σαν κουνουπίδι), ενώ για την εκτίμηση του μεγέθους τους μπορεί να γίνει σύγκριση με διάφορα αντικείμενα (π.χ. σαν κεφαλή καρφίτσας, σαν νόμισμα, σαν πορτοκάλι κ.τ.λ.) (Kane, 2005).

3.2 Είδη αλλοιώσεων που παρατηρούνται

- i. Απώλεια λεπιών : Σε αυτή την περίπτωση δεν παρατηρείται ερυθρότητα ή άλλες αλλαγές. Η αλλοίωση δεν φαίνεται να διαπερνά την επιφάνεια του δέρματος.
- ii. Ερυθρότητα : Παρατηρείται ερυθρός ή ερυθρωπός χρωματισμός (διάχυτος ή εστιακός) χωρίς να έχει επηρεαστεί απαραίτητα η συνέχεια του δέρματος.
- iii. Έλκος : Η αλλοίωση αυτή διαπερνά το δέρμα και τα λέπια. Σε ορισμένες περιπτώσεις γίνονται ορατά το χόριο, οι μυϊκές μάζες ή ακόμη και τα υποκείμενα σπλάχνα.
- iv. Άλλο : Περιγραφή (Kane, 2005).

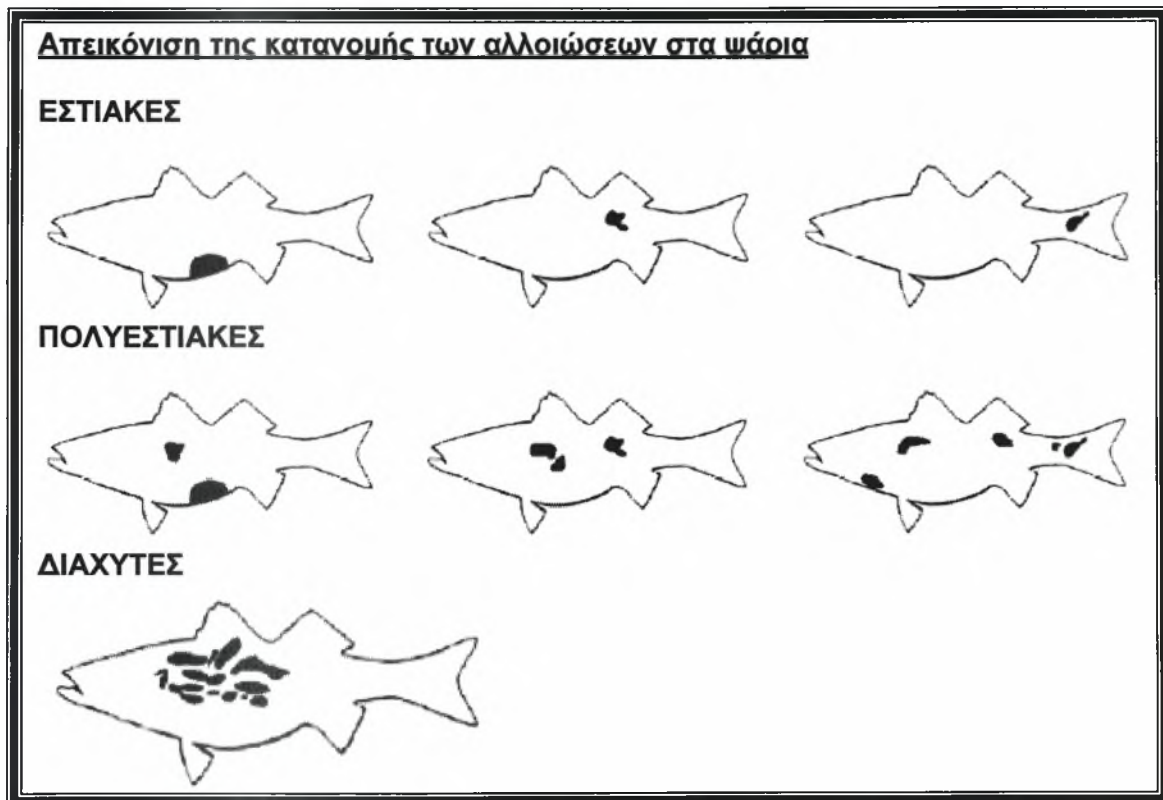
3.3 Τοπογραφία των αλλοιώσεων

(π.χ. στο κεφάλι, στην έδρα, στο αριστερό θωρακικό πτερύγιο, στην πλευρική γραμμή, κ.τ.λ.) (Kane, 2005).

3.4 Κατανομή των αλλοιώσεων

- i. Εστιακές : Μόνο μία συγκεκριμένη περιοχή έχει επηρεαστεί. Η αλλοίωση είναι οριοθετημένη.
- ii. Πολυεστιακές : Παρατηρούνται περισσότερες από μία περιοχές με αλλοιώσεις.

- iii. Διάχυτες : Οι αλλοιώσεις είναι ευρέως διασκορπισμένες. Τα όριά τους δεν είναι καθορισμένα (Kane, 2005).



Εικ.54 (Από Kane, 2005)

3.5 Σοβαρότητα των αλλοιώσεων

Οι αλλοιώσεις κατατάσσονται ανάλογα με τη σοβαρότητά τους σε κλίμακα από 1 μέχρι 3 ή από 1 μέχρι 5. Το μηδέν σημαίνει ότι δεν παρατηρείται αλλοίωση. Η κλίμακα 0-5 καλύπτει μεγαλύτερη διακύμανση στη σοβαρότητα των αλλοιώσεων.



0 φυσιολογικό

1 ήπια

2 μέτρια

3 σοβαρή

0 φυσιολογικό

1 μηδαμινή (δύσκολα γίνεται αντιληπτή)

2 ήπια

3 μέτρια

4 έντονη

5 σοβαρή

1 | 2 | 3
ήπια μέτρια σοβαρή

Κλίμακα 0-3

1 | 2 | 3 | 4 | 5
μηδαμινή ήπια μέτρια έντονη σοβαρή

Κλίμακα 0-5

(Από Kane, 2005).

Για την επίτευξη μεγαλύτερης ακρίβειας κατά τη διαδικασία της νεκροψίας, συστήνεται η λήψη φωτογραφιών από όλες τις αλλοιώσεις που παρατηρούνται. Στις φωτογραφίες τοποθετείται και ένας χάρακας ή κάποιο άλλο αντικείμενο (π.χ. ένα νόμισμα) για την καλύτερη απόδοση του πραγματικού μεγέθους της αλλοίωσης (Kane, 2005).

ΚΕΦΑΛΑΙΟ 4: ΔΕΙΓΜΑΤΟΛΗΨΙΑ

4.1 Μικροβιολογικές εξετάσεις

Η εξέταση δειγμάτων ψαριών σε υποψία βακτηριακής νόσου πρέπει να γίνεται σε εξειδικευμένα εργαστήρια καθώς η απομόνωση και ταυτοποίηση των παθογόνων βακτηρίων των ψαριών απαιτούν συγκεκριμένες τεχνικές. Πρέπει να προσκομίζονται δείγματα από άτομα που βρίσκονται σε διαφορετικά στάδια της νόσου συμπεριλαμβάνοντας ψάρια που βρίσκονται στα αρχικά στάδια της νόσου καθώς και ετοιμοθάνατα ψάρια. Τα ζωντανά ψάρια αποτελούν τα ιδανικά δείγματα για την πραγματοποίηση μικροβιολογικών εξετάσεων, αν και θεωρούνται κατάλληλα και τα ασθενή ψάρια που έχουν συσκευαστεί σε πάγο αμέσως μετά την ευθανασία τους. Αντίθετα, τα δείγματα νεκρών ψαριών είναι ακατάλληλα γιατί η πρωτογενής μόλυνση επικαλύπτεται από την μεταθανάτια αποίκιση των ψαριών από σαπροφυτικά βακτήρια. Ομοίως, και ορισμένα ετοιμοθάνατα ψάρια μπορεί να έχουν ήδη επιμολυνθεί από δευτερογενή ευκαιριακά παθογόνα μικρόβια. Σε περίπτωση που ο χρόνος μεταφοράς είναι ιδιαίτερα μεγάλος (περισσότερο από οχτώ ώρες), τότε αποστέλλονται στο εργαστήριο τα κύρια όργανα και οι περιοχές των αλλοιώσεων, τοποθετημένα σε τριβλία πετρί (Handlinger, 2007). Τέλος, ολόκληρα δείγματα ψαριών μπορούν να καταψυχθούν και να μεταφερθούν στο εργαστήριο σε ξηρό πάγο. Σε αυτή την περίπτωση όμως, ο εργαστηριακός πρέπει να γνωρίζει ότι τα περισσότερα παθογόνα βακτήρια των ψαριών που έχουν καταψυχθεί στους -20°C χρειάζονται 20 με 60 ημέρες για να ανακτήσουν την παθογόνο δράση τους (Noga, 1996). Τα δείγματα πρέπει πάντα να συνοδεύονται από δεδομένα σχετικά με το ιστορικό, τα κλινικά συμπτώματα που παρατηρήθηκαν και τις περιβαλλοντικές συνθήκες (Handlinger, 2007).

Η λήψη υλικού για την πραγματοποίηση μικροβιολογικών εξετάσεων πρέπει να προηγείται των υπολοίπων, για την ελάττωση της πιθανότητας επιμόλυνσης. Το είδος του καλλιεργητικού μέσου καθώς και οι συνθήκες επώασης ποικίλουν ανάλογα με τα βακτήρια που ενοχοποιούνται κάθε φορά. Τα περισσότερα από τα κοινά παθογόνα βακτήρια των ψαριών αναπτύσσονται σε TSA (Trypticase Soy Agar) με προσθήκη 5% αίματος προβάτου (Yanong, 2003). Άλλα μέσα που χρησιμοποιούνται είναι το CBA (Columbia Agar με προσθήκη 5% αίματος προβάτου από το οποίο έχει αφαιρεθεί η ινική) και το BHIA (Brain Heart Infusion Agar). Επίσης χρησιμοποιούνται και εκλεκτικά μέσα όπως είναι το Ordal's, το Rimmeler-Shotts κ.α. Η απομόνωση βακτηρίων από θαλάσσια είδη ψαριών πραγματοποιείται σε μέσα με υψηλή περιεκτικότητα σε αλάτι (π.χ. TSA με 2% NaCl) ή σε αιματούχο άγαρ εμπλουτισμένο σε θρεπτικά συστατικά όπως είναι το CBA (Noga, 1996; Heil, 2006). Σε υποψία μυκοβακτηριακής μόλυνσης στο TSA με 5% αίματος προβάτου, προστίθεται και ένα μέσο για την ανάπτυξη των μυκοβακτηρίων όπως είναι το Lowenstein-Jensen ή το Dorset's egg agar. Κάποια μυκοβακτηριακά στελέχη αναπτύσσονται στο αιματούχο άγαρ σε 4 με 7 ημέρες (Yanong, 2003). Όσον αφορά την επώαση, αυτή πρέπει να γίνεται σε θερμοκρασία δωματίου (22° με 25°C) και όχι στους 37 °C καθώς σε αυτή τη θερμοκρασία μερικά από τα παθογόνα βακτήρια των ψαριών αναπτύσσονται ελάχιστα ή καθόλου (Noga, 1996).

4.2 Μικροσκοπική παρατήρηση νωπών δεινυμάτων

Έχει παρατηρηθεί ότι η χρήση MS-222 πριν τη λήψη βιοψιών από εξωτερικές αλλοιώσεις οδηγεί στην απομάκρυνση κάποιων παρασίτων από το σώμα. Για το λόγο αυτό πριν την ευθανασία με θανατηφόρο δόση MS-222 κρίνεται απαραίτητη η λήψη βιοψιών από το δέρμα, τα βράγχια και τα πτερύγια. Ένας έμπειρος κλινικός μπορεί να το κάνει αυτό εύκολα και με μικρή καταπόνηση για το ψάρι, κρατώντας το μέσα σε ένα δίχτυ και εκθέτοντας κάθε φορά μόνο το σημείο που πρόκειται να

δειγματιστεί. Για την αποφυγή πρόκλησης επιπλέον τραυματισμών του δέρματος και την ενδεχόμενη απομάκρυνση εξωτερικών παρασίτων ή αλλοιώσεων, συνίσταται η χρήση γαντιών latex και ο προσεκτικός χειρισμός των ψαριών με το δίκτυο. Ένας καλός τρόπος για την ελαχιστοποίηση της διέγερσης και της κινητικότητας των ψαριών είναι η κάλυψη των οφθαλμών τους. Οποιαδήποτε περιοχή του σώματος παρουσιάζει εκτροπή από το φυσιολογικό, όπως είναι περιοχές με αποχρωματισμό, αυξημένη βλέννα, αιμορραγίες, διαβρώσεις, έλκη, μάζες ή παράσιτα, πρέπει να δειγματίζεται (Yanong, 2003).

Η λεπτομερής εκτίμηση των νωπών δειγμάτων αποτελεί αναπόσπαστο κομμάτι της νεκροσκοπικής εξέτασης. Με αυτόν τον τρόπο μπορούν πιο εύκολα να παρατηρηθούν και να υπολογιστούν ποσοτικά αρκετά σημαντικά ευρήματα συμπεριλαμβανομένων πολλών εξωτερικών και εσωτερικών παρασίτων (Yanong, 2003).

Το πρώτο βήμα αποτελεί η προετοιμασία των αντικειμενοφόρων πλακών για να δεχτούν τα δείγματα βιοψιών, με την τοποθέτηση τριών σταγόνων νερού σε ίση απόσταση μεταξύ τους, σε κάθε μία από αυτές. Έτσι, είναι δυνατή η παρατήρηση τριών διαφορετικών βιοψιών σε μία αντικειμενοφόρο πλάκα. Στη συνέχεια, το κάθε δείγμα τοποθετείται πάνω στη σταγόνα και καλύπτεται με καλυπτρίδα. Για τη μελέτη δειγμάτων από εξωτερικές αλλοιώσεις (δέρμα, βράγχια και πτερύγια) ψαριών του γλυκού νερού, συνίσταται η χρησιμοποίηση αποχλωριωμένου γλυκού νερού (όχι απεσταγμένου νερού), ενώ για τα ψάρια του αλμυρού νερού χρησιμοποιείται θαλασσινό νερό. Αντίθετα, για δείγματα από εσωτερικά όργανα μπορεί να χρησιμοποιηθεί γλυκό νερό τόσο για τα ψάρια του γλυκού νερού όσο και για τα θαλασσινά είδη. Για την αποφυγή σύγχυσης, καλό είναι πάνω σε κάθε αντικειμενοφόρο πλάκα να αναγράφεται το είδος του οργάνου που δειγματίσθηκε. Στις περισσότερες περιπτώσεις χρειάζονται μικρές τομές των οργάνων ($2-3 \text{ mm}^3$), με εξαίρεση τα πτερύγια που μπορούν να χρησιμοποιηθούν μεγαλύτερες τομές. Η λήψη μεγάλου τεμαχίου ιστού οδηγεί στην δημιουργία κακών παρασκευασμάτων που είναι

σκοτεινά και δύσκολο να εξεταστούν. Η δημιουργία παρασκευασμάτων από μεγαλύτερα ψάρια είναι δυσκολότερη λόγω της ύπαρξης μεγαλύτερης ποσότητας συνδετικού ιστού στα εσωτερικά όργανα (Yanong, 2003; Noga, 1996).

Κατά τη μικροσκοπική παρατήρηση των παρασκευασμάτων πρέπει να ακολουθείται μία συγκεκριμένη μεθοδολογία. Αρχικά, διενεργείται μία γρήγορη παρατήρηση με τον φακό 40X που βοηθά στον προσανατολισμό και την προκαταρκτική αναγνώριση των περιοχών με ενδιαφέρον. Σε μεγέθυνση 40X-100X οι αλλοιώσεις αλλά και τα περισσότερα παράσιτα θα πρέπει να είναι ορατά. Παρ'όλα αυτά σε μεγέθυνση 100X, από τα μικρού μεγέθους παράσιτα (όπως είναι τα βλεφαριδοφόρα παράσιτα *Spironucleus* και *Ichthyobodo*), το μόνο που μπορεί να διακριθεί είναι η κινητικότητά τους ενώ οι περισσότερες δομές είναι ορατές σε μεγέθυνση 400X (Yanong, 2003).

4.3 Μυκητιακές εξετάσεις

Η καλλιέργεια μυκήτων δεν πραγματοποιείται σε επίπεδο ρουτίνας, καθώς οι κυριότεροι παθογόνοι μύκητες, οι *Oomycetes*, μπορούν να αναγνωριστούν χωρίς καλλιέργεια. Παρόλα αυτά, για τη διάγνωση ορισμένων σπάνιων μυκητιακών παθήσεων, απαιτείται η διενέργεια καλλιιεργειών (Noga, 1996).

Κατά την καλλιέργεια μυκήτων, τοποθετείται ένα τμήμα προσβεβλημένου ιστού (περίπου 12mm³) σε τριβλίο πετρί και επωάζεται σε θερμοκρασία δωματίου. Όταν η ανάπτυξη του μύκητα είναι πλέον ορατή (συνήθως μετά από λίγες μέρες), μεταφέρεται ασηπτικά το άκρο του μυκητηλλίου σε νέα καλλιέργεια. Με τον τρόπο αυτό επιτυγχάνεται η μείωση του βακτηριακού φορτίου που πιθανόν είχε εισέλθει στην καλλιέργεια μέσω του ιστού (Noga, 1996).

Για την απομόνωση των non-*Oomycetes* χρησιμοποιείται Sabouraud dextrose agar (SDA) σε δοκιμαστικό σωλήνα υπό κλίση. Οι *Oomycetes* απομονώνονται σε cornmeal agar, ΥρSs ή σε κάποιο άλλο, φτωχό σε θρεπτικά

συστατικά μέσο, για την αναστολή της ανάπτυξης των βακτηρίων που πιθανόν έχουν επιμολύνει την καλλιέργεια. Ενώ η απομόνωση των *Oomycetes* είναι σχετικά εύκολη, η διαδικασία δυσκολεύει από την βακτηριακή επιμόλυνση των αλλοιώσεων, καθώς τα βακτήρια επιβραδύνουν την ανάπτυξή τους, ιδίως των αργά αναπτυσσόμενων μορφών όπως είναι ο μύκητας *Aphanomyces*. Για το λόγο αυτό, σε υποψία έντονης επιμόλυνσης των αλλοιώσεων από βακτήρια, συστήνεται η προσθήκη στο καλλιεργητικό μέσο πενικιλίνης (500U/ml) ή/και στρεπτομυκίνης (0.2μg/ml). Εντούτοις, η ανάπτυξη κάποιων *Oomycetes* (κυρίως οι *Aphanomyces*) αναστέλλεται από την προσθήκη αντιβιοτικών. Η ανάπτυξη των πιο κοινών μυκήτων των ψαριών, της *Saprolegnia* και της *Achlya* δεν επηρεάζεται από την παρουσία αντιβιοτικών ουσιών (Noga, 1996).

4.4 Ιολογία

Η μέθοδος εκλογής στην ιολογία των ψαριών είναι η απομόνωση των ιικών σωματιδίων σε κυτταρικές σειρές. Σε συνδυασμό με την παραπάνω μέθοδο, μπορούν να χρησιμοποιηθούν ακόμη η άμεση παρατήρηση στο ηλεκτρονικό μικροσκόπιο, η ELISA, η PCR και η ιστοπαθολογία (Handler, 2007).

Τα καλύτερα δείγματα για την ιολογία είναι τα ζωντανά ψάρια. Εναλλακτικά, αποστέλλονται ψάρια συσκευασμένα σε ξηρό ή υγρό πάγο. Σε περίπτωση που τα δείγματα δεν είναι δυνατό να αποσταλούν αμέσως, πρέπει να καταψυχθούν το συντομότερο δυνατό, αν και για την περίπτωση μερικών ιών, συστήνεται η ψύξη τους σε θερμοκρασία 4°C, όταν πρόκειται να υποστούν επεξεργασία εντός ολίγων ημερών (Noga, 1996). Οι ιστοί (από ψάρια μεγάλου μεγέθους) που πρόκειται να υποβληθούν σε ιολογικές εξετάσεις τοποθετούνται σε αποστειρωμένο καλλιεργητικό υγρό για να ακολουθήσει η ψύξη και η ομογενοποίησή τους. Τα ψάρια μικρού μεγέθους συνήθως επεξεργάζονται ολόκληρα (Meyers, 2006).

4.5 Ιστολογικές εξετάσεις

Σε περίπτωση που είναι αμφίβολο αν το αίτιο νοσηρότητας ή θνησιμότητας των ψαριών θα εξακριβωθεί με τις παραπάνω εξετάσεις, θεωρείται απαραίτητη η λήψη δειγμάτων για ιστολογικές εξετάσεις, μόνο όμως από ετοιμοθάνατα ψάρια. Τα νεκρά ψάρια δεν αποτελούν κατάλληλο υλικό για ιστολογικές εξετάσεις εξαιτίας της μεταθανάτιας αυτόλυσης των ιστών (Meyers, 2006).

Τα δείγματα ιστών δεν πρέπει να έχουν πάχος μεγαλύτερο από 0.5-1.0cm. Τα ψάρια μικρού μεγέθους (με διάμετρο κοιλιακής κοιλότητας <0.5cm), μπορούν να τοποθετηθούν ολόκληρα σε δ/μα Bouin's ή σε άλλο μονιμοποιητικό υγρό μετά την ευθανασία τους. Στα λίγο μεγαλύτερα ψάρια (με διάμετρο κοιλιακής κοιλότητας >0.5cm), διανοίγεται πρώτα η κοιλιακή τους κοιλότητα και απομακρύνεται το κοιλιακό τοίχωμα μαζί με το βραγχιακό επικάλυμμα, και ακολούθως τοποθετούνται στο μονιμοποιητικό δ/μα, για να επιτευχθεί η καλύτερη διείδυση του. Τέλος, τα ψάρια με μήκος >5cm δεν πρέπει να μονιμοποιούνται ολόκληρα, εκτός αν τα εσωτερικά τους όργανα είναι ικανοποιητικά εκτεθειμένα. Στην αντίθετη περίπτωση λαμβάνονται δείγματα από οποιοδήποτε όργανο που παρουσιάζει αλλοιώσεις, καθώς και από τα υπόλοιπα όργανα για να εκτιμηθεί η σοβαρότητα του νοσήματος. Σε περίπτωση που παρατηρούνται εκτεταμένες αλλοιώσεις, λαμβάνονται δείγματα από την περιφέρεια και από το κέντρο των αλλοιώσεων. Σε γενικές γραμμές, πρέπει να λαμβάνονται δείγματα από το δέρμα, τα βράγχια, το νεφρό, το ήπαρ, το σπλήνα, την καρδιά και το γαστρεντερικό σωλήνα μαζί με το πάγκρεας. Ακόμη, μπορούν να συμπεριληφθούν ο εγκέφαλος, οι μύες, οι οφθαλμοί και η σπονδυλική στήλη (ο εγκέφαλος και οι οφθαλμοί αποτελούν θέσεις όπου εντοπίζεται συχνά η σηψαιμία) (Handlinger, 2007).

Το μονιμοποιητικό υγρό εκλογής για εξετάσεις ρουτίνας είναι το ουδέτερο δ/μα φορμαλίνης 10%. Εξάιρεση αποτελεί η περίπτωση που τα δείγματα περιέχουν μικρού μεγέθους παράσιτα που απομακρύνονται από τα επιθήλια κατά τη διάρκεια της επεξεργασίας, καθώς και όταν οι ιστοί τείνουν να αποχωρίζονται κατά την

επεξεργασία. Στις παραπάνω περιπτώσεις, επιλέγονται τα δ/τα Bouin's και Davidson's (Handlinger, 2007).

Το δ/μα Bouin's είναι κατάλληλο για μικρού μεγέθους δείγματα και ειδικά για μικρά ψάρια που μονιμοποιούνται ολόκληρα. Χρησιμοποιείται ακόμη για τη μονιμοποίηση του δέρματος και των οφθαλμών (Handlinger, 2007). Παρόλα αυτά, το δ/μα Bouin's έχει ενοχοποιηθεί για πιθανή έκρηξη σε ξηρή μορφή, για δύσκολη απομάκρυνση από τους ιστούς και βλάβη στους ιστούς αν δεν απομακρυνθεί πλήρως (Noga, 1996)

Το δ/μα Davidson's συστήνεται για τη μονιμοποίηση των βραγχίων όταν υπάρχει υποψία παρουσίας παρασίτων. Αντίθετα, η φορμαλίνη 10% εξασφαλίζει τη διατήρηση του σχήματος των παρασίτων του δέρματος και των βραγχίων του θαλασσινού νερού (Handlinger, 2007).

Τα δείγματα τοποθετούνται στο μονιμοποιητικό υγρό σε αναλογία 1:10 (Kane, 2005). Αφού ολοκληρωθεί η μονιμοποίηση, τα δείγματα αφυδατώνονται με διαδοχικά περάσματα από δ/τα αλκοόλης. Στη συνέχεια, η αλκοόλη αντικαθίσταται από έναν οργανικό δ/τη και τελικά διοχετεύεται στον ιστό υγρή παραφίνη. Μετά τη στερεοποίηση της παραφίνης, διενεργούνται λεπτές τομές στο μικροτόμο και ακολουθεί χρωματισμός με αιματοξυλίνη-εοσίνη ή άλλες χρώσεις (Black, 2007; Noga, 1996). Αξίζει να σημειωθεί ότι τα βράγχια και το δέρμα που φέρει λέπια πρέπει να υποστούν αφαλάτωση πριν την περεταίρω επεξεργασία τους (Noga, 1996).

4.6 Τοξικολογικές εξετάσεις

Οι τοξικές ουσίες ανιχνεύονται με μεγάλη δυσκολία στους ιστούς με εξαίρεση όταν η συγκέντρωσή τους είναι ιδιαίτερα υψηλή. Για το λόγο οι αναλύσεις για τις τοξικές ουσίες που βρίσκονται στο νερό είναι προτιμότερο να διενεργούνται στο νερό και για τις τοξικές ουσίες που βρίσκονται στην τροφή, να γίνονται στην τροφή. Σε ορισμένες περιπτώσεις όμως επιβάλλεται νομικά η επιβεβαίωση της ανίχνευσης

τοξικών ουσιών και στους ιστούς των ψαριών, στα βράγχια ή στο στομαχικό περιεχόμενο. Αυτό συμβαίνει γιατί τα κατάλοιπα των τοξικών ουσιών παραμένουν για μεγαλύτερο χρονικό διάστημα στους ιστούς από ότι στο νερό (Handlinger, 2007).

Παρόλο που τα προβλήματα τοξικολογικής φύσης δεν είναι συχνά στις υδατοκαλλιέργειες, πρέπει περιστασιακά να λαμβάνονται δείγματα ψαριών και νερού. Για τη διενέργεια τοξικολογικών εξετάσεων αποστέλλονται βράγχια, νεφρός, ήπαρ (50-100gr), χολή (σε αποστειρωμένη σύριγγα), σκελετικοί μύες (τουλάχιστον 200gr) και λιπώδης ιστός. Τα δείγματα για τοξικολογικές εξετάσεις πρέπει να καταψύχονται ταχύτατα και να διατηρούνται σε θερμοκρασία -70°C . Η εξέτασή τους πρέπει να γίνεται το συντομότερο δυνατό μετά τη συλλογή τους. Συνήθως διενεργούνται εξετάσεις για την ανίχνευση φυτοφαρμάκων, εντομοκτόνων και βαρέων μετάλλων ή για την επιβεβαίωση διατροφικών ελλειμμάτων (Moeller, 2007; White, 2000).

ΚΕΦΑΛΑΙΟ 5: ΕΙΔΙΚΗ ΠΑΘΟΛΟΓΙΚΗ ΑΝΑΤΟΜΙΚΗ

ΤΩΝ ΙΧΘΥΩΝ

5.1 ΔΕΡΜΑ-ΥΠΟΔΟΡΙΟΣ ΙΣΤΟΣ

- γκρίζος χρωματισμός (λόγω υπερπαραγωγής βλέννας σε ερεθισμό από παράσιτα π.χ. *Trichodina*, *Trichodinella*, *Tripartiella*)
- απώλεια του στρώματος της βλέννας
- «no mucus skin disease»
- επιδερμική υπερπλασία με πιθανό σχηματισμό θηλοειδών προεκβολών (σε χρόνιο ερεθισμό από πρωτόζωα και μετάζωα παράσιτα, από βακτήρια και τοξίνες, από χημικά και φυσικά αίτια, κατά τη μετάβαση στη σεξουαλική ωριμότητα)
- παρουσία κυανής υπερπλαστικής πλάκας (σε προσβολή από *Ichthyobodo necator*)
- ίνωση (π.χ. σε προσβολή από κωπήποδα όπως είναι ο *Lepreophtheirus pectoralis*)
- επιδερμική υποπλασία (π.χ. σε έλλειψη βιταμίνης A, σε τοξίκωση από βιταμίνη A)
- ατροφία της επιδερμίδας και του χορίου (π.χ. λόγω πίεσης)
- φλεγμονή (δερματίτιδα)
- ελκωτική δερματίτιδα (π.χ. στη δονακίωση, στη δοθιήνωση των σολομοειδών, στην ερυθροδερματίτιδα του κυπρίνου, σε μόλυνση από *Tenacibaculum maritimus*, στο «επιζωοτικό ελκωτικό σύνδρομο» (EUS) που προκαλείται από τον *Arhanomyces invadens*, σε προσβολή από μετάζωα παράσιτα όπως είναι τα κωπήποδα *Lepreophtheirus*, σε ηλιακό έγκαυμα)

- γκριζόλευκες περιοχές με υφή σαν βαμβάκι (σε μυκητιακή δερματίτιδα π.χ. από *Saprolegnia diclina*)
- λειχνοειδούς τύπου δερματίτιδα (π.χ. στην ασθένεια «strawberry»)
- δερματικό οίδημα (σπογκίωση ή υδρωπική εκφύλιση στα πρώτα στάδια παρασιτικών ή βακτηριακών προσβολών, σε υποπρωτεϊναιμία, σε καταστροφή του οσμωρυθμιστικού στρώματος)
- διαβρώσεις (π.χ. σε έλλειψη βιταμίνης A, σε τοξίκωση από βιταμίνη A)
- φλύκταινες (στα πρώτα στάδια βακτηριακών ή μυκητιακών προσβολών)
- δοθιήνες (π.χ. στη δοθιήνωση των σολομοειδών, σε προσβολή από *Carnobacterium piscicola* στα σολομοειδή μετά την ωτοκία)
- κύστεις (π.χ. σε προσβολή από μυξόζωα και μικροσπορίδια)
- σχηματισμός «σακιδίων» ή «θυλάκων» στον κορμό (σε προσβολή από ισόποδα καρκινοειδή της οικογένειας Cymothoidae)
- φυσαλίδες (στη φυσαλιδώδη νόσο)
- πέμφυγες (σε φωτοευαισθησία λόγω χρήσης φαινοθειαζίνης)
- υπεραιμία (π.χ. σε βακτηριαμίες και τοξιναιμίες)
- πετέχειες (π.χ. στην ανοιξιάτικη ιαιμία του κυπρίνου)
- αιμορραγίες (π.χ. σε βακτηριαμίες και τοξιναιμίες)
- υποδόριες αιμορραγίες πίσω από το κρανίο και πάνω από την πλευρική γραμμή [στη μολυσματική νέκρωση των αιμοποιητικών οργάνων(IHN)]
- έμφρακτο (σε δερματική θρόμβωση σε σοβαρές ασθένειες του δέρματος και βακτηριαμίες)
- νέκρωση (π.χ. στην ασθένεια Columnaris, στην ερυθροδερματίτιδα του κυπρίνου, σε υψηλές ιχθυοπυκνότητες, σε ηλιακό έγκαυμα)
- οξεία πηκτική νέκρωση της επιδερμίδας (π.χ. από τη χρήση ισχυρών απολυμαντικών ουσιών)

- ελκωτική δερματική νέκρωση (UDN) των σολομοειδών (κατά τη μετανάστευση του σολομού του Ατλαντικού στο γλυκό νερό πριν την ωοτοκία)
- οζίδια [π.χ. στην μυκοβακτηρίωση, στην ιχθυοφονίαση (το δέρμα παίρνει όψη γυαλόχαρτου), στη λεμφοκύστη που προκαλείται από ιριδοϊό]
- συγγενή φυμάτια στον κυπρίνο (αποτελούν δευτερογενή χαρακτηριστικά του φύλου)
- τραύματα (π.χ. από τα δίχτυα, από κακούς χειρισμούς, από τσιμπήματα πουλιών)
- επιδερμικές ραγάδες (ως αποτέλεσμα οξείας αντίδρασης σε τραυματισμό)
- ουλές (προκύπτουν κατά τη διαδικασία επούλωσης ορισμένων τραυμάτων του δέρματος)
- αποχρωματισμός (λόγω καταστροφής των χρωματοφόρων κυττάρων π.χ. στην ασθένεια Columnaris)
- κίτρινος χρωματισμός (σε αποίκιση από μυξοβακτήρια)
- σκούρος χρωματισμός (π.χ. σε γενικευμένες συστηματικές μολύνσεις, σε απώλεια της όρασης όπως συμβαίνει στον καταρράκτη, σε έντονη διατροφική ανεπάρκεια)
- μαύρος χρωματισμός της ουράς και του μίσχου της (blacktail) (παρατηρείται στην Whirling disease που οφείλεται στο μυξοσπορίδιο *Myxobolus cerebralis*)
- «white spot» (σε προσβολή από *Ichthyophthirius multifiliis*)
- «black spot disease» ή μελάνωση (οφείλεται στη συγκέντρωση μελανίνης γύρω από τις κύστες μετακερκαρίων διγενών παρασίτων όπως είναι η *Cryptocotyle lingua*)
- υπερμελανοποίηση (π.χ. σε μη φυσιολογική επούλωση έλκους)
- αλβινισμός εντοπισμένος ή γενικευμένος (αποτελεί κληρονομική ανωμαλία)
- λευκές πλάκες σκληρής σύστασης (σε ευλογία)

- νεοπλάσματα (π.χ. θήλωμα, καρκίνωμα του πλακώδους επιθηλίου, κακοήθες μελάνωμα, ερυθροφόρωμα, γουανοφόρωμα, ξανθοφόρωμα, ίνωμα, ινοσάρκωμα, λίπωμα, χολεστεάτωμα, αιμαγγείωμα, λεμφοσάρκωμα) (Ferguson, 2006; Roberts, 1989)

5.2 ΑΝΑΠΝΕΥΣΤΙΚΟ ΣΥΣΤΗΜΑ

5.2.1 Βράγχια

- αιμορραγία (π.χ. κατά την έξοδο των μειρακιδίων του παρασίτου *Sanguincola klamathensis*, σε έκθεση των βραγχίων σε οξειδωτικές χημικές ουσίες ή σε παράγοντες που προκαλούν διαλυτοποίηση των κυτταρικών μεμβρανών, στη λοιμώδη αιμορραγική σηψαιμία)
- πετέχειες (π.χ. στην ανοιξιότικη αιμία του κυπρίνου)
- υπεραιμία (π.χ. σε οξεία βακτηριακή νόσο των βραγχίων)
- ωχρότητα (π.χ. σε χρόνια βακτηριακή νόσο των βραγχίων, σε προσβολή από μονογενή παράσιτα και σε οποιαδήποτε κατάσταση που προκαλεί αιμορραγία, σε έντονη διατροφική ανεπάρκεια)
- καφέ χρωματισμός (π.χ. από την επίδραση των νιτρικών που προκαλούν μεθαιμοσφαιριναιμία)
- υπερπαραγωγή βλέννας (ως αντίδραση σε προσβολή των βραγχίων π.χ. σε βακτηριακή νόσο των βραγχίων)
- οξεία και χρόνια φλεγμονή (βραγχίτιδα)
- κοκκιωματώδης και αιμορραγική φλεγμονή των πρωτογενών βραγχιακών νηματίων σε BKD
- ρήξη των βραγχιακών νηματίων (π.χ. σε πρόσληψη ατμοσφαιρικού αέρα)

- έμφρακτα (π.χ. από έμβολα αέρα στην φυσαλιδώδη νόσο, από σηπτικά έμβολα στα βραγχιακά νημάτια όπως συμβαίνει στη δοθιήνωση)
- σύντηξη των δευτερογενών βραγχιακών νηματίων στο τελευταίο τρίτο τους π.χ. σε ανεπάρκεια παντοθενικού οξέος και σε προσβολή των βραγχίων από αμοιβάδες (NGD = κοκκιωματώδης νόσος των βραγχίων)
- σύντηξη γειτονικών δευτερογενών βραγχιακών νηματίων π.χ. σε τοξίκωση από βαρέα μέταλλα (κάδμιο, υδράργυρος, χαλκός) ή σε βακτηριακή νόσο των βραγχίων (BGD)
- υπερπλασία και σύντηξη των πρωτογενών βραγχιακών νηματίων κατά μήκος ολόκληρου του βραγχιακού τόξου καθώς και φλεγμονή π.χ. σε εκτεταμένη παρασίτωση από βλεφαριδοφόρα παράσιτα (*Ichthyophthirius multifiliis*, *Trichodinas*, *Chilodonella spp.*) ή από μαστιγοφόρα παράσιτα (*Ichthyobodo necator*)
- τοπική υπερπλασία των πρωτογενών βραγχιακών νηματίων (π.χ. σε προσβολή από το κωπήποδο *Ergasilus*)
- υποπλασία και καταστροφή της ακεραιότητας του βραγχιακού επιθηλίου (π.χ. σε χρόνια τοξίκωση από βιταμίνη Α)
- ατροφία λόγω πίεσης π.χ. σε προσβολή από κωπήποδα (*Lernaocera branchialis*)
- νέκρωση ή/και βράχυνση των δευτερογενών βραγχιακών νηματίων (π.χ. σε άτυπη βακτηριακή νόσο των βραγχίων, στην ασθένεια columnaris που προκαλείται από το *Flavobacterium columnare*, σε μυκητιάσεις)
- υπερπλασία του βραγχιακού χόνδρου (σε αντίδραση στην παρουσία εκγυστωμένων μετακερκαρίων διγενών παρασίτων)
- βράχυνση του βραγχιακού τόξου (σε ανεπάρκεια βιταμίνης Α)
- καταστροφή του βραγχιακού χόνδρου (π.χ. στο σύνδρομο των ιχθυδίων της ιριδίζουσας πέστροφας)

- δημιουργία ξενωμάτων (π.χ. σε προσβολή από το παράσιτο *Loma salmonae*)
- εξάλειψη των βραγχιακών νηματίων λόγω της παρουσίας μεγάλου αριθμού κύστεων στην PGD των γατόψαρων
- σήψη των βραγχίων (σε βραγχιομύκωση των νεαρών κυπρίνων)
- οζίδια (π.χ. στην λεμφοκύστη)
- κύστεις (π.χ. στην επιθηλιοκύστη, σε προσβολή από *Dermocystidium*)
- φυσαλίδες (στη φυσαλιδώδη νόσο)
- νεοπλάσματα (π.χ. θήλωμα των βραγχιακών νηματίων, χόνδρωμα του βραγχιακού τόξου ή του χόνδρου των βραγχιακών νηματίων, ίνωμα του βραγχιακού τόξου, αδένωμα)
(Ferguson, 2006; Roberts, 1989)

5.2.2 Ψευδοβράγχιο

- ασβεστοποίηση σε περίπτωση νεφροκαλσίνωσης
- νέκρωση σε περίπτωση λιπώδους εκφύλισης του ήπατος
- εκφύλιση και νέκρωση του επιθηλίου (π.χ. στην ασθένεια *columnaris*, ή ως αποτέλεσμα έκθεσης σε τοξικές ουσίες όπως είναι τα φυτοφάρμακα, τα εντομοκτόνα και τα βαρέα μέταλλα)
- παρουσία φυσαλίδων αέρα (σε συνθήκες υπερκορεσμού του νερού σε αέρα)
- νεοπλάσματα (π.χ. αδένωμα) (Ferguson, 2006; Roberts, 1989)

5.3 ΚΟΙΛΙΑΚΟ ΤΟΙΧΩΜΑ

- διάταση [π.χ. στην ανοιξιάτικη ιαιμία του κυπρίνου, στο σύνδρομο «Cichlid bloat», στο σύνδρομο «skinny rot-belly» του λαβρακιού, σε κύστεις νεφρών, ουρητήρων, ήπατος, σε νεοπλάσματα, στη μολυσματική νέκρωση των

αιμοποιητικών οργάνων (IHN), σε έντονο παρασιτισμό του εντέρου π.χ. από τον σκώληκα *Bothriocephalus acheilognathi* στον κυπρίνο, σε προσβολή από το πρωτόζωο *Spironucleus salmonis*, από προνύμφες κεστωδών παρασίτων όπως είναι τα *Ligulla intestinalis*, στην κατάσταση «swimbladder stress ή distress syndrome»]

- ρήξη (π.χ. στο σύνδρομο GDAS) (Ferguson, 2006; Roberts, 1989)

5.4 ΠΕΠΤΙΚΟ ΣΥΣΤΗΜΑ

5.4.1 Στόμα (άνω και κάτω γνάθος)

- υπεραιμία και πετέχειες στις γνάθους (στην εντερική ερυθροστοματίτιδα που προκαλείται από την *Yersinia ruckeri*, σε προσβολή από το *Vibrio splendidus* και σε άλλες βακτηριακές σηψαιμίες)
- διαβρώσεις στις γνάθους (π.χ. σε προσβολή από *Flavobacterium psychrophilum*)
- διάτρηση της γνάθου (σε προσβολή από το βακτήριο *Tenacibaculum maritimum*)
- ιδιοπαθή γναθικά έλκη
- παραμόρφωση της περιοχής, με επαναρρόφηση οστών, πρόπτωση και προς τα κάτω τοποθέτηση όλων των γναθιαίων ιστών και αντικατάσταση των γναθιαίων οστών με ινώδη ιστό (παρατηρείται στην ινώδη οστεοδυστροφία λόγω διατροφικών ανεπαρκειών)
- βράχυνση της άνω γνάθου (αποτελεί συγγενή ανωμαλία)
- υπερόστωση (Ferguson, 2006; Roberts, 1989)

5.4.2 Χείλη

- νεοπλάσματα (π.χ. θήλωμα, cauliflower disease στα χέλια, καρκίνωμα) (Ferguson, 2006; Roberts, 1989)

5.4.3 Στοματική κοιλότητα

- φλεγμονή (π.χ. από τα μετακερκάρια του παρασίτου *Bucephalus polymorphus*)
- έλκη με ταυτόχρονη νέκρωση των οστών της άνω και κάτω γνάθου (σε προσβολή από *Flavobacterium columnare* ή μύκητες)
- νεκρωτική στοματίτιδα (σε προσβολή από το βακτήριο *Tenacibaculum maritimum*)
- πρασινωπός χρωματισμός (παρατηρείται στο λούτσο και είναι άγνωστης αιτιολογίας)
- παράσιτα
- νεοπλάσματα (π.χ. καρκίνωμα) (Ferguson, 2006; Roberts, 1989)

5.4.4 Γλώσσα

- καταστροφή της γλώσσας (από την προσκόλληση και τη διατροφή με τους ιστούς της του ισόποδου καρκινοειδούς *Cymothoa exigua*)
- νεκρωτική γλωσσίτιδα (σε προσβολή από το βακτήριο *Tenacibaculum maritimum*) (Ferguson, 2006; Roberts, 1989)

5.4.5 Δόντια

- νεοπλάσματα (π.χ. οδόντωμα, αδαμαντίνωμα ή καρκίνωμα των οδοντοβλαστών, αμελοβλάστωμα) (Ferguson, 2006; Roberts, 1989)

5.4.6 Φάρυγγας

- νεοπλάσματα (π.χ. αδένωμα, καρκίνωμα) (Ferguson, 2006; Roberts, 1989)

5.4.7 Οισοφάγος

- διαβρώσεις του βλεννογόνου του (π.χ. σε προσβολή από *Flavobacterium columnare*)
- μυκητιακή οισοφαγίτιδα (προκαλείται από τραυματισμό του οισοφάγου από τεμάχια τροφής και δευτερογενή αποίκιση από μύκητες) (Ferguson, 2006; Roberts, 1989)

5.4.8 Στόμαχος

- γαστρική διάταση (π.χ. στο σύνδρομο GDAS, στο σύνδρομο «water belly»)
- λέπτυνση του τοιχώματος του στομάχου (π.χ. στο σύνδρομο GDAS)
- πάχυνση του τοιχώματος του στομάχου (π.χ. στο σύνδρομο «Cichlid bloat»)
- παρουσία μεγάλης ποσότητας ελαίων στο γαστρικό αυλό (στο σύνδρομο GDAS)
- παρουσία βλέννας [π.χ. σε προσβολή από τον *channel catfish virus*, στη λοιμώδη νεκρωτική παγκρεατίτιδα (IPN)]

- παρουσία γαλακτώδους περιεχομένου [στη μολυσματική νέκρωση των αιμοποιητικών οργάνων(IHN)]
- μυκητιακή (νεκρωτική) γαστρίτιδα (π.χ από *Saprolegnia*, *Phoma*, *Candida*)
- νέκρωση του πυλωρού (στη ασθένεια «καλοκαιρινό εντερικό σύνδρομο» της ιριδίζουσας πέστροφας που προκαλείται από το βακτήριο *Candidatus Arthromitus*)
- οζίδια (π.χ. στην μυκοβακτηρίωση, στο σύνδρομο «Cichlid bloat», σε προσβολή από τα παράσιτα *Diphyllbothrium spp.*, *Monobothrium*)
- κύστεις παρασίτων (π.χ. σε προσβολή από μικροσπορίδια και μυξόζωα)
- παράσιτα
- ίνωση του τοιχώματος του στομάχου (σε φλεγμονή ύστερα από ενδοπεριτοναϊκή έγχυση εμβολίου)
- νεοπλάσματα (π.χ. αδενωματώδεις πολύποδες και ινοκαρκίνωμα του στομαχικού βλεννογόνου) (Ferguson, 2006; Roberts, 1989)

5.4.9 Πυλωρικά τυφλά

- καταρροϊκή εντερίτιδα [π.χ. στη λοιμώδη νεκρωτική παγκρετίτιδα (IPN)]
- νέκρωση (στη ασθένεια «καλοκαιρινό εντερικό σύνδρομο» της ιριδίζουσας πέστροφας που προκαλείται από το βακτήριο *Candidatus Arthromitus*)
- πετέχειες [π.χ. στη μολυσματική νέκρωση των αιμοποιητικών οργάνων(IHN)] (Ferguson, 2006; Roberts, 1989)

5.4.10 Έντερο

- φλεγμονή (π.χ. σε προσβολή από *Edwardsiella ictaluri*, *Piscirickettsia salmonis*)

- καταρροϊκή εντερίτιδα στο πρώτο τμήμα του εντέρου [π.χ. στη λοιμώδη νεκρωτική παγκρετίτιδα (IPN), στη ασθένεια «καλοκαιρινό εντερικό σύνδρομο» της ιριδίζουσας πέστροφας που προκαλείται από το βακτήριο *Candidatus Arthromitus*, σε έντονο παρασιτισμό από τον σκώληκα *Bothriocephalus acheilognathi* στον κυπρίνο]
- κοκκιωματώδης εντερίτιδα (οζίδια) (π.χ. στην μυκοβακτηρίωση, τη νοκαρδίωση, στο σύνδρομο «skinny rot-belly» του λαβρακιού, σε προσβολή από ακανθοκέφαλα παράσιτα π.χ. *Pomphorynchus spp.*, από τα παράσιτα *Diphyllobothrium spp.*, *Monobothrium*, σε προσβολή από κοκκίδια π.χ. του γένους *Goussia*, από *Ceratomyxa shasta*, *Myxidium leei*, από μία μυκοτοξίνη)
- νεκρωτική εντερίτιδα [π.χ.στη μολυσματική νέκρωση των αιμοποιητικών οργάνων (IHN), σε προσβολή από *Vibrio*, από *Photobacterium damsela subsp. piscicida*, στην ασθένεια «εντερική νέκρωση» που προκαλείται από το *Vibrio ichthyenteri*, στο σύνδρομο «skinny rot-belly» του λαβρακιού, σε προσβολή από ακανθοκέφαλα παράσιτα π.χ. *Pomphorynchus spp.*, από *Ceratomyxa shasta*, *Myxidium leei*]
- τμηματική νεκροαιμορραγική εντερίτιδα (π.χ. στο «σύνδρομο βακτηριακής εντερίτιδας των νεαρών μπακαλιάρων»)
- διάτρηση του εντέρου (π.χ. στο σύνδρομο «skinny rot-belly» του λαβρακιού, σε προσβολή από ακανθοκέφαλα παράσιτα π.χ. *Pomphorynchus spp.*, από μυξοσπορίδια π.χ. *Ceratomyxa shasta*)
- επικάθιση ινικής στον ορογόνο (π.χ. στο «σύνδρομο βακτηριακής εντερίτιδας των νεαρών μπακαλιάρων»)
- παρουσία παρασιτικών σκωλήκων (π.χ. *Bothriocephalus acheilognathi* στον κυπρίνο)
- διάταση του πρώτου τμήματος του εντέρου (π.χ. στο σύνδρομο GDAS)

- διάταση κατά μήκος του εντέρου [π.χ. στη μολυσματική νέκρωση των αιμοποιητικών οργάνων (IHN), σε έντονο παρασιτισμό από τον σκώληκα *Bothriocephalus acheilognathi* στον κυπρίνο]
- πλήρωση με κιτρινωπό υγρό [π.χ. στη μολυσματική νέκρωση των αιμοποιητικών οργάνων (IHN)]
- άδειος εντερικός σωλήνας [π.χ. στη λοιμώδη αιμορραγική σηψαιμία (VHS)]
- ισχαιμική νέκρωση του εντερικού επιθηλίου (σε προσβολή από *Piscirickettsia salmonis*, σε συστροφή του εντέρου)
- υπερπλασία του εντερικού επιθηλίου (σε προσβολή από *Piscirickettsia salmonis*)
- πάχυνση του εντερικού τοιχώματος λόγω οιδήματος (στη ασθένεια «καλοκαιρινό εντερικό σύνδρομο» της ιριδίζουσας πέστροφας που προκαλείται από το βακτήριο *Candidatus Arthromitus*)
- ημιδιαφάνεια-λέπτυνση του τοιχώματος [π.χ. στη μολυσματική νέκρωση των αιμοποιητικών οργάνων (IHN), σε έντονο παρασιτισμό από τον σκώληκα *Bothriocephalus acheilognathi* στον κυπρίνο]
- αδιαφάνεια-θολότητα του εντερικού τοιχώματος (π.χ. στην ασθένεια «εντερική νέκρωση» που προκαλείται από το *Vibrio ichthyenteri*)
- συμφόρηση (στη ασθένεια «καλοκαιρινό εντερικό σύνδρομο» της ιριδίζουσας πέστροφας που προκαλείται από το βακτήριο *Candidatus Arthromitus*)
- πετέχειες στον ορογόνο χιτώνα [π.χ. στη μολυσματική νέκρωση των αιμοποιητικών οργάνων (IHN)]
- αιμορραγίες του εντερικού βλεννογόνου (στη ασθένεια «καλοκαιρινό εντερικό σύνδρομο» της ιριδίζουσας πέστροφας που προκαλείται από το βακτήριο *Candidatus Arthromitus*)
- υπεραιμία, συμφόρηση και αιμορραγία του ορθού (σε προσβολή από *Piscirickettsia salmonis* και σε οποιαδήποτε σηψαιμική νόσο)

- διαβρώσεις (π.χ. σε έντονο παρασιτισμό από τον σκώληκα *Bothriocephalus acheilognathi* στον κυπρίνο)
- έλκη (π.χ. σε έντονο παρασιτισμό από τον σκώληκα *Bothriocephalus acheilognathi* στον κυπρίνο, από νηματώδη του γένους *Capillaria*)
- κύστεις παρασίτων (π.χ. από μυξόζωα ή μικροσπορίδια όπως είναι η *Pleistophora*)
- πρόπτωση του ορθού (σε προσβολή από *Piscirickettsia salmonis*)
- παρουσία άφθονων, κιτρινωπών, βλεννωδών κοπράνων (στη ασθένεια «καλοκαιρινό εντερικό σύνδρομο» της ιριδίζουσας πέστροφας που προκαλείται από το βακτήριο *Candidatus Arthromitus*)
- απώλεια των εντερικών πτυχών (π.χ. σε προσβολή από *Ceratomyxa shasta*, *Myxidium leei*)
- έμφραξη (π.χ. σε έντονο παρασιτισμό από τον σκώληκα *Bothriocephalus acheilognathi* στον κυπρίνο)
- συστροφή του εντέρου (π.χ. λόγω του κενού που δημιουργείται σε περίπτωση υποπλασίας της νηκτικής κύστης)
- εγκολεασμός (άγνωστης αιτιολογίας)
- νεοπλάσματα (π.χ. αδενοκαρκίνωμα του ορθού) (Ferguson, 2006; Roberts, 1989)

5.4.10.1 Μεσεντέριο

- οζίδια (π.χ. σε προσβολή από τα παράσιτα *Diphyllbothrium spp.*, *Monobothrium*, από *Nocardia asteroides*, στη λεμφοκύστη που προκαλείται από ιριδοϊό)
- πετέχειες (π.χ. στη δοθιήνωση)
- νεοπλάσματα (π.χ. λίπωμα) (Ferguson, 2006; Roberts, 1989)

5.4.11 Έδρα

- υπεραιμία, συμφόρηση και αιμορραγία (σε προσβολή από *Piscirickettsia salmonis* και σε οποιαδήποτε σηψαιμική νόσο, στο σύνδρομο «skinny rot-belly» του λαβρακιού)
- έλκη
- ψευδομεμβράνες από την έδρα [π.χ. στη μολυσματική νέκρωση των αιμοποιητικών οργάνων (IHN), στη λοιμώδη νεκρωτική παγκρεατίτιδα (IPN), στο σύνδρομο «skinny rot-belly» του λαβρακιού, σε προσβολή από το πρωτόζωο *Spironucleus salmonis*] (Ferguson, 2006; Roberts, 1989)

5.5 ΠΕΡΙΤΟΝΑΪΚΗ ΚΟΙΛΟΤΗΤΑ

- φλεγμονή (περιτονίτιδα) (π.χ. σε κακούς χειρισμούς κατά την τεχνητή απομάκρυνση των αυγών λόγω μόλυνσης από εντεροβακτηριοειδή ή άλλα βακτήρια, μετά από ενδοπεριτοναϊκή έγχυση εμβολίου, σε προσβολή από παράσιτα)
- συμφύσεις μεταξύ των κοιλιακών οργάνων (π.χ. σε περιτονίτιδα ύστερα από προσβολή από τα παράσιτα *Diphyllobothrium spp.*, *Monobothrium*, από προνύμφες κεστωδών παρασίτων όπως είναι τα *Ligulla intestinalis* και *Protocephalus ambloplitis*, από νηματώδη όπως είναι η *Philonema agubernaculum*, μετά από ενδοπεριτοναϊκή έγχυση εμβολίου, σε κατακράτηση των αυγών, σε κακούς χειρισμούς κατά την τεχνητή απομάκρυνση των αυγών)
- ασκίτης [π.χ. στη χρόνια μορφή της λοιμώδους αναιμίας του σολομού (ISAV), στην PKD, στη «φλεγμονή της καρδιάς και των σκελετικών μυών» (HSMI),

στο σύνδρομο μυοκαρδιοπάθειας (CMS), στο σύνδρομο «Cichlid bloat», σε προσβολή από *Ceratomyxa shasta*, *Myxidium leei*]

- αιμοπεριτόναιο [π.χ. κατά τη λήψη αίματος από την καρδιά, κατά την τεχνητή απομάκρυνση των αυγών από το ψάρι, σε ανεπάρκεια βιταμίνης K, σε έντονη λιπώδη διήθηση του ήπατος, στο σύνδρομο μυοκαρδιοπάθειας (CMS)]
- παρουσία κιτρινωπού εκκρίματος (π.χ. σε προσβολή από τον *channel catfish virus*)
- παρουσία παρασίτων (π.χ. προνύμφες κεστωδών παρασίτων όπως είναι τα *Ligulla intestinalis* και *Protocephalus ambloplitis*, νηματώδη όπως είναι η *Philonema agubernaculum*) (Ferguson, 2006; Roberts, 1989)
- ενδοπεριτοναϊκές κυστικές δομές (γενετικής αιτιολογίας ή παρασιτικής αιτιολογίας)

5.5.1 ΠΕΡΙΤΟΝΑΙΟ

- φλεγμονή (περιτονίτιδα) (π.χ. στο σύνδρομο «skinny rot-belly» του λαβρακιού, σε διάτρηση του εντέρου από ακανθοκέφαλα παράσιτα π.χ. *Pomphorhynchus spp.*, σε προσβολή από τα παράσιτα *Diphyllbothrium spp.*, *Monobothrium*)
- κοκκιωματώδης περιτονίτιδα (π.χ. στην BKD, στην PKD, στην μυκοβακτηρίωση, σε προσβολή από *Ceratomyxa shasta*, από *Diphyllbothrium spp.*, από μύκητες, ύστερα από ενδοπεριτοναϊκή έγχυση εμβολίου)
- μυκητιακή περιτονίτιδα στο στάδιο του λεκιθικού σάκου (λόγω άμεσης επαφής του λεκιθικού σάκου με το μολυσμένο περιβάλλον)
- σκούρος χρωματισμός (αποτελεί φυσιολογικό εύρημα σε ορισμένα είδη ψαριών)

- εστιακή υπερχρωμάτωση (π.χ. γύρω από εγκυστωμένα μετακερκάρια διγενών παρασίτων)
- διάχυτη υπερχρωμάτωση (λόγω της διήθησης μελανοκυττάρων σε φλεγμονώδη αντίδραση π.χ. σε ενδοπεριτοναϊκή έγχυση εμβολίου)
- πετέχειες (π.χ. σε προσβολή από *Vibrio spp.*)
- νεοπλάσματα (π.χ. μεσοθηλίωμα) (Ferguson, 2006; Roberts, 1989)

5.6 ΔΙΑΦΡΑΓΜΑ

- απλασία ή υποπλασία [πιθανόν οφείλεται στην υψηλή θερμοκρασία (>9°C) κατά την επώαση των αυγών και κατά το στάδιο του λεκιθικού σάκου] (Ferguson, 2006)

5.7 ΛΙΠΟΣ

- απουσία του περιτοναϊκού λίπους (σε έντονη διατροφική ανεπάρκεια)
- νέκρωση του λίπους του υποδερμάτιου πετάλου (σε ψάρια που φέρουν ανοιχτούς χρωματισμούς)
- νέκρωση (σαπυνοποίηση και ασβεστοποίηση)
- πανστεατίτιδα ή «νόσος του κίτρινου λίπους (οφείλεται σε ανεπάρκεια βιταμίνης E)
- πετέχειες [π.χ. στη μολυσματική νέκρωση των αιμοποιητικών οργάνων(IHN), στη δονακίωση] (Ferguson, 2006; Roberts, 1989)

5.8 ΉΠΑΡ

- ηπατομεγαλία (π.χ. στη λιπώδη διήθηση/εκφύλιση του ήπατος, σε υπερβιταμίνωση Α)
- γκριζοκίτρινος χρωματισμός (στην νέκρωση των βραγχίων του κυπρίνου από ιριδοϊό)
- ωχρότητα (π.χ. σε αναιμία, στη λιπώδη διήθηση/εκφύλιση του ήπατος)
- πετέχειες/εγχυμώσεις (σε βακτηριαιμίες και ιαιμίες, σε οξεία έκθεση σε τοξίνες όπως είναι η αφλατοξίνη που παράγεται από τον μύκητα *Aspergillus flavus*)
- αιμορραγίες στο παρέγχυμα [π.χ. στο αιμορραγικό σύνδρομο του σολομού (HSS), στη λοιμώδη αναιμία του σολομού που προκαλείται από ορθομουξοϊό, στη λοιμώδη νεκρωτική παγκρετίτιδα (IPN)]
- συμφόρηση (π.χ. παθητική φλεβική συμφόρηση λόγω καρδιακής νόσου)
- έμφρακτα (σε περίπτωση βακτηριαιμίας)
- απεικόνιση των διευρυμένων αγγείων (σε τοξικές ηπατοπάθειες π.χ. από τοξικά άλγη)
- κοκκιωματώδης ηπατίτιδα (οζίδια) (π.χ. σε προσβολή από τον μύκητα *Ichthyophonus*, από *Piscirickettsia salmonis* στην B.K.D. που προκαλείται από το *Renibacterium salmoninarum*, στη μυκοβακτηρίωση, στην PKD, σε προσβολή από κοκκίδια, από τα νηματώδη *Anisakis* και *Capillaria spp.*)
- αποστήματα (π.χ. στην B.K.D. που προκαλείται από το *Renibacterium salmoninarum*)
- περιηπατίτιδα (π.χ. στην B.K.D. που προκαλείται από το *Renibacterium salmoninarum*)
- παρουσία ινικής [π.χ. στο σύνδρομο μυοκαρδιοπάθειας (CMS), στη «φλεγμονή της καρδιάς και των σκελετικών μυών» (HSMI), μετά από ενδοπεριτοναϊκή έγχυση εμβολίου]

- παρουσία προνυμφών κεστωδών παρασίτων (π.χ. πληροκερκοειδή του *Triaenophorus spp.*)
- παρουσία ωοκύστεων κοκκιδίων που αντικαθιστούν το μεγαλύτερο μέρος του ηπατικού παρεγχύματος (π.χ. *Eimeria*)
- νέκρωση [σε ιογενείς μολύνσεις π.χ. στη χρόνια μορφή της λοιμώδους αναιμίας του σολομού (ISAV), στη λοιμώδη νεκρωτική παγκρετίτιδα (IPN), στη μολυσματική νέκρωση των αιμοποιητικών οργάνων (IHN), στη λοιμώδη αιμορραγική σηψαιμία (VHS), σε βακτηριακές σηψαιμίες, σε τοξικώσεις, σε ανοξικές καταστάσεις, σε προσβολή από τον μύκητα *Aspergillus spp.*]
- γραμμοειδείς νεκρώσεις (λόγω της μετανάστευσης παρασίτων στο ηπατικό παρέγχυμα)
- ηπατικές κύστεις (γενετικής αιτιολογίας)
- ευθρυπτότητα (π.χ. στη λιπώδη διήθηση/εκφύλιση του ήπατος)
- πάχυνση (υπερπλασία) του τοιχώματος των χοληφόρων αγγείων (σε χολαγγειίτιδα ή χολαγγειοηπατίτιδα λόγω χρόνιας έκθεσης σε μολυσμένο περιβάλλον ή λόγω παρουσίας παρασίτων όπως είναι το *Myxidium oviformis*)
- μεταπλασία της χοληφόρου οδού (π.χ. λόγω χρόνιας έκθεσης σε μολυσμένο περιβάλλον)
- νεοπλάσματα (π.χ. αδένωμα ή ηπάτωμα, καρκίνωμα ή ηπατοκυτταρικό καρκίνωμα, χολαγγείωμα, χολαγγειοσάρκωμα, λίπωμα, μελανοϊστιοκύτωμα) (Ferguson, 2006; Roberts, 1989)

5.8.1 Χοληδόχος κύστη

- διόγκωση (π.χ. σε νηστικά ψάρια, σε παρουσία παρασίτων όπως είναι το *Myxidium oviformis*)

- πάχυνση του τοιχώματός της (π.χ. σε παρουσία παρασίτων όπως είναι το *Myxidium oniformis*)
- ίνωση του τοιχώματός της (σε πειραματική έκθεση σε αρσενικό)
- καταστροφή και εξαφάνιση (σε παρασιτισμό από *Ceratomyxa*)
- παρουσία λίθων (η αιτιολογία δεν είναι απολύτως γνωστή, πιθανόν να οφείλονται σε δυσμενείς περιβαλλοντικές συνθήκες)
- αλλαγή του χρώματος της χολής σε κιτρινωπό, σε πρασινωπό και σε μπλε ύστερα από 1, 4 και 6 μέρες νηστεία αντίστοιχα (Ferguson, 2006; Roberts, 1989)

5.9 ΠΑΓΚΡΕΑΣ (εξωκρινής και ενδοκρινής μοίρα)

- νεκρωτική παγκρεατίτιδα [στη λοιμώδη νεκρωτική παγκρετίτιδα (IPN), στη μολυσματική νέκρωση των αιμοποιητικών οργάνων (IHN), σε προσβολή από τον ιό της «νόσου του παγκρέατος» (PD), από τον ιό της «sleeping disease» (SI), από τον *Herpesvirus salmonis*]
- κοκκιωματώδης παγκρεατίτιδα (π.χ. σε προσβολή από μετακερκάρια διγενών παρασίτων)
- ατροφία της εξωκρινούς μοίρας του παγκρέατος [π.χ. σε νηστικά ψάρια, σε προσβολή από τον ιό της «νόσου του παγκρέατος» (PD), από τον ιό της «sleeping disease» (SI), από το παράσιτο *Calypsozona funduli* ή λόγω πίεσης π.χ. λόγω ανάπτυξης παρασίτων στην περιτοναϊκή κοιλότητα]
- νεοπλάσματα (π.χ. αδένωμα του παγκρεατικού πόρου) (Ferguson, 2006; Roberts, 1989)

5.10 ΝΗΚΤΙΚΗ ΚΥΣΤΗ

- διάταση (π.χ. σε φλεγμονή, σε έμφραξη/απόφραξη του πνευματικού αγωγού, σε απότομη μείωση της βαρομετρικής πίεσης, σε διαταραχή της οξεοβασικής ισορροπίας, στην κατάσταση «swimbladder stress ή distress syndrome», στο σύνδρομο GDAS, στην ιογενή εγκεφαλοπάθεια και αμφιβληστροειδοπάθεια)
- ελλιπής παρουσία ή απουσία του αέρα στις λάρβες (πιθανόν λόγω σκελετικών ή μυϊκών ανωμαλιών, λόγω της παρουσίας μεγάλης ποσότητας ελαίων στην επιφάνεια του νερού, λόγω έκθεσης στην διοξίνη TCDD)
- απώλεια του αέρα (π.χ. σε συστηματική προσβολή από τον μύκητα *Phialophora*)
- παρουσία μικρής ποσότητας νερού (λόγω χαλάρωσης του πνευματικού αγωγού)
- πλήρωση με υγρό (π.χ. στο σύνδρομο GDAS)
- παρουσία ξένων σωμάτων
- παρουσία μυκητιακών μυκηλίων (π.χ. *Phoma sp.*)
- παρουσία των παρασίτων *Anguillicola crassus* και *Cystidicola spp.*
- πάχυνση του τοιχώματός της [π.χ. σε προσβολή από κοκκίδια του γένους *Goussia*, από μικροσπορίδια π.χ. *Loma spp.*, από *Lactococcus garviae* και γενικά σε χρόνια φλεγμονή (αεροκυστίτιδα)]
- υπεραιμία/συμφόρηση [σε φλεγμονή (αεροκυστίτιδα) όπως π.χ. στη δονακίωση]
- πετέχειες [σε συστηματικές βακτηριαιμίες και ιαιμίες που προκαλούν οξεία φλεγμονή (αεροκυστίτιδα)]
- αιμορραγίες [π.χ. σε απότομη μείωση της βαρομετρικής πίεσης, σε προσβολή από τον «Largemouth bass» ιριδοϊό, στη «φλεγμονή της νηκτικής κύστης του κυτρίνου» (SBI)]

- διαβρώσεις [σε χρόνια φλεγμονή (αεροκυστίτιδα)]
- έλκη [σε χρόνια φλεγμονή (αεροκυστίτιδα)]
- παρουσία ινικής στην εξωτερική της επιφάνεια [στη «φλεγμονή της νηκτικής κύστης του κυπρίνου» (SBI)]
- τυροειδοποίηση (σε προσβολή από *Nocardia kampfchi*)
- αιμορραγική – νεκρωτική αεροκυστίτιδα (σε προσβολή από μύκητες π.χ. *Phialophora spp.*, σε προσβολή από το πρωτόζωο *Sphaerospora renicola*)
- κοκκιωματώδης αεροκυστίτιδα (σε προσβολή από μύκητες)
- ρήξη (π.χ. σε απότομη μείωση της βαρομετρικής πίεσης)
- υποπλασία
- σύνδεση του πνευματικού αγωγού με τη νηκτική κύστη σε ανώμαλη θέση (π.χ στον σολομό του Ατλαντικού, παρατηρήθηκε σύνδεση κοιλιακά και στο οπίσθιο τμήμα της νηκτικής κύστης)
- νεοπλάσματα (π.χ. ινοσάρκωμα) (Ferguson, 2006; Roberts, 1989)

5.11 ΚΑΡΔΙΑΓΓΕΙΑΚΟ ΣΥΣΤΗΜΑ

5.11.1 Περικάρδιο

- υγρό στην περικαρδιακή κοιλότητα
- αιμοπερικάρδιο [κατά τη λήψη αίματος από την καρδιά, στο σύνδρομο μυοκαρδιοπάθειας (CMS)]
- ινιδώδης περικαρδίτιδα (π.χ. στην Β.Κ.Δ. που προκαλείται από το *Renibacterium salmoninarum*, σε προσβολή από *Pasteurella skynensis*, *Lactobacillus*)
- παρουσία εγκυστωμένων παρασίτων στην περικαρδιακή κοιλότητα (π.χ. *Ichthyocotylurus erraticus*) (Ferguson, 2006; Roberts, 1989)

5.11.2 Καρδιά

- μετακίνηση της καρδιάς προσθίως ή κοιλιακά του ήπατος (σε απλασία ή υποπλασία του εγκάρσιου διαφράγματος)
- αλλαγή του σχήματος της καρδιάς (λόγω απλασίας ή υποπλασίας του εγκάρσιου διαφράγματος)
- ανώμαλη τοποθέτηση της καρδιάς στην καρδιακή κοιλότητα (αποτελεί ανωμαλία άγνωστης αιτιολογίας κατά την οποία η κορυφή της καρδιάς βρίσκεται ραχιαία, πράγμα που οδηγεί σε ανώμαλο σχήμα της καρδιάς)
- κυκλικό ή πεπλατυσμένο σχήμα της κοιλίας (σε υποπλασία του εξωτερικού συμπαγούς στρώματος του κοιλιακού μυοκαρδίου)
- κοιλιακά ανευρύσματα (σε υποπλασία του εξωτερικού συμπαγούς στρώματος του κοιλιακού μυοκαρδίου)
- έμφραξη του αρτηριακού βολβού (από την είσοδο του αιματοφάγου καρκινοειδούς παρασίτου *Lernaocera branchialis*)
- ρήξη του φλεβώδους κόλπου [στο σύνδρομο μυοκαρδιοπάθειας (CMS)]
- παγκρεατική νόσος (PD) (Ferguson, 2006; Roberts, 1989)

5.11.3 Επικάρδιο

- επικάθιση λίπους στο επικάρδιο (παρατηρείται στα εκτρεφόμενα ψάρια)
- επικαρδίτιδα [π.χ. στο σύνδρομο μυοκαρδιοπάθειας (CMS), στη «φλεγμονή της καρδιάς και των σκελετικών μυών» (HSMI)]
- κοκκιωματώδης επικαρδίτιδα (λευκά οζίδια) (σε προσβολή από *Ichthyophonus hoferi*)
- παρουσία μετακερκαρίων διγενών παρασίτων στην επιφάνεια του επικαρδίου (π.χ. *Ichthyocotylurus sp.*, *Stephanostomum spp.*)

- ινοκοκκιωματώδης επικαρδίτιδα (σε προσβολή από διγενή και κεστώδη παράσιτα)
- πάχυνση των επικαρδιακών στρωμάτων (σε βακτηριακή περικαρδίτιδα π.χ. από *Aeromonas salmonicida*, *Renibacterium salmoninarum*, μυκοβακτηρίδια)
- συμφύσεις μεταξύ του επικαρδίου και του περικαρδιακού τοιχώματος (σε προσβολή από διγενή και κεστώδη παράσιτα, ιδιοπαθής στον εκτρεφόμενο βακαλάο)
- υπό-επικαρδιακή ίνωση (ιδιοπαθής ή συνδεόμενη με το σύνδρομο CMS ή με καρδιακές ανωμαλίες) (Ferguson, 2006; Roberts, 1989)

5.11.4 Μυοκάρδιο

- μυοκαρδίτιδα [π.χ. στο σύνδρομο μυοκαρδιοπάθειας (CMS), στη «φλεγμονή της καρδιάς και των σκελετικών μυών» (HSMI)]
- κοκκιωματώδης μυοκαρδίτιδα (λευκά οζίδια) (σε προσβολή από *Ichthyophonus hoferi*)
- πυοκοκκιωματώδης μυοκαρδίτιδα (σε προσβολή από *Renibacterium salmoninarum*)
- εστιακή μυοκαρδίτιδα (σε μετανάστευση στην καρδιά των μετακερκαρίων του διγενούς παρασίτου *Cryptocotyle lingua*)
- πολυεστιακή μυοκαρδίτιδα [σε γενικευμένες ιογενείς νόσους όπως π.χ. στη λοιμώδη αιμορραγική σηψαιμία (VHS) και στην μολυσματική νέκρωση των αιμοποιητικών οργάνων (IHN)]
- νεκρωτική μυοκαρδίτιδα (σε προσβολή από *Flavobacterium psychrophilum*, από ερπητοϊό και από τους μύκητες *Exorhiala* και *Phoma*)
- χρόνια μυοκαρδίτιδα (γύρω από τις προνύμφες διγενών παρασίτων στο τοίχωμα του κόλπου)

- καρδιομυοπάθεια (από χαμηλά επίπεδα βιταμίνης E και/ή σεληνίου)
- νέκρωση και ασβεστοποίηση του εξωτερικού συμπαγούς τμήματος του μυοκαρδίου (ως αποτέλεσμα ολικής εξάλειψης του στεφανιαίου αγγείου ή διατροφικής αιτιολογίας) (Ferguson, 2006; Roberts, 1989)
- καφετί χρωματισμός (σε λιπώδη εκφύλιση του ήπατος)

5.11.5 Ενδοκάρδιο

- σηπτική βαλβιδική ενδοκαρδίτιδα (π.χ. σε προσβολή από *Yersinia ruckeri*)
- οζίδια στο τοίχωμα των βαλβίδων (άγνωστης αιτιολογίας)
- παρουσία θρόμβων στο τοίχωμα της κοιλίας και στον κόλπο [στο σύνδρομο μυοκαρδιοπάθειας (CMS)]
- παρουσία παρασιτικών σκωλήκων (π.χ. *sanguinicolids*)
- ρήξη του τοιχώματος του κόλπου (από τα μετακερκάρια του διγενούς παρασίτου *Diphyllbothrium dentriticum*, στο σύνδρομο μυοκαρδιοπάθειας (CMS)) (Ferguson, 2006; Roberts, 1989)

5.11.6 Αγγεία

- περιφερική υπεραιμία και αιμορραγία (σε βακτηριαμίες και τοξιναιμίες)
- νέκρωση του μέσου χιτώνα και του ενδοθηλίου των αγγείων με ταυτόχρονη έκκριση ινικής (σε προσβολή από *Renibacterium salmoninarum*)
- ενδαρτηρίτιδα (π.χ. σε προσβολή από το μικροσπορίδιο *Loma*)
- αγγείτιδα [π.χ. σε προσβολή από ραβδοϊούς, από *Rickettsia*, στη λοιμώδη αιμορραγική σηψαιμία (VHS)]
- έμφραξη της κοιλιακής αορτής (από την είσοδο του αιματοφάγου καρκινοειδούς παρασίτου *Lernaocera branchialis*)

- αορτική στένωση και θρόμβωση (από την εκβολή υλικού των μεσοσπονδύλιων δίσκων διαμέσου των σπονδυλικών αρτηριών)
- σηπτική θρόμβωση (σε βακτηριαμίες που σχετίζονται με προσβολή από *Aeromonas salmonicida*, *Vibrio spp.*, *Streptococcus spp.*, *Flexibacter*, *Tenacibaculum* και *Renibacterium salmoninarum*, σε σαπρολεγνίαση)
- ανευρύσματα στα αγγεία των βραγχίων ή τηλαγγειεκτασία [π.χ. σε οξεία έκθεση σε τοξικές ουσίες, από κακούς χειρισμούς, κατά τη διαδικασία της ευθανασίας (αποκοπή της σπονδυλικής στήλης), σε προσβολή από καρκινοειδή ή από στρεπτόκοκκο]
- ανευρύσματα στον αρτηριακό βολβό (π.χ. λόγω της υψηλής τάσης που υφίσταται αυτή η δομή, σε προσβολή από βακτήρια και μετακερκάρια διγενών παρασίτων όπως είναι το *Ascocotyle tenuicollis*)
- σχηματισμός οστέινων κύστεων στον αυλό των περιφερικών αγγείων κυρίως των αξονικών μυών και των εξωγενών μυών του οφθαλμού (δημιουργούνται από τα μετακερκάρια του τρηματώδους παρασίτου *Arophallus brevis*)
- ρήξη των αγγείων των βραγχίων (π.χ. από την εκκόλαψη των αυγών και την έξοδο των προνυμφών του παρασίτου *Sanguinicola inermis*)
- αρτηριοσκλήρωση κυρίως της στεφανιαίας αρτηρίας (πιθανόν λόγω της ταχείας ανάπτυξης ή της εισόδου στη σεξουαλική ωριμότητα)
- νεοπλάσματα (π.χ. αιμαγγείωμα, αιμαγγειοσάρκωμα) (Ferguson, 2006; Roberts, 1989)

5.12 ΟΥΡΟΠΟΙΗΤΙΚΟ ΣΥΣΤΗΜΑ

5.12.1 Νεφρός

- διόγκωση (π.χ. στην B.K.D. που προκαλείται από το *Renibacterium salmoninarum*, στην PKD)
- κύστεις στο νεφρικό παρέγχυμα (π.χ. σε χρόνια χημικό ερεθισμό, σε ανωμαλίες ανάπτυξης, σε έμφραξη της ουροποιητικής οδού)
- παρουσία λευκωπού, τυρώδους υλικού στο νεφρικό παρέγχυμα (σε νεφροκαλσίνωση, σε προσβολή από *Nocardia karpachi*)
- συμφόρηση
- αιμορραγίες (π.χ. σε προσβολή από *Edwardsiella ictalluri*, στην οξεία μορφή της λοιμώδους αναιμίας του σολομού (ISAV) και σε άλλες σηψαιμικές νόσους που επηρεάζουν το ενδοθήλιο των αγγείων)
- νεκρωτικές εστίες (π.χ. στην «white spot disease» που προκαλείται από την *Edwardsiella ictalluri*, στη μολυσματική νέκρωση των αιμοποιητικών οργάνων (IHN), στη λοιμώδη νεκρωτική παγκρετίτιδα (IPN), στη λοιμώδη αιμορραγική σηψαιμία (VHS), στην ανοιξιάτικη ιαιμία του κυπρίνου (SVC), σε προσβολή από μύκητες)
- πυοκοκκιωματώδεις νεκρωτικές εστίες (σε προσβολή από *Edwardsiella tarda*)
- οζίδια (π.χ. στην B.K.D. που προκαλείται από το *Renibacterium salmoninarum*, στην PKD, σε προσβολή από μυκοβακτηρίδια, *Nocardia spp.*, μύκητες π.χ. *Ichthyophonus*)
- φλεγμονή (νεφρίτιδα) (π.χ. σε συστηματικές μολυσματικές νόσους, σε προσβολή από το παράσιτο *Acolpenteron ureteroecetes*)
- περинеφρίτιδα (π.χ. στην B.K.D. που προκαλείται από το *Renibacterium salmoninarum*)

- ωχρότητα (π.χ. σε προσβολή από τον *channel catfish virus*)
- κίτρινος-καφέ χρωματισμός (π.χ. από την επίδραση μολύβδου και κασσιτέρου, σε καρδιακή ανεπάρκεια)
- κίτρινες-καφέ εστίες (από τη συλλογή αυγών του παρασίτου *Acolpenteron ureteroecetes*)
- γκρίζοι, βολβοειδείς σχηματισμοί (στην PKD)
- νεοπλάσματα (π.χ. νεφροβλάστωμα, αδενοκαρκίνωμα των ουροφόρων σωληναρίων, αδενοκαρκίνωμα των νεφρικών σωματίων, λεμφοσάρκωμα) (Ferguson, 2006; Roberts, 1989)

5.12.2 Ουρητήρες

- κυστικοί ουρητήρες (σε περίπτωση έμφραξης)
- λευκό χρώμα ουρητήρων (σε νεφροκαλσίνωση) (Ferguson, 2006; Roberts, 1989)

5.13 ΓΕΝΝΗΤΙΚΟ ΣΥΣΤΗΜΑ

5.13.1 Όρχεις

- φλεγμονή (ορχίτιδα) (π.χ. σε βακτηριαμίες και ιαιμίες, αυτοάνοση ορχίτιδα)
- αιμορραγίες (σε βακτηριαμίες και ιαιμίες π.χ. στη λοιμώδη αιμορραγική σηψαιμία)
- τραύματα (από τη μετανάστευση παρασίτων όπως π.χ. του νηματώδους *Philometra*)

- ατροφία (σε προσβολή από το παράσιτο *Philometra* σε ορισμένα είδη ψαριών, λόγω πίεσης από την πλήρωση της περιτοναϊκής κοιλότητας με προνύμφες του σκώληκα *Ligula*)
- οζίδια (π.χ. στην BKD και τη μυκοβακτηρίωση)
- παρουσία ωθηλακίων στους όρχεις (έχει παρατηρηθεί σε ψάρια από έντονα μολυσμένες περιοχές)
- νεοπλάσματα (π.χ. των κυττάρων του Sertoli, σπερματοκύττωμα, λειομύωμα, ινολειομύωμα) (Ferguson, 2006; Roberts, 1989)

5.13.2 Ωοθήκες

- καφετί χρωματισμός και σκληρή σύσταση των αυγών (σε ατρησία και προσπάθεια επαναρρόφησης των ωθηλακίων λόγω αδυναμίας ωτοκίας)
- υπερπλασία και γαλακτώδης όψη των ωθηλακίων (σε προσβολή από το μικροσπορίδιο *Glugea*)
- παρασιτικές κύστες (σε προσβολή από πρωτόζωα όπως π.χ. από τα μυξοσπορίδια *Wardia oninocua* ή τα μικροσπορίδια *Glugea* και *Pleistophora ovariae*)
- κύστες ωθηλακίων (αποτελούν ανωμαλία που δεν συνδέεται με μολυσματική νόσο και παρατηρείται συνήθως σε ψάρια από έντονα μολυσμένες περιοχές)
- ατροφία ωθηλακίων (λόγω πίεσης από το σχηματισμό παρασιτικών κύστεων σε παρακείμενα ωθηλάκια)
- ατροφία των ωθηκών (λόγω πίεσης από την πλήρωση της περιτοναϊκής κοιλότητας με προνύμφες του σκώληκα *Ligula*)
- έντονη διόγκωση των ωθηκών (σε αδυναμία απομάκρυνσης των αυγών)
- αιμορραγίες (σε προσβολή από το παράσιτο *Philometra*)

- ίνωση (σε προσβολή από το παράσιτο *Philometra*)
- παρουσία ορχικού ιστού στις ωοθήκες (έχει παρατηρηθεί σε ψάρια από έντονα μολυσμένες περιοχές)
- νεοπλάσματα (π.χ. λειομύωμα, ινολειομύωμα, ωοθηκικό θηλώδες αδενοκαρκίνωμα) (Ferguson, 2006; Roberts, 1989)

5.14 ΑΙΜΟΠΟΙΗΤΙΚΟ ΣΥΣΤΗΜΑ

5.14.1 Σπλήνας

- σπληνομεγαλία (π.χ. σε προσβολή από βακτήρια π.χ. *Aeromonas spp.*, *Flavobacterium psychrophilum* που προκαλεί το σύνδρομο των ιχθυδίων της ιριδίζουσας πέστροφας (RTFS), στην αναιμία του σολομού από ορθομυξοϊό (ISA), σε προσβολή από *Rickettsia*, αιμοπαράσιτα π.χ. *Trypanoplasma salmositica* και *Haemogregarina sachai*, στην PKD, σε ανεπάρκεια βιταμίνης E, σε υπερβιταμίνωση A, σε σολομοειδή κατά τη διάρκεια της ωοτοκίας)
- οζίδια (π.χ. στην B.K.D. που προκαλείται από το *Renibacterium salmoninarum*, στην παστερέλλωση, την μυκοβακτηρίωση, σε προσβολή από *Rickettsia*, στην PKD, από παράσιτα του αίματος όπως είναι το *sanguinicola inermis*)
- πολλαπλές κύστεις (γενετικής αιτιολογίας)
- περισπληνίτιδα (π.χ. στην B.K.D. που προκαλείται από το *Renibacterium salmoninarum*)
- νέκρωση (π.χ. στην επιζωοτική αιμοποιητική νέκρωση (EHNV), στη μολυσματική νέκρωση των αιμοποιητικών οργάνων (IHN), σε προσβολή από βακτήρια π.χ. *Aeromonas spp.*, από *Rickettsia*)
- χαλικώδης επιφάνεια (σε χρόνια φλεγμονή π.χ. από PKD)

- τυροειδοποίηση (σε προσβολή από *Nocardia kampfchi*)
- σκούρος καφέ χρωματισμός (σε οξείες αιμολυτικές κρίσεις όπως π.χ. στο σύνδρομο EIBS, σε ανεπάρκεια βιταμίνης E, στη λιπώδη εκφύλιση του ήπατος)
- νεοπλάσματα (π.χ. λεμφοσάρκωμα) (Ferguson, 2006; Roberts, 1989)

5.14.2 Θύμος

- αιμορραγίες (από την επίδραση του stress σε ορισμένα ψάρια)
- νέκρωση του επιθηλίου που καλύπτει το θύμο (σε σοβαρές βακτηριακές ή μυκητιακές μολύνσεις της βραγχιακής κοιλότητας)
- υπερπλασία (συνήθως αμφοτερόπλευρη)
- νεοπλάσματα (π.χ. θύμωμα) (Ferguson, 2006; Roberts, 1989)

5.15 ΕΝΔΟΚΡΙΝΕΙΣ ΑΔΕΝΕΣ

5.15.1 Θυρεοειδής αδένας

- υπερπλασία-υπερτροφία (βρογχοκήλη) (λόγω της παρουσίας παραγόντων, π.χ. μόλυνσης, στο υδάτινο περιβάλλον που προκαλούν βρογχοκήλη ή μετά από τη χορήγηση σιτηρεσίου που περιέχει "canola")
- έντονα ερυθρή και συμπαγής εμφάνιση (σε βρογχοκήλη)
- έλκη (σε βρογχοκήλη)
- νεκρωτικές κύστεις γεμάτες με ερυθρωπό υγρό(σε βρογχοκήλη)
- ατροφία (λόγω πίεσης από την παρουσία κοκκιωμάτων σε περίπτωση μυκοβακτηρίωσης)

- φλεγμονή (σε μετανάστευση παρασίτων όπως είναι τα μετακερκάρια διγενών παρασίτων)
- νεοπλάσματα (π.χ. αδένωμα, αδενοκαρκίνωμα) (Ferguson, 2006; Roberts, 1989)

5.15.2 Υπόφυση

- κύστεις (παρατηρήθηκαν μετά από έκθεση στο φυτοφάρμακο trifluralin, ενώ η συχνότητά τους αυξάνεται σε συνθήκες αιχμαλωσίας και με διάφορους χειρισμούς)
- νεοπλάσματα (αδένωμα) (Ferguson, 2006; Roberts, 1989)

5.16 ΝΕΥΡΙΚΟ ΣΥΣΤΗΜΑ

5.16.1 Νευρικός ιστός

- νεοπλάσματα (π.χ. επενδύωμα, σβάννωμα, νευριλίμωμα, γαγγλιονεύρωμα, νευροβλάστωμα) (Ferguson, 2006; Roberts, 1989)

5.16.2 Ενέφαλος

- εστιακή διόγκωση στο ραχιαίο τμήμα του θόλου του κρανίου ακριβώς επάνω από την επίφυση (οφείλεται σε επίκτητο εξωτερικό υδροκέφαλο εξαιτίας χρήσης κάποιων χημικών ουσιών στα εκκολαπτήρια, όπως είναι το πράσινο του μαλαχίτη)
- εγκεφαλοκήλη (σε συγγενείς ή επίκτητες κρανιακές ανωμαλίες)
- εξεγκέφαλος

- διόγκωση πάνω από τον οπτικό λοβό (οφείλεται σε επίκτητο υδροκέφαλο λόγω προσβολής από τον μύκητα *Saprolegnia*)
- αιμορραγίες (π.χ. σε αιμορραγική εγκεφαλίτιδα λόγω προσβολής από *Rickettsia*, σε ανεπάρκεια θειαμίνης)
- φυσαλιδώδης εμφάνιση των μηνίγγων (οφείλεται στην παρουσία μεγάλου αριθμού μετακερκαρίων διγενών παρασίτων)
- παρουσία ενήλικων νηματωδών παρασίτων στις μήνιγγες (π.χ. *Sanguinicola idahoensis*)
- επίκτητη μηνιγγοκήλη (π.χ. μετά από έκθεση σε υψηλά επίπεδα αμμωνίας ή μπρεβετοξίνης)
- κύστεις στο εγκεφαλικό παρέγχυμα (π.χ. σε προσβολή από το πρωτόζωο *Myxobolus balantiocheilī*)
- σχηματισμός ξενωμάτων (π.χ. σε προσβολή από τα μικροσπορίδια *Spraguea lophii*, *Pseudoloma neurophilia*)
- εγκεφαλίτιδα (π.χ. σε προσβολή από *Edwardsiella ictalluri* από τον ιό *Noda*, από μυξοσπορίδια, από το βλεφαριδοφόρο παράσιτο *Philasterides dicentrarchi*, μετά από έκθεση σε εντομοκτόνα)
- μηνιγγίτιδα (π.χ. σε προσβολή από *Edwardsiella ictalluri*, *Streptococcus iniae*, *Eubacterium tarantellus*, από το βλεφαριδοφόρο παράσιτο *Philasterides dicentrarchi*, μετά από έκθεση σε εντομοκτόνα και αφλατοξίνη)
- μηνιγγοεγκεφαλίτιδα (π.χ. σε προσβολή από *Streptococcus iniae*)
- κοκκιωματώδης μηνιγγοεγκεφαλίτιδα (οζίδια) (π.χ. στην BKD, σε μυκοβακτηρίωση, σε προσβολή από *Exophiala salmonis*) (Ferguson, 2006; Roberts, 1989)

5.16.3 Νωτιαίος μυελός

- φλεγμονή του νωτιαίου μυελού (μυελίτιδα)
- αιμορραγίες του νωτιαίου μυελού (σε τραυματισμό από τεμάχια μεσοσπονδύλιων δίσκων που εξωθούνται στο σημείο της μεγαλύτερης καμπυλότητας της σπονδυλικής στήλης, κάτω δηλαδή από το ραχιαίο πτερύγιο)
- συμπίεση (π.χ. κατά το σχηματισμό ραχιαίων και κοιλιακών αποφύσεων στους σπονδύλους, σε προβολή μεσοσπονδύλιου δίσκου)
- νεοπλάσματα (Ferguson, 2006; Roberts, 1989)

5.17 ΜΥΟΣΚΕΛΕΤΙΚΟ ΣΥΣΤΗΜΑ

5.17.1 Οστά

- εξοστώσεις ή αμαρτώματα (π.χ. στις ακτίνες των πτερυγίων ή στις πλευρές)
- οστεοπόρωση (π.χ. μετά από έκθεση σε κάδμιο)
- δυσπλασία (αποτελεί ανωμαλία ανάπτυξης των οστών π.χ. ύστερα από προσβολή από μετακερκάρια διγενών παρασίτων)
- νεοπλάσματα (π.χ. χόνδρωμα, οστεολίπωμα, οστεοίνωμα) (Ferguson, 2006; Roberts, 1989)

5.17.2 Κρανίο

- αποκάλυψη του θόλου του κρανίου και του ραχιαίου τμήματος του εγκεφάλου (οφείλεται σε κρανιακά έλκη λόγω π.χ. προσβολής από θαλάσσια ψείρα στο σολομό ή κανιβαλισμού στα χέλια)

- συρίγγια στον κρανιακό χόνδρο (δημιουργούνται κατά την είσοδο του μύκητα *Exorhiala pisciphila* στον εγκέφαλο)
- διαβρώσεις στο κρανίο (π.χ. στην «hole in the head disease» λόγω προσβολής από μαστιγοφόρα παράσιτα όπως είναι το *Spironucleus* ή βακτηριακής προσβολής του συστήματος της πλευρικής γραμμής, σε προσβολή από *Tetrahymena sp.*)
- παραμόρφωση του κρανίου (σε προσθήκη ορμονών του θυρεοειδούς στην τροφή) (Ferguson, 2006; Roberts, 1989)

5.17.3 Σπονδυλική στήλη

- παραμόρφωση (μετά από επώαση των αυγών σε υψηλές θερμοκρασίες, λόγω γενετικών ανωμαλιών π.χ. τριπλοειδία, λόγω διαιτητικών παραγόντων π.χ. υπερβιταμίνωση Α, σε ανεπάρκεια βιταμίνης C που προκαλεί το «broken back syndrome», σε αδυναμία πλήρωσης της νηκτικής κύστης, σε μολυσματική προσβολή των μεσοσπονδύλιων δίσκων π.χ. από *Flavobacterium psychrophilum*)
- πλευρική, ραχιαία ή κοιλιακή κύρτωση (π.χ. στη Whirling disease λόγω προσβολής από το μυξοσπορίδιο *Myxobolus cerebralis*)
- λόρδωση (εξαιτίας περιβαλλοντικών ή γενετικών παραγόντων, σε ανεπάρκεια βιταμίνης C)
- κύφωση (εξαιτίας περιβαλλοντικών ή γενετικών παραγόντων)
- σκολίωση (π.χ. σε προσβολή από το μικροσπορίδιο *Pseudoloma neurophilia* ή το μυξοσπορίδιο *Myxobolus buri*, εξαιτίας περιβαλλοντικών ή γενετικών παραγόντων, σε ανεπάρκεια βιταμίνης C)
- συμπίεση της σπονδυλικής στήλης ή πλατυσπονδυλία ή σύνδρομο «short tails» (σχετίζεται με μεταπλασία του ιστού της νωτοχορδής σε χόνδρο)

- βράχυνση του πρόσθιου τμήματος της σπονδυλικής στήλης (σε ανεπάρκεια φωσφόρου και βιταμίνης C)
- συγχώνευση διαφόρων τμημάτων (σε ανεπάρκεια φωσφόρου και βιταμίνης C)
- αγκυλωτική σπονδυλίτιδα (εξαιτίας περιβαλλοντικών ή γενετικών παραγόντων)
- κάταγμα της σπονδυλικής στήλης (π.χ. από χτύπημα κεραυνού λόγω έντονης σύσπασης των μυών, σε ανεπάρκεια φωσφόρου και βιταμίνης C)
- σχηματισμός ραχιαίων και κοιλιακών αποφύσεων στους σπονδύλους (λόγω φλεγμονώδους αντίδρασης που ενεργοποιεί τους ινοβλάστες και τα οστεογεννητικά κύτταρα ή σε προσβολή της νωτοχορδής του εμβρύου από τα πλασμόδια του *Mycobolus buckei*)
- εξάρθρημα μεσοσπονδύλιου δίσκου
- ρήξη του σπονδυλικού τμήματος (ως αποτέλεσμα δυσμορφιών της σπονδυλικής στήλης)
- νεοπλασία των σπονδύλων (Ferguson, 2006; Roberts, 1989)

5.17.4 Λέπια

- ανύψωση (ως αποτέλεσμα δερματικού οιδήματος)
- «εξανθήματα ωτοκίας» ή «spawning rash» στο θύλακα των λεπιών (σε προσβολή από *Renibacterium salmoninarum*)
- επαναρόφηση λεπιών (σε δερματική φλεγμονή π.χ. στην ασθένεια «strawberry», σε δερματική θρόμβωση)
- εντοπισμένη παρουσία λεπιών σε ψάρια που φυσιολογικά δεν φέρουν λέπια (παρατηρούνται σε σημεία του δέρματος που έχουν υποστεί βλάβη)

- ανώμαλη διάταξη των λεπιών, με το ελεύθερο άκρο τους να είναι στραμμένο προς τα εμπρός (Ferguson, 2006; Roberts, 1989)

5.17.5 Πτερόνια

- διαβρώσεις («fin rot») (σε προσβολή από βακτήρια, ιούς, παράσιτα και μύκητες ή μετά από φυσικό τραυματισμό)
- απώλεια του ουραίου πτερυγίου (π.χ. σε προσβολή από *Flavobacterium psychrophilum*)
- αιμορραγίες(σε προσβολή από βακτήρια, ιούς, παράσιτα και μύκητες ή μετά από φυσικό τραυματισμό)
- οζίδια (π.χ. στη λεμφοκύστη που προκαλείται από ιριδοϊό) φυσαλίδες (στη φυσαλιδώδη νόσο)
- υπερπλασία-πάχυνση (π.χ. σε χαμηλές θερμοκρασίες νερού) (Ferguson, 2006; Roberts, 1989)

5.17.6 Βραγχιακό επικάλυμμα

- διάβρωση των άκρων του (π.χ. σε βακτηριακή νόσο των βραγχίων)
- ερυθρότητα (π.χ. σε βακτηριακή νόσο των βραγχίων, σε εντερική ερυθροστοματίτιδα)
- βράχυνση του ελεύθερου άκρου του (σε ανεπάρκεια βιταμίνης Α)
- παραμόρφωση των οστών που απαρτίζουν το βραγχιακό επικάλυμμα (σε προσθήκη ορμονών του θυρεοειδούς στην τροφή)
- μόνιμα ανοιχτό βραγχιακό επικάλυμμα (παρατηρείται στην «screamer disease», λόγω αγκύλωσης της άρθρωσης της κάτω γνάθου, σε ανεπάρκεια φωσφόρου και βιταμίνης C) (Ferguson, 2006; Roberts, 1989)

5.17.7 Μύες

- απώλεια μυϊκών μαζών κυρίως στους υπεραξονικούς μύες (σε κακή και ελλιπή διατροφή)
- αιμορραγίες-αιμορραγική μυοσίτιδα [σε συστηματικές μολύνσεις όπως π.χ. στο αιμορραγικό σύνδρομο του σολομού (HSS)]
- εκφύλιση (σε ανεπάρκεια βιταμίνης E και σεληνίου, σε προσβολή από τα πρωτόζωα *Kudoa* και *Tetrahymena spp.*, σε λιπώδη εκφύλιση του ήπατος, στο «sudden death syndrome». Στο τελευταίο σύνδρομο παρατηρείται εκφύλιση κυρίως των ερυθρών μυών)
- νεκρώσεις (π.χ. στη νόσο του παγκρέατος, σε μόλυνση από *Flavobacterium psychrophilum* και σε λιπώδη εκφύλιση του ήπατος. Ακόμη, στο «sudden death syndrome», τη «sleeping disease» και τη φλεγμονή της καρδιάς και των σκελετικών μυών όπου παρατηρείται νέκρωση κυρίως των ερυθρών μυών)
- πολυεστιακή ρευστοποιητική νέκρωση των μυών (π.χ. σε προσβολή από *Aeromonas salmonicida*, από *Flavobacterium psychrophilum*, στη δονακίωση)
- νέκρωση και τυροειδοποίηση (στη μυοπάθεια «Walleye» που είναι άγνωστης αιτιολογίας)
- υγροποίηση (σε προσβολή από το πρωτόζωο *Kudoa*)
- μαλακότητα (π.χ. σε έντονη διατροφική ανεπάρκεια, στα ψάρια του γλυκού νερού που κατακρατούν νερό λόγω ωσμωρυθμιστικής ανεπάρκειας)
- κίτρινος χρωματισμός (σε αποίκιση από μυξοβακτήρια)
- πολυεστιακές μαύρες κηλίδες (στην «blackspot disease» λόγω επικάλυψης μελανίνης γύρω από εγκυστωμένα μετακερκάρια διγενών παρασίτων)
- εντοπισμένος μαύρος χρωματισμός (σε αντίδραση σε ενδομυϊκή χορήγηση εμβολίου)

- γαλακτώδεις, λευκές κηλίδες-γραμμές (σε προσβολή από μικροσπορίδια π.χ. *Pleistophora macrozorcidis* και μυξοσπορίδια π.χ. *Henneguya salminicola*)
- παρουσία ατομικών ή πολλαπλών κύστεων ή ξενωμάτων (σε προσβολή από μικροσπορίδια και μυξοσπορίδια π.χ. *Kudoa*, *Henneguya*)
- φυσαλίδες γεμάτες με δύσσομο αέριο (σε προσβολή από *Edwardsiella tarda*)
- παρουσία εγκυστωμένων προνυμφών νηματωδών παρασίτων (π.χ. *Anisakis*, *Pseudoterranova*)
- διάχυτη υπερχρωμάτωση (λόγω επέκτασης της φλεγμονώδους αντίδρασης του περιτοναίου π.χ. ύστερα από ενδοπεριτοναϊκή έγχυση εμβολίου)
- ελκωτική μυοσίτιδα (π.χ. στο «επιζωοτικό ελκωτικό σύνδρομο» (EUS) που προκαλείται από τον *Aphanomyces invadens*)
- κοκκιωματώδης μυοσίτιδα (οζίδια) (π.χ. σε προσβολή από *Ichthyophonus hoferi*, από *Aphanomyces invadens*, στην PKD)
- παρουσία προνυμφών νηματωδών παρασίτων (π.χ. *Phocanema spp.*, *Contracaecum spp.*)
- σπηλαιώδεις κοιλότητες (π.χ. σε προσβολή από *Renibacterium salmoninarum*, σε σοβαρές περιπτώσεις νεφροκαλσίνωσης)
- τραύματα (π.χ. από επιθέσεις πτηνών ή από το αγκίστρι κατά το ψάρεμα)
- νεοπλάσματα (π.χ. λειομύωμα, ραβδομύωμα, ραβδομυοσάρκωμα, αιμαγγείωμα) (Ferguson, 2006; Roberts, 1989)

5.18 ΑΙΣΘΗΤΗΡΙΑ ΟΡΓΑΝΑ

5.18.1 Οφθαλμός

- κυκλωπία (οφείλεται σε διαφορά στην ταχύτητα ανάπτυξης μεταξύ των δομών του πρόσθιου εγκεφάλου και των ρινικών κοιλοτήτων, σε σχέση με το

υπόλοιπο κρανίο καθώς και σε παράγοντες του περιβάλλοντος που προκαλούν τερατογένεση)

- μικροφθαλμία (κληρονομική ανωμαλία)
- ανοφθαλμία (κληρονομική ανωμαλία)
- εξόφθαλμος [π.χ. σε χωροκατακτητικές οπισθοβολβικές αλλοιώσεις, σε γενικευμένες μολυσματικές νόσους όπως είναι η PKD και η μολυσματική νέκρωση των αιμοποιητικών οργάνων (IHN), σε προσβολή από το πρωτόζωο *Spiroucleus salmonis*, σε καρδιακή νόσο, φυσιολογικό εύρημα σε ορισμένα είδη διακοσμητικών ψαριών, ιδιοπαθής σε παθολογικές καταστάσεις του ψευδοβραγχίου]
- βούφθαλμος (πχ. σε ενδοφθάλμια συγκέντρωση αερίου, δευτερογενώς σε ενδοφθάλμια μόλυνση, δευτερογενώς σε γενικευμένη οφθαλμική νόσο συνδεόμενη με θερμοκρασίες μικρότερες του μηδενός)
- «ζαρωμένος» οφθαλμός (ως αποτέλεσμα τραυματισμού ή μόλυνσης)
- φουσαλίδες αέρα στον οφθαλμό ή στην περιοφθαλμική περιοχή [παρατηρούνται στη νόσο των φουσαλίδων λόγω αύξησης της πίεσης των αερίων (οξυγόνο ή άζωτο) που είναι διαλυμένα στο νερό, πάνω από το επίπεδο κορεσμού ή σε υψηλά επίπεδα διοξειδίου του άνθρακα, λόγω οξέωσης που εντείνεται σε γρήγορους ρυθμούς πρόσληψης της τροφής, σε εναλλαγές της θερμοκρασίας του νερού ή μετά από περιόδους stress]
- θολότητα και οίδημα του κερατοειδούς χιτώνα [σε κερατίτιδα λόγω μόλυνσης του οφθαλμού από βακτήρια (π.χ. *Aeromonas*, *Staphylococcus spp.*, *Pseudomonas spp.* κ.α.), ιούς (Λεμφοκύστη) και πρωτόζωα (*Ichthyophthirius*) ή ανεπάρκειας θειαμίνης, ριβοφλαβίνης και βιταμίνης Α και σε καταρράκτη λόγω μόλυνσης, διατροφικών σφαλμάτων, γρήγορης ανάπτυξης, διακύμανσης της θερμοκρασίας του νερού, έκθεσης σε υπεριώδη ακτινοβολία, υπερκορεσμό του νερού σε αέρα, αλλαγή στην αλατότητα του

νερού, γενετική προδιάθεση, τοξίνες του περιβάλλοντος, τοξική επίδραση των διαφόρων φαρμακευτικών σκευασμάτων, παρασιτική προσβολή, αλλαγές της οσμωτικής πίεσης στα ανάδρομα είδη ψαριών]

- διαβρώσεις του κερατοειδούς χιτώνα (π.χ. σε σκληρίτιδα από *Flavobacterium psychrophilum*)
- έλκη του κερατοειδούς χιτώνα (π.χ. σε μηχανικό τραυματισμό, σε γενικευμένες μολύνσεις, σε προσβολή από κωπήποδα παράσιτα)
- παρουσία της θαλάσσιας ψείρας (*Lepeophtheirus salmonis*) στον κερατοειδή χιτώνα και διάτρησή του κατά την είσοδό της
- ρήξη του κερατοειδούς χιτώνα (σε επιμόλυνση ελκών του κερατοειδούς από ευκαιριακά βακτήρια ή μύκητες)
- αποκόλληση του κερατοειδούς (π.χ. σε έντονη παρασίτωση του οφθαλμού)
- ελκωτική επιπεφυκίτιδα (π.χ. σε προσβολή από κωπήποδα παράσιτα)
- ρήξη του φακού (σε ταχέως αναπτυσσόμενο καταρράκτη)
- παρουσία κενοτοπίων στο φακό (οφείλονται στη συγκέντρωση νερού, σε ταχέως αναπτυσσόμενο καταρράκτη)
- παρουσία στο φακό διγενών παρασίτων (π.χ. *Diplostomum spp.*)
- τραύματα (από αίτια μηχανικά, χημικά, θερμικά, τοξικά, νεοπλάσματα)
- ουλές (μετά από τραυματισμό)
- ρήξη του οφθαλμού (σε πολύ σοβαρή μόλυνση που προκαλεί καταστροφή των οφθαλμικών δομών)
- καταστροφή του οφθαλμού (π.χ. στο σύνδρομο «eye-snapping» λόγω επιθέσεων των ψαριών στους οφθαλμούς άλλων ψαριών που ενδεχομένως παρουσιάζουν αλλοιώσεις)
- σκούρος χρωματισμός της ίριδας (σε ταχέως αναπτυσσόμενο καταρράκτη)
- ατροφία της ίριδας (εξαιτίας ήπιας φλεγμονής της ίριδας, του χοριοειδούς χιτώνα και του ακτινωτού σώματος)

- φλεγμονή (π.χ. ενδοφθαλμίτιδα , πανοφθαλμίτιδα, κερατίτιδα κ.α. ως αποτέλεσμα τραυματισμού, μόλυνσης ή νεοπλάσματος)
- περιοφθαλμική υπεραιμία και αιμορραγία (π.χ. σε βακτηριαιμίες και τοξιναιμίες)
- ενδοφθάλμια αιμορραγία/ύφαιμα (π.χ. μετά από τραυματισμούς, από απότομη αύξηση της πίεσης, σε βακτηριακή πανοφθαλμίτιδα, σε σκληρίτιδα, σε ταχέως αναπτυσσόμενο καταρράκτη, σε ανεπάρκεια βιταμίνης C)
- νεοπλάσματα (π.χ. ίνωμα, λεμφοσάρκωμα, ρετινοβλάστωμα, κακοήθες μελάνωμα) (Ferguson, 2006; Roberts, 1989)

5.18.2 Μυκτήρες

- εκχυμώσεις
- έλκη

5.18.3 Σύστημα της πλευρικής γραμμής

- εξάλειψη του καναλιού της πλευρικής γραμμής λόγω φλεγμονώδους αντίδρασης και παρουσίας κοκκιώδους ιστού (π.χ. σε προσβολή από κωπήποδα παράσιτα όπως είναι το *Colobomatus goodingi* και το *Leposphilus labrei*)

5.19 Έμβρυο

- ανωμαλία ανάπτυξης λεκιθικού σάκου (μετά από έκθεση σε τοξικές ουσίες ή όταν οι γεννήτορες είναι μεγάλης ηλικίας)

- έντονη διόγκωση του λεκιθικού σάκου (π.χ. σε ενδοκοιλιακή μόλυνση από *Saprolegnia*)
- κυανός ή γκρίζος χρωματισμός του λεκιθικού σάκου με ή χωρίς λευκές κηλίδες (σε χρήση ακατάλληλου νερού στο εκκολαπτήριο)
- παρουσία φυσαλίδων στο λεκιθικό σάκο (στη φυσαλιδώδη νόσο)
- σιαμαία δίδυμα άτομα (μετά από έκθεση σε τοξικές ουσίες ή όταν οι γεννήτορες είναι μεγάλης ηλικίας)
- παραμόρφωση της νωτοχορδής (μετά από έκθεση σε malathione)
- νεοπλάσματα (π.χ. τεράτωμα, νεφροβλάστωμα) (Ferguson, 2006; Roberts, 1989)

ΒΙΒΛΙΟΓΡΑΦΙΚΕΣ ΠΑΡΑΠΟΜΠΕΣ

- Bischof, B. The external anatomy of a fish. Δικτυακός τόπος <http://www.petplace.com> (access May, 2007).
- Black, J.J. Gross signs of tumors in great lakes fish: a manual for field biologists. Δικτυακός τόπος <http://www.qlfc.org> (access May, 2007).
- Collins, R., 1993. Principles of disease diagnosis, in Brown L (ed). Aquaculture for veterinarians, fish husbandry and medicine. New York, Pergamon Press. Pp 69-89.
- Ferguson, H.W., 2006. Systemic pathology of fish: a text and atlas of normal tissues in teleosts and their responses in disease, 2nd ed. Scotian press. London, UK.
- Forestry and Natural Resources Purdue University (FNR) 598Z-Aquatic animal health. Laboratory II: Fish and Bivalve necropsy (access August, 2006).
- Fox, R., 2000. Introduction to the anatomy and identification of freshwater fishes. Δικτυακός τόπος <http://www.iim.csic.es> (access May, 2007).
- Handler, J. Collection and submission of samples for investigation of diseases of Fin fish. Δικτυακός τόπος <http://www.disease-watch.com> (access June, 2007).
- Heil, N.P., 2006. Sample collection and submission. NWFHS laboratory procedures manual, second edition.
- Johnson, E.L. Necropsy. Δικτυακός τόπος <http://www.koivet.com> (access May, 2007).
- Kane, A.S., 2005. Descriptive guide to observing fish lesions. Δικτυακός τόπος <http://www.mybay.umd.edu> (access May, 2007).
- Lawler, A. Fish Necropsy. Δικτυακός τόπος <http://www.aquarticles.com> (access May, 2007).

Lewbart, G., 2001. Diagnostic techniques for fish. Δικτυακός τόπος
<http://www.vin.com> (access March, 2007).

Meyers, T.R., 2006. Standard necropsy procedures for Finfish. NWFHS laboratory procedures manual, second edition.

Moeller, R.B., 2007. Fish necropsy and biopsy procedures. Δικτυακός τόπος
<http://www.cichlid-forum.com> (access March, 2007).

Noga, E.J., 1996. Fish disease : diagnosis and treatment. St. Louis, MO, Mosby.

Reimschuessel, R., 2000. Necropsy techniques in aquarium fish. Kirk's current veterinary therapy XIII small animal practice. W.B. Saunders company. Philadelphia, USA.

Report of the AVMA Panel on euthanasia, 2000. JAVMA 218(5):669-696, 2001.

Roberts, R.J., 1989. Fish pathology, 2nd ed. Baillière Tindall. London, England.

Stoskopf, M.K., 1993. Fish Medicine. W.B. Saunders. London, UK.

Svobodová, Z., Vykusová, B., 1991. Diagnostics, prevention and therapy of fish diseases and intoxications. Δικτυακός τόπος <http://www.fao.org> (access October, 2007).

White, M.R., 2000. Performing diagnostic procedures on salmonid fishes. Compendium on continuing education for the practicing veterinarian. 22(11):S160-166.

Yanong, R.P.E., 2003. Necropsy techniques for fish. Seminars in avian and exotic pet medicine. 12(2):89-105.

<http://www.ciencias.udg.es>

<http://www.floridaconservation.org>

<http://www.msrb.sunysb.edu>

<http://www.msstate.edu>

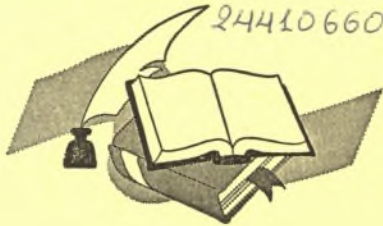

ΛΗΞΗ	ΟΝΟΜΑΤΕΠΩΝΥΜΟ ΔΑΝΕΙΖΟΜΕΝΟΥ

**ΠΑΝΕΠΙΣΤΗΜΙΟ ΘΕΣΣΑΛΙΑΣ
ΒΙΒΛΙΟΘΗΚΗ**

Τηλ.: ~~74-760-61~~

2441066080



ΠΑΝΕΠΙΣΤΗΜΙΟ
ΘΕΣΣΑΛΙΑΣ



004000092416