

**DINAMIKUS IZOTÓP VENOGRAFIA SZEREPE  
A KRÓNIKUS VÉNÁS ELÉGTELENSÉG DIAGNÓZISÁBAN  
ÉS ÚJ MŰTÉTI MÓDSZEREK EREDMÉNYEINEK  
ELEMZÉSE**

Ph.D. értekezés

**Dr. Menyhei Gábor**

Programvezető: Dr. Róth Erzsébet egyetemi tanár  
Kísérletes Sebészeti Intézet

Pécsi Tudományegyetem  
Általános Orvostudományi Kar  
Sebészeti Tanszék, Pécs

2000.

## Tartalomjegyzék

<b>1. Bevezetés</b> .....	<b>3</b>
<b>2. Célkitűzések</b> .....	<b>7</b>
<b>3. Beteganyag és módszer</b> .....	<b>9</b>
3.1. <i>Dinamikus izotóp venográfia alkalmazása alsó végtagi vénás elégtelenség         diagnózisában</i> .....	9
3.1.1. Belépési idő vizsgálata .....	9
3.1.2. Sebességgel korrigált beütésszám érpályák kapacitásának vizsgálatára .....	11
3.1.3. Modellkísérlet párhuzamos érpályák kapacitásának összehasonlítására .....	13
3.1.4. Vénabillentyű-elégtelenség vizsgálata .....	13
3.2. <i>Palma-műtét késői eredményeinek vizsgálata izotóp venográfiával</i> .....	14
3.3. <i>Paratibialis fasciotomia eredményeinek vizsgálata</i> .....	16
3.4. <i>Endoszkópos perforáns disszekció eredményeinek vizsgálata</i> .....	17
3.4.1. Klinikai eredmények vizsgálata .....	17
3.4.2. Lábszári izompumpa funkció vizsgálata .....	20
<b>4. Eredmények</b> .....	<b>21</b>
4.1. <i>Dinamikus izotóp venográfia</i> .....	21
4.1.1. Belépési idő vizsgálata .....	21
4.1.2. Érpályák kapacitásának összehasonlítása .....	23
4.1.3. Modellkísérlet párhuzamos érpályák kapacitásának vizsgálatára .....	25
4.1.4. Vénás reflux vizsgálata dinamikus izotóp venográfiával .....	26
4.2. <i>Palma-műtét késői eredményei</i> .....	27
4.3. <i>Paratibialis fasciotomia eredményei</i> .....	28
4.4. <i>Endoszkópos perforáns disszekció eredményei</i> .....	29
4.4.1. Klinikai eredmények .....	29
4.5. <i>Fotopletizmográfia eredményei</i> .....	30
<b>5. Megbeszélés</b> .....	<b>32</b>
5.1. <i>Dinamikus izotóp venográfia</i> .....	32
5.2. <i>Palma-műtét</i> .....	35
5.3. <i>Paratibialis fasciotomia</i> .....	37
5.4. <i>Endoszkópos perforáns disszekció</i> .....	38
<b>6. Következtetések, tézisek</b> .....	<b>41</b>
<b>7. Irodalomjegyzék</b> .....	<b>43</b>
Rövidítések jegyzéke .....	48

## 1. Bevezetés

Az alsó végtagi vénás elégtelenség a fejlett országokban az egyik leggyakoribb betegség. Epidemiológiai tanulmányok a visszértelenség gyakoriságát a definíciótól és a vizsgálómódszertől függően férfiaknál 12-40, nőknél 25-60%-ban adják meg (1, 2, 3). Az *ulcus cruris venosum* (továbbiakban *ulcus cruris*) gyakorisága az átlag populációban különböző tanulmányok alapján 0,2 és 3,6% közötti (4, 5). A közelmúltban végzett hazai tanulmány nem ismert, azonban Sas, Bonyhádi és Radó régebbi felmérése alapján Magyarországon a krónikus vénás elégtelenség gyakorisága 3-5%, az *ulcus cruris* miatt kezelt betegek aránya 1% körüli (6). A statisztikai adatok alapján bizonyítható, hogy a vénás betegségek miatti kezelés nagy megterhelést jelent mind az egészségügynek, mind a költségvetésnek.

Szélesebb értelemben véve a krónikus vénás elégtelenség (KVE) fogalmába tartozik valamennyi alsó végtagot érintő krónikus vénás keringési zavar, melynek patofiziológiai alapja a vénás nyomás növekedése. Klinikai tünetei a kórkép súlyosságától függően változatosak: a különböző fokú visszértágulatoktól kezdve az ödémán és a jellegzetes bőrtüneteken keresztül az aktív lábszárfekélyig terjednek. Az elmúlt évtized kutatási eredményei lehetővé tették, hogy a KVE hagyományos osztályozási formáit (Widmer-féle klasszifikáció, primer vagy szekunder vénás elégtelenségre történő felosztás) egy sokkal pontosabb, részletesebb, a klinikai gyakorlatban és a tudományos munkában is jól használható osztályozás váltsa fel. Ez az új CEAP klasszifikáció az alsó végtagi krónikus vénás elégtelenséget négy fő szempont szerint osztályozza: a klinikai kép (C), az etiológia (E), az anatómia (A), és a patofiziológia (P) alapján (7).

A klinikai kép alapján 7 súlyossági fokozatot különít el:

- 0 Nincs látható vagy tapintható jele a vénás betegségnek
- 1 Teleangiectasiák , retikuláris vénák
- 2 Visszértágulatok
- 3 Ödéma bőrelváltozások nélkül
- 4 Vénás eredetű bőrelváltozások (hiperpigmentáció, lipodermatosclerosis, ekcéma)
- 5 Bőrelváltozások gyógyult ulcussal
- 6 Aktív *ulcus cruris*

Az etiológia alapján a vénás elégtelenség lehet kongenitális (C), primer (P), vagy szekunder (S). Anatómiailag a klasszifikáció megkülönböztet superficialis (S), mély (D) és perforans (P) elégtelenséget. A patofiziológia szempontjából a tünetek származhatnak refluxból (R), obstrukcióból (O) vagy mindkettőből (R.O).

Néhány évtizeddel ezelőtt a vénás betegségek diagnózisát a klinikusok relative egyszerű és könnyű feladatnak tekintették. Rutin anamnézis-felvétel és fizikális vizsgálat valamint a klinikai kép megjelenése alapján látszólag magabiztosan különítették el a primer varicositast a poszttrombotikus szindróma tünetegyüttesétől. A patofiziológiai háttér ismeretének hiánya azonban gyakran vezetett a kezelés eredménytelenségéhez, a tünetek kiújulásához. A pontos patofiziológiai ismeretek szükségességének felismerése az utóbbi 25-30 évben számos invazív és noninvazív diagnosztikus módszer kifejlődéséhez vezetett. A flebográfia és a flebodinamometria alkalmazása nagy előrelépést jelentett a KVE objektív diagnosztikájában, azonban mindkét módszernek jelentős hátrányai vannak: invazívak, időigényesek, költségesek, nem mindig elérhetők (8). Szerepüket ezért egyre inkább noninvazív vizsgálómódszerek vették át. Ilyen például a Doppler ultrahang, az izotóp venográfia, a pletizmográfia különböző formái, és különösképpen a Duplex scan, mely az utóbbi tíz évben mind az akut, mind a krónikus vénás betegségek diagnózisának standard módszere lett (9, 10, 11).

Az izotóp venográfiát kezdeti formájában már a 80-as évek közepén használtuk intézetünkben, s ebben úttörő szerepe volt Dr. Márk Bertalanak (12). A módszert egyszerűségénél, jó reprodukálhatóságánál fogva alkalmasnak tartottuk arra, hogy továbbfejlesztve új alkalmazási területeket kutassunk. Az izotóp venográfia hagyományos módszere a nyugalmi vénás áramlást vizsgálta infúziós technikával (13, 14). Ezzel szemben mi a terhelésre jelentkező fokozott áramlás dinamikáját elemeztük a pletizmográfiás méréseknél használt vénás okklúziós teszt segítségével.

Az izotóp venográfiás felvétel elemzése során gyakran észlelhetők denzitásbeli különbségek egyes érpályák különböző szakaszai illetve párhuzamos érpályák között. Az intenzív ábrázolás nem jelent önmagában nagy kapacitású áramlást, hiszen a lassan áramló vér a pangás miatt is okozhat intenzív jelölődést a stagnáló izotóp jelenléte miatt, a hosszú expozíció következtében. Fordítva is igaz, hogy nem csak a gyors áramlású érpálya ábrázolódhat halványabban, hanem

a részlegesen elzáródott, valóban kis kapacitású érszakasz is. Ezek alapján új módszert kerestünk a vénás érpályák kapacitásának összehasonlító elemzésére. Hasonlóképpen, a módszer továbbfejlesztésével alkalmassá kívántuk tenni az izotóp venográfiát a vénák billentyű-elégtelenségének kimutatására. További célunk az volt, hogy meghatározzuk helyét, indikációs körét a krónikus vénás elégtelenség diagnosztikus módszerei között.

Palma és Esperon 1960-ban írták le a femoro-femoralis crossover saphena bypass egyoldali vena iliaca okklúzió megoldására (15). A Palma-műtét a 70-es években elfogadott módszerré vált. Az elmúlt 20 évben számos közlemény jelent meg, mely részben műtétechnikai módosításokat tartalmazott, részben klinikai eredményeket elemzett (16, 17, 18, 19, 20)). Jelentősebb beteganyagon végzett tanulmány azonban, mely késői klinikai eredményeket tartalmazna alig található az irodalomban, noha a vénás rekonstrukciós sebészetben egy műtét valós értéke csak a hosszú távú eredmények ismeretében ítéltető meg. A Palma-műtéten átesett betegeken végzett klinikai tanulmányunk célja az volt, hogy izotóp venográfiás vizsgálatokkal meghatározzuk a bypassok késői nyitvamaradási arányát és értékeljük a késői klinikai eredményeket.

Az insuficiens perforáns vénák szerepe a KVE patofiziológiájában máig vitatott. Számos szerző, köztük Labropoulos, Stuart és Zukowski Duplex scan-nel végzett vizsgálataikkal szoros összefüggést mutattak ki a vénás elégtelenség súlyossága és az insuficiens perforáns vénák között (21, 22, 23). Ugyanakkor Nicolaides és mások ezt nem tudták igazolni (24, 25). Az azonban egyértelmű, s ez már Linton munkássága óta ismert, hogy az elégtelen perforáns vénák műtéti megszakítása az ulcus cruris gyógyulásához vezet (26). A perforánsok ellátásának több módszere alakult ki. Linton és Cockett hosszú metszésből, széles feltárással végezte a műtétet. Ennek következtében a szövödmények (elsősorban sebgyógyulási zavarok) aránya meglehetősen magas volt (27). Mások több kis metszésből végezték a perforánsok lekötését és értek el figyelemre méltó klinikai eredményeket. Ez a módszer sem volt mentes azonban a szövödményektől, hiszen az ulcus környéki vagy alatti elégtelen perforáns véna ellátása ugyanúgy sebgyógyulási zavarokhoz vezet (28). Hach a 80-as évek elején írta le a paratibialis fasciotómiát (PTF), mely a beteg bórterülettől távol ejtett metszésből, szubfasciálisan bevezetett hosszú, ún. Metzenbaum-ollóval vakon szakítja meg a mediális perforánsokat, majd behasítja a mediális izomrekesz fasciáját. (29). A

műtét jó rövidtávú eredményeket adott, azonban késői klinikai eredménnyel az irodalomban nem találkoztunk. Ezért érdekesnek tartottuk ezt a kérdést vizsgálni és klinikai tanulmányban az általunk végzett PTF késői klinikai eredményeit elemezni.

A perforáns vénák ellátásában új fejezetet nyitott az endoszkópos módszer bevezetése (30). A 90-es évek közepétől számos tanulmány számol be kedvező klinikai eredményekről (31, 32). Nem tisztázott azonban, hogy a kedvező klinikai eredmények együtt járnak-e a vénás hemodinamika változásával. Ennek a kérdésnek a tanulmányozására, valamint az intézetünkben eddig végzett endoszkópos perforáns dissectio (EPD) klinikai eredményeinek elemzésére prospektív vizsgálatot kezdtünk.

## **2. Célkitűzések**

### **1. *Egy új diagnosztikus módszer, a dinamikus izotóp venográfia (továbbiakban DIV) kidolgozása és alkalmazhatóságának értékelése az alsó végtagi krónikus vénás elégtelenség vizsgálatára***

- A belépési időnek, mint a vénás keringés hemodinamikai jellemzőjének vizsgálatával annak igazolása, hogy ez a kvantitatív érték alkalmas az alsó végtagi vénás keringés állapotának jellemzésére.
- Modellkísérlet segítségével annak bizonyítása, hogy a sebességgel korrigált betűtesszám alkalmas különböző érpályák kapacitásának összehasonlítására.
- Új eljárás kidolgozásával a DIV alkalmassá tétele vénabillentyű-elégtelenség, reflux bizonyítására a mélyvénákban.
- A DIV értékének elemzése vénás reflux vizsgálatában összehasonlítva Duplex scan-nel végzett reflux-vizsgálat eredményeivel.
- A vizsgálómódszer indikációs körének, helyének meghatározása a KVE diagnosztikájában.

### **2. *Palma-műtétek hosszú távú eredményeinek értékelése***

- Az általunk végzett Palma-bypassok késői nyitvamaradási arányának meghatározása DIV segítségével.
- A DIV szerepének meghatározása a műtét indikációjának felállításában.
- Izolált véna iliaca elzáródás és több mélyvéna-régiót érintő poszttrombotikus mélyvéna elégtelenség esetén végzett Palma-műtétek eredményeinek összehasonlításával javaslattétel a műtéti eljárás indikációjának pontosítására.

### **3. *Paratibialis fasciotomia késői klinikai eredményeinek értékelésével a módszer indikációjának megítélése***

### **4. *Egy új műtéti módszer, az endoszkópos perforans dissectio eredményeinek vizsgálata***

- A műtét klinikai kimenetelének értékelése súlyos, konzervatív kezelésre nem gyógyuló vénás lábszárfekélyek esetén.

- Műtét előtt és után végzett fotopletizmográfiás vizsgálattal a lábszári izompumpa-funkció változásának meghatározása mélyvénás elégtelenség esetén és ép mélyvénás billentyűfunkció mellett.
- Korreláció elemzése a klinikai kép javulása és a lábszári izompumpa-funkció változása között.




### **3. Beteganyag és módszer**

#### **3.1. Dinamikus izotóp venográfia alkalmazása alsó végtagi vénás elégtelenség diagnózisában**

##### **3.1.1. Belépési idő vizsgálata**


A végtagok vénás keringésének vizsgálatára egy új izotóp venográfiás módszert dolgoztunk ki (33). A vizsgálóasztalon, a gamma-kamera (MB 9101, Gamma Művek Budapest) alatt fekvő betegen 9-13 kPa (60-90 Hgmm) nyomású vénás okklúziót hozunk létre a térd alatt felhelyezett mandzsettával. Három perc kivárást, pangatás után adjuk be a radiofarmakont, a  $^{99m}\text{Tc}$ -DTPA-t (diethylen-triamin-penta-acetát) 185 MBq egyszeri dózisban, fél ml volumenű bólusban a saphena magna egy lábháti végágába. Ezt követően azonnal oldjuk az okklúziót és indítjuk a számítógépes felvételezést. A vizsgálat során egy statikus felvétel és egy dinamikus felvételsorozat készül 0,3 másodperces intervallumokkal, melyet a vizsgálat befejezése után számítógépes programmal értékelünk. Először a femorális régióról készül felvételsorozat, majd a medencei vénák területéről.

A felvételsorozat számítógépes értékelése során a szummációs képre ROI-kat (region of interest) helyezünk, majd a kijelölt ROI-k számítógépes programmal elkészített idő-aktivitás görbéjén meghatározzuk a belépési időt az inguinális régióban a vena saphena magna és a vena femoralis superficialis összeömlésénél (sapheno-femorális junkció), mindkét érpályán külön-külön. A tesztsituáció ismerete alapján a belépési idő (minimal transit time, MITT) azt az időintervallumot jelenti, amely a radiofarmakonnak a vénás érpályába bólusban történt beadása és a vizsgált helyre a vérárammal együtt történő megérkezése között eltelik (1. ábra).



1. ábra: DIV számítógépes képe a combcsakacsról és a medencei régióról (fém vénás rendszer). Idő-aktivitás görbe és a felhelyezett ROI-k alapján meghatározott belépési idők.

Krónikus vena iliaca elzáródás és femoro-femorális crossover saphena bypass (Palma-műtét) eseteiben a radiofarmakon spontan kollaterálisokon illetve a saphena bypasson keresztül az ellenoldali vena iliaca externába történő belépési idejét (crossover minimal transit time, CMITT) is meghatározzuk (2. ábra).



2. ábra: Bal oldali vena iliaca elzáródás izotóp venográfiás vizsgálatának képe. ROI-k kijelölési helye a VSM, a VFS és a jobb vena iliaca externa fölött (CMITT)

A POTE majd a PTE ÁOK Központi Radioizotóp Laboratóriumában 1984. és 2000. között 803 beteg 864 végtagján végeztünk dinamikus izotóp venográfiát. A vizsgálat indikációja 638 vizsgálat során alsóvégtagi krónikus vénás elégtelenség volt. Az értekezés ez utóbbi beteganyagot tárgyalja. A fennmaradó esetekben egyéb indikáció (felső végtagi akut vagy krónikus vénás betegségek, alsó végtagi mélyvénás trombózis gyanúja) miatt történt az izotópos vizsgálat.

Egy 72 beteget magában foglaló klinikai tanulmányban a belépési időt a vena saphena magna és a vena femoralis superficialis összeömlés előtti szakaszán vizsgálva egészséges kontroll végtagok áramlási viszonyaihoz hasonlítottuk primér varicositas okozta KVE, a vena iliaca elzáródás okozta poszttrombotikus szindróma kompenzált és dekompenzált vénás keringésű eseteit (33). A betegek csoportokba sorolása a klinikai kép és kontrasztanyag flebográfia alapján történt (1. táblázat). Vizsgáltunk ezen kívül 21 flebográfiával igazolt vena iliaca okklúzió miatti vénás elégtelenségben szenvedő beteget, akiknél az inguinális hajlat belépési ideje mellett a spontán szuprapubikus kollaterálisok átvezetési idejét (CMITT) is mértük. A vizsgálatot megismételtük Palma-műtét után 1 héttel, 6 hónappal majd 1 évvel és a CMITT értékének változását elemeztük. A statisztikai analízist student t próbával végeztük.

1. táblázat. MITT (minimal transit time) vizsgálata izotóp venográfiával

	Normál kontroll	Vena iliaca elzáródás kompenzációval	Vena iliaca elzáródás kompenzáció nélkül	Primer varicositas
Esetszám	20	26	12	14

### 3.1.2. Sebességgel korrigált beütésszám érpályák kapacitásának vizsgálatára

A dinamikus izotóp venográfia során egy adott érszakaszon mért beütésszám az átáramló vér mennyiségén kívül a folyadék áramlásának sebességétől is függ. Az érpálya adott szakaszán az áramlás sebessége meghatározható.

Két vonal-ROI-t helyezünk a számítógép képernyőjén megjelenített vénás érpálya szummációs képére (ROI<sub>1</sub>, ROI<sub>2</sub>) (3. ábra).

Idő-aktivitás görbét készítve mindkét transit time meghatározható (t<sub>1</sub>, t<sub>2</sub>), míg a két ROI távolsága a képernyőn pixelben mérhető. A használt gamma kamera esetén egy pixel 0,44 cm-nek felel meg. A jól ismert

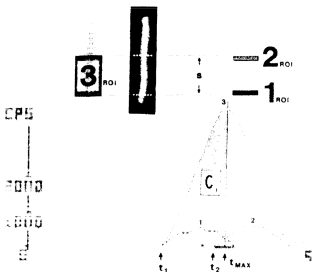
$$v = \frac{s}{t_1 - t_2}$$

formulából az áramlás sebessége kiszámítható.

Az adott vénaszakasz izotóp-aktivitásának elemzésére a ROI<sub>1</sub> és ROI<sub>2</sub> közötti területet egy harmadik ROI-val kerítjük be. Ennek az egész vizsgálandó területet befedő ROI<sub>3</sub>-nak az idő-aktivitás görbéjéből meghatározzuk a t<sub>max</sub>-ig terjedő görbe-szakasz alatti beütésszámot (C<sub>i</sub>) (3. ábra). Ennek időegységre eső értéke (CPS<sub>i</sub>) a

$$CPS_i = \frac{C_i}{t_{max} - t_1}$$

formulából számítható ki. A sebességgel korrigált beütésszámot a CPS<sub>i</sub> és a sebesség szorzata adja (34).



3. ábra. Sebességgel korrigált beütésszám meghatározása idő-aktivitás görbe alapján (magyarázat a szövegben)

A klinikai gyakorlatban két fő indikációs területen alkalmaztuk a sebességgel korrigált betűesszám vizsgálatát: egyrészt a combszakaszon a vena saphena magna és a vena femoralis superficialis kapacitásának összehasonlítására, másrészt annak megítélésére, hogy az alsó végtagról érkező vérvolumen elszállítása milyen arányban oszlik meg az esetlegesen részlegesen rekanalizálódott vena iliaca és a spontán szuprapubikus illetve kismedencei kollaterálisok között.

### **3.1.3. Modellkísérlet párhuzamos érpályák kapacitásának összehasonlítására**


A dinamikus izotóp venográfias vizsgálatok alapján a sebességgel korrigált betűesszám alkalmasnak tűnt érpályák kapacitásának összehasonlítására. Ennek kísérleti körülmények között történő igazolására modellkísérletet terveztünk. Két különböző átmérőjű polietilén csővecskét csatlakoztattunk egymáshoz és gamma kamera alá helyeztük. Infúziós pumpával 20 ml/perces áramlási sebességgel folyamatosan fiziológiás sóoldatot áramoltattunk át rajtuk, majd bólusban 37 MBq <sup>99m</sup>Tc-DTPA-t injektáltunk az oldatba, miközben dinamikus felvételsorozatot készítettünk a vastagabb és a vékonyabb csőszakaszon a radiofarmakon áramlásáról. Az áramlás adatait a DIV értékeléséhez használt számítógépes program segítségével elemeztük (34). A kísérletet 5 alkalommal a leírt körülmények között, majd újabb öt esetben lassúbb áramlás (10 ml/perc) mellett megismételtük, hogy a módszer reprodukálhatóságáról meggyőződjünk.

### **3.1.4. Vénabillentyű-elégtelenség vizsgálata**

A dinamikus izotóp venográfia módszerének módosításával egy új alkalmazási lehetőséget dolgoztunk ki: a reflux igazolását a vizsgált vénaszakaszokban. A beteg elhelyezése a vizsgálóasztalon, a radiofarmakon mennyisége, beadásának módja a standard DIV vizsgálattal megegyező. A vizsgálat a már leírt módon kezdődik, azonban a radiofarmakon beadása után a számítógép képernyőjén az aktivitás megjelenését figyeljük, és abban a pillanatban, amikor az aktivitás eléri az inguinális hajlat magasságát, akár a vena saphena magna, akár a vena femoralis superficialis vetületében, a beteggel 5 másodpercig folyamatosan Valsalva manővert végeztetünk. Ennek kezdetét és végét a képsorozaton rögzítjük. A számítógépen rögzített képsorozat elemzése során a különböző vénaszakaszokról felvett idő-aktivitás görbén a reflux gyors

aktivitás-csökkenésként jelenik meg (4. ábra). A ROI-k helyeül különböző vénaszakaszt választva a reflux kiterjedése is megítélhető (35).

Az izotóp venográfiával végzett reflux-meghatározás értékeinek megítélésére a fent leírt DIV mellett Duplex scan vizsgálatot végeztünk 20 krónikus vénás elégtelenségben szenvedő beteg 26 végtagján. Valamennyi Duplex scan vizsgálatot egy gyakorlott radiológus vizsgáló végezte standard körülmények között (36). Álló betegen, kifelé rotált, térdben enyhén hajlított végtagon történt a felszínes és a mélyvénák vizsgálata. A lábszár kézzel történt kompressziójával hoztunk létre anterograd áramlást a vénákban, majd ennek megszüntetésekor vizsgáltuk a refluxot. Refluxnak tekintettük a retrograd áramlást a vizsgált vénában, ha az 0,5 sec-nál hosszabb idejű volt.



4. ábra. Reflux vizsgálata a vena femoralis superficialisban. Mind a proximális, mind a disztális szakaszon felvett ROI gyors aktivitás-csökkenése Valsalva manőver ideje alatt refluxot bizonyít.

### 3.2. Palma-műtét késői eredményeinek vizsgálata izotóp venográfiával

A POTE I. sz. Sebészeti Klinikáján 1981 és 1992 között 54 betegen végeztünk Palma-műtétet. 54 esetben a műtét poszttrombotikus szindróma (PTS) tünetei miatt, 2 esetben akut vena iliaca trombozissal, csak részlegesen elvégezhető trombektómiával egy ülésben, 1 esetben vena iliaca sérülés miatt történt. A betegek átlagéletkora 39 év, a férfi/nő arány 23/31 volt. A poszttrombotikus betegek többségének súlyos, konzervatív kezelésre nem gyógyuló tünetei voltak.

A krónikus betegek preoperatív szelekcióját a klinikai kép, dinamikus izotóp venográfia és kétoldali ascendáló flebográfia alapján végeztük. Az izotóp venográfiát a már ismertetett standard módszerrel végeztük, meghatározva a belépési időket a vena femoralis communisok és vena iliákák területén. A preoperatív flebográfia eredménye és a krónikus vénás elégtelenség súlyossága szerinti betegcsoportosítást a hosszú távon utánkövethető 42 betegen a 2. táblázat mutatja.

2. táblázat. Flebográfia eredménye és a KVE súlyossága Palma-műtét előtt

	KVE II. stádium (Widmer) (ödema, dermatosclerosis)	KVE III. stádium (ulcus cruris)
Vena iliaca okklúzió + ép mélyvénák alatta	2	10
Vena iliaca okklúzió + mélyvéna elváltozások alatta	5	25
Összesen	7	35

A Palma-műtétet a korábban leírt módon végeztük (37). Az azonos oldali vena femoralis communis és az ellenkező oldali vena saphena magna kiperparálása után end to side anasztomóziát készítettünk többnyire hosszú venotómiával az érintett oldali vena femoralis communis és az ellenkező oldalról szuprapubikus alagútban átvezetett vena saphena magna között. Szükség esetén endvenektomiát is végeztünk a vena femoralis communisban, hogy a kollektor vénák szájadékát szabadabbá tegyük. A műtét során endothel-kímélő műtéti technikát igyekeztünk alkalmazni. Trombózis profilaxisként 5-7 napig heparinizálást, korai végtagornát és mobilizálást alkalmaztunk, majd minimum 6 hónapig Syncumar-kezelést folytattunk, miközben betegeink kompressziós harisnyát vagy pólyát viseltek.

Palma-műtétes betegeink a műtét után rendszeres érsebészeti gondozás alatt álltak. A fizikális vizsgálat mellett a műtét után 6 hónappal, 1 évvel, majd állapotuktól függően később ritkábban izotóp venográfiát végeztünk. Az 54 operált betegből 42-t tudunk hosszú távon követni. Az utolsó ellenőrző vizsgálaton észlelt klinikai állapot alapján a betegeket panaszmentes, javult és

változatlan kategóriába soroltuk. Javultnak tekintettük azokat, akiknek szubjektív panaszai csökkentek, ödémájuk mérséklődött, a lábszárfekély a műtét után gyógyult és nem újult ki. A dinamikus izotóp venográfiával meghatározott grafitvamaradási arányt módosított life table módszerrel értékeltük (38. 39).

### **3.3. Paratibialis fasciotomia eredményeinek vizsgálata**

Mediális lábszári perforáns-elégtelenség miatt 26 betegnél végeztünk paratibialis fasciotomiát majd utánvizsgálatot a műtét korai és hosszú távú eredményeinek értékelésére. A műtét előtt valamennyi betegnél súlyos vénás elégtelenség tünetei álltak fenn. 19 betegnek volt konzervatív kezelésre nem gyógyuló ulcus cruris. Műtét előtt a fizikális és Doppler-ultrahangos vizsgálat mellett minden betegnél ascendáló flebográfiát készítettünk. A flebográfia az insuficiens mediális lábszári perforánsok ábrázolása mellett 19 esetben posztrombotikus mélyvéna elváltozásokat, míg 7 betegnél ép mélyvéna rendszert mutatott. Ez utóbbi 7 beteg közül 6-nál a mediális lábszári perforáns elégtelenség mellett a súlyos vénás tünetek háttérében törzsvéna-elégtelenség (vena saphena magna reflux) állt fenn.

A paratibialis fasciotomiát a Hach által leírt standard módon végeztük az insuficiens mediális lábszári perforáns vénák megszakítására (26). Az operálandó végtag dezinficiálása után az ulcust Opsite fóliával fedtük. A lábszár felső és középső harmada határán, a tibia-él mellett medialisán kb. 3 cm-es bőrmetszést ejtettünk a dermatoszklerózis feletti ép bőrterületen. Szikével bemetszettük a fasciát, majd hosszú Metzenbaum-ollót vezetünk alá, melyet nyitott helyzetben a Linton-vonal mentén a belboka szintjéig toltunk le. Ezzel a mozdulattal átvágtuk az insuficiens mediális lábszári perforáns vénákat. Az olló visszahúzása után azt 90 fokkal elfordítottuk, majd fasciotomiát végeztünk a tibia mellett a belbokáig. A perforánsok átvágása által okozott vérzést a végtag felemelésével és azonnali, kézzel végzett kompresszióval csillapítottuk. Bőröltések behelyezése után a végtagra kompressziós pólyát tekertünk. Tromboprofilaxis céljából a betegek minimum 5 napig napi 2x5000 E Na-heparint kaptak rutinszerűen és az első posztoperatív napon megkezdtük mobilizálásukat.





5. ábra. Paratibiális fasciotomia műtéti felvétele.

A PTF-et 20 betegnél önálló műtétként, 6 esetben vena saphena magna crosssectomiával és strippinggel együtt végeztük. 2 betegnél végeztünk mesh-plasztikát a PTF után nagy kiterjedésű ulcus cruris miatt. A korai kontrollvizsgálat, mely fizikális és Doppler-UH vizsgálatból állt, átlagosan 11 hónappal a műtét után történt. 20 beteg volt elérhető késői kontrollvizsgálatra, mely a PTF műtéte után átlagosan 5,3 évvel történt. Ennek során fizikális vizsgálatot és Duplex scant végeztünk a hosszú távú eredmények lemérésére illetve annak vizsgálatára, hogy a fennálló mélyvéna-elégtelenség hogyan befolyásolja a műtét hosszú távú eredményeit (40, 41).

### **3.4. Endoszkópos perforáns disszekció eredményeinek vizsgálata**

#### **3.4.1. Klinikai eredmények vizsgálata**

25 endoszkópos perforáns disszekción átesett betegnél végeztünk prospektív klinikai tanulmányt a műtét eredményeinek lemérésére (42). Valamennyi betegünkön súlyos alsó végtagi vénás elégtelenség tünetei álltak fenn és mediális lábszári perforáns elégtelenség volt kimutatható. A betegek vénás elégtelenségének CEAP klasszifikáció alapján történt besorolását a 3. táblázat mutatja. Kiemelendő, hogy 19 betegnek állt fenn a műtét előtt vénás eredetű lábszárfekélye. Műtét előtt a fizikális és kézi Doppler UH vizsgálat mellett valamennyi betegen Duplex scant végeztettünk. 16 betegnél történt

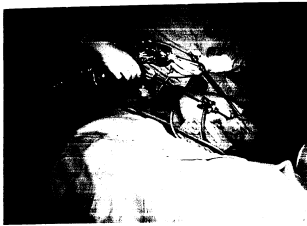kontrasztanyagossal flebográfia a lábszári perforánsok ábrázolása céljából, 9 betegnél pedig izotóp venográfia a medencei vénák átjárhatóságának igazolására.

3. táblázat. Betegek EPD műtete előtti CEAP stádiumbeosztása

	C <sub>4</sub>	C <sub>5</sub>	C <sub>6</sub>	E <sub>p</sub>	E <sub>S</sub>	A <sub>S,P</sub>	A <sub>S,D,P</sub>	A <sub>D,P</sub>	A <sub>P</sub>	P <sub>R</sub>
n	4	2	19	17	8	5	4	13	3	25

C: Clinical status (4: lipodermatosclerosis, 5: gyógyult ulcus, 6: aktív ulcus); E: etiology (P primary, S secondary); A anatomy (S superficial, D deep, P perforator); P pathophysiology (R reflux, O obstruction)

A műtétet háton fekvő helyzetben, spinális érzéstelenítésben vagy intratracheális narkózisban végeztük. Lemosás, izolálás után a vértelenség biztosítására Lőfqvist mandzsettát helyeztünk fel a combra a standard módon (43). Ezután a lábszár felső harmadában mediálisan, a tibia él mellett 2 cm-es bőrmetszés után behasítottuk a fasciát és miután ujjal, tompán helyet készítettünk a tubusnak, óvatosan a szubfasziális térbe vezettük az endoszkópot (Storz GmbH). A szubfasziális térben az eszközt lassan előretolva a tubus munkacsatornájába vezetett disszektossal kireparáltuk az insufficiens medialis lábszári perforáns vénákat és klippel történt ellátás után ollóval átvágtuk őket. Az endoszkóp eltávolítása után a sebet egy bőröltéssel drain nélkül zártuk, két rétegű kompressziós pólyát helyeztünk fel a végtagra, majd a vértelenséget megszüntettük.



6. ábra. Endoszkópos perforáns dissectio műtéte.



7. ábra. EPD. Intraoperatív felvétel a szubfasziális térről. Leklippelt perforáns véna.

Az EPD-vel egyúttal 9 betegnél végeztünk saphena magna crosssectomiát és strippinget a perforáns elégtelenség mellett fennálló törzsvéna reflux megszüntetésére. A betegeket kompressziós pólyával korán mobilizáltuk és általában a második posztoperatív napon emittáltuk. Perioperatív tromboziszprofilaxist csak a közepes és magas tromboziszrizikó-csoportba tartozóknál végeztünk, általában alacsony molekulatömegű heparin-készítménnyel. Az első

ellenőrző vizsgálatot a műtét után hat héttel végeztük. Ezt követően három havonta kontrolláltuk betegeinket, mely fizikális vizsgálatból és Doppler UH vizsgálatból állt.

### **3.4.2. Lábszári izompumpa funkció vizsgálata**

EPD előtt és hat héttel a műtét után pletizmográfiát végeztünk a vénás izompumpa funkció változásának vizsgálatára. A vizsgálat során a vénás visszatelődési időt (venous refilling time, VRT) mértük standard körülmények között, három egymást követő vizsgálati értéket átlagolva. A kapott adatokat statisztikai módszerrel elemeztük. Student t próbát alkalmazva összehasonlítottuk a preoperatív és posztoperatív értékeket az összes betegre vonatkoztatva, majd külön-külön a posztrombotikus és nem posztrombotikus betegcsoportra lebontva. Vizsgáltuk továbbá azt is, hogy az EPD utáni klinikai eredmények hogyan korrelálnak a lábszári izompumpa-funkció változásával.

## 4. Eredmények

### 4.1. Dinamikus izotóp venográfia

#### 4.1.1. Belépési idő vizsgálata

Vena iliaca elzáródás klinikailag dekompenzált eseteiben szignifikáns belépési idő megnyúlást találtunk mind a felszínes, mind a mélyvénás rendszerben (4. táblázat). Spontán kollaterálisokkal jól kompenzált vena iliaca elzáródás eseteiben csak a vena femoralis superficialis belépési ideje nőtt szignifikánsan. Ez a növekedés azonban kisebb fokú volt, mint a dekompenzált típusnál. A saphena magna belépési idejében változást gyakorlatilag nem észleltünk. Primer varicositas okozta KVE esetén mind a vena saphena magnában, mind a vena femoralis superficialisban növekedett a belépési idő.

4. táblázat. Belépési idő (MITT) változása alsó végtagi izotóp venográfián

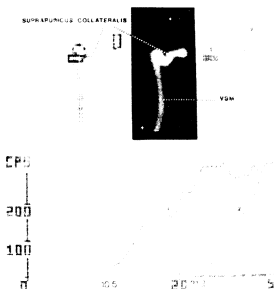
	VSM-MITT (sec) (Szórás)	Szign.	VFS-MITT (sec) (Szórás)	Szign.
Normál kontroll	6,7 (4,2)		4,8 (2,1)	
Kompenzált vena iliaca elzáródás	10,8 (6,4)	NS	8,8 (4,4)	p<0,01
Dekompenzált vena iliaca elzáródás	15,8 (3,7)	p<0,001	15,3 (8,4)	p<0,001
Primer varicositas	18,9 (12,1)	p<0,01	13,1 (5,0)	p<0,001

A 21 vena iliaca okklúziós betegen vizsgált spontán suprapubikus kollaterális átvezetési idejéhez képest a Palma műtét után szignifikáns CMITT csökkenést találtunk. Ez az érték a műtét után fél, majd egy évvel tovább javult, ami a Palma shunt kapacitásának folyamatos növekedésére utal (5. táblázat).

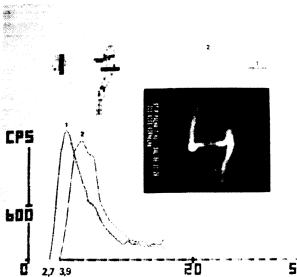
5. táblázat. CMITT (crossover minimal transit time) változása Palma-műtét után

	CMITT (sec)	Szignifikancia
Szuprapubikus spontán kollaterális	7,9 (2,0)	
Palma műtét után 1 héttel	3,9 (2,1)	p<0,001
6 hónappal	2,3 (1,3)	p<0,001
1 évvel	2,0 (1,2)	p<0,001

A belépési idő meghatározásán kívül a vizsgált régió idő-aktivitás görbéjének elemzése további információt nyújt a keringés dinamikájáról. A lassan felkúszó, akkumulációs típusú aktivitás-görbe (megnyúlt MITT és  $t_{max}$ ) lassú dinamikájú áramlást jelez, míg a gyorsan felemelkedő és lecsökkenő, eiekiós típusú görbe (rövid MITT és  $t_{max}$ ) gyors, akadálytalan áramlásra utal (8. és 9. ábra).



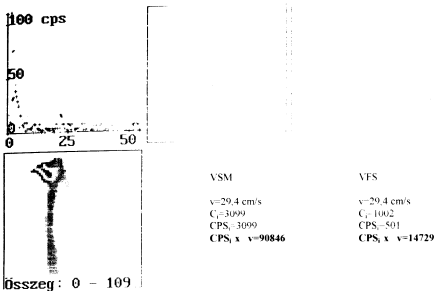
8. ábra. Jobb oldali DIV polaroid felvétele és idő-aktivitás görbéje vena iliaca elzáródást kompenzáló szuprapubikus kollaterálissal, magas belépési (MITT) és átvezetési idővel (CMITT)



9. ábra. Bal oldali DIV Palma-műtét után. Gyors dinamikájú áramlás a shuntben, rövid átvezetési idővel


#### 4.1.2. Érpályák kapacitásának összehasonlítása

Krónikus véna iliaca elzáródás miatti Palma-műtétek előtt végzett DIV során elvégeztük a vena saphena magna és a vena femoralis superficialis kapacitásának összehasonlítását. Egy jellegzetes esetet mutat a 10. ábra, ahol a poszttrombotikus mélyvéna károsodás miatt a domináns pályának a saphena magna bizonyult.



10. ábra. Vena femoralis superficialis és vena saphena magna kapacitásának összehasonlítása (saphena dominancia)

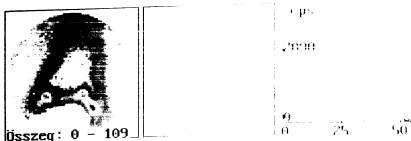
Ép vénás keringésű végtagon a vena femoralis superficialis a domináns érpálya. Egy ilyen esetet szemléltet a 11. ábra.



11. ábra. Normális viszonyok a femorális régió izotóp venográfiáján: VFS dominancia



Részleges vena iliaca rekanalizáció esetén összehasonlítottuk a szuprapubikus és retroperitoneális spontán kollatélarisok valamint a vena iliacakban mért áramlást (12. ábra).



Szuprapubikus kollaterális

$v=5,4$  cm/s  
 $CPS_1=5328$   
 $CPS_1 \cdot v = 28771$

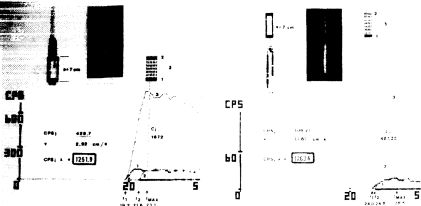
Vena iliaca

$v=8,8$  cm/s  
 $CPS_2=615$   
 $CPS_2 \cdot v = 5412$

12. ábra. Részlegesen rekanalizált vena iliacák és spontán szuprapubikus kollaterális részesedésének összehasonlítása

#### 4.1.3. Modellkísérlet párhuzamos érpályák kapacitásának vizsgálatára

A modellkísérlet minden mérése során a vékonyabb csőszakaszban nagyobb sebességű áramlást mértünk. A scintigramon ez a szakasz lényegesen kisebb denzitásúnak tűnt, összehasonlítva az alacsonyabb sebességű, vastagabb csőszakasz denzitásával (13. ábra). A két különböző vastagságú csőszakasz izotóp aktivitása ( $CPS_1$  értéke) lényegesen különbözött az idő-aktivitás görbe számítógépes elemzése alapján. Ezt a beütésszámot a sebességgel korrigálva (megszorozva) csaknem teljesen azonos értéket kaptunk. A modellkísérlet többször megismételve – lassúbb áramlási viszonyok mellett is – mindig ugyanerre az eredményre jutottunk. Ez alapján igazolva látjuk azt a feltételezésünket, hogy a sebességgel korrigált beütésszám alkalmas különböző érpályák kapacitásának összehasonlítására.



13. ábra. Nagy denzitású, alacsony sebességű és alacsony sebességű, nagy denzitású áramlás analízise modellkísérletben. Beütésszám korrekciója a sebességgel. (C<sub>i</sub>:beütésszám; CPS<sub>i</sub>: időegység alatti beütésszám)

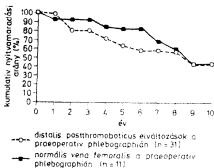
#### 4.1.4. Vénás reflux vizsgálata dinamikus izotóp venográfiával

1996 óta minden alsó végtagi DIV vizsgálat során a standard módszer részévé tettük a reflux vizsgálatát. Azóta összesen 107 végtagon végeztünk vizsgálatot alsó végtagi krónikus vénás elégtelenség miatt. Ezen vizsgálatok során 37 esetben igazoltunk refluxot a vena femoralis superficialisban.

A dinamikus izotóp venográfiát összehasonlítva alsó végtagi Duplex scan-nel a következő eredményeket kaptuk. 20 beteg 27 végtagján végeztük el mindkét vizsgálatot vénás reflux elemzése céljából. A DIV a vena femoralis superficialis felső harmadában 25 végtagon a Duplex scan-nel egyezően igazolta a refluxot, 2 esetben álnegatív eredményt adott, a szenzitivitás 93%-nak bizonyult. A vena poplitea szintjében a DIV szenzitivitását lényegesen alacsonyabbnak, 74%-nak találtuk. A vena saphena magnában a reflux vizsgálatának eredményeit összehasonlítva a DIV szenzitivitása a Duplex scan-hez képest 85% volt. A vena femoralis superficialis refluxvizsgálata során 3 álpozitív eredményt kaptunk, így a specificitás 88% lett. Ugyancz az eredmény a vena poplitea és a vena saphena magna területén 96 illetve 81%-nak bizonyult.

### Palma-műtét késői eredményei

A hosszú távon kontrollált 42 betegnél az átlagos nyomonkövetési idő 5,8 év volt. Valamennyiüknél PTS miatt történt a Palma-műtét. Az utolsó kontrollvizsgálatkor készült DIV a 42 operált beteg közül 29-nél igazolt nyitott, működő crossover bypass, 13 betegnél pedig a bypass elzáródását. A kumulatív nyitvamaradási arányt mutató ábrán látható, hogy összehasonlítva a femorális vénától disztális poszttrombotikus reflux mellett és az ép femoropopliteális vénaszakasz mellett végzett Palma-műtéteket, az első években különbség mutatkozik a nyitvamaradási arányban, ez a különbség azonban a 9. évben eltűnik (14. ábra). Az 5 éves kumulatív nyitvamaradási arány disztális poszttrombotikus elváltozások mellett 62%, míg enélkül 78%.



14. ábra. Palma-bypassok kumulatív nyitvamaradási aránya izotóp venográfia alapján

Betegeink klinikai állapotát az utolsó kontrollvizsgálatkor a 6. táblázat mutatja. Lényegesen jobbak a késői klinikai eredmények ép, reflux nélküli distális mélyvénás rendszer mellett végzett Palma-műtétek után.

6.táblázat. Klinikai állapot Palma-műtét után a preoperatív flebográfia lelete alapján (zárójelben levő adatok: nyitott/elzáródott bypassok száma)

Flebográfia eredménye	Panaszmentes	Javult	Változatlan	Összesen
Vena iliaca okklúzió + ép mélyvénák alatta	4 (4/0)	6 (5/1)	2 (1/1)	12 (10/2)
Vena iliaca okklúzió + mélyvéna reflux alatta	2 (2/0)	12 (10/2)	16 (7/9)	30 (19/11)
Összesen	6 (6/0)	18 (15/3)	18 (8/10)	42 2913

#### 4.3. Paratibialis fasciotomia eredményei

Intraoperatív szövödményt nem észleltünk. A posztoperatív szakban 2 betegnek alakult ki sebinfekciója, 3 betegnél feltárást nem igénylő hematoma, egy esetben a műtét utáni szakban mélyvénás trombózis zajlott. 7 beteg számolt be a műtéti területen jelentkező, rövidebb-hosszabb ideig tartó érzésvárról. A korai klinikai eredmények a következők: az ulcus cruris 11 betegnél gyógyult, 4 betegnél nem gyógyult vagy recidivált a nyomónkövetési idő alatt. Az ulcus nélküli vénás elégtelenség tünetei 3 betegnél javultak, egynél nem változtak. Összességében a 26 korai szakban vizsgált beteg között 21 mutatott klinikailag javulást (81%).

PTF műtéten átesett betegeink közül 20-nál tudunk késői kontrollvizsgálatot végezni. Az ekkor végzett Duplex scan 12 esetben mutatott mélyvénás refluxot a vena poplitea vagy a vena femoralis superficialis területén. Egy vagy több perforáns vénát érintő elégtelenséget 9 betegnek tudunk kimutatni. A műtét után a késői kontrollvizsgálatig eltelt időszakban 11 betegnek volt lábszárfekély-recidívája. Ezen 11 beteg közül 10-nél igazolt a Duplex scan mélyvéna refluxot (7. táblázat). Összességében a késői klinikai vizsgálat a 20 vizsgált beteg közül hosszú távú javulást 8 esetben igazolt (40%).

7. táblázat. PTF késői klinikai eredményei

	Ulcus cruris		Ödéma, dermatosclerosis	
	Gyógyult, nem újult ki	Nem gyógyult, vagy kiújult	Javult	Nem javult
PTS/mélyvéna-reflux n=12	2	10	0	0
Mélyvéna ép n=8	2	1	4	1
Összesen n=20	4	11	4	1

#### 4.4. Endoszkópos perforans disszekció eredményei

##### 4.4.1. Klinikai eredmények

Jelentős műtéti szövödmény nem volt. Két esetben alakult ki a műtéti metszésben könnyen kezelhető sebinszektio. Feltárást igénylő hematóma nem alakult ki, azonban suffusiót gyakran észleltünk, ez viszont a betegek gyógyulását nem befolyásolta.

25 EPD műtéten átesett beteg klinikai eredményeit értékeltük átlagosan 9 (3-14) hónappal a műtét után. Mind a 19 aktív ulcus crurisos beteg a műtétet megelőzően hosszú idejű konzervatív kezelésben részesült, melyre a fekély nem gyógyult. Az ulcus átlagos fennállási ideje a műtét idején 2,1 (5 hónap-8 év) év volt. EPD után az ulcus spontán gyógyult 11 esetben. Nagy kiterjedésű ulcus miatt 4 beteg végzettünk mesh-plasztikát EPD után. Fél évvel a műtét után csupán 3 betegnek nem gyógyult a fekélye. Egy betegnél a mesh-plasztika után gyógyult fekély a műtét után 7 hónappal kiújult. A műtét idején nem aktív ulcusos betegek tünetei (ödéma, fájdalom) 3 esetben javultak, egy betegnél változatlanok maradtak, egynél rosszabbodtak (ulcus alakult ki). Összességében a 25 beteg közül 18 (72%) klinikai tünetei javultak (8. táblázat).

8. táblázat. EPD klinikai eredményei

	Gyógyult/ Javult	Változatlan	Roszsabb
Aktív ulcus (C <sub>6</sub> )	15	4	0
Dermatosclerosis v. gyógyult ulcus (C <sub>4-5</sub> )	3	2	1
Összesen	18	6	1

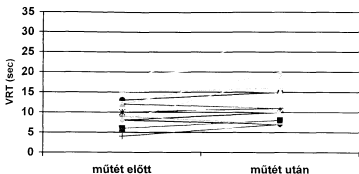
Külön összehasonlítottuk a poszttrombotikus mélyvénás reflux-szal rendelkező betegek klinikai eredményeit azon betegek adataival, akiknél csak felszínes és/vagy perforáns elégtelenség volt igazolható (9. táblázat). A táblázatból kitűnik, hogy a poszttrombotikus betegcsoportban a 17 beteg közül 12-nek (71%) az állapota javult, míg a 8 törzsvéna és perforáns véna elégtelenség esetén mindössze 1 beteg állapota nem javult.

9. táblázat. Klinikai eredmények poszttrombotikus reflux-szal és anélkül

	Javult/Ulcus gyógyult	Változatlan	Roszbabb
PTS/mélyvéna reflux + perforáns elégtelenség	12	4	1
Törzsvéna és/vagy perforáns reflux	7	1	0

#### 4.5. Fotopletizmográfia eredményei

21 betegünkön tudtunk értékelhető fotopletizmográfias vizsgálatot végezni EPD előtt és hat héttel a műtét után. A vénás visszatelődési idő (VRT) a műtét előtti 12,5 sec-ról 14,6 sec-ra emelkedett. A 9. ábra mutatja az egyes betegek VRT értékeinek változását. Számszerűen 16 beteg VRT értéke emelkedett, 4 betegé változatlan maradt, további 4 esetben pedig a műtét után alacsonyabb értéket mértünk. A műtétet követően a klinikai kép javulását összehasonlítva a fotopletizmográffal mért VRT- értékek változásaival, korrelációt 17 esetben találtunk (68%).



9. ábra. VRT változása EPD után

A 10. táblázat mutatja a poszttrombotikus mélyvéna refluxos betegek, illetve a poszttrombotikus szindróma nélküli betegek műtét előtti és utáni VRT értékeit. Jól látható, hogy PTS esetén csak minimális, nem szignifikáns különbség észlelhető, míg ép mélyvéna mellett a műtét utáni átlagos VRT érték szignifikánsan magasabb a műtét előttihez képest.

10. táblázat. Fotopletizmográfiai értékek PTS esetén és anélkül

	Betegek száma	VRT műtét előtt (sec) (Szórás)	VRT EPD után (sec) (szórás)	Szignifikancia
PTS miatt mélyvéna reflux	13	10,8 (3,8)	11,3 (3,4)	p=0.17. NS
Törzsvéna és/vagy perforans reflux	8	15,2 (4,3)	19,8 (5,2)	p>0,01
Összesen	21	12,5 (4,5)	14,6 (5,9)	p>0,05

## 5. Megbeszélés

### 5.1. Dinamikus izotóp venográfia

A krónikus vénás elégtelenség vizsgálatára az Alexander House Group ajánlása szerint célszerű egy morfológiai és egy funkcionális tesztet használni (44.). Az invazív vizsgálatok, mint a kontrasztanyagós flebográfia vagy a flebodinamometria egyre kevésbé szükségesek, hiszen újabb nem invazív vizsgálómódszerek, mint a színes Duplex scan széles körben elterjedt és alkalmazhatóvá váltak. A Duplex scan nagy előnye noninvazív volta mellett az, hogy segítségével mind morfológiai, mind funkcionális információkat nyerhetünk. Hasonló előnyöket nyújt az általunk kifejlesztett dinamikus izotóp venográfia is, mely egy a vénás okklúziós pletizmográfiához hasonló tesztszituációt használ a vénás keringés dinamikájának értékelésére.

A vénák vizsgálatára használt hagyományos izotópos módszerek egyik típusa jelzett fibrinogén vagy trombocita felhasználásával a trombus jelölésére törekszik a trombus kialakulásának fázisában, így az akut mélyvénás trombózis diagnózisában használható (11). Másik típusa különböző izotópokkal jelölt makroggregát albumin, mikroszférák és egyéb ritkábban használt anyagok segítségével a vénás érpálya morfológiai megjelenítése révén segíti a diagnózist elsősorban krónikus vénás betegségek esetén (13, 14). Fenti módszerek a nyugalmi vénás áramlást értékelik, dinamikus vizsgálatokra azonban csak elvétve található próbálkozás az irodalomban (45).

Saját módszerünknel  $^{99m}\text{Tc}$ -DTPA-t használunk radiofarmakonként, melynek előnye, hogy az eleve rövid felezési idejű izotóp a DTPA-hoz kötve gyorsan eliminálódik a szervezetből a vesén keresztül, így a betegek sugarérthelése minimális. A vizsgálat során felvett statikus kép több vizsgálómező alkalmazásával lehetőséget nyújt a vena popliteától a vena cava inferior felső szakaszáig a vénás keringés morfológiájának vizsgálatára. Igaz ugyan, hogy a kontrasztanyagós flebográfiától eltérően a kisebb mellékágak nem vizualizálhatók az izotóp venográfiás felvételen, azonban az alsó végtagi vénás áramlás fő pályái (vena femoralis superficialis, communis, vena saphena magna, medencei vénák, vena cava inferior, kismedencei és szuprapubikus fő kollaterálisok) jól nyomonkövethetők.



A felvett dinamikus képsorozat számítógépes értékelése lehetőséget nyújt az alsó végtag funkcionális állapotának megítélésére (47, 48). A vizsgálat során ugyanis nem a nyugalmi áramlást, hanem a terhelésre jelentkező fokozott vénás áramlást vizsgáljuk. Valójában a maximális vénás elfolyást (MVO) elemezzük az okklúziós pletizmográfiánál használt tesztszituáció létrehozásával. A standardizált körülmények között meghatározott belépési idő az áramlás dinamikájának értékelését teszi lehetővé. Vizsgálataink alapján mind az áramlási akadály (pl. vena iliaca okklúzió), mind a jelentős vénatágulatok miatti pangás a belépési idő megnövekedését okozza. Vena iliaca krónikus elzáródása esetén kialakult spontán szuprapubikus kollaterálisok átvezetési idejének (CMITT) meghatározásával és az idő-aktivitás görbe elemzésével a kollaterális teljesítőképességéről kapunk adatokat. Ez nagymértékben segíti a műtėti indikáció felállítását, hiszen egy jó dinamikával és jó kapacitással vezető ún. „spontán Palma-shunt”-nél a mesterségesen képzett Palma-bypass sem képes jelentős javulást elérni a beteg tüneteiben. Ugyanakkor egy többszörös, lassan vezető kollaterális rendszer megszüntetése és a Palma-bypass elkészítése jelentősen javítja a klinikai képet.

Irodalmi adatokból ismert, hogy normális viszonyok között az alsó végtagi vérvolumen elszállításában a vena saphena magna és a vena femoralis superficialis körülbelül 1:10 arányban részesedik (49). Vénás rekonstrukciós műtétek előtt hasznos információt nyújt a sebész számára, hogy kóros körülmények között a különböző vénás érpályák milyen kapacitással játszanak szerepet az adott alsó végtag vérmennyiségének elszállításában, melyik az úgynevezett „domináns” érpálya. Ennek meghatározására dolgoztuk ki a sebességgel korrigált beütésszámot, mint kvantitatív értéket, mellyel korrigálható a denzitásban illetve a beütésszámban az DIV szummációs felvételen észlelhető, sebességkülönbségből adódó diszkrepancia (50). Modellkísérletünk igazolta, hogy az általunk kidolgozott matematikai formula a dinamikus izotóp venográfia során alkalmas annak meghatározására, hogy különböző érpályák mennyiben részesednek egy adott végtag vénás vérvolumenének elszállításában patológiás körülmények között. Ennek klinikai jelentősége van vénás rekonstrukciós műtétek előtt. Palma-műtét előtt például a vena femoralis superficialis és a vena saphena magna közötti dominancia meghatározása segít annak eldöntésében, hogy az anasztomózist hova helyezzük. Hasonlóan hasznos a Palma-bypass kapacitásának meghatározása a posztoperatív nyomonkövetésben.

Vénás reflux vizsgálatára a legpontosabb módszer a deszcendáló flebográfia (51), azonban invazivitása, költségei és körélményes volta miatt nem terjedt el széles körben. A pletizmográfia bizonyos formái (elsősorban az ún. „air plethysmography”) a vénás hemodinamika elemzése mellett alkalmas a vénás reflux vizsgálatára is, azonban szenzitivitása és specificitása nem éri el az előző vizsgálmódszer pontosságát (52). Az 1990-es években fokozatosan a Duplex scan vált standard módszerré (53, 54). Nagy előnye noninvazív volta és jó reprodukálhatósága. Rutinszerű használata ellenére bizonyos fenntartások észlelhetők alkalmazása körül. Ilyen például az, hogy nem alakult ki standard vizsgálati technika és betegelhelyezés. Meglehetősen nagy gyakorlatot és relatíve hosszú vizsgálati időt igényel. Vita van arról is, mi is tekinthető a vizsgálat során szignifikáns refluxnak (55). Egy nemrég végzett tanulmány szerint a Duplex scan- en észlelt „reverse flow” nem korrelál a valódi reflux mértékével (56). Az általunk kidolgozott dinamikus izotóp venográfia során a vizsgálmódszer korábbi fejezetben leírt módosításával lehetővé tettük a reflux vizsgálatát. A módszert standard körülmények között végezve, megízható, jó szűrőmódszernek bizonyult, ezért valamennyi femorális régióban alkalmazott izotóp venográfiás vizsgálat során elvégezzük a reflux elemzését is. Módszerünk a vena femoralis superficialis, a vena poplitea és a vena saphena magna vizsgálatára alkalmas. A profunda vénák vizsgálata nem végezhető, mivel ezek a DIV felvételén általában nem ábrázolódnak.

Duplex scan-nel végzett összehasonlító vizsgálatunk szerint a DIV mélyvéna reflux vizsgálatára alkalmas módszer, különösen a vena femoralis superficialis területén. A vena poplitea és vena saphena magna vizsgálata alapján szenzitivitása alacsonyabbnak bizonyult, melynek oka a vizsgálati technikában keresendő. A felszínes törzsvénák reflux vizsgálata amúgyis megoldott, hiszen a megfelelő gyakorlattal végzett kézi Doppler vizsgálat biztonságos módszer ezen a területen. A mélyvéna reflux szűrővizsgálatára azonban ajánlható a dinamikus izotóp venográfia, hiszen vizsgálataink alapján szenzitivitása magas, emellett egyszerű, gyors és a beteg számára nem megterhelő vizsgálmódszer.

A dinamikus izotóp venográfiát javasoljuk elvégezni a KVE súlyosabb formáiban, amikor az anamnézis vagy a fizikális vizsgálat alapján felmerül a vena iliaca, esetleg a vena cava inferior elzáródásának gyanúja. Tapasztalataink alapján ebben a régióban a Duplex scan-nél biztosabban igazolható az elzáródás, továbbá

megítélhetők a kompenzáló kollaterálisok, azok iránya, kiterjedtsége, átvezető képessége, valamint részesedése az alsó végtag vénás volumenének elszállításában. Hasonlóképpen elvégzendő azokban az esetekben, amikor más vizsgálómódszerek eredményei alapján felmerül a Palma-műtét indikációja. A belépési idők meghatározása és az időaktivitás görbék elemzése segít a műtėti indikáció felállításában. Ugyancsak hasznos DIV végzése Palma-műtéten átesett betegek utánkövetésében. Egyszerűen és biztonságosan megítélhető a Palma-bypass átjárhatósága, követhető az áramlás dinamikája, kapacitása. Vena femoralis superficialis elégtelenségének kimutatására az első választandó módszer a Duplex scan, azonban bizonytalan esetekben indokolt DIV-t végezni a reflux kimutatására.

## 5.2. Palma-műtét

A Palma és Esperon által 1960-ban leírt femoro-femoralis crossover saphena bypass rövid idő alatt elfogadott módszerré vált a vena iliaca elzáródás által okozott vénás elégtelenség kezelésére (9). Számos közlemény foglalkozott a műtėti indikáció kérdésével. A vénák sebészetének nagy úttörője, Robert May javasolta először a mindkét vena femoralisban végzett direkt nyomásmérést Palma-műtét előtt. A műtét legfontosabb feltételének a minimum 6 Hgmm-es nyomásgrádiens tekintette (57). Gruss szerint akkor indikált a műtét, ha a flebodinamometria vagy a vénás okklúziós pletizmográfia a két végtag között jelentős hemodinamikai különbséget igazol (58). Halliday és mtsai csak klinikai vizsgálatot és flebográfiát alkalmaznak a preoperatív szelekcióra (59). Magunk a klinikai kép és a flebográfia mellett a dinamikus izotóp venográfiát használjuk műtét előtti vizsgálómódszerként (60). Az általunk kifejlesztett tesztszituációval, illetve a belépési idők számítógépes elemzésével az adott végtag vénás keringésének funkcionális állapota megítélhető. Vena iliaca krónikus elzáródása esetén a sapheno-femorális junkcióban észlelhető rövid belépési idő (MITT) és a spontán kialakult szuprapubikus vagy retroperitoneális kollaterális gyors átvezetési ideje (CMITT) jól kompenzált vénás keringésre utal. Ezekben az esetekben egy mesterségesen létrehozott bypass sem tud jobb hemodinamikai viszonyokat teremteni, ezért a Palma-műtét végzése nem indokolt. Tapasztalataink szerint viszont jó eredménnyel alkalmazható a crossover saphena-bypass a vena

iliaca elzáródás azon eseteiben, amikor többpályás kollaterális rendszer látható az izotóp venográfiás felvételen hosszú belépési időekkel, lassult dinamikájú áramlással. pangásra utaló izotópdúsulásokkal az érintett vénaszakaszokon. Ezen izotóp venográfiás eredményeket természetesen a klinikai képpel együtt egyénenként szükséges értékelni a műteti indikáció felállításakor.

Számos műtéttechnikai módosító javaslat született az elmúlt három évtizedben. Gottlob és May endothel-kímélő műteti technikát dolgozott ki, mellyel a műtétek nyitvamaradási aránya jelentősen növekedett (61). Vollmar PTFE protézis felhasználásával a retroperitoneumban vezetett ún. „magas Palma-műtettel” ért el jó eredményeket (19). Acsády a hagyományos vég az oldalhoz anasztomózis helyett vég a véghez anasztomózis készítését ajánlja (16, 17). Új műteti módszerével az anasztomózis fölötti megtörtetés elkerülhető és a bypassok nyitvamaradási aránya javítható.

Dumanion alkalmazta először az időleges arteriovenosus fisztulát a crossover saphena bypassban a véráramlás fokozására (62). Vollmar és Hutschenreiter, valamint Gruss tanulmánya szerint az időleges arteriovenosus fisztula javítja a Palma-bypassok nyitvamaradási arányát (19). Ezzel szemben angolszász szerzők AV-fisztula nélkül értek el figyelemreméltó (75%-os) 5 éves nyitvamaradási arányt (59). Intézetünkben is AV-shunt alkalmazása nélkül értünk el nemzetközi összehasonlításban is jónak mondható késői nyitvamaradási arányt. Palma-műteteink során hangsúlyt fektettünk az atraumás műteti technikára, a vénás kollektor pályák szükség szerinti endvenektómiával történő megnyitására és a korrekt posztoperatív kezelésre. Fontosnak tartjuk továbbá a műtét során a spontán kollaterálisok lehetőség szerinti minél teljesebb lekötését, hogy a vénás elvezetés megosztottságát csökkentjük. Ennek elmulasztása ugyanis kedvezőtlen hemodinamikai viszonyokat teremt és így veszélyezteti a Palma-bypass nyitva maradását.

Lényeges kérdés, hogy a vena iliaca okklúzióval egyidejűleg fennálló poszttrombotikus mélyvéna reflux a femorális és popliteális szakaszon mennyiben befolyásolja a Palma-bypassok hosszú távú nyitvamaradási arányát és a késői klinikai eredményeket. Tanulmányunk eredménye alapján a nyitvamaradási arányra nincsenek hatással, azonban a késői klinikai eredmények jelentősen szerényebbek disztális reflux esetén. Ennek nyilvánvaló magyarázata, hogy a crossover saphena bypass megszünteti a vénás elégtelenség obstruktív

komponensét, azonban nem befolyásolja a mélyvénás billentyű-elégtelenség és következményes reflux által okozott tüneteket. Mindezek alapján úgy gondoljuk, hogy egyoldali vena iliaca okklúzió és ettől disztálisan fennálló mélyvéna reflux esetén a Palma-műtét indikációja kérdéses. Tapasztalataink szerint a megfelelő módon végzett konzervatív, kompressziós kezelés ezen betegek jelentős részében a tünetek javulásához vezet. Egyértelműen jónak mondhatók viszont az izolált vena iliaca elzáródás esetén végzett Palma-műtétek hosszú távú klinikai eredményei. Ezekben az esetekben a korai műtét ajánlott, amikor még nem alakultak ki visszafordíthatatlan elváltozások.

### **5.3. Paratibialis fasciotomia**

Linton és Cockett munkássága óta ismert a perforáns vénák szerepe az alsóvégtagi vénás elégtelenség kialakulásában (26). Linton széles feltárással járó műtete az insuficiens lábszári perforáns vénák ellátására gyakran alkalmazott beavatkozássá vált az 1960-as és 70-es években, azonban a sebgyógyulási zavarok és egyéb szövődmények magas aránya sok sebészt elriasztott ettől a műtéti típustól (27). Az 1970-es években több tanulmány a perforáns vénák lekötésének eredményes voltát is megkérdőjelezte és poszttrombotikus szindróma esetén a tartós konzervatív kezelés előnyeit hangsúlyozta (63). Ezzel szemben Negus és DePalma nagy beteganyagon végzett tanulmánya a több metszésből végzett, célzott perforáns ligatúra előnyös hatásait mutatta ki, függetlenül az egyidejűleg fennálló mélyvénás elégtelenségtől (28, 64). Randomizált, kontrollált tanulmány ugyan nem ismert, mely az insuficiens perforáns vénák ellátásának hosszú távú eredményességét igazolná, azonban a vénás sebészettel foglalkozók többsége ajánlja és alkalmazza a perforánsok valamilyen úton történő megszakítását súlyos vénás tünetek esetén.

A Hach által leírt paratibialis fasciotomia alternatív műtéti megoldás a medialis perforáns vénák ellátására, mely két támadásponton fejt ki hatását a vénás elégtelenség kórfolyamatában. Egyrészt az insuficiens perforánsok megszakítása révén megszünteti a makrocirkulációs zavart, másrészt javítja a mikrocirkulációt, mivel a fasciotomia széles összeköttetést hoz létre az elhegesedett, károsodott keringésű epifaszciális és a regenerációra képes intrafaszciális struktúrák között (24). Saját tapasztalatunk szerint a PTF egyik

előnye, hogy a károsodott, dermatoszklerotikus bőrterület elkerülése következtében a Linton műtéthez képest jóval kisebb arányban lépnek fel sebgyógyulási zavarok. Az egyéb szövődmények aránya a műtéti gyakorlat megszerzése után minimális. Érdemes hangsúlyozni, hogy a műtét egyszerű, műszerigénye minimális és megfelelő indikáció alapján bármely sebészeti osztályon végezhető.

Eredményeink értékelésekor figyelembe kell venni, hogy a PTF-et 6 esetben vena saphena magna crossectomiával és strippinggel együtt végeztük. Ezekben az esetekben nehezen megítélhető, hogy mennyiben járult hozzá a műtét sikeréhez az elégtelen perforánsok ellátása és mennyiben a saphena-reflux megszüntetése.

A PTF hosszú távú eredményeivel foglalkozó tanulmánnyal a szakirodalomban nem talákoztunk. Bár 20 műtét késői kimenetelét vizsgáló tanulmányunk értékelésével óvatossá kell lennünk, az mindenképpen megállapítható, hogy az átlagosan öt éves klinikai eredmények nem tekinthetők jónak. Különösen igaz ez a megállapítás a poszttrombotikus szindróma talaján kialakult perforáns elégtelenség miatt végzett műtétekre. Ha az összeredményből levonjuk a csupán felszínes véna-elégtelenséggel társuló perforáns insuficiencia miatt végzett műtétek egyébként kiváló eredményeit, a 40%-os késői javulási arány még tovább romlik. Figyelemre méltó megfigyelés az, hogy a PTF utáni recidív ulcusok zömében a Duplex scan mélyvéna-refluxot igazolt. Ez alapján azt a megállapítást tehetjük, hogy míg a PTF rövid távú eredményei kifejezetten jónak mondhatók, a késői jó eredmények a mélyvénás billentyűfunkció korrekciója nélkül nem várhatók. Irodalmi adatok alapján ez primér billentyű-elégtelenség esetén jó eredménnyel végezhető, ugyanakkor poszttrombotikus mélyvéna károsodások esetén a billentyű-rekonstrukciós műtétek eredményei szerényebbek (8). Korrekt módon végzett konzervatív kezeléssel azonban ezekben az esetekben is klinikai javulás érhető el.

#### **5.4. Endoszkópos perforáns disszekció**

Az insuficiens perforáns vénák ellátásának új fejezetét nyitotta meg Hauer, amikor 1985-ben elvégezte az első endoszkópos úton történő perforáns megszakítást (25). Meglepő módon a módszer csak az 1990-es évek közepén vált közzismertté és a módszer eredményeit elemző első cikkek is ekkor jelentek meg

(31, 65). Conrad majd Gloviczki a műtéti technika módosítását javasolta: a jobb áttekinthetősége érdekében a szubfasciális tér CO<sub>2</sub> gázzal történő inszufflációját (66, 32). Gloviczki emellett javasolja a mély poszterior rekész fasciájának behasítását és az itt levő perforáns véna megszakítását is.

Az endoszkópos módszerek számos előnye van az egyéb módszerekkel szemben. A szubfasciális térbe helyezett kamera kiváló áttekintést nyújt és lehetővé teszi, hogy – szemben a paratibiális fasciotómiával – direkt szemkontroll mellett szakítsuk meg az insuficiens perforáns vénákat. A műtét kis incisiót igényel csupán, távol a dermatoszklerotikus vagy ulcusos bőrterülettől. Ez csökkenti a szövődmények gyakoriságát és lerövidíti a hospitalizációt. Saját beteganyagunk is igazolta a szövődmények alacsony voltát. Más szerzők beteganyagával ellentétben a nagyarányú posztrombotikus esetszám ellenére mélyvénás trombózis szövődményként nem alakult ki. Ebben szerepet játszott a perioperatív profilaxis LMWH készítménnyel, a korai végtagtorna és mobilizálás.

Tanulmányunk klinikai eredményei más szerzők adataival egyezően igazolták az EPD hatásosságát (32, 65). A klinikai eredmények a nem posztrombotikus betegcsoportban kiválóan mondhatók, de PTS esetén is jók. 25 EPD-n átesett beteg közül 18 tünete javult (72%) az átlagosan 9 hónapos nyomkövetési idő alatt. 19 ulcus cruris közül 15 spontán vagy mesh-plasztika után gyógyult.

Vénás betegségek kezelésére alkalmazott módszer hatásosságának igazolására a klinikai eredmények mellett szükséges a vénás hemodinamikai változásokat is értékelni. Erre alkalmazott módszerek a pletizmográfia különböző formái (levegő, strain gauge, fotopletizmográfia), a foot volumetria és újabban a Duplex scan. Intézetünkben a fotopletizmográfiát használtuk, mely számos tanulmányban bizonyult alkalmasnak a vénás hemodinamika javulásának igazolására (68, 69, 70).

Perforáns-véna megszakítás utáni hemodinamikai vizsgálatok egymásnak ellentmondó adatokat tartalmaznak. Burnand és mtsai vmint Stacey és mtsai nem tudtak kimutatni hemodinamikai javulást perforáns ligatúra után (63). Ugyanakkor Bradbury, Padberg és mások a perforáns ligatúra egyértelműen előnyös hemodinamikai hatását igazoltak pletizmográfiai és foot volumetriás vizsgálataikkal (67). Saját eredményeink az izompumpa funkció szignifikáns javulását mutatták EPD után azon betegeknél, akiknél perforáns elégtelenség

mellett törzsvéna-reflux volt kimutatható. Ezeknél a betegeknél a perforáns megszakítás relatív hozzájárulásának megítélése a hemodinamika javulásához további vizsgálatot igényel, hiszen ezen betegeink többségénél természetesen nem csupán a perforáns insufficienciát szüntettük meg, hanem a törzsvéna-refluxot is. Poszttrombotikus betegeinknél nem tudunk szignifikáns javulást kimutatni az izompumpa funkcióban. Ez az eredmény nem korrelált a klinikai javulással, hiszen az a mélyvéna-refluxtól függetlenül egyértelmű volt mindkét betegcsoportban és ez a tény igazolja az EPD létjogosultságát súlyos alsó végtagi vénás elégtelenség kezelésében. Hangsúlyozni kell ugyanakkor, hogy a kiváló rövid- és középtávú eredmények ellenére a prospektív klinikai tanulmányt szükséges tovább folytatnunk, hogy a módszer hosszútávú értékéről is meggyőződhesünk.



## 6. Következtetések, tézisek

- Új izotóp venográfiás módszert dolgoztunk ki, mely az irodalomban eddig leírt vizsgálattal szemben nem csak statikus morfológiai képet nyújt, hanem a vénás keringés dinamikájáról, a végtag funkcionális állapotáról is tájékoztat.
- A vénás hemodinamika jellemzésére a sapheno-femorális junctionban a VFS és a VSM, illetve vena iliaca elzáródás esetén illetve Palma-műtét után az ellenoldali vena iliaca externa belépési idejét és az idő-aktivitás görbét alkalmaztuk.
- Új matematikai formulát vezetünk be, melynek segítségével a beütésszám sebességgel végzett korrekciója megszünteti az DIV szummációs felvételén jelentkező denzitásbeli diszkrepanciát.
- Modellkísérlettel igazoltuk, hogy a sebességgel korrigált beütésszám alkalmas különböző érpályák kapacitásának összehasonlítására DIV során.
- Új módszert dolgoztunk ki a vénás reflux izotóp venográfiás vizsgálatára, mely egyszerű, gyors és Duplex scan-nel jól összehasonlítható eredményt ad.
- Meghatároztuk az izotóp venográfiás vizsgálatok helyét a KVE diagnózisában, szerepét vénás rekonstrukciós műtétek utánkövetésében.
- Izotóp venográfiás vizsgálattal az irodalomban először meghatároztuk Palma-műtétek késői nyitvamaradási arányát.
- Palma-műtétek eredményeit értékelve kimutattuk, hogy jó hosszú távú eredmény csak izolált vena iliaca elzáródás esetén végzett műtétek után várható. Egyidejűleg fennálló vena femoralis és vena poplitea reflux esetén

ezekben az esetekben kérdéses.

Magyarországon elsőként alkalmaztuk a paratibiális fasciotomiát súlyos KVE kezelésére.

A műtét klinikai hatásosságát elemezve az irodalomban először bizonyítottuk, hogy a megfelelő rövid távú eredmények ellenére egyidejűleg fennálló mélyvéna elégtelenség esetén a késői eredmények nem megfelelőek. Javasoljuk, hogy primér mélyvéna billentyű-

elégtelenség esetén annak korrekciójára kell törekedni., míg poszttrombotikus mélyvéna-insufficiencia fennállásakor a megfelelő konzervatív kezelés nyújthat javulást.

- Magyarországon az elsők között végeztünk endoszkópos perforáns disszekciót az insuficiens mediális lábszári perforánsok ellátására. Klinikai tanulmányunk igazolta az új műtéti módszer hatásosságát insuficiens mediális perforáns véna okozta KVE esetén.
- Először végeztünk objektív vizsgálmódszerrel, fotopletizmográffal méréseket a lábszári izompumpa funkció vizsgálatára EPD eredményeinek lemérésére. Egyidejűleg fennálló mélyvéna reflux esetén nem volt észlelhető szignifikáns változás, míg anélkül EPD után az izompumpa funkció szignifikáns módon javult.

## 7. Irodalomjegyzék

1. Widmer LK, ed. Peripheral venous disorders: prevalence and socio-medical importance. Bern: Hans Huber, 1978:1-90.
2. Callam MJ. Epidemiology of varicose veins. *Br J Surg* 1994; 81:167-173.
3. Ruckley CV, Fowkes FGR, Bradbury AW. Venous disease. Springer, London, 1999:3-14.
4. Coon WW, Willis PW, Keller JB. Venous thrombembolism and other venous disease in the Tecumseh Community Health Study. *Circulation* 1973:839-846.
5. Eberth-Willerhausen W, Marschall W. Prevalenz, Risikofaktoren und Komplikationen peripherer Venenerkrankungen in der Münchner Bevölkerung. *Hautarzt* 1984;35:68-77.
6. Nemes A, szerk. A vénák betegségei. Medicina, Budapest, 1986:13-16.
7. Porter J.M., Moneta G.L., Reporting standards in venous disease: An update. *J.Vasc. Surg.* 1995;21:635-645.
8. Husni EA. Reconstruction of veins: The need for objectivity. *J Cardiovasc Surg* 1983;24:525-528.
9. Cronan, J.J. Contemporary venous imaging. *Cardiovasc. Intervent. Radiol.* 1991; 14:87-97.
10. Hannan LJ, Stedje KJ, Skorecz MJ, et al. Venous imaging of the extremities: our twenty five hundred cases. *Bruit* 1986;10:29.
11. Flanigan LD, Goodreaus JJ, Burnham SJ et al. Vascular laboratory diagnosis of clinically suspected deep venous thrombosis. *Lancet* 1978;2:331
12. Márk B., Szabó M., Nemessányi Z., Papp J., Menyhei G. Izotóp venográfia alkalmazása femoro-ilio-cavalis vénarendszer elváltozások vizsgálatára. *Magyar Radiológia* 1986; 60:301-306.
13. Henkin, R. E., Yao, J. S., Quinn J.L., Bergan J.J. Radionuclide venography in lower extremity venous disease. *J. Nucl. Med.* 1974; 15:171-175.
14. Zorba J., Schier D., Posmituck G., Clinical value of blood pool radionuclide venography *Am. J. Radiol.* 1986; 146:1051-1055.
15. Palma EC, Esperon R. Vein transplants and grafts in the surgical management of the postphlebotic syndrome. *J Cardiovasc Surg* 1960;1:94-107.

16. Acsády Gy. Modification of the Palma operation: a new operative technique. Proceedings of the 9<sup>th</sup> World Congress of the Union International of Phlebology, John Libbey, London, 1986.
17. Acsady Gy. Nemes A. A Palma műtét módosítása. Műtéttechnikai újítás a vena iliaca rendszer egyoldali krónikus elzáródásának sebészi kezelésében. *Magy. Seb.* 1991;44:173-178.
18. Krug A. Lehmann K. Zaborsky F. Modifizierte temporare AV-Fistel beim venösen suprapubischen Crossover Shunt wegen einseitiger Beckenvenensperre. *Chirurg* 1974;45:389-394.
19. Vollmar J, Hutschenreiter S. Der quere Beckenvenenbypass („der hohe Palma“). *Vasa* 1980;9:62-65.
20. Halliday P, Harris J, May J. Femoro-femoral crossover graft(Palma-operation): A long term follow-up study. In: Bergan JJ, Yao ST. Eds. *Surgery of the veins*. Grune L. Stratton 1985:241-254.
21. Zukowski AJ, Nicolaides AN, Szendro G et al. Haemodynamic significance of incompetent calf perforating veins. *Br J Surg* 1991;78:625-629.
22. Labropoulos N, Delis K, Nicolaides AN et al. The role of the distribution and anatomic extent of reflux in the development of signs and symptoms in chronic venous insufficiency. *J Vasc Surg* 1996;23:504-510.
23. Stuart WP Perforator Surgery: What is its role? In: Ruckley CV ed. *Venous disease*. Springer London 1999:132-138.
24. Hanrahan LM, Araki CT, Rodrigez AA. ET AL. Distribution of valvular incompetence inpatients with venous stasis ulceration. *J Vasc Surg* 1991;13:805-812.
25. Labropoulos N, Giannokuas AD, Nicolaides AN et al. New insights into the pathophysiologic condition of venous ulceration with colour flow imaging:implications for treatment? *J Vasc Surg* 1995;22:45-50.
26. Linton RR. The communicating veins of the lower leg and the technique for their ligation. *Ann Surg* 1938;107:582-593.
27. Jugenheimer M. *Chirurg* 1991;62:625.
28. Negus D, Friedgood A. The effective management of venous ulceration. *Br J Surg* 1983;70:623.
29. Hach V, Vanderpuye R. *Med Welt* 1985;36:1616.
30. Hauer G. The endoscopic subfascial division of the perforating veins: Preliminary report. *Vasa*;1985;14:59-61.

31. Pierik EGJ, van Urk H, Wittens CHA. Efficacy of subfascial endoscopy in recalcitrant perforating veins of the lower leg and its relation with venous ulcer healing. *J Vasc Surg* 1997;26:255-9.
32. Gloviczki P, Bergan JJ, Menawat SS. Safety, feasibility and early efficacy of subfascial endoscopic perforator surgery. *J Vasc Surg* 1997;25:94-105.
33. Márk B., Szabó M., Menyhei G. Nemessányi Z., Endrédi J. A belépési idő vizsgálata dinamikus izotóp venográfiával az alsó végtag vénás rendszerében. *Magyar Radiológia* 1988; 62:223-228.
34. B. Márk, M. Szabó, G. Menyhei, Z. Nemessányi, J. Endrédi, Z. Miklovics. Density analysis of scintigram with flow dynamics at bolus radionuclide venography: Count correction with velocity. *Eur. J. Nucl. Med.* 1989; 15:93-95.
35. G. Menyhei, R Székely, K. Zámbó, E. Schmidt. Evaluation of venous reflux in the lower limb using dynamic radionuclide venography. *Eur. J. Nucl. Med.* under publication
36. Myers K.A., Ziegenbein RW., Zeng G.H., Matthews P.G. Duplex ultrasonography scanning for chronic venous disease. Patterns of venous reflux. *J. Vasc. Surg.* 1995; 21:605-612
37. Márk. B., Lelkes J., Kollár L, és mtsai. A krónikus vena iliaca elzáródás kezelése Palma műtéttel. *Magy Seb.* 1987; 40:153-157.
38. Menyhei G. Szabó M. Kollár L. Palma-műtétek késői eredményei. *Orv. Hetilap* 1995; 136:1713-1716.
39. G. Menyhei, M. Szabó Long term results after Palma-operation. *J. Cardiovasc. Surg.* 1990; 31( Suppl. 4):93.
40. Menyhei G., Wéber Gy., Kollár L. Paratibialis fasciotomia korai eredményei. *Magy Seb.* 1995; 109-114.
41. G. Menyhei, L. Kollár, I. Rozsos. Long term results after paratibialis fasciotomy. XIII. World Congress of Phlebology Abstract Book. 1998. Sydney, pp.193
42. G. Menyhei, L. Kollár, I. Rozsos, G. Kasza. Evaluation of calf muscle-pump function after subfascial endoscopic perforator surgery. *Perfusion.* Under publication
43. Löfqvist J. Chirurgie in Blutleere mit Rollmanschetten. *Chirurg.* 1988; 59:825.
44. The Alexander House Group. Consensus paper on venous leg ulcers *Phlebology* 1992; 7:48-58.
45. Zicot, M. Guillaume M., Ham H., Dynamic isotopic phlebography using soluble krypton- 81m . *J. Nucl. Med.* 1986; 12:192-196.

46. Zicott M, GGuillaume M. The assessement of chronic venous obstructions by noninvasive haemodynamic studies and imaging with Kr-81 M venography. *Inter Angio* 1986;5:21-25.
47. G. Menyhei, M. Szabó. Dynamische Isotopenvenographie in der Indikation der Venenrekonstruktion. *Angio Archiv.* 1992; 16:34-37.
48. G. Menyhei, M.Szabó. Dynamic radionuclide venography in the diagnosis of chronic venous insufficiency. *Phlebology.* 1995; 10 ( Suppl.1):312-314.
49. Kappert A. Diagnose arterieller, venöser und lymphatischer Erkrankungen. Verlag Hans Huber, Bern, 1981.
50. B. Márk, M. Szabó, G. Menyhei, Z. Nemessányi , J. Endrédi. Testing minimal transit time in the venous system of the lower limb using dynamic radionuclide venography. *Inter. Angio.* 1988. 7. 231-235.
51. Herman RJ, Neiman HL, Yao JST et al. Descending venography: a method of evaluating lower extremity venous valvular function. *Radiology* 1980;137:63-69
52. Harada R.N., Katz M.L., Comerota A. A noninvasive screening test to detect „critical” deep venous reflux. *J. Vasc. Surg.* 1995; 22:532-537.
53. Meyers KA, Ziegenbein RW,Zeng GH et al. Duplex ultrasonography scanning for chronic venous disease: Patterns of venous reflux *J Vasc Surg* 1995;21:605-612.
54. Weingarten MS, Branas CC, Czeredarczuk M et al. Distribution and quantification of venous reflux in lower extremity chronic venous stasis disease with Duplex scanning *J Vasc Surg* 1993;18:753-9.
55. Lagatolla NRF, Burnand KG. Duplex ultrasonography for assesement of venous valvular function of the lower limb *Br J Surg*;1995;85:855.
56. Rodriguez AA, Whitehead CM, McLaughlin RL et al. Duplex-derived valve closure times fail to correlate with reflux flow volumes in patients with chronic venous insufficiency. *J Vasc Surg* 1996;23:606-610.
57. May R. Messmethoden in der Venenchirurgie Huber, Bern 1971.
58. Gruss JD Venous reconstruction. *Phlebology* 1988;3:75-81.
59. Halliday P, Harris J, May J. Femoro-femoral crossover grafts: A long-term follow-up study. In: Bergan JJ, Yao JST eds. *Surgery of the veins.* Orlando Grine L Stratton 1985:241-254.
60. G. Menyhei, B. Márk, M. Szabó. Evaluation of the dynamics of venous blood flow before and after Palma-operation. *Phlebology* 89. A. Davy, R. Stemmer eds. 1989. John Libbey Eurotext. Ltd. Pp. 437-440.

61. Gottlob R, May R. Der Früverschluss der Palma-Operation, Vorbeugung durch Anwendung einer endothelschonenden Operationstechnik. *Vasa* 1977;6:263-267.
62. Dumanian AV. Crossover saphenous vein graft combined with a temporary femora AV fistula. *JVasc Surg* 1968;2:116-123.
63. Burnand KG, Thomas ML, O'Donnell T et al. Relation between postthrombotic changes in the deep veins and results of surgical treatment of venous ulcers. *Lancet* 1976;1:936-938.
64. De Palma RG. Surgical treatment of venous stasis: Results of a modified Linton operation. *Am J Surg* 1979;137:810-813.
65. Wittens CHA, Pierik RG, van Urk H. Subfascial endoscopic ligation in the treatment of perforating veins. *Eur J Vasc. Endovasc Surg.* 1995;9:38-41.
66. Conrad P. Endoscopic exploration of the subfascial space of the lower leg with perforator vein interruption using laparoscopic instrument: a preliminary report. *Phlebology* 1994;9:154-157.
67. Bradbury AB, Stonebridge PA, Callam MJ. Foot-volumetry and duplex ultrasonography in patients with recurrent venous ulceration after superficial and perforating vein ligation. *Br J Surg* 1993;80:845-848.
68. Nicolaides AN, Miles C. Photoplethysmography in the assesment of venous insufficiency. *J Vasc Surg* 1987;5:405.
69. Abramowitz HB, Queral LA, Flinn WR et al. The use of photoplethysmography in the assesment of venous insufficiency. A comparison to venous pressure measurements. *Surgery* 1979;86:434.
70. Nicolaides AN ed. Investigation of patients with deep vein thrombosis and chronic venous insufficiency. Med-Orion Publishing Co. London 1991:33-36.

## Rövidítések jegyzéke

**AV-fisztula** – Arteriovenózus fisztula

**CEAP** (-klasszifikáció) – Clinical, etiologic, anatomic,  
pathophysiologic

**C<sub>i</sub>** - Count integral

**CMITT** – Crossover minimal transit time

**CPS<sub>i</sub>** – Count per secundum integral

**DIV** – Dinamikus izotóp venográfia

**EPD** – Endoszkópos perforáns dissectio

**KVE** – Krónikus vénás elégtelenség

**LMWH** – Low molecular weight heparin

**MITT** – Minimal transit time

**MVO** – Maximal venous outflow

**PTF** – Paratibiális fasciotomia

**PTFE** – Poly-tetra-fluoro-ethylen

**PTS** – Poszttrombotikus szindróma

**ROI** – Region of interest

**UH** - Ultrahang

**VFS** – Vena femoralis superficialis

**VSM** – Vena saphena magna

**VRT** – Venous refilling time

**99mTc-DTPA** – 99metaTechnécium - Diethylen-triamin-penta-  
acetát



## Köszönetnyilvánítás

Nagy hálával tartozom néhai Dr. Márk Bertalannak, aki felkeltette érdeklődésemet a vénás betegségek iránt. Az ő irányításával végeztük az első izotóp venográfiás vizsgálatokat a Pécsi Orvostudományi Egyetem Központi Radioizotóp Laboratóriumában a '80-as évek közepén. Ez a közös munka lett az elindítója Ph.D. értekezésemnek.

Köszönetemet fejezem ki a Radioizotóp Laboratórium valamennyi munkatársának, akiknek segítőkészsége, áldozatos munkája nélkül az izotóp venográfiás vizsgálatokat nem tudtam volna elvégezni.

Köszönöm témavezetőmnek, Dr. Röth Erzsébet egyetemi tanárnak, hogy az egyéni felkészülés során végig támogatott és a dolgozat megírásában hasznos tanácsaival segített.

Köszönettel tartozom Dr. Kollár Lajos professzornak, aki eddigi tudományos munkám során folyamatosan tanácsokkal látott el, mindenben támogatott.

Nagyon köszönöm a dolgozat előbírálóinak, Dr. Bogár Lajosnak, Dr. Szmolenszky Tamásnak és Dr. Wéber Györgynek alapos értékelését, bíráló megjegyzéseit, melyek nagy segítségemre voltak abban, hogy a Ph.D. értekezés végleges formáját elkészítsem.