

A nervus alveolaris inferior védelmében: alsó bölcsességfogak coronectomiája

Irodalmi áttekintés

Szalma József dr.¹ ■ Lempel Edina dr.²

Pécsi Tudományegyetem, Klinikai Központ, Fogorvostudományi Kar, ¹Arc-, Állcsont- és Szájsebészeti Tanszék,
²Konzerváló Fogászati és Parodontológiai Tanszék, Pécs

A jelen tudományos közleményt a szerzők a Pécsi Tudományegyetem alapításának 650. évfordulója tiszteletére közlik.

Az alsó bölcsességfogak coronectomiája a bölcsességfog részleges eltávolításával hivatott az esetleges nervus alveolaris inferior sérüléseit kiküszöbölni. Az eljárásnak van néhány sarkalatos pontja, úgymint a fog pulpalis, periapicalis preoperatív állapota, a koronai sectio és koronaeltávolítás, illetve a sebzés mikéntje, valamint a páciens posztoperatív követése és az esetlegesen felmerülő szövődmények ismerete és kezelése. Szakirodalmi adatok szerint a coronectomia kevesebb szövődménnyel bír, mint a hagyományos, teljes fogeltávolítások, és a nervus alveolaris inferior sérülések szempontjából a coronectomia egyértelműen és kifejezetten a biztonságosabb eljárás. A szerzők célja volt a szakirodalmat áttekintve, az eljárás indikációiról és kontraindikációiról, korrekt kivitelezéséről és az esetleges sikertelenségnek okairól, gyakoriságairól átfogó képet adni, előmozdítva az eljárás hazai népszerűsítését. Orv Hetil. 2017; 158(45): 1787–1793.

Kulcsszavak: nervus alveolaris inferior, impaktált bölcsességfog, paraesthesia, coronectomia

Protecting the inferior alveolar nerve: coronectomy of lower third molars

Review

Coronectomy of lower impacted wisdom teeth is the partial removal of third molars, aiming to avoid inferior alveolar nerve injuries. The coronectomy procedure has several crucial points, such as the pulpal, periapical preoperative conditions of the tooth, the way of crown sectioning and decoronation, the wound closure and the length of patients' follow up. In addition it is important to identify and manage possible intraoperative or postoperative complications correctly. According to the literature, the complication rate of coronectomy is usually lower, than that of total teeth removal, furthermore considering inferior alveolar nerve injuries, coronectomy is significantly the safer procedure. The aim of the authors was to review the relevant literature, defining the indications, contraindications and the correct implementation of the coronectomy and to demonstrate the causes and incidences of failures and complications. Further aim was to promote the domestic acceptance of this procedure.

Keywords: inferior alveolar nerve, impacted third molar, paresthesia, coronectomy

Szalma J, Lempel E. [Protecting the inferior alveolar nerve: coronectomy of lower third molars. Review]. Orv Hetil. 2017; 158(45): 1787–1793.

(Beérkezett: 2017. augusztus 23.; elfogadva: 2017. szeptember 18.)

Rövidítések

CBCT = „cone beam” komputertomográfia; CT = komputertomográfia; IAN = nervus alveolaris inferior; LN = nervus lin-

gualis; OENO = Orvosi Eljárások Nemzetközi Osztályozása, a járóbeteg-szakellátásban elszámolható vizsgálati és beavatkozási tevékenységek listája; ZC = zománc-cement határvonal

A coronectomia célja

Az alsó impaktált bölcsességfogak eltávolításakor, sajnos, számolnunk kell a nervus alveolaris inferior (IAN) sérülésének esélyével. A reverzibilis IAN-sérülések gyakorisága irodalmi adatok szerint 0,4 és 8,4% közé esik, az irreverzibilis sérülések gyakorisága pedig általában 1% alatti [1]. Amennyiben előzetes röntgenvizsgálattal az idegsérülés esélyét növelő rizikójelet, rizikójeleket látunk [1–7] (1. ábra) és/vagy egy háromdimenziós képkalkotó eljárás (komputertomográfia – CT, cone beam CT – CBCT) megerősíti a bölcsességfog és a canalis direkt kapcsolatát (canalis csontos falának hiánya), több terápiás választásunk is lehet. A fog teljes eltávolítása mellett szóba jöhet a bölcsességfog orthodontiai extractiója (fogszabályozó eszközökkel a fog lassú „kivontatása”) [8], a pericoronális ostectomia (a részlegesen előtört fogat körbevevő szövetek műtéti elvétele) [9], a fogkoronai szekciókkal segített migráltatás [10], az endoszkóp által vizuálisan támogatott alveoluson belüli fogdarabolás [11] és a coronectomia [12, 13].

A coronectomia első leírói *Ecuyer és Debien* (1984), illetve *Knutsson és mtsai* (1989) voltak [14–16]. A 2000-es évek közepén aktív vita folyt a coronectomia létjogosultságáról, megalapozottságáról [17–19], de az egyre gyarapodó számú és egyre hosszabb megfigyelési időszakon alapuló követéses vizsgálatok (5–10 éves követéssel akár) [20, 21] – véleményünk szerint – mára eloszlatták már a kételyeket.

A coronectomia indikációi és kontraindikációi

A coronectomia akkor tűnik ideális választásnak, ha az előzetes képkalkotás(ok) alkalmával az IAN-idegsérülés esélye felmerül. Az irodalom megosztott, hogy bizonyos konkrét specifikus jelekhez kötik az indikációját [16, 22–25] vagy egyszerűen bármely canalis-foggyökér egymásra vetülésnél már javasolják azt [26, 27].

Fontos, hogy olyan fogak esetén végezzük, ahol a bölcsességfog klinikai koronája ép, cariesmentes, pulpalisan, parodontalisan, periapicalisan gyulladásmentes legyen a fog, ne legyen mobil és a gyökérfejlődése már szinte teljesen befejeződött [12, 16, 26–29]. Olyan horizontális helyzetű bölcsességfogak esetén, ahol a canalis koronához közeli vagy azzal kontakt lefutású, szintén nem javasolt coronectomiát végezni, hiszen a koronai szekciókor megnő az IAN sérülési esélye [12]. Habár sokszor kizárják a preoperatív pericoronális gyulladástól eseményeket a „coronectomiás” vizsgálatokból, *Henien és mtsai* (2017) szerint follicularis ciszta esetén is kivitelezhető és korrekt eljárás a coronectomia [30]. *Monaco és mtsai* [16] szerint szintén elvégezhető olyan esetekben, amikor pericoronitis vagy a második őrlőfog parodontális folyamata miatt végeznénk, sőt *Elo és mtsai* igyekeztek pericoronális lágy részből eredő panaszokkal rendelkező betegeket bevonni [20]. Természetesen, amikor a csonteltávolítás

kontraindikált (immunszuppresszált betegek, biszfoszfonátterápia és irradiáció utáni bizonyos esetek), a coronectomia sem javasolható [26].

A lebenyes feltárás

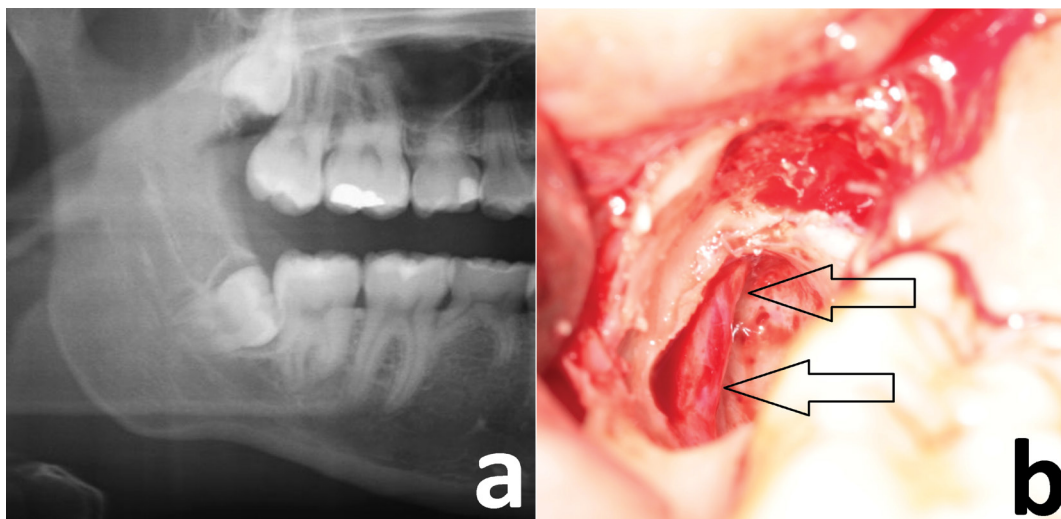
A sulcularis (borítéklebeny), illetve a háromszög mucoperiostealis lebenyekkel (akár mesialisan, akár distalisan vezetett vertikális metszéssel) is találkozni az irodalomban. A lebenyalakítás során fontos szempont, hogy a buccalis csontelvételekhez és a fogszekcióhoz is kellő hozzáférést adjon, valamint a primer sebzárást is elősegítse. A lingualis lebenyalakítást *Pogrel* ugyan javasolta (főként az általa kivitelezett mély, lingualis cortexbe is terjedő fogszekciók miatti lingualis lágyrészek védelmében) [12], de a szerzők jelentős része ezt nem követi.

A csonteltávolítás, a fogsectio és a gyökérvágásfelszíni simítása

A szerzők többsége csak olyan mélységű csonteltávolítást javasol, hogy a bölcsességfog zománc–cement (ZC) vonala elérhetővé váljon (horizontálisan impaktált eseteket leszámítva). Kelleténél mélyebb csontelvételek mellett ugyanis megnőhet a gyökerek megmozdulásának esélye, különösen kónikus gyökérforma esetén [27, 31, 32]. Ezután buccolingualisan, a lingualis irányba lejtve, ferdén (30–45°) javasolt a ZC-vonal alatt 1–2 mm-rel a korona szeparálása. *Pogrel* mélyen, akár a lingualis csontot is preparálva [13], míg *Gleeson és mtsai* a fűrési mélységet maximálisan kontrollálva (és csak szubtotálisan) javasolják a sectiót [26]. *Cilasun és mtsai* a korona kétharmadának mélységéig javasolják a sectiót [33]. *Leung és Cheung* [23], illetve *Monaco és mtsai* [16] akár több mesiodistalis vagy buccolingualis vertikális szekciót is bevetve javasolják a koronát eltávolítani, a gyökerek megmozdításának elkerülése érdekében. *Pogrel* alternatív megoldásként akár azt is elképzelhetőnek tartja, hogy a bölcsességfogkoronát a rágófelszíntől kezdve egy gömbfúróval elfúrjuk a megfelelő mélységig [12].

Habár konkrét ajánlás – legjobb tudomásunk szerint – még nem született, milyen eszközzel legcélszerűbb a fogsectiót elvégezni (konvencionális vagy gyors sebességű sebési kézi darabokkal, piezosebészeti eszközzel), tulajdonságai miatt a fogorvosi turbinát nem tudjuk javasolni. Egyrésztől nem biztosítható használatuk a steril hűtőfolyadék, másrésztől a kiáramló levegő emphysemát és pneumomediastinumot is okozhat [34].

A sectiók után a koronát letörjük (dekoronálás), néhány szerző szerint leginkább egy kisméretű Coupland-emelő vagy véső segítségével, míg a keskeny Warwick James-emelő *Gleeson és mtsai* szerint problémás lehet a gyakoribb gyökérmobilizálás miatt [24, 26]. A dekoronálás mozzanata egyben az egyik leggyakoribb kudarcforrás, ugyanis, ha a gyökér, gyökerek mobilizálásra kerülnek, az eltávolításuk marad az egyetlen megoldás,



1. ábra a) A műtét előtti panorámaröntgenen gyökérsötétedési jel és a canalis kanyarulata rizikójelkéek láthatóak. Ezen specifikus jelek kombinációja 36-szoros rizikót is jelenthet a nervus alveolaris inferior sérülésére nézve [1, 3]. b) A bölcsességfog eltávolítása után az alveolus mélyén, buccalisán láthatjuk a szabadon, csontos csatorna védelme nélkül lefutó nervus alveolaris inferior ér-ideg képletet. A páciensnél a műtétet követő első négy napon az ideg anesthesiáját, majd a következő hat hétben egyre kisebb mértékű paraesthesiát tapasztaltunk (az alsó ajakfélen úgynevezett pin Prick-tesztel). A hetedik posztoperatív héten a páciens már teljesen normális érzéskvalitásról számolt be

megfosztva az eljárást az IAN-t védelmező eredeti szándéktól.

A dekoronálás után a gyökerek redukálása és a vágási felszín simítása szükséges, mégpedig minimum 2–3 mm-rel (bizonyos szerzők szerint 3–4 mm-rel) a csontfelszín szintje alá [12, 16, 23, 27, 35]. Ezzel biztosítható nagy eséllyel, hogy a gyökér akár csontos fedést is kapjon a gyógyulás során. A zománymaradványokat, egyenetlen kiálló részeket maradéktalanul el kell távolítani, mert a zománcan nem történhet lágyszövet-tapadás, ezáltal elősegítve a fogmedergyulladás kialakulását [36]. A 2. ábra segítségével mutatjuk be a folyamatot.

A gyökér endodontiai ellátása

A bölcsességfogak bent maradó gyökereinek gyökérkezelését a szerzők szinte egyöntetűen szükségtelennek tartják, mivel a pulpa az esetek túlnyomó többségében vitális marad, minimális degeneratív elváltozások kíséretében [36]. A preparálás után maradó gyökérből előbukkanó pulpaszövet eltávolításával csökkenthetők a posztoperatív panaszok [26]. *Patel és mtsai* vizsgálatában, mind a 26 elvégzett coronectomiánál vitális maradt az összes, mind az 52 gyökér, és három esetben is csak nagyon kis koronális területre lokalizálódó pulpanecrosist találtak, amely okának a gyökér részleges előtörését, illetve az alveolitiskezeléshez használt gyári készítményt nevezték meg (Alvogyl, Septodont, Maidstone, Egyesült Királyság) [36]. *Sencimen és mtsai* vizsgálata alapján a gyökérkezeléssel határozottan növeljük az infekciós szövődmenyi rátát és ezért nem ajánlják [37]. *Vignudelli és mtsai* közleményükben 18 hónap után sem találtak szövettani elváltozást a pulpaszövetben, amikor is a korábbi coronectomia után a gyökér mégis eltávolították [38].

Más kutatók, ennél hosszabb időszak után vizsgálva a pulpát, acellularis, fibroblastokban és fibrocytáknak gazdag, de még vitális szövetnek írták le (fibrosus metaplasia, degeneráció), csillag alakú pulpalis sejtek nélkül [39]. Egy esetismertetésben a szerző MTA-anyagot helyezett a pulpaszövet fedésére, majd a négy hónappal későbbi gyökéreltávolítás után (a beteg teljesen panaszmentes volt, mégis kérte a gyökér eltávolítását) szövettani elemzéssel vitális ép pulpát és dentinhidképződést talált [40].

Röntgenkontroll és sebzés

A szerzők egyöntetűen ajánlják a művelet utáni azonnali röntgenkontrollt, akár periapicalis film, akár részleges panorámaröntgen segítségével, amelyen megítélhető, hogy zománymaradványok, „tüskék” nem maradtak-e (3b ábra) [12, 16, 25, 29]. *Pogrel* ajánlásában elsődleges sebzés javasol, egy vagy több matracöltéssel [12]. *Leung és Cheung* [23], *Gleeson és mtsai* [26], *Frenkel és mtsai* [25], illetve *Kouwenberg és mtsai* [41] szintén primeren zárják a sebet, előbbi kettő felszívódó öltésekkel. *Elo és mtsai* szerint amennyiben 5 mm-rel a csont szintje alá redukáljuk a gyökereket és csontpótló anyaggal (1–1,2 ml corticospongiosus allograft, 0,2–1 mm-es szemcsemérettel, membrán használata nélkül) töltjük fel a gyökér feletti alveolust, akkor a második órlőfog distalis felszínének parodontalis státuszát szignifikánsan javítjuk és a gyökér migrációját is nagy eséllyel és nagymértékben redukáljuk [20]. A gyökérmigráció-csökkenést *Leung* is megerősítette, mivel megfigyelése szerint csontpótlás után átlagosan ötödére–hatodára csökkent a gyökér „elvándorlásának” mértéke (0,63 mm vs. 3,3–3,8 mm) [42]. Vizsgálatában a csontpótló anyag (bovine xenograft) zárásához – előbbi munkacsoporttal ellentétben –

felszívódó kollagénmembránt is használt. *Franco és mtsai* tíz olyan eset kapcsán, ahol a primer sebzés sikertelen volt (suturaelégtelesség miatt), azt találták, hogy a másodlagos sebgyógyulással egyáltalán nem nőtt a posztoperatív infekció, alveolitis és pulpitis előfordulása két-éves követés során [43]. Minden esetük tünetmentes volt, a gyökér felett záródtak a szövetek, és a gyökér nem is volt szondázható, óvatosan megkérdőjelezve a primer sebzés konzekvens és szigorú ajánlását [43].

Az antibiotikum-terápia egységes ajánlását nem látjuk az eljárásához kapcsolódóan. *Pogrel* szerint preoperatív adása ajánlott, hogy a beavatkozás során a pulpában már megtalálható legyen [12]. Néhány tanulmány szerint az antibiotikum adása szükségtelen [27, 44]. Az viszont érdekes, hogy *Pogrel* (2004) [12] óta is csak egy tanulmányban indították már preoperatív az antibiotikumot [31], pedig egyértelműen eredményesebb a posztoperatív adagolásnál, legalábbis a fogeltávolítások tapasztalatai alapján [28, 45].

A szövődményi lehetőségek és kezelésük, a betegek követése

A coronectomia után a páciens rendszeres kontrollja elengedhetetlen. Fél évvel a beavatkozás után, majd évente javasolt a röntgenkontroll [16]. A szövődmények lehetnek intraoperatívák (vérzés, gyökérmobilizálás, IAN és nervus lingualis sérülés, 7-es fog sérülése) és posztoperatívák, utóbbiak pedig rövid távúak (alveolitis, pulpitis) és hosszú távúak (gyökérmigráció, gyökérrupció) [29]. Tekintettel arra, hogy a gyökérrupció és a következményes gyulladás akár 8–10 év múlva is előfordulhat, a beteg hosszú távú követése javasolt.

Egy szisztematikus irodalomlemezés szerint a coronectomia a következő szövődményi rátákkal jellemezhető: IAN-sérülések 0%–9,5%; nervus lingualis sérülések 0%–2%; posztoperatív fájdalom előfordulása 1,1%–41,9%; arcduzzanat 4,6%; alveolitis 2%–12%; egyéb infekciók 1%–9,5%, illetve pulpitis 0,9% [28]. Nagyon fontos hangsúlyozni, hogy a magasabb szövődményi ráták sokszor régebbi vizsgálatokból, mondhatni, még a módszerformáló időszakból erednek, vagy kis esetszámok miatt már egyetlen szövődményes eset előfordulásával is magasabb szövődményráta eredményeztek.

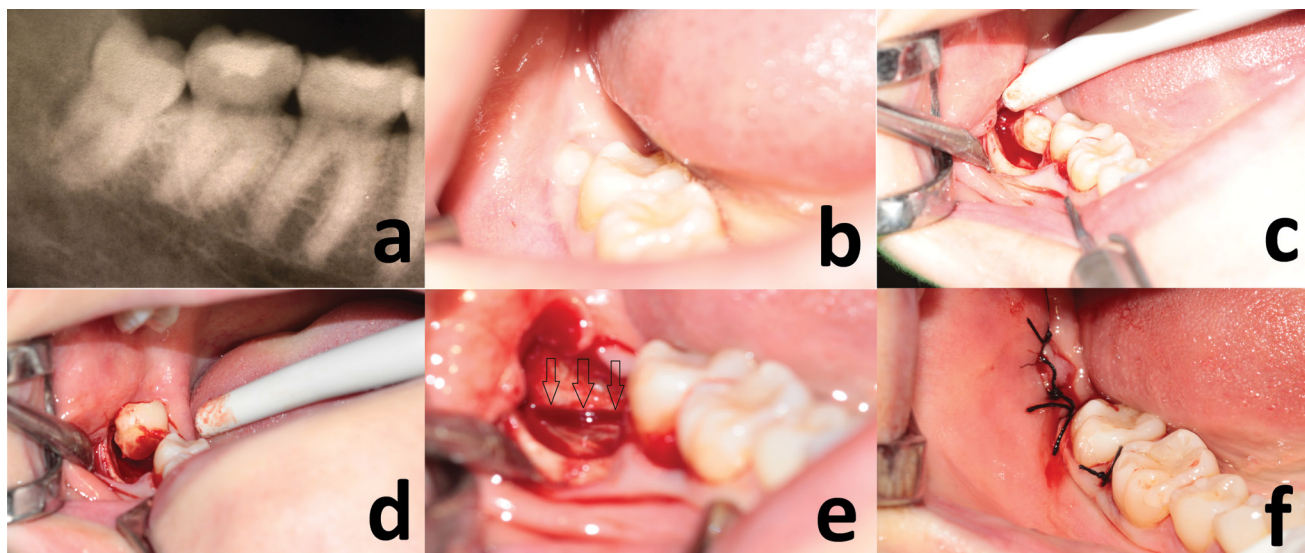
A randomizált, kontrollált vizsgálatok alapján a coronectomia utáni fájdalom az első héten várható, és általában kisebb mértékű, mint teljes fogeltávolítás után [22, 23, 27]. *Patel és mtsai* periradicularis gyulladást egy esetben sem találtak, a 26 coronectomia után, amikor későbbiekben eltávolították a gyökereket [36], továbbá, véleményük szerint, a gyökerek elvándorlását kísérő apicalis radiolucencia a gyökér migrációjának fiziológiás következménye (kevésbé denz, újonnan képződő csont) és nem gyulladásozó jelenség. *Leung és Cheung* hároméves utánkötéssel egyetlen olyan esetet sem találtak a 135 elvégzett coronectomia után, ahol a periapicalis radiolu-

cencia pulpanecrosis és gyökércsúcsi gyulladás eredménye lett volna [22].

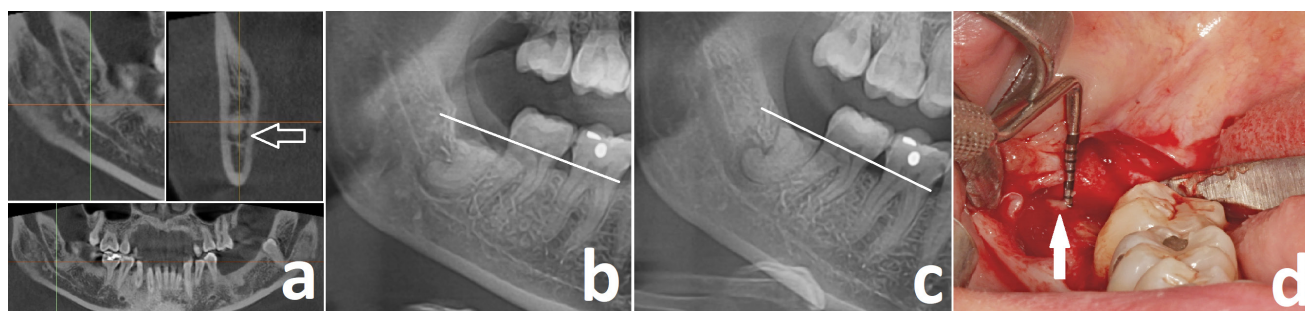
A *gyökerek megmozdítása* után a coronectomia sikertelen és a gyökereket el kell távolítani [46]. Gyakorisága körülbelül 3% és 9% közötti [29], és a kónikus, rövid gyökerek, főként női pácienseknél mobilizálódhatnak a leggyakrabban [27]. Több vizsgálat is teljesen elkerülhetőnek tartja [12, 31, 47], míg *Renton és mtsai* vizsgálatában magasnak, 38,3%-nak találtak a gyökérmegmozdulás szövődménye [27].

A *gyökerek elvándorlása* nagyon gyakori jelenség coronectomia után, gyakorisága megfigyelések szerint 2% és 85,3% közötti [28] (*3a, 3b és 3c ábra*). A gyökér elmozdulásának üteme a következő átlagos számokkal jellemezhető: 1,6–1,9 mm három hónap után, 2–3,4 mm fél év után, 2–3,8 mm egy év után és 3,1–4 mm két évvel a coronectomia elvégzése után [28]. A gyökérmigráció miatt szükségessé váló reoperáció gyakoriságát 0,6% és 6,8% között találjuk [23, 28, 47] (*3d ábra*). Két vizsgálatban is úgy találtak, hogy nőknél a gyökérvándorlás kifejezettebb [22, 47], míg egy vizsgálat a fiatalabb pácienseknél (24,5 évesek vs. 37,5 évesek) nagyobb mértékű gyökérvándorlást látott [25]. Mindössze egyetlen esetleírást találtunk, ahol az elvándorló gyökérdarab – a canalis mandibulae-t körülölelő konformációja miatt – a nervus vngálásával neurológiai tüneteket, paraesthesiát okozott. Igaz, ez nem coronectomia után, hanem egy fogeltávolítás során bekövetkező mesialis gyökérfractura és annak bent hagyása után történt [48].

IAN-sérüléssel leginkább a korai időkből származó vizsgálatokban találkozhatunk, ahol a viszonylag alacsony esetszámok (20–30) miatt már egy-két paraesthesia is relatíve magas sérülési hányadot eredményezett (8–9%). Ugyanakkor például *Gleeson és mtsai* több mint 2000 elvégzett coronectomia során sem találtak IAN-paraesthesiával [26]. *Elo és mtsai* szerint a coronectomia szinte nullára csökkenti az IAN-sérülések esélyét [20]. *Renton és mtsai* a 102 teljes fogeltávolításból 19 esetben találtak reverzibilis IAN-sérülést, ezzel szemben a sikeres coronectomiacsoporthoz ez nem fordult elő (0/58) [27]. A 36 sikertelen coronectomia során (a gyökér mobilizálódott és ezért eltávolították) is csak három reverzibilis IAN-sérülést találtak. Egy másik vizsgálatban a teljes fogeltávolítás csoportjában szintén szignifikánsan gyakrabban tapasztaltak IAN-sérülést, mint a coronectomiák során (9/178 vs. 1/155), sőt a fogeltávolítások utáni kilenc paraesthesiából három maradandónak bizonyult [23]. *Cilasun és mtsai* vizsgálatában a teljes fogeltávolítás átesett csoportban szintén szignifikánsan több IAN-paraesthesia fordult elő, mint coronectomiák után (2/87 vs. 0/88) [33]. A *nervus lingualis* (LN) *sérülése* szintén felmerülhet coronectomia során. Mindösszesen két vizsgálatban láttak reverzibilis LN-érzékiesést, mégpedig konkrétan egy-egy coronectomiánál [12, 24]. Mindkét kutatócsoport preferálta a kifejezett lingualis lágyrész-eltartást és -védelmet.



2. ábra | A coronectomia lépései. a) A preoperatív panorámaröntgenen gyökérsötétedési jelet láttunk. A fog koronája ép. b) Az intraorális vizsgálatnál a bölcsességfog mesiobuccalis csücske tört csak elő. c) Sulcularis mucoperiostealis lebeny készítése és minimális buccalis csonteltávolítás után a koronát vídia fissurafűrővel szekcionáltuk. d) A dekoronálás pillanata, Barry-emelő segítségével. e) A gyökérfelszín simítottuk, csontfelszín alá süllyesztettük. A lingualis cortexen felületes, vonalszerű preparáció nyoma látható (nyílak) a koronai szekció vonalának megfelelően, mutatva, hogy a szekció mélységét nehéz optimálisan tartani. A túl felületes szekció (gyökér is megmozdulhat) és a túl mély szekció (lingualis szövetek sérülése) közötti különbség sokszor csak 1–1,5 mm! f) A seb per primam zárása egyszerű csomós öltésekkel



3. ábra | a) A műtét előtti CBCT-felvétel kiértékelésénél láttuk, hogy a bölcsességfog gyökerénél a canalis mandibulae csontos fala hiányzik, bizonyítva az ér-ideg képlet és a gyökér direkt kontaktusát. b) Közvetlenül a coronectomia elvégzésekor készített röntgenfelvétel. c) Hat hónappal később készített kontrollröntgenen látható a gyökér elvándorlása a canalis mandibulae-től. A fehér vonalak a szomszédos fogak zománc-cement vonalára lettek illesztve. d) Feltárás után a gyökér melletti szondázáskor pus ürülést láttunk (nyíl). Figyelembe véve a gyökér migrációját és a gyulladás megjelenését, a gyökér eltávolítása mellett döntöttünk

Következtetés

Összefoglalva az irodalomban található eredményeket, elmondhatjuk, hogy a kezdetekben sok kritikával illetett és szkepticismussal fogadott coronectomia mára egy teljesen elfogadott szájsebészeti eljárássá vált a szakirodalomban. Egy irodalomelemzésen alapuló metaanalízis megállapította, hogy a coronectomia egyértelműen csökkenti az IAN-sérülések esélyét és ritkábban jár alveolitis kialakulásával, illetve egyáltalán nem okoz több fájdalmat és infekciót, mint a teljes fogeltávolítás [49]. Hasonlóan egy másik szisztematikus irodalomelemző tanulmányhoz, a posztoperatív komplikációk coronectomia esetén jelentősen ritkábbak, mint a bölcsességfogak rutinszerű teljes eltávolításánál [28].

Tekintettel arra, hogy az ambuláns szájsebészeti betegellátás mintegy 35,9–58,7%-át az impaktált bölcses-

ségfogak sebészete teszi ki [25, 50], számos eset ellátása során kellene felmerülnie hazánkban is a nervus alveolaris inferior épségét jóval kevésbé veszélyeztető, részleges fogeltávolító coronectomiának. Az idegsérülés szempontjából rizikócsoportha tartozó betegeinknek jogában áll megismerni ezen eljárást is, annak előnyeivel és szövődményi lehetőségeivel együtt. Szakmapolitikailag szintén állásfoglalást és támogatást igényel ezen eljárás, ha más nem, a járóbeteg-szakellátás tevékenységi kódlistájába (OENO) történő felvétel és lejelentetőség megteremtése miatt.

Anyagi támogatás: A közlemény megírása, illetve a kapcsolódó kutatómunka anyagi támogatásban nem részesült.

Szerzői munkamegosztás: A munka a szerzők közös érdeme. A cikk végleges változatát mindkét szerző elolvasta és jóváhagyta.

Érdekeltségek: A szerzőknek nincsenek érdekeltégeik.

Köszönetnyilvánítás

Szalma József köszöni az MTA Bolyai ösztöndíj (BO/16/00074/5) támogatását. A harmadik ábra képanyagát köszönjük *dr. Tordai Bálint* rezidens kollégánknak.

Irodalom

- [1] Szalma J, Lempel E, Jeges S, et al. The prognostic value of panoramic radiography of inferior alveolar nerve damage after mandibular third molar removal. Retrospective study of 400 cases. *Oral Surg Oral Med Oral Pathol Oral Radiol Endod.* 2010; 109: 294–302.
- [2] Szalma J, Bata Zs, Lempel E, et al. Quantitative pixel gray measurement of the “high-risk” sign, darkening of third molar roots: a pilot study. *Dentomaxillofac Radiol.* 2013; 42: 20130160.
- [3] Szalma J, Lempel E, Jeges S, et al. Darkening of third molar roots: panoramic radiographic associations with inferior alveolar nerve exposure. *J Oral Maxillofac Surg.* 2011; 69: 1544–1549.
- [4] Szalma J, Lempel E, Jeges S, et al. Digital versus conventional panoramic radiography in predicting inferior alveolar nerve injury after mandibular third molar removal. *J Craniofac Surg.* 2012; 23: e155–e158.
- [5] Szalma J, Vajta L, Lempel E, et al. Darkening of third molar roots on panoramic radiographs: is it really predominantly thinning of the lingual cortex? *Int J Oral Maxillofac Surg.* 2013; 43: 483–488.
- [6] Szalma J, Lempel E, Csuta T, et al. The specific panoramic radiographic signs and their relation with inferior alveolar nerve injuries after mandibular third molar surgery. [A jellegzetes panorámaröntgen jelek szerepe a nervus alveolaris inferior sérülések várható megítélésében alsó bölcsességfogak eltávolításakor]. *Fogorv Szle.* 2011; 104: 27–33. [Hungarian]
- [7] Szalma J, Lempel E, Csuta T, et al. The role of panoramic radiography in assessing the risk of injury to the inferior alveolar nerve before the extraction of mandibular wisdom teeth. The effect of the extent of root curvature and inferior alveolar canal-root tip overlap on the risk assessment. [A panorámaröntgen szerepe a nervus alveolaris inferior sérülések várható megítélésében alsó bölcsességfogak eltávolítása előtt. A gyökérgörbület és a gyökércsúcs-canalis mandibulae átfedésének hatása a rizikóbecslésre.] *Fogorv Szle.* 2010; 103: 43–48. [Hungarian]
- [8] Bonetti GA, Bendandi M, Laino L, et al. Orthodontic extraction: riskless extraction of impacted lower third molars close to the mandibular canal. *J Oral Maxillofac Surg.* 2007; 65: 2580–2586.
- [9] Tolstunov L, Javid B, Keyes L, et al. Pericoronal ostectomy: an alternative surgical technique for management of mandibular third molars in close proximity to the inferior alveolar nerve. *J Oral Maxillofac Surg.* 2011; 69: 1858–1866.
- [10] Landi L, Manicone PF, Piccinelli S, et al. A novel surgical approach to impacted mandibular third molars to reduce the risk of paresthesia: a case series. *J Oral Maxillofac Surg.* 2010; 68: 969–974.
- [11] Engelke W, Beltrán V, Cantín M, et al. Removal of impacted mandibular third molars using an inward fragmentation technique (IFT) – Method and first results. *J Craniofac Surg.* 2014; 42: 213–219.
- [12] Pogrel MA, Lee JS, Muff DF. Coronectomy: a technique to protect the inferior alveolar nerve. *J Oral Maxillofac Surg.* 2004; 62: 1447–1452.
- [13] Pogrel MA. An update on coronectomy. *J Oral Maxillofac Surg.* 2009; 67: 1782–1783.
- [14] Knutsson K, Lysell L, Rohlin M. Postoperative status after partial removal of the mandibular third molar. *Swed Dent J.* 1989; 13: 15–22.
- [15] Ecuyer J, Debieu J. Surgical deductions. [Deductions opératoires.] *Actual Odontostomatol. (Paris)* 1984; 38: 695–702. [French]
- [16] Monaco G, Vignudelli E, Diazi M, et al. Coronectomy of mandibular third molars: A clinical protocol to avoid inferior alveolar nerve injury. *J Craniofac Surg.* 2015; 43: 1694–1699.
- [17] Garcia-Garcia A. Is coronectomy really preferable to extraction? *Br J Oral Maxillofac Surg.* 2006; 44: 75.
- [18] Garcia-Garcia A. Coronectomy: a questionable procedure. *J Oral Maxillofac Surg.* 2005; 63: 723.
- [19] Assael LA. Coronectomy: a time to ponder or a time to act? *J Oral Maxillofac Surg.* 2004; 62: 1445–1446.
- [20] Elo JA, Sun HB, Dong F, et al. Does bone grafting improve outcomes in coronectomy surgery? Long-term (5- to 9-year) clinical and radiographic follow-up of 78 adult patients. *J Oral Maxillofac Surg.* 2017; 75: 1330–1337.
- [21] Leung YY, Cheung LK. Long-term morbidities of coronectomy on lower third molar. *Oral Surg Oral Med Oral Pathol Oral Radiol.* 2016; 121: 5–11.
- [22] Leung YY, Cheung LK. Coronectomy of the lower third molar is safe within the first 3 years. *J Oral Maxillofac Surg.* 2012; 70: 1515–1522.
- [23] Leung YY, Cheung LK. Safety of coronectomy versus excision of wisdom teeth: a randomized controlled trial. *Oral Surg Oral Med Oral Pathol Oral Radiol Endod.* 2009; 108: 821–827.
- [24] O’Riordan BC. Coronectomy (intentional partial odontectomy of lower third molars). *Oral Surg Oral Med Oral Pathol Oral Radiol Endod.* 2004; 98: 274–280.
- [25] Frenkel B, Givol N, Shoshani Y. Coronectomy of the mandibular third molar: A retrospective study of 185 procedures and the decision to repeat the coronectomy in cases of failures. *J Oral Maxillofac Surg.* 2015; 73: 587–594.
- [26] Gleeson CF, Patel V, Kwok J, et al. Coronectomy practice. Paper 1. Technique and trouble-shooting. *Br J Oral Maxillofac Surg.* 2012; 50: 739–744.
- [27] Renton T, Hankins M, Sproate C, et al. A randomised controlled clinical trial to compare the incidence of injury to the inferior alveolar nerve as a result of coronectomy and removal of mandibular third molars. *Br J Oral Maxillofac Surg.* 2005; 43: 7–12.
- [28] Martin A, Perinetti G, Constantinides F, et al. Coronectomy as a surgical approach to impacted mandibular third molars: a systematic review. *Head Face Med.* 2015; 11: 9.
- [29] Patel V, Gleeson CF, Kwok J, et al. Coronectomy practice. Paper 2: complications and long term management. *Br J Oral Maxillofac Surg.* 2013; 51: 347–352.
- [30] Henien M, Sproat C, Kwok J, et al. Coronectomy and dentigerous cysts: a review of 68 patients. *Oral Surg Oral Med Oral Pathol Oral Radiol.* 2017; 123: 670–674.
- [31] Monaco G, de Santis G, Gatto MR, et al. Coronectomy: a surgical option for impacted third molars in close proximity to the inferior alveolar nerve. *J Am Dent Assoc.* 2012; 143: 363–369.
- [32] Monaco G, De Santis G, Pulpito G, et al. What are the types and frequencies of complications associated with mandibular third molar coronectomy? A follow-up study. *J Oral Maxillofac Surg.* 2015; 73: 1246–1253.
- [33] Cilasun U, Yildirim T, Guzeldemir E, et al. Coronectomy in patients with high risk of inferior alveolar nerve injury diagnosed by computed tomography. *J Oral Maxillofac Surg.* 2011; 69: 1557–1561.

- [34] Wong C, Collin J, Hughes C, et al. Surgical emphysema and pneumomediastinum after coronectomy. *Br J Oral Maxillofac Surg.* 2015; 53: 763–764.
- [35] Dolanmaz D, Yildirim G, Isik K, et al. A preferable technique for protecting the inferior alveolar nerve: coronectomy. *J Oral Maxillofac Surg.* 2009; 67: 1234–1238.
- [36] Patel V, Sproat C, Kwok J, et al. Histological evaluation of mandibular third molar roots retrieved after coronectomy. *Br J Oral Maxillofac Surg.* 2014; 52: 415–419.
- [37] Sencimen M, Ortakoglu K, Aydin C, et al. Is endodontic treatment necessary during coronectomy procedure? *J Oral Maxillofac Surg.* 2010; 68: 2385–2390.
- [38] Vignudelli E, Monaco G, Mazzoni A, et al. Root fragment vitality after coronectomy: histological evidence in a case. *J Oral Maxillofac Surg.* 2015; 73: 2093.e1–2093.e5.
- [39] Schmalz G, Galler KM. Tissue injury and pulp regeneration. *J Dent Res.* 2011; 90: 828–829.
- [40] Kim YB, Joo WH, Min KS. Coronectomy of a lower third molar in combination with vital pulp therapy. *Eur J Dent.* 2014; 8: 416–418.
- [41] Kouwenberg AJ, Stroy LP, Rijt ED, et al. Coronectomy of the mandibular third molar: Respect for the inferior alveolar nerve. *J Craniomaxillofac Surg.* 2016; 44: 616–621.
- [42] Leung YY. Coronectomy of lower third molars with and without guided bony regeneration: a pilot study. *Br J Oral Maxillofac Surg.* 2016; 54: 155–159.
- [43] Franco S, Vignudelli E, Monaco G, et al. Influence of secondary wound healing after mandibular third molar coronectomy. *Br J Oral Maxillofac Surg.* 2017; 55: 145–149.
- [44] Zallen RD, Massoth NA. Antibiotic usage for coronectomy: is it necessary? *J Oral Maxillofac Surg.* 2005; 63: 572.
- [45] Kaposvári I, Körmöczy K, László ZB, et al. Prospective randomized study regarding the effect of the preoperative antibiotic and chlorhexidine rinse on wound healing after mandibular third molar surgery. [A preoperatív antibiotikus és antiszeptikus kezelés hatása a műtéti úton eltávolított alsó bölcsességfogak sebgyógyulására – prospektív randomizált vizsgálat.] *Orv Hetil.* 2017; 158: 13–19. [Hungarian]
- [46] Pogrel MA. Coronectomy to prevent damage to the inferior alveolar nerve. *Alpha Omegan* 2009; 102: 61–67.
- [47] Goto S, Kurita K, Kuroiwa Y, et al. Clinical and dental computed tomographic evaluation 1 year after coronectomy. *J Oral Maxillofac Surg.* 2012; 70: 1023–1029.
- [48] Drage NA, Renton T. Inferior alveolar nerve injury related to mandibular third molar surgery: an unusual case presentation. *Oral Surg Oral Med Oral Pathol Oral Radiol Endod.* 2002; 93: 358–361.
- [49] Cervera-Espert J, Pérez-Martínez S, Cervera-Ballester J, et al. Coronectomy of impacted mandibular third molars: A meta-analysis and systematic review of the literature. *Med Oral Patol Oral Cir Bucal* 2016; 21: e505–e513.
- [50] Long H, Zhou Y, Liao L, et al. Coronectomy vs. total removal for third molar extraction: a systematic review. *J Dent Res.* 2012; 91: 659–665.

(Szalma József dr.,
Pécs, Dischka Győző u. 5., 7621
e-mail: szalma.jozsef@pte.hu)

PÁLYÁZAT

A **Prof. Dr. Romics László Akadémikus Emlékére Alapítvány** pályázatot hirdet Magyarországon dolgozó, magyar állampolgárságú, 40 éven aluli orvosok és orvosbiológiai kutatással foglalkozó személyek számára. A nyertes pályázó(k) között 500 000 Ft alapítványi adomány kerül kiosztásra.

A pályázat célja: a klinikai gyógyítás vagy orvosi tudományos kutatás területén dolgozók kiemelkedő tudományos tevékenységének elismerése.

Előnyt élveznek azok a pályázók, akik az alapítvány névadójának munkásságát folytatva cardiovascularis és anyagcsere-betegségek területéről nyújtanak be pályázatot.

A pályázatot természetes személy, saját nevében, magyar nyelven nyújthatja be, a pályázati anyag ábrák nélkül maximum 15 000 leütés (karakter) terjedelmű lehet. A pályázathoz mellékelni kell egy rövid szakmai életrajzot.

A pályázat benyújtásának határideje: **2018. január 31.** (elbírálásának határideje: 2018. április 30.)

A pályázatot a palyazat@romicsalapitvany.hu e-mail címre pdf formátumban kell benyújtani.

A pályázat benyújtását saját kézzel aláírt és dátummal ellátott levélben kell bejelenteni az alapítvány titkárnak címezve (**a borítékra írandó cím: dr. Dudás Márta, 1461 Budapest, Pf 62.**) könyvelt (ajánlott) küldeményben, mert ezen bejelentés alapján válik hitelessé a pályázat.

Az alapítvány adatairól, működéséről a www.romicsalapitvany.hu honlapon található információ.