

Orbitakompartment-szindróma

Arcot ért trauma következtében leggyakrabban vakságot okozó állapot

Klenk Gusztáv dr.¹ ■ Katona József dr.¹ ■ Kenderfi Gábor dr.¹
Lestyán János dr.¹ ■ Gombos Katalin dr.² ■ Hirschberg Andor dr.¹

Szent János Kórház és Észak-budai Egyesített Kórházak, ¹Fül-Orr-Gége és Szájsebészeti Osztály,
²Szemészeti Osztály, Budapest

Bevezetés: Az orbitakompartment-szindróma ritkán előforduló betegség, mégis az orbitát is érintő törések esetén ez okoz leggyakrabban vakságot. Az orbita nem táguló terében kis folyadéktöbblet, ödéma, vérzés jelentős nyomásfokozódást okoz, amely megszünteti a keringést az arteria centralis retinae-ban és a szemideg ischaemiás nekrozisát, így vakságot okoz. A szem kidülled és a szemhéjak közé préselődik, a kötőhártya véresen, ödémásan megduzzad, a pupilla tágul, fénymerev lesz. Az eszméletén lévő beteg erős fájdalomról, feszülésről, hányingerről, kettős látásról, éleslátás-csökkenésről, majd megvakulásról panaszkodik. Csak az időben történő felismerés és haladéktalan sebészeti nyomáscsökkentés segíthet laterális canthotomiával, cantholysis-sel. Ekkor a szem előrehelyeződésével az orbita térfogata megnő, nyomása csökken, a szemideg keringése helyreállhat, az ideg regenerálódhat és a látás visszatérhet.

Célkitűzés és módszer: Kórházunkban 10 év alatt arccsonttörés mellett megvakult betegeink anyagának retrospektív feldolgoása a tanulságok levonásával.

Eredmények: 2007–2017 során 571 betegnél az arcközéptörés az orbitát is érintette. 23 beteg vakult meg. 17 betegnél a vakságot az orbitakompartment-szindróma okozta. Hat beteg esetében a retrobulbaris haematoma nem progresszív kompartmentszindrómába. Az orbitakompartment-szindróma létrejött kis és nagy törések, illetve kis és nagy haematomák mellett is. Hét betegnél a korai canthotomia és dekompreszió a látást megmentette.

Következtetés: Annak ellenére, hogy Magyarországon eddig (legjobb ismereteink szerint) csak egy cikk jelent meg e témában, feltételezhető, hogy az orbitakompartment-szindróma gyakrabban fordul elő. Ennek oka lehet, hogy a magyar egyetemi tankönyvekből kimaradt ez a fejezet, és a posztgraduális képzéseken sem esik róla szó. Traumás betegekkel kapcsolatba kerülő kollégák képzése szükséges, hogy ezt az egyszerűen kezelhető betegséget felismerjék és az orbitadekompreszió a korrekt sürgősségi betegellátás alapvető része lehessen.

Orv Hetil. 2017; 158(36): 1410–1420.

Kulcsszavak: orbitakompartment-szindróma, vakság, retrobulbaris haematoma, maxilla, zygoma, orbitatörés, arccsonttörés

Orbital compartment syndrome

The most frequent cause of blindness following facial trauma

Introduction: Although orbital compartment syndrome is a rare condition, it is still the most common cause of blindness following simple or complicated facial fractures. Its pathomechanism is similar to the compartment syndrome in the limb. Little extra fluid (blood, oedema, brain, foreign body) in a non-space yielding space results with increasingly higher pressures within a short period of time. Unless urgent surgical intervention is performed the blocked circulation of the central retinal artery will result irreversible ophthalmic nerve damage and blindness.

Aim, material and method: A retrospective analysis of ten years, 2007–2017, in our hospital among those patients referred to us with facial-head trauma combined with blindness.

Results: 571 patients had fractures involving the orbit. 23 patients become blind from different reasons. The most common cause was orbital compartment syndrome in 17 patients; all had retrobulbar haematomas as well. 6 patients with retrobulbar haematoma did not develop compartment syndrome. Compartment syndrome was found among patient with extensive and minimal fractures such as with large and minimal haematomas. Early lateral canthotomy and decompression saved 7 patients from blindness.

Conclusion: We can not predict and do not know why some patients develop orbital compartment syndrome. Compartment syndrome seems independent from fracture mechanism, comminution, dislocation, amount of orbital

bleeding. All patients are in potential risk with midface fractures. We have a high suspicion that orbital compartment syndrome has been somehow missed out in the recommended textbooks of our medical universities and in the post-graduate trainings. Thus compartment syndrome is not recognized. Teaching, training and early surgical decompression is the only solution to save the blind eye.

Keywords: orbital compartment syndrome, retrobulbar haemorrhage, blindness, maxillofacial fractures, trauma

Klenk G, Katona J, Kenderfi G, Lestyán J, Gombos K, Hirschberg A. [Orbital compartment syndrome. The most frequent cause of blindness following facial trauma]. *Orv Hetil.* 2017; 158(36): 1410–1420.

(Béérkezett: 2017. július 10.; elfogadva: 2017. augusztus 3.)

Rövidítések

FESS = funkcionális endoszkópos sinussebészet; OKS = orbita-kompartment-szindróma; RBH = retrobulbaris haematoma

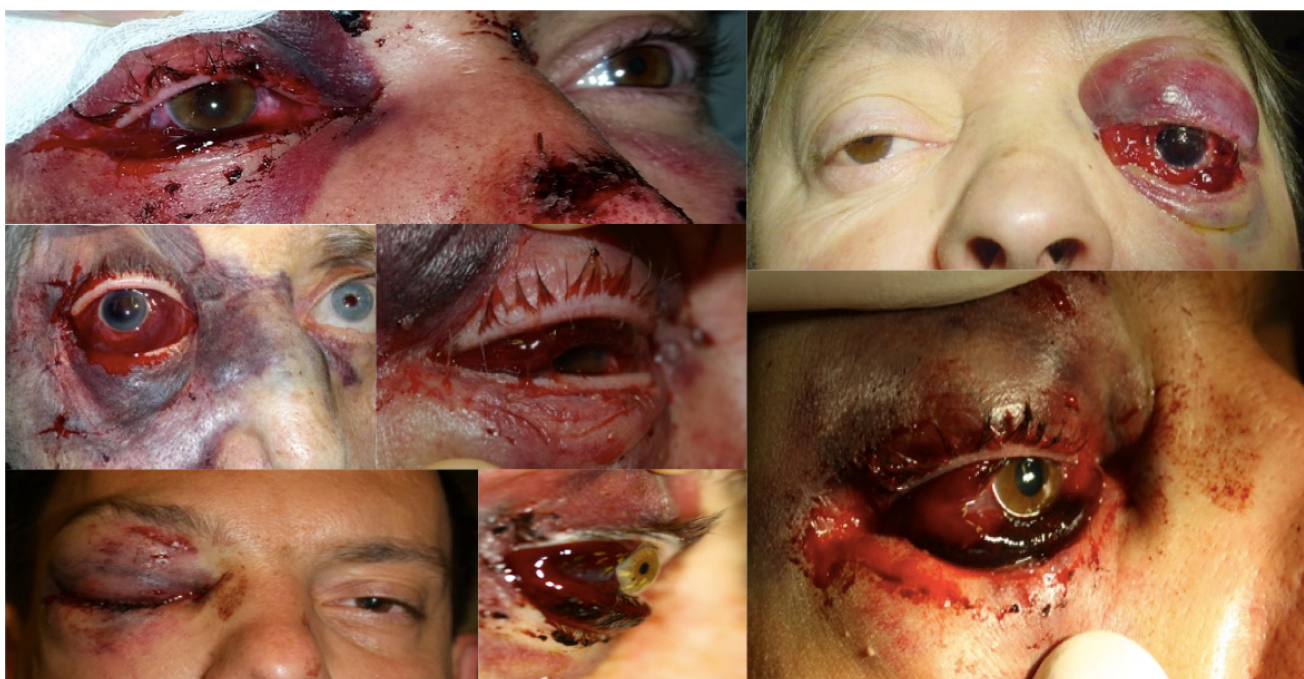A nyomásemelkedés zárt, azaz tágulni nem képes térben (fasciával, csonthártyával körbevett tér, azaz kompartment) hirtelen épül fel, ha a tér valamelyik összetevőjének tartalma megnövekszik, például vér: retrobulbaris haematoma (RBH), ödéma, vagy idegen anyag kerül bele (agyi herniatio, idegen test), vagy a tér térfogata csökken (például blow-in törés az orbitában). A szövetnyomás emelkedése a vénás nyomás emelkedésével csökkenti az arteriovenosus gradienst (Pa-Pv), a keringést, a vér- és oxigénellátást.

Az emelkedett interstitialis ozmotikus nyomás és a hypoxia elsősorban az oxigéntartalmú szabad gyökök és egyéb mediátorok, a membrán- és kapillárispermeabili-

tásra gyakorolt hatásának következtében tovább fokozzák az ödémaképződést, így tovább nő a kompartmentben a nyomás: „circulus vitiosus”. Az ischaemia akkor alakul ki, amikor a szövetek lokális autoregulációja kimerül, metabolikus és az oxigénigény nem biztosított. Ez a manifeszt kompartment-szindróma, amit már csak sürgős nyomáscsökkentő műtéttel, dekompreszióval lehet kezelni a végtagokon ugyanúgy, mint az orbita esetén. A végtagi és orbitakompartment-szindróma patomechanizmusa lényegét tekintve megegyezik.

Az orbita, a szemhéjakkal tömött rostos kötőszövetel, laterális és medialis canthusok közti szemhéjakkal a csontos orbitához rögzített rugalmatlan, periosteumzsák (periorbita), amely tágulásra csak minimálisan képes.

A szemüregben felépülő nyomás a szemgolyót kifelé nyomja, ameddig a rugalmatlan canthusok engednek. A bulbust a fokozódó ödéma, vérzés a szemhéjak közé préseli. Amikor a bulbus tovább már nem tud előrehe-



1. ábra | Az orbitakompartment-szindróma jelei könnyen felismerhetők

lyeződni, azaz a térfogat nem tud tovább nőni, hirtelen megemelkedik a nyomás az orbitában (és a szemgolyóban is). A legérzékenyebbek a postciliaris, praelaminaris és choroidea kapillárisai, de a növekedő nyomás a centrális retinalis artériában is leállítja a vérkeringést, így a látóideg ischaemiás állapotba kerül, először átmeneti – reverzibilis, majd végleges – irreverzibilis károsodást szenved, azaz a szem kezdetben átmenetileg, majd véglegesen megvakul.

A patomechanizmus ismeretében az orbitakompartment-szindróma (OKS) tünetei, jelei könnyen felismerhetők.

A szem kidülled, a szemmozgások csökkennek, a szemhéjak és conjunctivák sokszor ödémásak, suffundáltak, a szemfájdalom egyre erősödik, rosszuléttel, hányással kombinálódhat, kialakul a kettős látás, majd csökken a látásélesség, csökken az alak-, majd fényérzékelés, végül megszűnik a fénylátás, kialakul a vakság. Az afferens pupillareflexek működése leáll. A pupilla kítágul és fénymerev lesz. A szemgolyó kemény (1. ábra).

Az OKS-kezelés sikeressége a hypoxia kialakulásától a beavatkozásig eltelt időtől függ. A korrekt diagnózis felállítása és azonnali kezelése a folyamatot visszafordíthatja, a szemideg működése részben vagy egészben visszaállhat. A későn végzett dekompreszió esetén a nervus opticus irreverzibilis károsodása, nekrozisa, azaz végleges vakság következik be.

Mivel az elmúlt 10 évben kórházunkban sok, vaksággal kombinált arccsonttörött beteggel találkoztunk, ezért a tanulságok levonása céljából retrospektív analízist végeztünk.

1. táblázat | A 2007 és 2017 között osztályunkon kezelt betegek nemek és törés szerinti megoszlása

Év	Maxilla Férfi/Nő	Mandibula Férfi/Nő	Össz- maxilla	Össz- man- dibula	Össz- törés	Férfi/Nő
2007	55/17	61/16	72	77	149	116/33
2008	39/13	54/13	52	67	119	93/26
2009	28/2	50/15	30	65	95	78/17
2010	37/11	47/12	48	59	107	84/23
2011	39/9	56/25	48	81	129	95/34
2012	50/12	85/20	62	105	167	135/32
2013	65/16	85/20	81	105	186	150/36
2014	55/16	64/14	71	78	149	119/30
2015	45/14	61/19	59	80	139	106/33
2016	38/10	76/16	48	92	140	114/26
2017 (április 31.)	15/1	18/6	16	24	40	33/7
Összesen	466/121	657/176	587	833	1420	1123/297

Betegek és módszer

A 2007 és 2017 közti időszakban a vaksággal, RBH-val, OKS-sel hozzánk utalt betegek kórtörténetét dolgoztuk fel. A nemet, kort, kiváltó okot, a sérülés jellegét, a beutaló osztályokat és az általuk megállapított diagnózisokat, az elkészült képalkotó eljárásokat, a vakság kialakulásának feltételezhető okát, az OKS kezelésének eredményességét, illetve a beutaló diagnózisokban történt változásokat vizsgáltuk.

Eredmények

2007. január 1. és 2017. március 31. között intézetünkben arc-állcsont-koponya töréssel 1380 beteget kezeltünk, 574-et az orbitát is érintő arcközéptöréssel (1. táblázat).

Összesen 28 beteg került be a kritériumok alapján vizsgálatunkba különböző eredetű vaksággal, illetve RBH-val, OKS-sel (2. táblázat).

A 28 beteg közül 23-an az első vizsgálatkor már vakok voltak. A vakság oka 17 betegnél az OKS volt (3. táblázat).

Kormegoszlás: 21–82 évesek, átlag 53,1 év, 19 férfi, 9 nő. Az összes arc-állcsont törésre vonatkozóan a súlyos, szemet is érintő, illetve vaksággal járó kórképek előfordulása körülbelül 2%, az orbitát is érintő arcközéptörésekre vonatkozóan mintegy 4% volt a gyakoriság.

Etiológia: ezek az orbitát (is) érintő törések leggyakrabban, kilenc betegnél esés következtében jöttek létre, közlekedési baleset következtében nyolc betegnél, testi sértés miatt öt betegnél, egyéb baleset miatt négy betegnél (szerelés közben rugó stb. csapódott a szemnek, ráeső tárgy által okozott orbitatörés).

A nőknél inkább az idősebb korosztály érintett. Etiológiában az elesés volt a leggyakoribb oka az arcközéptörésnek, míg a férfiak általában fiatalabbak, és inkább közlekedési baleset, testi sértés miatt alakult ki náluk törés.

OKS egyéb okokból is kialakulhatott: egy betegnél trauma következtében létrejött elülsőscala-törés az orbitatető diszlokációját okozta az orbitába (blow-in fractura), és a magas agynyomás (agyödéma) direkt orbitára gyakorolt hatását (agyi herniatio az orbitába) feltételeztük az OKS okaként.

Egy betegnél koponyaalapi törést követően pár nappal carotid cavernosus fistula alakult ki, pulzáló exophthalmussal, az egyik szem vakságával.

Egy esetben funkcionális endoszkópos sinussebészeti (FESS) műtét következtében, egy esetben pedig orbitomaxillaris törés során arcüreggyulladás az orbita szövetére terjedve okozott orbitaphlegmonét, abscessust következményes kompartment-szindrómával és vaksággal.

Négy esetben kizárható volt az OKS, így opticus laesiót feltételeztünk a vakság okaként, ekkor sem fizikális vizsgálattal, sem a sérülés után készült CT-felvételek alapján gyanú OKS-re nem merült fel: egy betegnél a canalis opticus törése és csontfragmentum által történő

2. táblázat | A különböző eredetű vaksággal kezelt betegek összefoglaló táblázata

Név	Időpont	Nem	Kor	Etiológia	Beutaló	CT	Beküldő diagnózis	Beavatkozásig eltelt idő	Beavatkozás	Kimenetel	Kísérő
P. E.	2007. szeptember	Nő	60	Esés	Szemészet	Van	Blow-out	2 nap	Canthotomia	Vak	Blow-out
S. S.	2008. augusztus	Férfi	57	Esés	Trauma	Kétszer	Laesio opticus	3 nap	Gyógyszer	Vak	Zyg
M. J.	2009. április	Férfi	36	Testi erőszak	Trauma	Van	Fáj, vak, duzzadt	9 óra	Canthotomia	Vak	Blow-out
B. L.	2009. június	Nő	69	Esés	Szemészet	Van	Maxillatörés	1 óra	Canthotomia	LÁT!!!	Disp Zyg
K. L.	2009. szeptember	Férfi	40	Közlekedési baleset	Trauma	Van	Blow-out	3 nap	Nem történt	Vak	Blow in is
R. R.	2010. szeptember	Férfi	37	Testi erőszak	Trauma	Van	Koponyaalapi, maxillatörés	30 perc	Canthotomia	LÁT!!!	Zyg+Orb tető blow out
D. D.	2010. november	Férfi	21	Közlekedési baleset	Trauma	Van	Zygomatörés	7 nap	Canthotomia	Vak	Blow in orb tetőn is
P. L.	2012. október	Férfi	33	Esés	Idegsebészet	Kétszer	Fractura orbita	3 nap	Nem történt	Lát-Vak	Zyg+ koponya
V. R.	2012. november	Férfi	64	Testi erőszak	Trauma	Van	Zygomatörés	6–12 óra	Canthotomia	Vak	Disloc nélküli orb lat fala
C. L.	2013. november	Nő	89	Közlekedési baleset	Szemészet	Van	RBH	1,5 óra	Canthotomia	LÁT!!!	Disloc zygoma
R. A.	2014. április	Nő	83	Esés	Szemészet	Van	RBH	5 óra	Canthotomia	Vak	Blow-out
R. A.	2014. június	Férfi	24	Közlekedési baleset	Trauma	Van	RBH			nem vak, nincs tünet	
S. L. Gy.	2014. augusztus	Férfi	54	Szerelés	Szemészet	Van	RBH	2 óra	Canthotomia	LÁT!!! Szemész!	Blow out, lat orbit, orrcsont
H. I.	2015. február	Nő	82	Esés	Trauma	Van	RBH	4 óra	Canthotomia	VAK!	Medialis és orbita alap
T. L.	2015. március	Férfi	46	Ruhafogas	Trauma	Van	RBH	10 óra	Nem történt	VAK	agyállományba is hatolt
P. L.	2015. április	Férfi	49	Szerelés	Trauma	Van, + MR	RBH	2,5 óra	Canthotomia	Vak-LÁT!!!	frontális sinus, orbitatető
J. M. D.	2015. április	Férfi	29	Testi erőszak	Trauma	Van	RBH? Levegő, blow-out	2 óra?	Canthotomia	Diplopia csökken LÁT	Blow out
T. J.	2015. április	Férfi	46	Testi erőszak	Trauma	Van	RBH	5	Canthotomia	VAK-LÁT!!	
F. A.	2015. március	Nő	83	Esés	Trauma	Van	RBH		Nem történt	LÁT	Blow out
J. Zs.	2015. június	Nő		ENT FESS	ENT	Van	RBH	Nem	Nem történt	Csak protrusio	
M. J.	2015. szeptember	Nő	72	Tárgy ráesett	Trauma	Van	RBH		Nem történt	Lát: diplopia	Blow out orb explor recostr
E. J. J.	2010. augusztus	Férfi	67	Közlekedési baleset	Trauma	Van	Orbita-agyalap	-	Nem történt	nem vak, nincs tünet	Orbitatető, RBH
L. L.	2015. december	Férfi		Orbita-phlegmone	Trauma	Van	Orbita-phlegmone		Drain, iv AB	Vak-Lát	
B. A. R.	2015. április 18.	Férfi	37	Közlekedési baleset	Szemészet	Van	Orbita-apex törés	3 nap	Nem történt	VAK	N. opt. lesio-apexnél
V. Á.	2016. április	Férfi	47	Közlekedési baleset	Trauma	Van	Agyalap parietalis törése	-	Nem történt	VAK	N. opt. laesio?
B. L.	2017. február	Nő	70	Esés	Idegsebészet	Van	Agyalap, parietalis, orbita	Nem	Nem történt	VAK	N. opt. laesio
K. L.	2013. március	Férfi	28	Közlekedési baleset	Trauma	Van	Carotid cavernosus fistula	Intenzív Osztály	Embolizáció	VAK-egyik szem	Agyalapi, mandibulatörés
C. S. F.	2012	Férfi		Esés	Trauma	Van	Nervus opticus laesio! OKS: -/ RBH: -	-	Nem történt	VAK	Orbito-maxillaris fr.

disloc. = diszlokált; OKS = orbitakompartment-szindróma; RBH = retrobulbaris haematoma

3. táblázat | A betegek vakságának háttérben feltételezhető okok

Vakság oka	Betegszám
Orbitakompartment-szindróma	17
Nervus opticus laesio (1 apex-törés)	4
Carotid cavernosus fistula	1
Orbitaphlegmone	1
Összesen	23

4. táblázat | Az RBH/OKS gyakoriság arányát és a canthotomiák sikerességét összefoglaló táblázat

Év	RBH	OKS	Canthotomia	Első találkozáskor	Kimenetel
2007	1	1	Igen	1 vak	1 vak
2008	1	1	Nem végeztünk	1 vak	1 vak
2009	3	3	2 esetben	3 vak	2 vak/ 1 lát
2010	3	2	2 esetben	2 vak	1 vak/ 1 lát
2011	–	–	–	–	–
2012	2	2	1 esetben	2 vak	2 vak
2013	1	1	1 esetben	1 vak	1 lát
2014	3	2	2 esetben	2 vak	1 vak/ 1 lát
2015	8	5	4 esetben	4 vak, 1 diplopia, látásromlás	2 vak/ 3 lát
2016	–	–	–	–	–
2017	1	–	Nem végeztünk	Vak	Vak
10 év	23	17	14	16	11 vak/ 7 lát

OKS = orbitakompartment-szindróma; RBH = retrobulbaris haematoma

beszűkülése az orbita apexén okozott direkt idegsérülést. A másik három beteg esetén súlyos parietalis és koponyaalapi törés mellett nem sikerült egyértelműen a kialakult vakság okát megállapítani. E betegek között két esetben a CT-felvételen minimális extraconalis vérzés azonban látható volt az orbitában (RBH).

Koponya- és arcsérülések miatt mindegyik betegünknek volt az első ellátóhelyen készült CT-vizsgálata. Ennek alapján 23 betegnek volt RBH-ja, emellett 17 beteg esetében még OKS-t is diagnosztizálhattunk a CT-n az extrém bulbusprotrusio vagy a valós fizikális vizsgálat alapján. Az RBH tehát 74%-ban szövődött OKS-sel (4. táblázat).

A 2. és 4. táblázatból látható, hogy csak azoknak a vak betegeknek a látását sikerült megmenteni, akiknél canthotomia történt. A dekompreszió eredményességét

(látás!) azonban csak a sérüléstől, OKS létrejöttétől a beavatkozásig eltelt időintervallum határozta meg. A legfeljebb 2,5 órán belül elvégzett dekompreszió (hat beteg) esetén múlt el a vakság. Különleges szerencse, hogy egy betegnél a sérülés után körülbelül öt órával elvégzett dekompreszió is sikeres volt és a látás visszatért.

A késői dekompresziók hat beteg esetében jóval a tolerálható időn túl történtek meg, azoknál, akiknél az első találkozáskor még kifejezetten jelentős OKS-tüneteket láttunk. Bár ezen esetekben is csökkent az orbita feszülése, de a látóideg már irreverzibilisen károsodott, a vakság véglegesnek bizonyult.

Négy beteg esetén az első szakvizsgálat és a sérülés közt eltelt időszak a 10 órát meghaladta (egy beteg), illetve a 72 órát is (három beteg), ekkor – amikor már az orbita nyomása csökkent és a bulbusok helyzete is szinte normális – már nem láttuk reális értelmét az orbitadekompreszióknak (5. táblázat).

Nem végeztünk dekompresziót a látásromlást nem mutató, csak részleges OKS-es (protrusio) esetekben sem. Ezeknél a betegeknél csak szoros obszervációt, gyógyszeres kezelést végeztünk.

Az OKS esetében inraocularisan vizsgálva ép bulbus mellett minimális eltérés látható a szemfenéken, ezért első betegek nem kerültek sürgősségi szemészeti műtetre a szemészeti osztályon.

Kórházunkban OKS mindig RBH talaján alakult ki. Az RBH mindig orbitát is érintő törés mellett jött létre. OKS kis, elmozdulás nélküli egyszerű és nagy diszlokációjú, súlyos, sok csontfragmentummal járó törések mellett is kialakulhatott, így létrejött független volt az erőbehatás nagyságától és az elmozdulás mértékétől, illetve a CT-n látható vérzés mértékétől is.

A betegeket beutaló osztályok és a beutalókon szereplő diagnózisokat is áttekintettük. A beutaló diagnózisok között 2013-tól kezdve az RBH egyre gyakoribb lett.

5. táblázat | A sérülés–canthotomia között feltételezhető időintervallum-siker összefüggését bemutató táblázat

Sikeres dekompreszió időintervalluma	Sikertelen dekompreszió: a nervus opticus végleges károsodása	Akinél már nem végeztünk dekompresziót
1 óra	4 óra	10 óra
0,5 óra	5 óra	72 óra
1,5 óra	6 óra	72 óra
2 óra	12 óra	72 óra
2,5 óra	48 óra	
2 óra	168 óra	
5		
Összesen: 7 újra lát	Összesen: 6 véglegesen vak	Összesen: 4 véglegesen vak

Megbeszélés

Az OKS ritka betegség, de ha ismerjük, könnyű felismer- ni és diagnosztizálni. Még az eszméletlen, intubált beteg vizsgálatakor is egyértelmű a diagnózis: a szem kiemel- kedik, kipréselődik a szemüregből (látható, elvileg mér- hető [Hertell], bár a processus frontalis maxillae nehe- zen tapintható, ezért nem érdemes próbálkozni), a szemhéjak duzzadtak, véraláfutásosak (suffusio, haema- toma), sokszor nem zárhatók, a kötőhártya erősen vize- nyős, ödémásan előreboltosul (chemosis) és a szaruhár- tyra körül is bevérzik (ecchimosus), a pupilla kitágul, fénymerev lesz, tapintva a szem nyomása fokozódik, kő- kemény. Tonometriát szükségtelen végezni, elég megta- pintani. (Megjegyzendő, hogy a szemnyomás manuális vizsgálata nem feltétlenül javasolt, amíg az esetleges pe- netráló szemsérülést szemész szakorvos nem zárta ki.) A kialakult vakság és a hiányzó direkt pupillareflexek ese- tén azonban nem érdemes az időt ennél behatóbb sze- mészeti vizsgálatra vesztegetni.

Az eszméletlen lévő beteg, hacsak a mentőben nem ka- pott erős fájdalomcsillapítót vagy szedálást, felhívja ma- gára a figyelmet, nagyon fáj, feszül a szeme, a szem moz- gatására ez még fokozódhat, rosszuléte, hányingere, hányása is lehet (paraszimpatikus tünet). A nyomás emelkedésével a szemgolyó kifelé mozdul el, a beteg ar- ról számol be, hogy látása romlik, szemmozgása csökken (ophthalmoplegia), kettős látás, diplopia alakul ki, majd az érintett szem elveszti az alaklását, fényérzékését, megvakul. Ennek oka a hátsó rövid ciliaris artériák kom- pressziója, elzáródása és a látóideg elülső részének ischae- miás elzáródása. A szemfenék szemészeti vizsgálata során különösebb feltűnő elváltozás nem tapasztalható, esetleg enyhén sápadtabb az arteria centralis retinae belépési pontja, a látóideg pang, vérzések lehetnek a látóideg szé- lén, a retinaartériák constrictióban lehetnek [1–3] (6. táblázat).

A 2. táblázatból látható, hogy a 2007 szeptemberétől 2017 áprilisáig terjedő időszakban megvakult betegek száma 23. OKS miatt 17 beteg vakult meg, tehát a vak- ság leggyakoribb oka az OKS-volt.

6. táblázat | Az RBH/OKS tünetei

A retrobulbaris haematoma tünetei Rowe szerint [3]

1. Szem fájdalma.
2. Csökkenő látásélesség, vakság (diplopia látás esetén).
3. Proptosis.
4. Szemnyomás növekedése (tapintás/tonometria).
5. Subconjunctivalis oedema (chemosis), haematoma (ecchimosus).
6. Ophthalmoplegia.
7. Pupilla kitágul, direkt fényreflex elvesztése, konszenzuális megtartottsága.
8. Retinaarteriolák constrictiója, discus opticus sápadtságával.
9. Ritkán cseresznyepiros maculafolt vénás obstrukció jeleivel.

OKS = orbitakompartment-szindróma; RBH = retrobulbaris haema- toma

7. táblázat | Gyógyszeres kezelés OKS részleges tünete esetén, ha vakság még nincs!

Javasolt gyógyszeres protokoll Kovács szerint [6]

1. Kortikoszteroid megadózásban! 3–4 mg/ttkg promt, majd 6 óránként 1–3 mg/ttkg iv.
2. Mannitol 20% 200 ml iv.
3. Acetazolamid (Diamox) 500 mg iv.
4. Papaverinum hydrochloricum 40 mg iv.

OKS = orbitakompartment-szindróma

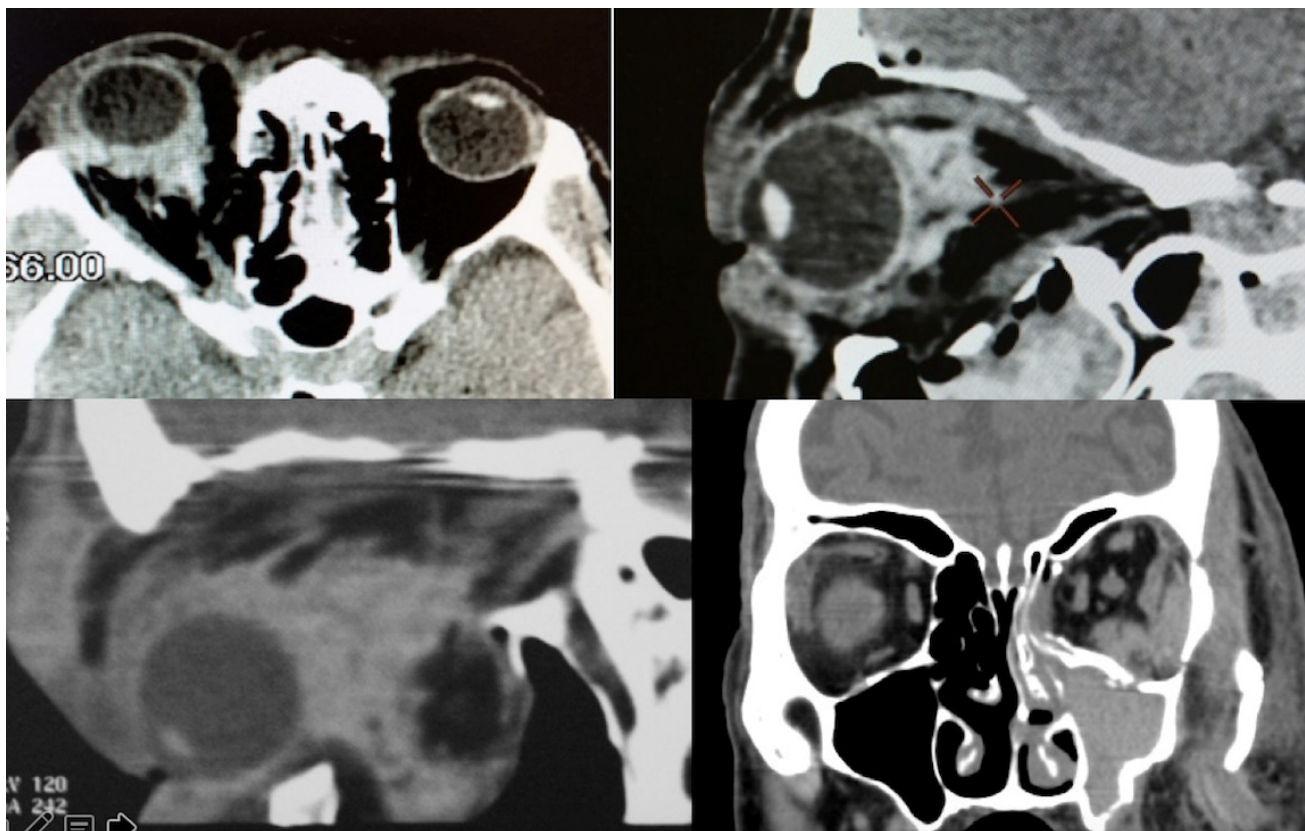
Volt év (2011, 2016), amikor nem találkoztunk OKS- sel, de így is átlagosan évi körülbelül két esetben várható ilyen betegszámnál OKS. Ez az összes arccsonttörött be- teg esetszámára lebontva mintegy 2%. Ez megegyezik a szakirodalomban közöltekkel, azaz ritka, de valószínűleg létező megbetegedés [4, 5].

Az összes betegünkönél készült CT-felvétel a sérülést követően. RBH-t 23 esetben láttunk, de csak 17 esetben alakult ki OKS. Tehát minden OKS-ben találtunk RBH-t, de nem minden RBH progrediált OKS-sé. Az RBH szükséges, de nem elégséges feltételnek tűnik az RBH kialakulásában. Ezért, ha a CT-n RBH látható, de a szem jól látó (öt beteg esetén), szoros obszervációt és a konzervatív, gyógyszeres kezelés mérlegelését javasoljuk Kovács szerinti protokoll alapján: ahol a szteroid az orbi- ta, a mannitol és acetazolamid a bulbus nyomását, a papaverin az érspasmust csökkenti [6, 7] (7. táblázat). (Hypovolaemiás sokkban a vízajtó, agysérülés esetén a szteroid kontraindikált lehet!) Ha ennek ellenére látás- romlás észlelhető, akkor az azonnali sebészi dekompresszió szükséges.

Az OKS-sel kezelt betegeink CT-vizsgálata alapján el- mondható, hogy az OKS kialakulhat kis erőbehatás hatá- sára létrejövő kicsi, szinte elmozdulás nélküli és nagy erő- behatás következtében létrejött, jelentős diszlokációval járó többszörös, darabos, romtörések esetén is. Kis és nagy vérzés mellett is előfordult OKS. A sérülés mérté- kéből tehát nem lehet előre megjósolni, ki vakulhat meg OKS miatt! Ezért minden sérült/operált potenciálisan veszélyben van! (Kis és nagy elmozdulások mellett létre- jött RBH/OKS CT-képei: 2. ábra.) A CT-felvételeken az is megállapítható, hogy intraconalis (kis ciliaris artéri- ák) és extraconalis (arteria infraorbitalis és perforáló ágai) vérzések mellett hasonló mértékben fordul elő OKS [3, 8–10].

A CT-vizsgálat a törések (és a vakság) korrekt diagnó- zisához, illetve a törések ellátásának műtéti tervezéséhez természetesen abszolút szükséges, de alapos indok nél- küül nem előzheti meg a pár percet igénybe vevő de- kompressziót [11–13].

Rowe [3] szerint a keringés megszűnésétől 15–20 per- cen, Hueston és Heinze szerint [8, 9] 60 percen túl irre- verzibilis opticuselhalás, azaz végérvényes vakság köve- tkezhet be. Bár a patomechanizmus szerint a nyomás egyre gyorsabban emelkedik, sokszor nehéz megtudni, mikor lépte át a kritikus szintet, mikor szűnt meg a látó-



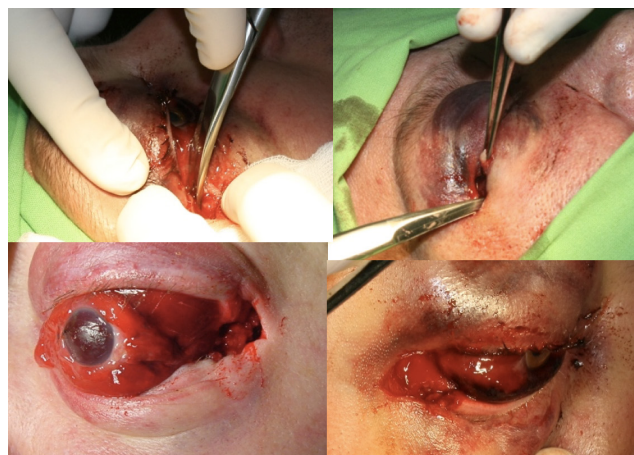
2. ábra | Kiterjedt RBH/OKS képe axialis, sagittalis és coronalis CT-felvételeken

ideg vérkeringése és alakult ki a vakság. A kórházunkba érkezett OKS-es betegek többsége már vak volt, ezért azonnal el kellett volna végezni a nagynyomású orbita dekompreszióját („golden hour”), hogy a legjobb esélyt tudjuk biztosítani a látás visszatérére. Sajnos, a korai sebészeti dekompresziót, a siker egyetlen biztosítékát sokszor nem tudtuk időben elvégezni, mert a mindennapi gyakorlatban az arctörött eszméletvesztett vagy politraumatizált betegek többsége először az ügyeletes traumatológira kerül, ahol túl sok idő megy el labor-, röntgen-, CT-vizsgálatokra, vizsgálati eredmények leírására és kiértékelésére, majd mentőszállításra, konzultációkra várakozva (5. táblázat) [14].

Az OKS következtében kialakult vakság diagnosztizálását követő első lépés, hogy akár helyi érzéstelenítésben a szem lateralis canthusát (ollóval-szikével) átvágjuk (canthotomia) és az alsó szemhéj canthusát a csontról leválasszuk (cantholysis), ezáltal az alsó szemhéjat ellazítjuk. Ennek hatására a szem kijebb helyeződik a szemüregből (kifelé mozdul), az orbita térfogata megnő, a nyomás csökken (orbitadekompreszió), a látóideg keringése helyreáll. Ha nem tűnik kielégítőnek a dekompreszió, szükség lehet a felső szemhéj canthusának leválasztására is, illetve a periorbita bemetszésére is az alsó és lateralis egyenes szemizmok közt (interconalis RBH) [15]. Sikeres esetben az ideg működése is lassan (napok, hetek) alatt rendeződik és a beteg újból látni kezd (3. ábra: a cantholysis, dekompreszió lépései). Egyes

szerzők más utat is javasolnak, például a műtéti behatolási nyíláson át vagy infraorbitalis [3], vagy a szemöldök-vonalban vezetett metszésből [16] és a lamina papyraceán keresztül FESS-műtéttel [17].

A cantholysis, az orbitotomia tehát nem elsősorban a vérömleny evakuálását (interstitialis?) és nem a vérzésforrás ellátását (postciliaris erek?) célozza meg (bár az extracónalis vérzés és haematoma elvileg könnyebben evakuálható, koagulálható) [2], hanem kizárólag az ödémából származó nyomás csökkentését hivatott biztosítani.



3. ábra | A lateralis canthotomia-dekompreszió lépései

Mivel úgy tűnik, az orbitát érintő törések [3–7, 10, 12, 16, 18–21] és műtétek [22, 23] után fordulhat elő leggyakrabban RBH/OKS, ezért minden ilyen betegnél javasolható az angliai szájsebészeti osztályokon kötelező, korrekt monitorozást biztosító orbitaobszervációs táblázat kitöltése és aláírással történt hitelesítése. (Ennek magyar fordítása: 8. táblázat). Mivel az OKS a leggyakrabban az első négy posztoperatív vagy sérülés utáni órában alakulhat ki, ezért a monitorozást az első két órában 15 percenként, a következő két órában 30 percenként, majd óránként javasolják, amíg a kezelőorvos azt jónak látja, mivel statisztikailag akár az ötödik napig lehet még esély az OKS-re [24].

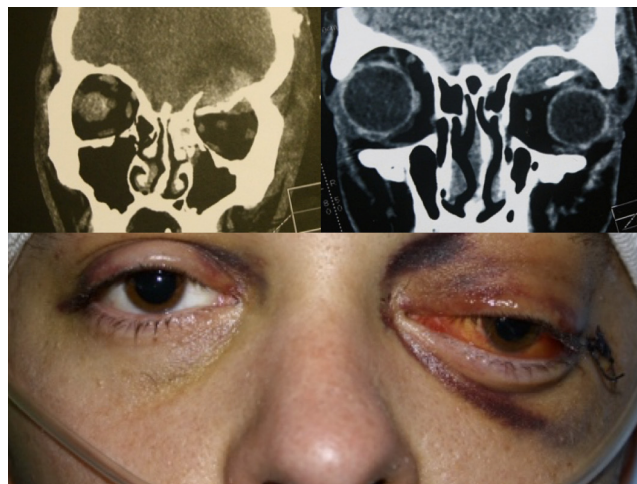
A monitorozás elmaradása miatt vakulhatott meg az a beteg, aki traumatológiai osztályra beérkezésekor még feltehetően látott (CT-n OKS tünetei), de négy nappal később, hozzánk utalva, már az OKS tüneteinek elmúlásával vak volt. A rendszeres monitorozás tehát szükséges minden olyan osztályon, ahol arccsontsérült beteget is kezelnek, megfigyelnek vagy orbitát is érintő műtéteket végeznek (osteotomia, tumor stb.).

Egy beteg esetében a vakság oka agyalapi törést követően pár nappal kialakuló carotid cavernosus fistula. A pulzáló exophthalmus és kialakuló vakság miatt sürgős idegsebészeti műtéttel sikerült a másik szem látását megmenteni.

Egy beteg esetében az orbitatető blow-in törése (orbitatető orbita felé diszlokálódott lemeze), a fokozott intracranialis nyomás (agyödéma) szabadon tevődött át az orbitatartalomra és idézte elő az OKS-t. Időben történő idegsebészeti segítséggel történő orbitatető-rekonstrukcióval (agy–szemüreg elkülönítése), vagy canthotomiával elvileg a látást meg lehetett volna menteni, de az egyéb súlyos sérülések, életmentő beavatkozások, intenzív osztályos kezelés miatt a szájsebészeti szakvizsgálatra csak a sérülést követő hetedik napon került sor. Mivel a szem még így is exophthalmusban volt (blow-in és agyi herniatio) a canthotomiát elvégeztük, a visus szempontjából eredménytelenül. Ebben az esetben az agyi herniatio és agnyomás éppen úgy etiológiai faktornak tekinthető, mint az orbita térfogatát csökkentő, orbitába betörő felső fal (tető) blow-in fracturája (4. ábra).

Egy beteg öt nappal a sérülés után keresett fel minket vakságra panaszkodva. OKS-tünetek nem voltak, de a CT trauma következtében létrejött parietalis, agyalapi és az orbita-apexen létrejött törés miatt a canalis opticus beroppanását és az ideg diszlokált csontfragmentum miatti sérülését mutatta. Ilyen törés esetén a beavatkozás még intraoperatív navigáció segítségével is bizonytalan kimenetelű, különösen, ha a nervus opticus sérült, ezért nála kezelést nem tudtunk felajánlani [25].

Az orbitában megjelenő genny és ödéma, orbitaphlegmone szintén okozhat OKS-t. Egy betegünk esetében a szinte panaszmentes arcüreggyulladás terjedt kis elmozdulással járó maxillatörés mellett az orbita állományába. Az incisio, orbitotomia, genny drenálása, evakuálása és



4. ábra | Blow-in törés az orbitatetőn

az iv. antibiotikus kezelés hatására az intraorbitalis nyomás csökkent, a beteg látása részben visszatért.

Egy beteg esetében idegen test került az orbitába, következményes RBH-val, OKS-sel, vaksággal. Tíz órával a sérülés után került átmenetileg hozzánk, majd mivel az idegen test a scala mediába is behatolt, idegsebészeti osztályra küldtük tovább.

Egy beteg esetében funkcionális sinussebészet (FESS) következtében jött létre RBH, ez azonban nem progresszív a látást befolyásoló OKS-be, így konzervatív kezeléssel rendeződött a protrusio és egyéb tünetek. A FESS következtében létrejövő OKS-t a leggyakoribb, orbitát érintő szövődménynek feltételezzük [26–29]. (Általában a lamina papyracea sérülésének következménye.)

Az irodalomban ezenkívül leírják az orbitát is érintő törések (maxilla-, zygoma-, homlokcsont-, izolált orbitatörések stb.) helyreállító műtéteinek (repozíciók, lemezes osteosynthesisek), maxilla-osteotomiák (Le Fort I–II–III) [30], felső impaktált bölcsességfog eltávolításának műtéti szövődményeként is OKS-t [31]. Szemészeti intracranialis injekciós érzéstelenítések és szemészeti műtétek kapcsán is létrejöhet OKS [32–41]. Ilyen esetekkel osztályunkon, kórházunkban nem találkoztunk.

A látást az időben végzett dekompresszióval 17 OKS-betegből hét esetben sikerült megmenteni, ez körülbelül 40%-os siker.

A szakma szabályainak megfelelő ellátást az biztosíthatná, ha az első észlelő (mentőorvos, triage-kor a traumatológus) vagy elvégezné a dekompressziót, vagy már a mentő célba érkezése előtt megszerveznék a segíteni képes szakma képviselőjének is a megérkezését és a beavatkozás haladéktalan elvégzését a beteg kórházba érkezésekor [42–44].

Ha nincs életveszély, a labor-, EKG-, CT-, röntgenvizsgálatok nem előzhetik meg a dekompresszióhoz szükséges párperces beavatkozást! Hasonlóan a cardiopulmonalis resuscitációhoz, a beteg stabilizálása is előnyt kell élvezzen az egyéb vizsgálatok előtt (illetve közben). Maxillofacialis szempontból a légutak biztosítása és a sü-

lyos vérzés ellátása utáni harmadik legfontosabb sürgősségi teendő a proptotikus vak szem canthotomiája [25].

Súlyos sérült, eszméletlen beteg vizsgálatakor is mérlegelendő az elsőbbség, viszont, ha a CT-leletben már szerepel RBH, mint ahogy mindegyik CT-leírásban szerepelt, ezen diagnózisnak fel kéne hívnia a betegért felelős orvos figyelmét a fenyegető vakság veszélyére, azonnali konzultációra, beavatkozásra.

Következtetések

Egy szem elvesztése a beteg egész életére, életmódjára, szakmájára, hivatására befolyással lehet, ezért a beteg szemének, látásának megmentése alapvető szakmai, erkölcsi, emberi, orvosi kötelesség. Javaslatunk az elmúlt 10 év tapasztalatának fényében:

Mivel számos esetben leírtak az orbitát is érintő műtétek posztoperatív szövődményeként előforduló OKS-t, ezért ezt mint súlyos szövődményt a felvilágosító, betegbeleegyező nyilatkozatokba szükséges belefoglalni.

Javasoljuk az orbitát is érintő törések műtétei előtt a szemészeti státusz felvételét, hogy az esetleg posztoperatív időszakban bejelentett vakság esetén védhessük magunkat.

Amennyiben a sérült oldalon van a látó szem (például arccsonttörés), ennek helyreállítása az OKS ismeretében a teljes vakság elkerülése céljából mérlegelendő.

Mindegyik betegünk OKS-se orbitát (is) érintő törés és RBH mellett alakult ki. Az RBH tehát szükséges, de nem elégséges feltételnek látszik az OKS kialakulásában. Ezért, ha a CT-felvételen RBH látszódik vagy részleges OKS már kialakult, de a látás még megtartott, a beteg rendszeres ellenőrzése, illetve ennek alapján az orbita-megfigyelő lap kitöltése, gyógyszeres kezelés javasolt.

Az OKS klinikai diagnózis, ezért különösen eszméletlen lévő, jó állapotú beteg esetén a CT felesleges idővesztés, csak a dekompreszió után javasolt a definitív diagnózis és törések ellátásának tervezéséhez.

Mivel a szakirodalomban gyakran írnak le OKS-t az orbitát is érintő műtétek, csontműtéteket követő első 24 órában, ezért ezen műtétek elvégzését az egynapos sebészeti beavatkozások keretein belül (day surgery) a szakmai kollégium álláspontjával szemben nem javasoljuk.

Az OKS-szindrómával foglalkozó cikkek gyakran RBH cím alatt jelennek meg. Úgy gondoljuk, hogy a haematoma az orvosok körében általában nem hordozza azt az azonnali beavatkozást sürgető és ijesztő diagnózist, amely mentálisan szükséges a sürgősségi beavatkozás azonnali lebonyolításához. Az RBH helyett ezért az OKS elnevezést javasoljuk.

Mivel saját korábbi cikkünkön kívül még nem találkoztunk hasonló témájú magyarországi közleménnyel [20], feltételezhetően az OKS-sel jelentkező betegek esetén sem korrekt diagnózis nem születik, sem korrekt kezelést nem végeznek, a betegek „ismeretlen eredetű okból” megvakulnak. 2,5–3 millió embert érintő ellátási körzetünk számadataiból kiindulva elképzelhető, hogy

országosan évi mintegy hat–nyolc OKS és megelőzhető vakság is kialakulhat.

Eseteink történetei fel nem ismert betegségről tanúskodnak. Ennek oka lehet, hogy a jelenlegi magyar egyetemi oktatásban használt tankönyvekben ez a majd' 60 éve leírt betegség nem vagy nem kielégítően szerepel [45–51].

Összefoglalásként: Az OKS bár ritka, mégis létezik, könnyű felismerni és elvégezni a szükséges dekompresziót, de csak az időben végzett beavatkozás mentheti meg a látást! Nagyon kis beavatkozás nagyon komoly eredménnyel! De ismerni kéne az orvosi perek elkerülésére is. Ismert, de nem kezelt betegség következtében létrejött súlyos egészségkárosodás jogilag nehezen védhető a magyar ellátórendszer és kórházak számára. Ezért javasoljuk az OKS-t az egyetemi és posztgraduális képzés rendszeres részévé tenni, különösen a mentősök, traumatológusok, szemészek, fül-orr-gégészek, intenzív osztályokon dolgozók és (arc-állcsont) szájsebészek részére.

Anyagi támogatás: A közlemény megírása és a kutatómunka anyagi támogatásban nem részesült.

Szerzői munkamegosztás: A szerzők szakmai tudásukkal (H. A.), a betegek ellátásával (K. J., K. G.), a protokollok kialakításával (H. A.), az interdiszciplináris együttműködés megvalósításában nyújtott segítséggel (G. K.), valamint az ellátott betegek adatainak gyűjtésében és statisztikai feldolgozásában nyújtott segítséggel (L. J.) járultak hozzá a munkához. A levelező szerző (Klenk G.) a közlemény kitalálója, megírója, formára szabója, az irodalom feldolgozója, aki a betegek jó részét személyesen operálta, fényképezte, adataikat összesítette. A cikk végleges változatát valamennyi szerző elolvasta és jóváhagyta.

Anyagi érdekeltségek: A szerzőknek nincsenek érdekeltségeik.

Köszönetnyilvánítás

A levelező szerző külön köszönetét fejezi ki *Dr. Kovács Ádám* arc-, állcsont- és szájsebész professzor úrnak, tanítómesterének, aki a közlemény elkészülésében szakmai és emberi oldalról is támogatta.

Irodalom

- [1] Hayreh SS. Anterior ischemic optic neuropathy. Springer Verlag, Berlin, Heidelberg, New York, 1975; pp. 21–23, 31–71, 123.
- [2] Lima V, Burt B, Leibovitch I, et al. Orbital compartment syndrome: the ophthalmic surgical emergency. *Surv Ophthalmol.* 2009; 54: 441–449.
- [3] Rowe NL. Fractures of the zygomatic complex and orbit. In: Rowe NL, Williams JL. (eds.) *Maxillofacial injuries*, Vol. 1. Churchill Livingstone, Edinburgh and London, 1985; pp. 435–538.

- [4] Ioannides C, Freihofer HP, Bruaset I. Trauma of the upper third of the face. *J Maxillofac Surg.* 1984; 12: 255–261.
- [5] Magoon RC. Orbital fracture and retrobulbar haemorrhage. *Am J Ophthalmol.* 1963; 55: 370.
- [6] Kovács Á. Maxillofacial traumatology. [Maxillofacialis traumatológia. Egyetemi tankönyv.] Semmelweis Kiadó, Budapest, 1999; pp. 145–146. [Hungarian]
- [7] Ord RA, El Attar A. Acute retrobulbar haemorrhage complicating a malar fracture. *J Oral Maxillofac Surg.* 1982; 40: 234–236.
- [8] Heinze JB, Hueston JT. Blindness after blepharoplasty; mechanism and early reversal. *Plast Reconstr Surg.* 1978; 61: 347–354.
- [9] Hueston JT, Heinze JB. Second case of relief of blindness following blepharoplasty. *Plast Reconstr Surg.* 1977; 59: 430–431.
- [10] Gillum WN, Anderson RL. Reversible visual loss in subperiosteal haematoma of the orbit. *Ophthalmic Surg.* 1981; 12: 203–209.
- [11] Ord RA, Awty MD, Pour S. Bilateral retrobulbar haemorrhage: a short case report. *Br J Oral Maxillofac Surg.* 1986; 24: 1–6.
- [12] Ashar A, Kovacs A, Khan S, et al. Blindness associated with mid-facial fractures. *J Oral Maxillofac Surg.* 1998; 56: 1146–1150.
- [13] Klenk G, Kovacs A. Do we need 3DCT in maxillo-facial surgery? *J. Craniofac Surg.* 2004; 15: 850.
- [14] Perry M. Acute proptosis in trauma: retrobulbar hemorrhage or orbital compartment syndrome – does it really matter? *J Oral Maxillofac Surg.* 2008; 66: 1913–1920.
- [15] McInnes G, Howes DW. Lateral canthotomy and cantholysis: a simple, vision-saving procedure. *CJEM* 2002; 4: 49–52.
- [16] Fry HJ. Orbital decompression after facial fractures. *Med J Aust.* 1967; 1: 264–266.
- [17] Kountakis SE, Maillard AA, Urso R, et al. Endoscopic approach to traumatic visual loss. *Otolaryngol Head Neck Surg.* 1997; 116(6 Pt 1): 652–655.
- [18] Wood CM. The medical management of retrobulbar haemorrhage complicating facial fractures: a case report. *Br J Oral Maxillofac Surg.* 1989; 27: 291–295.
- [19] Pigadas N, Lloyd RE. Haematoma of anterior ethmoidal artery after reduction of fracture of zygomatic complex. *Br J Oral Maxillofac Surg.* 2005; 43: 417–419.
- [20] Klenk G. Blindness caused by retrobulbar hemorrhage (orbital compartment syndrome). [Retrobulbaris haematoma (orbita-kompartiment-szindróma) által okozott vakság.] *Orv Hetil.* 2010; 151: 1537–1544. [Hungarian]
- [21] Klenk G, Katona J. Retrobulbar hemorrhage secondary to orbital blow out fracture. [Retrobulbaris haematoma Blow-out törés kapcsán.] *Előadás a Magyar Arc-, Állcsont- és Szájsebészeti Társaság XI. Kongresszusán. Balatonalmádi, 2007. nov. 29.* [Hungarian]
- [22] Brauer T, Grossenbacher R. Blindness following reduction of a malar fracture. *HNO* 2007; 55: 211–216.
- [23] Ord RA. Post-operative retrobulbar haemorrhage and blindness complicating trauma surgery. *Br J Oral Surg.* 1981; 19: 202–207.
- [24] Hayter JP, Sugar AW. An orbital observation chart. *Br J Oral Maxillofac Surg.* 1991; 29: 77–79.
- [25] Perry M, Holms S. Atlas of operative maxillofacial trauma surgery. Springer Verlag, London, 2014.
- [26] Dunya IM, Salman SD, Shore JW. Ophthalmic complications of endoscopic ethmoid surgery and their management. *Am J Otolaryngol.* 1996; 17: 322–331.
- [27] May M, Levine HL, Mester SJ, et al. Complications of endoscopic sinus surgery: analysis of 2108 patients – incidence and prevention. *Laryngoscope* 1994; 104: 1080–1083.
- [28] Neuhaus RW. Orbital complications secondary to endoscopic sinus surgery. *Ophthalmology* 1990; 97: 1512–1518.
- [29] Saussez S, Choufani G, Brutus JP, et al. Lateral canthotomy: a simple and safe procedure for orbital haemorrhage secondary to endoscopic sinus surgery. *Rhinology* 1998; 36: 37–39.
- [30] Li KK, Meara JG, Rubin P. Orbital compartment syndrome following orthognathic surgery. *J Oral Maxillofac Surg.* 1995; 53: 964–968.
- [31] Goshasby P, Miremadi R, Warwar R. Retrobulbar hematoma after third molar extraction: case report and review. *J Oral Maxillofac Surg.* 2010; 68: 461–464.
- [32] Demere M, Wood T, Austin W. Eye complications with blepharoplasty or other eyelid surgery. A national survey. *Plast Reconstr Surg.* 1974; 53: 634–637.
- [33] Hass AN, Penne RB, Stefanyszyn MA, et al. Incidence of post-blepharoplasty orbital hemorrhage and associated visual loss. *Ophthal Plast Reconstr Surg.* 2004; 20: 426–432.
- [34] Long JC, Ellis PP. Total unilateral visual loss following orbital surgery. *Am J Ophthalmol.* 1971; 71: 218–220.
- [35] Carroll RP. Blindness following lacrimal nerve block. *Ophthalmic Surg.* 1982; 13: 812–814.
- [36] Goldsmith MO. Occlusion of the central retinal artery following retrobulbar hemorrhage. *Ophthalmologica* 1967; 153: 191–196.
- [37] Mootha VV, Cowden TP, Sires BS, et al. Subperiosteal orbital hemorrhage from retrobulbar injection resulting in blindness. *Arch Ophthalmol.* 1997; 115: 123–124.
- [38] Olitsky SE, Juneja RG. Orbital hemorrhage after the administration of sub-tenon's infusion anesthesia. *Ophthalmic Surg Lasers* 1997; 28: 145–146.
- [39] Puustjarvi T, Purhonen S. Permanent blindness following retrobulbar hemorrhage after peribulbar anesthesia for cataract surgery. *Ophthalmic Surg.* 1992; 23: 450–452.
- [40] DeMere M, Wood T, Austin W. Eye complications with blepharoplasty and other eyelid surgery. *Plastic Reconstr Surg.* 1974; 53: 634–637.
- [41] Hueston JT, Heinze JB. Successful early relief of blindness occurring after blepharoplasty. *Plast Reconstr Surg.* 1974, 53: 588–592.
- [42] Popat H, Doyle PT, Davies SJ. Blindness following retrobulbar haemorrhage – it can be prevented. *Br J Oral Maxillofac Surg.* 2007; 45: 163–164.
- [43] Huang TT, Horowitz B, Lewis SR. Retrobulbar haemorrhage. *Plast Reconstr Surg.* 1977; 59: 39–44.
- [44] Hislop WS, Dutton GN, Douglas PS. Treatment of retrobulbar haemorrhage in accident and emergency departments. *Br J Oral Maxillofac Surg.* 1996; 34: 289–292.
- [45] Süveges I. (ed.) *Ophthalmology. Textbook.* [Szemészet. Egyetemi tankönyv.] Medicina Könyvkiadó, Budapest 2010. [Hungarian]
- [46] Göbl G. (ed.) *Oxyology.* [Oxiológia.] Medicina Könyvkiadó, Budapest, 2006. [Hungarian]
- [47] Répássy G. (ed.): *Ear-nose-throat-head and neck surgery. Textbook.* [Fül-orr-gégészet, Fej-nyak-sebészet. Egyetemi Tankönyv.] Medicina Könyvkiadó, Budapest, 2011. [Hungarian]
- [48] Barabás J, Orosz M. (eds.) *Oral surgery and dentistry. Textbook.* [Szájsebészet és fogászat. Egyetemi Tankönyv.] Semmelweis Kiadó, Budapest, 2012. [Hungarian]
- [49] Müller S. *Treatment of medical urgencies. Memories, 7th revised edition.* [Memorix – Sürgős esetek ellátása, 7. bővített kiadás.] Semmelweis Kiadó, Budapest, 2007. [Hungarian]
- [50] Németh J, Farkas Á. *Ophthalmology for dental students. Textbook.* [Szemészet fogorvostan-hallgatóknak. Egyetemi Tankönyv.] Semmelweis Kiadó, Budapest, 2007. [Hungarian]
- [51] Flautner L, Sárváry A. (eds.) *Textbook of surgery and traumatology.* [A sebészet és a traumatológia tankönyve.] Semmelweis Kiadó, Budapest, 2003. [Hungarian]

(Klenk Gusztáv dr.,
Budapest, Diós árok 1–3., 1125
e-mail: gusztavklenk@yahoo.co.uk)