

**UNIVERSIDAD NACIONAL AUTONOMA DE NICARAGUA
UNAN-MANAGUA
HOSPITAL ESCUELA ANTONIO LENIN FONSECA
DEPARTAMENTO DE ANATOMÍA PATOLÓGICA**



**TESIS PARA OPTAR AL TITULO DE
ESPECIALISTA EN ANATOMIA PATOLÓGICA**

Características clínicas e histopatológicas de los carcinomas prostáticos diagnosticados en el Hospital Escuela Antonio Lenin Fonseca, Octubre 2012-Octubre 2014.

Autor:

Dra. Isaura Estonia Tablada Madriz

Médico Residente

Anatomía Patológica

HEALF

Tutor:

Dr. Eduardo León Lezcano

Médico Especialista

Anatomía Patológica

HEALF

Managua, Febrero 2015

OPINION DEL TUTOR

El presente estudio monográfico que lleva por título “Características clínicas e histopatológicas de los Carcinomas prostáticos diagnosticados en pacientes del Servicio de Urología del Hospital Antonio Lenin Fonseca durante el periodo comprendido Octubre 2012- Octubre 2014” presentado por la Dra. Isaura Estonia Tablada Madriz, representa una investigación significativa de esta patología en nuestro País.

A pesar de ser una patología conocida en nuestro Hospital de referencia no está exenta a la obsolescencia de conocimientos y abordaje, sin embargo el estudio realizado por la Dra. Tablada brinda una actualización detallada de los aspectos clínicos y patológicos del Carcinoma Prostático por lo cual opino a manera personal y como tutor que la Dra. Tablada cumplió satisfactoriamente los objetivos que se propuso.

Este estudio nos revela datos de importancia que serán de mucho aporte a futuras generaciones médicas, por lo cual creo que reúne las condiciones para optar al título de Especialista.

Tutor: Dr. Eduardo León Lezcano

MB. Anatomía Patológica HEALF

AGRADECIMIENTO

Agradezco especialmente este trabajo al Dr. Eduardo León Médico Patólogo docente del Hospital Antonio Lenin Fonseca por dedicarme tiempo y brindarme la información necesaria para la elaboración de mi trabajo.

Al tutor Metodológico Dr. Steven Cuadra por brindarme su apoyo tanto metodológico como técnico y de esta manera poder presentar mi trabajo con éxito.

Al Dr. Erick Castellón Herrera Médico Residente III Año del HALF por su apoyo incondicional en la búsqueda de la información.

A mi familia por estar siempre a mi lado en todos los momentos y ser parte de mis logros y triunfos.

Dedicatoria:

A Dios, creador de todas las cosas.

A Mis Padres que han desempeñado un importante papel en mi formación como profesional inculcándome valores y principios Éticos.

A Mi Hermana que siempre me ha incentivado el deseo de superación en todas las etapas de mi vida.

ÍNDICE

INTRODUCCIÓN.....	2
ANTECEDENTES	4
JUSTIFICACIÓN.....	7
PLANTEAMIENTO DEL PROBLEMA	8
OBJETIVOS	9
DISEÑO METODOLÓGICO	33
Operacionalización de las variables	35
RESULTADOS.....	39
DISCUSIÓN.....	41
CONCLUSIONES.....	43
RECOMENDACIONES.....	44
BIBLIOGRAFÍA	45
ANEXOS	48

Características clínicas e histopatológicas de los carcinomas prostáticos diagnosticados en el Hospital Escuela Antonio Lenin Fonseca, Octubre 2012-Octubre 2014

INTRODUCCIÓN

El cáncer de próstata es uno de los principales problemas de salud de la población masculina. Su frecuencia aumenta con la edad: un 90% de casos se diagnostican en mayores de 65 años. La etiología no está demasiado clara, aunque se sabe que tiene relación con exposiciones ambientales, estilos de vida, antecedentes familiares y factores genéticos ^{1,2}

Es el tumor más frecuente en el hombre mayor de 50 años con una tasa estandarizada (población mundial) de 19,4 representado por el 16,7% de todas las causas de muerte por cáncer en el sexo masculino y el 98% de las defunciones de todas las neoplasias malignas.⁴

En los Estados Unidos en el año 1995, esta enfermedad ocupaba el primer lugar de incidencia y el segundo en mortalidad por lo que la sobrevivencia se elevó a cinco años en el 91% de los casos.⁴

En Canadá, la incidencia del cáncer de próstata es más baja que los Estados Unidos y la baja proporción de cáncer de próstata es típicamente encontrada en países asiáticos en China es un 4% de la de Canadá ^{2,4}

El cáncer de próstata se encuentra entre las primeras causas de muerte a nivel mundial, es la segunda causa de muerte en los EEUU y es el cáncer más común en hombres después del cáncer de piel. ^{2,4}

En Nicaragua ocupa la cuarta causa de muerte por enfermedad maligna del 2007 al 2009. El 75% de cáncer de próstata afecta a hombres mayores de 65 años. Sin embargo la incidencia en hombres de 50 a 59 años ha incrementado ²

Características clínicas e histopatológicas de los carcinomas prostáticos diagnosticados en el Hospital Escuela Antonio Lenin Fonseca, Octubre 2012-October 2014

El cáncer de próstata precoz normalmente no produce síntomas y se detecta por una elevación del PSA o realizando un tacto rectal. La presencia de síntomas es indicativa de que se halla en una fase avanzada⁴

Este padecimiento puede ser curable en las primeras etapas, sin embargo muchas veces el paciente no presenta sintomatología lo que ocasiona diagnósticos tardíos. El éxito para la detección precoz de la enfermedad, es mediante exámenes físicos regulares y análisis simples de sangre denominados antígenos prostáticos⁴.

Algunos varones, especialmente los mayores, en las primeras etapas del cáncer de próstata puede que nunca ameriten tratamiento. Existen varias formas de tratamiento en las primeras etapas del cáncer y algunas de ellas tienen resultados similares. Sin embargo es importante mencionar que cada uno de los tratamientos tiene riesgos graves y posibles efectos secundarios⁴

Características clínicas e histopatológicas de los carcinomas prostáticos diagnosticados en el Hospital Escuela Antonio Lenin Fonseca, Octubre 2012-Octubre 2014

ANTECEDENTES

Cada año cerca de 365 hombres en Nicaragua se les diagnostica cáncer de próstata. En Nicaragua el cáncer de próstata representó la cuarta causa de fallecimientos en población masculina mayor de 50 años en el 2009.⁴

En 1979 Wang y otros descubren que el antígeno prostático específico (PSA total) basándose en un estudio descriptivo realizado en Cuba encontraron que el diagnóstico del Adenocarcinoma prostático se realizaba por biopsia a pacientes con tacto rectal sospechoso y se obtuvo resultado del 39% de valor predictivo positivo⁴

F. Gómez -Veiga -A. Rodríguez -Antolin realizaron un estudio en España con 4087 nuevos casos de Carcinoma prostático cubriendo el 21.8% de la población masculina de 69 años , mediana de PSA de 8ng/ml y el score de Gleason total menor de 6 puntos con el 26.7% y mayor de 7 puntos en un 16.8%⁴

Características clínicas e histopatológicas de los carcinomas prostáticos diagnosticados en el Hospital Escuela Antonio Lenin Fonseca, Octubre 2012-Octubre 2014

Claudio E. Merayo, Gustavo J. Sánchez realizaron un estudio de 953 registros utilizando biopsias RTU empleadas en 819 pacientes en un 85.9% siendo el grupo etareo más afectado de 71 años (67%) y el PSA mayor 4 ng/dl (45.6%)⁴

Rojas Román LE estudio 301 pacientes a quienes se les realizo biopsia durante el periodo de Enero de 2001 a Diciembre 2004 el 81.6% de los estudiados tenían un antígeno prostático (PSA) sérico de más de 10ng/ml realizado en Nicaragua 2001-20⁴

L. Rojas realizo un estudio descriptivo basándose en la caracterización clínica del carcinoma prostático en el Hospital Lenin Fonseca en Octubre 2005 encontrándose que el tacto rectal 98% presentaba crecimiento prostático grado II y de esto el 73% clínicamente era sospechoso para esta enfermedad.⁴

Características clínicas e histopatológicas de los carcinomas prostáticos
diagnosticados en el Hospital Escuela Antonio Lenin Fonseca, Octubre
2012-Octubre 2014

Características clínicas e histopatológicas de los carcinomas prostáticos diagnosticados en el Hospital Escuela Antonio Lenin Fonseca, Octubre 2012-Octubre 2014

JUSTIFICACIÓN

La prevalencia e incidencia del cáncer de próstata esta en ascenso. La detección oportuna contribuye a reducción de costos del cuidado de estos pacientes tanto por el sistema de salud como por su núcleo familiar.⁴

Es la neoplasia más común en los hombres en todo el mundo. En Nicaragua el cáncer de próstata representa la cuarta causa de fallecimiento en mayores de 50 años y cerca de 365 hombres son diagnosticados cada año con cáncer de próstata.⁴

El monitoreo debe ser continuo en hombres mayores de 50 años pues es un padecimiento curable si se detecta tempranamente. Estos exámenes deben iniciarse a los 45 años y a partir de los 40 si existen antecedentes familiares de cáncer de próstata.

El 10% de pacientes que acuden a chequeo periódico se detecta cáncer avanzado.⁴

El conocimiento de las características clínicas e histopatológicas del cáncer de próstata nos proyectaría a desarrollar nuevas y mejores estrategias para la prevención y atención de estos pacientes.⁴

Características clínicas e histopatológicas de los carcinomas prostáticos diagnosticados en el Hospital Escuela Antonio Lenin Fonseca, Octubre 2012-Octubre 2014

PLANTEAMIENTO DEL PROBLEMA

En Nicaragua a pesar de que no existe un registro nacional del cáncer, según estadística del ministerio de salud este es responsable de una alta tasa de mortalidad.

¿Cuáles son las características clínicas e histopatológicas de los pacientes con diagnóstico de Carcinoma prostático en el Hospital Antonio Lenin Fonseca durante el periodo comprendido Octubre 2012- Octubre 2014?

Características clínicas e histopatológicas de los carcinomas prostáticos diagnosticados en el Hospital Escuela Antonio Lenin Fonseca, Octubre 2012-Octubre 2014

OBJETIVOS

Objetivo general:

Describir las Características clínicas e histopatológicas de los carcinomas prostáticos diagnosticados en el Hospital Escuela Antonio Lenin Fonseca, Octubre 2012-Octubre 2014.

Objetivos específicos:

- 1.- Conocer datos sociodemográficos de los pacientes con carcinoma prostático
- 2.- Determinar las características clínicas de los pacientes en estudio.
- 3.- Describir los valores de PSA sérico media, mediana y máximo encontrados en los pacientes antes de realizarles biopsia de próstata. .
- 4.- Identificar las características histopatológicas de los carcinomas prostáticos basándose en las biopsias Trucut y RTU enviadas al servicio de Patología.

Características clínicas e histopatológicas de los carcinomas prostáticos diagnosticados en el Hospital Escuela Antonio Lenin Fonseca, Octubre 2012-Octubre 2014

MARCO TEORICO

La próstata es un órgano pequeño del tamaño de una nuez, pesa aproximadamente 20 gramos, es un órgano retroperitoneal, rodea el cuello de la vejiga y la uretra, carece de cápsula bien definida. La próstata produce un líquido que se convierte en parte del semen. El semen es líquido blanco que contiene espermatozoides, por tanto es un órgano exclusivo del género masculino. Contiene la uretra posterior que mide aproximadamente 2.5cm de longitud. Está sostenida por delante por los ligamentos puboprostáticos y por debajo por el diafragma urogenital.⁴

Está atravesada por detrás por los conductos eyaculadores que se dirigen oblicuamente para abrirse a través del verumontanum en el piso de la uretra prostática inmediatamente proximales al esfínter urinario estriado externo.⁴

Según Lowsley la próstata consta de cinco lóbulos: anterior, posterior, lateral derecho, lateral izquierdo y mediano. Según Macneal, tiene una zona periférica (70% del volumen de la glándula) y una zona central (25% del volumen de la glándula) ambas constituyen 95% de la glándula. El 5% restante forma una zona de transición.⁴

Del 60-70% de todos los cánceres prostáticos ocurren en la zona periférica, del 10-20% en la zona de transición y del 5-10% en la zona central.⁴

La zona periférica es accesible al tacto rectal mientras que los tumores que se desarrollan en las zonas central y transicional se valoran mejor con la ecografía.⁴

Características clínicas e histopatológicas de los carcinomas prostáticos diagnosticados en el Hospital Escuela Antonio Lenin Fonseca, Octubre 2012-Octubre 2014

Histológicamente, la próstata es una glándula túbulo alveolar compuesta que en su superficie de corte presenta espacios glandulares, pequeños o relativamente grandes, revestidos de epitelio.⁴

Las glándulas están tapizadas característicamente por dos capas de células, una basal formada por un epitelio cúbico de escasa altura y otra formada por células cilíndricas secretoras de mucina, que cubre a la anterior. Todas estas glándulas tienen una membrana basal bien definida y están separadas por un estroma fibromuscular abundante.⁴

El carcinoma de próstata es la forma más frecuente de cáncer en los varones de más de 50 años. Diferentes estudios han demostrado que cuánto más joven es la persona que desarrolla cáncer de próstata, mayor la agresividad de este y por tanto requerirá tratamiento más radical.⁴

.El cáncer de próstata es detectado más frecuentemente en la región posterior cerca del recto pero que pueden localizarse en cualquier lugar de la próstata e incluso fuera de ella (metástasis).⁴

El cáncer de próstata tiende a ser multifocal en un 85% y con frecuencia afecta la cápsula glandular. Al contrario que la hipertrofia benigna de próstata, el cáncer de próstata predomina en la periferia de la próstata.⁴

La etiología es poco conocida se menciona algunos factores como edad, raza, antecedentes familiares, niveles hormonales e influencias ambientales. Se ha encontrado una patogenia genética, en la que un 10% de los estadounidenses de raza blanca, el desarrollo del cáncer de próstata se ha relacionado con la herencia de una línea de células germinales que poseen genes de susceptibilidad, en un tercio de estos casos familiares se ha localizado un gen de susceptibilidad en el cromosoma 1q24-25, otros genes encontrados en los cromosomas 8p, 10q, 12p y 16q que son transmitidos por genes raros de alta penetrancia gen 5 alfa reductasa tipo 2 y la 3 beta

Características clínicas e histopatológicas de los carcinomas prostáticos diagnosticados en el Hospital Escuela Antonio Lenin Fonseca, Octubre 2012-Octubre 2014

hidroxiesteroide deshidrogenasa tipo 2 convierte a la testosterona en DHT que es más potente.⁴

Receptor de andrógenos media la actividad de la testosterona y de la DHT e inicia la transcripción de genes susceptibles a los andrógenos presentando 2 polimorfismo que desempeña un papel importante en la iniciación y progresión del carcinoma prostático⁴

En estudios Casos controles relacionado con el factor hereditario que un familiar de primer grado tenía un riesgo duplicado de desarrollar cáncer y que en otros casos con 2 o 3 familiares de primer grado afectados el riesgo aumente de 5 a 11 veces respectivamente.⁴

El comienzo y la progresión del carcinoma de próstata están influido por los andrógenos y sufren regresión después de la castración médica.⁴

Tacto digito rectal (TR): es un examen simple y seguro con menos costos para la detección de cáncer de próstata. El examen puede ser realizado con el paciente en decúbito latera o en posición genupectoral.⁴

Alrededor de un tercio de los nódulos prostático palpados al examen son confirmados como malignos a la biopsia.⁴

Los hallazgos al examen digito rectal que pueden indicar cáncer de próstata: ⁴

- Asimetría de la glándula
- Presencia de un nódulo en la glándula
- Induración de una parte o toda la glándula
- Disminución de la movilidad por adherencia, o petrificación de la glándula
- Vesículas seminales palpables.

Sin embargos los hallazgos antes mencionados también pueden presentarse en los siguientes casos: hipertrofia prostática benigna, cálculos prostáticos, prostatitis

Características clínicas e histopatológicas de los carcinomas prostáticos diagnosticados en el Hospital Escuela Antonio Lenin Fonseca, Octubre 2012-Octubre 2014

(xantogranulomatosa), anormalidades de los conductos eyaculadores, anormalidades de las vesículas seminales; y pólipos rectales no pediculados.⁴

Por lo antes expuesto se ha descrito que la sensibilidad para diagnosticar cáncer de próstata a través de TR es del 30-35%, algunos reportes indican que en manos de urólogos se puede llegar a identificar cáncer hasta en un 90% de los casos.⁴

El cáncer de próstata precoz normalmente no produce síntomas y se detecta por una elevación del PSA o realizando un tacto rectal. La presencia de síntomas es indicativa de que se halla en una fase avanzada.⁴

Pueden causar síntomas inespecíficos como: dolor en testículo o cerca de ellos, micción dificultosa, disfunción eréctil, hematuria macroscópica, disuria, tenesmo vesical, polaquiuria, nicturia, retención de orina, goteo y hematuria terminal. El inicio brusco y la progresión rápida de los síntomas obstructivos urinarios en hombres del grupo de edad adecuado, tiene muchas probabilidades de ser causado por un cáncer de próstata.⁴

Existen también las neoplasias intraepitelial de la próstata (PIN), algunos autores piensan que esto inicia a partir de los 20 años de edad. Un 50% de los hombres con PIN tienen 50 años de edad. El 30 a 50% de PIN de alto grado tienen posibilidad de padecer de cáncer de próstata. Por ello el seguimiento de estos pacientes es importante.⁴

. La clasificación del cáncer de próstata es variada. Depende de los hallazgos quirúrgicos y la clasificación en base a resultados histopatológicos.⁴

En 1966 Donald Gleason elabora un sistema único de gradación para el carcinoma de próstata basado solamente en el patrón arquitectural siendo uno de los más poderosos indicadores diagnósticos conocido como score o sumatoria de Gleason.⁴

Características clínicas e histopatológicas de los carcinomas prostáticos diagnosticados en el Hospital Escuela Antonio Lenin Fonseca, Octubre 2012-Octubre 2014

El TNM ha sustituido al estadio por etapas para referirse a la extensión del tumor. La extensión del cáncer de próstata incluye métodos clínicos como tacto rectal, medición de PSA (antígeno prostático específico), biopsias prostáticas por aguja guiada por US transrectal.⁴

El PSA es una glicoproteína con un peso molecular de 33,000 D (Dalton) y contiene un 7% de hidratos de carbonos, y se detecta solo en las células epiteliales de la próstata. El PSA está formado por una cadena polipeptídica única de 240 aminoácidos y una cadena lateral de hidratos de carbonos con enlaces "O" fijada a la serina. El PSA existe de forma libre o ligada a proteínas como: alfa-1 antiqumitripsina, beta-2-macro globulina, a la proteína inhibitoria de la proteína C y a la antiserinas.⁴

Los niveles séricos de PSA pueden elevarse en presencia de otras entidades distintas al cáncer de próstata como la hiperplasia prostática benigna (HBP), la prostatitis y otras condiciones no malignas.⁴

La sospecha de cáncer de próstata se hace con niveles séricos superiores a 4ng/mL, independientemente de los hallazgos encontrados en el TR. Se ha reportado que entre un 9-15% de los pacientes que cursan con valor de PSA entre 0-4ng/mL presentan cáncer de próstata en la biopsia.⁴

En pacientes con valores de PSA iguales o mayores a 10ng/mL el riesgo de padecer cáncer de próstata es de hasta el 60%.⁴

No hay un valor inferior de corte universalmente aceptado para sospechar en cáncer de próstata, sin embargo en numerosos estudios se ha utilizado un punto de corte de >4ng/mL⁴.

Biopsias:

La biopsia por punción con aguja hueca es la técnica preferida para diagnosticar un cáncer de próstata.⁴

Características clínicas e histopatológicas de los carcinomas prostáticos diagnosticados en el Hospital Escuela Antonio Lenin Fonseca, Octubre 2012-Octubre 2014

La biopsia de los nódulos de las áreas sospechosas y de zonas al azar permite detectar el cáncer en sólo la mitad de los pacientes que presentan la próstata indurada. La biopsia también ayuda a determinar si el cáncer es o no multifocal. En más del 30% de los pacientes, la biopsia con aguja no puede descubrir el cáncer teniendo que recurrir a la repetición posterior de las biopsias. Esto depende de la calidad de los cilindros tomados en las biopsias por aguja. El tamaño de estos cilindros debe ser como mínimo 1cm de longitud y 2mm de diámetro, el número requeridos son de 10 a 12 cilindros.⁴

Actualmente la forma estándar es realizar una biopsia cuadrante o sextante dirigida lateralmente con el fin de optimizar la tasa de detección de cáncer, obteniendo cilindros desde la zona posterolateral de la zona periférica, sitio más frecuente de localización de cánceres tempranos. La zona de transición tiene tasas de detección muy bajas 2% o menos por lo cual no se recomienda en una primera serie de biopsias.⁴

Existen muchas clasificaciones para el cáncer de próstata las normas nacionales establecen el TNM para conocer extensión y progresión de la enfermedad así como la gradación histológica de Gleason.⁴

Existen varias técnicas para la realización de biopsia de glándula prostática: Abordaje transperineal con aguja gruesa guiada por ultrasonido transrectal, biopsia transrectal con aguja gruesa y aspiración por aguja fina transrectal.⁴

La biopsia tiene una especificidad y sensibilidad del 100% cuando es realizada por manos experimentadas. El sistema de agujas rectales existen de varios milimetrajes que resultan menos molestas para el paciente, el sistema de Trucut es el que mejor evalúa el Score de Gleason. La biopsia debe ser realizada en sextantes con previa preparación del recto y antibiótico-profilaxis.⁴

Se habla de hasta 10% de biopsias negativas ya sea por problemas técnicos (mala recolección de tejido) o bien si el cáncer se desarrolla en la zona de transición

Características clínicas e histopatológicas de los carcinomas prostáticos diagnosticados en el Hospital Escuela Antonio Lenin Fonseca, Octubre 2012-Octubre 2014

donde la aguja no alcanza a llegar y donde el 5-10% de los cánceres de próstata pueden desarrollarse.⁴

La clasificación de Gleason puntúa de 1 a 5 el grado de diferenciación:

Grado 1: Tumor consiste de un pequeño grupo de glándulas uniformes, con cambios nucleares mínimos.⁴

Grado 2: El tumor muestra acinos de mediano tamaño, que aún permanecen separados del tejido estromal, pero más estrechamente adheridos.⁴

Grado 3: La presencia de un tumor es el hallazgo más frecuente. Muestra marcada variación en el tamaño y organización glandular. Generalmente infiltra el estroma y los tejidos vecinos.⁴

Grado 4: Tumor presenta marcada atipia citológica con infiltración extensa del estroma y tejidos vecinos.⁴

Grado 5: Tumor es caracterizado por grupos de células cancerosas marcadamente indiferenciadas.⁴

Puntuación 2-4: tumor bien diferenciado⁴

Puntuación 5-7 Tumor moderadamente diferenciado⁴

Puntuación 8-10: tumor poco diferenciado o indiferenciado.⁴

A mayor puntuación menor diferenciación tumoral, y por tanto mayor gravedad y peor pronóstico.⁴

Clasificación TNM:

Ha reemplazado al sistema ABCD para clasificar el cáncer de próstata y sigue después de la clasificación de Gleason, valorando su extensión.⁴

La T significa tumor primario y representa la extensión del cáncer dentro de la próstata y en los tejidos directamente vecinos.⁴

Características clínicas e histopatológicas de los carcinomas prostáticos diagnosticados en el Hospital Escuela Antonio Lenin Fonseca, Octubre 2012-Octubre 2014

La N significa nódulos linfáticos y representa si el cáncer de próstata ha invadido nódulos linfáticos cercanos.⁴

La M significa metástasis y significa si el cáncer de próstata ha invadido tejidos lejanos como hueso y pulmones.⁴

Estas letras son seguidas por un número de 0 a 4 representando la extensión del tumor y ocasionalmente alguna letra minúscula que representa información adicional.⁴

Estadio T0: sin evidencia de cáncer.⁴

Estadio T1: el cáncer está confinado a la próstata y descubierto por los medios diagnósticos iniciales de mayor sensibilidad.⁴

Estadio T2: el cáncer está confinado a la próstata y descubierto por los medios diagnósticos iniciales de más sensibilidad y ocasionalmente por los de menor sensibilidad.⁴

Estadio T3: el cáncer se ha extendido a los tejidos inmediatamente vecinos a la próstata y las vesículas seminales.⁴

Estadio T4: el cáncer se ha extendido a los órganos vecinos como la vejiga.⁴

Los estadios N y M indican la presencia respectivamente de nódulos linfáticos vecinos como cáncer y de metástasis y son representadas cuando son positivas como N+ y M+ seguidos de números y letras en orden progresivo de acuerdo a su tamaño y extensión.⁴

La biopsia de próstata es esencial para confirmar el diagnóstico y está indicada cuando se descubre alguna modularidad al realizar tacto rectal, al determinar una elevación del PSA sérico o alguna alteración en las pruebas de imagen, o bien cuando aparecen síntomas del tracto urinario inferior en un varón que no tiene causas conocidas de obstrucción.⁴

Características clínicas e histopatológicas de los carcinomas prostáticos diagnosticados en el Hospital Escuela Antonio Lenin Fonseca, Octubre 2012-Octubre 2014

Dentro de los resultado asociado a cáncer de próstata están los PIN (Neoplasia intraepitelial prostática) los de alto grado tienen entre 30 a 50% de probabilidad de tener cáncer de próstata.⁵

Los PIN fueron descritos por primera vez en 1926 por Ortel como hiperplasia atípica y es 1987 que Bostwick inicia el movimiento para denominarse PIN , aceptado en la conferencia de consenso en 1989 , estratificándose a la vez en bajo grado los PIN1 y de alto grado PIN 2 y 3.⁵

El grupo de edad más afectado es de 64 a 70 años sin embargo el rango es más amplio de 46 a 87 años estos hombres presentan elevados niveles séricos de PSA de 5.6 a 11.2 ng/ml.⁴

La finalidad principal de definir y clasificar el cáncer de próstata es prevenir las complicaciones o al menos retrasar su aparición con el diagnostico precoz y el manejo terapéutico.^{4,5}

Los diferentes tipos de tumor comprenden: Adenocarcinoma Acinar mayor del 95%, Adenocarcinoma ductal prostático, Carcinoma adenoescamoso, carcinoma de células pequeñas, carcinoma de células en anillo de sello, carcinoma sarcomatoide y el carcinoma indiferenciado^{4,5}.

El tratamiento definitivo generalmente se considera para hombres más jóvenes con cáncer de próstata y sin enfermedades comórbidas graves, porque los hombres más jóvenes tienen mayor probabilidad de morir por cáncer de próstata que los hombres de edad avanzada o los hombres con enfermedades graves concomitantes.^{4,5}

Los aumentos de fosfatasa acida sérica se relacionan con un pronóstico precario tanto para la enfermedad localizada como la diseminada.^{4,5}

El antígeno prostático específico (APE), un marcador específico de órgano con mayor sensibilidad y alta especificidad para el tejido de próstata, se utiliza con Frecuencia como marcador tumoral.^{4,5}

Características clínicas e histopatológicas de los carcinomas prostáticos diagnosticados en el Hospital Escuela Antonio Lenin Fonseca, Octubre 2012-Octubre 2014

Los tratamientos para cáncer de próstata más recientes son:

Observación:

Consiste en la observación del paciente sin suministrar tratamiento alguno hasta que aparezcan o se acentúen los síntomas. Está indicado en casos incipientes, en pacientes muy sanos cuya calidad de vida se afectaría considerablemente con los tratamientos en ancianos cuyas expectativas de vida sean muy reducidas y naturalmente si los deseos del paciente así lo exigen.^{4,5}

Cirugía:

Linfadenectomía pélvica: consiste en remover los nódulos linfáticos en la pelvis, los cuales son examinados con microscopio inmediatamente. Si los nódulos contienen cáncer, no se remueve la próstata y se recomienda otro tratamiento.^{4,5}

Prostatectomía radical: se extrae la próstata junto con los tejidos y linfáticos vecinos. Produce impotencia e incontinencia urinaria y fecal.^{4,5}

Prostatectomía transuretral: se extrae parte del tejido prostático a través de la uretra, mediante un cistoscopio. Se emplea para aliviar la obstrucción especialmente en ancianos o personas que podrían no tolerar la operación radical o sus consecuencias.^{4,5}

Radioterapia:

Consiste en la irradiación para matar las células cancerosas. La irradiación externa se hace mediante una máquina que irradia el cuerpo y la irradiación interna (Braquiterapia) mediante semillas, alambres o catéteres radioactivos. La radioterapia suele producir problemas urinarios.^{4,5}

Hormonoterapia.

Consiste en el bloqueo de la acción hormonal para impedir el crecimiento tumoral.^{4,5}

Características clínicas e histopatológicas de los carcinomas prostáticos diagnosticados en el Hospital Escuela Antonio Lenin Fonseca, Octubre 2012-Octubre 2014

Esta terapia suele producir oleadas de calor, alteraciones de la función sexual, pérdida del deseo sexual, impotencia y alteraciones óseas. Los tratamientos de hormonoterapia incluyen: Antagonistas del factor liberador de la hormona luteinizante que impiden la producción de testosterona por parte del testículo (luproide acetato, goselerin y busserelin)^{4,5}

Anti andrógenos como el flutamide y bicalutamide que contrarrestan la testosterona^{4,5}

Medicamentos que impiden que las adrenales produzcan andrógenos como el ketoconazol y la aminoglutamida.^{4,5}

Orquidectomía o remoción de los testículos que son la principal fuente de producción de testosterona.^{4,5}

Estrógenos que promueven las características sexuales femeninas impidiendo que los testículos produzcan testosterona. Son poco usados por sus graves efectos adversos.^{4,5}

Criocirugía:

Se destruye el tejido canceroso con temperaturas muy bajas.^{4,5}

Quimioterapia:

Se emplean medicamentos para matar o impedir el crecimiento de las células malignas. Se administra por vía oral o inyectada.^{4,5}

Inmunoterapia o Terapia Biológica:

Consiste en la estimulación activa o pasiva del sistema inmunológico que es el encargado de impedir el crecimiento de las células cancerosas.^{4,5}

Ultrasonido focalizado de alta densidad:

Es la aplicación de ultrasonido de alta densidad mediante una sonda intrarrectal para destruir las células cancerosas.^{4,5}

ETR (Ecografía transrectal)

Características clínicas e histopatológicas de los carcinomas prostáticos diagnosticados en el Hospital Escuela Antonio Lenin Fonseca, Octubre 2012-Octubre 2014

Método más confiable para asegurarse de obtener una muestra adecuada de tejido prostático en los pacientes con alto riesgo de padecer un carcinoma prostático.^{4,5}

El cáncer de próstata rara vez causa síntomas al principio de la evolución porque la mayor parte de los adenocarcinomas aparecen en la periferia de la glándula distantes de la uretra y la presencia de síntomas producidos por el carcinoma de próstata sugiere una enfermedad localmente avanzada o metastásico.^{4,5}

Características patológicas:

- 1- Adenocarcinoma de los ductos y acinos periféricos secundarios.
- 2- Carcinoma de los Ductos grandes (primarios)

La mayoría de los carcinomas prostático surgen en la zona periférica abriéndose posterior lateral o anteriormente con excepción de la región peri uretral excepto en los estadios últimos de la enfermedad.³

Macroscópicamente el tumor puede ser difícil de ver es usualmente identificado como un área amarillenta pobremente delineada con foco de necrosis.³

Microscópicamente desde anaplasicos a tumores altamente diferenciados difícil de distinguir de glándulas normales.³

Patrones citoarquitecturales:

Carcinoma compuesto de glándulas de tamaño medio, carcinoma compuesto de glándulas pequeñas, carcinoma con infiltración celular difusa y carcinoma con patrón cribiforme.³

Características clínicas e histopatológicas de los carcinomas prostáticos diagnosticados en el Hospital Escuela Antonio Lenin Fonseca, Octubre 2012-October 2014

Adenocarcinoma de los ductos y acinos periféricos:

En el carcinoma compuesto de glándulas de mediano tamaño se detecta en examinación de bajo poder por virtud de la disposición estrechamente espaciada de las glándulas, bordes irregulares, superficie interna lisa y escaso estroma interpuesto.³

Carcinoma compuesto de glándulas pequeñas aparecen como nódulos expansivo en bajo poder las glándulas individuales tienen una configuración redondeada regular y tamaño pequeño.³

Ambos patrones arquitecturales en especial el de glándulas pequeñas se acompañan de anomalías citológicas en la forma de agrandamiento nuclear, irregularidad del contorno, hiper cromasia y nucléolo prominente con mitosis.³

Carcinoma con infiltración celular difusa que recuerda algunas veces al carcinoma lobular invasivo de la mama³

Carcinoma compuesto de patrón cribiforme se ha sugerido que este representa un carcinoma intraductal debido a la preservación de la capa basal.³

Un patrón adicional de crecimiento recientemente descrito referido como glomeruloide y se caracteriza por la presencia de nidos o grupos de células tumorales como bolas intraluminales³

Existen dos patrones traicioneros que imitan procesos atróficos o hiperplásica benignos son:

En adenocarcinoma prostático con hallazgos atróficos son células con citoplasma atenuado, el núcleo ocupa casi la célula entera y se identifica como malignas por patrón infiltrativo de crecimiento, agrandamiento nuclear, macronucleolo y a veces carcinoma adyacente de tipo ordinario³

El adenocarcinoma prostático pseudohiperplásico recuerda glándulas benignas en arquitectura (plegamiento papilar, ramificación, cuerpos amiláceos) pero las células

Características clínicas e histopatológicas de los carcinomas prostáticos diagnosticados en el Hospital Escuela Antonio Lenin Fonseca, Octubre 2012-Octubre 2014

están agrandadas, macronucleolo, mitosis y cristaloides intraluminales con PIN adyacente.³

Puede encontrarse en combinación sincrónicamente o metacronicamente.³

Un patrón de infiltración difusa puede verse después de la remoción parcial de una neoplasia bien diferenciada.³

La mezcla de patrones es vista en examinación en bajo poder en el esquema de gradación de gleason.³

Focos tumorales se demuestran en un 75% a 85% de prostatectomía radical representa multicentricidad verdadera y no invasión tumoral.³

Glándulas prostáticas dentro de espacio perineural es común indicador de malignidad pero no patognomónico e indica extensión del tejido glandular a lo largo de los planos de menor resistencia.³

El estroma puede exhibir una combinación de hiper celularidad y depósitos de una sustancia de fondo basofílico (fibroplasia mucinosa o micro nódulos colagenosos) y calcificación estromal e intraluminal es vista pero menos que en próstata benignas.³

También se puede encontrar estructuras proteínicas cristaloides similares a Bence Jones en la luz (10-23%) y cuerpos amiláceos.³

El citoplasma es usualmente indefinido de apariencia finamente granular, a veces claro espumoso por acumulación de lípidos. (Carcinoma glandular espumoso).³

Si es extenso le da al tumor una apariencia amarillo brillante de consistencia blanda, dificultando su detección a la palpación y el comportamiento es agresivo.³

Características clínicas e histopatológicas de los carcinomas prostáticos diagnosticados en el Hospital Escuela Antonio Lenin Fonseca, Octubre 2012-Octubre 2014

ADENOCARCINOMA MINIMO Y PROLIFERACION ACINAR ATIPICA PEQUEÑA (ASAP)

Es preocupante la presencia de focos de glándulas atípicas pequeñas que son sospechosas pero no diagnosticas de carcinoma.³

Grignon los nombra en glándulas atípicas sospechosa de malignidad y proliferación acinar pequeña atípica (ASAP) sospechosa de malignidad de un 4 a 6% de biopsias prostática que dan sin ubicar en categoría benigna o maligna y se reporta en una de esas categorías.³

CARCINOMA DE DUCTOS GRANDES (PRIMARIO):

Es menos frecuente y se origina en los ductos grandes encontrados de localización periuretral. En cistoscopia de aspecto polipoide vellos o uretral infiltrativo y 3 tipos son reconocidos:

- 1- Adenocarcinoma de ductos grandes observándose cambios malignos en ductos grandes dilatados, a menudo acompañado de pequeños focos papilares ocasionalmente células claras (mesonefroide).³

Algunas veces el tumor se acompaña por invasión pagetoide de la uretra prostática siendo positivo para PSA y para PAP es la regla tiene estadio más avanzado al diagnóstico y sobrevivencia más corta.³

Adenocarcinoma tipo endometrial (endometriode) observándose glándulas y papilas revestidas por epitelio columnar alto seudo estratificado.³

Características clínicas e histopatológicas de los carcinomas prostáticos diagnosticados en el Hospital Escuela Antonio Lenin Fonseca, Octubre 2012-Octubre 2014

- 2- Carcinoma de células transicionales primario (urotelial) porción externa de ductos prostático (periuretrales) desembocan en la uretra y revestidos por epitelio transicional representa menos del 2% de todos los carcinoma prostático.³

Se observa al micro similar a su homónimo en vejiga por tanto descartar extensión de carcinoma de vejiga o de uretra.³

- 3- Carcinoma de células transicionales adenocarcinoma mixto una combinación tipo 1 y 2 que son tumores con las apariencias anteriores más adenocarcinomas prostático ordinario o con un tumor de células transicionales de la vejiga independiente.³

CARACTERISTICAS HISTOQUIMICAS E INMUNOHISTOQUIMICAS:

2/3 de los carcinomas prostáticos producen mucosustancias que se sospecha cuando en tinción de rutina se observa contenido luminal basofilico (azulado) confirmada por Alcian blue o hierro coloide.³

PAP y PAS, No diferencia entre procesos malignos o benignos, útil para identificar origen de tumores metastasicos.³

PSMA- Antígeno de membrana próstata específico. CP positivo para keratinas de APM, CU para CK 7 y CK 20³

P504S altamente sensitivo y específico para Carcinoma prostático, Útil en focos pequeños de carcinoma o en tipos difíciles del carcinoma de próstata.³

Características clínicas e histopatológicas de los carcinomas prostáticos diagnosticados en el Hospital Escuela Antonio Lenin Fonseca, Octubre 2012-Octubre 2014

Inmunorreactividad para receptores de andrógenos y progesterona y menos para estrógenos.³

CARACTERISTICAS GENETICAS MOLECULARES:

Perdida alélica se encuentra en la mitad de los casos y probablemente genes en cromosomas 16q, 10q y 8p pueden ser los sitios de genes supresores.⁵

Mutaciones del p53 en subtipos altamente proliferantes y comportamiento agresivo y alteraciones del gen de supresión tumoral Rb.⁵

Carcinoma con características neuroendocrina:

Son células con características argentafines- argirofilas, serotonina, calcitonina, bombesina y/o somatostatina se encuentra entre un 10-30% de carcinoma prostático.³

Se demuestra con tinciones de plata.³

Se relaciona con pobre pronostico recuerdan en todo a Carcinoide atípico o atípico y se comprueba con PAP y PAS.³

IHQ: CHR muestra diferenciación neuroendocrina focal, demostrada con cromogranina.³

Características clínicas e histopatológicas de los carcinomas prostáticos diagnosticados en el Hospital Escuela Antonio Lenin Fonseca, Octubre 2012-Octubre 2014

Algunas células con gránulos citoplasmáticos gruesos recordando células de paneth intestinal³

Adenocarcinoma Mucinoso:

Tumor productor de gran cantidad de mucina intracelular y extracelular comprendiendo más del 25%.³

Se diferencia del Carcinoma Prostático ordinario por raras metástasis oseas y menor respuesta a radioterapia y carencia de dependencia en hormonal y recuerda al tipo mucinoso de mama.³

Patrón cribiforme, comedo, solido e hipernefroide produce sialoglicoproteinas mono-di o triaciladas Tinciones para PAP y PAS positivo.³

Diagnóstico diferencial con adenocarcinoma mucinoso de Intestino grueso y carcinoma de glándulas de cowper.³

Carcinoma en anillo de sello:

Es una neoplasia altamente maligna conformado por patrones: acinar, solido o en fila india. Compuesto principalmente por células en anillo de sello.³

Carcinoma Adenoescamoso:

Puede surgir del Novo o después de radioterapia de un adenocarcinoma ordinario.³

Carcinoma de células Escamosas:

De forma pura es extremadamente raro.³

Características clínicas e histopatológicas de los carcinomas prostáticos diagnosticados en el Hospital Escuela Antonio Lenin Fonseca, Octubre 2012-Octubre 2014

Ocurre del Novo o posradioterapia y se presenta como nódulo bien circunscrito en la zona de transición.³

Tumor de células basales adenoides:

Carcinoma adenoides quístico mostrando patrón expansivo de crecimiento y multinodularidad con estroma fibromixoide circundante presentando diferenciación escamosa es común y surgen de focos de hiperplasia de células basales PAP y PAS suelen ser negativas o focalmente positivas.³

Carcinoma Basaloides:

Tumor altamente agresivo e inusual similar al basaloides del canal anal con expresión alta de bcl-2 y ki 67 están presentes importante para excluir tumor adenoides de células basales.³

Carcinoma sarcomatoide:

Tumor con componente sarcomatoso mostrando células con características no específicas de células fusiformes o de células gigantes, diferenciación con cartílagos, musculo esquelético, hueso o componentes de origen epitelial³

Características clínicas e histopatológicas de los carcinomas prostáticos diagnosticados en el Hospital Escuela Antonio Lenin Fonseca, Octubre 2012-Octubre 2014

REPORTE PATOLOGIA CAP 2015

1. Tipo Histológico: Adenocarcinoma Acinar , Adenocarcinoma Ductal prostático, Adenocarcinoma mucinoso, Carcinoma adenoescamoso, carcinoma de células pequeñas , carcinoma de células en anillo de sello , carcinoma indiferenciado y Carcinoma sarcomatoide

Otros.

2-patron Gleason:

Patrón primario : grado 1-5

Patrón secundario: 1-5

3-total del Gleason Score _____

4-Cuantificación del tumor basándose:

Numero de cilindros positivos

Total del número de cilindros y porcentaje de tejido prostático envuelto por tumor
___%

Total del numero cilindros examinados en la muestra

Total lineal milímetros de carcinoma _____ mm

Total lineal milímetros de cilindros por aguja _____ mm

Invasión grasa peri prostática :

Características clínicas e histopatológicas de los carcinomas prostáticos diagnosticados en el Hospital Escuela Antonio Lenin Fonseca, Octubre 2012-Octubre 2014

No identificable _____

Presente _____

Invasión vascular- linfática: no identificable _____

Presente _____

Invasión perineural: no identificable _____

Presente _____

Hallazgos patológicos adicionales:

No identificable _____

Neoplasia intraepitelial de Alto Grado _____

Hiperplasia Atípica adenomatosa (adenosis) _____

Inflamación tipo específico _____

Otros _____

Extensión extra prostática:

No identificable _____

Presente _____

Focal _____

Extensión extra prostática:

Sitio Específico _____

No focal (establecido, extensión) _____

Características clínicas e histopatológicas de los carcinomas prostáticos diagnosticados en el Hospital Escuela Antonio Lenin Fonseca, Octubre 2012-Octubre 2014

Indeterminado_____

Invasión vesícula seminal (invasión de pared muscular)

No identificable

Presente

+ _____ Izquierda

+ _____ Derecha

+ _____ Bilateral

No vesícula seminal presente

Márgenes:

Márgenes envueltos por Carcinoma invasivo

Márgenes envueltos por carcinoma invasivo

+ Unifocal

+multifocal

Apical

Cuello de vejiga: anterior, lateral, posterolateral, posterior y otros: Especifico

Características clínicas e histopatológicas de los carcinomas prostáticos diagnosticados en el Hospital Escuela Antonio Lenin Fonseca, Octubre 2012-Octubre 2014

Tratamiento efectivo del Carcinoma:

No Identificable

Terapia de radiación efecto presente

Terapia hormonal efecto presente

Especificar _____

PTNM:

Tumor Primario (PT)

No identificable

PT2: tumor confinado dentro de la próstata

PT2a: tumor afecta la mitad de un lóbulo o menos

PT2b: tumor compromete más de la mitad de un lóbulo pero no ambos

PT2C: Enfermedad Bilateral

PT3: Extensión extra prostática

PT3a: Extensión extra prostática con invasión microscópica del cuello de la vejiga

PT3b: Invasión vesícula seminal

PT4: Invasión de cuello de la vejiga, recto, musculo elevadores, musculo esfínter externo, y la pared de la pelvis.

DISEÑO METODOLÓGICO

Tipo de Estudio: Retrospectivo, descriptivo de corte transversal y observacional

Área de estudio: Departamento de Patología

Universo: Todos los pacientes que se les envió biopsia Trucut y resección transuretral prostática con resultado de carcinoma prostático en Octubre 2012-2014

Muestra: 120 pacientes diagnosticado con carcinoma prostático según resultados de biopsias

Tipo de Muestreo: no probabilístico por conveniencia

Criterios de inclusión:

Ser nicaragüense

Paciente con resultado de biopsia tanto de Trucut como de resección transuretral con diagnóstico previo de carcinoma prostático.

Criterios de exclusión:

Características clínicas e histopatológicas de los carcinomas prostáticos diagnosticados en el Hospital Escuela Antonio Lenin Fonseca, Octubre 2012-Octubre 2014

Pacientes con resultado de biopsia con patología prostática benigna

Fuente: Secundaria seleccionamos los expedientes clínicos de los pacientes que tuvieron resultado de biopsia previa con carcinoma prostático en el HEALF Octubre 2012 a Octubre 2014.

Instrumento: Realizamos ficha (debidamente enumerada), para la recolección de la información en donde se analizó: edad, procedencia, síntomas clínicos, tacto rectal, hallazgos histopatológicos y escala de gleason.

Plan de Análisis:

Describimos las características clínicas e histopatológicas que aparecen en los 120 expedientes clínicos de los pacientes diagnosticados con carcinoma prostático.

Características clínicas: describimos la sintomatología que aparecen en el expediente como principales molestias que presentaron los pacientes antes de diagnosticar cáncer de próstata.

Valores de PSA séricos: calculamos a través del programa estadístico SPSS el valor PSA sérico media, mediana y máximo.

Características Histopatológicas: identificamos por medio de los resultados de biopsia las características de los tejidos de próstata examinados.

Procesamiento de los Datos:

Los resultados del estudio se procesaron mediante el programa Excel para Windows. Se realizó el informe escrito mediante el programa de Word- Office 2010 y los datos se digitaron en el programa estadístico SPSS versión 19.0, en una base de datos previamente elaborada, donde se realizó limpieza de datos mensualmente. Se calcularon: Frecuencia y porcentajes. Los resultados se presentaron en tablas y/o gráficos.

Características clínicas e histopatológicas de los carcinomas prostáticos
diagnosticados en el Hospital Escuela Antonio Lenin Fonseca, Octubre
2012-Octubre 2014

Cruce de variables:

Edad con relación al PSA

Operationalization of las variables

Variable	Definición	Indicador	Valor
Edad	Tiempo de vida transcurrido desde el nacimiento hasta el momento del estudio	Años de vida cumplido al momento del estudio	40 – 50 51 – 60 61 – 70 71 - 80 81 a mas
Procedencia	Lugar de residencia actual del paciente	Zona geográfica	Urbana Rural
PSA	Glicoproteína específica de marcación tumoral	Resultado en base a rangos de edad	El nivel de PSA sérico en ng/ml consignado en el expediente
PSA para la edad	Comparación cualitativa entre el nivel sérico de PSA y el nivel de	Resultado en base a rangos de edad	Aumentado Normal Disminuido

Características clínicas e histopatológicas de los carcinomas prostáticos diagnosticados en el Hospital Escuela Antonio Lenin Fonseca, Octubre 2012-Octubre 2014

	PSA normal para el rango de edad del paciente.		
Hallazgos histopatológico	Rasgos citológicos y arquitecturales que evidencian el diagnóstico	Clasificación de carcinoma según OMS.	Adenocarcinoma Acinar Adenocarcinoma ductal Adenocarcinoma mucinoso Carcinoma adenoescamoso Carcinoma de células pequeñas Carcinoma de células en anillo de sello Carcinoma sarcomatoide Carcinoma indiferenciado otros
Escala de Gleason	Sistema de graduación basada en la diversidad de patrones histológicos obtenidos en el	Resultado	2 – 4 bien diferenciado 5 – 7, moderadamente diferenciado 8 – 10 pobremente diferenciado

Características clínicas e histopatológicas de los carcinomas prostáticos diagnosticados en el Hospital Escuela Antonio Lenin Fonseca, Octubre 2012-Octubre 2014

	estudio de la biopsia transrectal		
Tacto Rectal	Es un examen simple y seguro para la detección de cáncer de próstata. es realizado con el paciente en decúbito lateral o en posición genupectoral.	Resultado	<ul style="list-style-type: none"> • Asimetría de la glándula • Presencia de un nódulo en la glándula • Induración de una parte o toda la glándula • Disminución de la movilidad por adherencia, o petrificación de la glándula • Vesículas seminales palpables.
Síntomas	Manifestaciones subjetivas de enfermedad expresadas por el paciente.	Los síntomas registrados en el expediente clínico	<p>Disuria</p> <p>Tenesmo vesical</p> <p>Polaquiuria</p> <p>Nicturia</p> <p>Hematuria</p> <p>Otros</p>
Método de obtención de la muestra	Es el procedimiento que se realiza	Resultado en base a la toma de biopsias	<p>TRUCUT</p> <p>Reseccion transuretral</p>

Características clínicas e histopatológicas de los carcinomas prostáticos diagnosticados en el Hospital Escuela Antonio Lenín Fonseca, Octubre 2012-Octubre 2014

	ante un nódulo sospechoso de malignidad		
--	---	--	--

Documentos revisados:

Expediente Médico Clínico.

Consideraciones éticas

Este estudio contó con la autorización de las autoridades del Hospital Escuela Antonio Lenín Fonseca para hacer usos y revisión de los expedientes clínicos.

Características clínicas e histopatológicas de los carcinomas prostáticos diagnosticados en el Hospital Escuela Antonio Lenin Fonseca, Octubre 2012-Octubre 2014

RESULTADOS

La edad de los pacientes diagnosticados con carcinoma prostático tuvo una media de 71.9 años, una mediana de 72 años. La moda fue de 71 años. La edad máxima reportada fue 96 años y la mínima, 51 años.

Los intervalos de edades que se frecuentaron en orden descendente fueron 71 a 80 años 58 casos (48.3%), 61 a 70 años 29 (24.2%), 81 a más 17(14.2%), 51 a 60 años 16 (13.3%).

Las procedencias de los pacientes fueron urbana 88 (77.3%) rural 32 (26.7%).

Las Frecuencias de los hallazgos hechos por tacto rectal fueron en orden de mayor a menor fueron asimetría de la glándula 120 casos (100%), induración de una parte o de toda la glándula 119 (99.2%), presencia de un nódulo en la glándula 81 (67.5%), disminución de la movilidad por adherencia 5 (4.2%).

Los signos y síntomas que se presentaron en los pacientes en Frecuencias descendentes fueron disuria 119 (99.17%), tenesmo 118 (98.33%), polaquiuria 111 (92.5%), hematuria 101 (84.7%), nicturia 65 (54.17%).

Los niveles de PSA sérico de los pacientes estudiados tuvieron una media de 50.53 ng/ml. , una mediana de 12 ng/ml, la moda fue de 10 ng/ml, y máximo de 625 ng/ml.

En general, el 100% de los casos de pacientes con carcinoma prostático tuvieron niveles aumentados de PSA sérico para la edad.

Los diagnósticos histopatológicos de los pacientes fueron adenocarcinoma acinar 119 (99.2%) y adenocarcinoma ductal 1 (0.8%).

Características clínicas e histopatológicas de los carcinomas prostáticos diagnosticados en el Hospital Escuela Antonio Lenin Fonseca, Octubre 2012-Octubre 2014

Los grados histológicos según la escala de Gleason de los carcinomas de próstata en orden de Frecuencia fueron moderadamente diferenciado / 5 – 6 pts., 62 (51.7%); y pobremente diferenciado / 7 - 10 pts. 58 (48.3%).

Las muestras de biopsias tomadas tanto por RTU como por Trucut nos revelan que de 102 (85%) fueron de predominio las biopsias por TRUCUT seguido por la Resección transuretral de 18(15%)

Características clínicas e histopatológicas de los carcinomas prostáticos diagnosticados en el Hospital Escuela Antonio Lenin Fonseca, Octubre 2012-Octubre 2014

DISCUSIÓN.

Las distribuciones por intervalos de edades fueron idénticas a las referidas por los textos de consulta de la OMS y otras citadas en este estudio. También guardaron semejanza con los hallazgos de tres tesis realizadas en nuestro país.

No hay mucho que deducir de la predominancia de procedencias urbanas más que opinar que se debe al hecho de que en el área urbana existe mayor captación de casos, accesibilidad a servicios de salud especializados y métodos diagnósticos adecuados

El presente estudio revela que los pacientes con carcinoma prostático mostraron niveles de PSA mayor de 4ng/dl por lo que refiere la literatura que en los carcinoma de próstata en su mayoría el PSA se encuentra alterado aunque se ha reportado caso que el PSA es normal.

Las principales manifestaciones clínicas reveladas en el estudio presente fueron disuria, tenesmo, Polaquiuria, nicturia y hematuria principalmente concordando con los datos bibliográficos que se presenta en dicha de en dicha enfermedad.

Los principales hallazgos hechos con el tacto rectal a los pacientes objeto de este estudio fueron principalmente la asimetría de la glándula y la induración parcial o total. Estas dos características se presentaron de manera absoluta en los pacientes con carcinoma prostático, de modo que su hallazgo con este método diagnóstico es buen delator de la presencia de una neoplasia prostática maligna. La presencia de un nódulo palpable no mostró absolutismo pero su presencia toma importancia si se suma a las dos constantes anteriores.

Por último, la ausencia de movilidad de la glándula casi no se presentó en estos pacientes, por lo tanto, dentro de la opinión personal, no se tomaría en cuenta como signo cardinal de carcinoma prostático en la valoración de estos pacientes.

Características clínicas e histopatológicas de los carcinomas prostáticos diagnosticados en el Hospital Escuela Antonio Lenin Fonseca, Octubre 2012-Octubre 2014

El principal tipo histológico de carcinoma prostático fue el adenocarcinoma acinar seguido por el ductal.

De estos carcinomas, la mayor parte fueron moderadamente diferenciados (score Gleason de 5 – 7 pts.) lo que se corresponde con la precocidad de detección que brinda este método diagnóstico ecodirigido. Entre más precoz sea la detección, menor el grado histológico. En los estudios hechos en nuestro país los grados histológicos fueron similares, pero en otros predominaron los pobremente diferenciados. De igual manera, la bibliografía extranjera guarda semejanza los resultados obtenidos en este estudio.

Las biopsias enviadas de mayor relevancia son las de tipo TRUCUT con un 63% confirmando diagnóstico de Adenocarcinoma prostático.

CONCLUSIONES

1. El carcinoma de próstata es frecuente en hombres de 71 a 80 años de edad de procedencia Urbana
2. Los principales síntomas fueron la tétada conformada por disuria, tenesmo, polaquiuria y hematuria.
3. En el examen del tacto rectal revela que la asimetría de la glándula prostática y aumento de consistencia de la misma se mantuvieron constante
4. El aumento de los niveles séricos de PSA fue una constante en los pacientes con carcinoma prostático.
5. El principal tipo histológico fue el adenocarcinoma acinar, gran mayoría con grado histológico moderadamente diferenciado.

RECOMENDACIONES

Al Ministerio de Salud:

Implementar Registros Estadísticos confiables del Carcinoma Prostático, para llevar a cabo un seguimiento apropiado de estos pacientes.

Al Primer Nivel de Atención:

Promover Jornadas de Salud en la Detección Precoz de Cáncer de Próstata en Pacientes mayores de 40 años Basándose en el Examen Clínico Completo, incluyendo el Tacto Rectal.

Referir oportunamente a todo paciente sospechoso de Carcinoma Prostático a un Centro de Mayor Resolución.

Realizar Charlas Educativas con el fin de disminuir la morbimortalidad de Carcinoma Prostático.

Al Segundo Nivel de Atención:

Instar al Cumplimiento Estricto de las Normas del Carcinoma Prostático. Con el propósito de brindar una mejor calidad de vida a los pacientes.

Características clínicas e histopatológicas de los carcinomas prostáticos diagnosticados en el Hospital Escuela Antonio Lenin Fonseca, Octubre 2012-Octubre 2014

BIBLIOGRAFÍA

- 1 Granado de la Orden S, Saá Requejo C, Quintás Viqueira A. Situación epidemiológica del cáncer de próstata en España. Actas Urol Esp. 2006; 30(6):574
- 2 Ministerio de Sanidad y Consumo. La situación del Cáncer en España. 2005.
3. World Health Organization classification of tumours. Pathology and Genetics of tumors of the urinary system and male genital organs. Tumor of the prostate. 159-214. Lyon 2004.
- 4 Ministerio de Salud. "Norma para el abordaje del cáncer de próstata "protocolo para el abordaje del cáncer de próstata" González Guillermo, Orozco Nubia, Beteta Enrique. Managua, Minsa 2010.-
- 5 Ackermans Rosai. Patología Quirúrgica. Capítulo 18. Página 1368-1388. Volumen I.8va. Edición.
6. Bárcenas Napoleón, Monografía para optar al título de Especialista en Urología "Cáncer de próstata "en HALF 1998.
7. Cotran R. Kumar V. Robbins (1995). Robbins .Patología Estructural y funciona (6ta edición). España: Mc Graw Hill-Interamericana.
8. Rojas Luis, Monografía para optar al título de Especialista en Urología "Diagnóstico de cáncer de próstata" en HALF. Octubre 2005.

Características clínicas e histopatológicas de los carcinomas prostáticos diagnosticados en el Hospital Escuela Antonio Lenin Fonseca, Octubre 2012-Octubre 2014

9. Peter Humphrey, MD, PhD prostate Pathology. Adenocarcinoma capítulo 14. 254-322
10. Fitoria Aldrich, Arguello Tania, correlación PSA y estudios histológicos de pacientes con diagnósticos de Adenocarcinoma. HEALF. Enero a Diciembre 2009.
11. Piura, J. Metodología de la investigación científica 6ta edición. Nicaragua.2008
12. Whitmore WF Jr. Natural history and staging of prostate cancer. Urol Clin North Am. 1984; 11(2):205-20.
13. Walsh PC, Dunkers PJ. Impotence following radical prostatectomy: insight into etiology and prevention. J Urol. 1982; 128(3):492-7.
14. Tangen CM, Faulkner JR, Crawford ED, Thompson IM, Hirano D, Eisenberger M, et al. Ten-year survival in patients with metastatic prostate cancer. Clin Prostate Cancer. 2003; 2(1):41-5.
15. Partin AW, Mangold LA, Lamm DM, Walsh PC, Epstein JI, Pearson JD. Contemporary update of the prostate cancer staging nomograms (Partin tables) for the new millennium. Urology. 2001; 58(6): 843-8.
16. Gleason DF, Mellinger GT. Prediction of prognosis for prostatic adenocarcinoma by combined histological grading and clinical staging. J Urol. 1974; 111(1):58-64.
17. Walsh PC. Physiologic basis for hormonal therapy in carcinoma of the prostate. Urol Clin North Am. 1975; 2(1):125-40.
- 18.. Begg CB, Riedel ER, Bach PB, Kattan MW, Schrag D, Warren JL, et al. Variations in morbidity after radical prostatectomy. N Engl J Med. 2002; 346(15):1138-44.
8. Sobin LH, Wittekind CH, editors. TNM Classification of malignant tumours. 6th ed. New York: Wiley-Liss; 2002.

Características clínicas e histopatológicas de los carcinomas prostáticos
diagnosticados en el Hospital Escuela Antonio Lenin Fonseca, Octubre
2012-Octubre 2014

Características clínicas e histopatológicas de los carcinomas prostáticos diagnosticados en el Hospital Escuela Antonio Lenin Fonseca, Octubre 2012-Octubre 2014

ANEXOS

Instrumento de recolección de la información

Numero de biopsia: _____ número de expediente: _____

Edad: _____ procedencia: urbana _____ rural: _____

Síntomas:

Disuria _____

Nicturia _____

Tenesmo vesical _____

Hematuria _____

Polaquiuria _____

Otros _____

DRE:

Las características encontradas al tacto:

Nódulo Aislado _____

Glándula multinodular _____

Glándula pétreo _____

Pétreo y nódulos _____

Fibroelástica _____

Resultados histopatológicos:

Tipo de carcinoma: _____

Características clínicas e histopatológicas de los carcinomas prostáticos diagnosticados en el Hospital Escuela Antonio Lenin Fonseca, Octubre 2012-Octubre 2014

Score de Gleason: _____

Método de obtención de la muestra

Trucut: _____, Resección transuretral: _____

Tablas

Tabla no.1: Distribución según edad en años de los pacientes con diagnóstico de Carcinoma prostático en el Hospital Antonio Lenin Fonseca durante el periodo comprendido Octubre 2012- Octubre 2014.

Media	71.91
Mediana	72.00
Moda	71
Mínimo	51
Máximo	96

Fuente: expediente clínico

Características clínicas e histopatológicas de los carcinomas prostáticos diagnosticados en el Hospital Escuela Antonio Lenin Fonseca, Octubre 2012-Octubre 2014

Tabla no. 2: Distribución según intervalos de edades de los pacientes con diagnóstico de Carcinoma prostático en el Hospital Antonio Lenin Fonseca durante el periodo comprendido Octubre 2012- Octubre 2014”

intervalo de edad	Frecuencia	Porcentaje
51 - 60 años	16	13.3
61 - 70 años	29	24.2
71 - 80 años	58	48.3
81 a mas	17	14.2
Total	120	100

Fuente: expediente clínico

Tabla no. 3: Distribución según procedencia de los pacientes con diagnóstico de Carcinoma prostático en el Hospital Antonio Lenin Fonseca durante el periodo comprendido Octubre 2012- Octubre 2014”

Procedencia	Frecuencia	Porcentaje
Urbana	88	73.3
rural	32	26.7
Total	120	100

Fuente: expediente clínico

Tabla no. 4: Diagnóstico histopatológico de los casos de los pacientes con diagnóstico de Carcinoma prostático en el Hospital Antonio Lenin Fonseca durante el periodo comprendido Octubre 2012- Octubre 2014”

Características clínicas e histopatológicas de los carcinomas prostáticos diagnosticados en el Hospital Escuela Antonio Lenin Fonseca, Octubre 2012-Octubre 2014

Diagnóstico histopatológico	Frecuencia	Porcentaje
adenocarcinoma acinar	119	99.2
adenocarcinoma ductal	1	0.8
Total	120	100

Fuente: expediente clínico

Tabla no. 5: Grado histológico según escala de Gleason de los carcinomas prostáticos diagnosticados en el Hospital Antonio Lenin Fonseca durante el periodo comprendido Octubre 2012- Octubre 2014”

Grado histológico	Frecuencia	Porcentaje
de 5 - 7 pts., moderadamente diferenciado	62	51.7
de 8 - 10 pts., pobremente diferenciado	58	48.3
Total	120	100

Fuente: expediente clínico

Características clínicas e histopatológicas de los carcinomas prostáticos diagnosticados en el Hospital Escuela Antonio Lenin Fonseca, Octubre 2012-Octubre 2014

Tabla no. 6: Hallazgos por tacto rectal realizado a los pacientes con diagnóstico de Carcinoma prostático en el Hospital Antonio Lenin Fonseca durante el periodo comprendido Octubre 2012- Octubre 2014.

Hallazgos por tacto rectal	Frecuencia	Porcentaje de casos
asimetría de la glándula	120	100.0%
presencia de un nódulo en la glándula	81	67.5%
induración de una parte o toda la glándula	119	99.2%
disminución de la movilidad por adherencia	5	4.2%

Fuente: expediente clínico

Tabla no. 7: Signos y síntomas que presentaron los pacientes con diagnóstico de Carcinoma prostático en el Hospital Antonio Lenin Fonseca durante el periodo comprendido Octubre 2012- Octubre 2014”.

síntoma	Frecuencia	Porcentaje
disuria	119	99.17%
tenesmo	118	98.33%
polaquiuria	111	92.50%
nicturia	65	54.17%
hematuria	101	84.17%

Fuente: expediente clínico

Características clínicas e histopatológicas de los carcinomas prostáticos diagnosticados en el Hospital Escuela Antonio Lenin Fonseca, Octubre 2012-Octubre 2014

Tabla no. 8: Niveles de PSA sérico de los pacientes con diagnóstico de Carcinoma prostático en el Hospital Antonio Lenin Fonseca durante el periodo comprendido Octubre 2012- Octubre 2014”

Media	50.5306
Mediana	12
Moda	10
Mínimo	5
Máximo	652

Fuente: expediente clínico

Tabla no. 9: Interpretación del nivel sérico de PSA para la edad de los pacientes con diagnóstico de Carcinoma prostático en el Hospital Antonio Lenin Fonseca durante el periodo comprendido Octubre 2012- Octubre 2014”

nivel de PSA sérico	Frecuencia	Porcentaje
aumentado	120	100

Fuente: expediente clínico

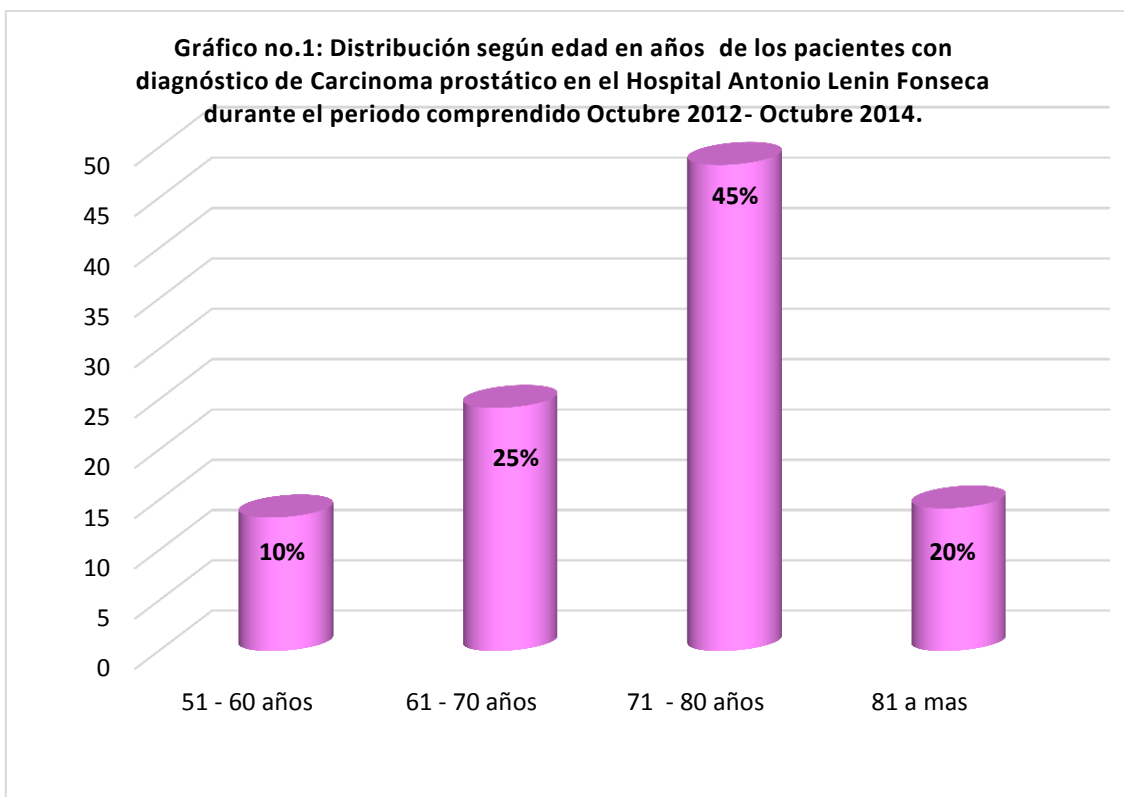
Características clínicas e histopatológicas de los carcinomas prostáticos
diagnosticados en el Hospital Escuela Antonio Lenin Fonseca, Octubre
2012-Octubre 2014

Características clínicas e histopatológicas de los carcinomas prostáticos
diagnosticados en el Hospital Escuela Antonio Lenin Fonseca, Octubre
2012-Octubre 2014

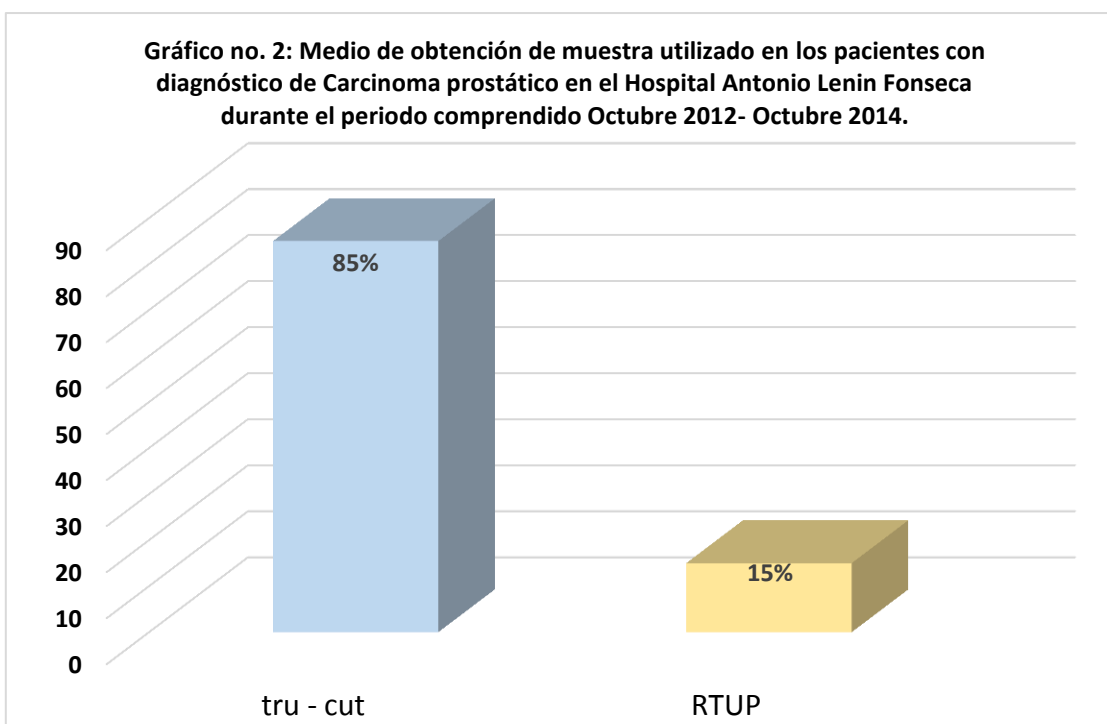
GRÁFICOS

Fuente: tabla no. 2

Gráficos

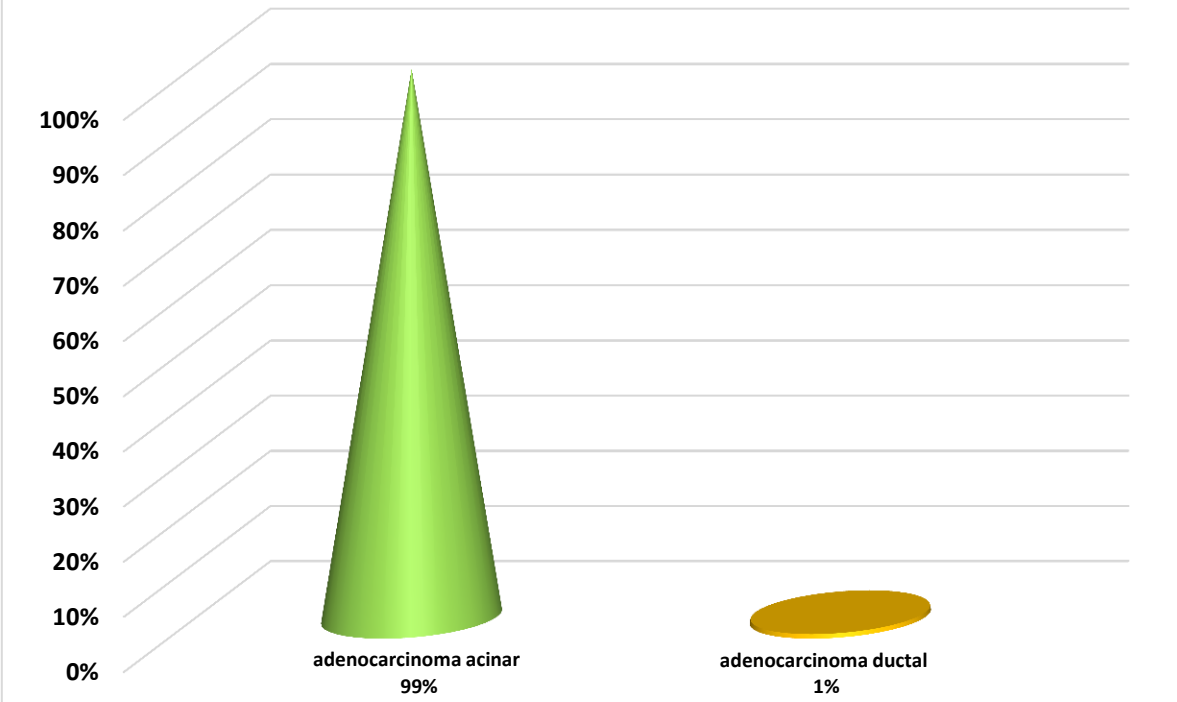


Fuente: tabla no. 2



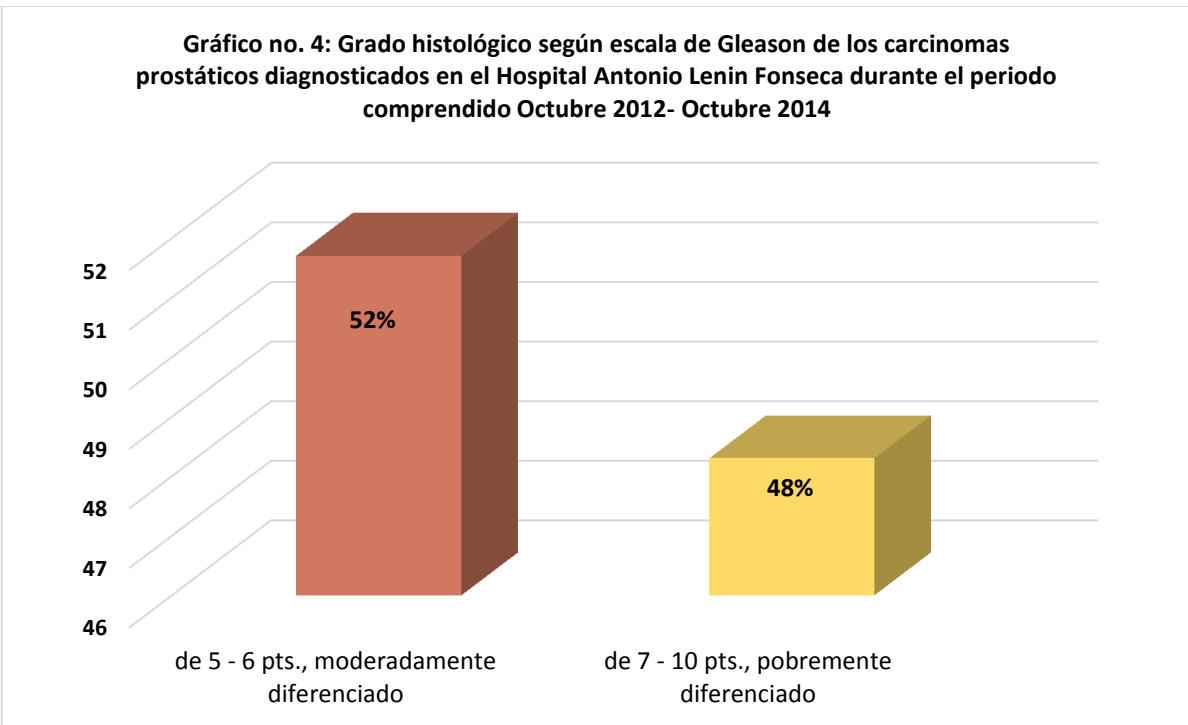
Fuente: tabla no. 4

Gráfico no.3: Diagnóstico histopatológico de los casos de los pacientes con diagnóstico de Carcinoma prostático en el Hospital Antonio Lenin Fonseca durante el periodo comprendido Octubre 2012- Octubre 2014



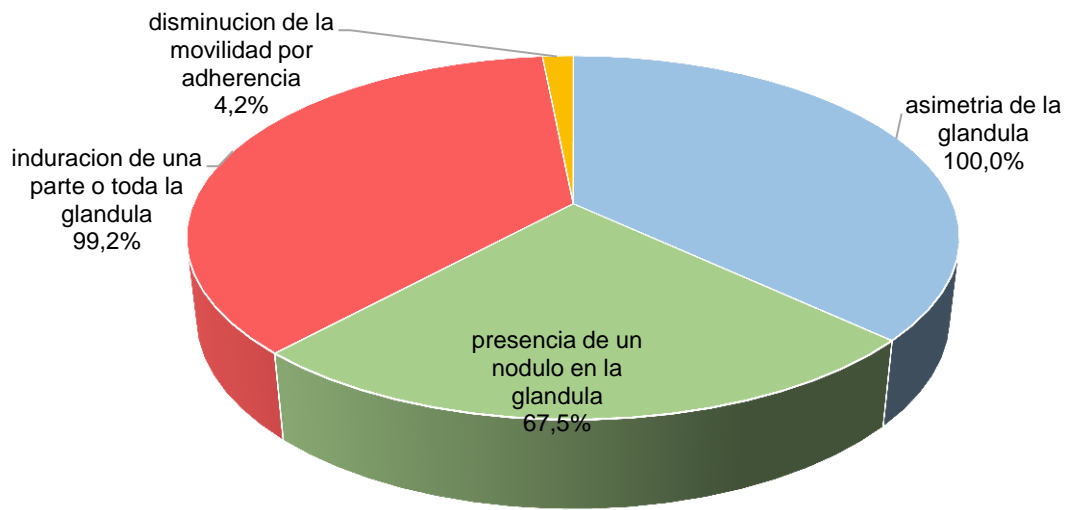
Fuente: tabla no. 5

Gráfico no. 4: Grado histológico según escala de Gleason de los carcinomas prostáticos diagnosticados en el Hospital Antonio Lenin Fonseca durante el periodo comprendido Octubre 2012- Octubre 2014



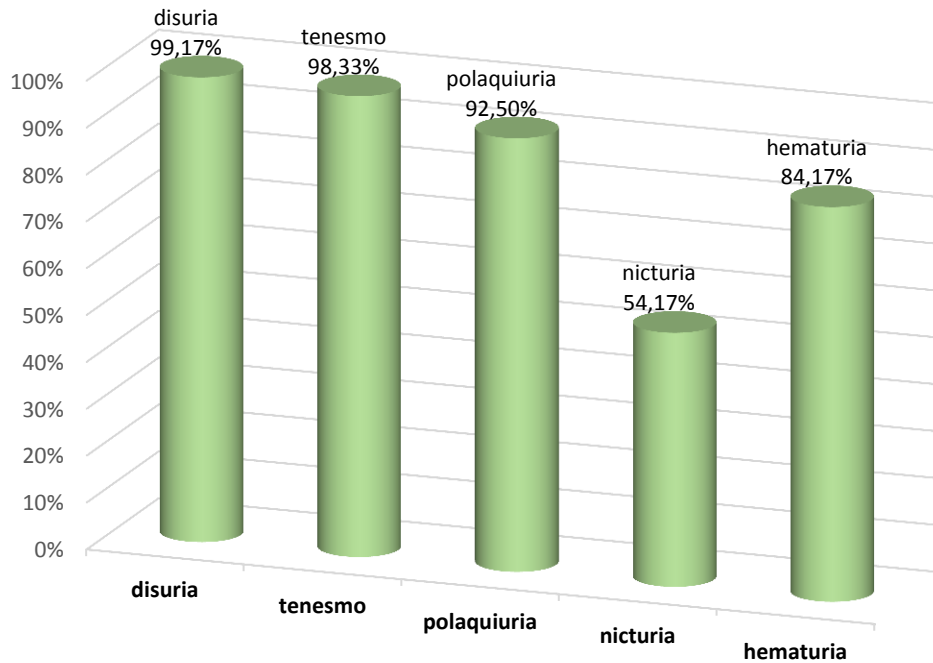
Fuente: tabla no. 6

Grafico no. 4: Hallazgos por tacto rectal realizado a los pacientes con diagnóstico de Carcinoma prostático en el Hospital Antonio Lenin Fonseca durante el periodo comprendido Octubre 2012- Octubre 2014.



Fuente. Tabla no. 7

Grafico no. 5: Signos y síntomas que presentaron los pacientes con diagnóstico de Carcinoma prostático en el Hospital Antonio Lenin Fonseca durante el periodo comprendido Octubre 2012- Octubre 2014



Fuente. Tabla no. 8

Características clínicas e histopatológicas de los carcinomas prostáticos
diagnosticados en el Hospital Escuela Antonio Lenin Fonseca, Octubre
2012-Octubre 2014

Fuente: tabla no. 4

Fuente: tabla no. 5

Características clínicas e histopatológicas de los carcinomas prostáticos diagnosticados en el Hospital Escuela Antonio Lenin Fonseca, Octubre 2012-Octubre 2014



Fuente. Tabla no. 6

Características clínicas e histopatológicas de los carcinomas prostáticos diagnosticados en el Hospital Escuela Antonio Lenin Fonseca, Octubre 2012-Octubre 2014

Cronograma de actividades

ACTIVIDADES	PERIODO							
	oct-12	nov 2012	dic-13	ene-13	feb 2013 - oct 2014	nov-14	dic-14	ene-14
selección del tema								
aprobación de propuesta de tema								
edición del protocolo de investigación								
aprobación de protocolo de investigación								
recolección de datos								
análisis de resultados								
redacción del informe final								