岡山医学会雑誌　第120巻　August 2008，pp. 169-173

症例報告

非機能性膵内分泌腫瘍の１切除例

常光洋輔*，稲垣　優，濱野亮輔，西江　学
徳永尚之，大塚眞哉，大崎俊英，岩垣博巳

国立病院機構福山医療センター　外科

Nonfunctioning endocrine tumor of the pancreas：A case report

Yosuke Tsunemitsu*, Masaru Inagaki, Ryosuke Hamano, Manabu Nishie,
Naoyuki Tokunaga, Shinya Otsuka, Toshihide Osaki, Hiromi Iwagaki

Department of Surgery, Fukuyama Medical Center, Hiroshima 720-0825, Japan

We report a rare case of a very large nonfunctioning endocrine tumor of the pancreas without malignant histological features. A 63-year-old woman referred for appetite loss and general fatigue was found to have a tumor in the pancreas head. Computed tomography demonstrated a well-defined pancreatic tumor 45mm in diameter with hypervascular staining in the pancreas head. Angiography showed a hypervascular tumor of the pancreas head and a dilatation of the anterior superior and posterior superior pancreaticoduodenal arteries. The preoperative diagnosis was an endocrine tumor of the pancreas, with undeniable malignancy. Pylorus-preserving pancreaticoduodenectomy was performed. The histopathological diagnosis was a benign nonfunctioning endocrine tumor of the pancreas based on immunohistochemical staining for Chromogranin A, Synaptophysin, and NSE, but not for hormones. The tumor revealed a low labeling index（<2.0%）of Ki-67 indicating its benign character. No tumor recurrence has been identified in the 18 months since surgery.

キーワード：非機能性（nonfunctioning），膵内分泌腫瘍（endocrine tumor of the pancreas），膵島細胞腫瘍（islet cell tumor）

緒　　言

膵内分泌腫瘍は膵腫瘍全体の１～３％といわれ比較的稀である[1-3]．また機能性のものと非機能性のものがあり非機能性のものは15～25％とされている[4]．３cmを超えると悪性の可能性が高いとされ，全体で悪性例の頻度は50～90％と言われており症状を呈しにくく発見が遅れることも多い[5-7]．今回我々は比較的大きく，悪性所見を認めなかった非機能性膵内分泌腫瘍の１切除例を経験したので若干の文献的考察を加え報告する．

症　　例

症例：63歳女性．

主訴：全身倦怠感，食欲不振．

既往歴：昭和38年急性虫垂炎にて虫垂切除術施行，平成16年より高血圧，Ｃ型慢性肝炎を指摘．

家族歴：特記すべきことなし．

現病歴：平成18年７月初旬より全身倦怠感，食欲不振出現．８月11日に近医受診しCT施行され膵頭部に腫瘍を認め同日当院紹介され入院となった．

入院時現症：腹部は平坦，軟で腫瘤は触知せず，圧痛も認めなかった．

血液検査：血液生化学上特記すべき所見なし．腫瘍マーカーはCEA：8.4ng/ml（正常域5.0ng/ml以下）と軽度上昇を認めたがCA19-9，AFP，DUPAN-2は正常であった．内分泌マーカーはインスリン，VIPは異常なく，ガストリン：483pg/ml（正常域37～172pg/ml），ソマトスタチン：22pg/ml（正常域1.0～12pg/ml），グルカゴン：221pg/ml（正常域23～197pg/ml）の上昇を認めた．

腹部CT検査（図１）：膵頭部～鈎部に早期相で濃染され後期相でwash outされる比較的境界明瞭な4.5cm大の腫瘤を認めた．リンパ節はNo.８ａが1.2cm大，No.８ｐが1.6cm大と軽度腫大を認めた．

腹部MRI検査：Ｔ1強調画像で低信号，Ｔ2強調画像で高信号を示しCT同様早期相で濃染され後期相でwash outされる比較的境界明瞭な4.5cm大の腫瘤を認めた．

内視鏡的逆行性胆管膵管造影（以下ERCP）（図２）：主膵管の頭側への圧排を認めたが，膵管の狭窄，途絶等は認

平成20年５月27日受理
*〒720-0825　広島県福山市沖野上町４丁目14-17
電話：084-922-0001　FAX：084-931-3969
E-mail：tunemitu_yousuke@fukuyama-hosp.go.jp

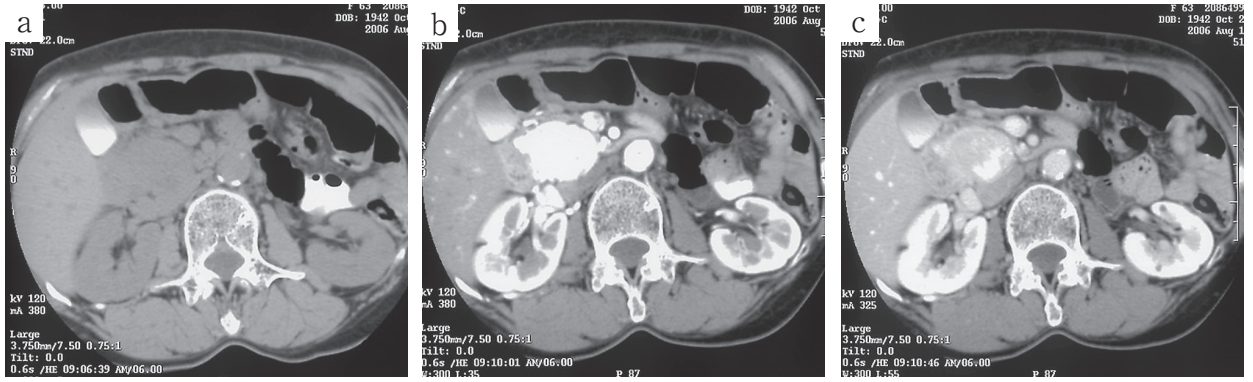

図１　CT 検査
（ａ）単純（ｂ）早期相（ｃ）後期相：膵頭部～鈎部に早期相で濃染され後期相で wash out される比較的境界明瞭な4.5cm大の腫瘍を認めた．

図２　ERCP
主膵管の頭側への圧排を認めたが，膵管の狭窄，途絶等は認めなかった．

めなかった．総胆管に異常所見は認めなかった．

血管造影（図３）：上腸間膜動脈（以下 SMA）から右肝動脈（以下 RHA）が分岐し，RHA から後上膵十二指腸動脈（以下 PSPDA）が分岐していた．前上膵十二指腸動脈（以下 ASPDA），PSPDA の拡張と腫瘍濃染像を認めたが encasement は認めなかった．門脈は腫瘍により左方に圧排されていた．

以上より膵内分泌腫瘍と診断し悪性の可能性も否定できないため９月11日手術施行した．

手術所見（膵癌取り扱い規約に準じて）：PhUP，TS3，結節型，CH－，DU－，S－，RP－，PV－，A－，PL－，OO－，T2，N1，M0，StageⅢで PPPD－ⅡA－１，D2＋αを施行した．切除標本（図４）では膵頭部膵鈎部に4.5×3.8cm大の表面平滑な充実性腫瘤を認めた．

病理組織診断：HE 染色にて被膜に囲まれた中等度の核異型を示す立方状～円柱状細胞が索状配列を示して増殖していた（図５a）．免疫染色では Chromogranin A（図５b），Synaptophysin（図５c），NSE（図５d）が陽性であり，また Ki-67での陽性細胞は２％以下であった．インスリン，グルカゴン，セロトニン，ガストリン，ソマトスタチン，VIP はいずれも陰性で以上の所見より良性の非機能性膵内分泌腫瘍と診断された．

術後経過は良好で特に合併症なく術後32日目に退院した．術前高値を示していた内分泌マーカーはガストリン：266pg/ml，ソマトスタチン：7.3pg/ml，グルカゴン：197pg/mlと低下していた．術後約１年半経過した現在無再発外来通院中である．

考　　察

非機能性膵内分泌腫瘍の臨床的特徴としては平均年齢48～55歳，性差は少なく女性にやや多い[7,8]．膵頭部に比較的多く発生するが極端な差はないとされている[8]．ホルモン過剰分泌による症状を呈さないため大きくなってから発見されるものが多く大きいものでは悪性例も少なくなく６cm以上はほぼ悪性と考えてよいといわれている[1,4-7]．本症例は食欲不振，全身倦怠感を主訴に来院したが入院後無治療で速やかに軽快しており腫瘍とは無関係と考えられた．また4.5cm大と比較的大きくリンパ節も軽度腫大しており悪性も否定できなかった．

画像診断では血管に富んだ hypervascular tumor として描出されることが多い[2,9,10]．CT では造影早期に強く濃染され後期で淡く濃染される．壊死や出血を伴う場合は内部に不正な低吸収域を伴う腫瘤として描出される．MRI では T1強調画像で低信号，T2強調画像で高信号に描出される

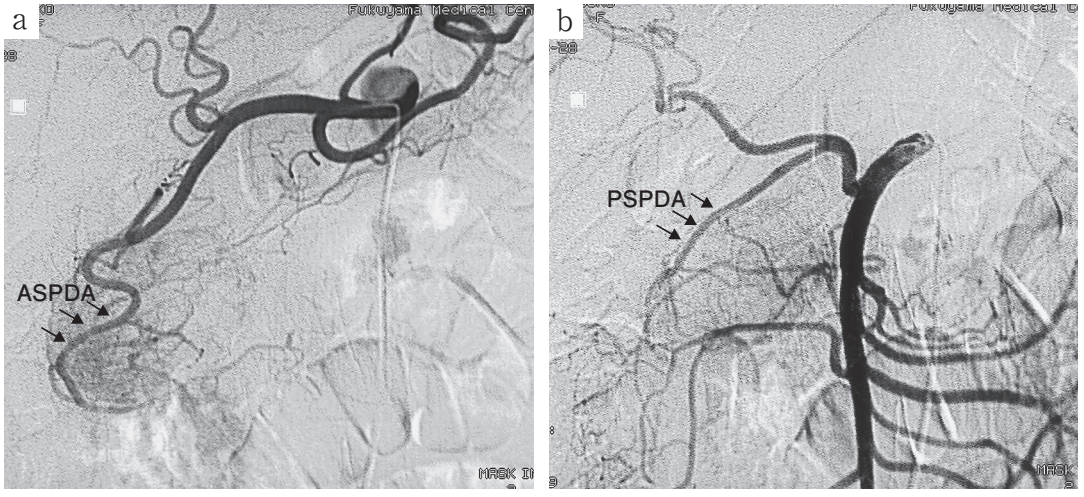

図３　血管造影検査
（ａ）腹腔動脈造影（ｂ）上腸間膜動脈造影：SMA から RHA が分岐し，RHA から PSPDA が分岐していた．ASPDA，PSPDA の拡張を認め腫瘍濃染像を認めた．

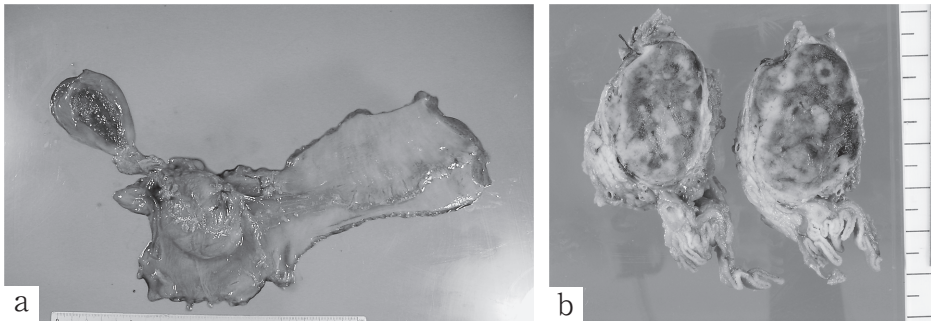

図４　切除標本
（ａ）全体像（ｂ）割面像：膵頭部膵鈎部に4.5×3.8㎝大の表面平滑な充実性の腫瘤を認めた．

が中心に壊死や出血を伴う場合は不均一な信号強度を示すことがある．ERCP では基本的に変化は認めず腫瘍の増大により圧排，狭窄などを認めることがあり，血管造影では hypervascular lesion を認めることが多いとされている．本症例も血管走行の奇形はあったものの比較的典型的な画像所見を呈していた．

病理組織診断は腫瘍が内分泌系に属することを証明する必要があり，免疫染色にて Chromogranin A, Synaptophysin, NSE などが陽性となることが多く，機能性腫瘍ではそれぞれのホルモンに対する抗体によって染色される[11,12]．良悪性の鑑別は組織学的所見のみで判断することは難しく，これを補うために核・細胞質比，proliferating cell nuclear antigen labeling index (PNCA 陽性率)，Ki-67 陽性率の測定などが行われている[12,13]．しかしながらいずれも一つのみでは絶対的な良悪性の判断は困難で他臓器，リンパ節転移，周辺臓器への浸潤などが認められれば悪性と判断すべきといわれている[14]．本症例においては Chromogranin A, Synaptophysin, NSE が陽性で，各ホルモンに対する染色で陰性であったことより非機能性膵内分泌腫瘍と診断され，他臓器，リンパ節転移，周辺臓器への浸潤などは認めず，Ki-67の陽性率も２％以下と低値であったことより良性と判断された．しかしながら術前血中ガストリン，ソマトスタチン，グルカゴン値の上昇という矛盾点もあり，この点に関しては染色した切片にはホルモン産生部分がなかったものの切片を作製した以外の腫瘍部分にホルモン産生部分が混在していたか，抗体で染色されないホルモン産生腫瘍細胞が存在していたいわゆる無症候性腫瘍や非腫瘍部で過剰にホルモンが産生される過形成や異所性産生などが存在した可能性が考えられた[15]．本症例の場合，非腫瘍部の膵島細胞のホルモンに対する染色において VIP，セロトニンはほとんど陽性細胞を認めず，インスリン，グルカゴン，ガストリン，ソマトスタチンで陽性細胞を多数認め

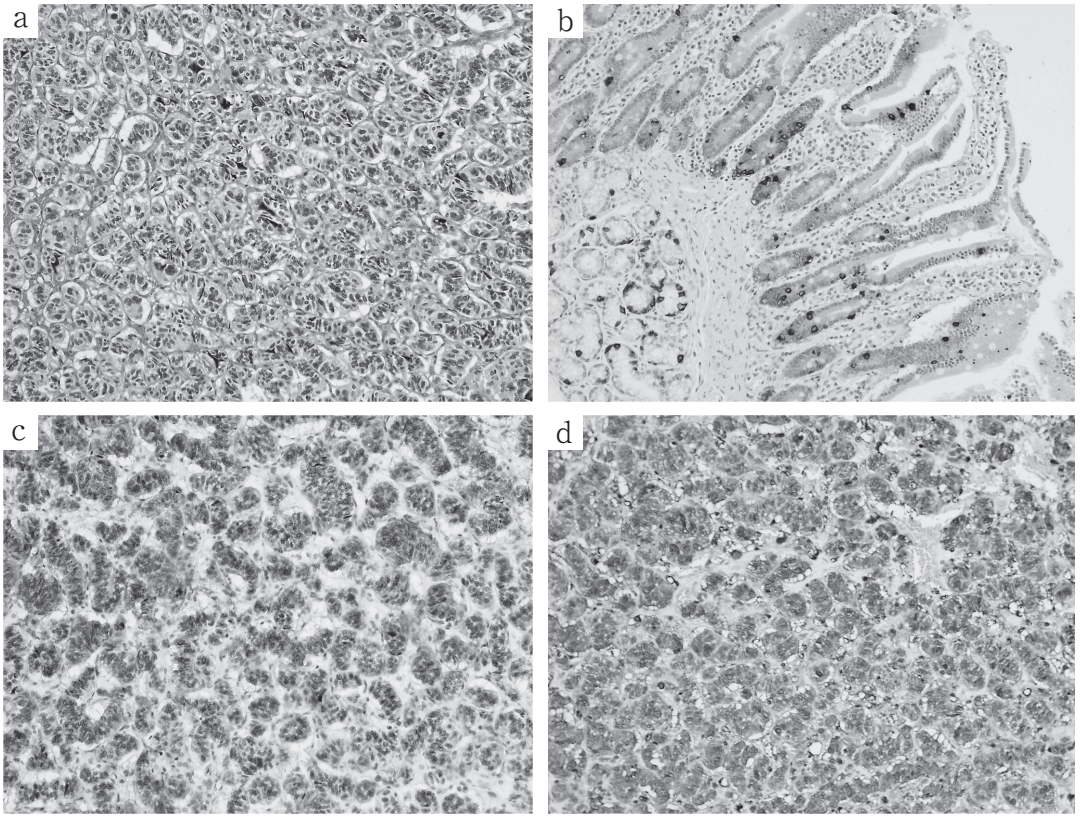

図５　病理組織標本
（ａ）HE（ｂ）Chromogranin A（ｃ）Synaptophysin（ｄ）NSE（いずれも×100）：（ａ）被膜に囲まれた中等度核異型を示す立方状～円柱状細胞が索状配列を示し増殖していた．（ｂ）（ｃ）（ｄ）それぞれ陽性であり内分泌腫瘍と診断された．

た．本来ガストリンは胃Ｇ細胞より分泌されるホルモンであり膵島細胞では産生されない[16]．このことより無症候性の腫瘍よりも，非腫瘍部でガストリン産生能を持つ内分泌細胞が異所性に存在した非機能性腫瘍ではないかと推測された．よって術前上昇していた血中ホルモン値が術後低下したのは腫瘍を切除したためというよりも膵頭部鈎部が切除されたためと考えられた．

治療に関しては腫瘍径による経過観察，手術といった知見は得られていないが１cm以下は経過観察，１～３cmは核出術，機能温存手術，３cm以上は悪性の可能性もありリンパ節郭清を伴う切除を行うべきとする報告がある[9]．多臓器浸潤，遠隔転移があっても集学的治療により長期生存が得られたとの報告もあり積極的な外科治療を行うべきと考えられる[17]．本症例も4.5cm大と比較的大きくリンパ節腫大も認めており郭清を伴う幽門輪温存膵頭十二指腸切除術を行った．臨床病理学的所見より良性と判断され現在のところ再発，転移は認めていないが比較的大きかったこともあり，malignant potential を有すると考えられ引き続き慎重なフォローアップが必要と考えられた．

結　　語

比較的大きく，悪性所見を認めなかった非機能性膵内分泌腫瘍の１切除例を経験したので報告するとともに若干の文献的考察を加えた．

尚この論文の要旨は第19回日本肝胆膵外科学会において発表した．

文　　献

１）諸星利男，宮坂信雄，大池信之，布野健一，国村利明：病理学的立場から見た膵内分泌腫瘍．胆と膵（1996）17，15-20.
２）黒田　慧，二川憲昭，木村　理：膵内分泌腫瘍のホルモン分泌動態．胆と膵（1996）17，5-13.
３）木村　理，森谷敏幸，竹下明子，平井一郎，神賀正博，布施　明：非機能性膵内分泌腫瘍の画像と病理．肝胆膵（2004）49，707-714.
４）矢野隆嗣，水本龍二，川田原嘉文：肝胆膵の外科－疾患編．医学図書出版，東京（2004）pp 190-191.
５）矢野智之，道家　充，中村文隆，米森敦也，加藤健太郎，新関浩人，安保義恭，増田知重，岸田明博，樫村暢一，松波　己：膵頭部非機能性内分泌腫瘍に対して部分切除術を施行した１例．臨床と研究（2004）81，1027-1039.

6）星野弘樹，吉田宗紀，板橋浩一，高橋禎人，島田　謙，古田一徳，高橋　毅，佐藤光史，柿田　章：急速に増大した若年者の非機能性膵内分泌癌の１例．膵臓（2004）19，529-534.
7）富岡　勉，宮城直泰，中田剛弘：非機能性膵島腫の１例．本邦報告例の検討．日消外会誌（1983）16，1389-1394.
8）Gullo L, Migliori M, Falconi M, Pederzoli P, Bettini R, Casadei R, Delle Fave G, Corleto VD, Ceccarelli C, Santini D, Tomassetti P：Nonfunctioning pancreatic endocrine tumors：A multicenter clinical study. Am J Gastroenterol（2003）98，2435-2439.
9）藤井　努，中尾昭公：非機能性膵内分泌腫瘍の治療方針．消化器外科（2005）28，1647-1655.
10）木村　理，矢野充泰，渡邊利広，藤本博人，手塚康二，平井一郎，布施　明，白幡名香雄，戸澤智浩，本田悌一朗，牧野直彦，河田純男：非機能性膵内分泌腫瘍の診断と治療．胆と膵（2007）28，209-216.
11）曽我　淳：無症候性膵内分泌腫瘍―概念と診断について―．胆と膵（1996）17，55-59.
12）角辻　格，菱沼正一，富川盛啓，尾形佳郎，津浦幸夫，五十嵐誠治，真田　淳，糸井隆夫：術前腫瘤形成性慢性膵炎と診断した非機能性悪性膵内分泌腫瘍の１例．消化器画像（2000）2，599-604.
13）花田敬士，小野川靖二，佐々木敦紀，平野巨通，池上義彦，阿座上隆広，天野　始，日野文明，大林諒人，福田敏勝，黒田義則，米原修治：嚢胞形成を有し術前診断に苦慮した非機能性膵内分泌腫瘍の１例．消化器画像（2005）7，839-845.
14）久保宏幸，川原田嘉文，福浦竜樹，杉平宣仁，竹代　章：非機能性膵内分泌腫瘍の１治験例．胆と膵（2006）27，343-347.
15）森本隆太郎，簾田康一郎，松山隆生，長谷川聡，名取志保，長谷川誠司，仲野　明，小林俊介，家本陽一：脾への広範な浸潤を認めた膵島腫瘍の１例．日消外会誌（2004）37，1438-1442.
16）大西義久，京極片久，内藤　眞，名倉　宏，綿貫　勤：エッセンシャル病理学，医歯薬出版，東京（1994）pp 626-627.
17）木村　理，二川憲昭，武藤徹一郎：膵内分泌腫瘍の取り扱い方．クリニカ（1996）23，483-491.