

頭頸部癌における耳鼻咽喉科，形成外科，口腔外科 3科合同手術の意義：2症例における口腔外科の役割を中心に

水川展吉^{a*}，富永 進^b，木股敬裕^c，小野田友男^b
野宮重信^b，杉山成史^c，川本知明^d，山近英樹^d
植野高章^d，高木 慎^d

^a岡山大学医学部・歯学部附属病院 口腔外科再建系，
岡山大学大学院医歯薬学総合研究科 ^b耳鼻咽喉・頭頸部外科学，
^c形成再建外科学，^d歯顎口腔機能再建外科学

A collaborative approach to head and neck carcinoma for oral surgeons, head and neck surgeons, and plastic surgeons: The role of oral surgeons in two cases

Nobuyoshi Mizukawa^{a*}，Susumu Tominaga^b，Yoshihiro Kimata^c，Tomoo Onoda^b，
Shigenobu Nomiya^b，Narushi Sugiyama^c，Tomoaki Kawamoto^d，
Eiki Yamachika^d，Takaaki Ueno^d，Shin Takagi^d

^aDepartment of Oral and Maxillofacial Reconstructive Surgery, Okayama University Hospital, Okayama 700-8558, Japan,

^bDepartment of Otolaryngology, Head and Neck Surgery, ^cDepartment of Plastic and Reconstructive Surgery,

^dDepartment of Oral and Maxillofacial Reconstructive Surgery, Okayama University Graduate School of Medicine, Dentistry and Pharmaceutical Sciences, Okayama, 700-8558, Japan

There is a medical team approach used in many hospitals for oral cancer patients. The members are head & neck surgeons and plastic surgeons, or oral surgeons and plastic surgeons. However, in Japan, it is very difficult for oral surgeons to cooperate with head & neck surgeons, except in the case of extractions and oral health care, because both surgeons treat oral carcinomas and there is therefore a conflict in their scope of practice. We believe it desirable for head & neck surgeons to treat oral cancer patients with tumors extending to other regions, and oral surgeons should be in charge of occlusion in head and neck carcinomas. We treated two patients with oral carcinomas in collaboration with head and neck surgeons and plastic surgeons, with head & neck surgeons resecting the tumors, plastic surgeons reconstructing, and oral surgeons (dentists) taking charge of the occlusion for patients in the operating room. This collaboration resulted in patients having good position of the temporomandibular joint and occlusions after the operation. We therefore conclude that this collaborative team approach may be of benefit to the patients.

キーワード：チーム医療 (medical team approach)，頭頸部癌 (head and neck carcinoma)

緒 言

頭頸部癌の手術においては、国内、国外をとわず、マイクロナージャリーの進歩により、耳鼻咽喉科頭頸部外科(耳鼻科)と形成外科あるいは、口腔外科と形成外科などにより、チーム医療を行っている病院が多い¹⁾。当科においても、医学部形成外科との協力のもと、多くの口腔癌の患者を形成外科と2科共同で治療を行ってきた。しかし、口腔が原発であっても、鼻部や眼窩部、咽頭部への進展例は、

口腔外科よりも耳鼻科が主で治療を行うのが望ましいと考える。

一方、下顎歯肉や上顎歯肉が含まれる癌においては、術後の咬合や顎関節の位置を考えると口腔外科が治療において関与するのが、望ましい。Shah JP²⁾らは、口腔を含む頭頸部癌は、咬合に関する部分や顎補綴、口腔ケアにおいて、歯科医との共同治療の重要性を記している²⁾。本邦においても、静岡がんセンターなどは、腫瘍切除を頭頸部外科医が、再建を形成外科医が、抜歯、顎顔面補綴、口腔ケアなどを歯科口腔外科が担当し、チーム医療を行っている¹⁾。しかし、耳鼻科、形成外科、口腔外科が、腫瘍切除、再建、咬合の部門を協力し3科共同で役割を決め手術を行うというのは、本邦においてほとんど報告がない。今回、岡山大

平成19年9月10日受理

*〒700-8558 岡山市鹿田町2-5-1

電話：086-235-6697 FAX：086-235-6699

E-mail：mizukawa@md.okayama-u.ac.jp

学病院で下顎歯肉癌患者に対し、耳鼻科、形成外科、口腔外科による3科合同手術の症例を初めて行ったので報告する。

症例 1

患者：64歳 女性。

主 訴：右側下顎臼歯部の自発痛

現病歴：平成17年、右側下顎臼歯部に激痛を自覚し、某歯科を受診した。某歯科より当科を紹介された。

既往歴：高血圧症

現 症：右側下顎舌側歯肉（右下6から8のやや後方）に28×18mm大の易出血性の腫瘍を認めた（図1）。

CT 所見：右側顎下リンパ節に転移を疑う。

パノラマX線所見：右下7近心から右下8付近の歯槽骨吸収を認めた（図2）。

診 断：右側下顎歯肉癌、顎部リンパ節転移

治 療：細胞診は、Class IV、生検による病理診断は、扁平上皮癌であった。病巣は、安全域を考慮すると咽頭付近の処理も必要との判断から平成18年、当科より当院耳鼻科へ依頼した。しかし、手術後の咬合を考えると、口腔外科によるサポートも必要との判断から耳鼻科、形成外科および口腔外科の3科合同で治療にあたることになった。当科にて術後の皮弁の咬傷防止のためのエチレン酢酸ビニル樹脂によるシーネ（保護床）を作成し（図3）、術前に術中顎間固定のためのMMシーネによる顎内固定装置を装着した。平成18年全身麻酔下にて、耳鼻科による保存的全頸部郭清術および腫瘍切除術（頸部郭清術の皮膚切開は、Macfeeで行い、副神経、内外頸静脈は、温存した。下顎は、右下3から右側下顎角部まで下顎骨区域切除術、中咽

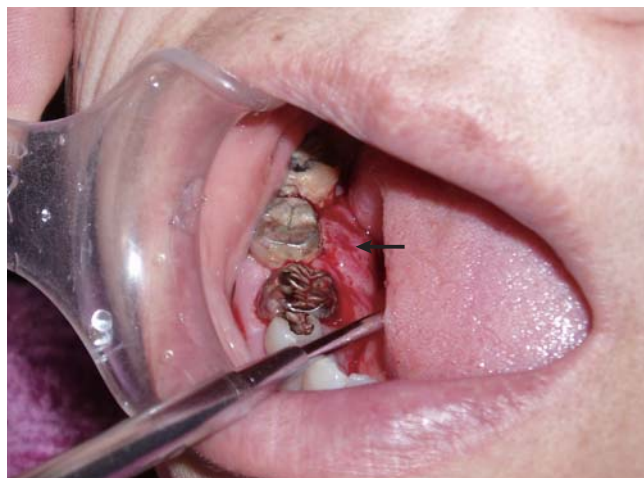

図1 症例1 術前口腔内写真
右側下顎舌側歯肉（右下6から8のやや後方）易出血性の腫瘍を認めた（矢印←）。

頭部は口蓋扁桃より、やや前方までを切除した）、形成外科による血管柄付き腓骨皮弁再建術（吻合血管は、上甲状腺動脈と腓骨動脈、顔面静脈および外頸静脈と腓骨静脈）、当科による顎間固定および腓骨のプレート固定術を行った〔Universal Mandible Recon Module, Stryker, Leibinger, 2.3再建プレート（1.5mm厚）〕（図4、5）。もともと反対咬合があるが、術後咬合状態、顎関節の位置も良好である（図6）。現在、術後1年4か月経過後、外来にて経過観察中であり、再発もなく経過良好である。口腔ケアは、紹介歯科医へ依頼している。

症例 2

患者：55歳 男性。

主 訴：三科合同手術およびシーネ作成依頼。

現病歴：平成18年、左側下顎部腫脹のため、某内科を受診した。その後、当院耳鼻科紹介となり、左側下顎歯肉癌（扁平上皮癌）と診断され耳鼻科に入院した。耳鼻科、形

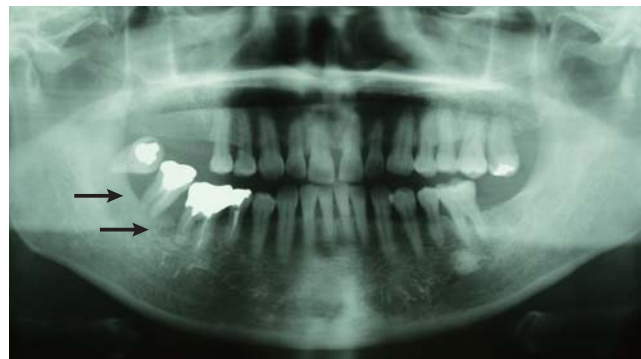


図2 症例1 術前パノラマX線写真
右下7近心から右下8付近の歯槽骨吸収を認めた（矢印→）。

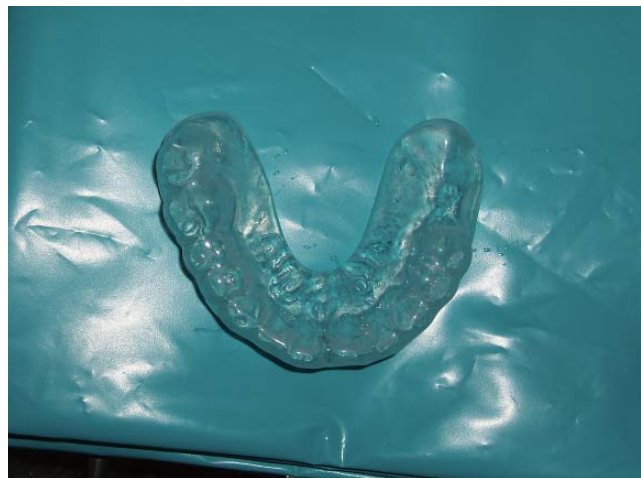

図3 症例1 骨皮弁咬傷防止用シーネ
術後、対合歯による皮弁の咬傷防止のためのエチレン酢酸ビニル樹脂によるシーネ（保護床）を作成。

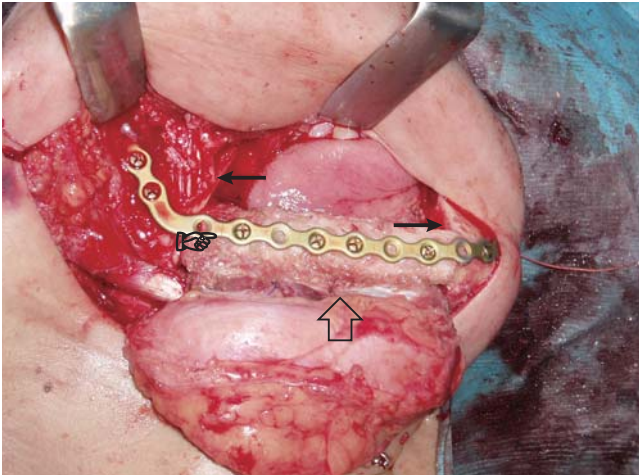


図4 症例1 術中写真 腓骨を下顎骨にプレート固定
血管柄付き腓骨皮弁（矢印⇄）を残存下顎骨（矢印←，→）に
再建用チタンプレート（矢印⇄）を用いてスクリュー固定。

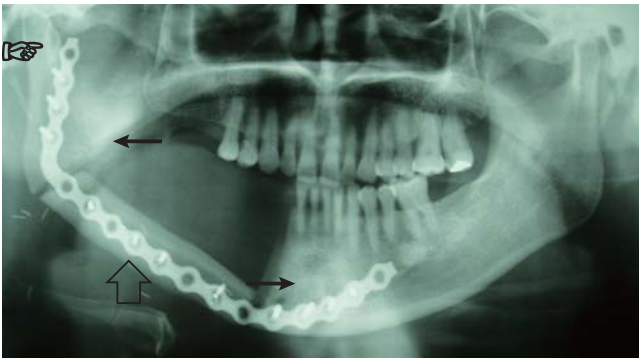


図5 症例1 術後パノラマX線写真
右下3から右側下顎角部まで下顎骨区域切除され，採取された
腓骨（矢印⇄）は，残存下顎骨（矢印←，→）に再建用チタン
プレートにて，固定されている．右側顎関節（矢印⇄）の位置
異常は認めていない。

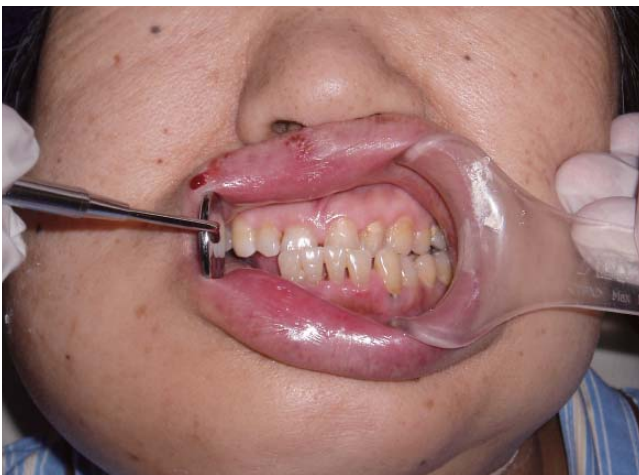

図6 症例1 術後の中心咬合位での口腔内写真
術前から反対咬合であるが，術後咬合状態も良好である。

成外科，口腔外科 3 科合同手術前の精査および血管柄付き
皮弁の咬傷防止のためのシーネ作成のため，当科に紹介さ
れた。

既往歴：高血圧症

現 症：左側下顎頬舌側歯肉（左下5から7部）に30×
20mmの潰瘍を認めた（図7）．左顎下リンパ節に40×33mmの
固着性のリンパ節転移を認めた。

パノラマX線所見：左下6欠損部，歯槽頂部がやや不整
で，下方へ瀰漫性にX線透過性の亢進を認めた（図8）。

診 断：左側下顎歯肉癌，頸部リンパ節転移

治 療：当科にて，症例1と同様に術後の皮弁咬傷防止
のためのシーネを作成した．術前の齶触処置，口腔ケアを
当院歯周科へ依頼後，当科にて，上下顎に MM シーネに
よる術中顎間固定のための顎内固定装置を装着した．手術
は，平成18年全身麻酔下にて，耳鼻科による左側保存的全

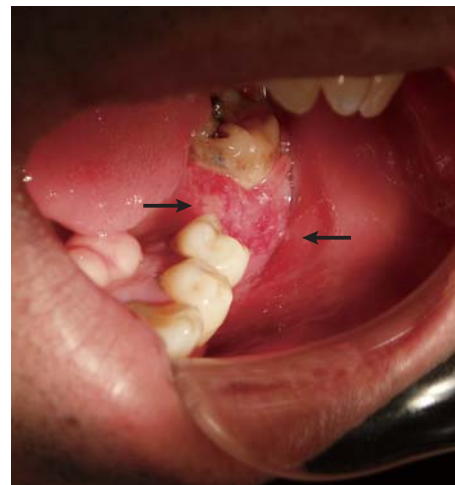


図7 症例2 術前口腔内写真
左側下顎頬舌側歯肉（左下5から7部）に30×20mmの潰瘍を認
めた（矢印⇄，←）。

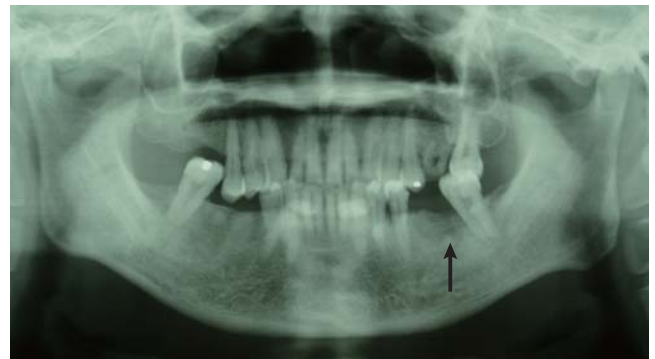


図8 症例2 術前パノラマX線写真
左下6欠損部，歯槽頂部がやや不整で，下方へ瀰漫性にX線透
過性の亢進を認めた（矢印↑）。

頸部郭清術及び腫瘍切除術（頸部郭清術は、切開は Macfee で行い、内頸静脈は結紮、副神経は温存した。左下3から左側下顎角部まで下顎骨区域切除を行った。）、形成外科による血管柄付き腓骨皮弁再建術（吻合血管は、腓骨動脈と上甲状腺動脈、腓骨静脈と外頸静脈）、当科による顎間固定および腓骨のプレート固定術を行った〔Universal Mandible Recon Module, Stryker, Leibinger, 2.3再建プレート（1.5mm厚）〕（図9）。術後、咬合状態、顎関節の位置も良好である（図10, 11）。現在、術後1年1か月経過し再発もなく、経過良好である。

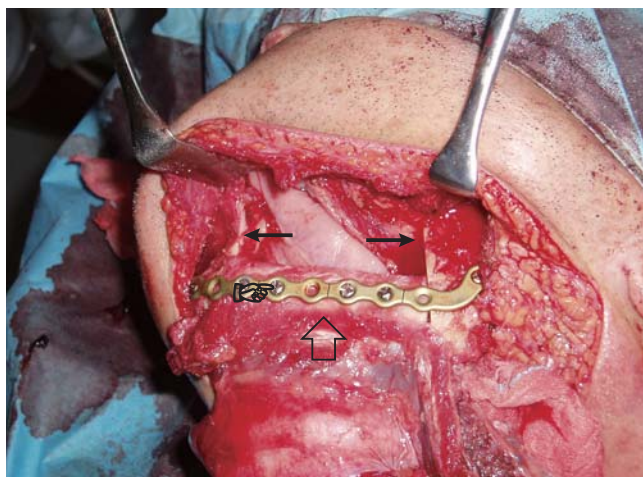


図9 症例2 術中写真 腓骨を下顎骨にプレート固定 血管柄付き腓骨皮弁（矢印↑）を残存下顎骨（矢印←、→）に再建用チタンプレート（矢印☞）を用いてスクリュー固定。

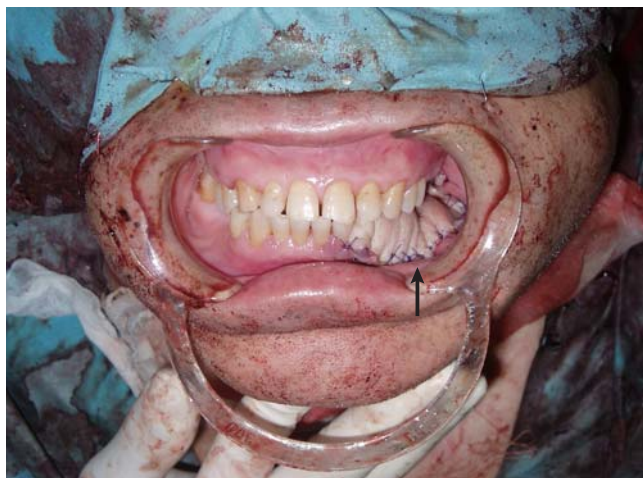

図10 症例2 術直後の中心咬合位での口腔内写真 血管柄付き腓骨皮弁（矢印↑）縫合後、術直後の咬合状態も良好である。

考 察

口腔癌の治療は、口腔外科、耳鼻科、放射線科などが主で治療が行われている。特に手術部門においては現在、頸部リンパ節転移の場合の頸部郭清術を含め、口腔外科と耳鼻科双方で行われており、血管柄付き皮弁の再建に関しては、形成外科を中心に行い³⁾、耳鼻科や口腔外科で単科で再建まで行っている施設もある⁴⁾。

口腔外科が口腔癌（特に下顎骨肉癌）の手術を行う場合の利点は、歯科医であるため咬合に関する部門の専門家であり、顎切除後の咬合の安定が得られやすい部分にある。また、抜歯や術前、術後の口腔ケア、補綴科との連携における顎義歯の作成など、摂食に関与する部門において口腔外科の果たす役割は大きい。しかし、欠点として、中咽頭や鼻部、眼窩への進展例は、専門外であり、口腔が原発であっても口腔外科単独での手術治療は、極めて困難であるといえる。

耳鼻科が口腔癌をあつかう最大の利点は、手術範囲の広さにある。口腔ばかりでなく、咽頭、喉頭、鼻部、眼窩、甲状腺など頭頸部癌全般についての治療を行うため、口腔から、咽頭、鼻部や眼窩部への進展例も手術可能である場合が多い。しかし、欠点として、咬合に関する部門や口腔ケア、顎義歯や欠損補綴に関することは、歯科医である口腔外科医の方が、詳しいといえる。

今回の手術手順を図12に示すが、上記の欠点を補う合理的な治療法といえる。岡山大学病院で、頭頸部癌治療において耳鼻科、形成外科、口腔外科の3科合同手術の報告は、われわれが渉猟したかぎりなく、開学以来最初のケースであると思われる。また、本邦においての報告もほとんどない。これは、全国的に口腔癌が耳鼻科と口腔外科のいわゆ

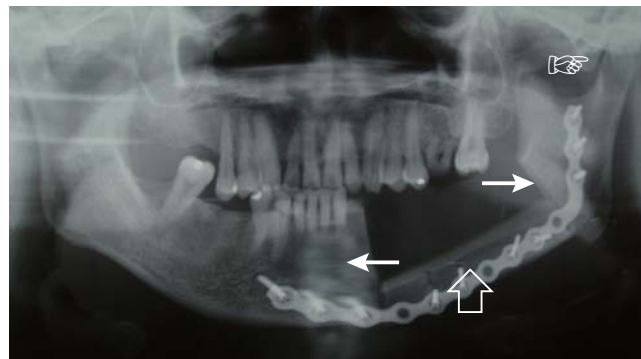


図11 症例2 術後パノラマX線写真 左下3から左側下顎角部まで下顎骨区域切除され、採取された腓骨（矢印↑）は、残存下顎骨（矢印←、→）に再建用チタンプレートにて、固定されている。左側顎関節（矢印☞）の位置異常は認めていない。

る境界領域にあり，前述したように両者が治療しているため，お互いに紹介しにくい関係にあると思われる．今回のケースは，耳鼻科が主治医であることにより，中咽頭部への安全域の切除も問題なく，また口腔外科が加わることにより，顎関節の位置に異常を認めず，咬合の異常も認めなかった．また，形成外科により，切除部は術中血管柄付き腓骨皮弁で再建され，当科へ依頼されたシーネにより骨付き皮弁を歯で損傷させることなく術後のトラブルも認めなかった．

今回の症例 1 のように口腔外科においても，腫瘍の咽頭付近への浸潤例や眼窩や鼻部付近への浸潤例はすみやかに，腫瘍を専門にしている耳鼻科に積極的に紹介すべきであり，逆に症例 2 においては，咬合に関する分野であるので，耳鼻科だけでなく口腔外科との共同治療が望ましい．

癌におけるチーム医療が成功している例は，海外においては，MD アンダーソンがんセンターがあり⁵⁾，筆頭著者も 2005 年 3 月 20～23 日，MD アンダーソンがんセンター頭頸科を訪問し，Prof. Clayman (頭頸科)，A. Prof. Myers (頭頸科)，Prof. Jacob (歯科医，口腔腫瘍医) と面談した．頭頸部癌においては，抗癌剤治療 (化学療法) は，腫

瘍内科が担当し，放射線治療は放射線科が担当．手術は，頭頸科と形成外科が中心で行い，咀嚼に関する部門は口腔腫瘍医 (歯科医) が手術に加わり，プレート再建，インプラントを行うということであった．すなわち，一人の癌患者に対しそれぞれの分野の専門家たちが，病気の治癒を目指してディスカッションを行い，連携プレーを行う体制である．今回の手術は，それに類似したものであるといえる．

今後の口腔癌治療において，症例 1 のように口腔癌発見においては，歯科医の関与が大きく，われわれは岡山県歯科医師会と協力し，口腔癌検診を実施し，口腔癌や前癌病変の発見，啓蒙につとめている^{6,7)}．また，多くの施設で行われているように，顎骨再建後のインプラントが必要な症例も増加してきており⁸⁾，当科においても症例を報告している⁹⁾．さらに，顎義歯をはじめ，術前後の口腔ケアにおいても歯科医の役割は重要であり，口腔ケア介入により，術後誤嚥性肺炎をはじめとする合併症のリスクを約 7 分の 1 におさえられたり，経口摂取開始の日数を早めるなどの報告もある¹⁰⁾．

いずれにせよ，口腔を含む頭頸部癌治療において手術を含め医科歯科連携治療は，きわめて大切であると思われる．

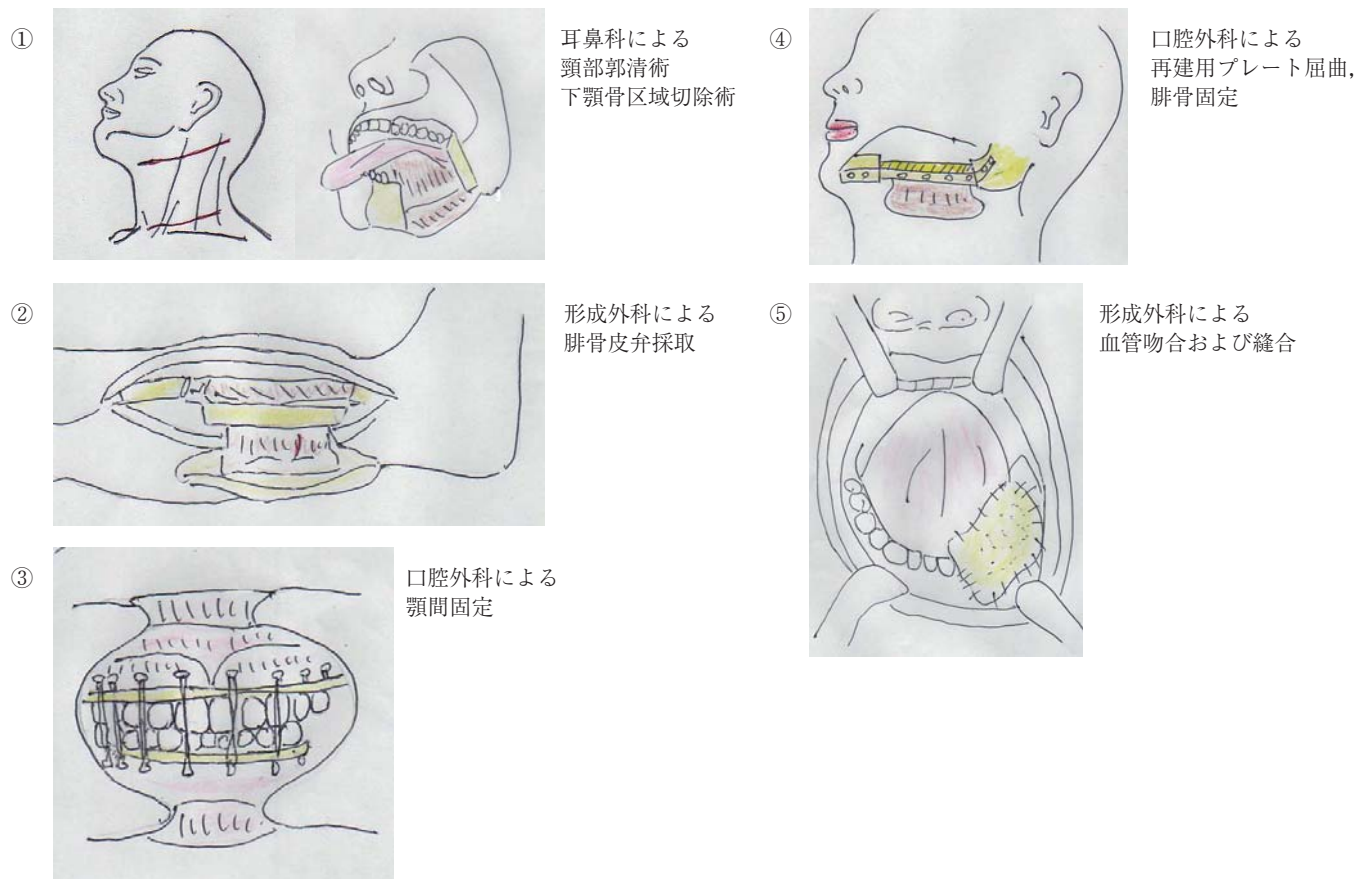


図12 耳鼻科，形成外科，口腔外科による三科合同手術のシェーマ (手術の流れおよび役割分担を示す)

なお本報告は、平成19年度学長裁量経費（岡山大学病院医科歯科連携、岡山県歯科医師会との地域連携における口腔癌治療）による。

文 献

- 1) 鬼塚哲郎, 海老原充, 鶴久森徹, 岡村 純, 中川雅裕, 大田洋二郎, 西村哲夫, 鎌田 実, 村山重行, 小野澤祐輔: 頭頸部腫瘍に対する他職種チーム医療. 頭頸部癌 (2005) **31(1)**, 118-123.
- 2) Shah JP, Johnson NW, Batsakis JG: Oral cancer, Martin Dunitz, New York (2003) pp 401-457.
- 3) 木股敬裕, 桜庭 実, 菱沼茂之: 再建外科: 頭頸部癌, 垣添忠生, 林 隆一編, メジカルビュー, 東京 (2004) pp 90-107.
- 4) 大野康亮, 道 健一: 遊離 (筋) 皮弁による再建: 口腔癌, 清水正嗣, 小浜源郁編, デンタルダイヤモンド社, 東京 (1993) pp 366-376.
- 5) 清水千佳子, 上野直人: M. D. Anderson Cancer Center におけるチーム医療の現状. 血液・腫瘍科 (2004) **49(6)**, 609-612.
- 6) 水川展吉, 吉濱泰斗, 目瀬 浩, 佐々木朗, 大杉篤生, 金田祥弘, 鳩本清美, フレデリックマックケビン, 山近英樹, 福永城司, 植野高章, 高木 慎, 菅原利夫: 岡山県下初の口腔がん検診. 岡山歯誌 (2006) **25**, 1-4.
- 7) 水川展吉, 佐々木朗, 大杉篤生, 目瀬 浩, 志茂 剛, 金田祥弘, 西山明慶, 吉濱泰斗, 鳩本清美, 沢木聖子, 山近英樹, 植野高章, 高木 慎, 菅原利夫: 岡山県における口腔がん検診 (第2報). 岡山歯誌 (2007) **26(1)**, 21-24.
- 8) Worthington P and Brånemark PI: Advanced osseointegration surgery: applications in the maxillofacial region, Quintessence books, Chicago (1992) pp 276-291.
- 9) Takagi S, Mizukawa N, Fukunaga J, Ishida N and Sugahara T: Two cases of jaw reconstruction using vascularized fibular bone graft and implant. J Hard tissue biology (2005) **14(2)**, 64.
- 10) 近藤晴彦, 鬼塚哲郎編: 他職種チームのための周術期マニュアル 4 頭頸部癌, メジカルフレンド社, 東京 (2006) pp 220-226.