岡山医学会雑誌　第115巻
May 2003, pp. 33－37

原　著

外傷後死亡した肺扁平上皮癌を有する高齢者の１剖検例
―― 高齢化時代を迎えつつある法医学の立場から ――

石川隆紀[1)]，古里征国[2)]，吉留敬[1)]，宮石智[1)]，石津日出雄[1)]

キーワード；高齢化，肺癌，法医学

緒　　言

2002年『国民衛生の動向』によると平成13年の日本人の平均寿命は男性78.07歳，女性は84.93歳と，昭和50年の平均寿命に比較して男性６歳，女性８歳寿命が伸びている［1］．この急激な平均寿命の増加に伴い疾病構造も変化しており，昭和50年の65歳以上の老人における死因の第１位は脳血管疾患，第２位は悪性新生物，第３位は心疾患であったのに対し［2］，平成12年の第１位は悪性新生物，第２位は心疾患，第３位は脳血管疾患と悪性新生物が全死因の約30％を占めるに至っている［3］．我々法医学領域においても平均寿命の増加に伴い，基礎疾患を有する者の死亡の増加が認められ，基礎疾患を有する者の死因と外因や現疾患との因果関係が問われる機会が多くなってきている［4］．今回我々は暴行を受けた後，入院したが数日後に死亡した高齢者の司法解剖を行ったところ，臨床上未診断の肺癌を発見した．そこで外傷による死か病死かについて検討を行ったので報告する．

事例の概要

被害者は80歳，男性．平成14年５月某日午前０時頃，被害者宅に強盗が押し入り就寝中の被害者を押さえ付け「金を出せ」等と脅迫し，被害者の両上腕を組んだ形で重ねあわせガムテープで緊縛し，更に被害者の口の周りをガムテープで緊縛，布団をかぶせた後，室内を物色し逃走した．約７時間後，被害者は自力でガムテープを剥がし110番通報した．死者は同日入院，入院時は右胸部痛を訴え，顔色が悪いものの，意識は清明であり，胸部単純写真で肺実質に特記すべき所見はなく，胸腹部打撲，肋軟骨損傷と診断され経過観察されていた．しかし受傷４日後，突然心臓が停止し，胸部単純写真で左肺上葉に無気肺が認められた．蘇生後，心拍は戻ったものの呼吸，意識は戻らず，人工呼吸器をつけ治療を行っていたが受傷から約８日後に死亡した．本死では，外力と死因との因果関係が問題となり司法解剖が行われた．死者は平成元年より十二指腸潰瘍，狭心症を指摘されており，平成10年からは脳硬塞，上部消化管出血等が指摘され，このほかにも変形性脊椎症，頚部脊椎管狭窄症，閉塞性動脈硬化症，肺炎など，この２年余りに様々な疾患を指摘されていた．

主要剖検所見

外表所見

身長156cm，体重41.3Kg，体格は小さく，栄養状態は不良である．甲状軟骨部に豌豆大の皮下出血を伴う赤紫色を呈する皮膚変色を認める．左上腕骨骨頭部から左肘窩の内側下部に至る上下30.0cm，左右9.0cmの範囲に一部筋肉内におよぶ皮下出血を伴う暗青色皮膚変色を認める（写真１）．左手背面においては上下12.0cm，左右11.0cmの皮下出血を伴う皮膚変色を認める．右上肢では前腕背面から後部そして手背にかけて長さ13.0cm，幅広いところで6.5cmの範囲に紫色を呈する皮下出血を伴う皮膚変色を認める．右側胸部において上下11.0cm，幅7.0cmの範囲は淡青色に皮膚が変色し皮下に出血を認める（写真２）．下肢，背面に特記すべき異常は認められない．

（平成14年12月18日受理）
岡山大学大学院医歯学総合研究科法医学分野
指導：石津日出雄教授
１）岡山大学大学院医歯学総合研究科法医学分野（岡大法医）
２）杏林大学医学部病理学教室（杏林大病理）
論文請求先：岡山大学大学院医歯学総合研究科法医学分野
〒700-8558　岡山市鹿田町２－５－１
石川　隆紀
電話：086-223-7151（内線7196）　FAX：086-235-7201

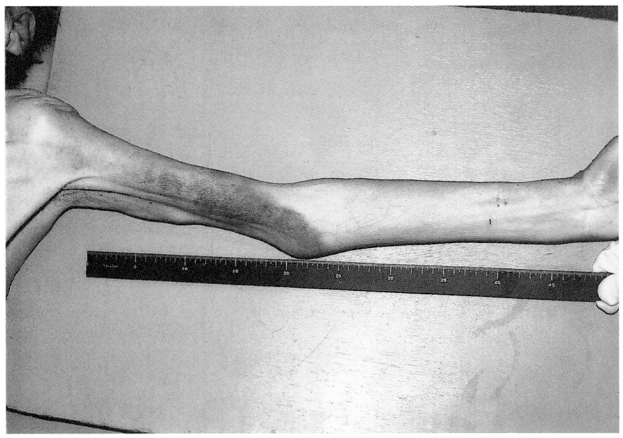

(a)

(b)

Fig 1　写真は左上腕骨骨頭部から左肘窩部を示す．上下30.0cm，左右9.0cmの範囲に，暗青色皮膚変色を認め (a)，皮下には一部筋肉内におよぶ出血を認める (b).

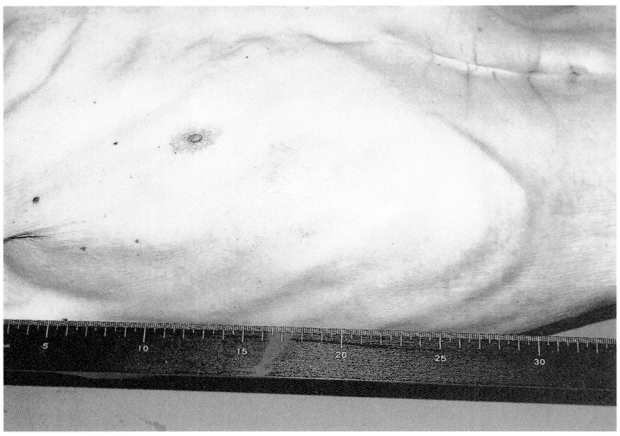

Fig 2　写真は右側胸部を示す．上下11.0cm，幅7.0cmの範囲に皮下出血をともなう淡青色皮膚変色を認める．

内景所見

腹壁の皮下脂肪織の厚さ0.5cm，心臓は重さ380g，左心房心室内には暗赤色流動性血液55ml，右心房心室内には小軟凝血および大豚脂様凝塊を伴う暗赤色流動性血液125mlを容れる．左右冠状動脈の硬化は軽度，内腔狭窄はない．左胸腔壁は平滑であるが，右胸腔壁は右肺上葉と一部癒着している．左肺重さ340g，左肺主気管支から左上葉気管支内には乳白色粘稠な膿汁が認められ，上葉末梢気管支内にも同様な性状の膿汁が認められる．左肺気管支と左肺上葉気管支の分岐部は膿汁および粘液により閉塞している．左肺上葉気管支壁において肺門部の入口部から3.0cmの部位は原形が崩壊している（写真３）．右肺重さ350g，右肺に特記すべき所見はない．脳は重さ1,240g，内頸動脈の一部に硬化像および脳割面において脳室の拡張を認める以外，占拠性病変等は認められない．肝臓は重さ980g，膵臓は重さ55g，左腎臓は140g，右腎臓は120gと加齢に伴う萎縮性変化および肝臓，脾臓では鬱血が認められるものの，それ以外に肉眼的に特記すべき異常は認められない．

組織学的所見

左肺の肺門部を組織学的に観察すると充実性の癌巣の形成が認められる（写真４）．癌巣は基底細胞から棘細胞，さらに角質層へと分化する傾向が認められ，癌真珠

Fig 3　写真は左肺肺門部，上葉気管支を示す．肺門部上葉気管支は乳白色を呈し，原形が崩壊している．

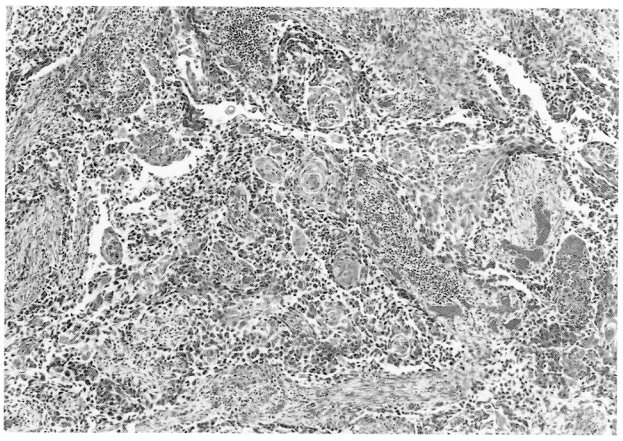

写真４　写真は左肺肺門部の組織像を示す．肺門部には基底細胞から棘細胞，さらに角化へと浸潤性に分化する充実性の癌巣を認める．

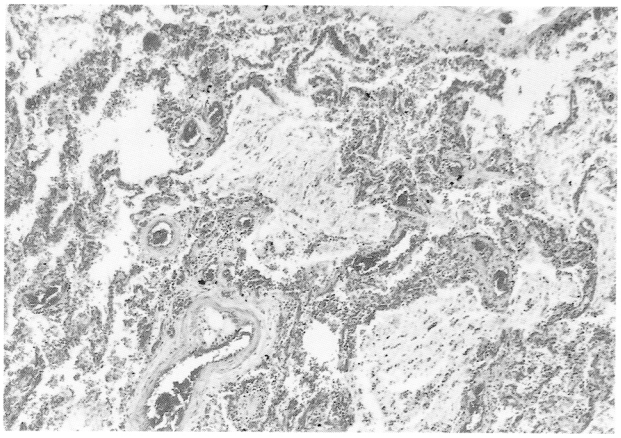

写真５　写真は左肺上葉の組織像を示す．上葉では炎症細胞および出血像が認められる．

(cancer pearl) を形成している．癌細胞の胞体は境界明瞭で類円形の核と明瞭な核小体が観察される．左肺門部リンパ節には癌細胞の転移も認められる．左肺各葉，特に上葉では炎症細胞および出血像が局所的に認められ(写真５)，また左肺末梢の小肺動脈内には脂肪滴が認められた．肺小動脈および細動脈には内膜細胞の増生および線維性増生，また一部の動脈の中膜には求心性層状肥厚が認められ，血管腔を狭窄している．肝臓は小葉中心部の類洞および中心静脈が拡張し，著明な血液のうっ滞およびうっ滞した血液により一部の肝細胞索が萎縮もしくは壊死に陥っており，いわゆるうっ血肝の状態を呈している．脾臓は鬱血が著明であり，脾索内に多数の赤血球が認められ，脾洞と脾索の境界が不明瞭になっている．心臓では組織学的に右心室心筋の一部に菲薄化が認められるものの左心室心筋には著明な変化は認められない．脳や他臓器には組織学的に癌細胞による転移性の変化およびその他病変は認められない．左右腎臓において急性尿細管壊死像などは認められず，腎臓糸球体内の毛細血管内にも脂肪滴は確認されなかった．以上のことから病理学的には角化型 (高分化型)扁平上皮癌に伴う肺炎と診断した．

血液培養および腫瘍マーカー

血液培養の結果，肺炎桿菌（Klebsiella pneumoniae）が同定され，また血液から肺扁平上皮癌の腫瘍マーカーであるSCC（Squeamous cell carcinoma related antigen）が51ng／ml（基準値1.5ng/ml）認められた．

考　　察

平成13年の平均寿命が報告され，女性84.93歳，男性78.07歳と昭和50年に比較して寿命が急激に伸びてきている．全国一の老人県といわれる島根県における老人人口（65歳以上）の構成比は25.5％と全国１位で，２位は秋田県で24.3%, 我々岡山県では20.7％で全国26位である［１］．一方，平成13年における島根県における65歳以上の異状死体の取扱い数は全異状死体813体（男性509体，女性300体，不詳４体）中481体と，全体の約60％，すなわち変死体５体中３体は65歳以上の老人が占めている．岡山県の平成13年異状死体の総数は1,583体（男性1,048体，女性535体）でそのうち65歳以上の死亡は810体であった．平均寿命が延びるに伴い，異状死体として取り扱われる死者の年齢も上昇しており，基礎疾患を有する者の死亡数が増加してきている．我々，法医学領域では基礎疾患を有する高齢者の増加に伴い，外力による死亡か病死かの判断が問われる機会が多くなってきている［４，５］．今回報告した事例も，80歳の男性が外傷を受けた後８日目に死亡した例であるが上肢，頚部などに明らかな外傷が認められたことから外傷と死因との因果関係が問題となり司法解剖となった．剖検で外傷に基づく変化として上肢および側胸部の皮下出血があげられるが皮下出血は限局性で本損傷が直接死因になったとは考えにくいものであった．また死者の肺末梢の肺動脈内微小脂肪塞栓も高齢者の非外傷性脂肪塞栓の報告例［６］などを考えると，脂肪塞栓が外傷前から形成されていたものなのか，外傷に伴い形成されたものなのかの判断はつかなかった．そ

の他，外傷により死亡する可能性のあるものとして上肢などをガムテープで縛られていたことによる急性尿細管壊死，つまり緊縛性ショック［7］の可能性はないか検討したが，腎臓の組織所見および受傷から発症までの時間を考えると緊縛性ショックによる死亡は否定的であった．その一方で死者の左肺門部には臨床的に未診断の高分化型の扁平上皮癌が存在し，肺の末梢では局所的に肺炎像が認められた．肺癌患者に併発する肺炎での死亡率は20～40％と高率であることが報告されており［8］，肺癌に併発する肺炎発症の危険因子の1つとして，多くの基礎疾患を有している高齢者の感染防御能の低下があげられている．つまり感染防御能の低下に伴い，肺炎の併発が容易となり，同時に死亡率が上昇するといったパターンである［9］．また，今回の症例からは，血液培養にてK.pneumoniaeが検出された．肺癌に基づく肺炎の起炎菌としてP.aeruginosa，MRSA，K. pneumoniaeなどの報告が多く認められる［10, 11］が，一般にK.pneumoniae等のグラム陰性桿菌による肺炎は重症化することがあり，重症化した場合は菌が喀痰だけでなく血液培養からも分離されることが知られている［12, 13］．今回の症例からは死者が大葉性肺炎を呈していたとは考えにくく，また敗血症のような全身性の炎症所見は認められないものの，組織学的に肺動脈小枝の狭窄，肝臓・脾臓の強度の鬱血所見を考えあわせると，死者の心肺機能はかなり低下していたものと考えられる．また，入院4日目の画像所見より左肺上葉に無気肺像が認められたこと等を総合的に判断すると，本来，死者が罹患していた肺癌による呼吸，代謝異常が外傷を契機に悪化したとみなすのが妥当であり，今回の症例は医学的には死因は病死と判断すべきものと考えられた．

医療と社会福祉の向上に伴い高齢化時代を迎え基礎疾患を有する者の死亡が増加してきている．特に肺癌死亡率は1955年以降，男女とも一貫して増加してきており，肺癌死亡者全体に占める75歳以上の者の割合は1996年は男39.9%，女性51.1%と1960年と比較して男性約3倍，女性約4倍増の死亡率を示している［14］．このようななかで法医学領域においても今後，基礎疾患を有する高齢者が受傷後死亡した場合，病死か外因死か死因の種類が問われる事案が多くなるものと予想される．今回の1症例を通し，今後より一層法医学の立場からの基礎疾患に対する検討が必要であると考えられた．

文　　献

1）生命表．国民衛生の動向．厚生統計協会（2002）．**49**，68－71．

2）昭和50年人口動態の概要．厚生の指標．厚生統計協会（1976）．**23**，25－61．

3）人口静態．国民衛生の動向．厚生統計協会（2002）．**49**，40－65．

4）石川隆紀，宮石　智，山本雄二，吉留　敬，稲垣幸代，岡村倫彦，石津日出雄：外因死の疑いで司法解剖となった内因性急死の2例．岡山医学会雑誌（2001）**113**，241－245．

5）蔭原聞天，荘司輝昭，高木徹也：運転中の内因性急死4例に関する検討．杏林医学会雑誌（1994）**25**，245－249．

6）保坂直樹，牧野茂行，田中俊郎，椋棒巌，松島一士，小川勝，松島敏夫，大垣日登美，島村昌代：誘因となる疾患が明らかでなく剖検後脂肪塞栓症候群が判明した1例．公立豊岡病院紀要（1999）**11**，113－117．

7）吉川潔，高橋弘志，鈴木庸夫：緊縛性ショック死の1例．日本法医学雑誌（1993）**47**，264．

8）菊池典雄，沈士栄，村木憲子ほか：進行肺癌における併発感染症の臨床的並びに細菌学的研究．肺癌（1985）**25**，45－55．

9）Perlin E, Bang KM, Shah A, et al. The impact of pulmonary infections on the survival of lung cancer patients. Cancer (1990) **66**, 593－596.

10）力丸徹，三森佳子，一木昌朗ほか：終末期肺癌患者における菌血症および喀痰細菌叢の検討．感染症誌（1998）**72**，123－127．

11）小橋吉博，松島敏春：終末期医療における老人性肺炎．呼吸（2001）**20**，1003－1007．

12）鎌田正，望月吉郎，中原保治，田中明，河村哲治，佐々木信：エンドトキシン吸着・持続式血液透析濾過が奏効した重症Klebsiella肺炎の一例．日本呼吸器学会雑誌（2001）**39**，419－424．

13）良元章浩，辻博，高桜英輔，藤村政樹：Klebsiella pneumoniaeによる肺炎，敗血症性肺塞栓症，両側巨大肺膿瘍，多発性肝膿瘍の1例．日本呼吸器学会雑誌（2001）**39**，405－409．

14）吉田清一：増加する肺癌，疫学で見る現状，30年で4倍増の死亡率．NIKKEI MEDICAL（1991）**8**，107－110．

An autopsy case of death after trauma in an elderly subject with pulmonary squamous cell carcinoma
From the viewpoint of forensic medicine in an aging society.

Takaki ISHIKAWA[1], Masakuni FURUSATO[2], Satoru MIYAISHI[1],
Kei YOSHITOME[1] and Hideo ISHIZU[1]
[1]Department of Legal Medicine, Okayama University Graduate
School of Medicine and Dentistry Okayama, Japan
[2]Department of pathology, kyorin University, Japan
(Director : Prof. H. Ishizu)

In this study, we experienced a case of an elderly man with clinically undiagnosed squamous cell carcinoma of the lung, who died 8 days after a trauma. This case was autopsied because of a question over the causal association between the trauma and death. From the autopsy findings, it was judged that respiratory and metabolic abnormalities due to lung cancer were exacerbated by trauma, and that medically the cause of death should be assessed as death by disease.