岡山医誌（2000）112，85～88

短　報

Adenoma of the nipple の1例

岡山中央病院外科

松岡　順治，小島　一志

岡山済生会総合病院病理

能勢聡一郎，浜家　一雄

（指導：田中紀章教授）

（平成11年12月21日受理）

Key words：Adenoma of the nipple，nipple discharge

はじめに

Adenoma of the nipple は，1955年に報告されて以来[1]，欧米では200余例，本邦では三十数例の報告があり[2,3]，比較的まれな疾患である．悪性腫瘍と誤診されることがあり，臨床的に注意が必要な疾患である．われわれは，血性乳頭分泌を主訴とした adenoma of the nipple の1例を経験したので報告する．

症　例

患　者：44歳，女性

主　訴：血性乳頭分泌．

既往歴：特記すべきことなし．

現病歴：平成10年8月ころより左乳頭より血性乳頭分泌をみとめた．平成10年10月当院受診した．

現　症：乳頭に変化なく，乳頭内側を圧迫すると血性の乳頭分泌を認める．腫瘤は触知せず，皮膚の変化，乳頭の牽引などは認めない．リンパ節は触知しない．

超音波所見：乳輪部において嚢胞状に拡張した乳管を認め，内部に高エコーを示す腫瘤影を認める（図1）．腫瘤形は不正形であるが，嚢胞外へのしみだしは認めない．

細胞診：乳頭分泌細胞の細胞診では多数の泡沫細胞を背景に，結合性のしっかりした，細胞集団を認めた．中等量の核クロマチン，軽い大小不同を示し，乳頭状に増生する中型多角形ないし類円形の上皮細胞集団が認められ（図2），診断はクラス2であった．

手　術：以上の所見より intraductal papilloma の診断で平成10年10月局所麻酔下に microdochectomy をおこなった．乳頭分泌を示す責任乳管を明らかにし，インジゴブルーとキシロカインゼリーを混和したものを少量注入した後，乳輪に切開をおき濃染した乳管に達し嚢胞状の乳管を摘出した．乳頭側は乳管を皮膚まで

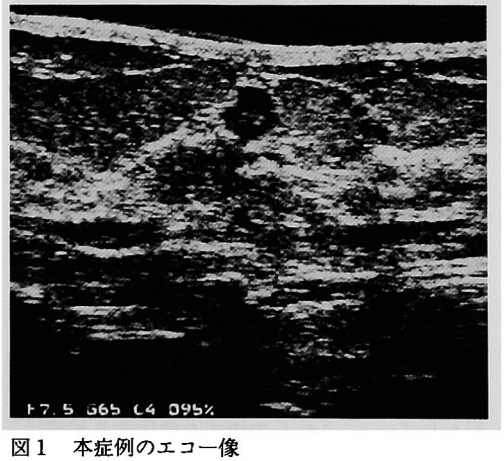

図1　本症例のエコー像
乳輪部に嚢胞状に拡張した乳管と内部の高エコーを示す腫瘤影を認める．

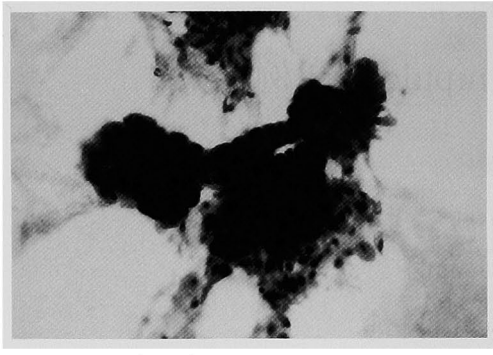

図２　乳頭分泌細胞診
中等量の核クロマチンと軽い大小不同を示す乳頭状の上皮細胞集団を認める．

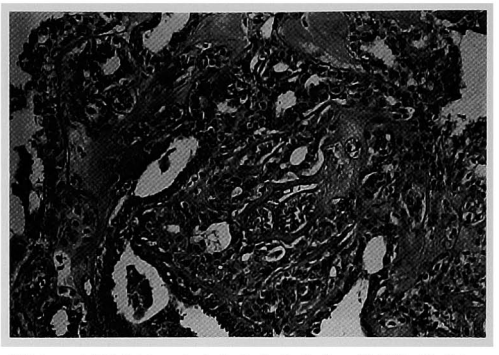

図３　中型多核の上皮からなる大小の腺管が増成し，偽侵潤性増殖像を示した．

追って切除した．

病理組織所見：中型多角型の上皮よりなる大小の腺管が，硬化性繊維組織内に増生し，偽侵潤性増殖像をしめした(図３)．中拡大では腫大した上皮よりなる腺管で，部分的に，筋上皮の混在が認められた（図４)．これらの所見より adenoma of the nipple と診断した．

術後経過：術後１年経過し，再発なく美容的にも満足のできる状態で順調な経過をとっている．

図４　中拡大では腫大した上皮からなる腺管で，部分的に筋上皮の混在が認められた．

考　　察

Adenoma of the nipple はきわめて稀な疾患とされており[1]本邦では35例の報告がある[2]．しかしながらその頻度は乳腺手術の0.02%とされ，報告されていない症例もあると考えられ臨床的には遭遇する可能性が十分にあり，over surgery にならないよう注意が必要である．本邦報告例ではその平均年齢は38.4歳であった．臨床症状は，乳頭部びらん61.8%，硬結，腫瘤形成44.1%，乳頭分泌26.5%となっている．これらの臨床所見および乳頭の deformity より，悪性腫瘍との鑑別が問題となる．実際本邦34例中約三分の一の10例では２例に定型的乳房切断，４例に非定型的乳房切断，２例に単純乳房切断，１例に乳頭乳腺全切除，１例に乳頭乳腺部分切除が行われている．これらの術式を決定する根拠は，２例では生検で癌と診断され，４例は悪性腫瘍を考慮して，１例は腺腫の一部に悪性化を認めたため，２例は同一乳房に癌を合併しており，１例は乳腺炎予防のためであった．

検査所見はさまざまで乳頭腫に特徴的な所見は見られない．すなわち，エコーでは辺縁は平滑で内部エコーは均一．乳管の拡張はあるものとないものがみられた．

確実な病理診断がえられれば，adenoma of the nipple は良性疾患として over surgery もなく美容的にも考慮された術式が行われると思われる．この際に大切なことは，乳腺外科医がその存在を認識し，腫瘤の位置などの適切な情報を共有しつつ病理医と連携し正確な診断に結びつく努力をはらうことであると考えられた．

お　わ　り　に

adenoma of the nipple の１例を経験した．腫瘍を含めた乳管切除を行い，再発なく美容的

にも満足がえられている．確定診断には経験の深い病理医と外科医の連携が重要と考えられた．

文献

1）Jones DB：Florid papillomatosis of the nipple ducts. Cancer, **8**, 315—319, 1955.
2）佐久本昇，久高弘志，山城和也，他：Adenoma of the nipple の1例．日臨外医会誌．**57**, 562—566, 1996.
3）Perzin KH and Lattes R：Papillary adenoma of the nipple (Florid papillomatosis, adenoma, adenomatosis). Cancer **29**, 996—1009, 1972.

Adenoma of the nipple; A report of a case

Junji MATSUOKA[a], Kazushi KOJIMA[a],
Soichiro NOSE[b] and Kazuo HAMAYA[b]
[a]Department of Surgery, Okayama Central Hospital
[b]Department of Pathology, Okayama Saiseikai General Hospital
Okayama Central Hospital,
Hokancho, Okayama 700-0017, Japan
(Director : Prof. N. Tanaka)

A case of an adenoma of the nipple was reported. A 44-year old woman presented with bloody nipple discharge. No breast mass or skin involvement was observed. Ultrasonography revealed low echoic dilated duct and high echogenic mass inside. Cytological examination revealed a cluster of cells showing papillary growth. Microdochectomy was performed and histological examination revealed the mass being adenoma of the nipple. Clinical importance to avoid over-surgery and co-operation of surgeons and pathologists were discussed.