岡山医誌（1996）108，155～159

透析患者における腹腔鏡下胆嚢摘出術の経験

岡山中央病院内科

高井　研一，谷合　一陽，高取　克彦，
大田　祥子，国富　三絵

岡山中央病院外科
松岡　順治，黒瀬　匡雄，小島　一志

（平成8年3月19日受稿）

Key words：腹腔鏡下胆嚢摘出術，透析

緒　　言

透析技術の進歩は透析患者の長期生存を可能にしたが，それに伴い外科的治療の機会も増えてきている．胆石症は日常よくみられる疾患であるが，透析患者もその例外ではない．欧米で開発された腹腔鏡下胆嚢摘出術[1)2)]は種々の利点から今や胆石症治療の主流となったが，貧血や出血傾向を有する透析患者に対して腹腔鏡下胆嚢摘出術を施行することは相対的禁忌とされており，術前，術中術後に細心の注意をはらう必要がある．今度我々は胆石症を合併した透析患者に対して腹腔鏡下胆嚢摘出術を施行したので，その経験を報告する．

症　　例

表1に著者らが経験した3症例をまとめた．

以下に各症例の概略を述べる．

症例1．40歳　女性　透析歴3年

現病歴並びに経過：平成2年右季肋部痛が出現・諸検査にて胆石症と診断された．以後度々腹痛を繰り返していた．腹痛が次第に増強するため手術適応ありと判断，平成3年5月腹腔鏡下胆嚢摘出術を施行した．術式は著者らがすでに報告[3)]した方法で行った．術前術後に抗凝固剤としてメシル酸ナファモスタットを使用した．術後4日目にはペンローズドレーンを抜去した．合併症なく経過良好に推移し術後11日目に退院した．

症例2．58歳　女性　透析歴9年

現病歴並びに経過：SLE腎症にて昭和59年透析導入．数年前より右背部痛あるため諸検査施行，胆石症と診断された．術前のERCP像（図1）では胆嚢は造影されず，疼痛も増強するため手術適応ありと判断され平成5年4月腹腔鏡下胆嚢摘出術を施行した．術式は症例1と同様で，抗凝固剤として術前，術後にメシル酸ナファモスタットを使用した．合併症なく経過良好に推移し術後12日目に退院した．

症例3．80歳　男性　透析歴5年

現病歴並びに経過：平成6年11月末に嘔吐心窩部痛自覚，黄疸も認められたため入院となる．体温38.9℃，血液検査所見は白血球11,300，GOT $422_{I.U.}$ GPT $408_{I.U.}$ ALP $275_{I.U.}$ 総ビリルビン5.1mg/dℓ，血中アミラーゼ$349_{I.U.}$であった．腹部超音波では胆嚢壁も肥厚していた（図2）．急

表1　症　　例

症　例	年　齢	性	病　　名	透析歴
1	40	女	胆石症	3年
2	58	女	胆石症	9年
3	80	男	胆石症 総胆管結石症	5年

図1．症例2の術前のERCP像
胆嚢は造影されていない．総胆管には結石は認められない．

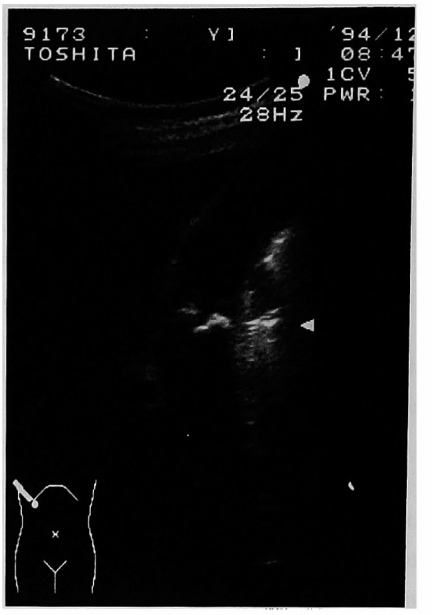

図2．症例3の入院時腹部超音波像．
胆嚢内に小結石を多数認める．胆嚢壁は肥厚している．

性胆嚢炎と診断し緊急の経皮経肝胆嚢ドレナージを施行した．吸引胆汁液からMRSAが検出された．抗生剤投与後ERCPを施行，総胆管内の小結石を内視鏡的乳頭切開術により摘出した．術前のERCP像（図3）では胆嚢内に小結石を多数認めたが，総胆管内には結石は認めなかった．症状軽快後12月20日型通り腹腔鏡下胆嚢摘出術を施行した．術前，術後抗凝固剤としてメシル酸ナファモスタットを使用した．翌年1月3日にはドレーンからの排液を認めなくなり，この時点で外科的処置を終了した．図4に摘出した胆嚢と多数の胆嚢内結石を示す．

考　　察

腹腔鏡下胆嚢摘出術は術後疼痛がきわめて少ない．手術創がほとんど残らない，早期離床が可能である等のいくつかの利点を有している．そのため欧米はもとよりわが国においても急速に普及している．我々も1991年より腹腔鏡下胆嚢摘出術にとり組みその有用性について又その合併症について報告してきた[3)4)]．

元来慢性腎不全患者は出血傾向があり，胆石症に対してはその手術適応は慎重に決められて

図3．症例3の術前のERCP像．
胆嚢内に小結石を多数認める．総胆管内には結石陰影は認められない．

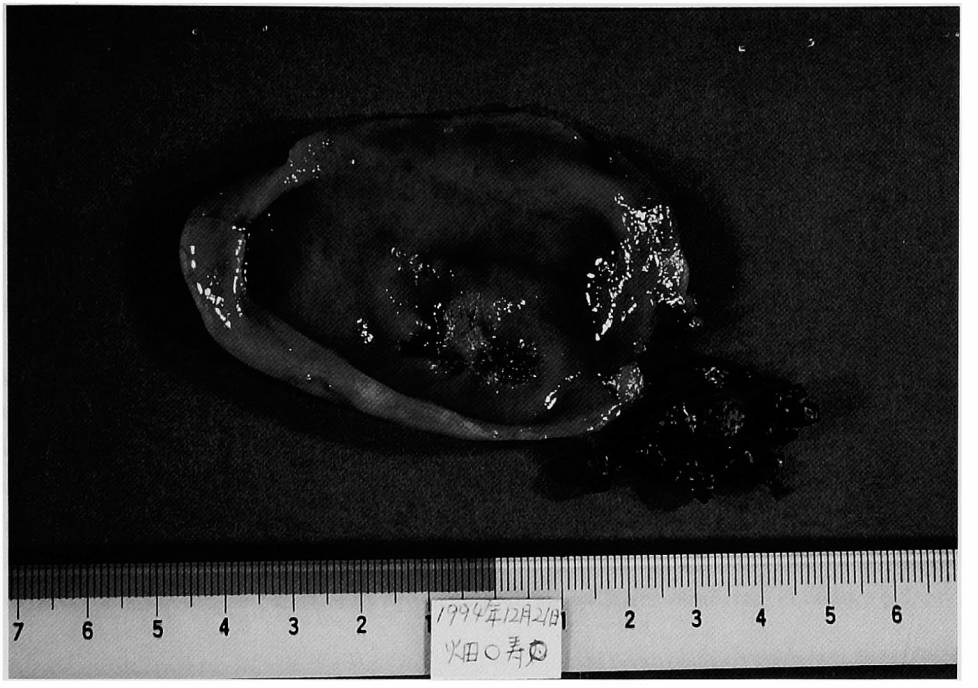

図4．症例3の摘出した胆嚢と多数の色素石

いた．また，最近になり体外衝撃波結石破砕術が注目されてきている．体外衝撃波結石破砕術は開腹操作を必要とせず有用な方法ではあるが，その適応には限界がある．そのため minimally invasive surgery の観点から腹腔鏡下胆嚢摘出術の有用性が注目され，各施設で透析患者やCAPD 患者に対して腹腔鏡下胆嚢摘出術の報告が見られる様になってきた[5)6)]．今回著者らが経験した3例のうち2例は年齢が40歳，58歳と比較的若く，術中，術後共に特にトラブルもなく順調に経過した．3例目はまず高齢であったこと，次に胆嚢炎の合併，総胆管結石症の合併により術中組織の脆弱性のため肝床，胆嚢縁よりの出血に悩まされた．しかし，術後は通常より外科的処置が少し長びいたがさしたる合併症もなく経過した．中島らも[7)]報告している様に腎不全患者に対する腹腔鏡下手術を施行する際には出血傾向のみならず組織の脆弱性等も存在するため，臓器の把持には細心の注意をはらい，その剝離は慎重に行い，出血した際には丁寧な止血操作を心掛ける等すべてに充分な注意をはらう必要がある．そうすることにより腹腔鏡下胆嚢摘出術は透析患者やCAPD 患者にも充分耐えうる術式と考える．

結　　論

3名の透析患者に腹腔鏡下胆嚢摘出術を施行した．術後問題となる合併症もなく経過した．腹腔鏡下胆嚢摘出術は胆嚢摘出を必要とする透析患者に対して minimally invasive surgery としての観点から有用な術式と考えられる．

文　　献

1）Dubois F, Icard P, Benthelot G and Levard H：Coelioscopic Cholecystectomy. Prelimnary report of 36 cases. Ann Surg (1990) **211**, 60—62.

2）Perissat J, Collet D and Belliard R：Gall stones：laparoscopic treatment-cholecystectomy, cholecystectomy and lithotripsy. Surg. Endosc. (1990) **4**, 1—5.

3) Kurose M, Hamazaki K, Takai K, Hayashi N, Kaneshige T, Yerdel MA, Sakagami K, Mimura H and Orita K : Laparoscopic cholecystectomy report of 30 cases. Hiroshima J Med Sci (1992) **41**, 43—47.

4) Kurose M, Hamazaki K, Matsuoka J, Takai K, Kaneshige T, Mareira LF, Mimura H and Orita K : Common bile duct injury during laparoscopic cholecystectomy. Acta Med Okayama (1993) **47**, 351—353.

5) 佐藤良延，宮形　滋，原田　忠，小暮輝明，西沢　理，由利康裕，藤枝信夫：胆石症を有するCAPD患者に対する腹腔鏡下胆嚢摘出術の経験．透析会誌 (1994) **27**, 1087—1090.

6) Holley JL, Udekwu A, Rault R and Pirarino B : The risks of laparoscopic cholecystectomy in CAPD compared with hemodialysis patient. Peritoneal Dialysis International (1994) **14**, 395—396.

7) 中島一郎，佐藤純彦，星野智昭，小池太郎，赤松　真，新開真人，春口洋昭，佐藤雄一，北島久視子，君川正昭，唐仁原全，中川芳彦，渕之上昇平，寺岡　彗，阿岸鉄三，太田和夫：腎不全患者に対する腹腔鏡下外科手術．腎と透析 (1994) **36**, 66—67.

Laparoscopic cholecystectomy in 3 cases of hemodialysis patients

Kenichi TAKAI, Kazuhi TANIAI, Katsuhiko TAKATORI,
Sachiko OHTA, Mie KUNITOMI, Kazushi KOJIMA,
Masao KUROSE and Junji MATSUOKA
Okayama Central Hospital 2—18—19 Hokancho
Okayama 700, Japan

Laparoscopic cholecystectomy has proven to be a safe and effective treatment for symptomatic gall stone disease. However, laparoscopic cholecystectomy in hemodialysis patients is considered to be relatively contraindicated because of anemia and bleeding tendency. We performed laparoscopic cholecystectomy in three patients being treated by hemodialysis for chronic renal failure. No significant complications were observed after surgery. Laparoscopic cholecystectomy should be considered for hemodialysis patients requiring cholecystectomy.