胃潰瘍に随伴せるCandida症に就いて

岡山大学医学部放射線医学教室

山本道夫・木本　真・井口与志子
赤木螢子・平木祥夫・青野　要

（昭和55年2月21日受稿）

Key words：胃cadida症，X線診断

緒　言

Candida症は真菌の一種のカンジダ属，特にCandida albicansによって起される疾病であり，本来は正常な皮膚，粘膜，糞便，喀痰，尿などに常在して人体に害を及ぼさない．近年各種の抗生物質，ステロイド製剤の開発に伴って，適応疾患に此等が容易に投与されており，此等薬剤の使用による副作用として色々な現象が現われて来ているが，そのうちの重要なる疾患の一つにCandida症が挙げられる．此のCandida症は上記薬剤の投与に依るのみならず，他疾患に基づく抵抗性の低下した患者においても認められることは周知の如くであり，例えば，白血病，再生不良性貧血，糖尿病等の患者，化学療法を受けた悪性腫瘍患者にも好発し易い．此等の場合多くは食道Candida症として見られることが多いが，今回我々の遭遇した患者は上記薬剤の投与もなく，心窩部痛を主訴として来院したものであり，食道，胃等の上部消化管X線検査によって，胃体中部小彎側に潰瘍像が認められ，潰瘍周辺部の粘膜像も不整を示しており一応悪性化が考えられた症例である．

症例．患者は47才，主婦．

主訴：約2週間前よりの心窩部痛．

家族歴：特記すべきものなし．

既往歴：生来健康であり薬剤常用等の経験はない．

現病歴　約2週間前より心窩部痛を来たし，その疼痛は心窩部をつまみ挙げる様であり特に空腹時に強く感じられ，時には夜中にも疼痛を来たすことがあった．

臨床検査　RBC，508×10⁴，WBC，9200．分画像に異常なし．Hgb. 16.0g/dℓ, MCV 98.0, GOT 26u, GPT 16u．尿一般検査では特に著変を認めない．

上部消化管X線検査

食道造影検査にては造影剤の通過は正常で狭窄等の異常所見なく，又粘膜レリーフ像にも著変は認められなかった．（Fig 1．A, B）　胃造影検査では充満像では胃角部の短縮及び胃角上部小彎の不整が認められた．（Fig 2．C）圧迫撮影では小彎側中央部よりやゝ上方に潰瘍ニッシエがあり（Fig 2．D）　潰瘍周辺は不整にして，通常みられる良性胃潰瘍よりもwallの巾が広く，又粘膜像においても潰瘍周辺部の顆粒状隆起，レリーフの不整が見られ，良性潰瘍像と少し異ったレ線像を呈しているので潰瘍癌の疑を持ち胃生検を行なうことにした．

胃内視鏡所見

胃体中部小彎側に大きな潰瘍による陥凹部を認め，その辺縁は平滑であったが，潰瘍部の周辺は隆起し潰瘍表面は不整で出血を認めた．そこで潰瘍部のうち3ヶ所をえらんで組織生検を行った．（Fig. 3）

Fig. 3

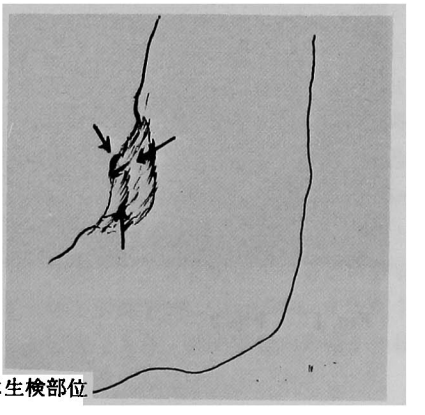

矢印は生検部位

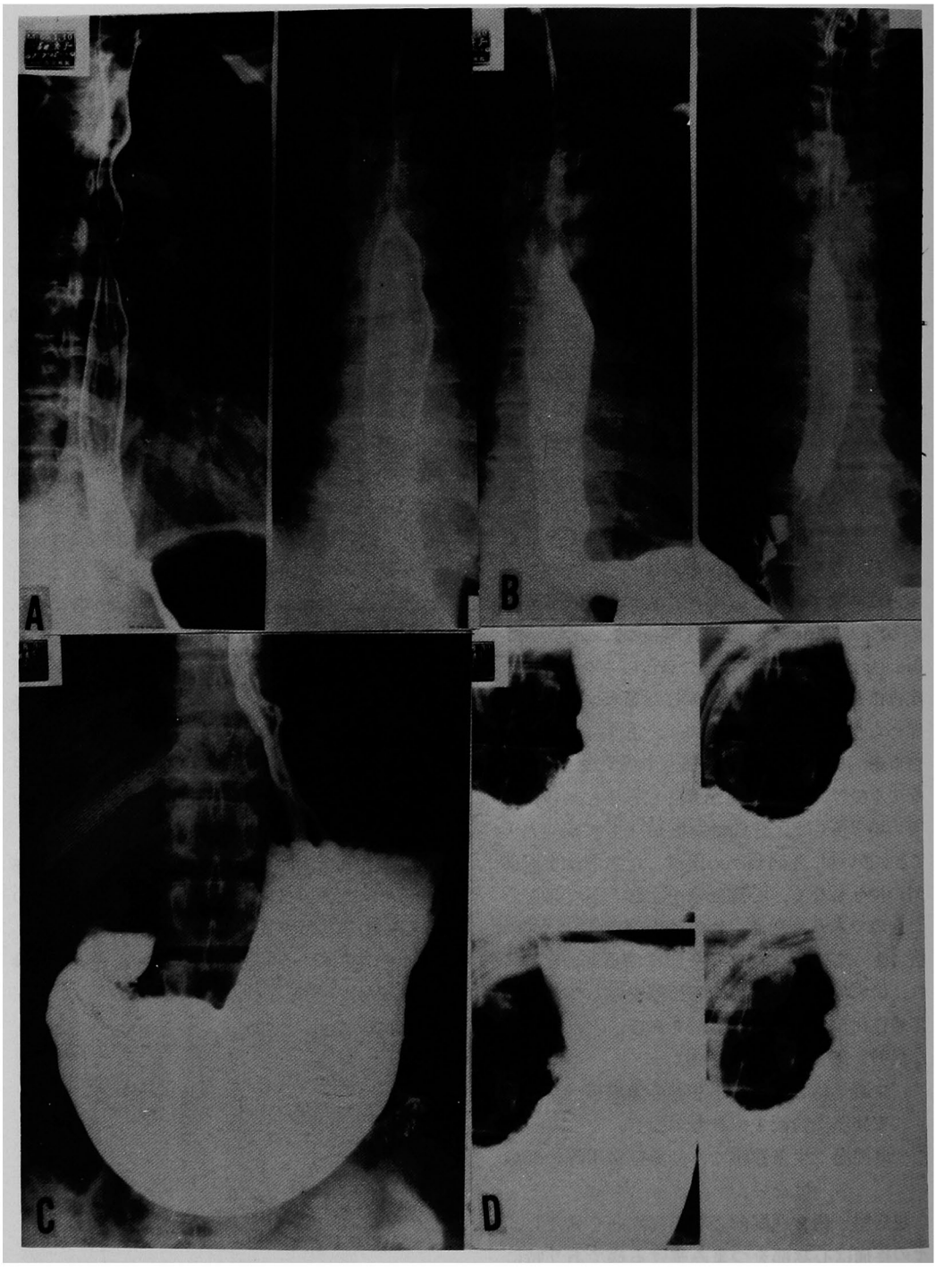

Fig. 1　　Fig. 2

生検組織所見

岡山大学医学部病理学教室に依頼した病理診断所見によれば,「Gastric ulcer with candidiasis and repairing mucosa, no malignancy」であり，間質には round cell infiltrationがある．bleeding を伴っており，ulcer floor には fungus が増殖している． 再生上皮，異型性は余りない．（Fig. 4，E.F.G.H）

以上の結果により Candida が増殖している場合には，組織学的に悪性度は認め難い場合でも cancer を完全に否定し得ないこともあり手術に踏切った．

摘出標本組織診断

「Gastric ulcer (Ul-Ⅳ) and chronic active gastritis, no malignancy.」ulcer floor は necrotic mass と granulation が著明で此の granulation change は adipose tissue に及んでいる (Ul-Ⅳ)．mucosa は比較的異型性は軽度で malignancy の所見は認められず，間質は round cell の nodular infiltration が著明に見られた．以上の如く生検並に手術摘出標本の組織所見によって胃レ線所見において悪性像の如く考えられたのは胃潰瘍に併存した Candidiasis の為によって，斯くの如きレ線像を呈したものと思われる．術后経過における種々の臨床検査成績に著変なく患者は順調である．

考　　察

Candida は一般に喀痰或は口腔内に常在していると考えられているが，Faschdjian, C.L.等[1]の調査に依ると Candida albicans の分離源よりみて行くと口腔内20～50%，腸管20～50%，腟（非妊娠）10～17%，腟（妊娠）25～33%，気管支分泌液では稀か又はあっても少数，　尿 0.15%，前立腺分泌液 0.6%，皮膚（60才以下）0.4～4%，皮膚（60才以上）27%，血液及び尿以外の体液 0 %，内臓（中枢神経を含む）0 %，であったと述べており，Prolla and Kirsner[2]の報告では白血病の患者では約13%の食道Candida症，食道以外の消化管では約20%の Candida 症を認めたと報告している．Michael, P.E.等[3]は各種胃疾患の45例に於いて胃 Candida 症の併存が認められ，潰瘍底深くに単発或は多発性に存在していたと述べている．更に少数例ではあるが，胃潰瘍，胃穿孔，悪性胃潰瘍にも Moliniaの感染が併存していたとも云っている．然しSpiro[4]によれば此等のことは拮抗する細菌が存し Candida の増殖をコントロールしているが宿主抵抗が減弱したり，或は抗生物質が拮抗する細菌を減少させたりすると，真菌は上皮内へ浸入し壊死性の不規則な偽膜を形成し，壊死層の中に真菌が発見されると云っている．そして潰瘍の形と厚い偽膜は此の疾患に特徴的であるとしている．消化管系における生前の確診はどの症例においてもなされていない．此の様に何故診断が生前においては困難であったかというと，此れは患者が Candidiasis としての症状がなかったり，又は明らかに Candida の感染が存在すると考えられるにも拘わらず症状を訴えなかったためである．その上に多くは主となる病変の存在のために見逃がされていたためであろうと Michael, P.E. 等は考えている．又上坂[5]によれば全消化管を通じて常在する Candida が粘膜面を侵入するには粘膜面に異常がある場合だけか，否かに就いて Krause 等[6]の実験より色々と推定した結果を報告している．即ち一応健康人と考えられる人体の消化管粘膜より侵入することは可能としても，極く少数のために証明出来ないか，又は組織内に侵入しても感染防禦力が働いて，菌は消滅してゆくのだろうと述べている．柏崎等[7]の多発性胃潰瘍を呈した胃カンジダ症の一症例の報告によれば健常人の口腔，咽頭，糞便，胃十二指腸液，腟に於いては他の真菌より，はるかに検出されることが多い．本来が pathogenicity が弱く適当な湿潤と温度が与えられる時には病原性を発揮して来るので，胃十二指腸液に検出し得ても余り意義がないであろう．実際に組織内から検出するということが必要であるという点について注意を換起している．又続発性感染や混合感染という問題も考えておく必要があるといっている．胃 Candida 症の診断にあたっては胃十二指腸液からのCandida の検出は必ずしも胃 Candida 症の診断とはならないであろう．胃生検標本や胃摘出術后の胃標本で病理組織学的に Candida が証明されることが必要であり，此の際他の真菌が一緒

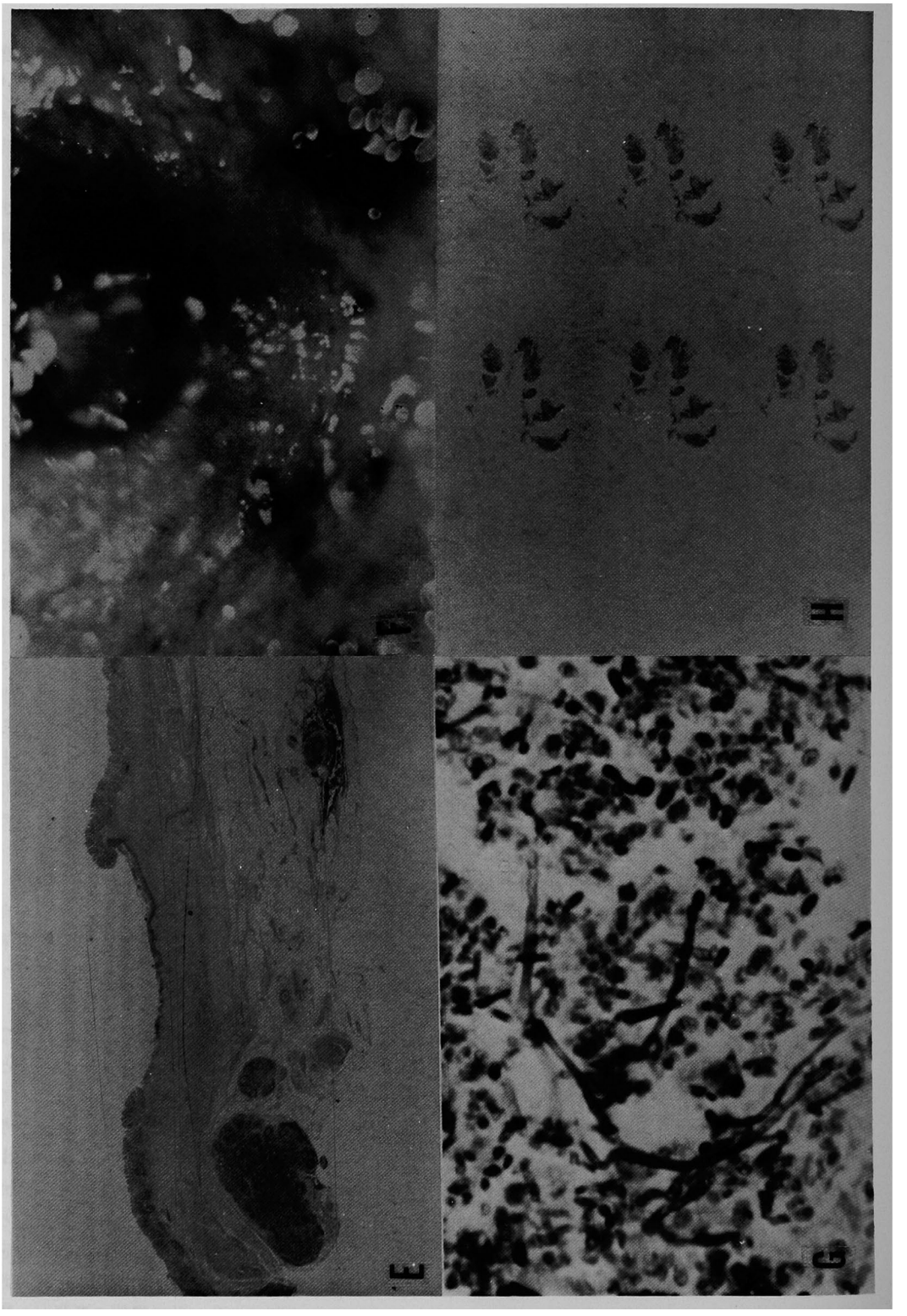
F
H
E
G

に存在している場合は続発性 Candida 感染と推定される．胃 Candida 症におけるレ線像に特有なものはないが，スポンジ様又は卵円形乃至不整円形の比較的大きな Nische が見られ内部も凹凸著明であることが多い．特に原発性のものの中には潰瘍の中心が噴火口状に陥凹している場合が多く，又所謂潰瘍性病変が多発性に見られることもある．いづれにしても良性潰瘍の Nische に比べると，不規則で辺縁は不整状で，壁の硬直性はないが，一応悪性像と誤る場合が多い．樋口等[9]の原著によれば胃腸管 Candida 症は特有な症状を示さず診断は極めて困難で本邦に於いては2例の記載があると述べている．又もし胃癌，胃潰瘍の先行性壊死巣に腐生的に増殖している場合肉眼的には特異な所見は見当らないといわれている．本疾患に対する治療に就いては，一般的にみて白血病，重症糖尿病，癌等の疾患を有している患者が多いために，抗菌剤の使用は困難である場合が多い．抗菌剤の使用に際しては2つの大きな問題がある．その一つは最も普遍的に使用される経口剤 Nystatin と静注用の Amphotericin との比較検討は困難であるが，Holt, J.M.[8]は Pancytopenia 又は Leukemia 等の如き血液学的異常の基礎疾患を持たない患者のみに Nystatin を用いた13例に著効があったと述べている．その次の問題点は抗菌剤使用の反応は基礎疾患の進行過程如何に依るものであるということである．此等の論点は基礎疾患とみなされるものの有無が問題点として提起されているものと考えられる．

結　　語

我々の今回遭遇した胃潰瘍に併存した Candida 症はステロイドホルモンや抗生物質等の使用は全く行なわれなかった患者に発生したものであり，恐らく潰瘍部の組織抵抗が減弱してきたために発生した所謂続発性胃 Candida 症であると考える．

参 考 文 献

1．Faschdjian, C.L., Kozinn, P.J. and Toni, E.F.：Opportunistic yeast infections with special reference to candidiasis. *Ann. N. Y. Acad. Sci.* **174**, 606～622, 1970.

2．Prolla, J.C. and Kirsner, J.B.：The gastrointestinal lesions and complications of the leucemias. *Ann. Int. Med.* **61**, 1084～1103, 1964.

3．Michael, P.E., Goldstein, J. and Sherlock, P.: *Medicine.* **51**, 367～379, 1972.

4．Spiro 臨床消化器病学（上），織田敏雄鑑訳，広川書店，東京，p.39, 1977.

5．上坂一郎：臨床病理　XX：11, p.814, 1972.

6．Krause, W., Matheis, H. und Wulf, K.：Experimentelle fungiämie und fungiurie durch orale verabreichung grober mengen von candida albicans beim gesunden menschen (selbstversuch). *Arzneim. Forsch.* **19**, 85～91, 1969.

7．柏崎一男，他：多発性胃潰瘍を呈した胃カンジダ症の一症例．東京電力病院医報：第7号，p.5～7，1977.

8．Holt, J.M.：Candida infection of the oesophagus. *Gut* **9**, 227～231, 1968.

9）樋口謙太郎，占部治邦編：真菌病学，金原出版，東京，p.149, 1976.

Candidiasis attributable to gastric ulcer

Michio YAMAMOTO, Shin KIMOTO, Yoshiko IGUCHI,
Keiko AKAGI, Yoshio HIRAKI and Kaname AONO
Department of Radiology, Okayama University Medical School,
Okayama 700, Japan

Candidiasis induced by antibiotics or steroid substances has often been reported. However, we found candidiasis in woman of 47 years which followed gastric ulcer without administration of such substances. This is extremely rare in Japan.