

# *Acta Medica Okayama*

---

*Volume 7, Issue 2*

1942

*Article 2*

MÄRZ 1943

---

Veränderungen der Zellen im subkutanen  
Bindegewebe der Maus bei der Injektion von  
Arzneimitteln. : III. Kombinierte Anwendung  
von Stimin mit Ducreyn und von Moxol mit  
Tuberkulin.

Yosiaki Mii\*

\*Okayama University,

Copyright ©1999 OKAYAMA UNIVERSITY MEDICAL SCHOOL. All rights reserved.

# Veränderungen der Zellen im subkutanen Bindegewebe der Maus bei der Injektion von Arzneimitteln. : III. Kombinierte Anwendung von Stimin mit Ducreyn und von Moxol mit Tuberkulin.\*

Yosiaki Mii

## Abstract

1. Bei simultaner oder sukzedaner Injektion eines Reizkörpers, Stimins, und eines Erregervakzins, Ducreyns, in das Subkutangewebe ist die dadurch hervorgerufene Entzündung weniger heftig und klingt viel rascher ab als bei einer einfachen Ducreyninjektion. Die Vermehrung der Histiozyten ist jedoch starker. 2. Durch eine simultane und sukzedane Injektion eines Reizkörpers, Moxols, und eines Erregervakzins, Tuberkulins, wird auch die Entzündung in leichterem Grad herbeigeführt als durch eine einfache Tuberkulininjektion. Die Histiozyten vermehren sich auch im ersteren Fall etwas starker. 3. Die entzündungshemmende Wirkung des Stimins und Moxols beruht wohl darauf, daß die dadurch in einer mehr oder weniger großen Zahl mobilisierten Histiozyten sich der toxischen Wirkung der Vakzine widersetzen. Die meisten Histiozyten entstehen dabei auf Kosten der Fibrozyten.

Aus dem Anatomischen Institut der Med. Fakultät Okayama  
(Vorstand: Prof. K. Yagita und Prof. M. Seki).

## Veränderungen der Zellen im subkutanen Bindegewebe der Maus bei der Injektion von Arzneimitteln.

### III.

#### Kombinierte Anwendung von Stimin mit Ducreyn und von Moxol mit Tuberkulin.<sup>1)</sup>

Von

**Yosiaki Mii.**

*Eingegangen am 2. Februar 1942.*

In der vorhergehenden Mitteilungen (1942 a u. b) haben wir über die Reaktion der Zellen im Bindegewebe auf subkutane Einspritzung von Reizkörpern (Stimin und Moxol) und Vakzinen (Ducreyn und Tuberkulin) berichtet. Die Arbeit, über die hier berichtet wird, hatte zur Aufgabe, Reizkörper und Vakzine kombiniert anzuwenden.

#### I. Material und Methode.

Als Versuchstiere dienten ausgewachsene zieferfreie Mäuse von 15-20 g. Über die Natur von Stimin, Ducreyn, Moxol und Tuberkulin wurde bereits in den vorhergehenden Mitteilungen ausführlich berichtet. Die Versuche wurden nun folgendermaßen ausgeführt.

1. Von mit physiologischer Kochsalzlösung auf 10% verdünntem Stimin wurde je etwa 0,1 cc in den Seitenbauch der Mäuse subkutan injiziert: gleichzeitig wurde auch das auf 1/600 verdünnte Ducreyn in dieselbe Stelle eingespritzt. Sodann wurden nach 2, 4, 16, 32, 64, Stunden und 7 Tagen Häutchenpräparate des subkutanen Bindegewebes aus verschiedenen Körpergegenden angefertigt und nach der Eisenhämatein-Lackmethode von *v. Möllendorff* (1926) gefärbt.

2. Nach Ablauf von 24 Stunden nach der subkutanen Injektion von 0,1 cc Stimin (1 : 10) wurde 0,1 cc Ducreyn (1 : 600) injiziert. Das weitere Verfahren erfolgte wie vorhin.

1) Ausgeführt auf Kosten des Forschungsfonds des Unterrichtsministeriums.

Y. Mii: Veränderungen der Zellen im subkutanen Bindegewebe. III. 127

3. 0,1 cc Moxol wurde simultan mit dem Tuberkulin (1 : 50.000) injiziert. Das weitere Verfahren wie oben.

4. 24 Stunden nach der Injektion von 0,1 cc Moxol wurde 0,1 cc Tuberkulin (1 : 50.000) injiziert. Weiter wie oben.

## II. Befunde der Untersuchungen.

### 1. Simultane Injektion von Stimin (1 : 10) und Ducreyn (1 : 600).

Das Zahlenverhältnis der Zellarten im Subkutangewebe nach der Injektion ist in der Tabelle 1 zusammengestellt. Dazu ist noch Folgendes zu bemerken.

*Nach 4 Stunden.* An der injizierten Stelle sind die Leukozyten schon stark vermehrt. Sie bestehen halb aus den polymorphkernigen, halb aus den lochkernigen. Übergangsformen der Fibrozyten und Leukozyten werden an der Injektionsstelle beobachtet. In der nächsten Umgebung wird eine Vermehrung der Histozyten und fibrohistiozytären Formen bestätigt. Die Veränderungen sind etwas schwächer als bei der alleinigen Injektion von Ducreyn.

Tabelle 1.  
Zahlenverhältnis der Zellarten im Subkutangewebe (%) nach der Simultanen subkutanen Stimin- und Ducreyninjektion in den Seitenbauch.

|                    |                    | Fibrozyten | Fibrohistio-<br>zytäre Formen | Histozyten | Monozytäre<br>Formen | Leukozyten |
|--------------------|--------------------|------------|-------------------------------|------------|----------------------|------------|
| Im normalen Gewebe |                    | 70,93      | 12,14                         | 12,93      | 1,75                 | 2,25       |
| N. 2 Stb.          | Injektionsort      | 61,00      | 14,50                         | 13,00      | 3,00                 | 8,50       |
|                    | Andere Körperseite | 70,50      | 11,50                         | 10,50      | 3,00                 | 4,50       |
| N. 4 Std.          | Injektionsort      | 40,50      | 14,50                         | 12,00      | 4,50                 | 28,50      |
|                    | Andere Körperseite | 64,50      | 10,50                         | 13,00      | 2,00                 | 10,00      |
| N. 16 Std.         | Injektionsort      | 56,00      | 16,50                         | 17,00      | 3,50                 | 7,00       |
|                    | Andere Körperseite | 59,50      | 14,50                         | 15,50      | 5,00                 | 5,00       |
| N. 32 Std.         | Injektionsort      | 37,50      | 16,50                         | 28,00      | 4,50                 | 13,50      |
|                    | Andere Körperseite | 56,00      | 14,00                         | 16,00      | 2,50                 | 2,50       |
| N. 64 Std.         | Injektionsort      | 60,50      | 14,50                         | 18,50      | 3,50                 | 3,00       |
|                    | Andere Körperseite | 70,00      | 11,50                         | 12,50      | 2,00                 | 4,00       |
| N. 7 Tg.           | Injektionsort      | 69,00      | 13,50                         | 14,50      | 2,00                 | 1,00       |
|                    | Andere Körperseite | 67,50      | 14,50                         | 11,50      | 4,00                 | 2,50       |

*Nach 16 Stunden.* Die Leukozyten vermindern sich, dafür ist eine Vermehrung der Histozyten im Gange.

*Nach 32 Stunden.* In diesem Stadium ist die Vermehrung der Histozyten und fibrohistiozytären Formen am stärksten (Abb. 1), und zwar viel stärker als bei der einfachen Ducreyninjektion. Bei der letzteren kommen dafür zahlreich die Leukozyten und Monozyten vor (Abb. 2).

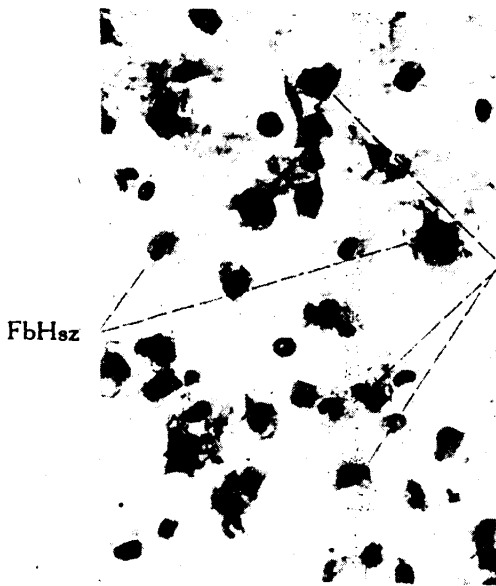


Abb. 1. 32 Stunden nach der simultanen subkutanen Stimin- und Ducreyninjektion in den Seitenbauch der Maus. Subkutangewebe aus injizierter Stelle. Vergr. 300 $\times$ . FbHsz: fibrohistiozytäre Formen, Hsz: Histozyten.

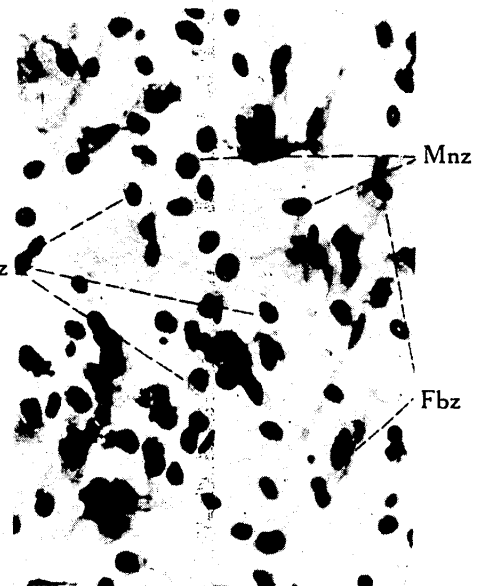


Abb. 2. 32 Stunden nach der einfachen subkutanen Ducreyninjektion. Injektionsort. Vergr. 300 $\times$ . Fbz: Fibrozyten, Mnz: monozytäre Formen, Lkz: Leukozyten (lochkernig).

*Nach 64 Stunden.* Die Zahl der Leukozyten und monozytären Formen ist wieder normal. Am Injektionsort finden sich aber Histozyten noch immer reichlich. Die Fibrozyten zeigen sensibilisiertes Aussehen nach *v. Möllendorff* (1927). Im Fall der einfachen Ducreyninjektion wurden aber die Leukozyten in diesem Stadium noch ziemlich zahlreich beobachtet.

*Nach 7 Tagen.* Das Zahlenverhältnis der zelligen Elemente kehrt fast vollständig zum normalen Zustand zurück.

2. *Sukzedane Injektion von Stimin (1:10) und Ducreyn (1:600) mit dem Intervall von 24 Stunden.*

Hierzu siehe Tabelle 22. Zu bemerken ist Folgendes :

*2 Stunden nach der letzteren Injektion.* An der Injektionsstelle nehmen die Fibrohistiozyten und Histiozyten zu. Gegenüber der einfachen Ducreyninjektion sind aber die Veränderungen deutlich schwächer.

*Nach 4 Stunden.* Am Ort der Einspritzung läßt sich eine Vermehrung der lochkernigen Leukozyten und monozytären Formen wahrnehmen, sie ist aber viel geringer als bei der einfachen Ducreyninjektion. Dafür kommen die Histiozyten zahlreich vor.

Tabelle 2.

Zahlenverhältnis der Zellarten im Subkutangewebe (%) nach der sukzedanen Injektion von Stimin und Ducreyn in den Seitenbauch mit einem Intervall von 24 Stunden.

|                    |                    | Fibrozyten | Fibrohistiozytäre Formen | Histiozyten | Monozytäre Formen | Leukozyten |
|--------------------|--------------------|------------|--------------------------|-------------|-------------------|------------|
| Im normalen Gewebe |                    | 70,93      | 12,14                    | 12,93       | 1,75              | 2,25       |
| N. 2 Std.          | Injektionsort      | 58,00      | 17,00                    | 17,50       | 3,50              | 4,00       |
|                    | Andere Körperseite | 61,00      | 16,00                    | 15,00       | 2,50              | 1,50       |
| N. 4 Std.          | Injektionsort      | 56,50      | 14,50                    | 15,00       | 2,50              | 9,50       |
|                    | Andere Körperseite | 58,00      | 20,50                    | 16,50       | 1,50              | 3,50       |
| N. 16 Std.         | Injektionsort      | 53,50      | 9,50                     | 10,50       | 6,00              | 20,50      |
|                    | Andere Körperseite | 60,50      | 9,50                     | 18,50       | 5,50              | 6,00       |
| N. 32 Std.         | Injektionsort      | 59,00      | 17,50                    | 15,00       | 6,50              | 4,50       |
|                    | Andere Körperseite | 59,50      | 20,00                    | 15,50       | 4,00              | 1,00       |
| N. 64 Std.         | Injektionsort      | 69,50      | 13,50                    | 14,50       | 2,50              | 4,00       |
|                    | Andere Körperseite | 68,50      | 13,00                    | 12,50       | 3,50              | 2,50       |

*Nach 16 - 32 Stunden.* Am Ort der Injektion vermehren sich die Leukozyten stark, gehen aber rasch zurück.

*Nach 64 Stunden.* Die Fibrozyten sind vielerorts von sensibilisierter Form. Im Fall der einfachen Ducreyninjektion sind aber in diesem Stadium noch ziemlich reichlich Leukozyten zu sehen.

### 3. Simultane Injektion von Moxol (unverdünnt) und Tuberkulin (1 : 50.000).

Siehe hierzu Tabelle 3. Es ist zu bemerken :

*Nach 4 Stunden.* An der injizierten Stelle und in ihrer nächsten Umgebung treten Leukozyten und monozytäre Formen in ziemlich

## 130 Y. Mii: Veränderungen der Zellen im subkutanen Bindegewebe. III.

reichlicher Menge auf, die aber schnell zurückgehen.

Tabelle 3.

Zahlenverhältnis der Zellarten im Subkutangewebe (%) nach der simultanen subkutanen Moxol- und Tuberkulininjektion in den Seitenbauch.

|                    |                    | Fibrozyten | Fibrohistiozytäre Formen | Histiozyten | Monozytäre Formen | Leukozyten |
|--------------------|--------------------|------------|--------------------------|-------------|-------------------|------------|
| Im normalen Gewebe |                    | 70,93      | 12,14                    | 12,93       | 1,75              | 2,25       |
| N. 2 Std.          | Injektionsort      | 66,50      | 14,50                    | 13,00       | 4,50              | 1,50       |
|                    | Andere Körperseite | 72,50      | 12,50                    | 11,00       | 3,00              | 1,00       |
| N. 4 Std.          | Injektionsort      | 38,50      | 18,50                    | 17,50       | 12,50             | 13,00      |
|                    | Andere Körperseite | 59,50      | 12,50                    | 22,50       | 4,50              | 1,00       |
| N. 16 Std.         | Injektionsort      | 63,00      | 15,50                    | 16,00       | 5,00              | 0,50       |
|                    | Andere Körperseite | 65,00      | 14,00                    | 11,50       | 8,00              | 1,50       |
| N. 32 Std.         | Injektionsort      | 55,00      | 12,00                    | 17,00       | 10,50             | 5,50       |
|                    | Andere Körperseite | 63,00      | 15,50                    | 12,00       | 6,00              | 3,50       |
| N. 64 Std.         | Injektionsort      | 57,50      | 18,00                    | 17,00       | 7,00              | 0,50       |
|                    | Andere Körperseite | 56,50      | 22,50                    | 10,50       | 8,00              | 1,00       |
| N. 7 Tg.           | Injektionsort      | 76,00      | 12,00                    | 7,50        | 4,00              | 0,50       |
|                    | Andere Körperseite | 76,50      | 7,50                     | 9,50        | 5,50              | 1,00       |

*Nach 16 - 64 Stunden.* Nicht nur an der Injektionsstelle, sondern auch an anderen Partien nehmen die monozytären Formen an Zahl zu. Die Histiozyten kommen auch etwas vermehrt vor.

4. *Sukzedane Injektion von Moxol (unverdünnt) und Tuberkulin (1 : 50,000) mit dem Intervall von 24 Stunden.*

Siehe hierzu Tabelle 4. Die Einzelheiten sind wie folgt.

*4 Stunden nach der letzteren Injektion.* An der Injektionsstelle ist die Vermehrung der Histiozyten, monozytären Formen und Leukozyten stark.

*Nach 16 Stunden.* Die Zahl der monozytären Formen und Leukozyten nimmt ab, und zwar stärker als bei der einfachen Tuberkulininjektion, während die Histiozyten noch immer zahlreich vorhanden sind (vgl. Abb. 3 u. 4).

*Nach 32 - 64 Stunden.* Die Histiozyten sind noch etwas vermehrt vorhanden. Die monozytären Formen und Leukozyten sind

Tabelle 4.  
Zahlenverhältnis der Zellarten im Subkutangewebe (%) nach der sukzedanen subkutanen Injektion von Moxol und Tuberkulin in den Seitenbauch mit einem Intervall von 24 Stunden.

|                    |                    | Fibrozyten | Fibrohistiozytäre Formen | Histiozyten | Monozytäre Formen | Leukozyten |
|--------------------|--------------------|------------|--------------------------|-------------|-------------------|------------|
| Im normalen Gewebe |                    | 70,93      | 12,14                    | 12,93       | 1,75              | 2,25       |
| N. 2 Std.          | Injektionsort      | 74,50      | 10,00                    | 9,50        | 2,50              | 3,50       |
|                    | Andere Körperseite | 68,50      | 12,00                    | 12,50       | 6,00              | 1,00       |
| N. 4 Std.          | Injektionsort      | 48,00      | 16,50                    | 20,00       | 14,00             | 10,50      |
|                    | Andere Körperseite | 62,50      | 14,00                    | 14,00       | 7,50              | 2,00       |
| N. 16 Std.         | Injektionsort      | 51,00      | 16,00                    | 20,50       | 9,50              | 3,00       |
|                    | Andere Körperseite | 38,50      | 28,50                    | 14,00       | 11,00             | 8,00       |
| N. 32 Std.         | Injektionsort      | 70,00      | 12,50                    | 14,00       | 3,00              | 0,50       |
|                    | Andere Körperseite | 55,50      | 9,50                     | 26,00       | 6,00              | 3,00       |
| N. 64 Ste.         | Injektionsort      | 62,50      | 16,00                    | 17,00       | 3,50              | 1,00       |
|                    | Andere Körperseite | 68,50      | 12,50                    | 14,50       | 3,00              | 1,50       |
| N. 7 Tg.           | Injektionsort      | 58,50      | 15,50                    | 18,00       | 4,00              | 3,00       |
|                    | Andere Körperseite | 61,50      | 13,50                    | 11,00       | 7,50              | 6,50       |

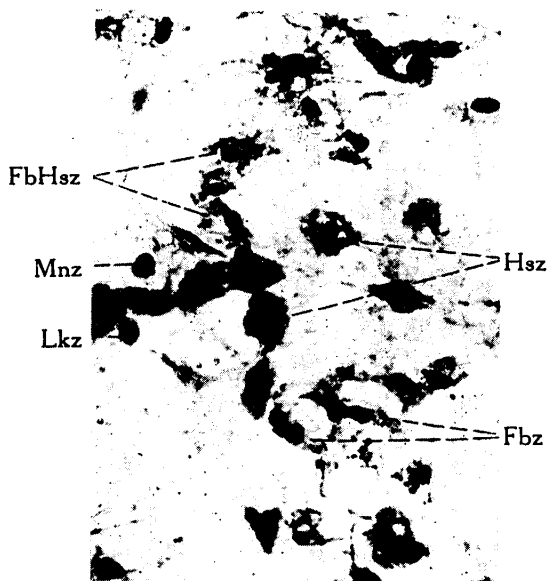


Abb. 3. 16 Stunden nach der sukzedanen Injektion von Moxol und Tuberkulin mit einem Intervall von 24 Stunden. Injektionsort. Vergr. 300X. Fbz: Fibrozyten. FbHsz: fibrohistiozytäre Formen, Hsz: Histiozyten, Mnz: monozytäre Form, Lkz: Leukozyt (lochker-nig).




Abb. 4. 16 Stunden nach der einfachen subkutanen Tuberkulininjektion. Injektionsort. Vergr. 300X. Mnz: monozytäre Formen.



aber viel weniger zu finden als bei der alleinigen Tuberkulininjektion.

### III. Zusammenfassung.

1. Bei simultaner oder sukzedaner Injektion eines Reizkörpers, Stimins, und eines Erregervakzins, Ducreyns, in das Subkutangewebe ist die dadurch hervorgerufene Entzündung weniger heftig und klingt viel rascher ab als bei einer einfachen Ducreyninjektion. Die Vermehrung der Histiozyten ist jedoch stärker.

2. Durch eine simultane und sukzedane Injektion eines Reizkörpers, Moxols, und eines Erregervakzins, Tuberkulins, wird auch die Entzündung in leichterem Grad herbeigeführt als durch eine einfache Tuberkulininjektion. Die Histiozyten vermehren sich auch im ersten Fall etwas stärker.

3. Die entzündungshemmende Wirkung des Stimins und Moxols beruht wohl darauf, daß die dadurch in einer mehr oder weniger großen Zahl mobilisierten *Histiozyten* sich der toxischen Wirkung der Vakzine widersetzen. *Die meisten Histiozyten entstehen dabei auf Kosten der Fibrozyten.*

### Literaturverzeichnis.

<sup>1</sup> Mii, Y., Veränderungen der Zellen im subkutanen Bindegewebe der Maus bei der Injektion von Arzneimitteln. I. Injektion von Moxol und Stimin. *Japan. J. of med. Sci. Anat.* 9 (1942 a). — <sup>2</sup> Derselbe, Veränderungen der Zellen im subkutanen Bindegewebe der Maus bei der Injektion von Arzneimitteln. II. Injektion von Alt-Tuberkulin, Ducreyn und Typhusvakzin. *Japan. J. of med. Sci. Anat.* 9 (1942 b). — <sup>3</sup> Möllendorff, W. u. M. v., Das Fibrozytennetz im lockeren Bindegewebe; seine Wandlungsfähigkeit und Anteilnahme am Stoffwechsel. *Z. Zellforsch.* 3 (1926). — <sup>4</sup> Möllendorff, W. v., Bindegewebestudien. V. Die Ableitung der entzündlichen Gewebsbilder aus einer dem Bindegewebe gemeinsamen Zellbildungsfolge. *Z. Zellforsch.* 6 (1927).