岡山医学会雑誌　第124巻　April 2012，pp. 59-62

症例報告

膵炎を伴った胃異所性膵の１切除例

篠浦　先*，八木孝仁，貞森　裕，松田浩明
楳田祐三，吉田龍一，佐藤太佑，内海方嗣
横道直佑，杭瀬　崇，藤原俊義

岡山大学大学院医歯薬学総合研究科　消化器外科学

Gastric aberrant pancreas with acute pancreatitis treated with surgery

Susumu Shinoura*, Takahito Yagi, Hiroshi Sadamori, Hiroaki Matsuda,
Yuzo Umeda, Ryuichi Yoshida, Daisuke Satoh, Masashi Utsumi,
Naosuke Yokomichi, Takashi Kuise, Toshiyoshi Fujiwara

Department of Gastroenterological Surgery, Okayama University Graduate School of Medicine,
Dentistry and Phamaceutical Sciences, Okayama 700-8558, Japan

We experienced a case of gastric aberrant pancreas with acute pancreatitis. The patient was a 42-year-old man. He was referred to our hospital because of epigastric pain. A CT scan and endoscopic examination revealed a gastric submucosal tumor with inflammation. His serum amylase level was high at 222 IU/l. Endoscopic ultrasonography revealed a hypoechoic mass lesion, 3 cm in diameter, at the body of his stomach. Endoscopic ultrasoundscopy-guided fine needle aspiration was performed. Pathological examination showed pancreatic tissue. So, he underwent partial gastrectomy due to gastric aberrant pancreas with pancreatitis. There are very few cases of gastric aberrant pancreas with pancreatitis on record.

キーワード：異所性膵（ectopic pancreas），迷入膵（aberrant pancreas），粘膜下腫瘍（submucosal tumor），急性膵炎（acute pancreatitis），胃（stomach）

諸　　言

胃迷入膵は胃粘膜下腫瘍として散見されるが，臨床症状を伴うことはまれである．今回われわれは，急性膵炎により発症した胃所性膵を経験したので報告する．

症例は42歳の男性で，2010年２月に食後の腹痛を主訴に近医を受診した．上部消化管内視鏡検査にて胃体下部大彎に中心陥凹を伴う粘膜下腫瘍を認めた．腹部CT検査では，胃壁に約３㎝の腫瘍を認め，胃周囲の脂肪織への炎症の波及を伴っていた．当院消化器内科にてendoscopic ultrasoundscopy-guided fine needle aspiration（EUS-FNA）を行い，組織検査にて異所性膵と診断された．その後も膵炎および腹膜炎を繰り返すため，胃部分切除を行った．切除標本の病理組織検査では悪性所見は認めなかった．膵炎を伴う異所性膵はまれであり，文献的考察を加えて報告する．

平成24年１月13日受理
*〒700-8558　岡山市北区鹿田町２－５－１
電話：086-235-7257　FAX：086-221-8775
E-mail：sshino@hotmail.co.jp

症　　例

患者：42歳，男性．

主訴：心窩部痛．

家族歴：突記すべきことなし．

現病歴：2010年２月に食後の腹痛を主訴に近医を受診した．上部消化管内視鏡検査にて胃粘膜下腫瘍を認めた．３月にも同様の腹痛発作があり，精査目的に当院へ紹介となった．入院の上，腹部CT検査，上部消化管内視鏡検査，超音波内視鏡絵検査，超音波内視鏡下の腫瘤の吸引細胞診（EUS-FNA）にて異所性膵膵炎と診断された．絶食加療にて一旦症状は軽快したが，退院後も腹部の違和感は継続していた．2010年５月に再度異所性膵膵炎となり，限局性腹膜炎も併発したため，手術加療目的に当科紹介となった．

現症：身長168.9㎝，体重73.4㎏．入院時には上腹部痛を認め，同部には軽度の圧痛を伴っていた．筋性防御は認めなかった．

入院時血液性科学所見：WBC 8,480/μl，CRP 8.13㎎/dlと炎症所見を認めた．血清アミラーゼ 222IU/l，リパーゼ114IU/lと軽度の上昇を示していた．

上部消化管内視鏡検査：胃体中部大彎前壁に約３㎝の粘膜

下腫瘍を認め，中心部には陥凹を伴っていた（図１）．

胃Ｘ線検査：胃体部大彎に bridging fold を伴うなだらかな隆起性病変を認めた（図２ａ，ｂ）．

超音波内視鏡検査：内部にのう胞部分を含む粘膜下腫瘤を認め，EUS-FNA を径胃的に行い，細胞診にて膵組織と診断された（図３ａ，ｂ）．悪性所見はなかった．また，同様に，経胃アプローチにて異所性膵病変内ののう胞のアミラーゼの測定を行ったが，41,360IU/ｌと高値を示した．

CT 検査：胃体部に一部のう胞部分を伴う造影効果のある３㎝の腫瘤を認めた（図４ａ）．また，同腫瘍周囲の腹膜の肥厚および横隔膜と肝外側区域間に液体貯留を認めた（図４ｂ，ｃ）．本来の膵臓には炎症の所見は無かった（図４ａ）．

以上の検査より，膵炎を伴った胃異所性膵と診断された．絶食により，炎症反応の正常化を待ち，手術による加療の方針とした．

手術所見：CT にて液体貯留のあった肝外側区域と横隔膜

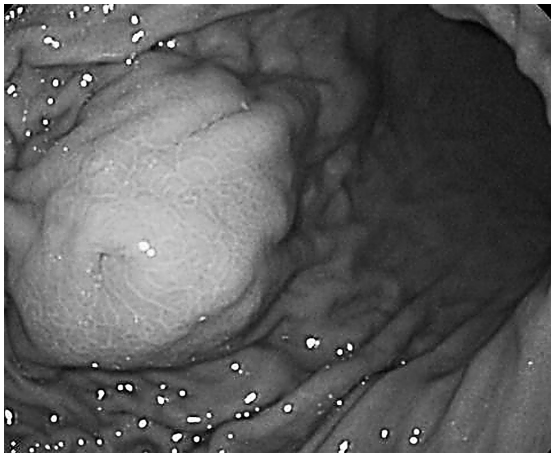

図１　上部消化管内視鏡検査
胃壁内に造影効果を伴う３㎝の腫瘍を認める．

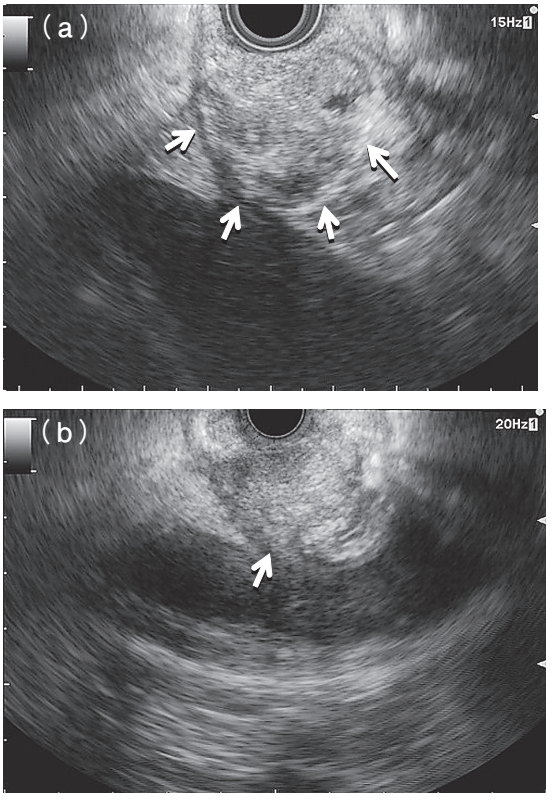

図３　胃超音波内視鏡検査
(a)　胃粘膜下に一部にのう胞を伴う腫瘍を認める．
(b)　腫瘍の一部は漿膜面にまで存在している．

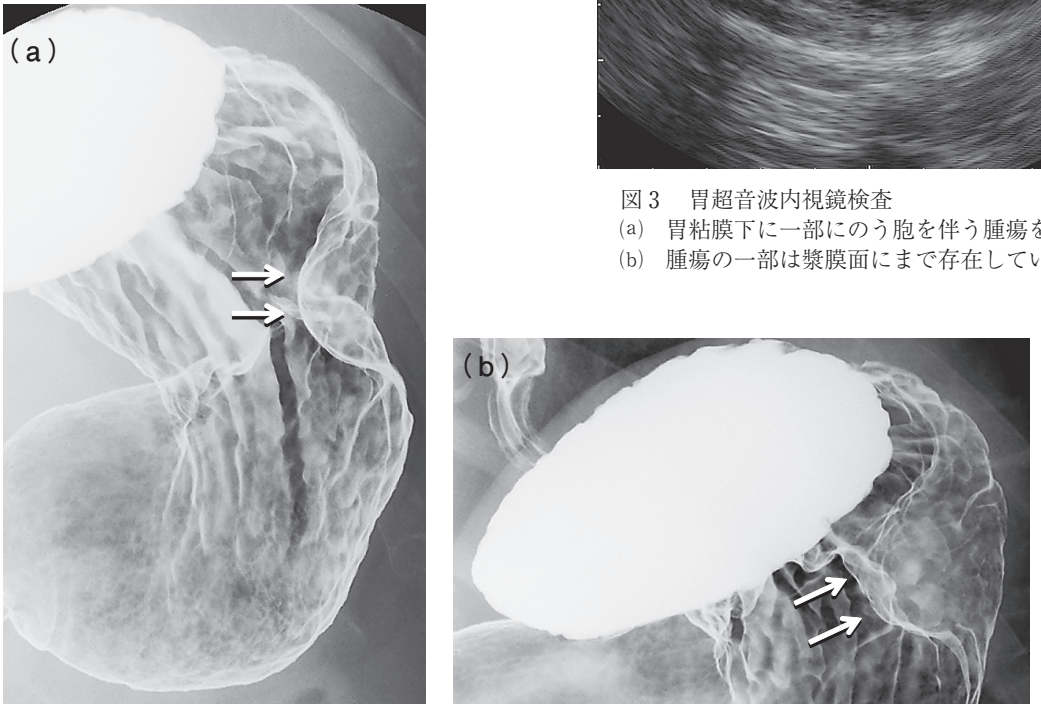

図２　胃Ｘ線検査
胃体部大彎に粘膜下腫瘍を認める．

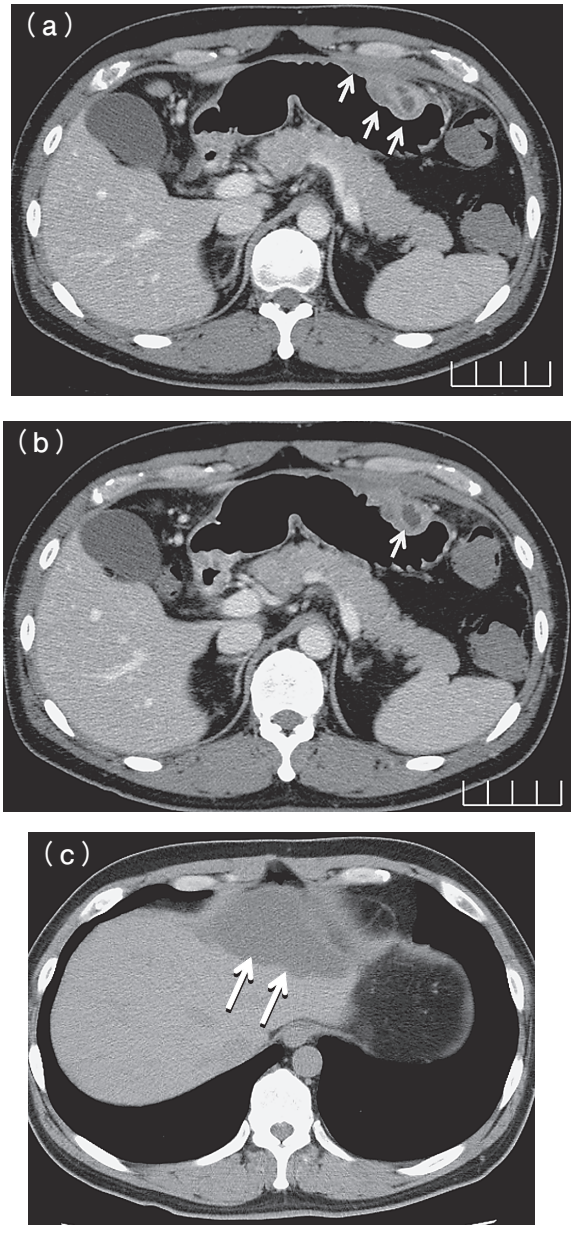

図４　腹部 CT 検査
(a)　胃壁に造影効果を伴う３cmの腫瘤を認める．腫瘤周囲には炎症所見を認める．膵臓には炎症所見はない．(b)　腫瘤内にのう胞性部分を認める．(c)　肝外側区域と横隔膜との間に炎症にともなうと思われる液体貯留を認める．

間には限局性の腹膜炎の所見で，異所性膵からくる膵炎に伴う変化と考えられた．胃体部大彎前壁に腫瘍を認め，同部を全層性に部分切除を行った．

切除標本所見：腫瘤は2.0×1.7cm，中心部分に陥凹を認める粘膜下腫瘍で，周囲の胃壁は炎症性に肥厚していた．炎症時に腹部 CT 検査と超音波内視鏡検査で指摘されたのう胞の所見は認めなかった．

病理組織検査所見：腫瘤内に腺房細胞，導管，ランゲルハンス島を認め，Heinrich Ⅰ型と診断された．組織学的には膵炎の所見はなかった．悪性所見はなかった（図５ａ，ｂ）．

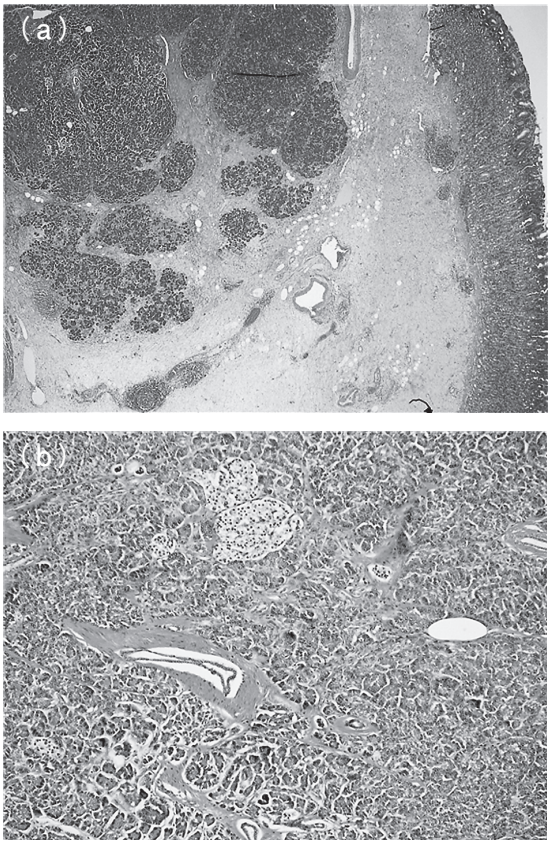

図５　病理組織検査
(a)　H.E. 染色×２，(b)　H.E. 染色×10

術後５日目から食事開始し，術後10日で退院となった．現在無症状にて外来通院中である．

考　　察

異所性膵は本来の膵臓と連続性のない異所性に存在する膵組織と定義され，消化管（胃，十二指腸，小腸）に好発する．偶然発見されても経過観察となる場合が多いが，本症例のように症状を有するものや，悪性が疑われるものは外科的治療の適応となる．

胃切除例における異所性膵の頻度は0.25～0.93％と報告されている[1]．また，胃における迷入膵の発生部位は幽門前庭部が88％，体部に12％[2]との報告がある．

異所性膵の組織分類としては，一般に Heinrich 分類[3]が用いられ，Ⅰ型は正常膵の構成組織の腺房細胞，導管，ランゲルハンス島が揃っているものである．Ⅱ型は腺房細胞，導管を認め，ランゲルハンス島を欠くもので，Ⅲ型は導管のみからなるものである．頻度はⅠ型が38.8％，Ⅱ型が52.5％，Ⅲ型が9.0％と報告されている[1]．

表１　急性膵炎を伴う胃異所性膵症例

No	Author	Year	Age	Sex	Size (cm)	Diagnostic method	Serum Amylase (IU/ l)	Type of Heinlich
1	Takebayashi[9]	1986	35	M	0.8	operation		I
2	Matsushita[10]	1997	33	M	2.0	operation	32	unknown
3	Hirasaki[4]	2005	32	M	3.0	EUS	262	unknown
4	Inoue[11]	2007	15	F	2.5	operation	112	II
5	Satoh[12]	2009	43	M	10.0	operation	84	I
6	Kishino[13]	2010	29	M	2.0	operation	135	I
7	our case		42	M	3.0	EUS-FNA	222	I

医学中央雑誌で，胃，異所性膵（迷入膵），膵炎を，MEDLINE で gastric aberrant pancreas，pancreatitis をキーワードとして検索したところ，症例報告は本例を含め７症例であった（表１）．男性６例，女性１例で，平均年齢は32.7歳であった．全例が腹痛を主訴としていた．有症時の血清アミラーゼの上昇を５例に認めた．最終診断方法としては，手術が最も多かったが，本例も含め２例で EUS が有効であった．血清アミラーゼ値や EUS の詳細な検討で異所性膵は診断可能であり，EUS-FNA は必ずしも必要はない[4]という意見もあり，その正診率は50～80％[5-7]と必ずしも高くはない．ただ，３cm以上の大きさの異所性膵は腺癌との関連もあるとの報告[8]もある．本症例は CT にて直径約３cmと境界病変であったこともあり，EUS-FNA を行った．胃異所性膵の確定診断を得，さらに悪性所見のないことを確認の上で手術に臨むことができた．術後の病理組織検査では，本腫瘍は，腫瘍内に腺房細胞，導管，ランゲルハンス島を認め，Heinrich Ⅰ型と診断された．異所性膵の組織検査では HeinrichⅡ型が最も多いとされる[1]が，今回の検索では膵炎を伴う異所性膵においては，組織検査の記載のある５例中４例が Heinrich Ⅰ型であった．また，本症例では，組織検査上明らかな膵炎の所見はなかったが，術後において，腹痛や膵炎の出現は皆無であり，有症状時の CT 検査における胃腫瘤周囲の炎症所見と，血液生化学検査でのアミラーゼの上昇から，臨床的に，今回の腹痛の原因は，胃異所性膵に発生した膵炎であると考えられた．

結　　語

膵炎を呈した異所性膵の１例を経験した．

文　　献

１）山崎裕史，大西信行，寺田紀彦：胃切除にみられた迷入膵の臨床病理学的検討．消化器外科（1991）14，462-467．

２）山崎裕史：胃壁内迷入膵65例の臨床病理学的検討．臨床病理（1990）12，1387-1391．

３）Heinrich H：Ein Beitrag zur Histologie dessegen akzessorisschen Pankreas. Virchow Arch Path Anat (1909) 198, 559-562.

４）Shoji Hirasaki, Masahito Tanimizu, Toshikazu Moriwaki, Junichirou Nasu： Acute pancreatitis occurring in gastric aberrant pancreas treated with surgery and proved by histological examination. Internal Medicine (2005) 44, 1169-1173.

５）Wiersema MJ, Wiersema ML, Khusro Q, Cramer HM, Tao LC：Combined endosonography and fine-needle aspiration cytology in the evaluation of gastrointestinal lesions. Gastrointest Endosc (1994) 40, 199-206.

６）Giovannini M, Seitz JF, Monges G, Perriier H, Rabbia I：Fine-needle aspiration cytology guided by endoscopic ultrasonography；results in 141 patients. Endoscopy (1995) 27, 171-177.

７）Wiersema MJ, Vilmann P, Giovannini M, Chang KJ, Wiersema LM：Endosonography-guided fine-needle aspiration：diagnostic accuracy and complication. Gastroenterology (1997) 112, 1087-1095.

８）池永雅一，小林研二，蓮池康徳，池田雅弘，吉川宣輝：嚢胞形成をきたした巨大な胃迷入膵の１切除例．日消誌（1997）94，398-401．

９）竹林治朗，橋本訓招：胃迷入膵の膵炎に関連したと思われる消化管出血の１例．Gastroenterol Endosc (1986) 28, 807-811.

10）Matsushita M, Hajiro K, Takakuwa H：Acute pancreatitis occurring in gastric aberrant accompanied by paralytic ileus. Am J Gastroenterol (1997) 92, 2121-2122.

11）井上　健，金政秀俊，井上香織，松本匡史，牧　和夫，梶田芳弘，光藤章二，片岡慶正，岡上　武：上腹部痛にて発症し，内部に膵石を伴った胃異所性膵の１例．Gastroenterol Endosc (2007) 49, 2991-2997.

12）佐藤正幸，椎葉健一，藤谷恒明，酒井謙次，角川陽一郎，山並秀章：迷入膵の膵炎の１例：日消外会誌（2009）42，1384-1389．

13）岸野麻衣子，村田洋子，中村真一，小熊英俊，谷口清章，大木岳志，春山浩美，水野謙治，小西洋之，喜多村陽一，山本雅一，白鳥敬子，他：上腹部痛を伴い，経過中に増大した胃迷入膵の１例：胃と腸（2010）45，567-574．