岡山医学会雑誌　第124巻　August 2012，pp. 149-153

症例報告

術前診断し得た大網裂孔ヘルニアの一例
― 本邦報告203例の臨床病理学的検討 ―

木村裕司*，岩川和秀，西江　学，稲垣　優，
岩垣博巳

国立病院機構福山医療センター　外科

A case of strangulated ileus caused by transomental hernia with reference to previously reported cases

Yuji Kimura*, Kazuhide Iwakawa, Manabu Nishie, Masaru Inagaki, Hiromi Iwagaki

Division of Gastroenterological Surgery, National Hospital Organization Fukuyama Medical Center, Hiroshima 720-8520, Japan

Transomental hernia often develops into strangulated ileus. We report on an 81-year-old man with strangulated ileus due to transomental hernia, diagnosed preoperatively by abdominal CT. The patient was referred to our surgical division because of progressive abdominal pain and vomiting. He had no history of laparotomy. An abdominal CT scan showed dilated small intestinal loops with intraluminal air and strangulated small intestinal loops with engorged mesenteric vessels. We diagnosed this as a strangulated internal hernia due to transomental hernia and conducted an emergency laparotomy. The jejunum had herniated through an abnormal hiatus of the greater omentum to the peritoneal cavity. The strangulated intestinal loop, about 15 cm long, was released and the postoperative course was uneventful. In the absence of a previous laparotomy, the differential diagnosis of intestinal obstruction should include internal hernia. An abdominal CT scan is useful for the preoperative and prompt diagnosis of transomental hernia.

キーワード：大網裂孔ヘルニア（transomental hernia），絞扼性イレウス（strangulated ileus）

緒　　言

症例は81歳の男性．開腹手術の既往なし．腹痛，嘔吐を主訴に当院内科を受診し，腹部単純X線で上腹部に小腸ガス，腹部CTで小腸の拡張とclosed loop像を認め，絞扼性イレウスの診断で外科紹介となった．CT上，横行結腸の腹側で拡張した小腸と，ヘルニア門の存在を示唆する腸間膜血管の収束像も認め，大網裂孔ヘルニアによる絞扼性イレウスと当科で診断し，緊急開腹手術を施行した．Treitz靭帯より3㎝の部位から15㎝の空腸が大網裂孔に嵌頓し絞扼していた．大網を切離し裂孔を開放したところ，絞扼腸管の色調が回復したために腸管切除は施行しなかった．経過は良好で術後10日目に退院した．大網裂孔ヘルニアは比較的稀な疾患であるが，開腹既往のないイレウス患者には鑑別すべき疾患と思われる．

平成24年4月10日受理
*〒720-8520　広島県福山市沖野上町4-14-17
電話：084-931-3969　FAX：084-931-3969
E-mail：errudertgern19@hotmail.co.jp

症　　例

患　者：81歳，男性．

主　訴：上腹部痛，嘔吐．

既往歴：慢性閉塞性肺疾患（在宅酸素療法導入中），肺小細胞癌（放射線化学療法にて完全寛解），下肢静脈血栓症（ワーファリン内服中）あり．開腹手術の既往なし．

家族歴：特記事項なし．

現病歴：慢性閉塞性肺疾患，肺小細胞癌で当院呼吸器内科通院中であった．2009年11月突然の上腹部痛，嘔吐があり当院内科外来を受診し，イレウスの診断で同日外科紹介となった．

転科時現症：身長163㎝，体重67㎏，体温35.3℃，血圧160/112㎜Hg，脈拍108bpm，$SpO_2$95％（$O_2$21），腹部は軟で軽度膨満あり，上腹部を中心に圧痛，反跳痛を認めたが，明らかな筋性防御は認めなかった．腸雑音は軽度亢進していた．

転科時検査所見：白血球数8,200/μl，CRP 1.27㎎/dlと軽度炎症反応を示し，ワーファリン内服による線溶系亢進が認められた（表1）．

表１　入院時血液生化学検査所見

Peripheral test			Blood chemistry			動脈血 gas		
WBC	8,200	/μL	CK	59	IU/L	pH	7.446	
Neu	80.6	%	TP	6.8	g/dL	PO_2	64.2	mmHg
Ly	15.1	%	Alb	3.8	g/dL	PCO_2	35.5	mmHg
Eo	0.5	%	AST	19	IU/L	HCO_3^-	24.7	mmol/L
Mo	3.7	%	ALT	12	IU/L	BE	0.9	
Ba	0.1	%	LD	289	IU/L	乳酸	1.1	mmol/L
RBC	3.98×10^6	/μL	ALP	229	IU/L			
Hb	13.1	g/dL	γ-GT	34	IU/L			
Hct	39.8	%	Ch-E	219	IU/L			
PLT	213,000	/μL	AMY	93	IU/L			
Coagulation test			T-Bil	1.2	mg/dL			
APTT	45.2	秒	Cre	0.94	mg/dL			
PT	45.9	秒	BUN	20	mg/dL			
PT 活性値	18	%	BS	105	mg/dL			
PT-INR	3.01		Na	141	mmol/L			
			K	3.9	mmol/L			
			Cl	104	mmol/L			
			CRP	1.27	mg/dL			

図１　腹部単純Ｘ線写真（立位）
上腹部中心に小腸ガス像認める．

腹部単純Ｘ線検査：上腹部中心に小腸ガスを認めた（図１）．
腹部 CT 検査：横行結腸の腹側に拡張した小腸と，ヘルニア門の存在を示唆する腸間膜血管の収束像を認め，大網裂孔ヘルニアによる絞扼性イレウスと診断した（図２）．

下肢静脈血栓症の既往があったために，当院循環器内科にて下大静脈フイルターを挿入後に，緊急開腹手術を施行した．

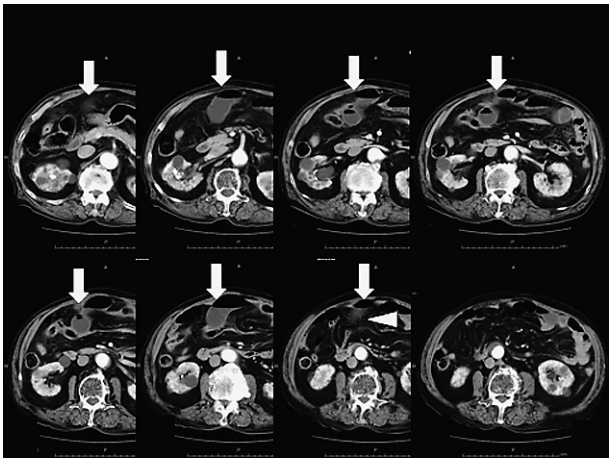

図２　腹部 CT 写真
横行結腸の腹側に，closed loop を形成し拡張した小腸を認める（⇩）．腸間膜血管の収束像を認める（◁）．

手術所見：上腹部正中切開で開腹すると，直下に暗赤色に変色した絞扼腸管を認めた（図３ａ）．絞扼腸管は Treitz 靭帯より３㎝の部位から大網の長径２㎝の異常裂孔に背側から腹側に嵌入した15㎝の空腸であった（図３ｂ）．大網の異常裂孔を少し切離しヘルニア門を拡げたところ，絞扼腸管は開放された（図３ｃ）．異常裂孔は全切離した．絞扼腸管の色調が回復したために腸管切除は行わず手術を終了した．

術後経過：合併症なく，術後10日目に退院した．

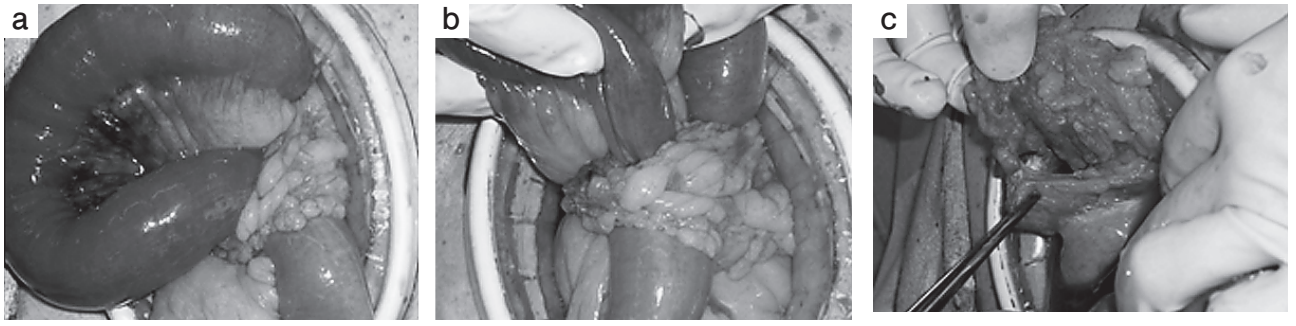

図３　術中写真
ａ：開腹部直下に絞扼腸管を認めた．ｂ：空腸が大網を貫通する形で存在．Treitz 靱帯より約３cmから15cmの空腸が内ヘルニアとなり嵌頓，絞扼されていた．ｃ：絞扼空腸を解除．大網に径約２cmの異常裂孔を認めた．

考　　察

内ヘルニアとは Steinke[2] による「a herniation of a viscus into an unusually large fossa, fovea or foramen within the body cavity（体腔内の異常に大きい窪み，窩，裂孔の中に臓器（主として腸管）が嵌入する状態）」の定義が一般に引用されており，手術により形成された裂孔への臓器の嵌入は除外されている．その中で，大網裂孔ヘルニアは大網の欠損部に腸管が嵌入することにより発症する内ヘルニアであり，本邦の内ヘルニア359例（1902-1994）の集計によると，大網裂孔ヘルニアは8.9％を占めるに過ぎない[2]．欧米では内ヘルニアは腹膜窩ヘルニアと異常裂孔ヘルニアに分類され[2]，大網裂孔ヘルニアは「腸管が大網後方より裂孔を通って前方に脱出し，この裂孔部分で腸管が狭窄され閉塞や絞扼を来たしたもの」とされ，異常裂孔ヘルニアに分類されている．欧米の概念に対し，本邦では大網の裂隙を通り網嚢内に脱出する網嚢ヘルニア症例も大網裂孔ヘルニアに含める．本邦では大網裂孔ヘルニアは山口により腸管の嵌入様式によりＡ，Ｂ，Ｃ0，Ｃ1，Ｃ2の５タイプに分類されているが[3]（図４），Ａ型（transomental hernia）及びＢ型（transepiploic hernia）をⅠ型とし，Ｃ型（omental bursa hernia）をⅡ型とする単純な分類法が実用的とする考えもある[4]．

大網裂孔ヘルニアの本邦報告例は1953年の初報告以来[5]，医学中央雑誌および関連文献より集計すると，自験例を含めて203例であった[6-20]（表２）．男女比は114：89とやや男性に多く，年齢は４歳から95歳と幅広く分布し，平均年齢は56.2歳であった．　腸管の嵌入様式分類ではＡ型が120例と最も多く，次いでＣ型が72例であった．Ｂ型も腸管が嵌入すると想定された１つの経路であるが，実際のところ網嚢を貫通する形でのヘルニアは本邦では未報告である．大網裂孔ヘルニアの成因は先天性と後天性に分類され，前者は大網の形成不全，横行結腸と大網との癒合異常が原因

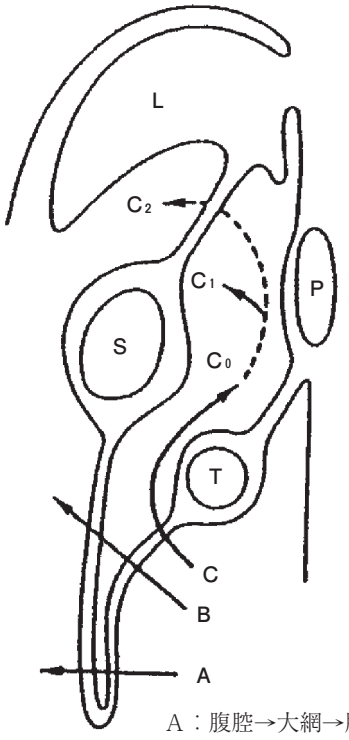

Ａ：腹腔→大網→腹腔
Ｂ：腹腔→網嚢→腹腔
Ｃ：腹腔→網嚢（Ｃ0）
→網嚢→ Winslow 孔→腹腔（Ｃ1）
→網嚢→小網→腹腔（Ｃ2）

図４　大網裂孔ヘルニア腸管嵌入様式（山口の分類）

とされ，比較的若年者に多く[21]，山口のＣ型に相当する．一方，後者は外傷・炎症・加齢による大網の癒着，るい痩・ステロイド投与等による大網の萎縮性変化等の環境因子を受けやすい高齢者に多く[22]，山口分類Ａ型に相当するものが多い[19]．事実，今回の203例の検討では，Ａ型は平均61.7歳，Ｃ型は平均41.7歳であった．上記，先天的・後天的要因により大網に裂隙が既に形成されているか，あるいは容易に形成し得る状態に，腸管蠕動の亢進や腹圧の上昇を契

表２　大網裂孔ヘルニア本邦報告例（自験例含む）

Age：average（range）	56.2（4-95）years			
Gender	male	114		56%
	female	89		44%
Previous episode of laparotomy	yes	23		11%
	none	180		89%
Preoperative WBC count	＜10,000/μl	33		16%
	＞10,000/μl	73		36%
	unknown	97		48%
Preope-diagnosis				
Yes		18		9%
	A		11	6%
	B		0	0%
	C		7	3%
No		185		91%
Herniation Types	A	120		59%
	B	0		0%
	C	72		36%
	C 0		40	20%
	C 1		2	1%
	C 2		30	15%
	unknown	11		5%
Herniated Organ	small intestine	186		92%
	colon	6		3%
	unknown	11		5%
Number of foramen	single	118		58%
	multiple	12		6%
	unknown	73		36%
An average size of the major axis of foramen（range）	3.3（1～13）cm			
Length of strangulated intestine average（range）	66.8（4～300）cm			
Surgical procedure	intestinal resection	77		38%
	no intestinal resection	114		56%
	unknown	12		6%

機として大網裂孔ヘルニアが発症するものと考えられる．自験例は81歳，Ａ型，高齢で，先天性を疑う所見は認められず，後天的な要因が強いと推定された．

嵌入臓器については小腸が186例（92%）で圧倒的に多く，大腸は６例とまれであった．また，開腹歴については既往がないものが180例（88.7%）と大部分で，裂孔の数については単孔例が118例，多孔例が12例と単孔例が多かった．裂孔の長径の平均は3.3cm，絞扼腸管長の平均は66.8cmであった．白血球数が10,000/μl以下の症例は33例，10,000/μl以上は73例で，白血球数増加症例の方が多かった．また，腸管切除は77例，非切除は114例で，若干非切除が多かった．腸管壊死は裂孔の大きさと嵌入腸管の長さが関係する．嵌入腸管が長い症例では根部での捻転が起きやすく，また，腸管自体の重さで絞扼が生じやすいと推定される．腸切除と年齢との関係では，腸切除症例の方が平均年齢が高い傾向にあると報告されているが，これは高齢者においては理学的所見や自覚症状が乏しいために手術決定が遅れる傾向にあること，加齢による腸管血流の低下・腸管壁の脆弱化の要因が示唆されている．自験例は高齢で，裂孔は２cmと平均値より狭かったが，嵌入腸管長が15cmと比較的短かったために強い絞扼は免れたものと考えられる．

一般に大網裂孔ヘルニアは術前診断が困難とされる．本

邦報告203例中，術前診断された報告例はＡ型は自験例を含め11例のみであり，Ｃ型の７例を含めても計18例（8.9%）に過ぎず，多くの症例で腸閉塞の診断のみで開腹手術が行われている．大網裂孔ヘルニアの術前診断ではCTが有用とされ，Ａ型ではCTで本来大網の背側に位置すべき小腸が上行・横行結腸の腹側に存在する位置関係，並びに，捻転部に向かって伸展した腸間膜血管の収束像等が診断根拠とされ，自験例においても同様な所見が得られた．一方，Ｃ型の根拠は網嚢内に嵌入した腸管の存在が診断根拠となる[9,12,23]．小腸造影では，Ａ型は２カ所の狭窄部位が重なり合い，同狭窄部位が移動する所見が有用となる．Ｃ型は通過障害を来たしているループ像と，狭窄部位が胃大彎側寄りに存在するのが一つの診断根拠となる[8]．近年，腹腔鏡が内ヘルニアの診断に有用であるばかりではなく，嵌入腸管が壊死を起こしていなければ腹腔鏡下に大網裂孔ヘルニアも整復可能であるとする報告も散見される[13,18,19,20]．

大網裂孔ヘルニアの本邦報告203例を検討したが，確定診断に至らず手術となる率が91.1%と高率であることが明らかとなった．同疾患の予後は比較的良好であるが，短時間のうちに腸管壊死を発症し死亡に至る事例もあるため[24]，開腹歴のない腸閉塞症例の場合には，まず内ヘルニアを鑑別診断としてあげ，緊急CT画像にて上記の所見の有無を読影し術前診断に努めることが肝要である．本症と確定診断できない場合でも，絞扼性イレウス併発の有無については的確に早期診断し手術時期を逸しないことが最優先課題となるが，そのためには腹腔鏡を用いた診断・治療が今後積極的に試みるべき手技であると考える．

結　　語

絞扼性イレウスを呈した大網裂孔ヘルニアの１例を経験し，併せて本邦報告例を臨床的に検討した．上腹部主体に所見を有する開腹既往歴のないイレウス患者においては，大網裂孔ヘルニアを鑑別診断としてあげる必要があり，緊急腹部CTを注意深く読影することで術前診断が可能となり，速やかな手術適応の決定がなされることが示唆された．

文　　献

1）Stewart JOR：Transepiploic hernia．Br J Surg（1962）49，649-652.
2）Steinke CR：Internal hernia．Arch Surg（1932）25，909-925.
3）山口　隆：大網列隙内Ｓ状結腸嵌入の１例．臨外（1978）33，1041-1045.
4）沖永功太，加藤正久：ヘルニアのすべて．ヘルス出版，東京（1995）pp 279-287.
5）土生龍郎：内嵌頓による腸閉塞の１例．日医大誌（1953）12，272-273.
6）小谷尚克，関川浩司：互いに異なる病態を呈した大網裂孔ヘルニアの２症例．大原年報（1992）35，55-60.
7）小林達則，毛利　宰，藤井喬夫：大網裂孔ヘルニアの１例．臨外（1994）49，1501-1505.
8）野本一博，齊藤寿一，吉田　徹：内ヘルニアと術前診断し得た大網裂孔ヘルニアの１例．日臨外会誌（2000）61，193-197.
9）高田知明，吉田秀明，塚田守雄，奥芝俊一，加藤紘之：術前診断し得た高齢者の大網裂孔ヘルニアの１例．日消外会誌（2001）34，244-248.
10）土田知史，米山克也，佐々木一嘉，神　康之，笠原彰夫，足立広幸，韓　仁燮，藤井慶太，鹿原　健，岩崎博幸：腹腔鏡が診断に有用であった大網裂孔ヘルニア嵌頓の１例 ― 本邦報告188例の集計 ―．日消外会誌（2004）37，440-445.
11）道免寛充，松本　譲，児嶋哲文，平口悦郎，小西和哉，村上貴久：腹腔鏡下に診断し整復し得た大網裂孔ヘルニア嵌頓の１例．日消外会誌（2006）39，363-366.
12）渡邉　純，高橋正純，望月康久，杉田　昭，嶋田　紘：術前診断にCTが有用であった大網裂孔ヘルニア嵌頓の１例．日臨外会誌（2007）68，2881-2884.
13）篠田雅央，吉松軍平，根本紀子，白相　悟，高舘達之，新谷史明：腹腔鏡補助下に治療したMeckel憩室嵌入大網裂孔ヘルニア嵌頓の１例．日臨外会誌（2007）68，1326-1330.
14）高橋　聡，田宮洋一：数年間にわたり腸閉塞を繰り返した大網裂孔ヘルニア嵌頓の１例．日臨外会誌（2007）68，702-705.
15）藤原立樹，倉持純一，星野直明，小野千尋，西岡良薫，西村久嗣：術前診断し得た大網裂孔ヘルニアの１例．日臨外会誌（2007）68，3110-3114.
16）内藤浩之，佐々木秀，小林　健，橋詰淳司，中川直哉，立本直邦：術前診断した大網裂孔ヘルニアの５例．日臨外会誌（2008）69，687-691.
17）古元克好，水野　礼，森　友彦，伊藤大輔，江下恒統，小切匡史：大網裂孔ヘルニアによる腸閉塞を来たした成人腸回転異常症の１例．日消外会誌（2008）41，553-557.
18）松原　毅，田原英樹：腹腔鏡が有用であった開腹歴のない大網，横行結腸間膜によるイレウスの１例．日臨外会誌（2008）69，1687-1690.
19）舛田誠二，藤村昌樹，佐藤　功，弓場孝郁，沖田充司，高原秀典：術前診断のもと腹腔鏡下に修復した大網裂孔ヘルニアの１例．日臨外会誌（2009）70，3694-3698.
20）関根和彦，松本松圭，清水正幸，林　　忍，江川智久，長島　敦：ソケイヘルニア術中の経ヘルニア嚢的腹腔鏡で診断された大網裂孔ヘルニアの１例．日臨外会誌（2009）70，1516-1519.
21）Svane S：Trans-omental（Trans-epiploic）hernia．Report of two cases associated with intestinal obstruction．Acta Chir Scand（1964）127，681-684.
22）Mock CJ，Mock HE：Strangulated internal hernia associated with trauma．Arch Surg（1958）77，881-886.
23）George W：Holmes Lecture．CT of small-bowel obstruction．Am J Roxentgenol（1994）162，881-886.
24）小野田一男，坪井圭之助，浜中雄二：内ヘルニア５例の経験．外科治療（1977）36，385-391.