岡山医学会雑誌　第124巻　April 2012，pp. 63-66

症例報告

S-1/CDDP 術前化学療法により組織学的 CR が得られた幽門狭窄合併進行胃癌の１例

西崎正彦[a]*，藤原康宏[b]，丁田泰宏[b]，金澤　卓[b]，
二宮基樹[b]，藤原俊義[a]

[a]岡山大学大学院医歯薬学総合研究科　消化器外科学，[b]広島市立広島市民病院　外科

Pathological complete response of advanced gastric cancer with pyloric stenosis to neoadjuvant S-1/CDDP chemotherapy：A case report

Masahiko Nishizaki[a]*, Yasuhiro Fujiwara[b], Yasuhiro Chouda[b], Takashi Kanazawa[b], Motoki Ninomiya[b], Toshiyoshi Fujiwara[a]

[a]Department of Gastroenterological Surgery, Okayama University Graduate School of Medicine, Dentistry and Pharmaceutical Sciences, Okayama 700-8558, Japan,
[b]Department of Surgery, Hiroshima City Hospital, Hiroshima, 730-8518, Japan

A 59-year-old man with epigastric discomfort and anorexia was referred to our hospital. Endoscopy revealed a type 3 advanced gastric cancer with pyloric stenosis diagnosed as a poorly differentiated adenocarcinoma in the biopsy specimens. A gastrojejunal bypass operation was performed because of direct invasion to the pancreas. The patient was treated by three courses of neoadjuvant chemotherapy with S-1/CDDP. Follow-up abdominal CT scan revealed that the primary tumor had become smaller, suggesting that a partial response had been achieved. Distal gastrectomy with D2 lymphadenectomy was performed. The histopathological examination showed no residual cancer cells in the primary lesion or dissected lymph nodes. Final chemotherapy efficacy was evaluated as Grade 3. The patient was treated with S-1 for one year after the gastrectomy and lymphadenectomy and has been followed up for 18 months without evidence of recurrence.

キーワード：幽門狭窄（pyloric stenosis），進行胃癌（advanced gastric cancer），S-1/CDDP，術前化学療法（neoadjuvant chemotherapy），組織学的 CR（pathological CR）

緒　　言

経口摂取困難となった幽門狭窄を伴い周囲臓器に浸潤を来している高度局所進行胃癌の治療方針決定には苦慮することが多い．今回我々は膵・横行結腸間膜に浸潤のある幽門狭窄合併進行胃癌に対し，胃空腸吻合術を先行し，S-1/CDDP 術前補助化学療法（neoadjuvant chemotherapy：NAC）により組織学的完全奏功（complete response：CR）が得られた１例を経験したので，文献的考察を加えて報告する．

症　　例

患　者：59歳，男性．

主　訴：心窩部不快感・経口摂取困難．

平成24年１月30日受理
*〒700-8558　岡山市北区鹿田町２－５－１
電話：086-235-7257　FAX：086-221-8775
E-mail：nishi-m3@cc.okayama-u.ac.jp

既往歴：特記事項なし．

家族歴：特記事項なし．

現病歴：３ヵ月で約15kgの体重減少あり．当院初診の約１ヵ月前より心窩部不快感あり，２週間前より経口摂取困難となり近医受診し上部消化管内視鏡検査を施行．胃角部から前庭部にかけ全周性の潰瘍性病変を認め当院に紹介となった．

現　症：結膜に貧血，黄疸は認めず．表在リンパ節触知せず．上腹部正中に可動性不良の手拳大の腫瘤を触知した．

上部消化管内視鏡検査：前庭部に全周性の３型の腫瘤を認め幽門狭窄を呈していた（図１ａ）．粘膜の不整・発赤は胃体中部まで及んでいた．生検では group 5，poorly differentiated adenocarcinoma と診断された．

腹部 CT 検査：前庭部を中心に内腔を狭窄している腫瘤像を認め，周囲の毛羽立ち像と膵頭部との境界が不明瞭で膵浸潤を疑う所見であった（図２ａ）．十二指腸への腫瘤の突出もあり十二指腸浸潤も否定できなかった．領域リンパ節転移も疑われた．

治療経過：以上より臨床病期 T4b(Panc)N2M0，stageⅢC

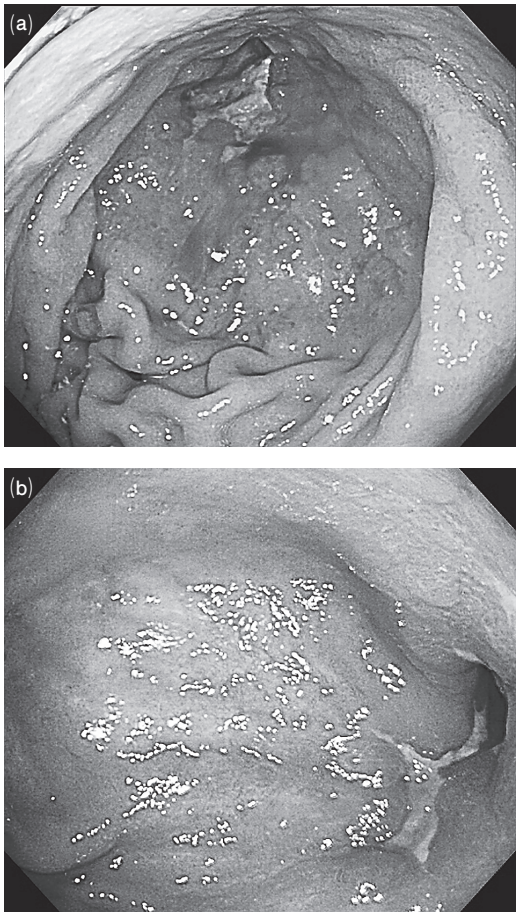

図１　上部消化管内視鏡検査
(a)NAC 前，幽門狭窄を伴う３型胃癌を認めた．
(b)NAC 後，腫瘍の縮小と狭窄の改善を認めた．

（胃癌取扱い規約第14版[1]）と診断した．低栄養状態であり膵頭十二指腸切除は危険性が高いため，栄養状態の改善と NAC を目的とした胃空腸吻合術を施行した．手術所見では前庭部を中心とした全周性腫瘤は大弯前壁側に漿膜浸潤を認め，リンパ節転移と一塊となり横行結腸間膜前葉に浸潤していた（図３ａ）．また，横行結腸間膜後葉側はTreitz 靱帯近傍に癌膿を形成していた（図３ｂ）．また膵との可動性は不良であり膵浸潤を認めた．胃体中部まで壁肥厚を認めたため，胃体上部大弯前壁に Billroth Ⅱ法で胃空腸吻合術を施行し，Braun 吻合を追加した．術後経過は良好で食事摂取も可能となり，２週間で BMI 16.5kg/㎡から17.9kg/㎡へと栄養状態も急速に改善したため，NAC として S-1/CDDP 併用療法（S-1：120mg/day ３週投与２週休薬，CDDP：60mg/㎡を day 8 に点滴静注の５週１コース）を開始した．S-1/CDDP 療法の有害事象では１コース目に CTCAE v4.0の grade 1 の Cr 上昇，３コース終了時点で grade 2 の貧血を認めた．腫瘍マーカーの有意な増減は認めなかった（表１）．３コース終了後の上部消化管内視鏡検査では周堤が著明に縮小し，狭窄部の内腔を確認することができた（図１ｂ）．腹部造影 CT 検査では胃壁肥厚の改善と毛羽立ちの消失，領域リンパ節の縮小，腫瘍と膵との境界が確認できた（図２ｂ）．効果判定は PR であり術前治療後の腫瘍評価では ycT3N1M0，stageⅡＢであった．

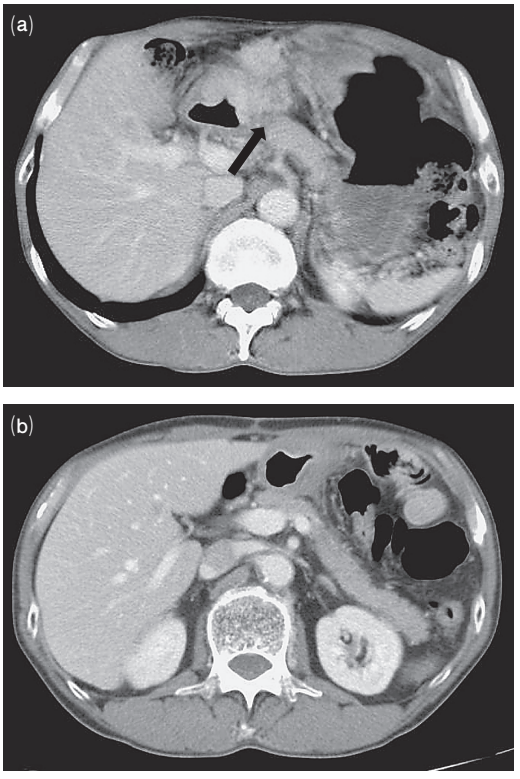

図２　腹部 CT 検査
(a)NAC 前，膵浸潤を疑う所見であった．(b)NAC 後，腫瘍の縮小と毛羽立ち像の消失を認めた．

手術所見：腫瘍は縮小していたが，壁硬化は残存していた．明らかな腹膜播種，肝転移は認めなかった．腹腔洗浄細胞診を提出し陰性を確認した．胃大弯後壁と横行結腸間膜とは固着していたが，中結腸動静脈は温存が可能で，横行結腸間膜を Treitz 靱帯右側まで合併切除した．膵体部の被膜は繊維性に肥厚していたが，膵実質を肉眼的に損傷することなく膵被膜切除で腫瘍部の遊離が可能であった．大網切除，網嚢切除を行った．十二指腸浸潤も肉眼的には陰性であった．型のごとくＤ2 リンパ節郭清を行い，胃空腸吻合部を温存しその幽門側で胃切除とした（図４）．

切除標本：胃角から幽門前庭部にかけ壁の肥厚を認めた．潰瘍瘢痕，粘膜の発赤も残存していた（図５）．切除リンパ節は有意な腫大を認めなかった．

病理組織学的検査：漿膜下組織まで線維増生を認めるが明らかな腫瘍細胞の残存は認めなかった（図６）．切除リンパ節にも線維増生を認めたが癌転移巣は認めず，化学療法の組織学的効果は grade 3 と診断され，ypT0N0M0であった．

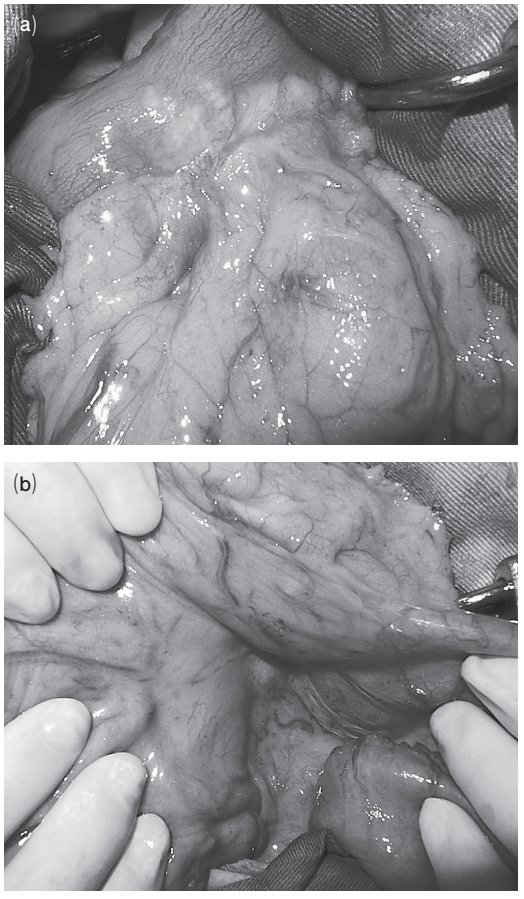

図 3　初回手術所見
(a)漿膜浸潤，横行結腸間膜浸潤．(b)膵浸潤，横行結腸間膜後葉の癌膿．

表 1　Laboratory data

	NAC 前	NAC 後	
WBC	6900	6100	$\times 10^3$/㎣
RBC	370	259	$\times 10^6$/㎣
Hgb	10.7	9.4	g/dl
Ht	33.4	26.9	%
Plt	45.4	36.1	$\times 10^4$/㎣
CRP	0.25	0.03	mg/dl
T.Bil	0.2	0.4	mg/dl
GOT	18	25	IU/I
GPT	15	14	IU/l
LDH	178	205	IU/l
ALP	288	312	IU/l
BUN	10	11	mg/dl
GRE	0.76	0.79	mg/ml
CEA	1.6	3.4	ng/dl
CA19-9	9.0	7.1	IU/ml

術後は補助化学療法として S-1 単剤（S-1　80mg/㎡/分 2，4 投 2 休）による治療を 1 年間行い，術後 1 年 6 ヵ月無再発生存中である．

図 4　根治手術所見
膵を温存し根治切除可能であった．

図 5　切除標本所見
腫瘍の著明な縮小，壁肥厚，潰瘍瘢痕を認めた．

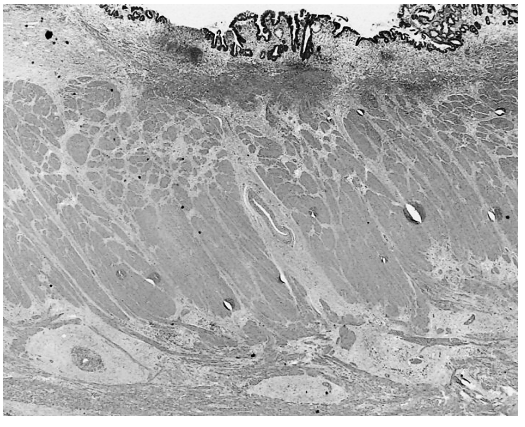

図 6　化学療法後病理組織検査
漿膜下組織まで繊維増生を認めるが腫瘍細胞の残存は認めなかった．

考　　察

S-1/CDDP 併用療法は SPIRITS trial にて S-1 単剤に対する優越性が証明され，現在進行再発胃癌に対する第一選

択の regimen として標準治療の地位を獲得している[2]．高度局所進行胃癌に対する NAC の胃癌治療ガイドラインでの位置付けは臨床研究であるが[3]，S-1/CDDP 療法は NAC の第一選択の候補と考えられる．対象としては①中等度進行癌で手術単独でも根治度Ｂを達成可能であるが，再発の危険の高い症例．微小転移のコントロールを目的とする．②高度進行癌であるが化学療法と手術により根治度Ｂを達成可能な症例．Down staging を目的とするとされている[4]．自験例のように幽門狭窄進行胃癌で膵浸潤・横行結腸浸潤を来している症例では，他臓器の合併切除を避ける目的として NAC の適応となり得るが，S-1 内服が困難なため S-1/CDDP 療法が不可能な症例を経験する．自験例でも初回手術時に膵頭十二指腸切除，横行結腸切除を合併すれば根治手術が可能であったが，低栄養状態で侵襲の大きな手術を行うことの危険性を回避するため，まず胃空腸吻合術を行った．食事摂取可能となり栄養状態が改善された後，NAC として S-1/CDDP 療法を 3 コース施行し，他臓器合併切除をすることなく根治切除が可能であった．医学中央雑誌による検索および関連文献における検索範囲では，胃空腸吻合術を先行し，食事摂取可能後に S-1/CDDP 療法による NAC 後，組織学的 CRを達成し得た症例は自験例のみであった．

NAC のコース数と術後補助療法の必要性には一定の基準はない．本邦報告例の中で遠隔転移例を除き，かつ，根治切除可能病変に対し NAC として治療を行ったのは本症例を含め15例であり，コース中央値は 2 コース（1 コース 2 例，2 コース 8 例，3 コース 2 例，4 コース 3 例）であった[5-18]．術後補助療法は約半数の 8 例で S-1 内服を行っていたが，施行していない 7 例を含め症例報告時点で明らかな再発症例は認めなかった[5-18]．現在行われている根治切除可能な大型 3 型，4 型胃癌に対する術前 S-1/CDDP 療法に対する第Ⅲ相試験（JCOG0501）では NAC は 2 コースで，かつ，術後補助療法として S-1 の 1 年間投与が設定されており，その結果が期待されている．

結　　語

今回，経口摂取不能な幽門狭窄合併胃癌に対し，胃空腸吻合術を先行し S-1/CDDP 療法による NAC にて組織学的 CR が得られた症例を経験した．本症例のような治療戦略も考慮すべきと考えられた．

文　　献

1）胃癌取扱い規約，日本胃癌学会編，金原出版，東京（2010）．
2）Koizumi W，Narahara H，Hara T，Takagane A，Akiya T，Takagi M，Miyashita K，Nishizaki T，Kobayashi O，Takiyama W，Toh Y，Nagaie T，et al.：S-1 plus cisplatin versus S-1 alone for first-line treatment of advanced gastric cancer（SPIRITS trial）：a phase Ⅲ trial. Lancet Oncol（2008）9，215-221.
3）胃癌治療ガイドライン医師用，日本胃癌学会編，金原出版，東京（2010）．
4）胃癌治療ガイドライン医師用，日本胃癌学会編，金原出版，東京（2004）．
5）堀川雅人，中辻直之，杉原誠一，高山智他，野見武男，丸山博司：術前化学療法（TS-1・CDDP 併用療法）が著効した胃癌の 1 例．日臨外会誌（2004）65，375-379.
6）塩人利一，井上　暁，草野智一，梅北信孝，北村正次，蕨　雅大，川原　穣：TS-1/CDDP 術前化学療法が著効した進行胃癌の 1 例．癌と化学療法（2005）32，1327-1330.
7）土屋康紀，梨本　篤，中川　悟，藪崎　裕，瀧井康公，土屋嘉昭，田中乙雄，太田玉紀：TS-1＋CDDP 療法 1 コースにて CR となった進行胃癌の 1 例．癌と化学療法（2006）33，807-809.
8）須田　健，高木　融，片柳　創，星野澄人，芹沢博美，土田明彦，青木達哉：TS-1/CDDP の術前化学療法により組織学的効果判定 Grade 3 が得られた 4 型胃癌の 1 例．日臨外会誌（2007）68，1142-1147.
9）徳永正則，大山繁和，布部創也，比企直樹，福永　哲，瀬戸泰之，山口俊晴：1 コースの TS-1/CDDP を用いた術前化学療法で組織学的 CR が得られた進行胃癌の 1 例．日消外会誌（2007）40，1479-1484.
10）柳澪真司，高柳博行，土屋俊一，海保　隆，竹内　修，外川　明：TS-1/CDDP を用いた術前化学療法により組織学的 CR を得た進行胃癌の 1 症例．日臨外会誌（2008）69，1065-1069.
11）中村祐介，中川宏治，藤田昌久，守屋智之，宮崎　勝：当院における進行胃癌に対する S-1＋CDDP 併用術前化学療法についての検討．癌と化学療法（2009）36，1287-1291.
12）門川佳央，園田憲太郎，中嶋早苗，川部　篤，江川裕人：S-1＋CDDP 併用療法 1 コースのみで病理組織学的に CR となった高齢者進行胃癌の 1 例．癌と化学療法（2010）37，711-713.
13）小林成行，水田　稔，大谷弘樹，久保雅俊，宇高徹総，白川和豊：S-1/CDDP による術前補助化学療法で組織学的 CR が得られた局所進行胃癌の 1 例．癌と化学療法（2010）37，1965-1969.
14）田中　圭，小林壮一，藤田昌久，中村純一，兼子　耕，中川宏治，宮崎　勝：TS-1/CDDP 併用術前化学療法により Pathological CR が得られた胃癌の 1 例．癌と化学療法（2011）38，101-104.
15）小野澤寿志，石井芳正，山田睦夫，岡田　良，竹之下誠一：S-1/CDDP 併用術前化学療法により組織学的 CR が得られた尋常性乾癬合併 Stage ⅢB 進行胃癌の 1 例．癌と化学療法（2011）38，823-826.
16）菊地大輝，石井芳正，斎藤　勝，山田睦夫，竹之下誠一：当科における進行胃癌に対する S-1＋CDDP による術前化学療法の検討．癌と化学療法（2011）38，1113-1117.
17）浅海吉傑，宮永太門，伊藤　誉，澤田幸一郎，藤田麻奈美，宮崎真奈美，八木大介，北村祥貴，平能康充，前田一也，林田有市，大田浩司，他：術前化学療法 S-1/CDDP 療法により組織学的 CR が得られた 4 型胃癌の 1 例．癌と化学療法（2011）38，1325-1328.
18）小林達則，窪田康浩，上山　聰，里本一剛，荻野哲也：S-1/CDDP 併用術前化学療法にて組織学的 CR が得られた進行胃癌の 1 例．癌と化学療法（2011）38，1329-1332.