岡山大学温泉研究所報告
第44号（1975）47－54頁

# 胆　道　奇　形　2　例

村上直樹・時岡正明・市川幸延・池上忠興・高杉潔・北山稔

岡山大学温泉研究所温泉医学部門
岡山大学医学部附属病院三朝分院内科
（主任　森　永　　寛　教授）

## I　緒　　言

胆嚢・胆道の先天性異常は，三好（1960）によると剖検例の約10％前後に認められ，このうち胆道の先天性奇形としては先天性胆道閉塞症，胆道の長さの異常，胆管嚢腫・先天性総胆管拡張症などがあげられている．また胆道の手術時には47.25％の頻度で胆道異常が発見されるという（HAYES et al. 1958）．

我々は，最近広く行なわれるようになった経皮経肝胆道造影法により術前に診断し，手術によって確認しえた胆道奇形の2例を経験したので，若干の考察を加えて報告する．

## II　症　　例

症例1：　○友○子　53才　主婦

主訴：右季肋部痛

既往歴：特記すべきことなし

現病歴：生来健康で農業にはげんでいたが，昭和47年11月4日突然右季肋部痛があった．この時黄疸はなかった．その後，同じような痛みが時々おこるので近医を受診，胆嚢炎と診断された．同年12月23日，岡山大学三朝分院内科を受診，検査のため入院した．

入院時所見：身長155cm，体重54kg，体温37.4℃，脈拍90分で整，緊張良好，血圧164−98mmHg，眼瞼結膜に貧血なし，眼球結膜はやや黄染するほか，口腔・咽頭には異常なし，頚部リンパ腺は触知せず，皮膚はやや黄疸を呈し，心濁音界は正常，心音正常，肺呼吸音は正常，腹部所見は右季肋部下部に軽い圧痛があるが，筋性防禦はなかった．肝・脾・腎は触知しなかった．

入院時検査成績：Table 1に示す如くである．末梢血液では貧血はないが，白血球増多があった．血沈は，1時間値27mm，2時間値60mmと軽度の亢進があった．

肝機能検査では，GOT104単位，GPT82単位，塩化コバルト反応$R_3$(5)，直接ビリルビン3.18mg/dl，間接ビリルビン0.48mg/dl，黄疸指数30，アルカリフォスファターゼ36.4K－A単位であった．

Table 1. Laboratory findings on admission (Case 1)

| | | | |
|---|---|---|---|
| Hematologic values | | Cholesterol | 212mg/dℓ |
| Hemoglobin | 13.1g/dℓ | Triglyceride | 78mg/dℓ |
| RBC | 505×10⁴ | Total protein | 7.0g/dℓ |
| WBC | 24,550 | Electrophoresis | |
| Hematocrit | 47.0% | Albumin | 55.9% |
| Bleeding time | 3′30″ | Globulin | |
| | | Alpha－1 | 4.7% |
| Serum values | | Alpha－2 | 7.1% |
| GOT | 104 | Beta | 10.2% |
| GPT | 82 | Gamma | 22.1% |
| ALP−ase | 36.4K−A | A/G | 1.27 |
| Icterus index | 30 | | |
| Direct bilirubin | 3.18mg/dℓ | Na | 139mEq/L |
| Indirect bilirubin | 0.48mg/dℓ | K | 3.4mEq/L |
| CoR | (−) | Ca | 4.5mEq/L |
| LDH | 420 | Cl | 100mEq/L |
| | | BUN | 13.0mg/dℓ |

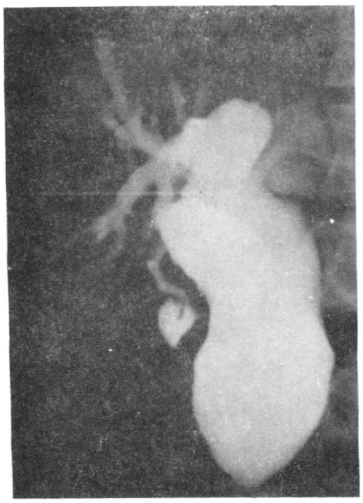

Fig. 1

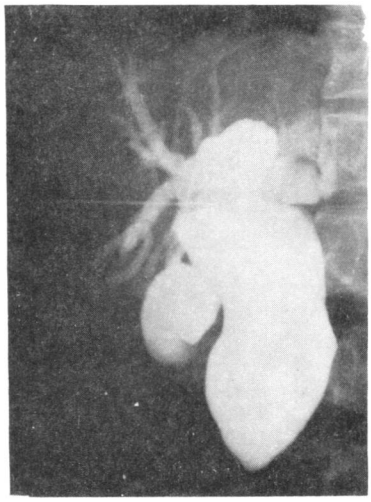

Fig. 2

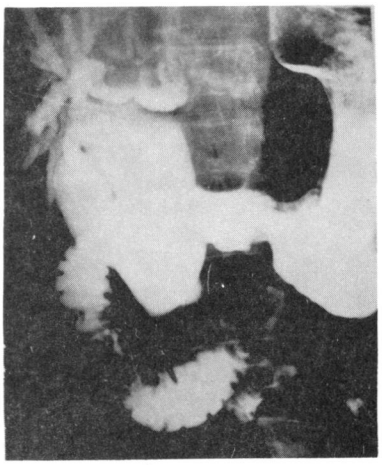

Fig. 3

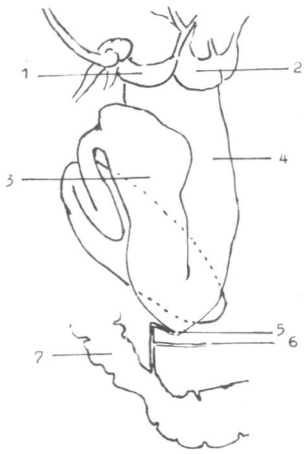


1. right hepatic duct
2. left hepatic duct
3. cystic duct
4. common hepatic duct
5. common bile duct
6. pancreas duct
7. duodenum

Fig. 4

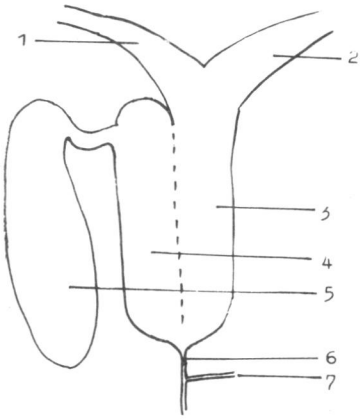


1. right hepatic duct
2. left hepatic duct
3. common hepatic duct
4. cystic duct
5. gall bladder
6. common bile duct
7. pancreas duct

Fig. 5

胃X線透視（12月26日）では,食道，胃には著変は認められなかったが，十二指腸球部に陳旧性潰瘍による変形を認めた．

経静脈胆嚢造影法（12月23日）によっては，胆嚢は造影されず，12月27日と翌年1月11日の2回にわたり経皮経肝胆道造影を行った．その結果はFig.1→Fig.2→Fig.3に示す如くで，肝内肝管の拡張，総肝管の拡張があり（Fig.1），次に胆嚢管の拡張と胆嚢が（Fig.2），そして総胆管の狭窄と膵管が造影された（Fig.3．シェーマFig.4）．この症例では，1回のみの経皮経肝胆道造影法では胆道系のオリエンテーションがつきにくく，2回目で胆管が総肝管の非常に下部から始まって，両者が重複して造影されているのがわかった．なお，Fig.3で胃および十二指腸が造影されているのは，胆管と十二指腸との関係を調べるために，経口的にバリウムを使用したためである．

手術所見：腹水なし．胃・脾・消化管は異常なし．肝では右葉が小さく左葉は充血して肥大していた．胆嚢は長さ12cmで拡張し十二指腸の上部を通って肝右葉と一部癒着，内部に少量の黒色胆砂を含み胆汁は僅かに混濁していた．総肝管は直径5 cm に拡張し，胆嚢管と癒着して外観上両者は一本の管状であり，両者の間は薄い膜壁であった．総胆管下部には狭窄があった（Fig.5）．手術は胆嚢を切除し，胆管空腸Y字吻合術で行われた．

症例2：中○か○り　5才　女児

主訴：発熱と黄疸

既往歴および現病歴：母親は妊娠9カ月頃，貧血のため約3週間鉄剤の内服，注射をしていた．女児は満期安産で，生下時体重3,160gであった．

新生児黄疸は生後2日目より出現，約15日間続いて消褪，最強時のビリルビン値は13mg/dl であった．生後1カ月頃より時々吐乳があったが，食欲はよく，時に感冒に罹患する程度であった．

生後5カ月半頃，感冒ぎみで食欲不振と全身発疹がきたため岡山大学小児科を受診，検査にて白血球数4,200/mm³（リンパ球84.4％，好中球9.8％，単球2.6％，異型リンパ球3.2％），肝腫1.5cmであった．その後1週間は機嫌が悪かったが，食欲は次第に回復，生後6カ月頃に灰白便が1回出たのみで便と尿はまず正常であった．

生後6カ月半の時，乳児検診にて肝腫が硬度を増しているのを指摘せられ，GOT264単位，GPT270単位であったので，昭和44年3月13日岡山大学小児科へ入院した．この時，コレステロール（265，236mg/dl），アルカリフォスファターゼ（27.2，41.6 K－A単位），GOT（264，117単位），GPT（291，132単位），LDH（320単位）と高値を示し，慢性肝炎として治療をうけた．そしてヘパトーマの疑いもあり，同年4月18日岡山大学第2外科へ転科，4月25日に試験開腹と肝生検が行われた．肝は両葉とも肥大し黄褐色で表面は粗で硬かった．生検像は，Portal Fibrosis scarring (cirrhosis) という診断であった．

試験開腹後2カ月ぐらいを経て，発熱と強い黄疸が3～4週間続いたが，プレドニゾロン使用にて軽快した．その後，年3～4回の割で発熱，黄疸の発作と腹水を認めたが，その都度プレドニゾロンの増量とアルブミンの点滴で小康を得ていた．ところが，3才頃よりその発作回数の増加と共に，常に眼球結膜及び皮膚に黄疸を残すようになった．

昭和47年7月20日に，腹痛・発熱（38.4℃）・黄疸とタール便の発作があり，岡山大学三朝分院内科に入院，食道静脈瘤破裂という診断のもとに保存的に輸血を行い小康を得た．同じような発作が以後2回（昭和47年9月5日及び昭和48年1月16日）あったが，同じく輸血にて小康状態を保った．この頃より，腹水の出現があり，腹水穿刺施行（昭和47年9月8日），腹水は黄色混濁，比重1.008，蛋白0.2％，Rivalta反応(－)，Runeberg反応(－)，線維素(－)であった．

昭和48年10月上旬頃，感冒ぎみで発熱があり，精査の目的にて同年10月4日岡山大学三朝分院内科に再入院した．

入院時所見：体格は少し小さい，栄養状態は普通，血圧120－40mmHg，眼瞼結膜に貧血なし，眼球結膜は黄疸色，瞳孔は円形で左右同大，対光反射は迅速，頚部リンパ腺は触知せず，心音は清，肺呼吸音は正常，頬と前胸部に蜘蛛状血管腫あり，腹部は膨満して腹壁に静脈怒張あり，肝は右乳頭線下で3横指・心窩部下で5横指触知，脾は7横指触知，腹水は証明できなかった．

検査成績：末梢血では赤血球数313×10⁴/mm³，血色素量10.9g/dl，ヘマトクリット値30.0％，白血球数5.450/mm³であった．糞便検査では虫卵なし．肝機能検査ではTable 2に示すような経過をとっている．

昭和48年10月23日に経皮経肝胆道造影法を行った．Fig.6 に示すように，毛細胆管の拡張はみられなかったが，左右肝管に拡張があり，総肝管の拡張と内部に胆石様の陰影欠損があり，胆道下部に狭窄がみられたが，造影剤は十二指腸まで流出した．胆嚢管及び胆嚢は造影されなかった，総胆管開口部は十二指腸上部にあり，十二指腸の変形のためか，造影剤が胃腔内へ逆流し，噴門及び食道静脈瘤までが造影された．（シェーマFig.7）

同年11月8日に肝シンチグラフィーが行われ，肝右葉の軽度萎縮と肝左葉の相対的肥大及び脾臓へのR．I．集積像があった（Fig.8）．

なお，この患者は，昭和49年1月17日岡山大学第1外科にて，肝門部空腸Y字吻合術が行われ，同年4月16日に肝脾吻合術が行われた．

手術所見：腹水約50mlで褐色ないし黄疸色であった．腹腔内右側及び肝床より肝前縁にかけて癒着が広汎にあり，各腸管群のオリエンテーションをつけにくかった．肝前縁・肝床部に向う線維性癒着組織内に副側血行路の発達が著明であった．肝は両葉とも肥大し辺縁鈍角で，硬度は著しく増大し，表面は粗大顆粒状であった．脾は腫大著しく，臍上1横指径に達し，硬度は増大していた．手術時行われた肝生検での組織所見は胆汁性肝硬変であった．

Table 2. Course of the laboratory findings (Case 2)

| | GOT | GPT | Al-p | T. bil | D. bil | Hb | RBC | WBC | T-P | Al. | $\alpha_1$-g. | $\alpha_2$-g. | $\beta$-g. | $\gamma$-g. | Chol | Trig | |
|---|---|---|---|---|---|---|---|---|---|---|---|---|---|---|---|---|---|
| **1969** | | | | | | | | | | | | | | | | | |
| 2/II | | | | | | | | 4200 | | | | | | | | | |
| 13/III | 264 | 270 | 37.2 | 1.38 | 1.04 | 12.8 | 477 | 16000 | 7.5 | 46.5 | | | | | 264 | | |
| 24/III | | | | | | 12.8 | 450 | 16900 | | | | | | | | | |
| 31/III | 117 | 137 | 40.0 | 0.93 | 0.67 | | | | | | | | | | 236 | | |
| 10/IV | 174 | 132 | 41.6 | | | 12.0 | 465 | 10800 | 8.2 | 63.0 | | | | | | | |
| 26/IV | 180 | 205 | 35.2 | 1.15 | | | | | | | | | | | | | |
| **1972** | | | | | | | | | | | | | | | | | |
| 15/VI | 164 | 106 | 74.4 | 16.14 | 12.20 | 12.0 | 471 | 22750 | 8.0 | 49.8 | 6.2 | 14.1 | 11.3 | 18.6 | 252 | | tarry stool |
| 1/VII | 80 | 79 | 72.8 | 2.90 | 2.30 | | | 7700 | 7.4 | 54.5 | 5.2 | 13.5 | 9.4 | 17.7 | 257 | | ↑ |
| 18/IX | 92 | 42 | | 5.28 | 2.00 | 10.5 | 357 | 8750 | 7.6 | 54.5 | 5.0 | 7.8 | 12.1 | 20.6 | | | ↑ |
| 2/X | 129 | 60 | | 7.70 | 6.23 | 11.0 | 367 | 5900 | | | | | | | 241 | 109 | |
| 9/X | 101 | 78 | 100.0 | 11.34 | 8.46 | 11.0 | 388 | 8750 | 7.6 | 53.8 | 5.5 | 9.9 | 11.0 | 19.8 | | | |
| 9/XI | 174 | 99 | 100.0 | 13.78 | 10.68 | 9.6 | 345 | 4400 | 8.0 | 51.7 | 4.7 | 8.7 | 11.0 | 23.9 | | | ↑ tarry stool |
| **1973** | | | | | | | | | | | | | | | | | |
| 19/I | | 84 | 72.0 | 19.80 | 15.25 | 12.6 | 460 | 6600 | 7.1 | 45.1 | 4.5 | 9.0 | 12.8 | 28.6 | | | |
| 30/I | | | 76.0 | 24.30 | | 9.5 | 352 | 5250 | 8.7 | 44.9 | 2.1 | 9.3 | 11.0 | 32.3 | | | |
| 6/II | | 76 | | 29.76 | 19.76 | | | | | | | | | | | | |
| 13/II | | | 52.0 | 23.60 | 16.63 | | | | 7.7 | 46.1 | 3.6 | 7.3 | 10.3 | 32.7 | | | |
| 27/II | | 88 | | 27.84 | 20.29 | 9.8 | 310 | 7350 | | | | | | | | | |
| 12/III | 154 | 70 | 64.8 | 15.46 | 11.08 | 10.2 | 372 | 5900 | 7.2 | 45.0 | 4.0 | 10.1 | 12.8 | 24.8 | | | |
| 9/IV | 141 | 72 | 74.4 | 23.58 | 16.58 | 10.2 | 423 | 7650 | 8.0 | 52.8 | 4.8 | 7.2 | 10.4 | 24.8 | | | |
| 23/IV | 135 | 72 | 76.6 | 18.02 | 13.81 | 10.3 | 365 | 6650 | 7.8 | 46.3 | 3.3 | 8.3 | 7.4 | 31.4 | | | |
| 27/VI | 129 | 68 | 72.1 | 18.50 | 14.44 | | | | 7.6 | 47.3 | 4.7 | 8.8 | 10.1 | 29.1 | | | |
| 8/X | 144 | 61 | | 19.29 | 15.06 | 10.9 | 313 | 5450 | 6.8 | 41.8 | 6.5 | 12.9 | 8.6 | 30.1 | 173 | 210 | operation |
| 11/XI | 80 | 30 | 38.5 | 17.58 | 12.58 | 10.0 | 329 | 6250 | 7.0 | 43.0 | 4.7 | 8.1 | 7.4 | 34.2 | | 128 | |
| **1974** | | | | | | | | | | | | | | | | | |
| 16/I | 260 | 171 | 16.4 | 22.40 | 20.20 | 9.6 | 329 | 6300 | 6.6 | 54.5 | 5.2 | 9.9 | 8.1 | 22.3 | 215 | | ↑ operation |
| 22/I | 90 | 50 | 9.0 | 32.98 | 22.54 | 12.6 | 372 | 7700 | | | | | | | | | |
| 8/IV | 187 | 116 | 18.9 | 10.90 | 9.4 | 10.4 | 353 | 3000 | 7.0 | 63.7 | 1.6 | 7.0 | 9.9 | 17.8 | 276 | | ↑ operation |
| 23/IV | 280 | 197 | 17.7 | 11.89 | 9.81 | 12.0 | 395 | 5500 | 7.4 | 59.2 | 4.2 | 8.5 | 9.3 | 18.8 | | | |
| 11/VI | 231 | 161 | 20.4 | 12.58 | 10.44 | 9.6 | 336 | 3450 | 7.1 | 62.6 | 2.1 | 7.5 | 7.5 | 20.3 | | | |
| 20/VIII | 141 | 180 | 73.5 | 4.74 | 3.38 | 11.8 | 360 | 4000 | 6.4 | 58.9 | 5.6 | 9.7 | 8.9 | 16.9 | | | |
| 7/XI | 130 | 155 | 65.0 | 4.66 | 3.64 | 14.8 | 396 | 4800 | 7.3 | 55.0 | 6.3 | 10.8 | 9.0 | 18.9 | | | |

Al-p : Alkaline phosphatase
T. bil : Total bilirubin
D. bil : Direct bilirubin
Hb : Hemoglobin
T-P : Total protein
Al : Albumin
-g. : -globulin
Chol : Cholesterol
Trig : Triglyceride

Fig. 6

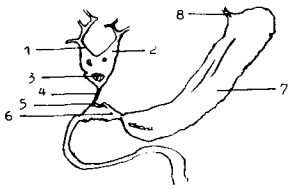


1. right hepatic duct
2. left hepatic duct
3. defect
4. common duct
5. ampulla of Vater
6. duodenum
7. stomach
8. varix

Fig. 7



Fig. 8

## III 考　察

胆道系の発生は，肝臓・胆嚢・胆管の原基が将来十二指腸になる部の内胚葉が頭側へ向って膨出してできる肝窩より形成される．すなわち，肝窩の底に2個の膨出（頭側肝窩と尾側肝窩）ができ，それぞれの肝窩は管となって腹側へ成長して行き，頭側肝窩からは肝管となって肝臓原基の肝部となる．そして尾側肝窩からは胆嚢管となって，肝臓原基の胆嚢部を形成する．肝原基の肝部および胆嚢部は延長して吻合し，この吻合部から十二指腸へ延びて総胆管を形成する．総胆管は膵臓の一部とともに十二指腸の右側にあったものが腸の回転とともに十二指腸の後壁に位置するようになる．胆嚢は尾側肝窩から発生するが，尾側から発生した肝外胆道と，頭側肝窩から発生した肝内胆道が連絡して全胆道が完成する．（津崎 1958，西村・永光 1968）

この胆道系の発生の途中で，正常と考えられる交通枝以外の管が遺残すると副胆管を生じる．また，胆管の発生に過不足があると，総胆管の長さの異常や胆嚢管と総胆管の合流位置の異常を生じるという（西村・永光1968）．HAYESら（1958）は，この胆道系の異常を，Type I 副胆管をもつもの，Type II 総肝管の長さの異常のあるものType III 胆嚢管と総肝管の結合の仕方の異常のあるもの，Type IV 総胆管の異常のあるもの，に分類した．

また，胎生期に一度管構造を形成していた胆道が，内腔の上皮細胞増殖により一時期閉鎖し，後に再び開通して管腔が形成されるのであるがこの再開通が行われなかった場合先天性胆道閉鎖症をおこし（YLPPO，1913），また不均等な再開通で下部の狭窄と上部の拡張をおこした場合，先天性総胆管嚢腫になるという（YOTUYANAGI，1936）．先天性胆道閉鎖症をREDO（1954）は，障害の部位と程度により，1.総肝管および総胆管の完全な閉塞，2.胆道系の全部または部分的閉塞，3.総胆管の全部または部分的閉塞に分けた．また，先天性総胆管嚢腫をALONSO−LEJら（1959）は，I 型，総胆管の嚢腫状拡張，II 型.総胆管憩室，III 型．十二指腸内胆管嚢腫とに分類した．また，ALONSO−LEJ I 型を嚢胎状拡張型と下部良性狭窄型とに分類する考え方がある（斉藤ら，1970）．しかし，先天性胆道閉鎖症と胆管嚢腫の合併もあり（斉藤，1971），先天性総胆管嚢腫と先天性胆道閉鎖症に含める考え方もある（岡本ら，1965）．古味ら（1972）は，両者を総胆管を中心とした胆道形成異常という面から，1.閉鎖，2.狭窄，3.形成不全に分類した．

先天性胆道閉鎖症では，生後早期に黄疸・灰白便・黄疸尿が出現し，放置すると16〜19カ月で死亡する（HAYS et al.，1963）のに対し，先天性総胆管嚢腫では10才以下と20才頃に発生が多く（新田ら，1958），三好（1960）によると60%の死亡率という．この臨床上の相違は，胆道系の閉塞から狭窄までの程度の差によると思われる．斉藤（1970）は，動物実験的に胆道の完全ないし不完全閉塞を行って経過をみているが，肝機能はいづれの場合も変化はするが，肝細胞自体の変化は，30%狭窄群ではほとんどなく，50%狭窄群と完全閉塞群にはみられたという．すなわち胆道の狭窄の程度により，肝臓に変化をもたらしてくるものと思われる．また先天性総胆管嚢腫で遅く発症する例を，石田（1971）は，炎症などの原因が加わって狭窄が助長されるためという．

すなわち先天性胆道閉鎖症と先天性総胆管嚢腫の発生原因は，先天的に胆道系に閉塞あるいは狭窄があったものに炎症が加わって種々の様相を現わすものと思われる．

症例1では，胆嚢管と総肝管が癒着し，外観上両者が1本の管をなしており，総胆管下部の狭窄とそれより上部胆道にびまん性の拡張があった．長い胆嚢管が総肝管と並行し，両者の間の壁が粘膜のみであったものを，HAYESら（1958）は，Type III−Fにあげているが，我々の症例はこのTypeと類似しているといえよう．しかしHAYESらのいう症例では，胆道の狭窄について触れていない．この症例の発生原因は，多分胆道系の発生期に，尾側肝窩より発生する胆嚢と肝外胆道が何らかの機転により癒着したまま発生し，頭側肝窩より発生する肝内胆道と連絡はしたものの，胆道の再開通時に総胆管の狭窄を遺したもので，これに炎症が加わることによって胆道の狭窄が助長され，53才に至ってはじめて発症したものと思われる．

症例2では，左右肝管および総肝管の拡張と総胆管の狭窄があり，総胆管の開口部の異常と十二指腸の走行異常があった．そして手術所見では，腹腔内右側及び肝床より肝前縁にかけて癒着が広汎にみとめられた．この患者は，生後7カ月ですでに胆汁うっ滞性肝硬変が確認されているから，恐らくは先天性胆道閉鎖症ともいえる胆道狭窄が存在しており，生後7カ月目に行われた試験開腹により広汎な癒着を惹起し，それに加えてその後に繰り返した胆道系の炎症によって，総胆管の開口部の異常と十二指腸の走行異常をきたしたものと思われる．

## IV 結　語

我々は経皮経肝胆道造影法で胆道奇形が推定され手術によって確認した2例を経験した．1例は53才の主婦で，

胆嚢管と総肝管が平行し，しかも両者は癒着して外観上あたかも1本の管をなしており，総胆管下部の狭窄とその上部胆道のびまん性の拡張があった．他の1例は5才の女児で，左右肝管および総肝管の拡張と胆道下部の狭窄があり，総胆管の開口部の異常と十二指腸の走行異常が認められた．（なお，症例2は昭和49年12月現在，健在にして経過観察中である）

擱筆にあたり，岡山大学医学部第1・第2外科教室，中央検査部病理検査室，鳥取県立厚生病院放射線科ならびに岡山大学医学部三朝分院外科の各位に深謝する．

## 引　用　文　献

ALONSO-LEJ, F., REVER, W. B. and PESSAGNO, D. J.（1959）. Congenital choledochal cyst, with a report of 2, and an analysis of 94, cases. *Int. Abstr. Surg.*, **108**, 1-30.

HAYES, M. A., GOLDENBERG, I. S. and BISHOP, C. C.（1958）. The developmental basis for bile duct anomalies. *Surg. Gynec. Obst.*, **107**, 447-456.

HAYS, D. M. and SNYDER, W. H.（1963）. Life-span in untreated biliary atresia. *Surg.* **54**, 373-375.

石田正統（1971）．先天性総胆管嚢腫様拡張症．現代外科学大系 **38** 巻B．pp.256-269．中山書店・東京．

古味信彦ら（1972）．小児外科的胆道疾患の総胆管形成異常について．日外会誌，**73**，1446-1449．

三好秋馬（1960）．胆嚢胆道系のAnomalie．現代内科学大系，消火器疾患V，pp. 363-369．中山書店，東京．

西村正也，永光慎吾（1968）．胆道系の解剖．新外科学3．pp. 42-51．南山堂．

新田敏雄，若竹良三（1958）．特発性総輸胆管拡張症の1例．臨床小児医学，**6**，715-720．

岡本義明ら（1970）．乳児期における肝障害．日児誌，**69**，499-506．

REDO, S. F.（1954）. Congenital atresia of extrahepatic bile duct. *Arch. Surg.*, **69**, 886-897.

斉藤純夫，土田嘉昭，石田正統（1970）．総胆管下部良性狭窄症，手術，**24**，1177-1186．

斉藤純夫（1971）．先天性胆道閉鎖症，外科診療，**13**，1241-1250．

高橋孝（1970）．閉塞性黄疸に関する実験的研究．日消誌，**67**，730-748．

津崎孝道（1958）．肝臓の発生，人体発生学，pp. 79-80．金原出版．東京．

YLPPO, A.（1913）. Zwei Falle von kongenitalem Gallengang-verschlub Fett-und Biliru-bin-Stoffwechselversuche bei ein derselben. *Ztschr. Kinderh.*, **9**, 316-337.

YOTUYANAGI, S.（1936）. Contributions to the aetiology and pathogeny of idopathic cystic dilatation of the common bile-duct with report of three cases; a new aetiological theory based on supposed uniqual epithelial proliferation at the stage of the physiological epithelial occlusion of the primitive choledochus. *Gann*, **30**, 601-652.

## TWO CASES OF BILE DUCT ANOMALIES

Naoki MURAKAMI, Masaaki TOKIOKA, Yukinobu ICHIKAWA, Tadaoki IKEGAMI, Kiyoshi TAKASUGI and Minoru KITAYAMA.

Division of Internal Medicine, Institute for Thermal Spring Research, Okayama University.（Director: Prof. H. MORINAGA）

*Abstract.* We reported two cases of bile duct anomalies detected by percutaneous transhepatic cholangiography.

The first case was a 53-years-old woman who had a long cystic duct running parallel to, and apparently adhered to a common hepatic duct distally, thus forming one large duct separated by a thin membrane within. Stenosis of the lower bile duct and subsequent dilatation of the proximal part of the duct were also demonstrated.

In the second case, 5-years-old girl,

the most conspicuous findings include stenosis of the extrahepatic duct with the resultant dilatation of the proximal part of the common hepatic duct and bilateral hepatic ducts. Distally displaced opening of the common bile duct to the duodenum and aberrant run of the duodenum were also discovered radiographically.