リウマチ様関節炎の治療に関する研究

第　三　編

リウマチ様関節炎に対する膝関節前方関節嚢滑膜切除術の経験

岡山大学医学部第二外科教室（主任：砂田輝武教授）
岡山大学温泉研究所外科（主任：仲原泰博講師）

泉　　友　　圀

目　　次

1. 緒　言
2. 術前症状
3. 手術方法並に術前後の処置
4. 手術所見
5. 病理組織学的所見
6. 術後療法
7. 術後諸症状の経過と術前症状との比較
8. 合併症
9. 考　按
10. 結　論

1. 緒　言

最近3年間に三朝分院外科に於いて診療した所謂関節リウマチ197例中，児玉教授の分類による (222) chronica は71例，其の36例に臨床像分類Ⅱ度以上の水腫を認め，之等に対し表1に見られる如き局所的或は全身的療法を施行したが36例中7例9膝関節は4～12ヶ月以上の上述療法にも頑固に抵抗し水腫著明，関節液の溷濁増強し疼痛軽快せず運動制限の増悪歩行能力の弱体を来し明らかなる関節嚢の肥厚を認めた．依って其の5例5膝関節に対して，其の関節腔の Debrisment，又古くは諸先輩によって既に認められた Focus の除去によって膝関節に於けるリウマチ病変の進行を停止せしめ機能障碍を改善するのを目的として森永教授に従い滑液膜切除術を施行したのでその成績を報告する．

2. 術前症状

表 1.　(222) chronica に対する膝関節前方関節嚢滑膜切除　5例5関節

Hydrocortisone, Prednisolone 関注
関節洗滌
局所鉱泥温庵法
温泉療法，水治療法
全身療法（肝庇護栄養輸血）
Cortisone，Prednisone，サルチル酸剤 内服

之等治療（4～12ヶ月以上）に抵抗する

有痛性膝関節水腫　7例9関節

膝関節水腫著明，関節液溷濁増強，運動制限増悪，疼痛軽快せず，歩行能力低下又は消失

膝関節水腫Ⅱ～Ⅲ度以上の症例　36例

(222) chronica の症例　71例

最近3年間(29.7～32.6) 当科に於ける所謂関節リウマチ症例　197例

表 2　手術症例の術前症状

症例	年令	発病年	病年	罹患関節数	発熱	赤沈（一時間値）	症状進行 Stage	機能障碍 Class	全身症状の強さ	全身症状の深さ	局所関節の症状 手術膝関節の症状 腫脹・水腫	炎症・熱感	疼痛	可動域 自動的	可動域 他動的	膝伸展筋力	レ線 骨萎縮破壊	レ線 骨変形骨棘	関節記号
1) H. I. ♀ (222)	52才 Ⅳ	36才 Ⅲ	16年 Ⅵ	14 Ⅳ	(+) 微熱	61mm Ⅳ	c Ⅲ	C 跛行 Ⅲ	Ⅲ	Ⅳ	(右膝) Ⅲ	Ⅱ	Ⅲ	160 ～55	170 ～45	4.8kg	裂隙狭少 Ⅲ	Ⅱ	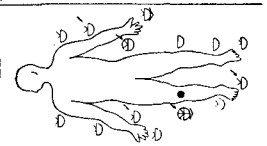
2) S. E. ♀ (222)	35才 Ⅲ	29才 Ⅱ	7年 Ⅲ	12 Ⅳ	(+) 微熱 Ⅲ	98mm Ⅳ	d Ⅳ	D 歩行不能 Ⅳ	Ⅲ	Ⅳ	(右膝) Ⅳ	Ⅲ	Ⅳ	170 ～120	175 ～80	0.5kg	裂隙狭少 Ⅲ	Ⅱ	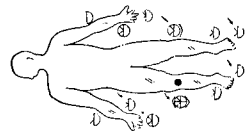
3) K. Y. ♂ (222)	49才 Ⅲ	40才 Ⅲ	9年 Ⅲ	10 Ⅳ	(+) 微熱 Ⅲ	68mm Ⅳ	c Ⅲ	C 跛行 Ⅲ	Ⅲ	Ⅳ	(右膝) Ⅳ	Ⅲ	Ⅲ	180 ～70	180 ～45	5.6kg	Ⅱ	Ⅱ	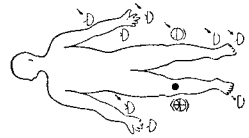
4) T. W. ♂ (222)	58才 Ⅳ	38才 Ⅳ	20年 Ⅳ	15 Ⅳ	(−) Ⅰ	106mm Ⅳ	c Ⅲ	C 跛行 Ⅲ	Ⅱ	Ⅳ	(左膝) Ⅳ	Ⅲ	Ⅲ	170 ～100	175 ～75	4.5kg	裂隙狭少 Ⅲ	Ⅱ	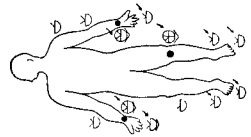
5) Y. H. ♀ (222)	36才 Ⅲ	27才 Ⅱ	9年 Ⅲ	14 Ⅳ	(+) 熱発(±) Ⅲ	110mm Ⅳ	d Ⅳ	D 歩行不能 Ⅳ	Ⅲ	Ⅳ	(左膝) Ⅲ	Ⅰ	Ⅲ	160 ～120	175 ～95	0 kg	裂隙狭少 Ⅲ	骨棘 Ⅲ	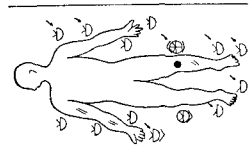

関節記号：圧痛／自発痛／運動痛／筋萎縮／伸展制限／屈曲制限／腫脹／水腫／熱感／雑音／骨変化

5症例の全身症状と局所症状は表2の如くで各例の上段に測定値，下段に児玉教授の臨床像，全身症状の程度（Ⅰ～Ⅳ度）を示したが，何れもⅢ～Ⅳ度が大部分で，年令35～58才，男2例，女3例であり病年は7～20年，平均12.2年の長期に亘る．罹患関節数10～15，其の程度は表2の右の図の如くで膝関節以外の諸関節は運動制限は種々の程度に認めるが腫脹疼痛は比較的軽度である．赤沈は著明の亢進を示し症状の進行即ちStage Ⅲ度3例，Ⅳ度2例，機能障碍即ちClass Ⅲ度3例，Ⅳ度2例，全身症状もⅢ～Ⅳ度の重症である．手術膝関節の症状は腫脹水腫Ⅲ度即ち著明の水腫及び関節嚢の肥厚2例，更に（頻回の穿刺排液に拘らず著明の水腫をきたすもの）Ⅳ度の3例である．炎症熱感の項ではⅡ度（局所熱感）2例，Ⅲ度（著明な局所熱感）3例である．疼痛では何れも顕著でⅢ度（自発痛）4例，Ⅳ度（鎮痛剤を要するもの）1例である．可動域は全例稍々著明に制限され何れも正坐不能であり膝伸展力の弱化も顕著で歩行状況は跛行3例，歩行不能2例である．

3. 手術方法並びに術前術後の処置

手術施行前少く共1ケ月間コーチゾン，プレドニン等を全身投与せるものはなくソーンテストによる好酸球減少率50%以下の例は第5例の（－）29%であった．麻酔は第5例局麻施行の他はすべて腰麻によった．手術創は完全止血を期した．関節腔内にハイドロコーチゾン25mgをKuhns[5]，児玉教授[6]に従い注入した．術後第5例にのみコーチゾン75mg～25mgを4日間投与した．

手術方法；皮切はPayrの前内方S字状切開[7]によるを原則とし，1例では他側切開を追加し，清水教授[8]，森教授[9]に従い関節前面の関節嚢滑液膜を可及的広汎に関節内脂肪体を含めて摘出した．後方滑液膜，メニスクスの切除を併用した症例は未だ経験しない．

4. 手術所見

滑膜の絨毛増殖と関節嚢の肥厚は著明で0.4～0.8cmに達し滑膜と嚢との分別は困難であり，滑膜表面の色は赤・紫・褐・灰色等種々であった．又第1例を除き他の4例，殊に第3例では大量のクリーム状膿状の壊死物質の集塊を充し増殖せる絨毛，パンヌスと共に大腿骨関節軟骨面を覆い之等の除去により軟骨面を見るに至った．第3例では軟骨面は第1，2，4例と略々同様に比較的滑沢であるが第5例では軟骨面に凸凹不平の浸蝕を認めた．半月状メニスクスは何れも其の高さを減少し殊に第5例は著明であり又，四頭股筋腱下層との嚢外炎症性癒着と思われる変化を認めた．之等所見を表3下段の児玉教授[10]による関節鏡所見の項目程度で分類すると表4の如くで，比較的軽度の第1例を除き各項目共3～4度の著明の変化を認める．但し軟骨表面は第5例の他は比較的滑沢であった．

5. 病理組織学的所見

岡大浜崎教授によれば第2，4，5，例は典型的Rheumatoid Arthritisの病理組織変化を示し其の所見は写真2，写真4，5の如く絨毛の肥厚増生が著明で又fibrinoid degenerationが顕著であり好塩基性細胞，プラマス細胞，淋巴球の浸潤が著しい．第1例は写真1の如く瘢痕化著明で，しかも血管周辺にプラマス細胞，淋巴球，好塩基性細胞の中等度の浸潤を認める．第3例では写真3の

表 3　病理組織像の各項目の分類規準（児玉教授）

	1	2	3	4
被覆細胞	滑膜の全表面の被覆細胞が1～3層である	標本中の滑膜の一部に増殖した所がある	全般に増殖しているが関節腔との境界は明瞭である	全般に増殖し，かつ関節腔との境界は不明瞭となる
充血	ない	血管の増殖がある	血管の増殖とその充血が認められる	血管の増殖とその充血が著しい
その他の項目	ない	あるようだ	注意して見ると明らかにある	一見して明らかにある

関節鏡ならびに同検査時所見の各項目の分類（児玉教授）

	1	2	3	4
関節腔	50～60cc	70～89cc 30～49cc (2′)	90～149cc 10～29cc (3′)	≧150cc ≦ 9cc (4′)
関節液量	0～1cc	1～9cc	10～49cc	≧50cc
関節液の溷濁	透明	やゝ溷濁	あきらかに溷濁	膿様　血性
関節液の比重	1016～1018	1019～1021 1013～1015 (2′)	1022～1024 1010～1013 (3′)	≧1025 ≦1009 (4′)
充血	正常・明らかな毛細管が僅かに見える	毛細管が増している貧血性 (2′)	毛細管が増して怒張し太いものが明らかにみられる	一面の発赤，甚しい毛細管増加 著しい血管怒張
滑膜の増殖	正常・大体平滑の床の上に僅に絨毛があり舌は視野を妨げず大腿骨顆を見るのに困難なし	滑膜表面の起伏が増していて絨毛がやゝ多い	明らかな起伏が多く絨毛がかなり多く，塊状の絨毛が多い	視野を妨げる程の絨毛繁殖あり累々たる起伏がある
滑膜の性状	光沢あり 溷濁なし	大部分は光沢があるが絨毛の末梢にやゝ白色溷濁の部あり	大部分の絨毛が白色に溷濁している．滑膜一帯に光沢がない	明らかな壊化がある．潰瘍があり肉芽組織が露出している
パンヌス	なし	疑わしいものが軟骨縁にかゝつている	明らかなパンヌスが軟骨面上に乗り出している	全面又は殆ど全面をおゝい軟骨は殆どみられない
軟骨表面の苔	なし	起毛状のものがある小片が少々ある	かなり大きい片がついている． 数も多い	一面に附着して軟骨の表面は殆どかくされている
軟骨表面の性状	平滑光沢あり	光沢が乏しい	こまかに凸凹不平がある	大きい凸凹不平がある．キ裂がある，浸蝕されている

如く肥厚増生せる滑膜並びに関節嚢に瀰漫性或いは単状のプラマス細胞，淋巴球，好塩基性細胞のやや著明の浸潤を認める．即ち何れにもリウマチの病変は認めるが殊に第2, 4, 5例は典型的なリウマチ様関節炎の滑膜所見であると云う．扨て児玉教授の (222) chr. 60例を含む関節炎関節症251例のパンチバイオプシー所見[11]によれば表5の如くリウマチではフィブリノイド膨化，好塩基性細胞浸潤，フィブリン析出が特徴的ではあるが複雑な中間型を認めリウマチ (R.)，結核 (T.)，フィブローヂス (F.)，単純炎 (S.) とし，中間型を Rs., Sr., Rf., Tr,. 等と表現されたが，表6の如く此の分類に従えば私の5症例の組

表 4 関節腔内所見

氏名 性・年令 臨床診断	手術側膝関節	関節腔	関節液量	関節液の溷濁	関節液の比重	滑膜の充血	滑膜の増殖	滑膜の性状	パンヌス	軟骨表面の苔	軟骨表面の性状	関節腔内固形貯溜物
1) H. I. ♀ 52才 (222)	右膝		3	2	2	3	3	3	2	2	2	米粒体様 少量
2) S F. ♀ 35才 (222)	右膝		3	3	3	4	4	4	3	3	3	膿様クリーム状 大量
3) K. Y. ♂ 49才 (222)	右膝		4	3	3	4	4	4	3	3	2	膿様クリーム状 大量
4) T. W. ♂ 58才 (222)	左膝		4	4	4	4	4	4	3	3	3	膿様クリーム状 大量
5) Y. H. ♀ 36才 (222)	左膝		3	3	3	4	4	3	4	4	4	膿様クリーム状 中等量

表 5 いわゆる慢性関節炎の組織像と診断（児玉）

組織像＼診断	リウマチ R.	結核 T.	単純炎 S.	フイブローシス F.
フイブリノイド膨化	●			
好塩基性細胞反応	●			
フイブリン浸出	●	○	○	
小動脈の変化	○	○	●	○
瘢痕形成	○	○	●	●
円形細胞浸出	○	○	●	
漿液性浸出		○	●	
壊死		●		
エピテロイド細胞反応		●		
結核結節		●		
ラ氏型巨大細胞出現		●		

織像は夫々 Fr, Rs, Rs, Rs, Rs の如く認められた，

6. 術後療法

Kuhns[5]，児玉教授[6] に従い，術後第一週は副子固定，圧迫弾性繃帯，術後第7乃至10日より運動練習を開始し，第2～3週より徐々に体重負荷を始めた．森教授[9] は術後第10日前後に1～2回アミパンソーダ全麻下に膝の被動運動を行うと述べているが，私は此を施行した経験はない．当科では抜糸後出来

表6　滑液膜の病理組織像

氏名 性・年令 臨床診断	手術関膝側	滑膜細胞増殖 被覆	充血	膨化 フィブリノイド	塊基性細胞反応	浸出 フィブリンの	小動脈の変化	瘢痕形成	円形細胞浸出	漿液性浸出	壊死	組織変化の分類
1) H. I. ♀ 52才 (222)	右膝	3	3	++	++	+	+	+++	++			Rs (Rf？)
2) S. F. ♀ 35才 (222)	右膝	3	3	+++	+++	++	++	++	+++			Rs
3) K. Y. ♂ 49才 (222)	右膝	3	3	+++	++	+	+	+++	++			Rs
4) T. W. ♂ 58才 (222)	左膝	4	3	+++	+++	+++	+	+++	+++			Rs
5) Y. H. ♀ 36才 (222)	左膝	3	4	+++	+++	++	+	+++	+++			Rs

る丈け早く7～10日より温泉浴を開始し浴中マッサージ並に運動練習を行い術後の機能恢復に著明の好影響を得た．更に第4週より積極的に歩行器，松葉杖による歩行練習を開始する．術後1ヶ月迄にどうにか単独歩行可能となったものは第1例，第3例，有杖歩行第4例．松葉杖歩行第2例であったが第5例は尚歩行不能であり，之は他側膝関節拘縮の牽引療法中であった．

7．術後諸症状

その経過と術前症状とを比較すれば，既にBernstein[12]も指摘した如く手術を契機として全身のリウマチ症状が好転し，気分，血色等の改善，食慾の増進を認めたものは第1，3，4，5，例であり当初は両膝手術予定のものが術後他側膝の症状好転した為，手術を希望しなくなった例は第3，4例である．長期に亘り進行する（222）chr．の術後経過を短期間の術後成績で結論を出すことは出来ないが，全身症状，局所症状について術前後の経過を比較すれば表7の如くである．即ち各例上段は術前，下段は術後の成績であり，左側に術後検査までの期間を示す．即ち手術関節の腫脹及び熱感消失し，疼痛も又著明に軽減する．Pardee[13]が「Synovectomy は関節痛を除去する最良の機会を患者に与える」と述べた如く術前のリウマチ特有の関節痛は術後消失し，それに代って手術による関節運動痛や硬化感を認めるが此等に対して温泉療法は殊に有効で日を追って軽快する．但し第5例の如き著明の関節裂隙の狭少化，メニスクスの高度障碍例では体重負荷時膝関節軟部の外傷性損傷に似た疼痛が存続し，Kuhns[5]，児玉教授[6]等も述べる如く斯かる症例にはメニスクス摘出が必要であると考える．

他関節の症状及び全身症状共増悪を認めたものはなく，寧ろ軽快の徴あるものゝ如くである．全身症状については術後1ヶ月の第5

表7 術前と術後経過の比較

術後期間	氏名 性年令 診断	併用治療 アスピリン内服	ハイドロコーチゾン関注	プレドニソロン関注	コーチゾン内服	プレドニソン内服	全身症状 血沈 1時間値 mm(37°C)	発熱	貧血 赤血球数	貧血 血色素量	白血球数	局所症状 他関節への影響 運動制限	腫脹水腫	炎症熱感	疼痛	手術膝関節の症状 腫脹水腫	炎症熱感	疼痛 自発痛 運動痛	自動可動的域	膝伸展筋力	歩行能力
15月	1) H. I. ♀52才	○	○				61	+(微熱)	376×10⁴	11.0g/dℓ	9200	Class Ⅱ	Ⅱ	Ⅱ	Ⅱ	Ⅲ	Ⅱ	Ⅲ	160～55°	4.8 kg	0.5 km
	(222)						42	−	400×10⁴	11.2g/dℓ	7400	Ⅱ	Ⅰ	Ⅰ	Ⅰ	Ⅰ	Ⅰ	Ⅰ-Ⅱ	175～25°	11 kg	3 km
13月	2) S. F. ♀35才	○	○		○		98	+(微熱)	326×10⁴	9.4g/dℓ	9400	Ⅳ	Ⅲ	Ⅲ	Ⅲ	Ⅳ	Ⅲ	Ⅳ	170～120°	0.5 kg	不能 松葉杖
	(222)	○	○				80	−	350×10⁴	9.7g/dℓ	8800	Ⅲ	Ⅱ	Ⅱ	Ⅱ	Ⅰ	Ⅰ	Ⅱ	180～70°	4 kg	歩行
11月	3) K. Y. ♂49才	○	○		○		68	+(微熱)	470×10⁴	12.9g/dℓ	6800	Ⅲ	Ⅱ	Ⅱ	Ⅲ	Ⅳ	Ⅲ	Ⅲ	180～80°	5.6 kg	0.3 km
	(222)	○	○				70	−	430×10⁴	13.3g/dℓ	7200	Ⅱ	Ⅰ	Ⅱ	Ⅱ	Ⅰ	Ⅰ	Ⅰ	180～35°	14.3 kg	1 km
12月	4) T. W. ♂58才	○	○				106	−	568×10⁴	14.8g/dℓ	11000	Ⅲ	Ⅱ	Ⅱ	Ⅱ	Ⅳ	Ⅲ	Ⅲ	170～100°	4.5 kg	0.2 km
	(222)	○					80	−	513×10⁴	14.2g/dℓ	7800	Ⅱ	Ⅰ	Ⅱ	Ⅱ	Ⅰ	Ⅰ	Ⅰ	175～50°	11.6 kg	1 km
4月	5) Y. H. ♀36才	○	○		○		110	+(微熱)	367×10⁴	9.3g/dℓ	9800	Ⅳ	Ⅱ	Ⅱ	Ⅲ	Ⅲ	Ⅲ	Ⅲ	160～120°	2.1 kg	不能 歩行器
	(222)	○	○				85	−	345×10⁴	9.6g/dℓ	7000	Ⅲ	Ⅱ	Ⅱ	Ⅱ	Ⅰ	Ⅰ	Ⅰ	170～100°	4.2 kg	歩行

例でもやゝ軽快し．血沈値の著明な改善は認め難いが微熱は平熱化する傾向があり，貧血の増悪，白血球の増多は認めず，少く共之等症例に於いて滑膜切除が全身症状に悪影響があるとは考えられない．而も併用療法はアスピリンのみで，コーチゾン，プレドニソロン等の内服を要するものはなく．ハイドロコーチゾン関注も少数回で充分となり，而も手術膝の自動的可動域及び膝伸展筋力は次第に増加し歩行状態も改善されている．但し日本人家庭生活の特徴たる正坐位可能に至ったものはなく，せいぜい第1例が女性で横坐り可能，第3及び4例が男性で胡坐可能の程度であり，第2，4例は椅坐のみである．膝伸展筋力と膝関節自動的可動域の増加は図1．の如くで森教授の成績[9]に劣るが術後2～3ケ月以後は術前値を越えて改善される．

8. 合併症

術後合併症は認めない．又他関節の疼痛増悪，腫脹増大も認めない．但し又，血沈の著明な改善も認められない．

9. 考 按

児玉教授[6]によれば慢性関節リウマチでも高度の水腫を伴った単純性滑膜炎型で滑膜切除で良成積を得ることがあるが，リウマチは全身病である為に単なる局所滑膜切除のみでは再発の多いのは当然で，適応の撰定はPunch-Biopsyその他により充分に慎重でなければならないと述べているが，私は残念乍らPunch-Biopsyを行い得ず，長期の各種

図　1

術後の膝関節伸展筋力獲得曲線

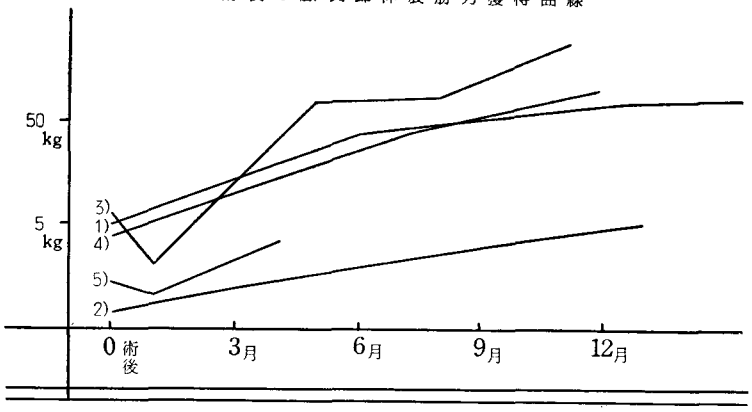

術後の膝関節自動的可動域の獲得曲線

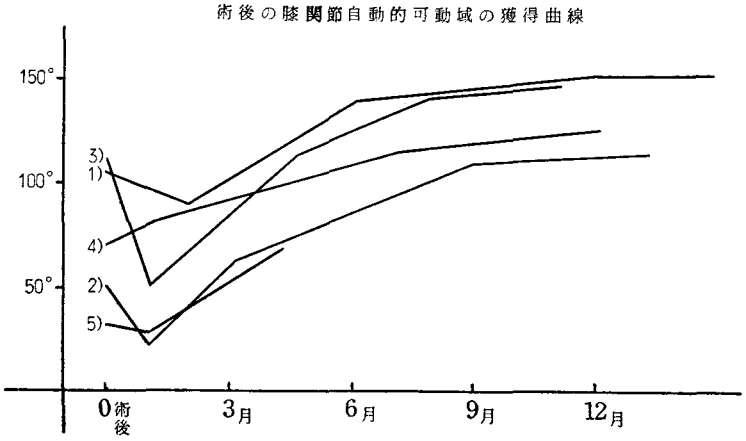

治療に対する反応，治療経過，病状経過で以て手術適応を決定せざるを得なかった次第である．Kuhns[5] は急性期は不適で骨の変化の少い場合に他の各種療法が無効であり，且つ後療法の充分に出来る環境にあって初めて対象となり得ると述べている．私達の病院は温泉並びに水治療法設備を有し，之が適切なる利用により後療法に有利な環境と云える．又今回の症例は何れも骨変化を認め，関節裂隙の狭少化を証明し殊に第5例では関節軟骨の凸凹浸蝕あり今後の後療法に充分の注意を要する処である．

清水教授[8] はリウマチの観血療法に就いて，急性期の関節リウマチに対しては悪化を招くが，関節炎症状が6ケ月以上鎮静し患者の体重も増加し一般状態が良好ならば他の関節疾患より以上に失敗の可能性が多いとは限らないとし，其の適応は1) 疼痛の除去，2) 不良肢位に於ける強直の是正，3) 機能的に有用な関節を得る等でありリウマチの経過を変える可能性は少いけれども，此の疾患の治療で本質的なことは彼等自身の日常生活に便宜を与えることであり観血的療法は屢々この様な基礎的な要求を満たす唯一の方法であ

る．且つ患者に著明な筋萎縮や骨の変形があり更生医療に対する興味を全く失い，臥して癈人同様の運命を辿るのをどうして待たれようか，と述べている．而して滑液膜切除に就いては，関節機能を妨げる高度の水腫が持続し絨毛性滑液膜炎様の変化を伴い穿刺その他の療法で効果のない場合に応用し，骨軟骨が犯されていないで有用な関節機能が存し病変が滑液膜に限局した場合は屢々著効を奏する．且つ部分的切除よりも亜全剔術が効果的と述べて25例中優8，良8，可7，不変2の成績を報告している．

私の5症例は清水教授[8]の適応[1]の3）に相当し膝関節痛の著明な減少，水腫の殆ど完全な消失，機能の恢復により日常生活に於ける便宜殊に歩行能力の著明の改善は見るべきものがあった．之等症例の術前血沈値は何れも著明な促進を示して居り，3～6ヶ月，長きは1年以上の術前治療経過に於いて著明な変動を認めず一応症状固定した時期に滑膜切除を施行しており，術後，全身症状並びに局所症状共増悪は認めず寧ろ軽快の兆あり，清水教授も述べる如き術前に赤沈の正常化を必要とするかどうかは疑わしい所である．事実病年長き（222）chr．では関節症状の進行は緩慢となり一応症状が固定しても赤沈の著明な改善は認めないことを経験している．

森教授[9]は多発性関節リウマチ13例にCapsulo-synovectomia genu anterior totalisを行い其の2例には水腫再発の為に後方滑膜切除を併用し良好なる成績を報じているが，氏は其の滑液膜切除術の影響効果を観る為，全身的内科的療法は併用せず，其の治療成績より，膝関節前方滑液膜関節嚢全切除術が全身的に少く共一時的にリウマチ症状を好転せしめる傾向を認め，且つ局所膝関節に対して自他覚的症状や機能の改善をもたらす要素のあることを述べている．私の症例も術後尚短期間（6～17ヶ月）であるが局所症状では水腫熱感は殆ど完全に消失し機能恢復を認め，全身症状も軽度乍ら日と共に改善されてゆき少く共著明な悪化は認めないことを観察した．

Watson-Jones[14]は原則的に本手術に失望していると述べているが，コーチゾン出現以前の見解である為，児玉教授は現在では適応を幾分拡げられるのではないかと述べ，欧米に於てもコーチゾン出現前に Swett[15]（1923），Boon-Itt[16]（1930），Bernstein[12]（1933）等が，又，コーチゾン出現後に London[17]等が比較的良好な成績を得ている．私の5例は少数例であり，術後観察期間短き為，早急の結論は出せないが，（222）chr．の症例中にも全身症状の進行が一応停滞した時期に，膝関節の水腫，疼痛，運動制限状態に対して，徒らに歩行能力の弱化を辿るのを待つ事なく又慢然と温泉療法，副腎皮質ホルモン療法に依存する事なく，更生医療の立場からも本手術の施行適応の存する事を確信するものである．

10. 結 論

1）長期に亘る Hydrocortisone-, Prednisolone- 関注，温泉療法，水治療法，全身療法にも頑固に抵抗する Polyarthritis systemica chronica 5例の，水腫著明で関節液溷濁し関節嚢の肥厚著明で疼痛軽快せず運動制限増悪し歩行能力を低下して行く膝関節に対し，膝関節前方関節嚢滑膜切除を施行し術後

6～17ヶ月以上に亘り経過観察せる成績を報告した.

2) 手術膝関節のリウマチ症状は著明に軽快し機能恢復は良好であり，且つ他関節の症状及び全身症状の悪化は認めずむしろ軽快の兆をみた.

3) 之等手術膝関節は術前と異り温泉療法鉱泥纒絡（Fango）療法により術後の関節機能の改善に著効を得た.

4) 切除滑膜の病理組織学的所見は児玉教授の分類に従えばRs. 4例，Fr. 1例で何れも関節嚢の病変が著明であった.

5) 従って上述関節症状で而も関節腔内に壊死様物質の集塊を充す如き症例に対してはH. C.，Prednisoloneの関注も無効であり，又副腎皮質ホルモンの内服も結局は中毒症状を来す危険があるから，徒らに歩行能力の低下を放置することなく，又慢然と温泉療法，副腎皮質ホルモン等に依存することなく，更生医療の立場からも本手術の適応が存するものと考える.

擱筆するにあたり御懇篤なる御指導御校閲を賜つた恩師砂田教授，児玉教授，森永教授，仲原講師に深甚の謝意を表する.
（本論文の要旨は昭和33年4月第23回日本温泉気候学会総会，昭和33年7月第33回中国四国外科学会にて発表した.）

主　要　文　献

1) 児玉俊夫他：整形外科；4，188，昭28.
2) 児玉俊夫他：医学；14，267，昭28.
3) 仲原泰博：三木威勇治編：リウマチの臨床；137，南江堂，昭32.
4) 児玉俊夫：三木威勇治編：リウマチの臨床；11，南江堂，昭32.
5) Kuhns, J. G：Comroe's Arthritis；1953.
6) 児玉俊夫他：診療；9，877，昭31.
7) Speed, J. S. et al. : Campbell's operative Orthopedics；C. S., Henry, Kimpton, London, 1999.
8) 清水源一郎，他：最新医学；11，2352，昭31.
9) 森　益太：三木威勇治編：リウマチの臨床；119，南江堂，昭32.
10) 児玉俊夫：リウマチ及び其の周辺の疾患；149，金原出版株式会社，昭31.
11) 児玉俊夫：最新医学；9，1812，昭29.
12) Bernstein, M, A, : Ann. Surg. ; 98, 1096, 1933.
13) Pardee, M. L. : J. Bone and Joint. Surg. ; 30-A., 908, 1948.
14) Watson Jones: Copeman, Textbook of Reumatic Diseases, 1948.
15) Swett, P. P. : J. Bone and Joint Surg. ;5, 10, 1923.
16) Boon-Itt, S. B. : J. Bone and Joint Surg., 12, 853, 1930.
17) London, P. S. : J. Bone and Joint Surg. 37-B, 392, 1955.

Clinical Study on the Treatment of Rheumatoid Arthitis

Part Ⅰ. Experiences of Capsulosynovectomia Genu Anterior Totalis for Rheumatoid Arthritis

Tomokuni IZUMI

The Surgical Dept., Balneological Institute, Okayama University

Capsulosynovectomia genu anterior totalis was performed on five cases had marked hydrops and capsular thickening of joints, in which intraarticular injection of hydrocortisone or prednisolone, balneotherapy and hydrotherapy had been repeated in vain for long period with long standing pain and gradual decrease in motor function. The progress was observed for six to seventeen months after the operation, obtaining following results.

Rheumatic symptoms were significantly improved after operation and restortion of function was also valuable. No exacerbations in the other joints and general condition were noted with rather improvement in the sign.

Further, these operated joints became to react better, differ from preoperative, to balneotherapy and "Fango" with noticeable effects on the restoration of articular function.

In histological findings of the resected synovia four cases showed Rs. and one Fr. by T. Kodama's classification.

It is, therefore, recommended to appreciate this kind of operation on the cases shown no effects in the treatment of adrenocortical hormone or hot spring bath, which led to the decrease in gait ability, on the standpoint of medical rehabilitation.

泉友圏論文附図

写　真　1.

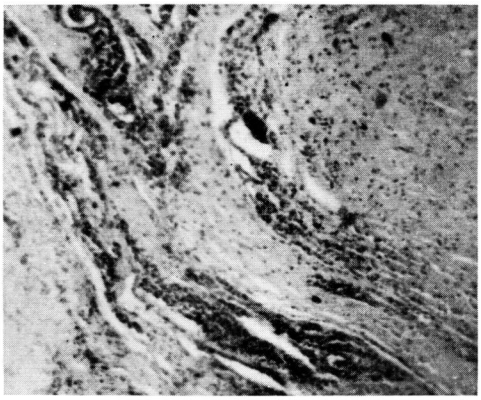

写　真　2.

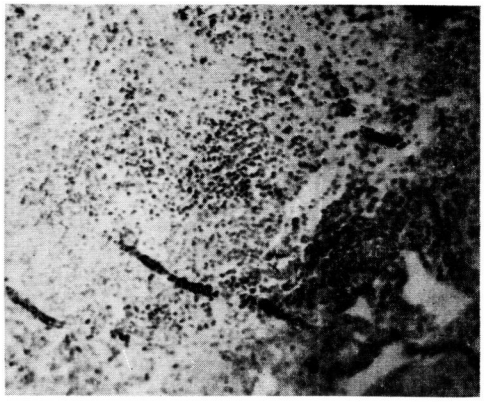

写　真　3.

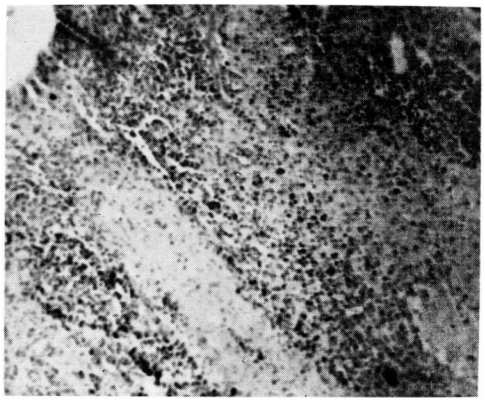

写　真　4.
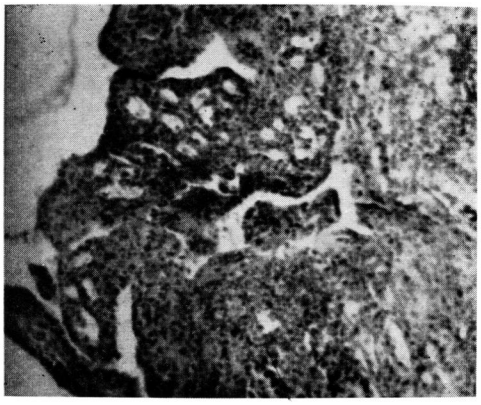
写　真　5.