岡山医学会雑誌　第122巻　August 2010，pp. 129-133

症例報告

保存的治療が可能であった左半結腸切除後上腸間膜動脈症候群の１例：本邦報告47例の検討

濱野亮輔*，大塚眞哉，西江　学，野村長久
徳永尚之，宮宗秀明，高橋健司，三好和也
稲垣　優，岩川和秀，高橋正彦，岩垣博巳

国立病院機構福山医療センター　外科

A case of superior mesenteric artery syndrome after left hemicolectomy for descending colon cancer

Ryousuke Hamano*, Shinya Otsuka, Manabu Nishie, Tsunehisa Nomura, Hideaki Miyasou, Kenji Takahashi, Yousuke Tsunemitsu, Kazuya Miyoshi, Masaru Inagaki, Kazuhide Iwakawa, Masahiko Takahashi, Hiromi Iwagaki

Department of Surgery, National Hospital Organization Fukuyama Medical Center, Hiroshima 720-8520, Japan

A 58-year-old man was diagnosed as having descending colon cancer and underwent a left colectomy with D3 node dissection and end-to-end anastomosis reconstruction. The accessory middle colic artery was secured as a feeding artery, and the middle colic artery was preserved. Diet was started on postoperative day 5 (POD5), and nausea and vomiting appeared on POD10. An upper gastrointestinal series revealed to-and-fro peristalsis in the third portion of the duodenum and dilatation of the proximal duodenum. Abdominal CT showed that the second portion of the duodenum was markedly dilated and the third portion was compressed by the superior mesenteric artery (SMA). As a result, he was diagnosed with post-operative superior mesenteric artery syndrome (SMAS) and treated with conservative therapy. The symptoms improved with a nasogastric tube, and he started to eat after POD26, followed by a successful outcome.

キーワード：上腸間膜動脈症候群（superior mesenteric artery syndrome），大腸癌（colon cancer）

緒　　言

上腸間膜動脈症候群（superior mesenteric artery syndrome，以下 SMAS）は，上腸間膜動脈を含む腸間膜根部が腹部下行大動脈や脊椎との間で十二指腸水平部を圧迫し同部の通過障害を来す疾患である．今回，われわれは大腸癌術後に発症した SMAS を経験したので，1998年以降の本邦報告例とともに併せ考察を加えたので報告する．

症　　例

症　例：58歳，男性
主　訴：下血
既往歴：平成17年８月　脳梗塞
家族例：特記事項なし
身体所見：身長170㎝，体重85kg，BMI 29.4．胸部異常なし，腹部は膨満あるも軟．
入院時血液検査所見（表１）：異常なし．
現病歴：平成20年９月に下血出現し，下部消化管内視鏡検査にて下行結腸に１型腫瘍を認め（図１），左半結腸切除・３群リンパ節郭清を施行した．最終診断は colon cancer D，０-Isp 型，40×30㎜，pM，pN0，sH0，sP0，cM0，fStage0 であった．術後４日目（POD4）に飲水開始，POD5に経口摂取開始し，順調に経過していたが，POD10に突如嘔吐した．腹部レントゲン写真（腹部 Xp）を撮影するに，胃の拡張を認めるも小腸ガスは認められなかった（図２）．POD13にアミドトリゾ酸ナトリウムメグルミン液（ガストログラフイン）小腸造影（図３ａ）を施行したところ，十二指腸水平部の狭窄と to-and-fro peristalsis（消化管造影検査にみられる振子運動）を認め，腹部 CT-SCAN（図４）でも十二指腸水平部の狭窄と口側十二指腸の拡張を認め，上腸間膜動脈症候群（SMAS）と診断した．絶飲食・高カロリー輸液・経鼻胃管にて保存的に経過観察することとし

平成22年３月８日受理
*〒720-8520　広島県福山市沖野上町４丁目14-17
電話：084-922-0001　FAX：084-931-3969
E-mail：hamano_ryosuke@fukuyama-hosp.go.jp

表１　入院時血液検査所見

WBC	6400/μl
RBC	494×10⁴/μl
Hb	13.1 g/dl
Ht	39.8%
Plt	22.7×10⁴/μl
TP	6.9 g/dl
Alb	4.2 g/dl
T-bil	0.5 mg/dl
AST	19 IU/l
ALT	15 IU/l
LDH	149 IU/l
ALP	205 IU/l
BUN	11 mg/dl
Cr	0.62 mg/dl
Na	143 mmol/l
K	3.9 mmol/l
Cl	107 mmol/l
CRP	0.05 mg/dl
24hCcr	85.4 ml
CA19-9	9.7U/ml
CA125	7.5U/ml
HBs	Ag（－）
HCV	Ab（－）

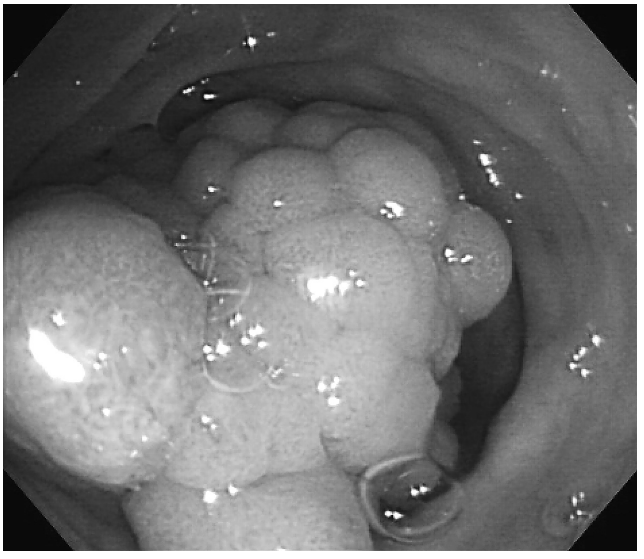

図１　下部消化管内視鏡検査写真

図２　腹部レントゲン写真（立位）

た．POD18の小腸造影では十二指腸の拡張が軽減し（図３ｂ），POD24の小腸造影では腸管の運動も良好であることが確認された（図３ｃ）．同日施行した小腸内視鏡でも十二指腸には狭窄を認めず，トライツ靱帯を越えて空腸に到達した（図５）．POD26日目より流動食を開始し，その後の経過は良好であった．

考　　察

SMAS は Wilkie syndrome，cast syndrome とも呼称され，1842年 Rokitansky により提唱された疾患概念である[1,2]．腹部大動脈と SMA により十二指腸水平部が圧迫され通過障害を来し，嘔吐・腹部膨満等のイレウス症状を来す．今回，医学中央雑誌にて『腸管膜動脈症候群』をキーワードに1998年から2009年３月までの期間で検索した結果，我々の症例もふくめ47症例であった（表２）[3-11]．誘因を分析すると，体重減少が最も多く23例（48.9%），次いで腹部手術後症例10例（21.3%）の順である．体重減少の原因としては，担癌・結核等の消耗性疾患の他，慢性心不全・糖尿病・うつ・甲状腺機能亢進症がある．殊に，甲状腺機能亢進症患者は基礎代謝率が高く，内臓脂肪量が少ないため本症を発症する可能性が高く，頻回の嘔吐を訴える甲状腺機能亢進患者においては SMAS を念頭に置くべきとの指摘がある[5]．

検索し得た47症例のうち腹部手術後に SMAS を発症し

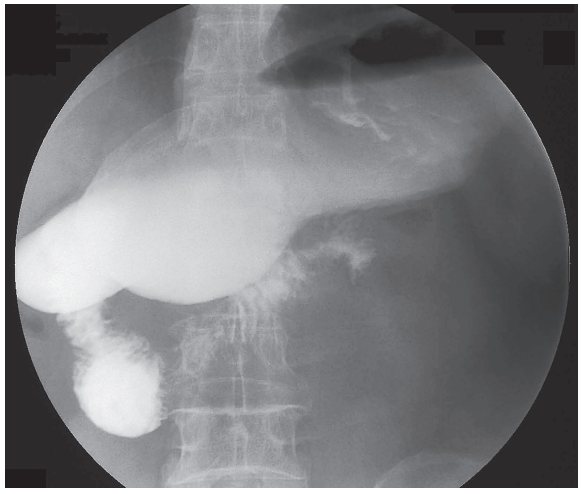

a

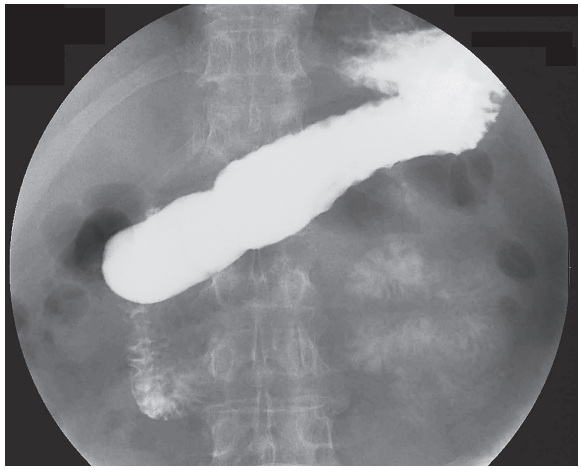

b

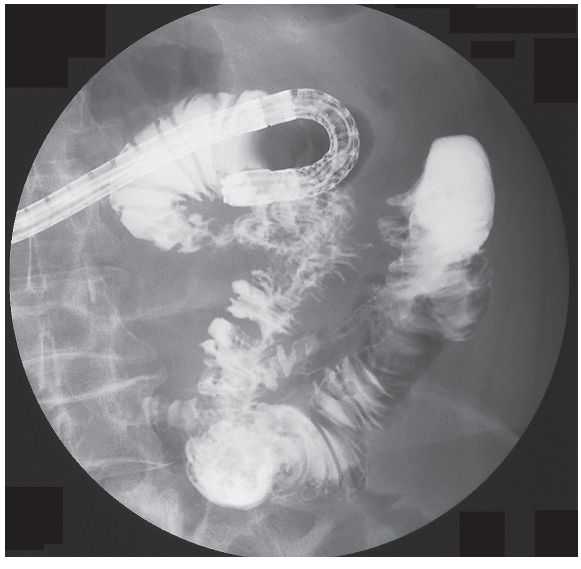

c

図３　ガストログラフイン小腸造影写真
ａ：POD4，ｂ：POD13，ｃ：POD18

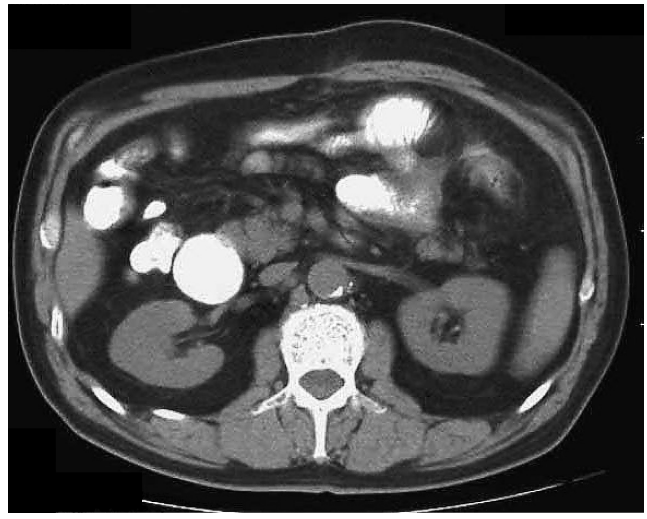

図４　腹部 CT-SCAN

図５　小腸内視鏡写真

た症例は10例であった．前半（1998～2003）後半（2004～2009）に分けてみると，前半，後半それぞれで３例，７例であり，近年腹部手術後 SMAS 症例の報告が増加している傾向にある．これは SMAS の疾患病態の認識が拡まったゆえであると考えられる．術後の発症時期は術後２日目から術後６年たってからのものも報告されており時期に幅があるが，10例中７例は２週間以内に発症しており，今回我々が経験したものも含め術後早期に発症するものが多い．その７例のうち５例が保存的に治癒しており術後早期に発症するタイプは保存的に加療できる可能性が高いことを示唆した．逆に術後時間を経て発症した３例は全て手術が施行されていた．臨床診断は腹部膨満・嘔吐を症状とし，上部消化管造影で十二指腸水平部の頭尾方向の直線的閉塞（straight line obstruction）と口側十二指腸管の拡張，（造影剤の）振子運動（to-and-fro peristalsis）の所見が認められれば容易である．沢田らは大腸癌術後早期イレウスとし

表２　本邦報告上腸間膜症候群（1998～2009）

No.	報告年	報告者	性別	年齢	身長	体重	BMI	基礎疾患	誘因	治療	経口摂取開始日
1	2009	自験例	男	58	170	85	29.4	脳梗塞	左半結腸切除	保存的	—
2	2009	大嶺	男	50	159	35	13.8	糖尿病	体重減少	腹腔鏡下十二指腸空腸吻合	4日目
3	2008	岡崎	女	29	148.8	44	19.9	—	体重減少	十二指腸空腸吻合	5日目
4	↓	↓	男	80	159.5	67.7	26.6	—	左結腸・低位前方切除	（保存的）	34日目
5	2008	冨永	女	76	152	41	17.7	圧迫骨折	体重減少	（保存的）	—
6	2008	三谷	女	78	142	34	16.9	—	体重減少	（保存的）	—
7	2008	野坂	男	69	161	38	14.7	肺気腫	体重減少	（保存的）	16日目
8	2007	波多	男	71	171	62	21.2	—	—	十二指腸前方転移術	5日目
9	2007	森本	男	41	—	—	—	統合失調症	—	（保存的）	—
10	2007	名和	女	45	148	37	16.9	—	盲腸固定術	十二指腸空腸吻合	—
11	2007	中尾	男	75	151	40	17.5	頚椎症	—	十二指腸空腸吻合	4日目
12	2007	境澤	男	36	170	36	12.5	筋ジストロフィー	体重減少	胃空腸吻合	37日目
13	2007	大呂	女	80	145	45	21.4	—	胃潰瘍	十二指腸空腸吻合（Roux-Y再建）	7日目
14	2006	水谷	女	68	143	40	19.6	—	外傷（右肋骨骨折）	十二指腸空腸吻合	7日目
15	2006	丹羽	男	65	—	—	—	脳梗塞	体重減少	（保存的）	50日目
16	2005	境	女	52	157.3	51.6	20.9	糖尿病	左結腸切除	（保存的）	28日目
17	2005	大塚	女	81	—	—	—	—	横行結腸・回盲部切除	十二指腸授動術　Treitz靭帯切離	27日目
18	2005	岩室	女	18	163	40	15.1		体重減少	（保存的）	1日目
19	↓	↓	女	84	134	35	19.5	慢性心不全	体重減少	（保存的）	—
20	↓	↓	男	74	170	45	15.6	—	体重減少	（保存的）	—
21	2004	金沢	男	74	—	—	—	—	左半結腸切除	（保存的）	21日目
22	2004	石窪	男	24	175	49	16.0	—	体重減少	（保存的）	—
23	2004	豊田	男	29	160	34	13.3	甲状腺機能亢進症	体重減少	（保存的）	14日目
24	2004	仲野	男	54	167	66.8	24.0	—	左腎摘出	（保存的）	21日目
25	2003	八木	女	17	156	54	22.2	—	内臓下垂	腹腔鏡下十二指腸空腸吻合	6日目
26	2002	藤田	男	70	152	30	13.0	肺癌	体重減少	腸回転解除術	3日目
27	2002	船塚	男	77	—	—	—	慢性心不全	—	十二指腸空腸吻合	6日目
28	2002	和田	女	23	160	47	18.4	心的外傷後ストレス障害	体重減少	（保存的）	3日目
29	2002	辻	男	16	135.7	18.6	10.1	重症心身障害	体重減少	（保存的）	1日目
30	2002	岸本	女	60	—	—	—	うつ病	体重減少	十二指腸前方転移術	4日目
31	2001	吉川	女	78	149	44	19.8	—	脊椎変形	腸回転解除術＋十二指腸部分切除	8日目
32	2001	芝原	女	15	167	53	19.0	—	—	十二指腸前方転移術	5日目
33	2001	武中	男	32	177	57	18.2	—	体重減少	腹腔鏡下十二指腸前方転移術	7日目
34	2001	吉光	男	65	155	43	17.9	脳出血	体重減少	十二指腸空腸吻合	27日目
35	2001	古川	男	76	166	47	17.1	—	腹会陰式直腸切除術	十二指腸空腸吻合	27日目
36	2001	木田	女	54	155	45	18.7	—	—	十二指腸空腸吻合	18日目
37	↓	↓	男	83	155	34	14.2	高血圧	体重減少	十二指腸空腸吻合	7日目
38	2001	藤岡	女	23	—	—	—	—	—	（保存的）	—
39	↓	↓	男	55	—	—	—	—	—	（保存的）	—
40	2000	鎗山	男	74	175	65	21.2	—	左半結腸切除	胃小腸Roux-en Y吻合	10日目
41	1999	濱崎	男	65	—	41	—	—	腹会陰式直腸切除術	十二指腸授動術（Treitz靭帯切離） 小腸癒着剥離⇒再発⇒十二指腸空腸吻合	—
42	1999	上竹	男	72	168	45	15.9	肺結核	体重減少	（保存的）	7日目
43	1999	佐々木	男	32	172	45.2	15.3	頭蓋内出血	体重減少	（保存的）	35日目
44	↓	↓	男	25	—	—	—	—	—	（保存的）	47日目
45	1999	三上	女	24	158	41	16.4	—	体重減少	十二指腸空腸吻合	—
46	1998	池中	女	17	163.8	62	23.1	—	—	（保存的）	—
47	1998	大塚	男	24	178	43	13.6	—	体重減少	十二指腸空腸吻合	—

てSMASを念頭に置くことの重要性を述べ，大腸切除後2.1%に発症したと報告し，大腸切除後にSMASが発症する原因は，再建による腸間膜根部の牽引・過進展，線維性癒着等が関与するものと考えられると述べている[8,12]．本症例では①下腸間膜動脈根部の郭清を入念に行ったことが上腸間膜動脈根部周辺組織の癒着に何らかの影響を与えたこと．②結腸切除後の横行結腸 ― S状結腸吻合により横行結腸が尾側に索引され，中結腸動脈～上腸間膜動脈も尾側に索引されたこと．などが原因として考えられた．

SMASの一般的治療はまず保存的加療を選択し，経鼻胃管を挿入し絶飲食とし，胃内容の排出が減少し症状が安定すれば少量の傾向摂取より開始し，食後に左側臥位・胸膝臥位を奨励するとともに，消化管機能促進剤（パンテノール（パントール），メトクロプラミド（プリンペラン），モサプリドクエン酸（ガスモチン），エリスロマイシン，六君子湯，茯苓飲等）を投与する．我々が検索し得た47症例中23例が保存的加療にて軽快し，腹部手術後SMAS発症10症例中，自験例を含め５例が保存的に回復している（表２）．診断確定後経口摂取再開日は最短７日，最長50日（表２），平均25.2日であり，自験例は26日目であった．

保存的治療に抵抗性の場合は外科的治療を選択する．検索し得たSMAS 47症例中残りの24例に対し手術が施行され，腹部手術後発症例10例についても５例に手術が施行されている（表２）．外科的治療としては十二指腸空腸吻合術が最も多く14例，次いで，十二指腸前方転移術３例，十二指腸授動術＋Treitz靱帯切離術，胃空腸吻合術，腸回転解除術は各２例であった．外科的治療までの待機期間については一定の見解は得られていないが，診断確定から３週間が目途とするとの報告もあるが[11]，上記したように発症後７週以上経過去して軽快した症例もある．それ故に，外科的治療を選択するには慎重な観察と十分なインフオームドコンセントを行う必要があると考える．

結　　語

左半結腸切除後に発症した上腸間膜動脈症候群（SMAS）の一症例を経験した．比較的稀な疾患と捉えられていたが，SMASの疾患病態が認識されてきたためか，近年，特に術後発症例についての報告例が増加している．上部消化管造影にて容易に確定診断可能で，高位イレウスに直面したときには本疾患を念頭におき診断治療にあたるべきである．

文　　献

1）Rokitansky C：Handbuch der pathologischen Anatomie, Braunmüller and Seidel, wien（1842）p187.

2）花井洋行，金子栄蔵：上腸間膜動脈性十二指腸閉塞：消化管症候群：その他の消化管疾患を含めて 下，日本臨床社編，日本臨床社，大阪（1994）pp238-241.

3）大塚泰則，中井吉英：心理的問題の関与を疑われ，当院を紹介された上腸間膜動脈症候群の１例．消心身医（1998）6，100-107.

4）舟塚雅英，佐藤仁俊，小野恵司，矢野誠司：早期手術が有効であった高齢者上腸間膜動脈性十二指腸閉塞症の１例．日臨外会誌（2002）63，1429-1433.

5）窪田芳樹，三輪重治：甲状腺機能亢進症に併発した上腸間膜動脈症候群の１例．長野医会誌（2002）32，84.

6）岩室雅也，小川恒由，石山修平，大家昌源，伊藤　守，藤原明子，吉岡正雄，塩出純二，糸島達也：典型的な画像所見を呈した上腸間膜動脈症候群の３例．岡山済生会病誌（2005）37，36-40.

7）大塚眞哉，吉田亮介，三好和也，稲垣　優，淵本定儀，湯村正仁：大腸癌手術後に上腸間膜動脈症候群を発症した１例．日臨外会誌（2005）66，2812-2815.

8）境　雄大，佐藤浩一，長谷川善枝：下行結腸癌に対する左結腸切除術後に発症した上腸間膜動脈性十二指腸閉塞の１例．日消外会誌（2006）39，660-665.

9）中尾健太郎，松井伸朗，有吉朋丈，大塚耕司，角田明良，草野満夫：上腸間膜動脈分岐部に石灰化を伴った上腸間膜動脈症候群の１手術例．手術（2007）61，1693-1697.

10）名和正人，土屋十次，立花　進，北村文近，熊澤伊和生，川越肇：盲腸固定術後に発症した上腸間膜動脈症候群の１例．日臨外会誌（2007）68，2347-2350.

11）岡﨑雅也，丸森健司，福沢淳也，今村史人，神賀正博，間瀬憲多朗：上腸間膜動脈症候群の２例．日臨外会誌（2008）69，1242-1246.

12）沢田寿仁，早川　健，堤　謙二，宇田川晴司，鶴丸昌彦：大腸癌術後合併症としての早期イレウスについて．日本大腸肛門病会誌（1996）49，347-354.