

46.

611.8

家鶏ノ Mesostriatumニ就テ

岡山醫科大學解剖學教室(主任八木田教授)

近藤寅夫

(昭和8年3月15日受稿)

*Aus dem Anatomischen Institute der Okayama Medizinischen Fakultät
(Direktor; Prof. Dr. K. Yagita).*

Über das Mesostriatum beim Huhn.

Von

Torao Kondô.

Eingegangen am 15. März 1933.

Bei Hühnern zerstörte der Verfasser das Mesostriatum verschiedentlich und liess die Tiere 3 Wochen lang weiter leben, um dann sie zu töten und ihre Gehirne mit Hilfe der Marchischen Methode zu untersuchen.

Daraus ergibt sich das Folgende:

- 1) Das Mesostriatum verbindet sich mit dem Ektostriatum.
- 2) Es gibt Fasern, die sich vom Mesostriatum nach dem Brachium begeben und hier endigen.
- 3) Das Mesostriatum lässt keine Fasern entstehen, die oralwärts nach dem Hyperstriatum und Epistriatum ziehen oder Caudalwärts den Nucleus rotundus erreichen.
- 4) Die beiderseitigen Brachii verbinden sich miteinander. (Autoreferat.)

第1章 緒言

Mesostriatum 及ビ之ヨリ發生セル纖維ニ關シテハ、既ニ Bumm, Kalischer, Kappers, Boyce 及ビ Warrington, Edinger, Wallenberg 及ビ Holmes, Rose, 大畑等諸氏ノ研究アリト雖モ、同纖維ノ終止核ニ關シテハ、或ハ視丘圓形核ナリトナシ、或ハ視丘前核ナリト云ヒ、或ハ Nucleus spiriformis lateralis ナリト唱ヘラレ諸說一致セズ、之余ガ上坂博士指導ノ下ニ本問題ニツキテ研究セシ所以ナリ、

第 2 章 文 獻

1. Kalischer 氏ハ鸚鵡ニツキ, Mesostriatum ヲ破壊シ, 1 週後 Nissl 氏法ニヨリ研究セシガ, 主トシテ術側ノ圓形核ニ染色質溶解現象ガ現ハルルモ, Mesostriatum ニ損傷ヲ與ヘテ數箇月動物ヲ生存セシムル時ハ, 術側及ビ非術側ノ圓形核ノ細胞ハ正常ナリ, 又 Ektostriatum ヲ損傷セシ場合ニハ Mesostriatum ヲ損傷セシ場合ヨリモ弱キ變化ガ現ハルト云ヘリ.

2. Kappers 氏ニ據レバ圓形核ニ接シテ少シク背方ニ同ジク視丘内側領域ニ屬スル前核ガ存在ス, 此前核ハ爬蟲類ニ於ケルト同様ニ, Mesostriatum ト連結シ, 殊ニ其ノ外側部ト Tractus Thalamofrontalis transversus ニヨリテ重複性ニ結合セリ, 該路ノ終止状態ハ, Sala 氏ニヨリテ鍍銀法ニヨリ示サレタリト.

3. Bumm 氏ハ初メテ鳥類ノ大脳線狀體ヨリ視丘諸核ニ至ル線狀體視丘背路(Tractus striothalamicus dorsalis)ヲ記載セリ.

4. Boyce 及ビ Warrington 氏ハ鷄及ビ鳩ニ於テ, 其ノ腦ヲ Weigert 氏法並ニ Marchi 氏法ニヨリ研究シ, 遠心性線狀體路ニ關シ, 大脳半球ノ口部或ハ全部ヲ摘出スルニ由テ顯ハルル變性纖維ハ視丘ヲ通過シ, 中腦ニ至リ, 動眼核ヨリ少シク口方ノ高サニテ一層外方ニ存スル視葉ノ細胞群ニ終止スルヲ見タリ本路ニ接シ其ノ腹側ニ中腦線狀體路 (Tractus mesencephalicus striatus) アリ, 尙ホ線狀體視丘路ハ主トシテ大脳半球ノ中央部ヨリ起リ, 線狀體中腦路ト共ニ走行スレドモ, 其ノ背方ニ位シ, 前連合ノ腹側ヲ走行シテ視丘諸核ニ終ルト.

5. Edinger, Wallenberg 及ビ Holmes 氏等ハ主トシテ鳩ニツキテ, Marchi 氏法ニヨリ檢索セリ, 氏等ニ據レバ Mesostriatum ハ Hyperstriatum ノ下方ニ接セル 1 ツノ彎曲セル太キ板狀塊ヨリナリ, 其ノ彎曲ニヨリテ形成セラレタル腹側ノ内腔ハ大脳膊

ノ神經纖維ニヨリテ充サル, 而シテ同體ノ口部ハ 2 ツノ突起的部分ヨリ成立スルモノトシ, 外部ヲ基底核 (Nucleus basalis), 内部ヲ傍嗅核 (Nucleus parolfactorius) ト命名セリ. Mesostriatum ハ其ノ全長ニ亙リテ, 其ノ背側及ビ外側ヲ全ク背髓板 (Lamina medullaris dorsalis) ノ纖維ニヨリテ被ハレ, 且其ノ主體 (Hauptkörper) ハ之ヲ貫通セル有髓纖維及ビ茲ニ起始セル神經纖維ニヨリテ, 著明ノ線條性外觀 (stark gestreifte Aussehen) ヲ呈ス. 主體ノ腹内部ニハ同體表面ニ平行セル腹髓板 (Lamina medullaris ventralis) ヲ認ム. コノ髓板ノ腹側ニ若干ノ神經細胞存在スルノミナラズ, 更ニ其ノ腹側ニ於テ大脳膊ノ口方端竝ニ該膊ノ神經纖維間ニ多數ノ大多極性神經細胞ノ群ヲ見ル, 氏等ハ之ヲ脚内核 (Nucleus entopeduncularis) ト名ケタリ. Mesostriatum ノ結合纖維ニ就テハ, 尙ホ正確ナル知識ヲ缺クモ, 其ノ位置及ビ形態ヨリ論ズレバ哺乳動物ノ淡蒼球 (Globus pallidus) ニ類似セリト云ヘリ.

6. Rose 氏ハ各種ノ鳥腦ヲ主トシテ Bielschowsky 氏ノ Kresylviolet 染色法ニテ檢シ, 且少數ノ Weigert 氏變法標本ヲ参照シテ, 前頭腦ノ細胞形態學の區分ヲ試ミタリ, 就中 Mesostriatum 中ニ存在スル Nucleus entopeduncularis (Edinger) 及ビ Ektostriatum ニ關シテ, Feld J (Nucleus entopeduncularis ノ部) ノ位置ハ甚ダ定形的ニシテ, 常ニ Feld H (Edinger 氏ノ Mesostriatum 主體) ト共ニ存在シ, 其ノ口部ハ概シテ H 野ノ最大ナル部位ニ一致シ, 兩部ハ同時ニ大脳半球後部ニ於テ消失スト. 且 Feld J ハ其ノ色淡ニシテ透明ナル外觀 (helles Aussehen) ヲ有スルガ故ニ, 明ニ周圍組織ト區別シ得ベク, 其ノ内ニ散在性ニ存在スル稍々長キ多極性大細胞ト小ナル同型ノ細胞トヲ見ルト云ヘリ.

7. Kappers 氏ニ據レバ鳥類線狀體中腦路ハ主ト

シテ Mesostriatum ヨリ起始シ、中腦ニ於テ Schroeder 氏ノ Nucleus spiriformis ニ終止ス。然レドモ本路ニ混ジテ Hyperstriatum 及ビ其ノ上方ニアル大脳皮質ヨリ發生シ、同様ノ徑路ヲトレル神經纖維モ存在スト。

8. 大畑氏ノ鶏腦ヲ Marchi 氏法及ビ Nissl 氏法ニテ研究シ、Nucleus entopeduncularis ヨリ起始スル遠心性纖維ハ大脳脚ヲ通過シ、腹線狀體中腦路ヲ

形成シ、間腦ヲ經テ、其ノ大部分ハ同側ノ Nucleus spiriformis lateralis ノ尾部ヨリ該核内ニ入り、其ノ口端部ニ至ルマデ同核ノ全部ニ終止スレドモ、他ノ一部分ハ中腦頂部ニ残留シテ逐次同側網様質ニ分布シ、終ニ赤核尾部ノ高サニテ消失ス。而シテ Ektostriatum 及ビ Nucleus entopeduncularis ヨリ發生スル遠心性神經纖維ハ共ニ同側ニ留リ交叉スルトナシト云ヘリ。

第 3 章 自 家 實 驗

家鶏ノ頭皮ヲ正中線ヨリ少シク左方ニテ矢狀ノ方向ニ切開シ、左右ニ開キ、骨ヲ破リ、左側大脳半球ヲ現ハシ、其ノ中央部ヨリ少シク内方、或ハ少シク口方、或ハ少シク尾方ニテ、或ハ深ク、或ハ淺ク、背方ヨリ腹方ニ向テ尖刀ヲ刺入シ、止血後皮膚ヲ縫合セリ。術後3週間ヲ經テ動物ヲ殺シ腦ヲ摘出シ、Marchi 氏法ニテ處置シ、前頭斷連續切片ヲ作りテ精査セリ。術後動物ハ著シキ症狀ヲ示サザリキ。摘出セシ腦ニハ各例トモ殆ド肉眼的變化ヲ見ズ。

實驗 I. Mesostriatum ヲ Ektostriatum ノ内側ニ於テ Hyperstriatum ヨリ Brachium ニ至ルマデ損傷セシメシモノ。

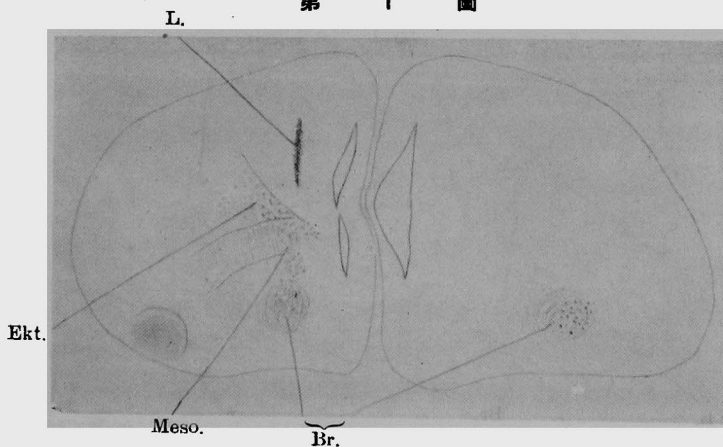
第 1 例 (第 1 圖乃至第 5 圖及ビ第 15 圖乃至第 19 圖)

顯微鏡的所見

1) Ektostriatum 口部ノ高サ

(第 1 圖及ビ第 15 圖)

第 1 圖



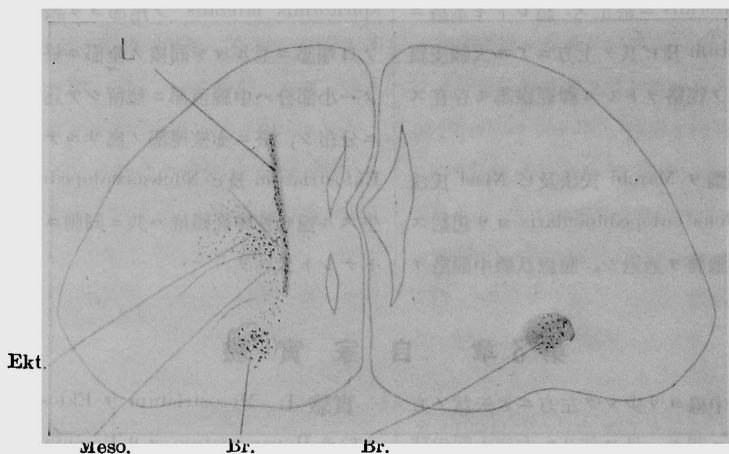
Hyperstriatum ノ内側部ニ背腹ノ方向ヲトレル刺創アリ、Ektostriatum 殊ニ其ノ内側部ニ中等大ノ黑色顆粒稍々多ク存在セリ、Mesostriatum 及ビ其ノ腹方ノ細胞群中ニモ稍々多クノ變性顆粒ヲ認め、反對

側 Mesostriatum 腹側ノ細胞群中ニモ中等量ノ中等大變性顆粒ヲ見ル。

2) Ektostriatum 中央部ノ高サ

(第 2 圖及ビ第 16 圖)

第 2 圖



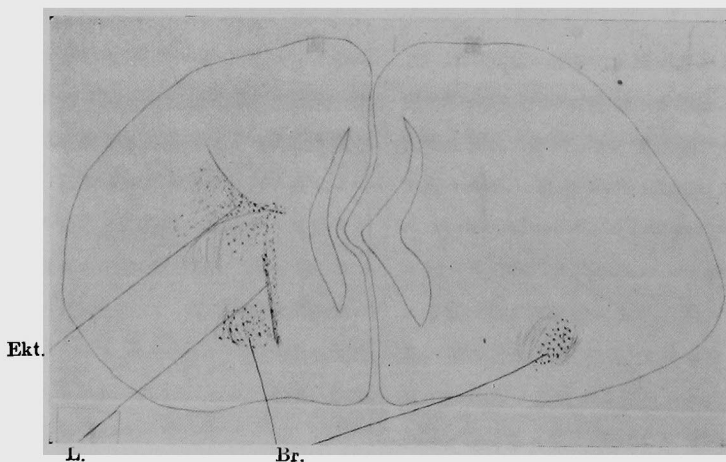
Ektostriatum ノ内側ニ背腹ノ方向ヲ取レル刺創アリ、Ektostriatum 及ビ Mesostriatum 殊ニ Nucleus entopeduncularis 及ビ Brachium 中ニ中等大ノ變性顆粒稍々多ク存在セリ、之ニ反シ Hyperstriatum 及

ビ Epistriatum ハ無變ナリ。反對側ノ Brachium 中ニモ中等量ノ中等大變性顆粒ヲ見ル。

3) Ektostriatum 尾部ノ高サ

(第 3 圖及ビ第 17 圖)

第 3 圖



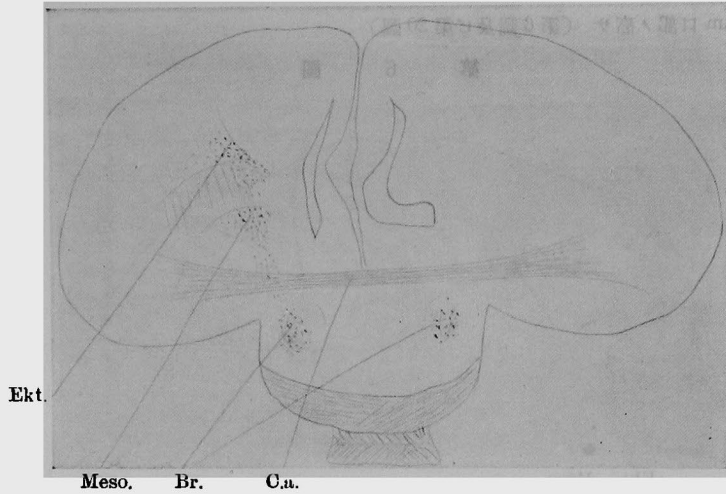
Ektostriatum ノ内側ヨリ Mesostriatum ニ及ブ刺創アリ、Ektostriatum 殊ニ其ノ内側部、Mesostriatum 及ビ Brachium 内ニハ中等量ノ中等大變性顆粒ヲ見ル。Hyperstriatum 及ビ Epistriatum ハ無變ナリ。

反對側ノ Brachium 中ニモ中等量ノ中等大變性顆粒存在セリ。

4) 前連合ノ高サ

(第 4 圖及ビ第 18 圖)

第 4 圖



損傷部ハ消失セリ. Ektostriatum 及 Mesostriatum
ハ中等大ノ變性顆粒ヲ稍々多ク含有シ, Brachium
ノ外側部ニハ大ナル顆粒ノ點在セルヲ見ル. Hype-
rstriatum 及ビ Epistriatum ニハ變化ナシ. 反對側ノ

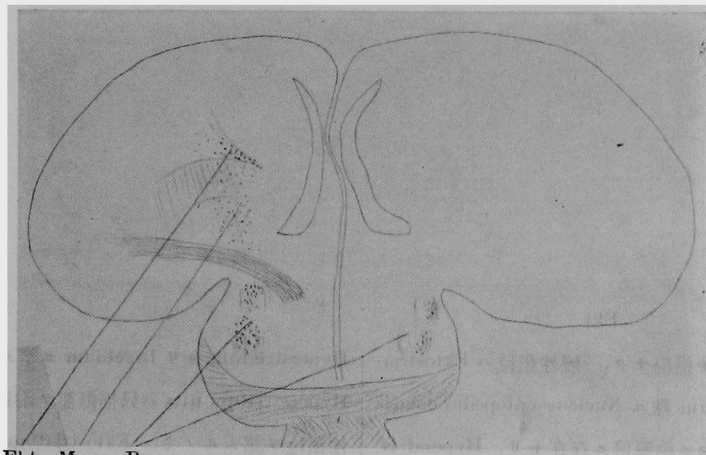
Brachium ノ外側部ニモ變性顆粒ヲ認ム.

5) 前連合ヨリ後方ノ高サ

(第 5 圖及ビ第 19 圖)

僅ニ殘レル Ektostriatum 及ビ Mesostriatum 内ニ

第 5 圖



Ekt. Meso. Br.

稍々多クノ中等大黒色顆粒ヲ見ル, Brachium 内ニ
ハ粗大ノ變性顆粒稍々多ク存在セルモ, Epistriatum
及ビ Hyperstriatum ニハ變化ヲ見ズ. 反對側ノ Bra-
chium 内ニモ中等大變性顆粒ノ中等量ヲ見ル.

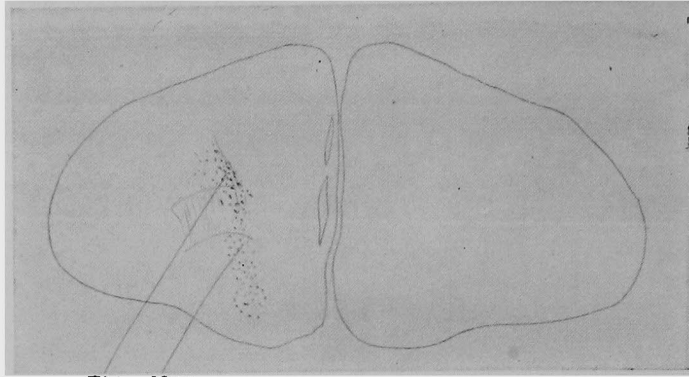
第 2 例

第 1 例ヨリ少シク尾方ニテ殆ド同様ノ損傷
ヲ與ヘシモノ (第 6 圖乃至第 10 圖及ビ第 20
圖乃至第 24 圖)

顯微鏡的所見

- 1) Ektostriatum 口部ノ高サ (第6圖及ビ第20圖)

第 6 圖

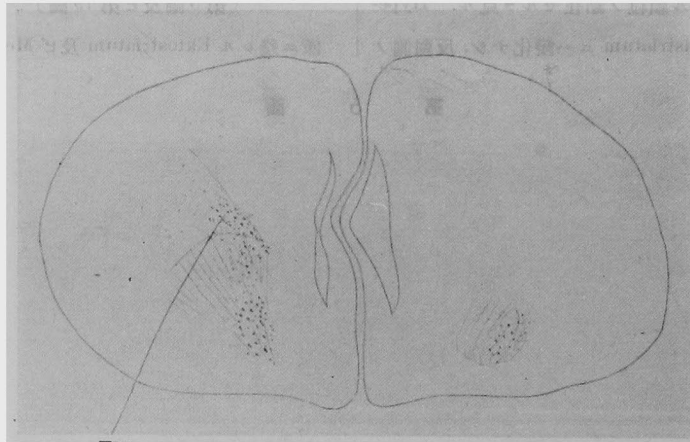


Ekt. Meso.

損傷ナク, Ektostriatum 及ビ Mesoatriatum 中ニ
中等量ノ微細變性顆粒ヲ認ム.

- 2) Ektostriatum 中央部ノ高サ
(第7圖及ビ第21圖)

第 7 圖



Ekt.

此部ノ断面ニモ損傷ナク, 變性顆粒ハ Ektostriatum, Mesoatriatum 殊ニ Nucleus entopeduncularis 及ビ Brachium 中ニ中等量ニ存在セリ. Hyperstriatum 及ビ Epistriatum ハ變化ナシ. 反對側ノ Brachium 中ニモ中等量ノ微細變性顆粒ヲ認ム.

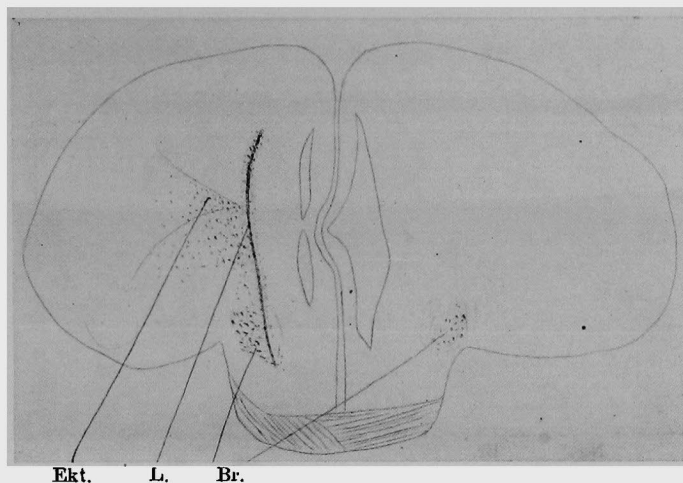
- 3) Ektostriatum 尾部ノ高サ

(第8圖及ビ第22圖)

此部ノ断面ニテハ Ektostriatum ノ内側ニ接シテ,

Hyperstriatum ヨリ Brachium ニ至ル長キ刺割アリ Hyperstriatum 中ニハ只損傷部ノ附近ニ於テ微細變性顆粒ヲ認ムルノミ. Ektostriatum 中ニハ, 中等大ノ變性顆粒中等量ニ存在シ, Mesoatriatum 及ビ Brachium ニハ多數ノ中等大乃至粗大ナル黑色顆粒存在セリ. Epistriatum ハ無變ナリ. 反對側ノ Brachium ノ外側部中ニモ, 僅數ノ微細變性顆粒ヲ見ル.

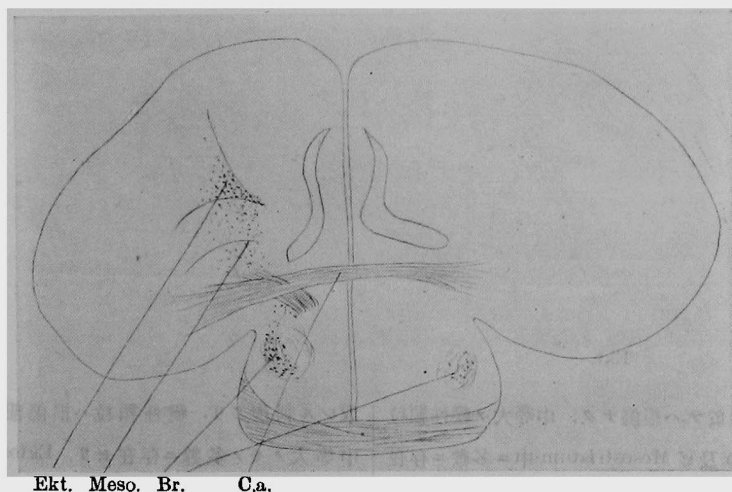
第 8 圖



4) 前連合ノ高サ
 (第9圖及ビ第23圖)
 此部ノ断面ニハ損傷ナク, 變性顆粒ハ Ektostrin-
 tum, Mesostriatum 及ビ Brachium 内ニ中等大ノ

モノ稍々多數ニ存在セリ. Hyperstriatum 及ビ Epi-
 striatum ハ變化ナシ. 反對側ノ Brachium ノ外側部
 ニモ少數ノ微細變性顆粒ヲ認ム.

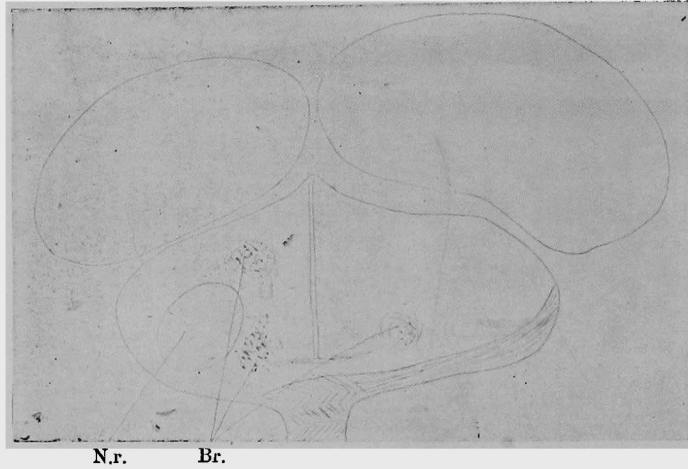
第 9 圖



5) 圓形核ノ高サ
 (第10圖及ビ第24圖)
 此部ニテハ Brachium ventralis 及ビ dorsalis 内ニ

中等大乃至粗大ナル黑色顆粒アリ. 圓形核及ビ其ノ
 他ノ部ニ變性顆粒ヲ見ズ. 反對側ノ Brachium 中ニ
 僅數ノ微細變性顆粒存在セリ.

第 10 圖

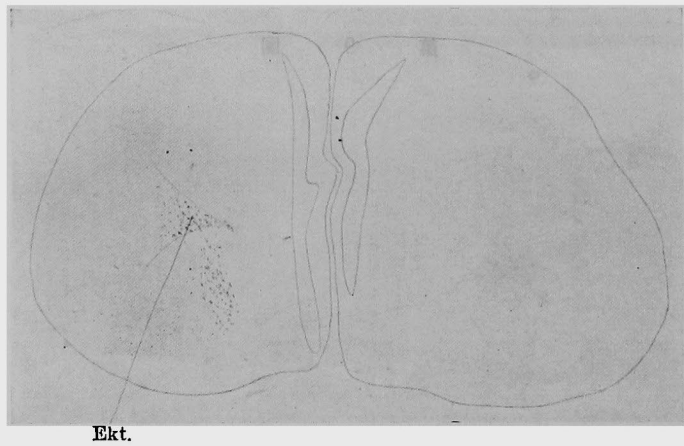

實驗 II. Mesostriatum ヲ Ektostriatum ノ尾部
ノ高サニテ損傷セシモノ (第 11 圖乃至第 14 圖
及ビ第 25 圖乃至第 27 圖)

顯微鏡的所見

1) Ektostriatum 口部ノ高サ
(第 11 圖)

第 11 圖



此部ノ断面ニ於テハ損傷ナク, 中等大ノ變性顆粒
ハ Ektostriatum 及ビ Mesostriatum 中ニ多數ニ存在
セリ. Epistriatum 及ビ Hyperstriatum ハ無變ナリ.

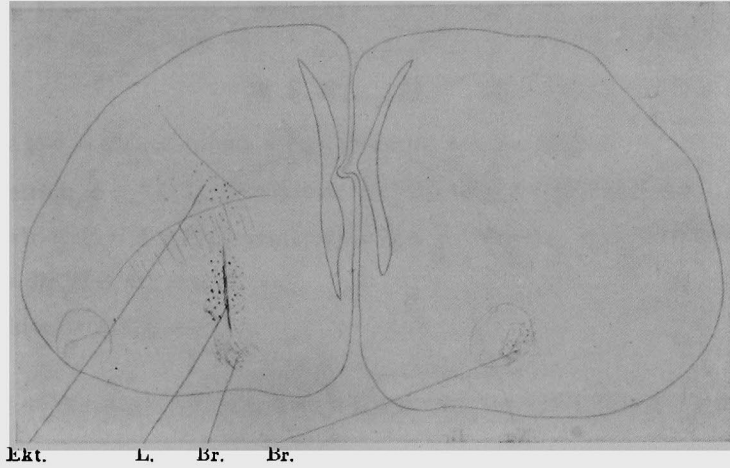
2) Ektostriatum 尾部ノ高サ

(第 12 圖及ビ第 25 圖)

此部ノ断面ニテハ Mesostriatum ニ背腹ノ方向ヲ

取レル刺創アリ. 變性顆粒ハ損傷部ヲ中心トシテ
中等大ノモノ多數ニ存在セリ, Ektostriatum 及ビ
Brachium ノ外側部中ニハ小數ノ微細變性顆粒ヲ見
ル. Hyperstriatum 及ビ Epistriatum ハ無變ナリ.
反對側ノ Brachium 外側部中ニモ僅數ノ微細變性顆
粒ヲ認ム.

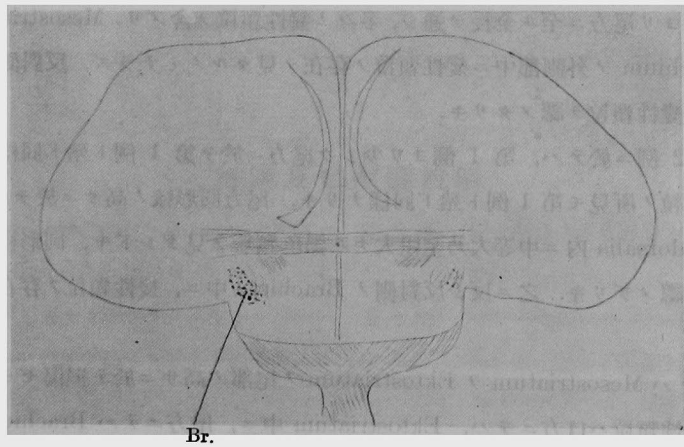
第 12 圖



3) 前連合ノ高サ
 (第 13 圖及ビ第 26 圖)
 此部ノ断面ニテハ損傷部消失セリ, Brachium 中
 ニハ其ノ外側部ニ粗大ナル黑色顆粒多數ニ存在セ

リ, 然レドモ他部ニハ變性顆粒ヲ見ズ. 之ニ反シ反
 對側ノ Brachium 中ニハ少數ナガラ中等大ノ變性顆
 粒ヲ認ム.

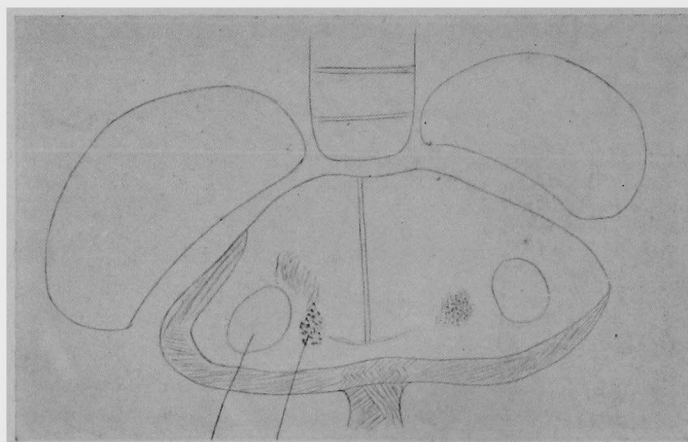
第 13 圖



4) 圓形核ノ高サ
 (第 14 圖及ビ第 27 圖)
 此部ノ断面ニ於テハ變性顆粒ハ Brachium ventra-

lis ノ外側部中ニ存在セリ, 圓形核ニハ變化ナシ. 反
 對側ノ Brachium 中ニモ中等大ノ變性顆粒ヲ認ム.

第 14 圖



N.r. Br.

第 4 章 考 察

實驗 I ノ第 1 例ニ於テハ Mesostriatum ヲ Ektostriatum ノ内側ニテ Hyperstriatum ヨリ Brachium ニ至ルマデ損傷セシメタリ。之ニ由テ生ゼシ變性顆粒ハ Hyperstriatum ニテハ、只損傷部ニ於テ之ヲ見ルノミ。之ニ反シ Mesostriatum ハ損傷部以外ニ於テモ口方ヨリ尾方ニ至ル全長ヲ通ジ、變性顆粒ヲ示セリ。Ektostriatum ハ少シモ損傷ヲ蒙ラザルニ拘ラズ、其ノ内側部ニ於テ口方ヨリ尾方ニ至ル全長ヲ通ジ、多クノ變性顆粒ヲ含メリ。Mesostriatum ヨリ尾方ニ於テハ、Brachium ノ外側部中ニ變性顆粒ノ存在ヲ見タルノミナラズ、反對側ノ Brachium 中ニモ、僅數ノ變性顆粒ヲ認メタリキ。

實驗 I ノ第 2 例ニ於テハ、第 1 例ヨリ少シク尾方ニ於テ第 1 例ト殆ド同様ノ損傷ヲ與ヘタルニ、變性顆粒ノ所見モ第 1 例ト殆ド同様ナリキ。尾方圓形核ノ高サニ於テハ、Brachium ventralis 及ビ dorsalis 内ニ中等大乃至粗大ナル黑色顆粒ヲ見タレドモ、圓形核及ビ其ノ他ノ部ニハ毫モ之ヲ認メザリキ。之ニ反シ反對側ノ Brachium 中ニ、變性顆粒ノ存在セルハ第 1 例ト同様ナリキ。

實驗 II ニ於テハ Mesostriatum ヲ Ektostriatum ノ尾部ノ高サニ於テ損傷セシメタリ。之ガタメニ生ゼシ變性顆粒ハ口方ニテハ、Ektostriatum 中ニ、尾方ニテハ Brachium ニ出現シ、Hyperstriatum 圓形核等ハ全く無變ナリキ。

之ヲ以テ見レバ Mesostriatum ハ口方ハ Ektostriatum ト尾方ハ Brachium ト互ニ連結スルコト疑ヲ容レズ。反對側ノ Brachium 外側部ニモ變性顆粒ノ存在セシコトハ、實驗 I ト全く同様ナリキ。之ヲ以テ見レバ左右 Brachium モ互ニ連結スルコト確實ナリ。

以上ノ事實ハ Bumm, Kalischer, Kappers, Boyce 及ビ Warrington, Edinger, Wallenberg 及ビ Holmes, Rose, 大畑等諸氏ノ實驗成績ト一致セザル所ナリ。

第 5 章 結 論

1. 家鷄ニ於テハ Mesostriatum ト Ektostriatum トハ互ニ連結ス。
2. Mesostriatum ヨリ發シ、Brachium ニ至リ茲ニ終止スル神經纖維アリ。
3. Mesostriatum ヨリ口方 Hyperstriatum 及ビ Epistriatum ニ至ル神經纖維ナク、又尾方圓形核ニ至ル神經纖維モ之ヲ見ズ。
4. Brachium ハ左右互ニ連結ス。

此稿ヲ終ルニ臨ミ恩師上坂教授ノ御懇篤ナル御指導ト御校閲トニ對シ滿腔ノ謝意ヲ表ス。

主 要 文 獻

- 1) *Kalischer*, Das Grosshirn der Papageien in anatomischen und Physiologischen Beziehungen. 1905.
- 2) *Kappers*, Die vergleichende Anatomie d. Nervensystems der Wirbeltiere und der Menschen. 1921.
- 3) *Bumm*, Zeitschrift f. wissenschaftl. Zoologie, Bd. 38, 1883.
- 4) *Boyce u. Warrington*, Observations on the anatomy, Physiology and degenerations of the nervous systems of the bird. 1899.
- 5) *Edinger, Wallenberg u. Holmes*, Untersuchungen über die vergleichende Anatomie des Gheirns. Das Vorderhirn, 1903.
- 6) *Rose*, Journ. f. Psychol. u. Neurol. Bd. 21, 1914.
- 7) *Edinger*, Bau der nervösen Zentralorgane. Bd. 2, 1908.
- 8) 大畑, 岡醫雜, 第 40 年, 第 10 號.

挿圖及ビ附圖説明


- | | |
|--|---|
| <p>第 1 圖 Mesostriatum ヲ Ektostriatum ノ内側ニ於テ Hyperstriatum ヨリ Brachium ニ至ルマデ損傷セシメシタメニ生ゼル Ektostriatum 口部ノ高サニ於ケル損傷部及ビ變性顆粒</p> <p>第 2 圖 同上 Ektostriatum 中央部ノ高サニ於ケル損傷部及ビ變性顆粒</p> <p>第 3 圖 同上 Ektostriatum 尾部ノ高サニ於ケル損傷部及ビ變性顆粒</p> <p>第 4 圖 同上前連合ノ高サニ於ケル變性顆粒</p> | <p>第 5 圖 同上前連合ヨリ後方ノ高サニ於ケル變性顆粒</p> <p>第 6 圖 Mesostriatum ヲ Ektostriatum ノ内側ニ於テ其ノ尾部ヲ損傷セシメシタメニ生ゼル Ektostriatum 口部ノ高サニ於ケル變性顆粒</p> <p>第 7 圖 同上 Ektostriatum 中央部ノ高サニ於ケル變性顆粒</p> <p>第 8 圖 同上 Ektostriatum 尾部ノ高サニ於ケル損傷部及ビ變性顆粒</p> |
|--|---|

- 第9圖 同上前連合ノ高サニ於ケル變性顆粒
- 第10圖 同上圓形核ノ高サニ於ケル變性顆粒
- 第11圖 Mesostriatum ヲ Ektostriatum ノ尾部ノ高サニ於テ損傷セシメシタメニ生ゼル Ektostriatum 口部ノ高サニ於ケル變性顆粒
- 第12圖 同上 Ektostriatum 尾部ノ高サニ於ケル損傷部及ビ變性顆粒
- 第13圖 同上前連合ノ高サニ於ケル變性顆粒
- 第14圖 同上圓形核ノ高サニ於ケル變性顆粒
- 第15圖 Mesostriatum ヲ Ektostriatum ノ内側ニ於テ Hyperstriatum ヨリ Brachium ニ至ルマデ損傷セシメシタメニ生ゼル Ektostriatum 口部ノ高サニ於ケル Ektostriatum 内ノ變性顆粒
- 第16圖 同上 Ektostriatum 中央部ノ高サニ於ケル Mesostriatum 内ノ變性顆粒
- 第17圖 同上 Ektostriatum 尾部ノ高サニ於ケル Ektostriatum 及ビ Mesostriatum 内ノ變性顆粒
- 第18圖 同上前連合ノ高サニ於ケル Mesostriatum 及ビ Brachium 内ノ變性顆粒
- 第19圖 同上前連合ヨリ後方ノ高サニ於ケル Brachium 内ノ變性顆粒
- 第20圖 Mesostriatum ヲ Ektostriatum ノ内側ニ於テ其ノ尾部ヲ損傷セシメシタメニ生ゼル Ektostriatum 口部ノ高サニ於ケル Ektostriatum 内ノ變性顆粒
- 第21圖 同上 Ektostriatum 中央部ノ高サニ於ケル Mesostriatum 内ノ變性顆粒
- 第22圖 同上 Ektostriatum 尾部ノ高サニ於ケル損傷及ビ Mesostriatum 中ノ變性顆粒
- 第23圖 同上前連合ノ高サニ於ケル Brachium 内ノ變性顆粒
- 第24圖 同上圓形核ノ高サニ於ケル Brachium 内ノ變性顆粒
- 第25圖 Mesostriatum ヲ Ektostriatum ノ尾部ノ高サニテ損傷セシメシタメニ生ゼル Ektostriatum 尾部ノ高サニ於ケル Ektostriatum 及ビ Mesostriatum 内ノ變性顆粒
- 第26圖 同上前連合ノ高サニ於ケル Brachium 内ノ變性顆粒
- 第27圖 同上圓形核ノ高サニ於ケル Brachium ventralis 内ノ變性顆粒

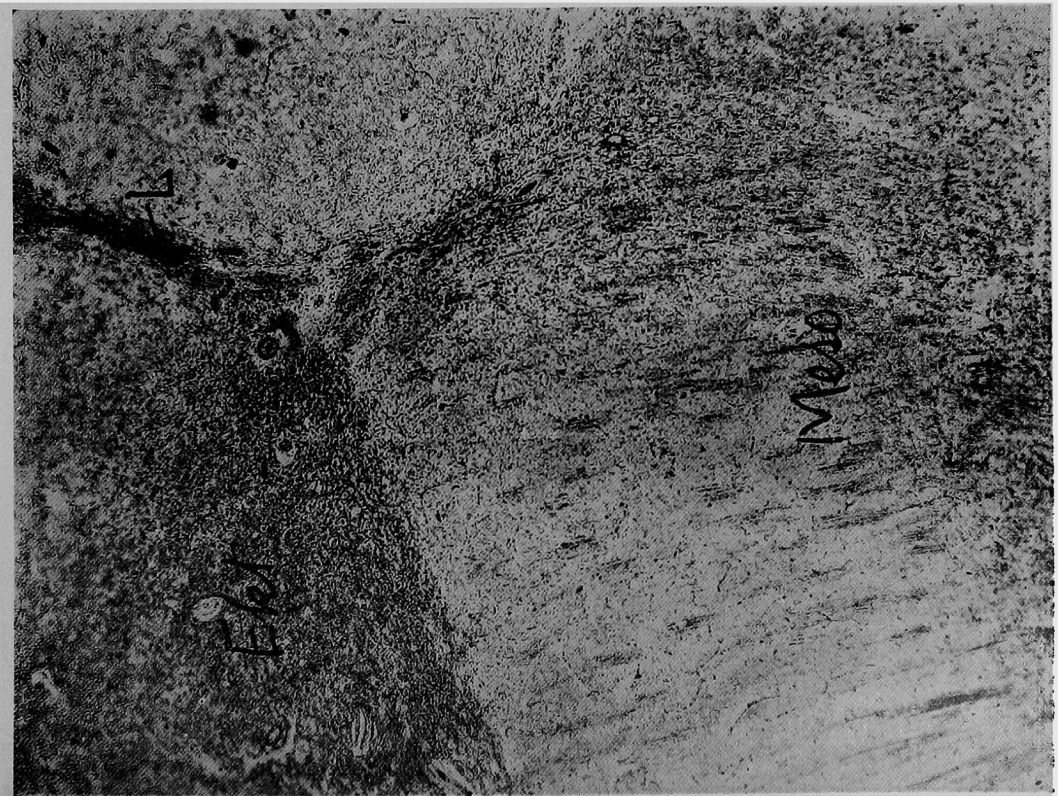
略字説明

Br. = Brachium cerebri. C. a. = Commissura anterior. Ekt. = Ektostriatum. Hyp. = Hyperstriatum. L. = Läsionsstelle. Meso. = Mesostriatum. N. r. = Nucleus rotundus.

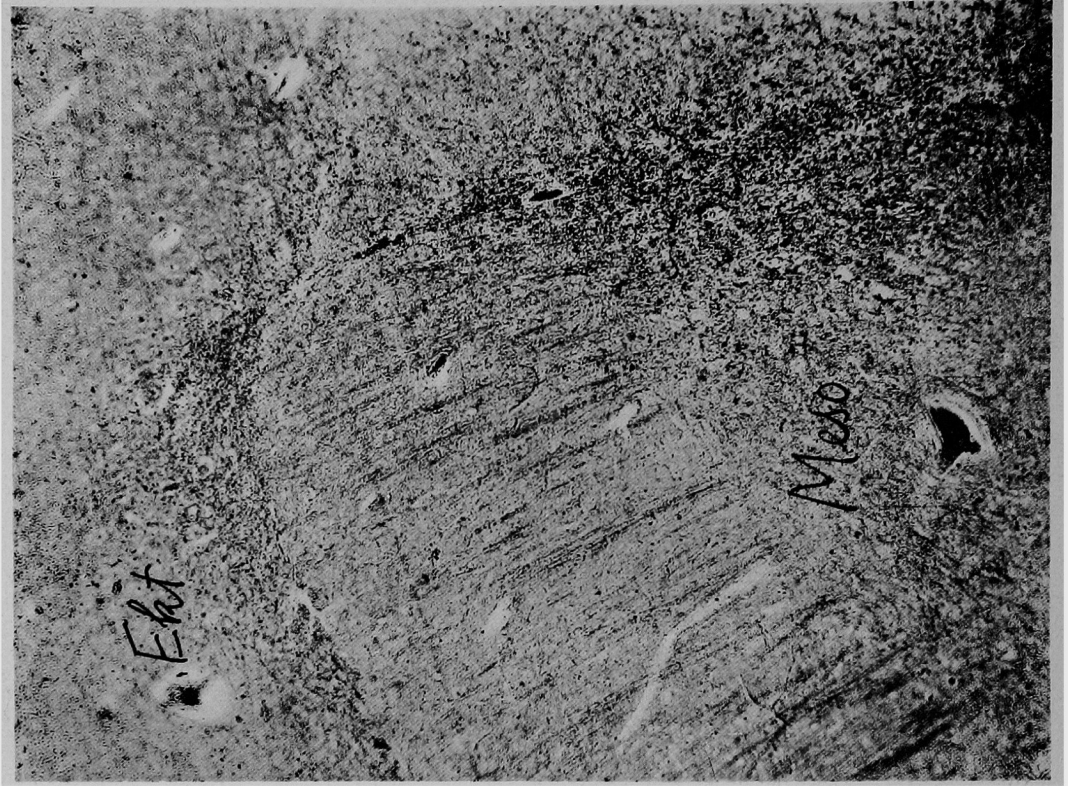
第 1 5 圖




第 1 6 圖



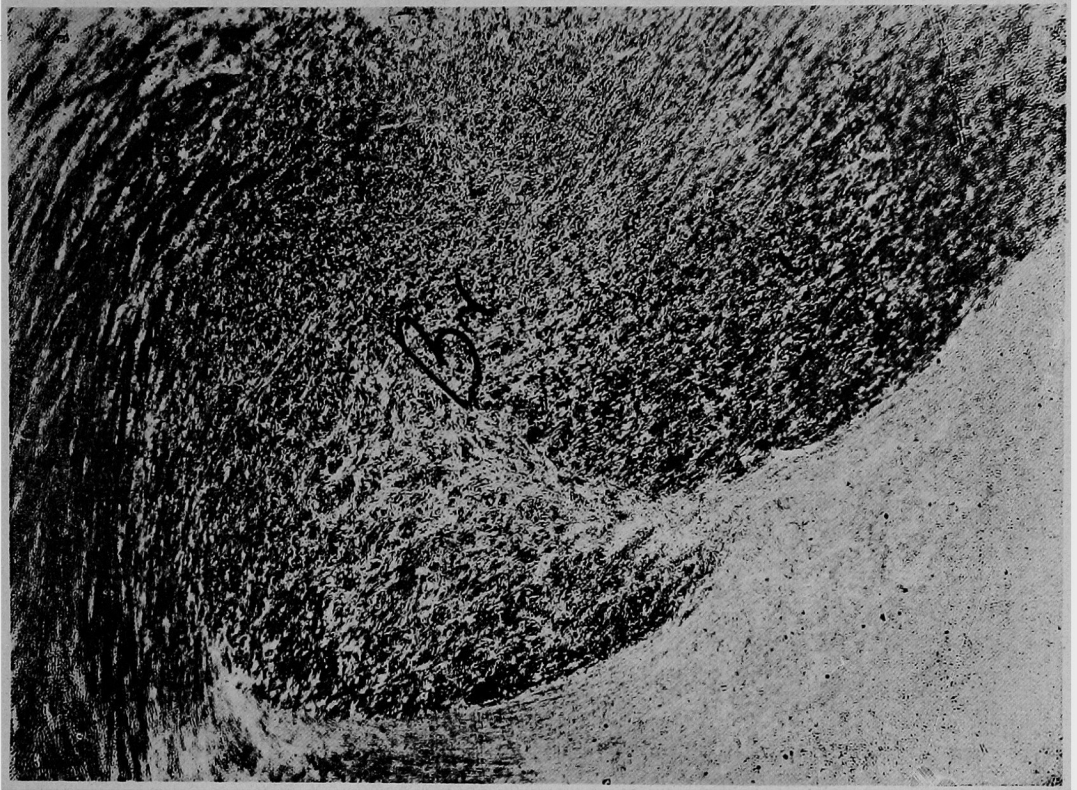
第 17 圖



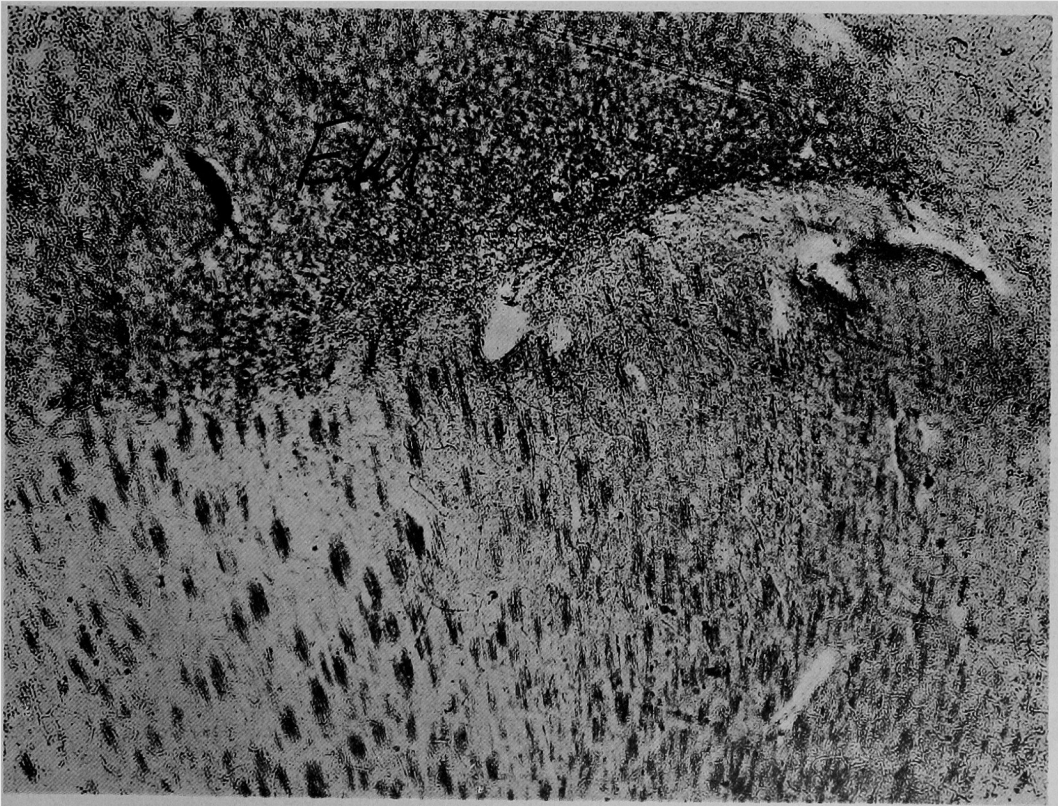
第 18 圖



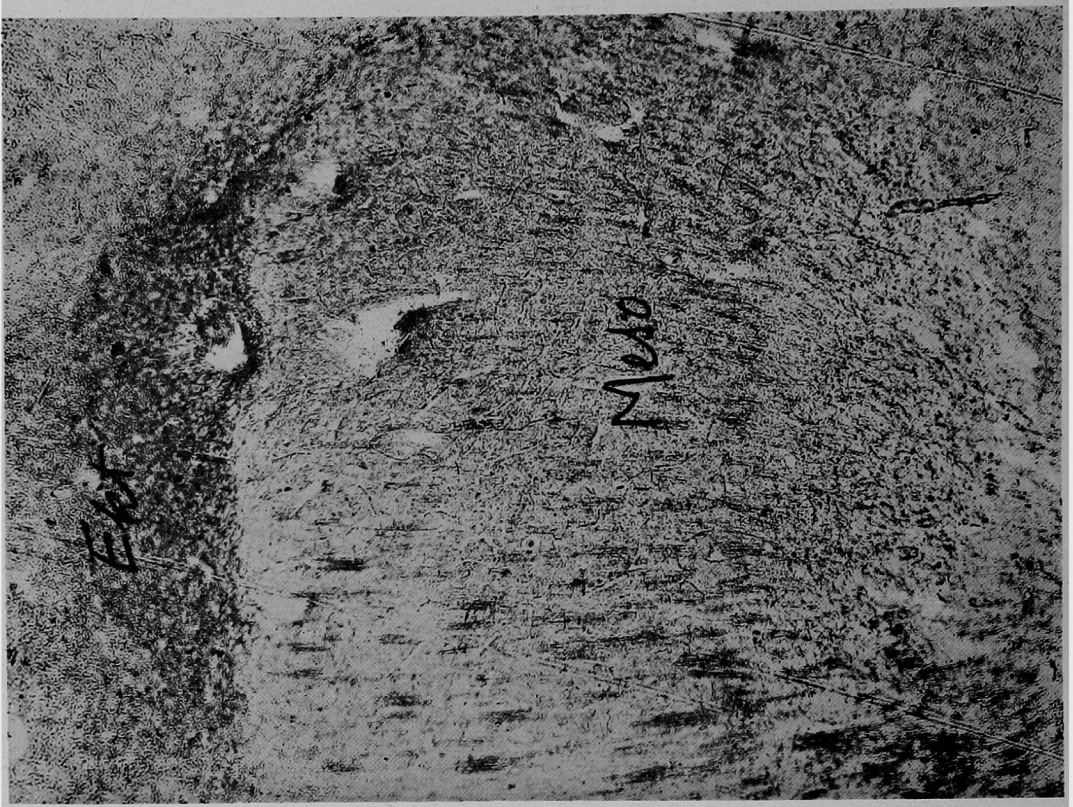
第 19 圖



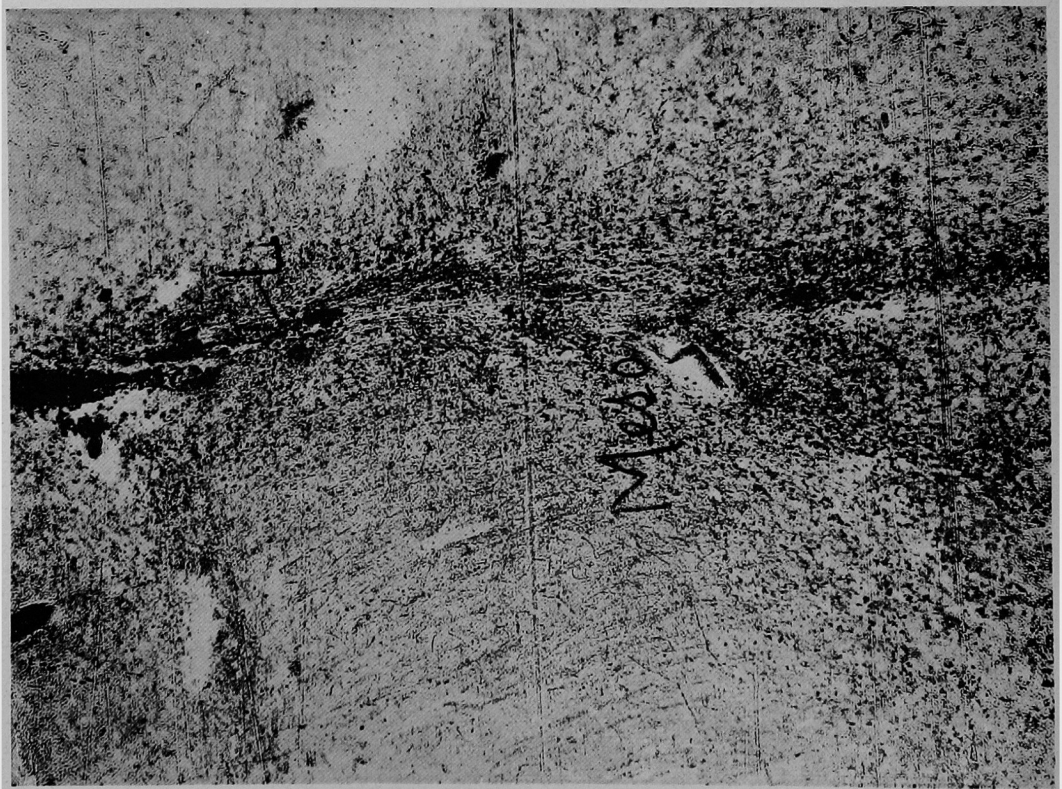
第 20 圖



第 2 1 圖




第 2 2 圖



第 2 3 圖

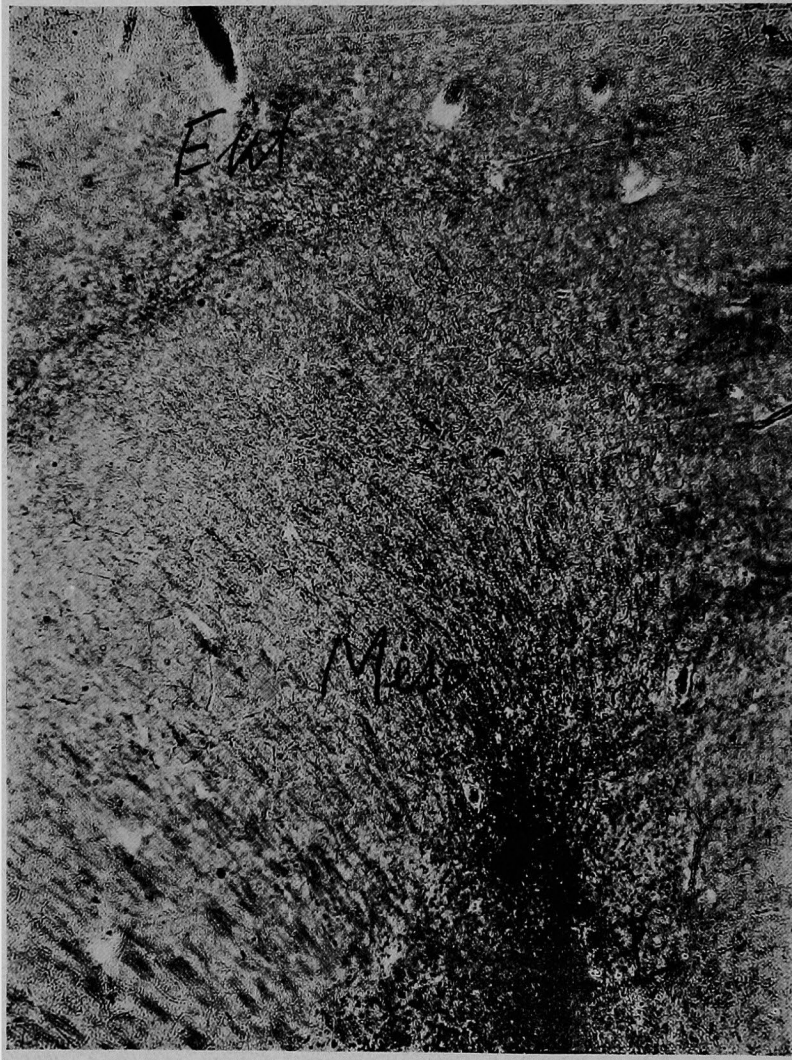

第 2 4 圖



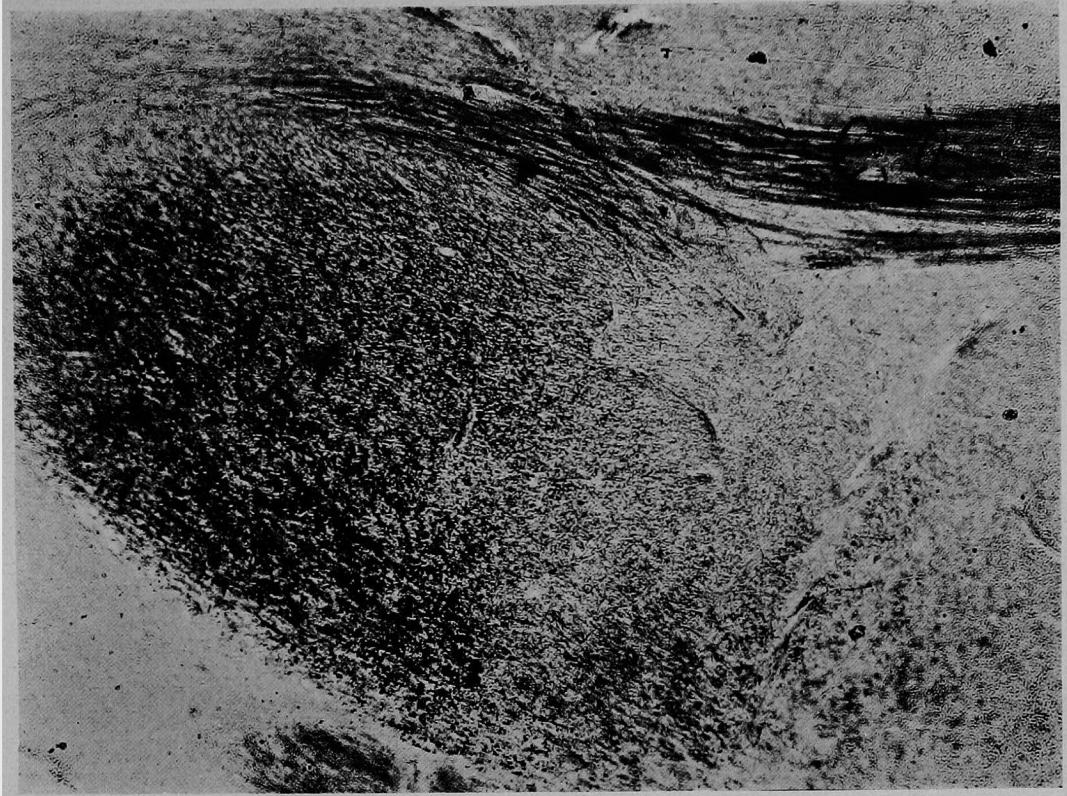
近藤論文附圖

第 2 5 圖



近藤論文附圖

第 2 6 圖



第 2 7 圖

