

◎原 著

末梢循環障害への人工炭酸浴の効果

古元 嘉昭, 河本 知二, 砂川 満, 萬 秀憲¹⁾
江口 泰輝¹⁾岡山大学医学部附属環境病態研究施設
¹⁾花王株式会社栃木研究所

要旨 末梢動脈の慢性閉塞性疾患に対する血行再建術の予後は不良で、虚血肢の治療には一定の見解が乏しく非常に難澁するものである。

組織循環の概念にもとづいた評価法によると、医用質量分析装置を用いた虚血肢運動負荷後のPtCO₂の脱飽和曲線の型により組織循環の良否が定まる。組織循環の良好な型では、自然予後は良好で、いかなる保存的治療にもよく反応する。一方、組織循環の不良な型の自然予後は不良であるので、人工炭酸泉浴によるPtO₂の増加、および組織循環量の改善により予後は良好となる。

人工炭酸泉浴は、組織循環の良好な症例には治療促進的に作用し、組織循環の不良な症例にも有効に作用する。

キーワード：人工炭酸浴，連浴，末梢循環障害，医用質量分析装置，組織循環
Artificial CO₂ bath, serial bathing, peripheral circulation
insufficiency, medical mass spectrometer, tissue perfusion.

はじめに

閉塞性動脈硬化症，および閉塞性血栓性血管炎（Buerger病）に代表される末梢動脈の慢性閉塞性疾患に対する外科的療法としての血行再建術は、3～5年の開通率30～50%と予後不良である¹⁻³⁾。本邦では、虚血肢に対して、その自然予後、手術適応、薬物適応について一定の見解ができていない現状である。適正な医療には疾患の病態生理を認識した上で適応が決定されなければならない。

われわれは、医用質量分析装置を用い微小組織循環の機能的な面より虚血肢の病態生理を追求しており、虚血肢治療の適応について一定の見解をえつつある⁴⁻⁶⁾。

炭酸泉は末梢循環改善作用のある療養泉の一つとしてよく知られており、最近開発された人工炭酸浴剤によって療養泉としての生理作用、適応が微小循環の面より明らかにされてきた⁷⁻¹⁰⁾。

微小組織循環の改善は、虚血肢への有力な治療法であり、その適応を示唆するに足る資料をえつ

つあるので、病態生理的解析を提示して一般の注意を喚起したい。

組織循環

組織循環¹¹⁾(Tissue perfusion)とは、組織間を中心にした体液の流れであり、細胞組織に直接関係する末梢微小循環系である。

臨床上の動脈造影写真で見うる血行路は、ただか100μの大きさのものまでで、100μ以下の毛細脈管床については動脈造影上の評価はできない(Fig. 1)。虚血肢の病態生理を考える場合には、この造影されない毛細脈管床の体液移動が問題となる。そこでは、もとより大循環系に依存するものであるが、血液、リンパ、および組織液が一連の体液として循環しており、局所の代謝に大きく関与している(Fig. 2)。

虚血肢の微小循環病態生理

動脈造影では、主幹動脈血行路の杜絶は明らか

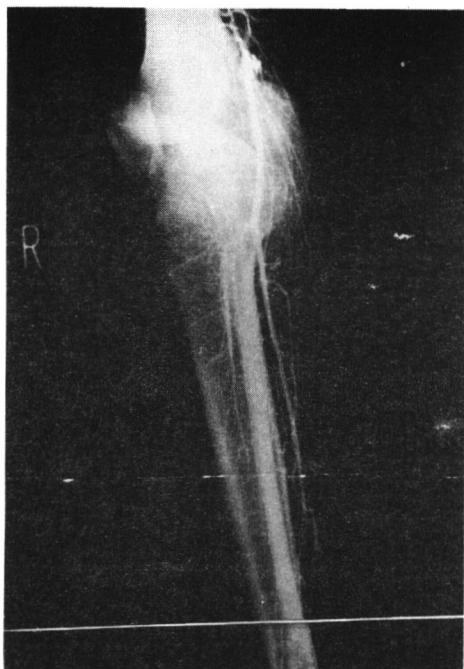

Fig. 1, Right lower extremity arteriography of a patient suffering from thromboangiitis obliterans shows occlusion of superficial femoral artery and 3 distal leg arteries. Prognosis of ischemic leg depends on tissue perfusion of the area, not demonstrated by arteriography.

に示される。しかしながら、同程度の血行路杜絶に際して必ずしも同じ様な末梢虚血症状が生じるとは限らない。従って、造影されていない組織の循環動態を評価しなくてはならない。

虚血肢では、循環不全のために局所組織への栄養物の補給、および代謝産物の洗い流しが遅延して組織の活力低下、疼痛が生じる。

運動負荷により筋肉組織には炭酸ガスが生じ、これは生体内では代謝されずに体液の移動によってのみ運び出される。従って、組織の炭酸ガス分圧 (PCO_2) を指標とすれば、この脱飽和の速さが微小組織循環の良、不良を示すことになる。

虚血肢の微小組織循環動態には、2つの型がみられる。Fig. 3 に示すように、その1つは、前脛骨筋の PCO_2 曲線は運動負荷後上昇をみたまゝ減衰の傾向がみられない。従って、 PCO_2 の脱飽和曲線を利用する局所組織流量計算が不可能である。すな

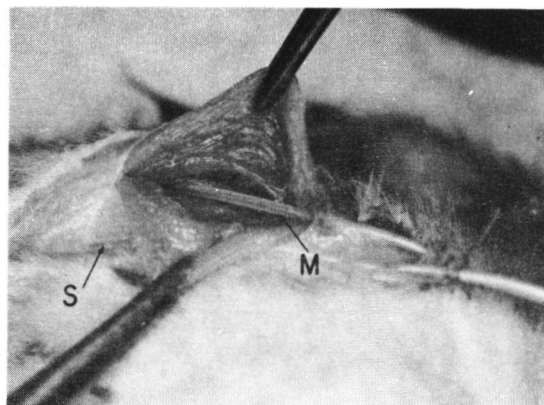


Fig. 2, Each tip of Teflon catheters is seen in subcutaneous (S) and muscular (M) tissue, dissected after an experiment in measurement of tissue partial pressures.

No hemorrhage and lymphorrhea are seen around the catheters. Body fluid is aspirated through diffusion membrane and is analysed by medical mass spectrometers.

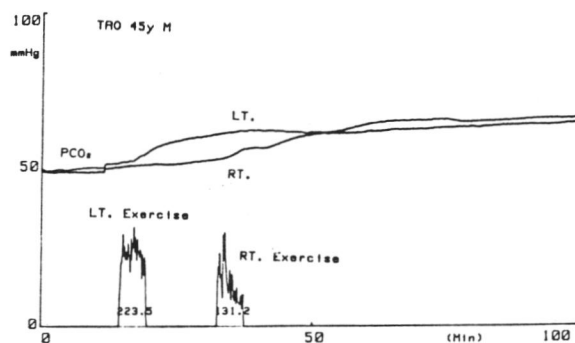


Fig. 3, Shows changes of PCO_2 in each anterior tibial muscle after ankle exercise for 5 minutes of a patient, 45-year-old man, suffering from thromboangiitis obliterans. No downward tendency is seen in each curve of PCO_2 , indicating insufficient tissue perfusion.

わち、組織循環不良型である。

一方、Fig. 4 に示す型では、前脛骨筋の運動負荷後の PCO_2 曲線は、上昇後順調に減衰しており、 PCO_2 の脱飽和曲線を利用する局所組織流量計算が可能である。すなわち、組織循環良好型である。

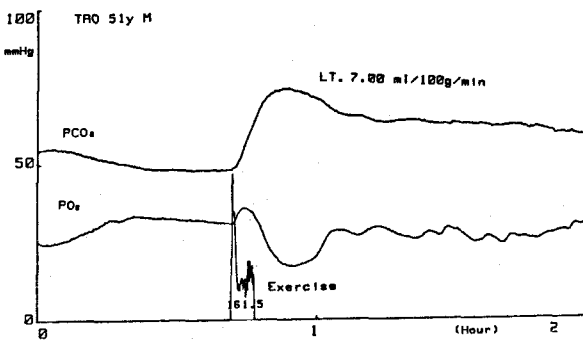


Fig. 4, Shows changes of tissue partial pressures in left anterior tibial muscle of a patient, 51-year-old man, suffering from arteriosclerosis obliterans. Right leg was amputated 14 years ago.

Smooth clearance curve of PCO_2 following ankle exercise is indicative of sufficient tissue perfusion and local tissue perfusion volume is calculated at $7.00 \text{ ml}/100 \text{ g}/\text{min}$.

虚血肢に対する人工炭酸泉浴の効果

虚血肢症例の組織循環動態の典型的な2例を提示する。

症例1 45才, 男性, 四肢閉塞性血栓血管炎。

42才で両下肢に間欠性跛行を来し, 43才の時, 右第5趾切断術をうけている。44才の時, 左第1, 5趾に壊死を来し両側の腰部交感神経節切除術をうけ, その後, 右第2趾の切断術をうけている。翌年, 左第1, 次いで右第1趾, 左第2趾の切断術をうけている。全経過を通じて禁煙は必ずしも守られていない。

本症例では, 切断後の創傷治癒傾向は遅延しており, Ticlopidine HCL, Alprostadil, および末梢循環改善治験薬OP-1206を用いたが難治であった。

本症例は, 動脈造影上, 両側の浅大腿動脈より膝窩動脈まで閉塞し, 右後脛骨動脈, 左腓骨動脈, および左後脛骨動脈の末梢部のみそれぞれ開存しており, 下腿の微小循環動態はFig. 3に示すとおり不良である。従って, 薬物治療に全て抵抗し, 断端創の創傷治癒は遅延している。

この時点で, 人工炭酸浴剤(1錠50g)を, 280ℓの浴槽に2個投入して, 40℃, 20分間毎日入浴

させた。浴後の局所の快感は長く持続し, 就寝時の創痛は軽快して, 3日後には創の肉芽組織は著明な治癒傾向を示しはじめた。その後, 1カ月で右第1趾の断端は治癒し, その後約1カ月で, 左第2趾の断端も治癒して退院した(Fig. 5,6,7,8) 症例2 51才, 男性, 両下肢閉塞性血栓血管炎より閉塞性動脈硬化症に移行した症例。

30才の時, 両下肢に間欠性跛行を来し, 37才の時, 右側の腰部交感神経節切除術をうけているが, 同年, 右足に難治性潰瘍を生じて右下腿切断術をうけている。当年になり, 左第1趾に抜爪後, 難治性潰瘍を生じ感染を伴って疼痛のため不眠となり入院した。喫煙は入院当時1日20本であったが禁煙した(Fig. 9)。

本症例は, 動脈造影上, 腹大動脈に著明な動脈硬化を認めた。右浅大腿動脈, 左後脛骨動脈の閉塞があり, 左足底動脈弓の形成を認めない。左下腿の微小組織循環動態は, Fig. 4に示すように, 運動負荷後の下腿筋の PCO_2 の脱飽和曲線は良好で, 局所組織流量は, $7.00 \text{ ml}/100 \text{ g}/\text{min}$ と計算された。

本症例は, 入院後, 嚴重な禁煙と, 感染対策で創痛は著明に減少した。また, Alprostadil, および末梢循環改善治験薬OPC-13013, MD-805によく反応して難治性潰瘍の治癒傾向がみられた。

治験終了後の残存肉芽組織に対して, UKS- CO_2 Trockengas Badekabine, (Hansen & CO., Ltd., 西独)に, 40℃, CO_2 20ℓ/minで20分間入浴を2週間続けたところ, 肉芽組織の治癒傾向は促進されて急速に治癒した(Fig. 10,11)。

考 察

虚血肢に対する直達外科的治療の予後は不良で, その適応は限られたものにならざるをえない。

組織の活力は, 局所の栄養の補給と, 代謝産物の排除が円滑に行なわれることによって保たれるものである。

虚血肢にとって, 喫煙は微小脈管の攣縮を招来するので治療に拮抗することは明らかである。閉塞性血栓血管炎の病因は尚不明であるが, 安静時痛を経て創を生じると極めて難治で, 感染を伴うと病態は増悪して肢切断に至る症例が多い。

療養泉の効果は, 温泉化学成分の経皮進入, お

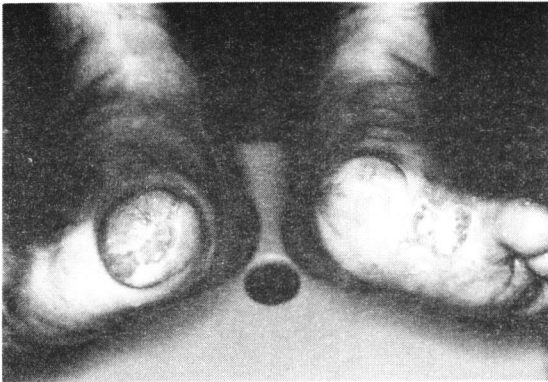


Fig. 5, Shows intractable wounds at right 1st and left 2nd toes following amputation of a patient, 45-year-old man, suffering from thromboangiitis obliterans, being inefficacious of any medicine for peripheral circulation

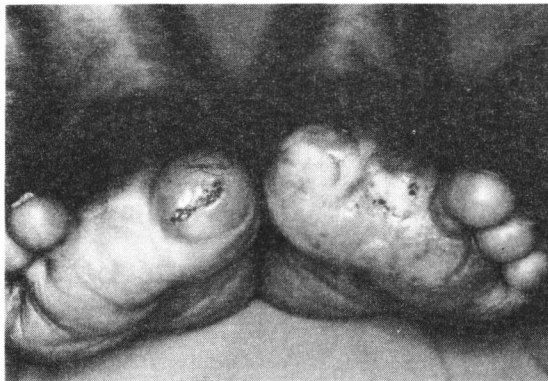

Fig. 6, Effective healing process was brought an immediate result on the malgranulation tissue in 3 days following artificial CO₂-bathings.

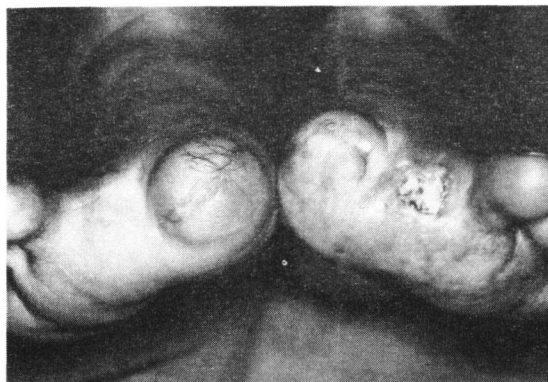

Fig. 7, Right 1st toe was completely healed

in one month of artificial CO₂-bathings.

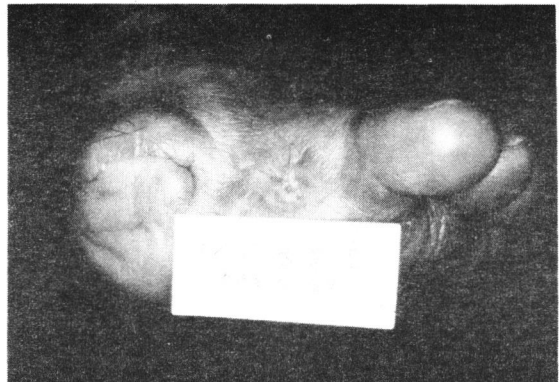


Fig. 8, Left 2nd toe was healed in one successive month of artificial CO₂-bathing.

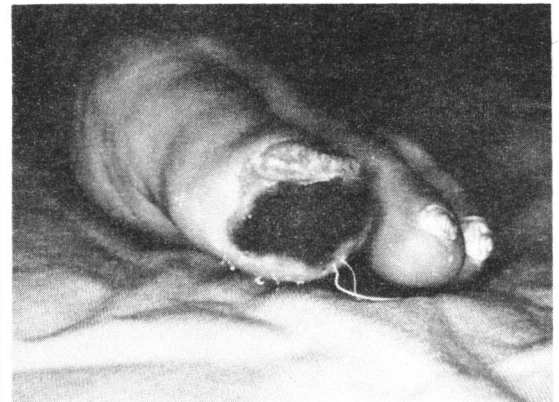

Fig. 9, Left 1st toe of a patient, 51-year-old man, suffering from arteriosclerosis obliterans was necrotic with phlegmonous foot on admission.




Fig. 10, Application of 3 kinds of medicine for peripheral circulation was efficacious fairly against the ischemic 1st toe of case 2 in 2 months, leaving still granulation tissue as shown in the figure.

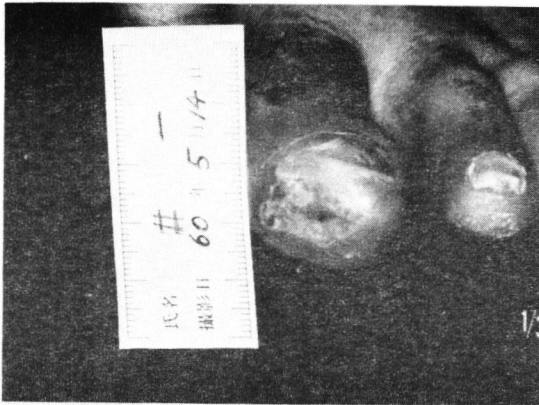

Fig.11, Healing tendency of granulation tissue on the left 1st toe was accelerated and healed with CO₂ vapour bath in 2 weeks.

よび皮膚におよぼされた複合刺激が生理的、生化学的のプロセスを経て生体に機能変化をもたらして、その効果は、3～4週の入浴によって表われてくるものである。

炭酸泉の実験的検索によると、皮下組織のPO₂の上昇と、組織循環量の増加は明らかに速効性で、しかも連浴によっても尚これらの生理作用は持続していることが明らかになっている。^{7-10,13)}

虚血肢に生じる難治性潰瘍は、循環不全のため栄養障害を生じ、代謝産物洗い出しの生理作用が円滑に行なわれず組織の修復が遅延しているものである。

療養泉としての炭酸泉は本邦には少なく、一般の利用には限られている。人工炭酸泉、あるいは人工炭酸浴によって、組織に酸素を供給し、微小組織循環を改善することは虚血肢の病態生理によく対応しており、医療効果の適正なものと云えるであろう。

創傷治癒には良好な血行が保たれていることが必要条件となっている。創傷治癒の基礎となる肉芽組織は、より多くの酸素を必要とし、コラーゲン合成過程でも酸素は不可欠のものであり、線維芽細胞は酸素なしでは組織培養はできない。肉芽組織の細胞外液の酸素含量も創傷治癒に大きな意味をもち、酸素供給により創傷治癒は促進されるものである。¹⁴⁾

人工炭酸泉浴による微小組織循環の増加は血行

改善と同様の意味をもち、栄養補給、代謝産物の排除に有意に作用して組織の賦活を促し、組織の修復は良好となる。

このようにして、虚血肢の微小組織循環良好型症例には治癒促進的に作用し、微小組織循環不良型症例にも有効に作用するのである。

虚血肢の治療には、適応決定に一定の見解がなく、非常に難澁するものである。病態の各段階における微小循環動態を解析して、運動負荷療法⁶⁾に人工炭酸泉浴を併用することにより、自然予後を良好に導くことは現代医療の欠陥を補う有意義な療法と考える。

(要旨は、第2回人工炭酸泉に関する討論会で発表した。)

文 献

1. Bennion, R. S., Williams, R. A., Stabile, B. E., Fox, M. A., Owens, M. L., and Wilson, S. E.: Patency of autogenous saphenous vein versus polytetrafluoroethylene grafts in femoropopliteal bypass for advanced ischemia of the extremity., *Surg. Gynecol. Obstet.*, 160; 239-242, 1985.
2. Hall, R. G., Coupland, G. A. E., Lane, R., Delbridge, L., and Appleberg, M.: Vein, Core-tex or a composite graft for femoropopliteal bypass. : *Surg. Gynecol. Obstet.*, 161: 308-312, 1985.
3. Kusaba, A., Inokuchi, K., Mutoh, Y., Moriyama, M., Furuyama, M., Kamori, M., and Kina, M.: Long-term results of reconstructive surgery for femoropopliteal arterial occlusive lesion., *Jpn. J. Surg.*, 10; 245-250, 1980.
4. Komoto, Y., Kawakami, S., Kasai, T., and Yamane, Y.: A new approach in evaluating the hemodynamics of ischemic legs by mass spectrometry; A preliminary report.: *Angiology*, 28; 568-577, 1977.
5. 河本知二: 炭酸ガス分圧を指標とした局所組織流量計算, *脈管学*, 24: 1331-1337, 1984.
6. 砂川 満, 河本知二, 古元嘉昭: 虚血肢の組織循環—運動療法との関連について—,

- 脈管学, 25 : 1125, 1985.
7. 河本知二, 古元嘉昭 : 炭酸ガス浴における組織ガス分圧の変動, 日温気物医誌, 46 : 76-83, 1982.
 8. 古元嘉昭 : 炭酸ガス浴剤の生理, 臨床効果, フラグランズジャーナル, 12 : 27-30, 1984.
 9. 古元嘉昭, 河本知二, 砂川 満 : 人工炭酸浴と微小循環, 日本医事新報, 3165号, 26-29, 37-40, 1984.
 10. 古元嘉昭, 河本知二, 砂川 満, 萬 秀憲, 江口泰輝 : 人工炭酸泉浴と組織循環, 日生氣誌, 22 : 31-35, 1985.
 11. Nishimaru, Y.: Concept of body fluid circulation and mechanism of peripheral circulation, Hiroshima J. Med. Sci., 22 : 309-329, 1973.
 12. 古元嘉昭, 河本知二, 松前 大 : 運動量計測装置の試作と運動量定量化への試み, 第2回血管に関する無侵襲診断法研究会抄録集, 3-4, 1983.
 13. 砂川 満, 河本知二, 古元嘉昭, 萬 秀憲, 江口泰輝 : 人工炭酸泉浴連浴の効果—特に組織ガス分圧, 組織循環の変化について—, 日温気物医誌, 49 : 83-88, 1986.
 14. Hunt, T. K., Zederfeldt, B., and Goldstick, T. K.: Oxygen and healing, Am. J. Surg., 118 : 521-525, 1969.

The effect of artificial CO₂ bathing on peripheral circulation insufficiency.

Yoshiaki Komoto, Tomoji Kohmoto,
Mitsuru Sunakawa, Hidenori Yorozu,¹⁾ and
Yasuteru Eguchi.¹⁾

Institute for Environmental Medicine, Okayama
University Medical School.

¹⁾Tochigi Research Laboratories, Kao Co.,
Ltd.

Arteriography provides clear and useful information of ischemic leg anatomy. The method is limited, in that measurement of less than 100 μ can not be made.

The hemodynamics or functional consequences of the ischemic state should be evaluated by tissue circulation or perfusion methods that depend principally on systemic blood flow.

Tissue perfusion is classified in two groups, insufficient and sufficient, depending on the type of clearance curve of PCO₂ in leg muscle following ankle exercise by means of medical mass spectrometry, Medspect II, Chemetron, U.S.A.

Either artificial CO₂ bathing or CO₂ vapour bath are efficacious for peripheral ischemic wound.

Artificial CO₂ bathing is prepared with BUB-KAO 2 tab., a 50 g sodium hydrogen-carbonate and succinic acid tablet, Kao Co. Ltd. Japan, in 280-litre-tub at 40°C for 20 minutes. CO₂ vapour bath is prepared with UKS CO₂ Trockengas Badkabine, Hansen Co., Ltd. West Germany, 20-litre-CO₂ per minutes at 40-42°C for 20 minutes.

In the case of insufficient tissue perfusion, ischemic wound is met promising outcome with CO₂ bathing even though no hope is expected with any medicine for peripheral circulation. Whereas, in the case of sufficient tissue perfusion, ischemic wound is expected much help of CO₂ bathing, as well as of all kinds of medicine, in healing process.