

Manuelle Medizin

30. Jahrgang 1992

Herausgeber

Deutsche Gesellschaft für Manuelle Medizin e. V.

Österreichische Ärztesgesellschaft für Manuelle Medizin e.V.

Svensk Förening för Ortopedisk Medicin

Schweizerische Ärztesgesellschaft für Manuelle Medizin

in Zusammenarbeit mit

Associazione Medica Italiana di Chiroterapia

Belgische Ärztesgesellschaft für Manuelle Medizin

Dänische Vereinigung für Manuelle Medizin

Kommission für manuelle und Reflextherapie innerhalb der Sektion für Rehabilitation der ärztlichen Gesellschaft J.E. Purkinje (Prag)

Société Luxembourgeoise de Médecine Manuelle a.s.b.l.

Nederlandse Vereniging van Artsen voor Manuele Geneeskunde

Norwegische Vereinigung für Manuelle Medizin

Hauptschriftleiter

Dr. H. Baumgartner, Klinik Wilhelm Schulthess, Neumünsterallee 10, CH-8032 Zürich

Dr. E. Frölich, Rheintalklinik, Thurachstraße 10, W-7812 Bad Krozingen

Prof. Dr. T. Graf-Baumann, Zähringerstraße 307, W-7800 Freiburg

Schriftleiter

K. Donner, Bad Abbach · J. Dvorak, Zürich · M. Frey, Dobel · M. Eder, Graz · H. Frisch, Duisburg · H.-D. Neumann, Bühl · H.-H. Petersen, Kiel · J. Plášková, Lázně Třeboň · M. Psczolla, St. Goar · J. Roex, Genk · J. Sachse, Berlin · H. Schwarz, Bern · B.J. Vortman, Eindhoven · H.-D. Wolff, Trier



Springer-Verlag Berlin Heidelberg New York
London Paris Tokyo Hong Kong Barcelona Budapest

Urheberrecht: Die Zeitschrift sowie alle in ihr enthaltenen einzelnen Beiträge und Abbildungen sind urheberrechtlich geschützt. Jede Verwertung, die nicht ausdrücklich vom Urheberrechtsgesetz zugelassen ist, bedarf der vorherigen schriftlichen Zustimmung des Verlages. Das gilt insbesondere für Vervielfältigungen, Bearbeitungen, Übersetzungen, Mikroverfilmungen und die Einspeicherung und Verarbeitung in elektronischen Systemen.

Jeder Autor, der Deutscher ist oder ständig in der Bundesrepublik Deutschland lebt oder Bürger Österreichs, der Schweiz oder eines Staates der Europäischen Gemeinschaft ist, kann unter bestimmten Voraussetzungen an der Ausschüttung der Bibliotheks- und Fotokopiertantiemen teilnehmen. Nähere Einzelheiten können direkt von der Verwertungsgesellschaft WORT, Abteilung Wissenschaft, Goethestr. 49, W-8000 München 2, eingeholt werden.

Die Wiedergabe von Gebrauchsnamen, Handelsnamen, Warenbezeichnungen usw. in dieser Zeitschrift berechtigt auch ohne besondere Kennzeichnung nicht zu der Annahme, daß solche Namen im Sinne der Warenzeichen- und Markenschutz-Gesetzgebung als frei zu betrachten wären und daher von jedermann benutzt werden dürfen.

Für Angaben über Dosierungsanweisungen und Applikationsformen kann vom Verlag *keine Gewähr* übernommen werden. Derartige Angaben müssen vom jeweiligen Anwender im Einzelfall anhand anderer Literaturstellen auf ihre Richtigkeit überprüft werden.

Satz: K+V Fotosatz GmbH, W-6124 Beerfelden. Druck: Heidelberger Reprographie A. Grosch GmbH, W-6904 Eppelheim.
Printed in Germany. – © Springer-Verlag Berlin Heidelberg 1992 –
Springer-Verlag GmbH & Co. KG, 1000 Berlin 33

Inhaltsverzeichnis

- Airaksinen O → Rantanen P
Bankoul S → Neuhuber WL
Baumgartner H, Frölich E: Zum Wechsel in der Schriftleitung 1
Biedermann H: Zur Diskussion gestellt: die Zervikolumbalgie 20
Bischoff H-P → Weingart JR
Böhmer A: Schwindel – neurootologische Untersuchung für die Praxis 58
Bogduk N: Die Schmerzpathologie der lumbalen Bandscheibe 8
Buchmann J, Bülow B, Pohlmann B: Asymmetrien in der Kopfgelenkbeweglichkeit von Kindern. Eine Langzeituntersuchung 93
Bülow B → Buchmann J
Dalgaard JB: Gerichtsmedizinische Aspekte der Manipulationsbehandlung in Dänemark 30
Deursen LLJM van, Patijn J, Ockhuysen AL, Vortman BJ: Die Wertigkeit einiger klinischer Funktionstests des Iliosakralgelenks 43
Dürinck JR → Patijn J
Frisch H: Die Rolle der Gelenkmechanik bei manuellen Wirbelsäulenbehandlungen 26
Frölich E → Baumgartner H
Fröhlich R: Nachruf auf Dr. med. Jean Christian Terrier – 20. Juli 1918–5. Oktober 1992 91
Fruhwith J, Lackner R, Höllerl G: Postoperative Manuelle Medizin 35
Geiger R, Plato G, Psczolla M: Nachruf auf Dr. med. Albert Arlen 52
Henning P: Ist die operative Behandlung des Impingementsyndroms gerechtfertigt? 47
Henning P: Funktionelle Störungen des Schultergürtels aus manualmedizinischer Sicht 79
Höllerl G → Fruhwith J
Hülse M: Die zervikale Dysphonie 66
Hutton WC: Die auf ein lumbales Intervertebralgelenk einwirkenden Kräfte 5
Janda V → Mackova J
Klimt F: Körperliche Belastbarkeit und Leistungsfähigkeit im Schulalter – unter besonderer Berücksichtigung der Wirbelsäule 87
Lackner R → Fruhwith J
Lewit K: Verspannung von Bauch- und Gesäßmuskulatur mit Auswirkungen auf die Körperstatik 75
Macek M → Mackova J
Mackova J, Janda V, Macek M, Radvanski J, Rutenfranz J: Verkürzung posturaler Muskeln bei Kindern 49
Neuhuber WL, Bankoul S: Der „Halsteil“ des Gleichgewichtsapparats – Verbindung zervikaler Rezeptoren zu Vestibulariskernen 53
Ockhuysen AL → Deursen LLJM van
Patijn J, Dürinck JR: Der Effekt der Manuellen Medizin auf die Arbeitsunfähigkeitszeiten im Betrieb 82
Patijn J → Deursen LLJM van
Pffröninger W: Zur gesundheitspolitischen Relevanz des Kreuzschmerzes 89
Plato G → Geiger R
Pohlmann B → Buchmann J
Psczolla M → Geiger R
Radvanski J → Mackova J
Rantanen P, Airaksinen O: Geringe Übereinstimmung sogenannter Iliosakralgelenktests bei Patienten mit ankylosierender Spondylitis 2
Roex J: Biomechanische Analyse der Manipulationstechniken an der Wirbelsäule 38
Rutenfranz J → Mackova J
Sachse J → Schildt-Rudloff K
Schildt-Rudloff K, Sachse J: Professor Dr. Herbert Krauß, 2. 5. 1909–10. 10. 1991 – ein Förderer der Manuellen Medizin 19
Tilscher H: Der Gebetsritus des Islam und seine Auswirkung auf den Bewegungsapparat 99
Volejniková H: Studie zur Objektivierung der Erfolgsraten nach der Behandlungsmethode von L. Mojzisoová bei weiblicher Sterilität infolge von Funktionsstörungen im Beckenbereich 96
Vortman BJ → Deursen LLJM van
Weingart JR, Bischoff H-P: Doppler-sonographische Untersuchung der A. vertebralis unter Berücksichtigung chirotherapeutisch relevanter Kopfpositionen 62
Wolff HD: Manuelle Medizin: Rückblick und Ausblick. Eröffnungs-Referat am Deutschen Kongreß für Manuelle Medizin 1991 in Göttingen 17
- Buchbesprechungen** 42, 57, 81, 95
- Abstracts** 74, XXXIV
- Autorenverzeichnis für die Hefte der Jahre 1964–1966 und für die Bände 5–30 (1967–1992)**

Sachwortverzeichnis

- AU 82
AAOM XXVI
A. vertebralis 62, II
Akromiontiefstand 79
Ausblick 17
Aspekte, gerichtsmedizinische 30
Ankylosierende Spondylitis 2
- Bewegungsentwicklung 94
Bewegungsasymmetrie 94
Bauchmuskelferspannung 75
Bewegungssystem 74
Bewegungen, gekoppelte IXX
Bewegungen, kombinierte IXX
Behandlungsstellung XX
Bedeutung, diagnostische 45
Behandlung XV
Bewegungsebenen 26
Begleitrotation 26
Bandscheibe 5, 8, I
Biomechanik 5
Bandscheibenruptur II
- CELLSAN 91
- Dysfunktion 79, XX
Destruktion 81
Doppler-Sonographie 62
Discitis XXI
Dysphonie, zervikale 66
Dysphonie, funktionelle 66
Diskushernien 74
Dysbalance XXI
DGMM-Kongreß XXII
Dissektion II
- Epidemiologie 82
EG XXV
Endgefühl IXX
- Funktionseinschränkung, LWS 96
Funktionseinschränkung, Becken 96
Frühmobilisation XXVII
Fixation 26
- Gebetsritus 99
Glutealmuskulatur, Hypertonie 75
Gesundheitspolitik 29
Gleichgewichtsstörung, zervikale 53
Gleichgewichtssystem 58
Grundbegriffe XII, XIX
Gelenkspiel XIX
Gelenkinstabilität XIX
Gleiten, transitorisches XIX
Gelenkstörung, postoperativ und funktionell 35
Gelenkmechanik 26
Ganzheitsmedizin I
- HWS-Trauma XXVII
Halspropriozeptoren 53
HWS 30
- Islam 99
Innenohr 58
Impulsrichtung 38
ISG 2, 43
Impingementsyndrom 47
- Kopfgelenke 93
Kopfgelenksblockierung 93
Körperstellung 99
Kreuzschmerz 2, 89, III
Kragen XXVII
Kältepackung XXVII
Kopffrotation 60
Kopffraktion 65
Künstler 74
Konvergenz, Divergenzbewegung XIX
KAM XXII
Kindermotorik 49
Kleinkinderkolik 33
Kompressionsverletzung 12
Kosten III
- Lateraliät 94
Langzeitstudie 82
Logopädie 71
LWS, Operation 74
LWS 5, III
Lasertherapie V, XV
Lumbalgie 20, XV
Lebensalter I
- Mobilisationstechniken 26, 97
Manuelle Medizin 17, 35, 82, XIII
Manuelle Therapie 73, III, XXVII
Mobilität XIX
Mobilisation 26, III, XX
Manipulation 30, 39, XX
Muskelbefunde XX
Muskelaktivierung XXI
Muskelunktionsstörung 47
Muskelverkürzung 49
Muskeldysbalance 49
- Nachruf Terrier 91
Nachruf Arlen 52
Nachruf Krauß 19
NAAMM XXVI
Nystagmus 59
Nullstellung XIX
Nutation XIX
Nickbewegung XIX
Nozireaktion XX
NMT XXI
- Prognose XXVII
Pourcelet-Index 63
postoperativ 35
Patientenkartei XI
Praxisverkauf XI
Pathologie 8
Prävention I
- Relaxation, postisometrische 97
Rückenschule 89
Rehabilitation 74
Regelung, juristische XXVI
Ruhestellung XIX
Richtung, freie XXI
Richtung, gesperrte XXI
Rückenschmerz 8, 49, XIII
Rückblick 17
Rat, gerichtsmedizinischer 30
Röntgenaufnahme III
- Sterilität 96
Symphyse 75
Schultergürtel 79
Signalstörung 55
Scapula-Clavicula-Humerus-Komplex 79
Schwindel 58
Schmerzentstehung 74
Schmerzverarbeitung 74
Schmerzpatient 74
Spondylodese 74
Schulterblattfehlstellung 47
Schulmedizin XIII
Schriftleitung 1
Spondylitis 2
SLUMP-Test IV
- Tüber ischiadicum 76
Traktion XX
Torsionsverletzung 9
- Untersuchung 2, 43
UdSSR V
- Vorhaltung 75
Vestibulariskerne 53
Vestibulospinalbahn 75
Verriegelung XX
- Wirbelkanalstenose 74
Weichteiltechniken XXI
WS-Erkrankung XXII
Wirbelsäulenmanipulation 38
Wirksamkeit XIII
WS-Störungen I
Zervico, occipitaler Übergang 20

Schwierigkeiten bei der Diagnose des Osteoid-Osteoms

Ein Fallbericht

G. Stucki und C. Reich

Rheumaklinik und Institut für physikalische Therapie, Universitätsspital (Direktor: Prof. Dr. F.J. Wagenhäuser) und Klinik Wilhelm Schulthess, Zürich

Difficulties in the diagnosis of osteoid osteoma.

A case review

Summary. Although most doctors familiar with the locomotor system are well aware of osteoid osteoma, the diagnosis of this small benign tumour is often delayed for months or even years. The difficulties in the early diagnosis of the osteoid osteoma are presented with reference to four cases. An osteoid osteoma in a periarticular site can present as inflammatory joint disease. Referred pain or negative findings on conventional radiography can mean that the tumour remains unlocalized unless a bone scan is done.

Key words: Osteoid osteoma – Benign bone tumours

Zusammenfassung. Obwohl das Osteoidosteom den meisten, mit dem Bewegungsapparat vertrauten Ärzten gut bekannt ist, wird die Diagnose dieses gutartigen Tumors oft erst nach Monaten oder Jahren gestellt. Die Schwierigkeiten bei der Diagnose des Osteoid-Osteoms werden anhand von 4 Fallbeschreibungen vorgestellt. Ein periartikulär gelegener Tumor kann sich als Synovitis präsentieren. Die Lokalisation des Tumors gelingt oft erst szintigraphisch insbesondere bei Ausstrahlung der Schmerzen oder initial negativer Darstellung im konventionellen Röntgenbild.

Schlüsselwörter: Osteoid-Osteom – Benigne Knochentumoren

Obwohl das Osteoid-Osteom [1, 2, 4] den meisten mit dem Bewegungsapparat vertrauten Ärzten gut bekannt ist, wird die Diagnose dieses benignen osteoblastischen Knochentumors oft erst nach Monaten oder Jahren gestellt. Aufgrund der Besprechung von 4 Fällen möchten wir die Aufmerksamkeit auf verschiedene klinische Erscheinungsbilder und typische diagnostische Schwierigkeiten lenken.

Kasuistik

Fall 1. Die 16jährige Schülerin wurde wegen seit 6 Monaten fast täglich auftretenden Flankenschmerzen rechts zugewiesen.

Die Schmerzen nahmen bei Kraftanstrengungen mit dem rechten Arm sowie bei längerem Sitzen zu. Die durch den Hausarzt durchgeführte Therapie mit Parafon (Chlorzoxazon und Paracetamol) bewirkte eine deutliche Schmerzlinderung.

Bei der klinischen Untersuchung fiel neben der deutlich lumbalen, linkskonvexen Torsionsskoliose eine relativ umschriebene Druckdolenz paravertebral auf Höhe des 3. Lendenwirbels auf; zudem fand sich ein Rüttelschmerz in diesem Segment. Die globale Beweglichkeit der LWS war nicht eingeschränkt, es bestand allerdings für die Seitneigung nach beiden Seiten und für die Rückneigung ein deutlicher Endphasenschmerz.

Nachdem die konventionellen Röntgenaufnahmen der LWS inklusive Schrägaufnahmen mit Ausnahme der linkskonvexen Torsionsskoliose keine pathologischen Befunde ergaben und die Blutsenkungsreaktion normal war, wurde vorerst eine Physiotherapie mit stabilisierender Gymnastik und segmentaler Mobilisation eingeleitet. Damit konnten die Beschwerden merklich reduziert werden. Als nach 4 Monaten die Beschwerden trotz fehlender Sitzbelastung während der Ferien wieder zunahmen und zudem gelegentlich Nachtschmerzen auftraten, wurden weitere Abklärungen veranlaßt. Die Skelettszintigraphie zeigte eine Aktivitätsanreicherung auf der Höhe von LWK 2/3 rechts und die CT der LWS zeigte eine Knochendestruktion am unteren Gelenkfortsatz des LWK 2 mit einer zentralen Transparenzvermehrung entsprechend dem Nidus sowie eine partielle Verkalkung (Abb. 1). Die Röntgendiagnose eines Osteoid-Osteoms konnte im Operationsmaterial histologisch bestätigt werden. Während der Wartezeit bis zur operativen Revision war die Patientin sowohl mit einer Tablette Piroxicam (Felden) wie auch mit einer Tablette Tenoxicam (Tilcotil) schmerzfrei. Angesichts der ausgedehnten Gelenkfortsatzdestruktion mußte neben der Tumorexzision auch eine Spondylodese L2/3 vorgenommen werden (Abb. 2).

Fall 2. Ein 25jähriger Student wurde wegen seit 2 Jahren bestehenden retropatellären Knieschmerzen links zugewiesen. Erstmals traten diese Schmerzen beim Marschieren im Militär auf; im letzten 1/2 Jahr störten sie vor allem beim Joggen, Treppensteigen und Bergaufgehen. Auffällig war, daß längeres Sitzen nie Probleme machte und daß die Schmerzen gegen Abend generell zunahmen. Insistierendes Befragen ergab, daß die Schmerzen vereinzelt nachts verspürt wurden und daß an Tagen mit stärkeren Schmerzen eine Tablette Aspirin zu völliger Beschwerdefreiheit führte.

Klinisch fand sich ein reizloses, stabiles Kniegelenk mit leichtem retropatellärem Reiben; zudem fiel eine deutliche Quadricepsatrophie auf. Die konventionellen Röntgenaufnahmen des Knies zeigten keinen pathologischen Befund. Die Skelettszintigraphie hingegen zeigte eine starke Anreicherung im Mitteldrittel der Femurdiaphyse links. Die konventionellen Zielaufnahmen des Oberschenkels sowie die Magnetresonanztomographie (Abb. 3) zeigten einen auf die ossären Strukturen beschränkten Knochentumor. Der histologische Befund war mit einem

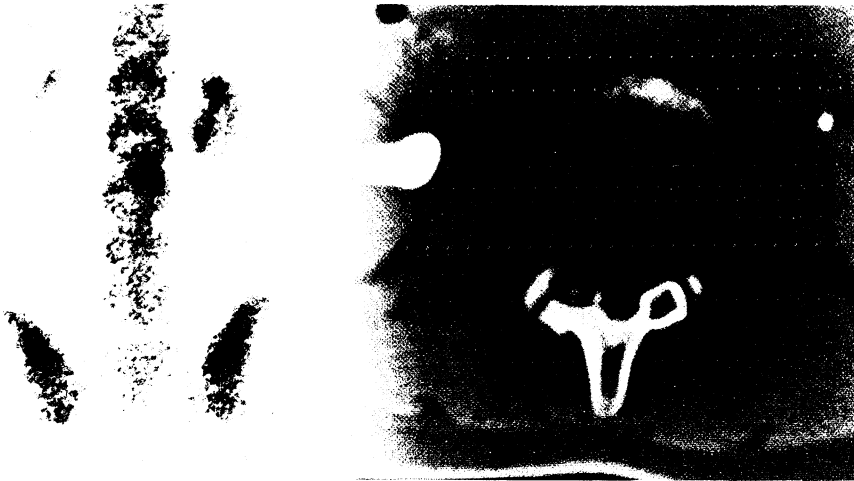

Abb. 1. Skelettszintigraphie: Anreicherung in Projektion auf LWK 2/3 rechts. CT: Knochendestruktion im Bereich des Intervertebralgelenks LWK 2/3 rechts, zentrale Verkalkung im transparenten Nidus

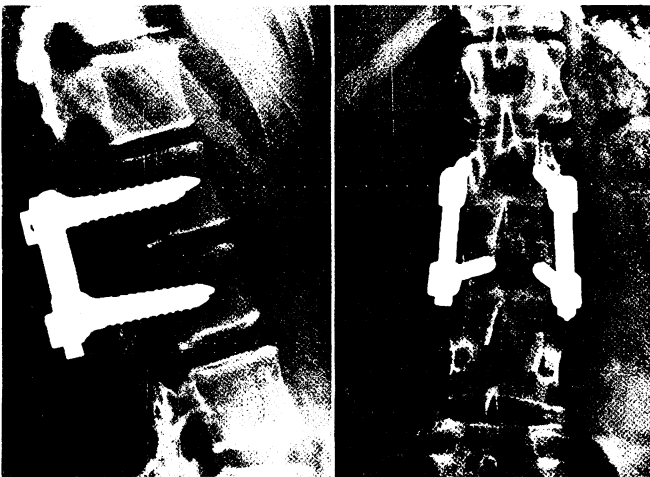


Abb. 2. Spondylodese LWK 2/3

Osteoid-Osteom vereinbar. Differentialdiagnostisch kam aufgrund der bis auf 11 cm ausgedehnten Knochenmarkinfiltration auch ein Osteoblastom in Frage. Es fanden sich aber keine Hinweise auf eine Malignität, weshalb man sich bei der Behandlung auf eine Tumoresektion beschränken konnte.

Fall 3. Der 24jährige Bauarbeiter wurde zur Abklärung von seit einem 3/4 Jahr bestehenden, über das Gesäß und den lateralen Oberschenkel bis ins Knie ausstrahlenden Kreuzschmerzen zugewiesen. In Italien wurde deswegen eine Ultraschalluntersuchung des Abdomens durchgeführt, welche einen normalen Befund ergab. Im Rahmen einer ambulanten Abklärung wurde dann in der Schweiz eine Röntgenuntersuchung der LWS, der BWS und des Beckens sowie eine CT-Untersuchung des Beckens und der Wirbelsäule von BWK 8–S1 durchgeführt, ohne daß in diesen Untersuchungen eine relevante Pathologie entdeckt werden konnte. Anlässlich einer neurologischen Untersuchung wurde ein ISG-Syndrom diagnostiziert, die Elektromyographie L4–S1 war unauffällig. Wiederholte Laboruntersuchungen, insbesondere die Blutsenkungsreaktion umfassend, ergaben Werte im Normbereich. Anlässlich einer Hospitalisation im Regionalspital wurde aufgrund einer skelettszintigraphischen Anreicherung im Bereich der rechten Hüfte und des rechten ISG ein entzündlich rheumatisches Geschehen vermutet. Im Rahmen der folgenden Hospitalisation im Universitätsspital wurde aufgrund von Endphasenschmerzen bei der Hüftgelenkuntersuchung, einer zusätzlich vorhandenen Psoriasis im Bereich der Streckseiten und einem kleinen Hüftgelenkerguß im MRI eine Psoriasisarthropathie der Hüfte als wahrscheinlich erachtet. Die Angabe von nächtlichen, den Patienten weckenden Schmerzen, welche sich sowohl durch körperliche Aktivität als auch durch Einnahme von Ibuprofen bessern ließen, wurden der Synovitis im Hüftgelenk zugeschrieben. Anlässlich einer ambulanten Verlaufskontrolle wurde wegen persistierender Beschwerden eine neue Beckenröntgenaufnahme (Abb. 4) veranlaßt; die radiologische Verdachtsdiagnose eines subtrocantären Osteoid-Osteoms konnte computertomographisch (Abb. 5) und histologisch nach Blockresektion bestätigt werden.

Fall 4. Die 21jährige kaufmännische Angestellte wurde zur Abklärung von seit 1 Jahr bestehenden diffusen Schmerzen im rechten Arm zugewiesen. Die Schmerzen wurden als von der unteren HWS ausgehend beschrieben. Zusätzlich gab die Patientin Parästhesien und ein Schwächegefühl im rechten Arm an. Die Beschwerden nahmen sowohl bei größeren Belastungen wie Lastenheben als auch in Ruhe zu. Ohne Medikamente erwartete die Patientin wegen der Schmerzen regelmäßig frühmorgens. Unter einer medikamentösen Behandlung mit Mefenaminsäure (Ponstan) kam es zur völligen Beschwerdefreiheit. Klinisch fanden sich Druckdolenzen vor allem auf Höhe HWK 6 – BWK 1 sowie ein deutlicher rechtsbetonter paravertebraler Hartspann. Die globale Be-

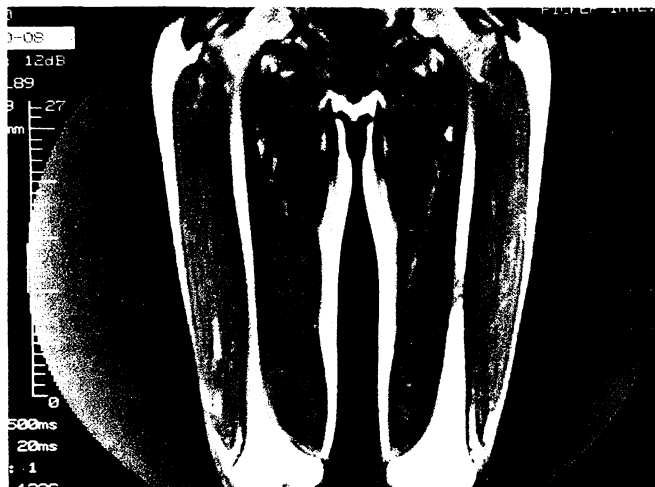


Abb. 3. MRI: Knochentumor mit Kortikalisverdickung und Knochenmarkbeteiligung Femurdiaphyse links

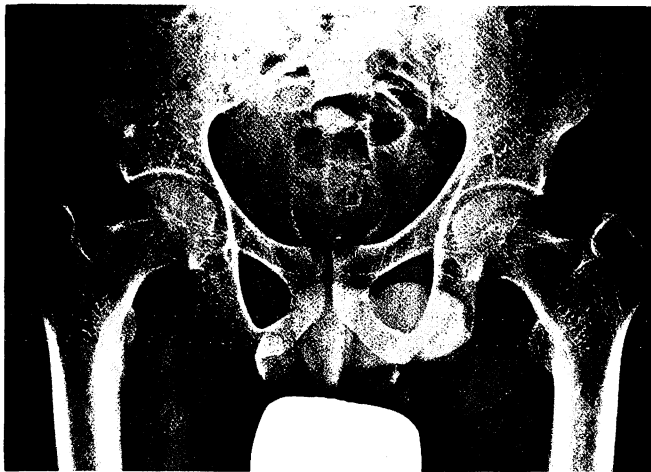


Abb. 4. Becken a.–p.: deutliche Kortikalisverdickung mit zentraler Transparenzvermehrung subtrochantär rechts

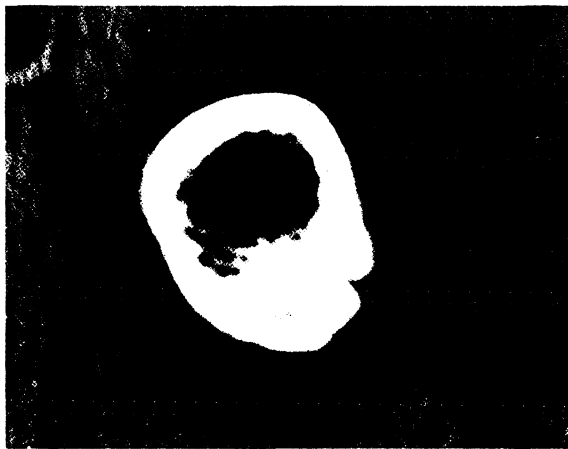


Abb. 5. CT: Kortikalisverdickung und zentrale Hypodensität mit Verkalkung subtrochantär rechts

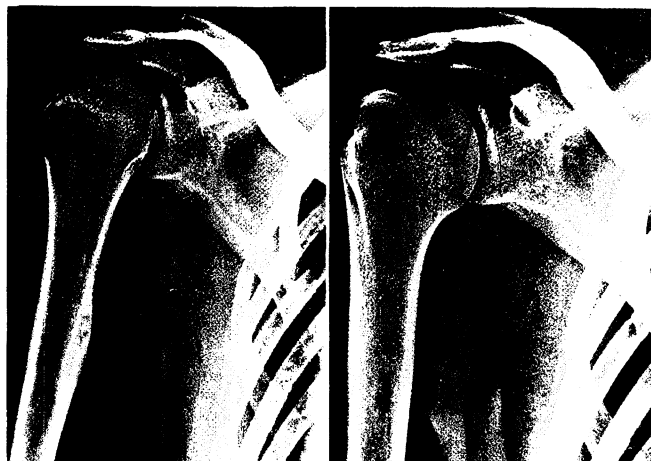


Abb. 6. Schulter a.–p. in Innen- und Außenrotation: Kortikalissklerose mit zentraler Transparenzvermehrung proximaler Humerus

weglichkeitsprüfung der Wirbelsäule war frei; die Untersuchung der Schulter ergab lediglich bei forcierter kombinierter Elevation und Außenrotation einen Dehnschmerz im M. pectoralis.

Die Abklärung der HWS mittels konventionell-radiologischer und CT-Untersuchung ergab keine Pathologie, weshalb ergänzend eine Röntgenuntersuchung der Schulter durchgeführt wurde. Diese zeigte eine Verdickung und Sklerosierung der Kortikalis mit einer zentralen Transparenzvermehrung im Bereich des proximalen Humerus (Abb. 6). Die Skelettszintigraphie ergab in diesem Bereich eine umschriebene Aktivitätsanreicherung und die CT zeigte eine Sklerose und Verdickung der Kompakta mit einer zentralen Transparenzvermehrung vereinbar mit einem Osteoid-Osteom. Diese Diagnose konnte nach erfolgter operativer Revision histologisch bestätigt werden.

Diskussion

Anamnestisch zeigten alle 4 Patienten sowohl die typischen nächtlichen Schmerzen wie auch eine Besserung nach Einnahme von verschiedenen nichtsteroidalen Antirheumatika (nicht nur unter Azetylsalizylsäure!) [3, 5]. In den Fällen 1 und 2 traten die nächtlichen Schmerzen allerdings erst im Verlauf auf und im Fall 3 wurden die nächtlichen Schmerzen und das Ansprechen auf NSAR vorerst im Sinne entzündlicher Schmerzen bei Psoriasisarthropathie interpretiert. Differentialdiagnostisch wurde zudem eine seronegative Spondylarthropathie, bei der ebenfalls typischerweise nächtliche Schmerzen auftreten, in Erwägung gezogen. Bei allen 4 Fällen wies die anamnestische Schmerzlokalisation nicht direkt auf den Ort der pathologischen Veränderung hin, sondern entsprach einer Schmerzausstrahlung nach distal oder proximal, was insbesondere bei den Fällen 3 und 4 zu aufwendigen Abklärungen der Wirbelsäule führte.

Die klinische Untersuchung zeigte beim Fall 1 einen Rüttelschmerz, der radiologisch nicht einer Chondrose respektive einer Segmentlockerung zugeschrieben werden konnte. Zudem war der Befund einer schmerzhaften Skoliose im Jugendalter auffällig und ließ an diese Diagnose denken. Bei beiden Fällen mit Lokalisation im Femur fand sich eine schonungsbedingte Quadrizepsatrophie und ein „irreführender“ pathologischer Befund des angrenzenden Gelenks. Beim Fall 3 fand sich eine Synovitis des Hüftgelenks (Endphasenschmerzen bei der Beweglichkeitsprüfung, Ergußnachweis im MRI, Anreicherung in der Skelettszintigraphie) wie er sich oft bei subperiostal gelegenen Osteomen in periartikulärer Lokalisation findet [1].

Im Fall 2 palpierete sich ein retropatelläres Reiben als Hinweis auf eine degenerative Knorpelveränderung. Im Fall 4 fand sich ein reaktiv entstandenes zervikospondylogenes Syndrom mit einer leichten Verkürzung des M. pectoralis und Parästhesien, weshalb primär eine radiologische Abklärung des zervikothorakalen Übergangs veranlaßt wurde.

Das Hauptproblem der Abklärung mit bildgebenden Verfahren war einerseits die Lokalisation des pathologischen Prozesses und andererseits seine konventionell radiologische Darstellung. In den Fällen 1 und 2 zeigten die konventionellen Aufnahmen in verschiedenen Ebenen

den pathologischen Prozeß nicht; erst die CT-Abklärung nach Lokalisation in der Szintigraphie demonstrierte die Pathologie. Der 3. Fall wurde erst in einer konventionell-radiologischen Verlaufsuntersuchung mit im Vergleich zur Voraufnahme unterschiedlicher Rotation des Femurhalses entdeckt; sowohl die ambulant angefertigte Beckenaufnahme als auch eine nachträglich durch den Patienten beigebrachte frühere Aufnahme des Femurs zeigten allerdings den Prozeß bereits deutlich. eine 2. Ebene hätte ihn unzweideutig sichtbar gemacht.

Zusammenfassend ist also auf die Wichtigkeit der Skelettszintigraphie als sensitive und lokalisatorische Untersuchung hinzuweisen. Die strukturelle Darstellung mittels CT oder MRI kann dann gezielt durchgeführt werden. Bei der Abklärung mittels konventioneller Radiologie lohnt sich einerseits die konsequente Darstellung in 2 Ebenen und andererseits der Einbezug der langen Röhrenknochen bei der Abklärung der angrenzenden Gelenke.

Literatur

1. Brabants K, Geens S, Van Damme B (1986) Subperiosteal juxtaarticular osteoid osteoma. *J Bone Joint Surg [Br]* 68:320–324
2. Cohen MD, Harrington TM, Ginsburg WW (1983) Osteoid osteoma: 95 cases and a review of the literature. *Semin Arthritis Rheum* 12:265–281
3. Greco F, Tamburelli F, Laudati A, LaCara A, DiTrapani G (1988) Nerve fibers in osteoid osteoma. *Ital J Orthop Traumatol* 14:98–94
4. Resnick D, Niwayama G (1988) *Diagnosis of bone and joint disorders with emphasis on articular abnormalities*, 2nd edn, vol 6: Tumors and tumor-like diseases of bone. Saunders, Philadelphia, Ill
5. Wold LE, Pritchard DJ, Bergert J, Wilson DM (1988) Prostaglandin synthesis by osteoid osteoma and osteoblastoma. *Mod Pathol* 1:129–131

Dr. C. Reich
 FMH Physikalische Medizin
 und Rehabilitation
 Schaffhauser Straße 34
 CH-8006 Zürich