

Der Urologe

Zeitschrift für klinische und praktische Urologie
Organ der Deutschen Gesellschaft für Urologie

Begründet von C. E. Alken

Herausgegeben von

K. F. Albrecht, Wuppertal
L. E. Almgard, Stockholm
K.-H. Bichler, Tübingen
C. Chaussy, München
H. Dettmar, Düsseldorf
K. Dreikorn, Bremen
H. Frohmüller, Würzburg
H. Haschek, Wien
R. Hautmann, Ulm
E. Hienzsch, Jena
A. Hofstetter, Lübeck
F. Ikoma, Nishinomiya
H. Klosterhalfen, Hamburg
W. Knipper, Göttingen
W. Lutzeyer, Aachen
P. O. Madsen, Madison
H. Marberger, Innsbruck
W. Mauermayer, München
P. May, Bamberg
G. Mayor, Zürich
J. G. Moormann, Trier
G. Rodeck, Marburg
L. Röhl, Heidelberg
G. Rutishauser, Basel
E. Schmiedt, München
F. H. Schröder, Rotterdam
P. O. Schwille, Erlangen
A. Sigel, Erlangen
J. Sökeland, Dortmund
H. Sommerkamp, Freiburg
P. Strohmenger, Osnabrück
F. Truss, Göttingen
H. J. de Voogt, Amsterdam
M. Ziegler, Homburg/Saar

Schriftleitung

C. Chaussy, R. Hautmann, W. Lutzeyer, E. Schmiedt, J. Sökeland

Wissenschaftlicher Beirat

Anaesthesie:
R. Schorer, Tübingen
Anatomie:
W. Platzer, Innsbruck
Dermatologie:
O. Braun-Falco, München
Gynäkologie:
H. Hepp, München
Innere Medizin:
E. Buchborn, München
Mikrobiologie:
P. Naumann, Düsseldorf
Onkologie:
C. G. Schmidt, Essen
Pädiatrie:
H. Olbing, Essen
Pathologie:
W. Doerr, Heidelberg
G. Dhom, Homburg/Saar
Pharmakologie:
W. Rummel, Homburg/Saar
O. Heidenreich, Aachen
Physiologische Chemie:
H.-J. Dulce, Berlin
Physiologie:
K. Thureau, München
Röntgendiagnostik:
E. Lühr, Essen
Strahlenheilkunde:
J. Ammon, Aachen
E. Scherer, Essen

Jahrgang 26, 1987



Springer-Verlag Berlin Heidelberg
New York London Paris Tokyo

Die Zeitschrift sowie alle in ihr enthaltenen einzelnen Beiträge und Abbildungen sind urheberrechtlich geschützt. Jede Verwertung, die nicht ausdrücklich vom Urheberrechtsgesetz zugelassen ist, bedarf der vorherigen schriftlichen Zustimmung des Verlags. Das gilt insbesondere für Vervielfältigungen, Bearbeitungen, Übersetzungen, Mikroverfilmungen und die Einspeicherung und Verarbeitung in elektronischen Systemen.

Fotokopien für den persönlichen und sonstigen eigenen Gebrauch dürfen nur von einzelnen Beiträgen oder Teilen daraus als Einzelkopien hergestellt werden.

Jeder Autor, der Deutscher ist oder ständig in der Bundesrepublik Deutschland oder Berlin (West) lebt oder Bürger Österreichs, der Schweiz oder eines Staates der Europäischen Gemeinschaft ist, kann unter bestimmten Voraussetzungen an der Ausschüttung der Bibliotheks- und Fotokopiertantiemen teilnehmen. Nähere Einzelheiten können direkt von der Verwertungsgesellschaft WORT, Abteilung Wissenschaft, Goethestraße 49, D-8000 München 2, eingeholt werden.

Die Wiedergabe von Gebrauchsnamen, Handelsnamen, Warenbezeichnungen usw. in dieser Zeitschrift berechtigt auch ohne besondere Kennzeichnung nicht zu der Annahme, daß solche Namen im Sinne der Warenzeichen- und Markenschutz-Gesetzgebung als frei zu betrachten wären und daher von jedermann benutzt werden dürfen.

Für Angaben über Dosierungsanweisungen und Applikationsformen kann vom Verlag *keine Gewähr* übernommen werden. Derartige Angaben müssen vom jeweiligen Anwender im Einzelfall anhand anderer Literaturstellen auf ihre Richtigkeit überprüft werden.

Druck: Appl, D-8853 Wemding

© Springer-Verlag Berlin Heidelberg 1987 - Springer-Verlag GmbH & Co KG, D-1000 Berlin 33

Printed in Germany

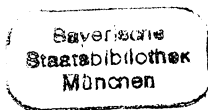
Inhaltsverzeichnis

Leitthemen der Hefte

Heft 1. Onkologie	1	Heft 4. Plastische Eingriffe am Urogenitaltrakt	169
Heft 2. Varia	45	Heft 5. Sexuell übertragbare Erkrankungen	235
Heft 3. Gynäkologische Urologie	105	Heft 6. Varia	301

Im nachfolgenden Verzeichnis sind die Beiträge zu den Thementeilen mit * bezeichnet, Zahlen in Klammern = Heftnummern

Ahlen, H. van, Nicolas, V., Brühl, P., Porst, H.: Zur aktuellen Diagnostik des kindlichen Nierentraumas: Konsequenzen für die Therapieplanung (2) 88	Beer, M., Fornara, P., Laible, V., Land, W.: Stellenwert perkutaner Diagnostik- und Therapieverfahren bei obstruktiver Uropathie nach Nierentransplantation (3) 137	chungen zur Kalziumausscheidung bei Kalziumoxalatsteinpatienten unter Säurebelastung (3) 133
Ahlen, H. van, s. Porst, H.	Behrendt, H., Nau, H.-E.: Ventrikulo-renaler Shunt zur Therapie des Hydrocephalus (6) 331	Braun-Falco, O., s. Fröschl, M.
Albrecht, K. F., s. Moncada, J.	Berg, W., s. Bothor, C.	Braun-Falco, O., s. Korting, H. C.
Alken, P., s. Wilbert, D. M.	Bickers, A., Wiegand, H., Schindler, E.: Ergebnisse der perkutanen zervikalen Chordotomie bei 35 Patienten mit urologischen Malignomen *(1) 26	Braun-Falco, O., s. Meurer, M.
Altwein, J. E., s. Gall, H.	Blech, M., s. Kallerhoff, M.	Bretschneider, H. J., s. Kallerhoff, M.
Altwein, J. E., s. Rübber, H.	Blech, M., s. Maier, G.	Brühl, P., s. Ahlen, H. van
Altwein, J. E., s. Stief, C. G.	Blech, M., s. Neubauer, H.	Brühl, P., s. Paulenz, E.
Bachor, R., Frohneberg, D., Heymer, B., Hautmann, R.: Die bilaterale intrauterine Hodentorsion *(4) 216	Böhle, A., s. Muschter, R.	Bubeck, J. R., s. Miller, K.
Bähren, W., s. Gall, H.	Bothor, C., Berg, W., Pirlich, W.: Untersu-	Bünner, G., s. Muschter, R.
Bähren, W., s. Stief, C. G.	chungen zur Kalziumausscheidung bei Kalziumoxalatsteinpatienten unter Säurebelastung (3) 133	Crieé, C. P., s. Neubauer, H.
Bartsch, W., s. Voigt, K.-D.		Csapo, Z., Weißmüller, J., Sigel, A.: Sonographie in der Früherkennung von nicht-palpablen Zweit-Hodentumoren: Eine prospektive Studie (6) 334
Beckert, R., s. Gilbert, P.		Czembirek, H., s. Haller, J.



- Dierkopf, W., s. Lentsch, P.
- Dressler, K., Lauke, H., Holstein, A. F.: Zur Morphologie von Syncytiotrophoblast-Zellen in Hodentumoren (1) 38
- Eberhard, S., s. Kiesewetter, F.
- Egghart, G., s. Hautmann, R.
- Erschig, M., s. Korth, K.
- Esen, T., Riedmiller, H., Walz, P. H., Hohenfellner, R.: Plastisch chirurgische Korrektur des Megaureters *(4) 189
- Fabricius, P. G., s. Fornara, P.
- Federmann, G., Penschuck, C.: Das Phäochromozytom der Harnblase (2) 59
- Fischer, N., Rübber, H., Hofsäb, S., Forßmann, B., Schockenhof, B., Giani, G.: Schmerzfreie ESWL mit dem Dornier Lithotripter HM3 (1) 29
- Fornara, P., s. Beer, M.
- Fornara, P., Sturm, W., Fabricius, P. G., Schmiedt, E.: Klinische Relevanz der radioimmunologischen Bestimmung des prostataspezifischen Antigens (PSA) beim Prostatakarzinom (3) 158
- Forßmann, B., s. Fischer, N.
- Forßmann, B., s. Muschter, R.
- Frankenschmidt, A., s. Friedburg, H. G.
- Friedburg, H. G., Wimmer, B., Hennig, J., Frankenschmidt, A., Hauenstein, K.-H.: Erste klinische Erfahrungen mit der RA-RE-MR-Urographie (6) 309
- Frohneberg, D., s. Bachor, R.
- Frohneberg, D., s. Hautmann, R.
- Fröschl, M., Ring, J., Braun-Falco, O.: Sexualverhalten und sexuell übertragbare Krankheiten *(5) 273
- Gall, H., Rudofsky, G., Bähren, W., Roth, J., Altwein, J. E.: Intravasale Druckmessungen und Phlebographie der Vena renalis: Ein Beitrag zur Ätiologie der Varikozele (6) 325
- Gall, H., s. Stief, C. G.
- Gertenbach, U., s. Moncada, J.
- Giani, G., s. Fischer, N.
- Gilbert, P., Beckert, R., Sparwasser, C., Thon, W.: Spongiose Autoinjektionstherapie nach Penisprothesenimplantation - eine Fallbeschreibung (5) 298
- Goebel, P., Ortmann, K.: Risikofaktoren bei Vasektomie - ein Vergleich zufriedener vasektomierter Männer mit unzufriedenen refertilisierungswilligen Männern (3) 142
- Goudarzi, Y. M.: Nierenkarbunkel bei einem 9-jährigen Jungen (2) 55
- Gritzmann, N., s. Haller, J.
- Grüneberger, A. D.: Entwicklung eines magnetischen Urethralverschlusses und erste klinische Erfahrungen *(3) 106
- Haller, J., Gritzmann, N., Sommer, G., Schmidbauer, Ch., Leitner, H., Tscholakoff, D., Czembirek, H.: Sonographie des Skrotalinalinhales (6) 343
- Hammer, J., s. Riccabona, M.
- Hannappel, J., Rohrmann, D.: Pathophysiologie der primären Nierenbeckenabgangstenose *(4) 170
- Hartinger, A., s. Korting, H. C.
- Hartmann, A. A.: Gardnerella Vaginalis-Infektion. Klinik, Diagnostik und Therapie *(5) 252
- Hauenstein, K.-H., s. Friedburg, H. G.
- Hautmann, R., Egghart, G., Frohneberg, D., Miller, K.: Die Ileum-Neoblase (2) 67
- Hautmann, R., s. Bachor, R.
- Hautmann, R., s. Miller, K.
- Hautmann, R.: Was gibt es Neues in der Urologie? (6) 301
- Heckl, W., s. Osterhage, H. R.
- Hegemann, M., s. Weitbrecht, M.
- Helmchen, U., s. Kallerhoff, M.
- Hennes, B., s. Kohl, P. K.
- Hennig, J., s. Friedburg, H. G.
- Hermanek, P., s. Kiesewetter, F.
- Hermann, K.-P., s. Maier, G.
- Herrlinger, A., s. Kiesewetter, F.
- Hesse, U., s. Lentsch, P.
- Hesse, U., s. Schüßler, B.
- Heymer, B., s. Bachor, R.
- Heymer, B., s. Schnell, D.
- Hofmann, H.: Genitale Mykoplasmeninfektionen - Klinik, Diagnostik und Therapie *(5) 246
- Hofsäb, S., s. Fischer, N.
- Hofsäb, S., s. Muschter, R.
- Hofstädter, F.: Tumormarker in der Histopathologie urologischer Tumoren *(1) 2
- Hofstetter, A. G., s. Muschter, R.
- Hohenfellner, R., s. Esen, T.
- Holstein, A. F., s. Dressler, K.
- Hornstein, O. P., s. Kiesewetter, F.
- Jaeger, P., s. Knönagel, H.
- Jakse, G., s. Mack, D.
- Jünemann, K.-P., Lue, T. F., Melchior, H.: Die Physiologie der penilen Erektion. I. Hämodynamik der penilen Erektion (5) 283
- Jünemann, K.-P., Lue, T. F., Melchior, H.: Die Physiologie der penilen Erektion. II. Neurophysiologie der penilen Erektion (5) 289
- Kallerhoff, M., Blech, M., Kehr, G., Kleinert, H., Langheinrich, M., Siekmann, W., Helmchen, U., Bretschneider, H. J.: Nierenfunktionsparameter nach Ischämiebelastung unter der Euro-Collins-Lösung oder unter der kardioplegischen Lösung HTK nach Bretschneider (2) 96
- Kehr, G., s. Kallerhoff, M.
- Kiesewetter, F., Hornstein, O. P., Hermanek, P., Herrlinger, A., Eberhard, S.: Möglichkeiten der DNS-Impulszytophotometrie bei Nierenkarzinomen (3) 162
- Kleinert, H., s. Kallerhoff, M.
- Kleinmans, G., Meyer-Jürgens, U.-B., Leusmann, D. B., Tölle, E.: Klinische Erfahrungen mit Ureterendoprothesen aus Polyurethan und Untersuchungen zur Inkrustationstendenz (2) 74
- Knitz, R., s. Wissler, J.
- Knönagel, H., Jaeger, P.: Die suprasymphysäre Ultraschalluntersuchung als einfache Methode zur Größenbestimmung des Prostataadenoms. Ergebnisse bei über 100 offenen Prostataektomien (6) 339
- Knöpfle, G., s. Paulenz, E.
- Kohl, P. K., Hennes, B., Näher, H., Schröter, R., Petzoldt, D.: Der gegenwärtige Stand der Vakzineentwicklung bei sexuell übertragbaren Erkrankungen *(5) 277
- Kopper, B., s. Stoll, H. P.
- Korth, K., Künkel, M., Erschig, M.: Perkutane Pyeloplastik. Indikation, Technik, Ergebnisse *(4) 173
- Korth, K., Künkel, M.: Perkutane Reanastomosierung einer transplantierten Niere (6) 322
- Korting, H. C., Braun-Falco, O.: Unkomplizierte Gonorrhoe und disseminierte Gonokokkeninfektion - Klinik, Diagnostik und Therapie *(5) 237
- Korting, H. C., Hartinger, A.: Genitale Chlamydieninfektionen - Klinik, Diagnostik und Therapie *(5) 256
- Kottwitz, J., s. Osterhage, H. R.
- Kranz, A., s. Steffens, J.
- Kreuzer, E., s. Staehler, G.
- Kruse, C.: Zum bilateralen und familiären Vorkommen der Keimzelltumoren des Hodens (2) 61
- Künkel, M., s. Korth, K.
- Kutscher, K.-R., s. Muschter, R.
- Laarmann, S., Straube, W., Timmermann, J.: Alkoholtoxische Gonadenschädigung durch Alkoholembolisation bei Nierenmalignomen (2) 94
- Laible, V., s. Beer, M.
- Land, W., s. Beer, M.
- Langheinrich, M., s. Kallerhoff, M.
- Lauke, H., s. Dressler, K.
- Leitner, H., s. Haller, J.
- Lentsch, P., s. Schüßler, B.
- Lentsch, P., Schretzenmaier, M., Dierkopf, W., Hesse, U., Schüßler, B.: Die Dilatation der oberen Harnwege in der Schwangerschaft - Inzidenz, Schweregrad und Verlaufsbeobachtungen. Eine sonographische Studie *(3) 122
- Leusmann, D. B., s. Kleinmans, G.
- Liedl, B., s. Staehler, G.
- Lipsky, H.: Erste Erfahrungen mit der Camey-Blase *(4) 210
- Lönne, C., Spanidis, A.: Solitäre anaplastische Bauchdeckenmetastase eines Blasenkarzinoms (2) 57
- Lue, T. F., s. Jünemann, K.-P.
- Mack, D., Jakse, G.: Topische BCG-Therapie des In-situ-Karzinoms der Harnblase *(1) 22
- Maier, G., Hermann, K.-P., Blech, M., Truss, F.: Maßnahmen zur Verringerung der Streustrahlenbelastung bei der urologischen Röntgendiagnostik (2) 79
- Melchior, H., s. Jünemann, K.-P.
- Melchior, H., Spehr, C.: Ureterersatz-Operationen *(4) 181
- Meurer, M., Braun-Falco, O.: Latente und manifeste erworbene Syphilis - Klinik, Diagnostik und Therapie *(5) 263
- Meyer-Jürgens, U.-B., s. Kleinmans, G.
- Miller, K., Bubeck, J. R., Hautmann, R.: Extrakorporale Stoßwellenlithotripsie beim tiefen Harnleiterstein (1) 36
- Miller, K., s. Hautmann, R.
- Moncada, J., Gertenbach, U., Ruiz de Burgos, J. E., Albrecht, K. F.: Die transvesikale Antirefluxplastik nach Gil-Vernet. Erste klinische Erfahrungen *(4) 197
- Müller, S. C., s. Wilbert, D. M.
- Muschter, R., Kutscher, K.-R., Böhle, A., Schmeller, N. T., Renner, P., Bünner, G., Hofstetter, A. G., Hofsäb, S., Forßmann, B.: Die ESWL mit dem Dornier-Litho-

- tripter HM3 mit modifiziertem Stoßwellengenerator. Erste klinische Erfahrungsberichte (1) 33
- Näher, H., s. Kohl, P.K.
- Nau, H.-E., s. Behrendt, H.
- Nerlich, A., s. Wisser, J.
- Neubauer, H., Blech, M., Wilhelms, E., Crieé, C.P., Neuhaus, K.-L., Truss, F.: Lungengerüsterkrankungen nach Instillation von Mitomycin C in die Harnblase (1) 41
- Neubert, U.: Diagnose und Therapie des Ulcus molle *(5) 268
- Neuhaus, K.-L., s. Neubauer, H.
- Nicolas, V., s. Ahlen, H. van
- Oberhausen, E., s. Stoll, H.P.
- Ortmann, K., s. Goebel, P.
- Osterhage, H.R., Kottwitz, J., Heckl, W.: Das Verhalten moderner Nahtmaterialien im infizierten Urin (4) 229
- Paulenz, E., Knöpfle, G., Schlolaut, K.H., Brühl, P.: Das retroperitoneale Teratom. Ein Problem der Kinderurologie (2) 63
- Penschuck, C., s. Federmann, G.
- Petzoldt, D., s. Kohl, P.K.
- Pfab, R., s. Weitbrecht, M.
- Pirlich, W., s. Bothor, C.
- Porst, H., Ahlen, H. van: Dynamische Cavemosographie und Schwellkörper-Pharmakontestung in der Diagnostik der erektilen Dysfunktion (3) 152
- Renner, P., s. Muschter, R.
- Riccabona, M., Hammer, J., Schorn, A.: Perkutane, perineale, ultraschallgesteuerte Jod¹²⁵ Implantation beim Prostatakarzinom: Technik, erster Erfahrungsbericht und Vergleich mit der retropubischen Implantationsmethode *(1) 15
- Riedmiller, H., s. Esen, T.
- Ring, J., s. Fröschl, M.
- Rohrmann, D., s. Hannappel, J.
- Roth, J., s. Gall, H.
- Rübben, H., Altwein, J.E.: Das fortgeschrittene Prostatakarzinom - Ein therapeutisches Dilemma? *(1) 7
- Rübben, H., s. Fischer, N.
- Rudofsky, G., s. Gall, H.
- Ruiz de Burgos, J.E., s. Moncada, J.
- Scherb, W., s. Stief, C.G.
- Schindler, E., s. Bickers, A.
- Schlolaut, K.H., s. Paulenz, E.
- Schmeller, N.T., s. Muschter, R.
- Schmidbauer, Ch., s. Haller, J.
- Schmiedt, E., s. Fornara, P.
- Schmiedt, E., s. Staehler, G.
- Schneider, K., s. Wisser, J.
- Schnell, D., Heymer, B., Stief, C.G., Thon, W.F.: Ureterstumpfmastase eines Hypernephroms. Ein kasuistischer Beitrag (2) 51
- Schnell, D., s. Stief, C.G.
- Schockenhof, B., s. Fischer, N.
- Schorn, A., s. Riccabona, M.
- Schreiter, F.: Die S-Blase - ein kontinenter antirefluxiver vollständiger Funktionsersatz der Blasen-Schließmuskelfunktion *(4) 201
- Schretzenmaier, M., s. Lentsch, P.
- Schröter, R., s. Kohl, P.K.
- Schüßler, B., Hesse, U., Lentsch, P.: Artefakte bei der Aufzeichnung des Streßprofils und deren klinische Bedeutung *(3) 112
- Schüßler, B., s. Lentsch, P.
- Siekmann, W., s. Kallerhoff, M.
- Sigel, A., s. Csapo, Z.
- Sommer, G., s. Haller, J.
- Spanidis, A., s. Lönne, C.
- Sparwasser, C., s. Gilbert, P.
- Spehr, C., s. Melchior, H.
- Staehler, G., Liedl, B., Kreuzer, E., Sturm, W., Schmiedt, E.: Nierenkarzinom mit Cavazapfen: Einteilung, Operationsstrategie und Behandlungsergebnisse (2) 46
- Steffens, J., Steffens, L., Kranz, A.: Die Behandlung der weiblichen Harnstreßinkontinenz mit der Suspensionsplastik nach Zoedler und einem neuen, formstabilen, röntgenfähigen Polyesterband (3) 146
- Steffens, L., s. Steffens, J.
- Stief, C.G., s. Schnell, D.
- Stief, C.G., Thon, W.F., Gall, H., Scherb, W., Schnell, D., Altwein, J.E., Bähren, W.: Die venöse Insuffizienz der Corpora cavernosa als (Mit-)Ursache der erektilen Dysfunktion (2) 83
- Stief, C.G., Thon, W.F., Scherb, W., Gall, H., Bähren, W.: 2 Jahre Erfahrungen mit der Schwellkörper-Autoinjektions-Therapie (SKAT) (5) 294
- Stoll, H.P., Kopper, B., Ziegler, M., Oberhausen, E.: Nuklearmedizinische Nierenfunktionsprüfung an Beagle-Hunden vor und nach extrakorporaler perkutaner Lithotripsie mit einem piezoelektrischen Gerätesystem (EPL) (4) 222
- Straube, W., s. Laarmann, S.
- Strowitzki, T., s. Wisser, J.
- Sturm, W., s. Fornara, P.
- Sturm, W., s. Staehler, G.
- Thon, W., s. Gilbert, P.
- Thon, W.F., s. Schnell, D.
- Thon, W.F., s. Stief, C.G.
- Timmermann, J., s. Laarmann, S.
- Tölle, E., s. Kleinhaus, G.
- Truss, F., s. Maier, G.
- Truss, F., s. Neubauer, H.
- Tscholakoff, D., s. Haller, J.
- Voges, G.E., s. Wilbert, D.M.
- Voigt, K.-D., Bartsch, W.: Zur Rolle der Gewebsteroide bei benigner Hyperplasie und Prostatakarzinom (6) 349
- Walz, P.H., s. Esen, T.
- Weißbach, L.: Verbandstechnik mit Silastic-Schaum nach Penis-Operationen *(4) 220
- Weißbach, L.: Verbandstechnik mit Silastic-Schaum nach Penis-Operationen (5) 297
- Weißmüller, J., s. Csapo, Z.
- Weitbrecht, M., Hegemann, M., Pfab, R., Wieser, T.: Geschlechtsspezifische Faktoren bei der rezidivierenden Idiopathischen Kalzium-Urolithiasis (3) 129
- Wiegand, H., s. Bickers, A.
- Wieser, T., s. Weitbrecht, M.
- Wilbert, D.M., Voges, G.E., Müller, S.C., Alken, P.: ESWL des Harnleitersteins - Klinische Ergebnisse mit der lokalen Stoßwellenlithotripsie (6) 317
- Wilhelms, E., s. Neubauer, H.
- Wimmer, B., s. Friedburg, H.G.
- Wisser, J., Schneider, K., Nerlich, A., Strowitzki, T., Knitza, R.: Bedeutung der sonographischen Diagnostik fetaler Fehlbildungen des Harntraktes *(3) 116
- Ziegler, M., s. Stoll, H.P.

*Klinik und Praxis***2 Jahre Erfahrungen mit der Schwellkörper-Autoinjektions-Therapie (SKAT)**C. G. Stief¹, W. F. Thon¹, W. Scherb², H. Gall³ und W. Bähren⁴¹ Urologische Abteilung (Komm. Leiter: Dr. W. F. Thon, OSA) am Bundeswehrkrankenhaus Ulm² Neurologie und Psychiatrie (Leitender Arzt: PD Dr. Kriebel, OTA) am Bundeswehrkrankenhaus Ulm³ Dermatologische Abteilung (Leitender Arzt: Prof. Dr. Rodermund, OTA) der Universität am Bundeswehrkrankenhaus Ulm⁴ Radiologische Abteilung (Leitender Arzt: Dr. Wierschin, OTA) am Bundeswehrkrankenhaus Ulm**2 years experience with the cavernosal autoinjection therapy for erectile dysfunction**

Summary. Between February 1985 and January 1987, 186 patients with erectile dysfunction were selected for cavernosal autoinjection therapy (CAT). After more than 4800 protocolled autoinjections and 10–230 CAT/pt., no cavernous fibrosis, penile deviation or cavernitis occurred. The only serious side effects were prolonged erections in about 10% during diagnostic and less than 1% during therapeutic use. These prolonged erections could be easily treated by puncture and aspiration of corpora cavernosa or intracavernosal injection of Metaraminol.

Zusammenfassung. Seit Februar 1985 führen 186 multidisziplinär untersuchte Patienten mit Erektile Dysfunktion die Schwellkörper-Autoinjektions-Therapie (SKAT) durch. Nach über 4800 protokollierten Autoinjektionen bis Januar 1987 (10–230 Injektionen pro Patient) konnten keine cavernösen Fibrosen, Penisdeviationen oder Cavernitiden festgestellt werden. Als bislang einzige schwerwiegende Nebenwirkung trat während der diagnostischen Anwendung vasoaktiver Substanzen bei 10% der Patienten, während der therapeutischen Anwendung unter häuslichen Bedingungen bei weniger als 1% eine prolongierte Erektion auf. Diese konnte durch Punktion der Corpora cavernosa und Aspiration oder durch intracavernöse Injektion von Metaraminol (Araminum) leicht beherrscht werden.

In der Mitte der siebziger Jahre, als die Penisprothesenimplantation [9, 10] die einzige Möglichkeit zur Therapie der Erektile Dysfunktion darstellte, untersuchten der finnische Pharmakologe Klinge und der schwedische Physiologe Sjöstrand die Wirkung verschiedener Neurotransmitter auf den Musculus retractor penis und die Arteria penis des Bullen [8].

Virag berichtete 1982 über eine zyklische intracavernöse Injektion eines glatten Muskelrelaxants (Papaverin) das bei 4 von 14 Patienten zur Wiedergewinnung der Erektionsfähigkeit führte [13]. Brindley beschrieb 1983 die bedarfsabhängige intracavernöse Injektion unter häuslichen Bedingungen [2]. Er injizierte Phenoxybenzamin, einen Alpharezeptorenblocker und beobachtete häufig prolongierte Erektionen von über 30 h, die er erfolgreich durch intracavernöse Applikation eines Alpharezeptorenstimulators (Metaraminol) behandelte [3].

Seit dieser Zeit wurde von vielen Arbeitsgruppen über ihre Erfahrungen an großen Patientenkollektiven mit der bedarfsabhängigen intracavernösen Applikation vasoaktiver Substanzen zur Erektionsinduktion berichtet [5, 12, 16].

In unserer Klinik hat sich als vasoaktive Substanz eine Kombination aus Papaverin (15 mg/ml) und Phentolamin (0,5 mg/ml) mit synergistischer Wirkungsweise und potenzierendem Therapieeffekt bewährt.

Krankengut und Methode

Von Februar 1985 bis Januar 1987 wurden über 300 Patienten mit einer seit mindestens 1 Jahr bestehenden Erektile Dysfunktion multidisziplinär bezüglich der Erektionsstörung abgeklärt. Die intracavernöse Injektion der vasoaktiven Substanz, die sogenannte SKAT-Testung [1], wurde als wichtiger Bestandteil der Diagnostik an einem präselektionierten Patientengut durchgeführt. Ausgeschlossen wurden Patienten mit schweren Organschäden der Leber oder Nieren, wegen evtl. möglicher systemischer Nebenwirkungen und Patienten bei denen eine kurzfristig auftretende Hypotonie ernste Komplikationen hervorrufen könnte, wie z. B. AVK Stadium III oder Herz-Rhythmusstörungen. Um einen Abusus mit der Therapiemethode zu vermeiden, wurden keine Patienten mit sexueller Abnormalität, manifester Suchterkrankung, bekannter Unzuverlässigkeit oder mangelnden intellektuellen Fähigkeiten behandelt (Tabelle 1).

186 Patienten führten die intracavernöse Applikation der vasoaktiven Substanz zur Therapie der Erektile Dysfunktion unter häuslichen Bedingungen durch (Tabelle 2). Nach Adaptierung der individuell nötigen Dosis für eine ca. 30–60minütige volle Erektion unter klinischen Bedingungen und Erlernung der Autoinjektionstechnik wurden die Patienten mit dem Lösungsgemisch aus 15 mg/ml Papaverinhydrochlorid und 0,5 mg/ml Phentol-

Tabelle 1. Kontraindikationen der Schwellkörper-Autoinjektions-Therapie (SKAT)

Herzrhythmusstörungen
AVK Grad III
Manifeste Suchterkrankung
Schwere Leber- oder Nierenerkrankungen
Sexuelle Deviation
Dauer der Erektile Dysfunktion weniger als 1 Jahr
Zuverlässigkeit und Kooperationsfähigkeit des Patienten

Tabelle 2. Indikationen der Schwellkörper-Autoinjektions-Therapie

- Neurogen (mit-)verursachte Erektile Dysfunktion
- Arterielle Erektile Dysfunktion; insbesondere bei Patienten mit ausgeprägten arteriosklerotischen Veränderungen, Diabetes I oder primärer Erektiler Dysfunktion
- Mäßiggradige venöse Insuffizienz mit weiteren komitierenden Ursachen der Erektile Dysfunktion
- Erektile Dysfunktion aufgrund von Versagensängsten

aminmethansulfonat für 10 Autoinjektionen provisioniert und entlassen. Die Injektion selbst erfolgte mit einer ultradünnen Nadel 26 G \times $\frac{1}{2}$ senkrecht in das Dorsum des gestreckten Penis ca. 2-3 mm lateral der Medianen und ca. 1 cm von der Bauchwand entfernt.

Die Patienten wurden angewiesen, wöchentlich nicht mehr als zwei Injektionen vorzunehmen. Im Falle einer über 6 h anhaltenden prolongierten Erektion sollten sie sich umgehend in unserer Klinik vorstellen, bzw. den über das Antidot Metaraminol unterrichteten, weiterbehandelnden Urologen in ihrer Nähe aufsuchen. Ambulante Kontrolluntersuchungen in unserer Sprechstunde erfolgten nach 10, 25 und 50 Autoinjektionen. Die Ausgabe der SKAT-Ampullen erfolgte nur bei persönlicher Vorstellung.

Ergebnisse

Seit Februar 1985 haben 186 Patienten mehr als 4800 protokollierte Autoinjektionen durchgeführt, davon 52 Patienten je 35-230 Autoinjektionen. Kein Patient berichtete über schwerwiegende lokale oder systemische Nebenwirkungen. Bei ca. 5-10% der Autoinjektionen beobachteten wir kleine, im Durchmesser 2-3 mm schmerzlose intrakutane Hämatome. In weniger als 1% kam es zu einer ausgedehnten, intrakutanen Hämatombildung, gelegentlich von der Peniswurzel bis zum Praeputium reichend, die sich folgenlos resorbierte. Penisdeviationen oder Infektionen bzw. Cavernitiden traten nicht auf. Bei 3 Patienten zeigte sich nach 35-60 Injektionen eine intratunical Verhärtung. Sonographisch war bei keinem dieser Fälle eine Beteiligung des cavernösen Gewebes feststellbar. Nach einer Injektionspause von 8 Wochen waren diese Verhärtungen nicht mehr nachweisbar. Signifikante Veränderungen von kleinem Blutbild, Elektrolyten, Leber- und Retentionswerten wurden bei keinem Patienten beobachtet. 14 Patienten berichteten über eine wesentliche Verbesserung der Spontanerektionsfähigkeit mit normalen Erektionen bis zu 14 Tagen nach der Autoinjektion. Eine Dosis-bezo-

gene Toleranzentwicklung trat nicht ein. Patienten reduzierten unter häuslichen Bedingungen die stationär adaptierte Dosis um im Durchschnitt 35% bei gleichbleibend therapeutischem Ergebnis, vermutlich auf die sexuelle Stimulation zu Hause zurückzuführen. Bei 4 Patienten mit psychogener Genese und 1 Patienten mit mäßiggradig arterieller Genese der Erektionsstörung kehrte die Erektionsfähigkeit innerhalb der ersten 10 Autoinjektionen zurück. 10 Patienten brachen die Schwellkörper-Autoinjektions-Therapie innerhalb der ersten Injektionsserie ab. In 4 Fällen wegen Unzufriedenheit mit der Methode selbst, in 6 Fällen wegen Inakzeptanz der Partnerin. Während der diagnostischen Anwendung vasoaktiver Substanzen kam es bei ca. 10% der Patienten zu einer prolongierten Erektion (Dauer über 6 h), die zu Beginn durch Punktion beider Corpora cavernosa und Aspiration von nicht geronnenem Blut, später durch intracavernöse Injektion von 2 mg Metaraminol erfolgreich therapiert wurde. Unter häuslichen Bedingungen kam es innerhalb der ersten 1000 Autoinjektionen bei 3 Patienten zu je einer prolongierten Erektion, dabei hatten sich die Patienten die adaptierte Dosis kurz nach einer nicht erfolgreich geglaubten ersten Injektion injiziert. Diese prolongierten Erektionen wurden ebenfalls erfolgreich durch intracavernöse Injektion von 2,5 mg Metaraminol in das rechte und 1 mg Metaraminol nach weiteren 10 min in das linke Corpus cavernosum behandelt. Nachdem die Patienten seit August 1985 darauf hingewiesen werden keinesfalls zwei Autoinjektionen innerhalb 24 h durchzuführen, traten in folgenden 3800 SKAT-Anwendungen keine prolongierten Erektionen mehr auf.

Diskussion

In unserem Krankengut waren auch bei Patienten mit mehr als 200 Autoinjektionen keine intracavernösen Fibrosen festzustellen. Im Gegensatz hierzu berichtete Brindley über 2 Patienten mit über 100 Autoinjektionen, bei denen er eine deutliche Fibrose des cavernösen Gewebes feststellte [4]. Ob dies auf den niedrigeren pH der Monosubstanz oder eine mechanische Alteration zurückzuführen ist, müssen weitere tierexperimentelle Studien und Langzeiterfahrungen mit der Schwellkörper-Autoinjektions-Therapie zeigen [11].

Der zu der Behandlung der prolongierten Erektion intracavernös injizierte Alpha-Rezeptoren-Stimulator Metaraminol hat einen stark kreislaufwirksamen Nebeneffekt. In unserem präselektionierten Krankengut kam es bei über 40 Anwendungen zu keiner Hochdruckkrise, dennoch muß vor einer Überdosierung gewarnt werden, da krisenhafte Blutdruckanstiege in mehreren Fällen beobachtet wurden [7, 15]. Die Verbesserung der Erektionsfähigkeit mit einer evtl. vollständigen Wiedererlan-

gung einer Spontanerektion nach einer zeitlich begrenzten SKAT-Anwendung insbesondere bei Patienten mit mittelgradig ausgeprägten arteriellen penilen Einflußstörungen ist auf eine Hypertrophie der glatten muskulären Zellen der cavernösen Räume bei regelmäßiger intracavernöser Applikation vasoaktiver Substanzen zurückzuführen [6]. Wir sind jedoch wie Virag [14] der Meinung, daß nur bei Patienten mit rein psychogener Verursachung der Erektile Dysfunktion eine spontane Erektionsfähigkeit innerhalb von 10 Autoinjektionen zu erwarten ist.

Zusammenfassend bleibt festzustellen, daß die Schwellkörper-Autoinjektions-Therapie bei richtiger Indikationsstellung und engmaschiger Nachkontrolle eine einfache, reversible und nebenwirkungsarme Therapieform der Erektile Dysfunktion mit breitem Anwendungsspektrum darstellt.

Literatur

1. Bähren W, Stief CG, Scherb W, Gall H, Gallwitz A, Altwein JE (1986) *Aktuel Urol* 6: 190
2. Brindley GS (1983) *Br J Psychiatry* 143: 332
3. Brindley GS (1984) *Lancet* 2: 220
4. Brindley GS (1986) 5. Int Symposium of Operative Andrology, Berlin
5. Castillo J, Rodriguez HY, Guiterrez IZ, Cartagena R (1985) *J Urol* 133, 4: 190 A
6. Jünemann KP, Lue TF, Fournier GR, Tanagho EA (1986) *J Urol* 136: 158
7. Kelämi A (1986) Persönliche Mitteilung
8. Klinge E, Sjöstrand NO (1974) *Acta Physiol Scand [Suppl]* 420: 1
9. Scott FB, Bradley WE, Timm GW (1973) *Urology* 2: 80
10. Small MP, Carrion HM, Gordon JA (1975) *Urology* 5: 479
11. Stackl W, Loupal G, Holzmann A (1986) 8. Symposium für Experimentelle Urologie, Mainz. Springer, Berlin Heidelberg New York
12. Stief CG, Bähren W, Gall H, Scherb W, Gallwitz A, Altwein JE (1986) *Urologe [A]* 25: 63
13. Virag R (1982) *Lancet* 2: 938
14. Virag R (1986) 5. Int Symposium of Operative Andrology, Berlin
15. Wetterauer U (1986) Persönliche Mitteilung
16. Zornotti AW, Lefleur RS (1985) *J Urol* 133: 39

Dr. W.F.Thon
Abteilung Urologie
Bundeswehrkrankenhaus Ulm
Oberer Eselsberg 40
D-7900 Ulm/Donau