

Der Urologe

Zeitschrift für klinische und praktische Urologie
Organ der Deutschen Gesellschaft für Urologie

Begründet von C. E. Alken

Herausgegeben von

K. F. Albrecht, Wuppertal
L. E. Almgard, Stockholm
K.-H. Bichler, Tübingen
C. Chaussy, München
H. Dettmar, Düsseldorf
K. Dreikorn, Heidelberg
H. Frohmüller, Würzburg
H. Haschek, Wien
R. Hautmann, Ulm
E. Hienzsch, Jena
A. Hofstetter, Lübeck
F. Ikoma, Nishinomiya
H. Klosterhalfen, Hamburg
W. Knipper, Hamburg
W. Lutzeyer, Aachen
P. O. Madsen, Madison
H. Marberger, Innsbruck
W. Mauermayer, München
P. May, Bamberg
G. Mayor, Zürich
J. G. Moormann, Trier
G. Rodeck, Marburg
L. Röhl, Heidelberg
G. Rutishauser, Basel
E. Schmiedt, München
P. O. Schwille, Erlangen
A. Sigel, Erlangen
J. Sökeland, Dortmund
H. Sommerkamp, Freiburg
P. Stromenger, Osnabrück
F. Truss, Göttingen
H. J. de Voogt, Amsterdam
M. Ziegler, Homburg/Saar

Schriftleitung

C. Chaussy, R. Hautmann, W. Lutzeyer, E. Schmiedt, J. Sökeland

Wissenschaftlicher Beirat

Anaesthesie:
R. Schorer, Tübingen
Anatomie:
W. Platzer, Innsbruck
Dermatologie:
O. Braun-Falco, München
Gynäkologie:
H. Hepp, München
Innere Medizin:
E. Buchborn, München
Mikrobiologie:
P. Naumann, Düsseldorf
Onkologie:
C. G. Schmidt, Essen
Pädiatrie:
H. Olbing, Essen
Pathologie:
W. Doerr, Heidelberg
G. Dhom, Homburg/Saar
Pharmakologie:
W. Rummel, Homburg/Saar
O. Heidenreich, Aachen
Physiologische Chemie:
H.-J. Dulce, Berlin
Physiologie:
K. Thurau, München
Röntgendiagnostik:
E. Löhr, Essen
Strahlenheilkunde:
E. Scherer, Essen

Jahrgang 25, 1986



Springer-Verlag
Berlin Heidelberg New York Tokyo

Inhaltsverzeichnis

Leitthemen der Hefte

Heft 1. Strahlentherapie bei urologischen Erkrankungen	1	Heft 4. Varia	187
Heft 2. Psychosomatische Aspekte urologischer Erkrankungen	75	Heft 5. Urodynamik in Klinik und Praxis	245
Heft 3. Andrologie	129	Heft 6. Fortschritte der Endourologie und Sonographie	305

Im nachfolgenden Verzeichnis sind die Beiträge zu den Thementeilen mit * bezeichnet, Zahlen in Klammern = Heftnummern

- Adolphs, H.-D., Bastian, H. P.: Chemoimmunprophylaxe beim oberflächlichen Harnblasenkarzinom (1) 51
 Altwein, J. E., s. Stief, C. G.
 Altwein, J. E., s. Stief, C. G.
 Altwein, J. E., s. Tradowsky, M.
 Asgarzadeh, A., s. Lie, B.
- Bähren, W., s. Gall, H.**
 Bähren, W., s. Stief, C. G.
 Bähren, W., s. Stief, C. G.
 Bähren, W., s. Tradowsky, M.
 Bastian, H. P., s. Adolphs, H.-D.
 Batenburg, P. C. van, s. Rollema, H. J.
 Baur, R., s. Laberke, H.-G.
 Baur, R., s. Laberke, H.-G.
 Becker, H., s. Schütte, B.
 Bertermann, H., s. Seppelt, U.
 Besserer, A., Ernst, H.: Die Strahlentherapie der Harnblasenkarzinome *(1) 12
 Blech, M., Miersch, W.-D., Kölmel, K.-F., Truss, F.: Penismelanome (3) 166
 Börner, R.-H., s. Brundig, P.
 Brähler, E., Weidner, W.: Testpsychologische Untersuchungen zum Beschwerdebild von Patienten mit chronischer Prostatitis oder Prostatodynie *(2) 97
 Bressel, M., s. Lämmel, A.
 Breun, H., s. Sigel, A.
 Brühl, P., s. Porst, H.
 Brundig, P., Pirllich, W., Börner, R.-H., Wittig, E.: Diclofenac-Na - eine alternative Behandlungsmöglichkeit beim therapieresistenten Kalzium-Oxalat-Harnsteinleiden? (4) 204
 Bürgler, W., Jaeger, P.: Diagnostische Parameter und ihre Aussagekraft bei Hodentumoren (3) 157
 Burschardt, W. G., s. Hering, F.
- Carl, P.: Das Urachuskarzinom (4) 224
 Carl, P., s. Harzmann, R.
 Cirkel, U., s. Klein hans, G.
 Clauß, W., s. Porst, H.
- Dahm, F. J., Sparwasser, H. H., Naber, K. G.:** Gasbrandinfektion bei urologischen Erkrankungen. Ein Beispiel an drei Fallbeschreibungen (6) 361
 Daub, D., s. Schockenhoff, B.
 Deutz, F.-J., s. Rüb ben, H.
 Dhom, G., s. Wernert, N.
 Diederichs, P.: Psychosomatische Störungen in der Urologie *(2) 76
 Dietrich, T., Schulze, W., Riemer, M.: Untersuchung zur Gliederung des Keimepithels beim Javaneraffen (*Macaca cynomolgus*) mittels digitaler Bildverarbeitung (3) 179
- Ebner, A., s. Madersbacher, H.**
 Egghart, G., s. Tradowsky, M.
 Egghart, G., Schlick enrieder, J. H. M., Hautmann, R.: Diagnostik des kindlichen Refluxes mit CO₂ und Ultraschall. Technik und vorläufige Ergebnisse *(6) 329
- Eickenberg, H. U., s. Reichelt, H.-G.
 Ernst, H., s. Besserer, A.
- Figge, M., s. Papadopoulos, I.**
 Flamm, J., Grof, F.: Adjuvante topische Chemotherapie mit Cis-Platin beim oberflächlichen Harnblasenkarzinom (1) 48
 Frohmüller, H., s. Heller, V.
 Funke, P.-J., s. Graff, J.
- Gall, H., s. Stief, C. G.**
 Gall, H., Sigmund, G., Bähren, W.: Doppler-Sonographie und Phlebographie zum Nachweis hämodynamisch unterschiedlicher Varikozelen-Typen *(3) 147
 Gallwitz, A., s. Stief, C. G.
 Gebhardt, T., s. Riedlinger, R.
 Gebhardt, T., s. Ziegler, M.
 Geeter, P. De, s. Jünemann, K.-P.
 Gellhaar, G., s. Reichelt, H.-G.
 Gemünd, R., s. Jeney, D.
 Gerhard-Fsadni, D., s. Krech, T.
 Giani, G., s. Rüb ben, H.
 Gilbert, P., s. Stief, C. G.
 Goebbels, R., s. Riedlinger, R.
 Goebbels, R., s. Wernert, N.
 Göhde, W., s. Klein hans, G.
 Graff, J., Funke, P.-J., Rühl, G. H.: Das sogenannte Liposarkom der Niere. Fallbericht und Literaturübersicht (1) 43
 Grof, F., s. Flamm, J.
 Günther, E. A.: Der Problemfall in der urologischen Sprechstunde: „Symptome der sogenannten Reizblase der Frau“ *(2) 82
- Hacker-Klom, U., s. Klein hans, G.**
 Hannappel, J., Rohrmann, D., Lutzeyer, W.: Pharmakologische Beeinflussung der Harnleiteraktivität *(5) 246
 Hartmann, M., s. Höppner, W.
 Harzmann, R., Kopper, B., Carl, P.: Karzinominduktion durch Harnab- oder -umleitung über Darmabschnitte? (4) 198
 Hautmann, R., s. Egghart, G.
 Hautmann, R.: Was gibt es Neues in der Urologie? *(6) 305
 Heckl, W., Jellinghaus, W.: Lipomatosis pelvis (6) 358
 Heckl, W., s. Heller, V.
 Heger, D., s. Sigel, A.
 Heidler, H.: Die Beeinflussbarkeit der Dranginkontinenz durch Biofeed-back-Mechanismen *(5) 267
 Heller, V., Osterhage, H. R., Heckl, W., Frohmüller, H.: Harnleiterverletzungen bei lumbalen Bandscheibenoperationen (6) 347
 Hering, F., Burschardt, W. G.: Die intrarenale Kalzium-Kristallisation. Eine elektronenmikroskopische Untersuchung (2) 116
 Hertle, L., Nawrath, H.: Wirkungen von Pharmaka am oberen Harntrakt des Menschen *(5) 252
 Hofbauer, J., s. Maier, U.
 Hofmann, N., s. Krech, T.
- Holstein, A. F.: Spermatogenese im Alter - ein Grenzgebiet zwischen normaler und pathologischer Anatomie *(3) 130
 Höppner, W., Hartmann, M.: Bleibende retrograde Ejakulation nach Blasenhalsschlitzung wegen funktioneller Blasenhalssenge? Nebenwirkungen der Blasenhalsschlitzung nach Turner-Warwick (1) 69
 Huppertz, B. J.: Zur Psychosomatik der Reizblase. Eine Übersicht *(2) 84
 Hust, W., s. Lie, B.
- Jaeger, N., s. Papadopoulos, I.**
 Jaeger, P., s. Bürgler, W.
 Jellinghaus, W., s. Heckl, W.
 Jeney, D., Gemünd, R., Korte, H.: Xanthogranulomatöse Pyelonephritis mit Nierenbekenkarzinom - eine seltene Koinzidenz (4) 220
 Jonas, U., s. Rollema, H. J.
 Jünemann, K.-P., Geeter, P. De, Persson, C., Melchior, H.: Neuraltherapie der hyperaktiven Blase *(5) 288
- Keller, H., Kirste, G., Wilms, H., Knauf, H.:** Einfluß des Angiotensin II-Analogons-Saralasin bei Spendernierentnahme auf die primäre Transplantatfunktion (2) 113
 Kirste, G., s. Keller, H.
 Klein hans, G., Hacker-Klom, U., Göhde, W., Körner, F., Schumann, J.: Zellkinetische Untersuchungen menschlicher maligner Hodentumoren (5) 294
 Klein hans, G., Kristek, J., Cirkel, U.: Vesikouterine Fisteln (6) 351
 Kloiber, W., s. Pfab, R.
 Klosterhalfen, H., s. Lämmel, A.
 Knauf, H., s. Keller, H.
 Knüfermann, H., Wannemacher, M.: Strahlentherapie des Prostatakarzinoms *(1) 18
 Kockott, G.: Impotenz *(2) 90
 Koebke, J., Wolstein, J., Tillmann, B.: Blasendivertikel an atypischer Stelle (4) 232
 Kölmel, K.-F., s. Blech, M.
 Konrad, G., s. Riedlinger, R.
 Kopper, B., s. Harzmann, R.
 Kopper, B., s. Riedlinger, R.
 Kopper, B., s. Ziegler, M.
 Körner, F., s. Klein hans, G.
 Korte, H., s. Jeney, D.
- Korth, K.:** Perkutane Nierenchirurgie. Punktion und Dilatation in der Hand des Operateurs *(6) 315
 Krauß, W., s. Riedlinger, R.
 Krauss, W., s. Ziegler, M.
 Krech, T., Gerhard-Fsadni, D., Miller, S. M., Hofmann, N.: Bedeutung und Problematik des Chlamydiennachweises bei urologischen Patienten (3) 153
 Kretschko, J., s. Pfab, R.
 Krieg, M., s. Lämmel, A.
 Kristek, J., s. Klein hans, G.
 Kuber, W.: Spätergebnis nach erfolgreicher Penisreplantation mit spontanem Urethrafistelverschluss (4) 235

- Kühn, R., Schrott, K.M.: Müller'sche Gangzysten. Ein kasuistischer Beitrag (2) 124
- Laberke, H.-G., Baur, R.: Der normale proximale Ureter des Menschen. Methodik der Histomorphometrie und Ergebnisse (4) 238
- Laberke, H.-G., Baur, R.: Der proximale Ureter des Menschen bei Refluxnephropathie und bei chronischer, nicht refluxbedingter Pyelonephritis. Histomorphometrische Untersuchung (4) 241
- Lagrange, W., s. Rübben, H.
- Lämmel, A., Krieg, M., Klosterhalfen, H., Bressel, M., Voigt, K.D.: Bestimmung von Steroidrezeptoren im Prostatakarzinom: Möglichkeiten und Grenzen (1) 59
- Lehmann, H.D., Seel, R.: Paravesikale angiofollikuläre Lymphknotenhyperplasie (sog. Castleman-Tumor). Ein Beitrag zur Differentialdiagnose benigner retroperitonealer Raumforderungen (4) 228
- Lie, B., Hust, W., Asgarzadeh, A., Mann, H.: Erworbene Nierenzysten bei Dauerdialysepatienten (2) 109
- Lutzeyer, W., s. Hannappel, J.
- Lutzeyer, W., s. Rübben, H.
- Madersbacher, H., Ebner, A.: Rezidivharninkontinenz: Zytomanometrie - *Conditio sine qua non?* *(5) 271
- Maier, U., Hofbauer, J.: Urologische Komplikationen nach kurativer Strahlentherapie gynäkologischer Karzinome (1) 33
- Mann, H., s. Lie, B.
- Mayer, R., s. Porst, H.
- Mayer, R., s. Porst, H.
- Melchior, H., s. Jünemann, K.-P.
- Melchior, H., s. Persson, C.
- Melchior, H., s. Persson, C.
- Merkle, W.: Die spontane Nebennierenblutung im Erwachsenenalter (6) 343
- Meyhöfer, W., s. Peters, I.
- Miersch, W.-D., s. Blech, M.
- Miller, S.M., s. Krech, T.
- Müller, R.-P., Pötter, R., Schertel, L.: Strahlentherapie bei Penis- und Urethrakarzinomen *(1) 23
- Müller, R.-P., Schnepfer, E.: Strahlentherapie bei Nierenbecken- und Ureterkarzinomen *(1) 7
- Naber, K.G., s. Dahm, F.J.
- Nawrath, H., s. Hertle, L.
- Neisius, D., s. Ziegler, M.
- Osterhage, H.R., s. Heller, V.
- Palmtag, H.: Klinische Wertigkeit des sog. „Hypersensibilitätstestes“ für die Diagnostik einer neurogenen Blasenstörung *(5) 278
- Papadopoulos, I., Figge, M., Weißbach, L.: Die transurethrale Uretero-Lithotripsie zur Behandlung von Harnleitersteinen *(6) 322
- Papadopoulos, I., Jaeger, N.: Komplikationen nach der Operation der weiblichen Harninkontinenz (4) 213
- Persson, C., Melchior, H.: Harnverhaltung bei Herpes zoster *(5) 286
- Persson, C., Melchior, H.: Ileozystodynamik: Urodynamische Untersuchungen der kontinenten Ileumbilase *(5) 259
- Persson, C., s. Jünemann, K.-P.
- Peters, H.J.: Radiotom 804 - ein neues Hochfrequenz-Chirurgiegerät für die Urologie (1) 72
- Peters, I., Meyhöfer, W., Weiss, V.: Retrospektive Befundausswertung bei virilen Fertilitätsstörungen unter besonderer Berücksichtigung von Spermioogrammen und Hormonanalysen *(3) 138
- Pfäb, R., Schütz, W., Vogel, E., Kretschko, J., Kloiber, W.: Die Röntgenstrahlenexposition des Operateurs bei der perkutanen Nephrolithotaxie (4) 216
- Pirlich, W., s. Brundig, P.
- Porst, H., Mayer, R., Brühl, P.: Diagnostische und therapeutische Problematik der renalen Onkozytome (1) 38
- Porst, H., Mayer, R., Clauß, W.: Nephrotoxizität ionischer und nichtionischer Kontrastmittel in der selektiven Renovasographie (2) 120
- Pötter, R., s. Müller, R.-P.
- Rauschmeier, H.: Sonographie - die wichtigste Untersuchung zur Früherkennung des Nierenzellkarzinoms *(6) 325
- Recker, F., s. Rübben, H.
- Reichelt, H.-G., Gellhaar, G., Eickenberg, H.U.: Darstellung komplikativer Situationen bei implantierbarem Kathetersystem zur regionalen arteriellen Infusionstherapie von Tumoren im Becken (Harnblasen-Karzinom) (6) 333
- Riedlinger, R., s. Ziegler, M.
- Riedlinger, R., Ueberle, F., Wurster, H., Krauß, W., Vallon, P., Konrad, G., Kopper, B., Stoll, H.P., Goebels, R., Gebhardt, T., Ziegler, M.: Die Zertrümmerung von Nierensteinen durch piezoelektrisch erzeugte Hochenergie-Schallpulse. Physikalische Grundlagen und experimentelle Untersuchungen (4) 188
- Riemer, M., s. Dietrich, T.
- Rohrmann, D., s. Hannappel, J.
- Rollema, H.J., Batenburg, P.C. van, Jonas, U.: Automatisierte Uroflowmetrie: Neue Variablen *(5) 281
- Röttinger, E.M., s. Suhr, P.
- Rübben, H., Recker, F., Lutzeyer, W.: Exogene Wärmeexposition - eine Ursache der Subfertilität (1) 67
- Rübben, H., s. Schockenhoff, B.
- Rübben, H., Terhorst, B., Deutz, F.-J., Lagrange, W., Giani, G.: Unterschiedliche Färbeverfahren der exfoliativen Urinzytologie. Anwendung in der urologischen Routine (5) 302
- Rühl, G.H., s. Graf, J.
- Saerbeck, C., s. Seppelt, U.
- Scherb, W., s. Stief, C.G.
- Scherer, E., s. Schulz, U.
- Schertel, L., s. Müller, R.-P.
- Schirren, C.: Die andrologische Begutachtung vor Gericht. Aktuelle Probleme in der täglichen Praxis (3) 170
- Schlickerrieder, J.H.M., s. Egghart, G.
- Schlütz, A., s. Ströker, W.
- Schnepfer, E., s. Müller, R.-P.
- Schockenhoff, B., Rübben, H., Daub, D.: Anaesthesiologische Aspekte zur extrakorporalen Stoßwellenlithotripsie (ESWL) (6) 338
- Schrott, K.M., s. Kühn, R.
- Schrott, K.M., s. Sigel, A.
- Schulz, U.: Die Strahlentherapie des Nierenkarzinoms *(1) 4
- Schulz, U., Scherer, E.: Editorial zum Leitthema *(1) 3
- Schulze, W., s. Dietrich, T.
- Schumann, J., s. Kleinhans, G.
- Schütte, B., Becker, H., Vydra, G.: Exokrine und endokrine Hodenfunktion nach einseitiger Torsion - retrospektive klinische Studie an 36 Patienten *(3) 142
- Schütz, W., s. Pfäb, R.
- Schwaiger, R., Stief, C., Ziegler, M.: Tierexperimentelle Untersuchung zur Verbesserung der Ischämietoleranz des Hodens (3) 174
- Seel, R., s. Lehmann, H.D.
- Seppelt, U., Bertermann, H., Saerbeck, C.: Decapeptyl (D-Trp⁶-LH-RH) zur Therapie von Prostatakarzinomen unter Berücksichtigung eines intramuskulär applizierbaren Depotpräparates (5) 298
- Sigel, A., Schrott, K.M., Breun, H., Heger, D.: Klassifikation der Korallenstein-Krankheit der Niere an Hand von 105 eigenen Fällen und der Literaturkenntnis (2) 101
- Sigmund, G., s. Gall, H.
- Sohn, M., s. Steffens, L.
- Sparwasser, H.H., s. Dahm, F.J.
- Steffens, J., s. Steffens, L.
- Steffens, L., Steffens, J., Sohn, M.: Indikation und Ergebnisse der Antireflux-Plastik nach Politano-Leadbetter bei 565 ureterorenenalen Einheiten (6) 354
- Stief, C., s. Schwaiger, R.
- Stief, C.G., Bähren, W., Gall, H., Scherb, W., Gallwitz, A., Altwein, J.E.: Schwellkörper-Autoinjektionstherapie (SKAT): erste Erfahrungen bei erektiler Dysfunktion (1) 63
- Stief, C.G., Gilbert, P., Wetterhauer, U., Bähren, W., Thon, W., Altwein, J.E.: Metaraminol - ein Antidot bei SKAT-bedingter prolongierter Erektion (3) 164
- Stoll, H.P., s. Riedlinger, R.
- Ströker, W., Schlütz, A.: Behandlung der Schrumpfbilase mit Orgotein. Ein Erfahrungsbericht (4) 209
- Suhr, P., Röttinger, E.M.: Die Rolle der Strahlentherapie bei malignen Hodentumoren *(1) 28
- Terhorst, B., s. Rübben, H.
- Thon, W., s. Stief, C.G.
- Tillmann, B., s. Koebeke, J.
- Tradowsky, M., Bähren, W., Egghart, G., Altwein, J.E.: Non-bulky Non-Seminome: N-Staging-Effizienz bildgebender Untersuchungsverfahren im Hinblick auf eine mögliche Überwachungsbehandlung (3) 160
- Truss, F., s. Blech, M.
- Ueberle, F., s. Riedlinger, R.
- Ueberle, F., s. Ziegler, M.
- Vallon, P., s. Riedlinger, R.
- Vallon, P., s. Ziegler, M.
- Vogel, E., s. Pfäb, R.
- Voigt, K.D., s. Lämmel, A.
- Vydra, G., s. Schütte, B.
- Wannenmacher, M., s. Knüfermann, H.
- Weidner, W., s. Brähler, E.
- Weiss, V., s. Peters, I.
- Weißbach, L., s. Papadopoulos, I.
- Wernert, N., Goebels, R., Dhom, G.: Malignitätsgrad und klinisches Stadium T₁-T₃ beim Prostatakarzinom (1) 55
- Wetterhauer, U., s. Stief, C.G.
- Wilms, H., s. Keller, H.
- Wittig, E., s. Brundig, P.
- Wolstein, J., s. Koebeke, J.
- Wurster, H., s. Riedlinger, R.
- Wurster, H., s. Ziegler, M.
- Ziegler, M., Kopper, B., Riedlinger, R., Wurster, H., Ueberle, F., Neisius, D., Krauss, W., Vallon, P., Gebhardt, T.: Die Zertrümmerung von Nierensteinen mit einem piezoelektrischen Gerätesystem. Erste klinische Erfahrungen (4) 193
- Ziegler, M., s. Riedlinger, R.
- Ziegler, M., s. Schwaiger, R.

Schwellkörper-Autoinjektionstherapie (SKAT): erste Erfahrungen bei erektiler Dysfunktion

C. G. Stief¹, W. Bühren², H. Gall⁴, W. Scherb³, A. Gallwitz⁴ und J. E. Altwein¹

¹Urologische Abteilung (Ltd. Arzt: Prof. Dr. J. E. Altwein)

²Radiologische Abteilung (Ltd. Arzt: Dr. W. Wierschin) und

³Abteilung Neurologie und Psychiatrie (Ltd. Arzt: PD Dr. J. Kriebel) des Bundeswehrkrankenhauses Ulm, Akademisches Krankenhaus der Universität Ulm und ⁴Dermatologische Abteilung (Ltd. Arzt: Prof. Dr. O. E. Rodermund) der Universität Ulm

Corpus cavernosum-autoinjection (CCAT) for treatment of vasculogenic impotence

Summary. The cause of erectile dysfunction was evaluated by a multidisciplinary approach in 120 impotent patients. Out of these, the CCAT was proposed to 20 patients with vasculogenic erectile dysfunction, 19 of them accepted this therapy. The dosage of phentolamine mesylate-papaverin hydrochloride injection required was determined in each patient individually. Usually we injected initially 1 cc in one corpus cavernosum. Eighteen patients followed the regimen successfully at home. In 2 patients prolonged erections were observed, which were successfully relieved by simple corpus puncture, however, discontinuation of therapy was not necessary. CCAT failed in 1/19 patients with a severe venous leak. Follow up was carried out weekly.

Zusammenfassung. Einhundertzwanzig Patienten mit erektiler Dysfunktion wurden multidisziplinär hinsichtlich der Genese ihrer Störungen untersucht. Von diesen wurden 13 Patienten mit angiographisch nachgewiesener vaskulär bedingter erektiler Dysfunktion sowie 7 Patienten mit gemischter erektiler Dysfunktion (5 vaskulär und neurogen sowie 2 psychisch und vaskulär verursacht) die Schwellkörper-Autoinjektions-Therapie vorgeschlagen. Mit dieser intrakavernösen Injektion vasoaktiver Substanzen (Phentolaminmethansulfonat-Papaverinhydrochlorid-Gemisch) kann bei Bedarf unter häuslichen Bedingungen eine Erektion eingeleitet und unterhalten werden. Neunzehn Patienten akzeptierten diese semikonservative Autoinjektions-Therapie. Achtzehn Patienten führen die SKAT nach stationärer Austestung der für sie notwendigen individuellen Dosierung des Alpha-Rezeptorenblocker-Papaverin-Gemisches zu Hause erfolgreich durch. Als Nebenwirkung traten bei 2 Patienten prolongierte Erektionen auf. Kreislaufreaktionen oder Lokalveränderungen wurden nicht beobachtet. Bei 1 Patienten mit einem ausgeprägten venösen Leck versagte die SKAT. Die Patienten werden engmaschig ambulant nachbetreut.

Etwa 5% der Männer im 40. Lebensjahr und 20% im 60. Lebensjahr leiden an einer erektilen Dysfunktion [1, 2]. Diese erektilen Dysfunktion ist überwiegend sekundär, bei etwa 10% der Patienten findet sich eine primäre Impotenz [3]. Die Abklärung der Ursachen nach einem ausführlichen Programm [4, 5, 13, 14] ergibt einen mindestens 30–50%igen Anteil organischer Störungen [3, 5, 6], davon ist der größte Teil vaskulärer Genese (Abb. 5). Den Patienten mit organisch bedingter erektiler Dysfunktion konnte bislang als Therapie die orale oder venöse Applikation eines Aphrodisiakums, verschiedene Hormongaben (z. B. Testosteron), die Implantation einer Penisprothese oder eine Revaskularisierungs-Operation vorgeschlagen werden. Zum ersten Mal veröffentlichten 1982 Virag [7, 10] und 1983 Brindley [8] ihre Ergebnisse der Schwellkörper-Autoinjektions-Therapie. Nachstehend werden die eigenen Erfahrungen mit einer modifizierten SKAT zur Behandlung der vaskulären erektilen Dysfunktion berichtet.

Krankengut und Methode

Von 120 Patienten, die im Rahmen einer speziell eingerichteten operativ-andrologischen Sprechstunde multidisziplinär untersucht wurden, konnten wir bei 13 Patienten mit vaskulärer, 5 Patienten mit vaskulärer und neurogener und 2 Patienten mit psychogener und vaskulärer Genese der Erektionsstörung die SKAT (abgeändert nach Zornotti [9]) vorschlagen. Unter den 19 Patienten, welche die vorgeschlagene Therapie akzeptierten, wiesen 3 eine primäre erektilen Dysfunktion auf. Bei 2 Patienten bestand eine Anastomosen-Stenose nach vorausgegangener Revaskularisierungs-Operation, 2 hatten einen Diabetes mellitus.

Nach ausführlicher Aufklärung über prinzipiell mögliche Nebenwirkungen und Spätveränderungen wurde den Patienten unter stationären Bedingungen eine Anfangsdosis von 1 ml eines Phentolaminmethansulfonat-Papaverinhydrochlorid-Gemisches injiziert. Mit einer Einmalnadel Nr. 20 wird dabei unter sterilen Bedingungen das Corpus cavernosum ca. 3–4 mm lateral von der dorsalen Penisschwanzwurzel senkrecht punktiert. Durch Variierung der Dosierung wird eine individuelle Erektionsdauer zwischen 30 min und 2 h erzielt. Unter Anleitung erlernt der Patient danach die Technik der Schwellkörper-Autoinjektion. 2 Stunden post injectionem wurden Herzfrequenz, Blutdruck und Atmung des Patienten engmaschig überwacht. Bei der Entlassung wird dem Patienten eine für 10 Injektionen genügende Lösungsmenge sowie eine ausführliche Instruktion mitgegeben (Abb. 1). Die Patienten wurden daraufhingewiesen, die Injektion abbrechen, falls ein Schmerz an der Penisoberfläche, ein Kribbeln in der Glans oder eine Kreislaufreaktion auftreten sollte.

Informationsblatt für Patienten

Bei Ihnen wurde mit den bisher durchgeführten Untersuchungen eine organisch verursachte Potenzstörung festgestellt. Eine mögliche Behandlungsform besteht in der Einspritzung gefäßaktiver, durchblutungssteigernder Medikamente in die Schwellkörper des Penis (Abb. 1). Diese Einspritzung ist bei Verwendung einer dünnen Nadel kaum schmerzhaft. Als Folge der Einspritzung kommt es bei fast allen Patienten zu einer festen Gliedversteifung, die von der Dosis des Medikamentes abhängt und meist 1-2 Stunden anhält. Bei außergewöhnlich gutem Ansprechen auf das Medikament kann die Versteifung viele Stunden anhalten. In solchen, allerdings sehr seltenen Fällen, muß durch Punktion und Ableiten der Blutfülle eine Schwellkörperentlastung erfolgen. Länger als 3 Stunden sollte eine Erektion nicht dauern, da bei lang anhaltender Gliedversteifung die Gefahr des Potenzverlustes gegeben ist. Die bei der Einspritzung verwendeten Medikamente sind schon lange klinisch bei anderen Erkrankungen angewandt worden. Da die Einspritzung dieser Medikamente in den Schwellkörper jedoch ein neues Behandlungsverfahren darstellt, ist ihre sorgfältige Mitarbeit zur Erkennung und Vermeidung möglicher Nebenwirkungen und Spätschäden erforderlich.

Die Technik der Punktion erlernen Sie unter Anleitung eines in dieser Behandlung erfahrenen Arztes. Er bestimmt auch die für Sie persönlich erforderliche Dosis und die Häufigkeit, mit der Sie dieses Medikament zu Hause anwenden können. Besondere Achtung ist auf die sterile Handhabung des Injektionsmaterials (Nadel, Spritze, Ampulle) und die Sauberkeit des Genitalbereiches zu legen. Vor jeder Injektion sollten Sie duschen, den Genitalbereich mit Seife waschen und die Punktionsstelle mit Desinfektionsspray abspülen. Grundsätzlich ist bei jeder Form einer Injektion die Möglichkeit einer örtlichen Entzündung gegeben; bei Beachtung der Sterilität jedoch nur äußerst selten zu erwarten. Nach jeder Schwellkörperpunktion notieren Sie bitte auf dem beigegeführten Protokollblatt den Verlauf der Erektion und evtl. Nebenwirkungen. Da es sich um ein neuartiges Behandlungsverfahren handelt, müßten Sie zu regelmäßigen Nachuntersuchungen in unsere Sprechstunde nach 10, 20 und 50 durchgeführten Injektionen kommen.

Sofern irgendwelche Nebenwirkungen auftreten, die Sie beunruhigen, sollten Sie auch nachts oder an Sonn- und Feiertagen mit dem diensthabenden Arzt telefonisch Kontakt aufnehmen.

Ergebnisse

Bei 18 Patienten wurde im Rahmen der stationären Einstellung der SKAT eine komplette Erektion erzielt, bei 1 Patient wurde keine Erektion erreicht. Nach der Injektion der Phentolaminmethansulfonad-Papaverinhydrochlorid-Lösung war ein verlangsamter physiologischer Ablauf der Erektion nach Lue [11] zu beobachten. Eine zum Koitus ausreichende Rigidität wurde in der mittleren Zeit von 18 min erreicht, bei einer individuellen Schwankungsbreite von 5-15 min (Abb. 2). Die Erektionsdauer betrug interindividuell 30 min bis 3 h, intraindividuell blieb sie bei gleicher Dosierung weitgehend konstant. Die individuelle Dosierung betrug bei 2 Patienten 0,2 ml, bei 6 Patienten 0,5 ml, bei 7 Patienten 1 ml und bei 3 Patienten 3 ml (Abb. 3).

Das Intervall zwischen Injektion und Erektion mit ausreichender Rigidität war dosisunabhängig, die Dauer der Erektion jedoch deutlich dosisabhängig (Abb. 4). Nach der Ejakulation trat bei den Patienten eine kurz anhaltende, geringe Detumescenz mit anschl. voller Rigidität auf. Die beiden Patienten mit vorausgegangener Revaskularisierungs-

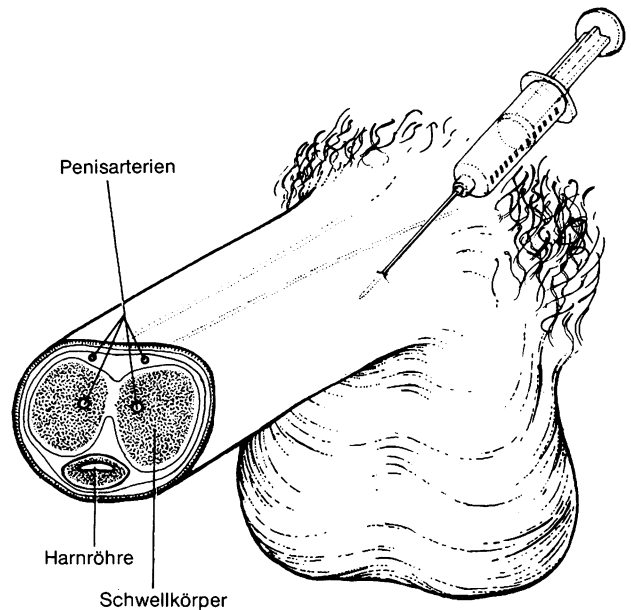


Abb. 1

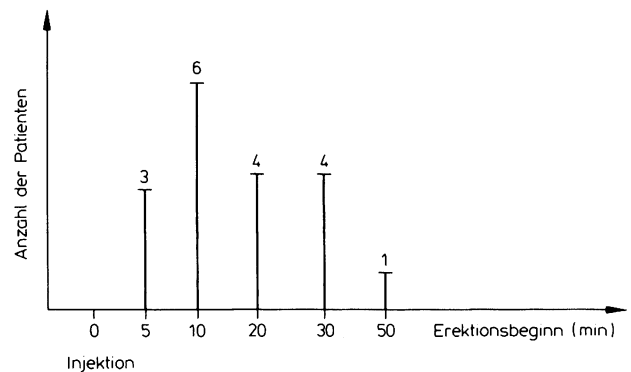


Abb. 2. Erektionsbeginn in Minuten nach Injektion (nächstliegende Zeitintervalle gerundet)

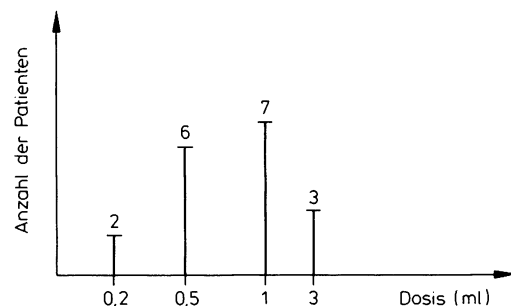


Abb. 3. Individuelle Dosis während der stationären Einstellung

Operation und mit in der Folge angiographisch gesichertem Verschluss der Anastomose benötigten eine Dosis von 0,5 bzw. 0,2 ml. Bei dem Patienten mit erfolgloser SKAT wurde in der Infusionskavernosographie als Ursache der erektilen Dysfunktion [12] ein venöses Leck festgestellt. Trotz intrakavernöser

Injektion von 150 ml physiologischer Kochsalzlösung/Minute trat bis auf eine geringe Längenzunahme keine Tumenseszenz- oder Rigiditätszunahme ein. Dem Patienten wurden venenchirurgische Maßnahmen vorgeschlagen.

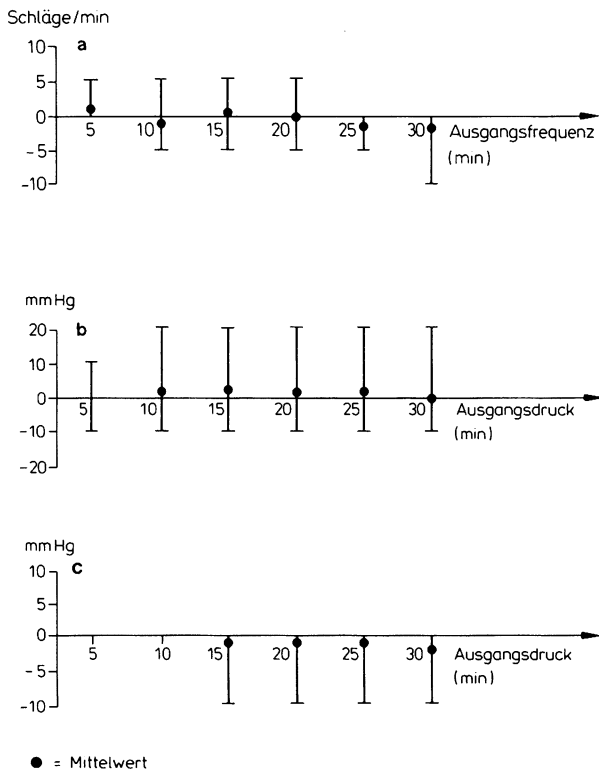


Abb. 4 a-c. Überwachung von Herzfrequenz und Blutdruck post iniectionem **a** Herzfrequenz (Abweichung vom Ausgangswert). **b** Systolischer Blutdruck (Abweichung vom Ausgangswert). **c** Diastolischer Blutdruck (Abweichung vom Ausgangswert); Mittelwert = ●

Nebenwirkungen

Bei 2 Patienten traten während der stationären SKAT-Einstellung verlängerte Erektionen auf. Bei dem ersten Patienten wurden nach 7-stündiger prolongierter Erektion mit Spannungsschmerzen die beiden Corpora cavernosa punktiert und 350 ml schwarz-roten, viskösen Blutes abgesaugt. Durch anschl. Dosisreduktion bei der folgenden intrakavernösen Injektion wurde eine Erektion von 2 ½ h Dauer erreicht. Bei dem 2. Patienten traten nach 12 h prolongierter Erektion Schmerzen auf; die Punktion beider C. cavernosa erbrachte 410 ml schwarz-rotes, nicht geronnenes Blut. Trotz Dosisreduktion auf 0,25 ml erfolgte bei diesem Patienten wieder eine prolongierte Erektion. Erst nach Reduktion auf 0,05 ml (doppelblind geprüft) konnte eine auf 3 Stunden befristete Erektion erreicht werden.

Bei der Kontrolle von Herzfrequenz, Blutdruck und Atmung traten 2 h post iniectionem bei keinem der 10 überwachten Patienten nennenswerte Schwankungen dieser Parameter auf (Abb. 4). Penisdeviationen, Hämatombildung oder Cavernitis wurden nicht beobachtet.

In der Nachsorge-Sprechstunde nach 5-20 SKAT/Patient konnten keine auf die Therapie zurückzuführenden pathologischen Befunde erhoben werden. Die 18 Patienten kamen mit der Injektionstechnik zurecht; einzelne, nicht erfolgreiche Injektionen waren auf eine falsche Injektionstechnik zurückzuführen, welche ebenfalls keine Nebenwirkungen zeigten. Es traten keine Parästhesien, Orgasmuschwierigkeiten oder Lokalveränderungen, wie Hämatome oder tastbare Resistenzen, auf. Bei den Patienten mit der einmaligen, bzw. der zweimaligen

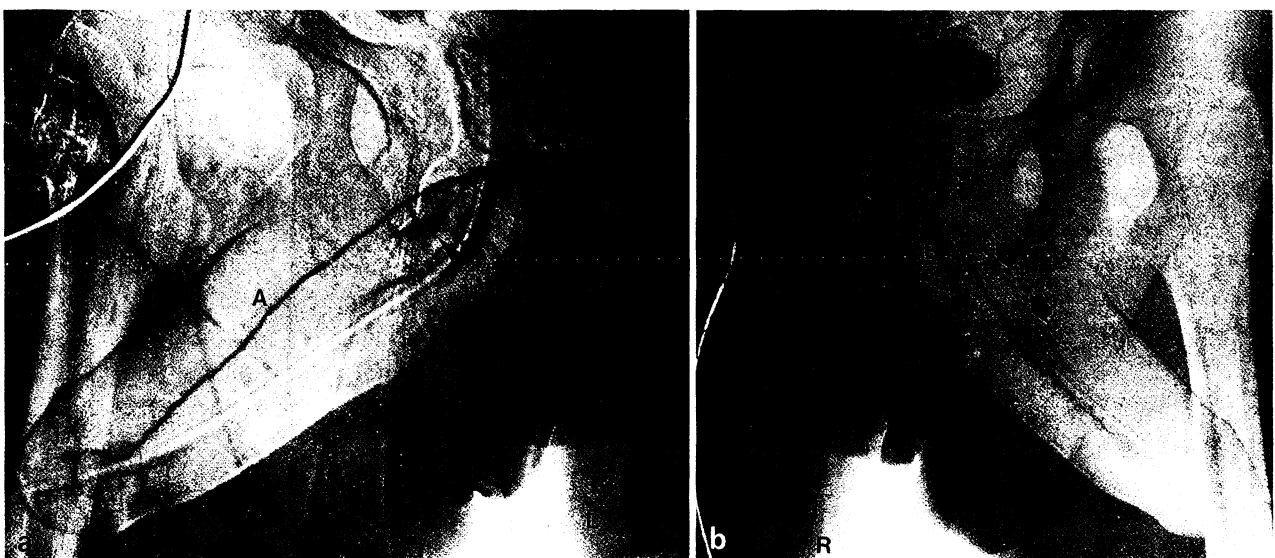


Abb. 5 a und b. 43-jähriger Patient, seit 1½ Jahren kompletter Erektionsverlust auf dem Boden einer vaskulären beidseitigen Dysplasie. **A**= A. dorsalis penis; **B**= Bulbusarterie; **C**= A. profunda penis. **a** Selektive Pudendaarteriographie links: Ausgeprägte Hypoplasie der A. profunda penis (◄) **b** Selektive Pudendaarteriographie rechts: Hypoplasie der A. dorsalis penis (●). Fehlen von Rankenarterien im proximalen Drittel der A. profunda penis (C)

prolongierten Erektion traten nach Dosisreduktion keine Erektionen über 3 h Dauer mehr auf.

Es wurden keine Akzeptanzschwierigkeiten der SKAT durch die jeweiligen Partnerinnen berichtet. Bezüglich der individuellen Dosierung trat keine Toleranzentwicklung gegenüber der intrakavernösen Injektionstherapie ein, sondern es wurde eine Verstärkung durch die sexuelle Stimulation berichtet, die bei 8 von 18 Patienten eine Dosisreduktion erlaubte.

Diskussion

Von den 18 Patienten, die stationär erfolgreich mit der SKAT begonnen hatten, brach keiner bislang die Therapie ab. Die Patienten bzw. deren Partnerinnen führen die Injektion ohne größere Schwierigkeiten selbst durch und erreichen eine Erektion mit zum Koitus ausreichender Rigidität. Die Verstärkung des Effektes durch die sexuelle Stimulation erlaubte häufig eine Dosisreduktion; eine Toleranzentwicklung trat bisher nicht ein. Der Beginn der SKAT sollte wegen der Gefahr des Priapismus stationär erfolgen. Bis zum Vorliegen größerer Erfahrungen werden in den Nachsorgeuntersuchungen regelmäßig die Urin-, Blutbild- und Leberwertkontrollen durchgeführt, die bislang aber keine pathologischen Veränderungen aufzeigten.

Die mit Phenoxybenzamin-Injektionen von Brindley [8] behandelten Patienten hatten, wie unsere Patienten, auch nach dem Orgasmus persistierende Erektionen. Im Gegensatz dazu berichtet Zornotti [9], daß bei den meisten seiner Patienten eine genügende Erektion erst nach Beginn der sexuellen Stimulation erreicht wurde. Im Gegensatz zu der Medikation Brindleys ist die Injektion von Phentolaminmethansulfonat-Papaverinhydrochlorid nicht schmerzhaft und kann innerhalb weniger Sekunden injiziert werden.

Zur Erfassung und Behandlung möglicher Spätschäden nach der SKAT in Form von Gefäßveränderungen und Fibrosen, bzw. der Infektionsgefahr, der Priapismusentstehung und von Kreislaufreaktionen nach akzidenteller Überdosierung ist eine engmaschige Nachkontrolle in Zusammenarbeit mit den niedergelassenen Urologen erforderlich.

Schlußfolgerungen

1. Die SKAT stellt eine nach den bisherigen Erfahrungen einfache, semikonservative Methode mit ho-

her Erfolgsrate in der Behandlung organisch bedingter erektiler Dysfunktionen dar.

2. Voraussetzung für die Therapie ist der multidisziplinär geführte Nachweis der organischen Pathogenese der erektilen Dysfunktion.

3. Wegen der Gefahr prolongierter Erektionen sollte die Einstellung der Dosierung grundsätzlich unter stationären Bedingungen erfolgen.

4. Als Nachteil der Behandlungsmethode ist zu werten, daß die Injektionsbehandlung für den Rest des sexuell aktiven Lebensabschnittes erfolgen muß. Lokale Spätschäden sind nicht auszuschließen.

5. Die Methode verlangt neben sorgfältiger Aufklärung und Information auch eine gute Kooperationsfähigkeit und Disziplin des Patienten. Absichtliche oder unabsichtliche Überdosierung bergen ein Nebenwirkungsrisiko.

Literatur

1. Virag R (1984) *Inter Angio* 3: 217
2. Kinsey AC, Pomeroy WB, Martin C (1948) *Sexual behavior in the human male*. Saunders, Philadelphia
3. Michal V, Kovac J, Belan A (1984) *Inter Angio* 3: 247
4. Porst H, Thon W, Bach D, Altwein JE (1984) *Urologe [A]* 23: 258
5. Arsdalen KNv, Wein AJ (1983) *World J Urol* 1: 218
6. Melmann E, Kaplan D, Redfield J (1984) *J Urol* 131: 53
7. Virag R (1982) *Lancet* 2: 938
8. Brindley CS (1983) *Br J Psychiatr* 143: 332
9. Zornotti AW, Lefleur RS (1985) *J Urol* 133: 39
10. Virag R (1984) *Inter Angio* 3: 275
11. Lue TF, Zeineh SL, Schmidt RA, Tanagho EA (1983) *World J Urol* 1: 194
12. Wagner G (1981) Penile dysfunction due to local disorders. In: Wagner G, Green R (eds) *Impotence physiological, psychological, surgical diagnosis and treatment*. Plenum Press, New York, pp 149-153
13. Bähren W, Scherb W, Gall H, Gallwitz A, Altwein JE (1985) Selektive Arteriographie der A. pudenda interna bei multidisziplinärer Abklärung posttraumatischer erektiler Dysfunktionen. *Fortschr Röntgenstr (im Druck)*
14. Bähren W, Lenz M, Porst H, Wierschin W (1984) *Fortschr Röntgenstr* 140: 447

C. G. Stief
Urologische Abteilung
Bundeswehrkrankenhaus Ulm
Oberer Eselsberg 40
D-7900 Ulm/Donau