

28 1150

# Kleintierpraxis

Organ der Fachgruppe Kleintierkrankheiten der Deutschen Veterinärmedizinischen Gesellschaft – Deutsche Gruppe der World Small Animal Veterinary Association

Schriftleitung:

Prof. Dr. DDr. h.c. Wilhelm Brass, Bischofsholer Damm 15, 3000 Hannover 1 · Dr. Irma Schütt-Mast, Bischofsholer Damm 15, 3000 Hannover 1 · Dr. Carsten Rosenhagen, Lortzingstraße 12, 2800 Bremen

## Inhaltsverzeichnis 1991

36. Jahrgang

Brunner  
der Tierärztlichen Fakultät  
der Universität  
3000 Hannover 1  
Tel. 0511 2163-2877

Verlag M. & H. Schaper

### Originalbeiträge

#### A

ARNDT, J., und C. WIEDEMANN: Zusammenfassung von Verträglichkeitsprüfungen mit Transpondern des elektronischen Markierungssystems INDEXEL® . . . . .	381
ASKEW, H. R.: Clinical Animal Behavior: I. Eine Einführung in Amerikas neues Spezialgebiet der Tiermedizin. . . . .	135
ASKEW, H. R.: Clinical Animal Behavior: II. Verhaltensprobleme und Behandlungsmethoden . . . . .	197
ASKEW, H. R.: Clinical Animal Behavior: III. Allgemeine Themen . . . . .	277
ASKEW, H. R.: Die Behandlung von Verunreinigungsproblemen bei Katzen. I. Urinmarkieren . . . . .	575
ASKEW, H. R.: Die Behandlung von Verunreinigungsproblemen bei Katzen. II. Urinieren und Kotabsetzen . . . . .	717

BRASS, A.: Bestimmung der CO <sub>2</sub> -Konzentration in der Atemluft zur Narkoseüberwachung beim Hund . . . . .	627
BRUNNBERG, L., E. DÜRR und C. KNOSPE: Zu den Verletzungen der Patella und des Ligamentum patellae bei Hund und Katze. 1. Patellafraktur . . . . .	547
BUTTGEREIT, M.: Fallbericht: Einige Möglichkeiten konservativer Zahnbehandlung beim Hund aus der Sicht des Praktikers . . . . .	31

#### C

CIESLICKI, M.: Die Bedeutung des Kortisonanteils in Otitispräparaten – eine kritische Betrachtung von Kombinationspräparaten . . . . .	140
--	-----

#### B

BAATZ, G., und K. HARTUNG: Bildbericht: Fibrosarkom am Kopf des Hundes . . . . .	110
BANZHAF, K., und A. KRAUS: Beitrag zur Fibroadenomatose (fibroepitheliale Hyperplasie) der Katze . . . . .	367
BARTELS, T., W. MEYER und K. NEURAND: Haut- und Gefiederveränderungen bei domestizierten Vögeln. Teil III: Federhauben und Federwirbel . . . . .	325
BARTH, G., und M. SAGER: Untersuchungen zum Aufbau einer regionalen Blutbank für Hunde. . . . .	347
BARTLING, U., und Ch. von BARDELEBEN: Die Kreuzbeinflügel des Hundes als individuelles Merkmal zum Identitätsvergleich bei der Röntgenuntersuchung auf Hüftgelenksdysplasie . . . . .	431
BOMHARD, D. von, St. PFLEGHAAR, H. MAHNEL und I. SCHNEEKLOTH-DÜCKER: Fallbericht: Katzenpockeninfektion als Zoonose für Hund und Mensch . . . . .	511

#### D

DELIUS, D., W. WIRTH und M. BERGMEISTER: Zur Therapie der chronischen exokrinen Pankreasinsuffizienz des Hundes. – Klinische Erfahrungen anhand von 19 Fällen aus den Jahren 1986–1989 . . . . .	505
DEPNER, K., T. HARDER und M. DUBBERKE: Prüfung der Effektivität prophylaktischer Impfungen gegen Hundestaupe in einem Tierheim . . . . .	118
DORNBUSCH, H.-L.: Erhöhte Abgabenbelastung der Tierärzte ab Jahresmitte 1991 . . . . .	517
DORNBUSCH, H.-L.: Investitionsförderung in den neuen Bundesländern . . . . .	443
DORNBUSCH, H.-L.: Sozialversicherungsbeiträge für die Arbeitnehmer des Tierarztes . . . . .	156
DORNBUSCH, H.-L.: Steuerersparnisse durch Einkommensübertragungen auf die Kinder . . . . .	206
DORNBUSCH, H.-L.: Wann ist der Tierarzt vermögenssteuerfrei? . . . . .	335

<b>E</b>		<b>K</b>	
EMDE, C.: Zum Endoparasitenbefall von Katzen in einer westdeutschen Großstadt (Wuppertal) . . . . .	246	KERSTEN, U.: Herzstillstand . . . . .	225
EMMERICH, H.: Fallbericht: Neuanlage zweier Canaliculi lacrimales bei hochgradiger Stenose eines Ductus nasolacrimalis . . . . .	441	KESSLER, M., und A. S. HAMMER: Canines Hämangiosarkom: Diagnose und Therapie . . . . .	637
<b>F</b>		KIENZLE, E., und J. KAMPHUES: Gesundheitsstörungen bei Katzenwelpen nach Einsatz ungeeigneter Milchaustauscher . . . . .	264
FIETZEK, R., und A. TAU: Fallbericht: Venerischer Tumor (Sticker-Sarkom) bei einem Rüden . . . . .	321	KLEIN, H., und F. KLEIN: Hydroureter und Hydro-nephrose beim Hund . . . . .	571
FREUDIGER, U.: Physiologie, Pathologie, Labor und Therapie der exokrinen Erkrankungen der Bauchspeicheldrüse beim Hund . . . . .	5	KÖNIG, F.: Fallbericht: Osteogenesis imperfecta bei einem Schäferhundwelpen . . . . .	583
<b>G</b>		KORBEL, R.: Zur Problematik von Augenerkrankungen bei Wildvogelpatienten . . . . .	152
GITTERLE, E.: Die Patellaluxation beim Hund – Klinik und adäquate Therapie . . . . .	232	KORNBERG, M., L. KORNBERG, E. BLANKE, V. WAGNER und E. DAHME: Ein Fall von Narkolepsie bei einem Riesenschnauzer . . . . .	271
GLITTENBERG, B., und W. MÜLLER: Kreuzspaltung von Unterkieferfrakturen im Symphysenbereich bei der Katze . . . . .	691	KRIEGLEDER, H.: Fallbericht: Abdominale Pfählungsverletzung bei einer Katze . . . . .	445
GOTHE, R.: Leishmaniosen des Hundes in Deutschland: Erregerfauna und -biologie, Epidemiologie, Klinik, Pathogenese, Diagnose, Therapie und Prophylaxe . . . . .	69	KRAUSS, R.: Fallbericht: Metakarpusfraktur bei einem Alpakahengst . . . . .	591
GÖTZE, E., und M. MAURER: Kommentar zu der Arbeit von B. von Rechenberg-Scheidemann: Primäre Drainage zur Verhinderung der Serombildung nach Mastektomie – Antwort der Autorin . . . . .	39	KUMMERFELD, N., und M. KIETZMANN: Vergiftungsverdacht im Vogelbestand – klinische Strategie . . . . .	87
GRABNER, A., I. RIEGER, J. HABERSTROH und L. BRUNNBERG: Ventrikuläre Tachykardie infolge Perikardruptur bei einem Hund . . . . .	295	<b>M</b>	
GRÜNBAUM, E.-G., K. FRESE und J.-P. POPP: Praktische Aspekte der Nierendiagnostik . . . . .	49	MEYER-LINDENBERG, A., H. EBEL und M. FEHR: Distale Humerusfrakturen beim Hund . . . . .	411
GRUSSENDORF, H.: Therapie der lumbosakralen Malartikulation durch Arthrodese der kleinen Wirbelgelenke . . . . .	501	MEYER-LINDENBERG, A., M. FEHR und I. NOLTE: Zur Luxatio antebrachii traumatica des Hundes – Häufigkeit, Symptome, Therapie und Ergebnisse . . . . .	607
<b>H</b>		MEYER-LINDENBERG, A., M. FEHR und I. NOLTE: Der isolierte Processus anconaeus des Hundes – Vorkommen, Behandlung und Ergebnisse . . . . .	671
HACH, V., und T. LENEHAN: Fallbericht: Torsion des Lungenlappens beim Hund . . . . .	373	MÜLLER, R. S.: Der Pemphigus-Komplex beim Kleintier – Pathogenese, Symptome, Diagnose und Therapie. Eine Literaturstudie . . . . .	361
HARDER, T. C., A. KUCZKA, M. DUBBERKE, J. POHLENZ und B. LIESS: Ein Ausbruch von Hundestaupe in einem Tierheim mit vakzinierter Hundepopulation . . . . .	305	<b>N</b>	
HARDER, A., und I. NOLTE: Klinische Erfahrungen mit dem Kalziumantagonisten Verapamil beim Hund . . . . .	621	NEUMANN, W.: Chirurgische Behandlung der Katarakt beim Kleintier (1. Mitteilung) . . . . .	17
HECKHAUSEN-REINARTZ, J.: Fallbericht: Ovariohysterektomie zur Behebung der Legenot bei einer Rotwangenschmuckschildkröte, <i>Pseudemys scripta elegans</i> . . . . .	653	<b>P</b>	
HEIDER, H.-J., und H.-A. SCHOON: Zur Verträglichkeit hochmolekularen Natriumhyaluronats (Hylartil® vet.) in der Vorderkammer des Hundeauges . . . . .	425	PAVLICA, Z., J. BUTINAR und V. CESTNIK: Rekonstruktion des frakturierten Eckzahns (Caninus 204) mit einer speziellen Metallgußkrone an dem zentralen Wurzelstift . . . . .	707
HEIM, U., und A. WEBER: Nachweis von Antikörpern gegen <i>Borrelia burgdorferi</i> bei Hunden mit neurologischen Krankheitserscheinungen: Fallberichte zur Lyme-Borreliose . . . . .	561	PLETTENBERG, D. G. von, M. DÖRNER und B. HOFFS: Nachstarfreie Kataraktextraktion mit geplanter Vitrektomie und Implantation einer transkeral sulkusfixierten Hinterkammerlinse beim Hund . . . . .	29
HERBST, W., und D. STRAUCH: Zur Wirksamkeit eines Desinfektionsmittels auf Basis organischer Säuren gegenüber Parvoviren . . . . .	189	<b>S</b>	
HEUER, H.-J., und H. PANTE: Fallbericht: Implantation eines Herzschrittmachers . . . . .	649	SCHÄFER, H.-J., H.-J. HEIDER, R. G. KÖSTLIN und I. NOLTE: Zwei Methoden für die Kreuzbandoperation im Vergleich: Die Over-the-Top- und die Fibulakopfversetzungstechnik . . . . .	683
<b>J</b>		SCHULLER, W.: Kommentar zu der Arbeit von V. Franke und K. Danner: Zur Wirksamkeit von Candur®P . . . . .	447
JÜRGENS, L., und H.-H. WRIEG: Fallbericht: Trachealer Fremdkörper bei einer Katze . . . . .	36	SCHULZE BERNDT, I.: Fallbericht: Chronische Osteomyelitis des Unterkiefers einer Schnauzer-Hündin . . . . .	721
		SCHWARZ, J.: Zur Beteiligung von <i>E. coli</i> an Erkrankungen des Urogenitaltraktes des Hundes. 1. Mitteilung: Kulturelle Untersuchungen . . . . .	179

SEHIC, M., V. BUTKOVIC, J. RINCK, J. KOS und D. STANIN: Die Osteomedullographie langer Knochen beim Hund . . . . .	699
SPIESS, B., B. LITSCHI, A. LEBER und S. STELZER: Hypoplasie der Nervi optici bei einem Pudelwelpen . . . . .	173
STRUCKMANN, B.: Fallbericht: Tuberkulose bei einem Hund . . . . .	587
STUR, I., E. MAYRHOFER, N. KOPF und S. MÜLLER: Craniomandibuläre Osteopathie beim West Highland White Terrier . . . . .	491
STUR, I., A. ROTH und S. MÜLLER: Untersuchung über das familiär gehäufte Auftreten von angeborenen Herzanomalien bei Siam- und Orientalisch-Kurzhaarkatzen . . . . .	85
<b>T</b>	
TELLHELM, B., und W. BRASS: Fallbeispiele zur HD-Beurteilung – Messung des Winkels nach Norberg . . . . .	319
THIET, W., und W. BRASS: Zur Therapie diskopathebedingter Kompressionen des Rückenmarks im thorakolumbalen Bereich . . . . .	533

<b>U</b>	
Untersuchung auf Hüftgelenkdysplasie in der Schweiz . . . . .	391
<b>V</b>	
VOLLMAR: A.: Die Ultraschalluntersuchung des Herzens bei Hund und Katze im 2D- und M-Mode-Verfahren und ihre Konsequenzen für die Therapie von Herzerkrankungen . . . . .	459
<b>W</b>	
WEBER, A., und O. PLAGEMANN: Listeria monocytogenes als Abortursache beim Hund . . . . .	93
WEBER, A., und R. SCHÄFER: Untersuchungen zum Vorkommen von Cryptococcus neoformans in Taubenkotproben . . . . .	37
WEISS, R.: Klinische und funktionelle Beurteilung verschiedener Operationstechniken beim vorderen Kreuzbandriß des Hundes . . . . .	471
<b>Z</b>	
ZIPS, U., und S. ZIPS: Fallbericht: Intraokulare Metastasen eines Adenokarzinoms beim Hund . . . . .	203

## Hinweise für Autoren

**Manuskripteinsendungen** werden druckfertig an die Schriftleitung per Adresse Verlag M. & H. Schaper, Abt. Herstellung, Postfach 16 42, Kalandstraße 4, 3220 Alfeld (Leine), erbeten. Die Schriftleitung behält sich vor, Beiträge zurückzuweisen, sie den Mitgliedern des Redaktionsbeirats zur Begutachtung vorzulegen, Vorschläge für Änderungen zu unterbreiten und bestimmt die Reihenfolge ihrer Veröffentlichung.

Manuskripte sollen in Schreibmaschinenschrift, einseitig beschrieben, mit 1½fachem Zeilenabstand abgefaßt sein. Der linke Papierrand sollte ca. 4 cm betragen, Rechtschreibung nach Duden, medizinische Fachausdrücke nach Wörterbuch. Vorzugsweise Angabe der „generic names“ von Arzneimitteln und exakte Dosierung, Warenzeichen unter Zusatz der Herstellerbezeichnung bei erstmaliger Erwähnung.

Die Arbeiten sollen neben einer deutschen auch eine englische und französische Zusammenfassung enthalten. Außerdem sollte die eingesandte Arbeit mit einer deutschen und englischen Überschrift versehen sein.

**Abbildungen** – Fotos, Röntgenbilder, Zeichnungen usw. – müssen in reproduktionsfähigem Zustand, vom Text getrennt, unter Rechts-Links-Markierung, mit eindeutiger Durchnummerierung geliefert werden, Abbildungslegenden auf getrenntem Blatt. Im Text der Arbeit bitte Hinweise zur Einordnung der Abbildungen.

**Farbige Abbildungen** werden veröffentlicht, sofern eine deutliche Aussage durch schwarzweiße Wiedergabe nicht gewährleistet ist. Wir bitten unsere Autoren um Einsendung von gut ausgeleuchteten Diapositiven bzw. Abzügen auf Glanzpapier.

**Literaturhinweise im Text** werden mit Namen und Jahr der Publikation (in Klammern) angegeben, z. B. (MEYER, 1983; MÜLLER und FRANK, 1985; SCHMITZ et. al., 1988). Dabei sollte die Reihenfolge chronologisch geordnet werden.

**Das Literaturverzeichnis** sollte möglichst den Umfang einer Schreibmaschinenseite nicht überschreiten und nach dem Anfangsbuchstaben des Erstautors

alphabetisch geordnet sein. Zitate bestehen aus den Namen der Autoren mit dem Anfangsbuchstaben der Vornamen, dem Jahr der Publikation (in Klammern), dem Titel der Veröffentlichung, dem Zeitschriftentitel unter Abkürzung nach den Regeln des „Index medius“ bzw. der „Biological Abstracts“ sowie der Band- und Seitenangabe.

Beispiel:

FRESE, K., H. FRANK und U. ESKENS (1983): Plattenepithelkarzinome der Zehen beim Hund. Dtsch. tierärztl. Wschr. **90**, 359–363.

DAME, E., und B. SCHRÖDER (1982): Allgemeine Stoffwechselstörungen. In: SCHULZ, L.: Lehrbuch der allgemeinen Pathologie für Tierärzte und Studierende der Veterinärmedizin, Enke-Verlag, Stuttgart, 156–157.

Bei Buchtiteln ist die Angabe des Erscheinungsjahres, des Verlages, des Verlagsortes und der Auflage erforderlich.

**Manuskripte:** Beiträge dürfen nicht bereits veröffentlicht sein oder nicht gleichzeitig anderen Verlagen oder sonstigen Stellen zum Abdruck angeboten werden. Mit Abnahme der Manuskripte erwirbt der Verlag das ausschließliche Recht der Vervielfältigung, Verbreitung und Übersetzung. Nachdruck nur mit Genehmigung des Verlages.

**Sonderdrucke:** Den Autoren liefert der Verlag für jeden Original-Beitrag 50 Sonderdrucke kostenlos. Diese Fortdrucke werden mit der Zeitschrift gedruckt, daher sind alle Anzeigen usw. genauso vorhanden wie in der Zeitschrift. – Weitere Sonderdrucke können gegen Rechnung über den Verlag bezogen werden. Hierbei können dann Anzeigen usw. nach Wunsch wegfallen.

**Schriftleitung:**

Prof. Dr. Dr. h. c. Wilhelm BRASS, Bischofsholer Damm 15, 3000 Hannover 1  
Dr. Irma SCHÜTT-MAST, Bischofsholer Damm 15, 3000 Hannover 1  
Dr. Carsten ROSENHAGEN, Lortzingstraße 12, 2800 Bremen

Eingang Oktober 1990

Veterinary Medical Teaching Hospital,  
University of California, Davis

## **Der Pemphigus-Komplex beim Kleintier – Pathogenese, Symptome, Diagnose und Therapie. Eine Literaturstudie**

Ralf S. MÜLLER

### **Einleitung**

In der deutschen Literatur finden sich nur wenige Quellen, die autoimmunbedingte Hauterkrankungen zum Thema haben. Die folgenden Ausführungen sollen einen aktuellen Überblick über die Diagnose und Therapie des Pemphiguskomplexes beim Kleintier vermitteln.

Unter Pemphigus versteht man eine Gruppe von selten vorkommenden Autoimmunerkrankungen, die bei Mensch, Pferd, Hund, Katze und Ziege beschrieben wurden und durch primär vesikulobullöse, danach erosive bis ulzerierende Veränderungen der Haut und gelegentlich der mukokutanen Übergänge gekennzeichnet sind (McKEE, 1989; MULLER, et al., 1989; SCOTT, 1987).

Beim Menschen sind diese Krankheiten durch chronische Blasenbildung charakterisiert (Pemphigus, griechisch: Blase) (McKEE, 1989). Im Gegensatz dazu werden intakte Vesikel beim Kleintier nur selten bemerkt, diese Primärläsionen sind sehr kurzlebig und entwickeln sich schon nach wenigen Stunden zu Erosionen und Ulzera (MULLER et al., 1989; SCOTT, 1983; SCOTT, 1987).

### **Pathogenese**

Pemphigus ist gekennzeichnet durch sogenannte „Pemphigusantikörper“ gegen Antigene der epidermalen, interzellulären Zementsubstanz (FONDATTI, 1989; HALLIWELL und GORMAN, 1989; MULLER et al., 1989). Die Interaktion zwischen diesen Antikörpern und den Keratinozyten führt zu einer Freisetzung des Plasminogenaktivators, der die Umwandlung von Plasminogen in Plasmin bewirkt. Durch diese Vorgänge kommt es zum Verlust der interzellulären Kohäsion und damit zur Akantholyse, also zur Auflösung der Stachelzellschicht, und zur Blasenbildung (HALLIWELL und GORMAN, 1989). Die eigentliche Ursache von Pemphigus ist noch unbekannt.

### **Symptome**

Pemphigus foliaceus ist die am häufigsten vorkommende Pemphiguserkrankung (MULLER et al., 1989; SCOTT, 1987). Anfänglich bilden sich Vesikel und Bullae, die jedoch sehr schnell platzen. Schuppige und krustöse Veränderungen beherrschen das Bild. In den meisten Fällen beginnen die Läsionen auf dem Nasenrücken (Abb. 1) und breiten sich über Gesicht, Ohren, Pfoten und Leistengegend auf den ganzen Körper aus (HALLIWELL und GORMAN, 1989; IHRKE et al., 1985; MULLER et al., 1989; SCOTT, 1983; THOMPSON, 1989) (Abb. 2).

In einigen Fällen sind lediglich die Ballen schmerzhaft, rissig und hyperkeratotisch (IHRKE et al., 1985; FONDATTI, 1989; WALTON ANGARANO, 1989). Depigmentation des Nasen-

spiegels sowie bei Katzen Paronychie und Veränderungen um die Zitzen werden häufig festgestellt (ROSENKRANTZ, 1990; WALTON ANGARANO, 1989). Das Nikolskyzeichen (starker lateraler Druck auf makroskopisch unveränderte Haut bewirkt Blasenbildung) wird genauso wie sekundäre Pyodermien, Juckreiz und Lymphadenitis gelegentlich festgestellt (HALLIWELL und GORMAN, 1989; MULLER et al., 1989). Routinemäßige Laboruntersuchungen ergeben leichte bis mäßige Leukozytose und Neutrophilie, normozytäre und normochrome Anämie und gelegentlich Hypalbuminämie (HALLIWELL, 1989; MÜLLER et al., 1989).

Bei Akita, Bearded Collie, Neufundländer, Dackel, Chow Chow, Dobermann und Schipperke wird von einer Rassen disposition berichtet (IHRKE, 1985; MULLER et al., 1989; SCOTT, 1987). Bei entsprechender Behandlung sprechen ca. 50 % der Fälle gut an, ohne Behandlung ist die Prognose zweifelhaft (IHRKE, 1985; THOMPSON, 1989).

Pemphigus vulgaris, der am zweithäufigsten vorkommende Typ, ist durch Vesikel, Bullae und epidermale Kollaretten (ringförmige Anordnung von Schuppen als Überbleibsel eines geplatzten Bläschens) gekennzeichnet, gefolgt von Erosionen und Ulzera (HALLIWELL und GORMAN, 1989; MULLER et al., 1989; SCOTT, 1983; SCOTT, 1987). Die Läsionen finden sich in der Mundhöhle, den mukokutanen Übergängen, den Achselhöhlen und Kniefalten sowie der Leistengegend, manchmal auch ausschließlich an den Krallenbetten, wo sie zum Ausschuh der Krallen führen (FREUDIGER et al., 1986) (Abb. 3). Die Laborbefunde entsprechen denen bei Pemphigus foliaceus; häufig gehen sekundäre Pyodermien, Lymphadenitis und Juckreiz sowie zum Teil erhebliche Störungen des Allgemeinbefindens mit dieser Form einher. Von Pemphigus vulgaris (wie auch von Pemphigus foliaceus) sind vorwiegend Tiere mittleren Alters (2–7 Jahre) betroffen (MULLER et al., 1989; SCOTT, 1987).

Die Prognose ist ungünstig, bei behandelten Tieren vorsichtig bis zweifelhaft (MULLER et al., 1989; THOMPSON, 1989).

Pemphigus erythematosus ist durch auf Gesicht und Ohren beschränkte Erytheme, Schuppen, Krusten und Alopezie gekennzeichnet. Sonnenlicht ruft in vielen Fällen Depigmentation hervor (HALLIWELL, 1989; MULLER et al., 1989; SCOTT, 1983). Collies und Deutsche Schäferhunde scheinen prädisponiert zu sein (MULLER et al., 1989; SCOTT, 1983). Man nimmt an, Pemphigus erythematosus sei eine milde, lokalisierte Form von Pemphigus foliaceus oder eine Kombination zwischen dieser Form und systemischem Lupus erythematodes (HALLIWELL und GORMAN, 1989; MULLER et al., 1989; THOMPSON, 1989). Für diese Annahme spricht auch, daß die Patienten oft einen positiven ANA- („antinuclear-antibody“) Titer aufweisen (MULLER et al., 1989). Unter Behandlung ist die Prognose gut (MULLER et al., 1989).

Pemphigus vegetans ist extrem selten. Vesikel und Pusteln entwickeln sich zu papillomatösen oder verrukösen Wucherungen. Diese Form scheint eine gutartige Variante von Pemphigus vulgaris zu sein (HALLIWELL und GORMAN, 1989; MULLER et al., 1989; THOMPSON, 1989).

### **Diagnostik**

Die Differentialdiagnose bei Pemphigus foliaceus und erythematosus umfaßt Dermatophytose, Demodikose und einige andere beim Kleintier sehr seltene Krankheiten mit ähnlicher Symptomatologie wie Lupus erythematodes (systemisch und diskoid), Dermatophilose, Subkorneale pustuläre Dermatitis, Dermatomyositis (bei Collies und Shelties), „Zinc-responsive dermatosis“ und lineare IgA-Dermatitis. Bullöses Pemphigoid, systemischer Lupus erythematodes, Erythema multiforme, Überempfindlichkeitsreaktionen auf Medikamente,

toxische epidermale Nekrolyse, lymphoretikuläre Neoplasien, Candidiasis und andere ulzerative Stomatitiden können Pemphigus vulgaris vortäuschen. An bakterielle oder mykotische Granulome, Papillome oder andere Hauttumoren wäre differentialdiagnostisch bei Pemphigus vegetans zu denken (HALLIWELL und GORMAN, 1989; IHRKE et al., 1985; MULLER et al., 1989; ROSENKRANTZ, 1989; SCOTT, 1983).

Die zytologische Auswertung von aspiriertem Vesikelinhalt (sogenannte Tzank-Präparate) ergibt zahlreiche akantholytische Keratinozyten (die sich als große, runde basophile Zellen darstellen) sowie viele neutrophile Granulozyten. Bakterien sind wenige oder gar keine vorhanden (MULLER et al., 1989; SCOTT, 1983) (Abb. 4).

Für die Histopathologie ist es von größter Bedeutung, mehrere Biopsieproben von intakten Bläschen zu nehmen. In vielen Fällen ist es nötig, den Patienten stationär aufzunehmen und alle 1–2 Stunden auf Primärvesikel zu untersuchen, um optimale Ergebnisse zu erhalten (MANNING et al., 1982; MULLER et al., 1989; SCOTT, 1983).

Als charakteristische Veränderung bei Pemphigus foliaceus und erythematosus findet man Akantholyse des Stratum granulosum. Der Blaseninhalt besteht hauptsächlich aus neutrophilen und eosinophilen Granulozyten. Zellen des Stratum granulosum hängen des öfteren noch an der Blasenoberfläche („granular cell cling-ons“) (IHRKE et al., 1985; MULLER et al., 1989). Bei Hunden, bei denen nur die Ballen betroffen sind, finden sich multifokale akantholytische Bereiche und ein mäßiges perivaskuläres Infiltrat von Entzündungszellen (IHRKE et al., 1985).

Bei Pemphigus vulgaris kommt es in tieferen Hautschichten zur Blasenbildung, die Akantholyse ist suprabasilar. Manche der basalen Epidermiszellen bleiben an der Basalmembran hängen. Sie sehen aus wie Grabsteine, daher werden sie in der angloamerikanischen Literatur als „tombstone row“ bezeichnet (HALLIWELL und GORMAN, 1989; MULLER et al., 1989) (Abb. 5).

Epidermale Hyperplasie, Papillomatose und intraepidermale Mikroabszesse, die mit eosinophilen Granulozyten und akantholytischen Keratinozyten gefüllt sind, bestimmen das Bild bei Pemphigus vegetans (MULLER et al., 1989).

Der direkte Immunfluoreszenztest (DIF) wird mit Hautbiopsaten durchgeführt, die in Michel's Medium fixiert werden. Das Fixativ kann bei der Immunpathologischen Abteilung des Pathologischen Instituts der Tierärztlichen Hochschule Hannover (Bünteweg 17, 3000 Hannover 71, Tel. 05 11/ 8 56 86 33) bestellt werden. Dieses Institut führt auch die Immunfluoreszenzuntersuchungen durch (andere veterinärmedizinische Institute sind ebenfalls dazu in der Lage). Der DIF ist durch diffuse interzelluläre Ablagerungen von Immunglobulin (normalerweise IgG) und des öfteren Komplement in der Epidermis und/oder Mukosa gekennzeichnet (Abb. 6). Je nach Labortechnik, Probenauswahl und vorangegangener Behandlung ist der Test in 50–90 % der Fälle positiv (MULLER et al., 1989; SCOTT, 1987). Bis zu 20 % falsch-positive Ergebnisse können auftreten (FONDATTI, 1989).

## Therapie

Die immunsuppressive Behandlung der an Pemphigus erkrankten Patienten erfordert ein hohes Maß an Individualisierung des Therapieplans. Die folgenden Ausführungen sind daher nur als ungefähre Leitlinien gedacht.

Prinzipiell wird man mit einer hochdosierten Kortikoidbehandlung beginnen und versuchen, die Dosis soweit wie möglich zu reduzieren. In ca. 50 % der Fälle müssen die Glukokortikoide mit anderen Immunsuppressiva kombiniert

oder durch letztere ersetzt werden. Weiterhin ist es bei möglicherweise teurer und lebenslanger Behandlung von großer Bedeutung, den Besitzer ausführlich über Risiken, Nebenwirkungen und Chancen der Therapie aufzuklären, um die in diesen Fällen essentielle Bereitschaft zur Mitarbeit zu fördern. Glukokortikoide: Prednison, Prednisolon und Methylprednisolon werden in der Kleintierdermatologie wohl am häufigsten verwendet. Alle anderen Immunsuppressiva zeigen erst 6–8 Wochen nach Beginn der Therapie erste Wirkung, aus diesem Grund wird in der Regel initial mit Steroiden begonnen. Innerhalb der ersten zwei Behandlungswochen kommt es üblicherweise zu einer deutlichen Besserung. Bis zur Remission gibt man 2,2–4,4 mg/kg/Tag oral, aufgeteilt in zwei Dosen, nach Eintritt des Erfolges wird auf bis zu 0,5 mg/kg/Tag jeden zweiten Tag reduziert (KRAFT, 1984; MULLER et al., 1989). Bei Katzen ist oft eine wesentlich höhere Dosis nötig, bis zu 6 mg/kg/Tag. Diese Spezies spricht auf die oben genannten Steroide nicht immer an, des öfteren wird man auf Dexamethason (3 mg/Katze/Tag) oder Triamcinolon (2,2 mg/kg/Tag) oral ausweichen müssen (MULLER et al., 1989; ROSENKRANTZ, 1989; ROSENKRANTZ, 1990). Nebenwirkungen sind Polyphagie, Polydipsie, Polyurie, weniger häufig Durchfall, Muskelatrophie, Hepatopathien und iatrogenes Hyperkortisolismus (MULLER et al., 1989).

Azathioprin (Imurek®, Wellcome) beeinflusst den DNS- und RNS-Stoffwechsel. Die von T-Lymphozyten abhängige Antikörperproduktion ist reduziert (MULLER et al., 1989). Dieses Medikament wird regelmäßig bei Hunden angewendet, die Dosierung beträgt 2,2 mg/kg/Tag oral, bei Kombination mit Steroiden gibt man diese und Azathioprin in täglichem Wechsel (MULLER et al., 1989; ROSENKRANTZ, 1989; SCOTT, 1987). Bei Katzen wird von Imurek abgeraten, schwere Nebenwirkungen (Leukopenie, Thrombozytopenie, Erbrechen und Pankreatitis mit Todesfolge) wurden wiederholt beobachtet (CACIOLO et al., 1984; ROSENKRANTZ, 1990). Beim Hund kann es zur Myelosuppression und gelegentlich zu einer reversiblen Leberschädigung kommen (ROSENKRANTZ, 1989).

Aurothioglukose („Gold“, Aureotan®, Byk Gulden) hemmt die epidermalen Enzyme, die zur Blasenbildung führen, die Makrophagentätigkeit ist herabgesetzt, die Immunglobulinsynthese vermindert. Einige Autoren empfehlen eine intramuskuläre Testdosis (1 mg bei kleinen Tieren, bis zu 5 mg bei großen Hunden) auf eventuelle anaphylaktische Reaktion (MULLER et al., 1989). Danach wird 1 mg/kg einmal pro Woche i. m. gegeben. Nach Remission wird das Behandlungsintervall auf eine Injektion pro Monat verlängert. Bei Katzen wurde nach mehrmonatiger Goldtherapie des öfteren von Spontanheilungen berichtet (ROSENKRANTZ, 1989; ROSENKRANTZ, 1990), in dieser Spezies ist Aurothioglukose damit nach den Glukokortikoiden Mittel der Wahl.

Diese Substanz sollte nicht mit anderen zytotoxischen Medikamenten kombiniert werden, da dann schwerwiegende Nebenwirkungen auftreten können (MULLER et al., 1990; ROSENKRANTZ, 1989; ROSENKRANTZ, 1990). Aurothioglukose wird über die Nieren ausgeschieden und ist bei Nephritispatienten kontraindiziert (ROSENKRANTZ, 1989).

Chlorambucil (Leukeran®, Wellcome), eine alkylierende Substanz, ist eines der am wenigsten toxischen Immunsuppressiva. Dennoch kann es zu einer Myelosuppression kommen (MULLER et al., 1989; ROSENKRANTZ, 1989). Die Dosierung beträgt 0,1–0,2 mg/kg/Tag oral. Andere mögliche Medikamente (z. B. Cyclophosphamid, Heparin, Dapson) werden nur in Einzelfällen eingesetzt und sollen hier nicht ausführlich besprochen werden (MULLER et al., 1989; OLIVRY und HERIPRET, 1989; ROSENKRANTZ, 1989; SCOTT, 1987).



Abb. 1: *Pemphigus foliaceus*, Erosionen und Krustenbildung periorbital und dorsal auf dem Nasenrücken.

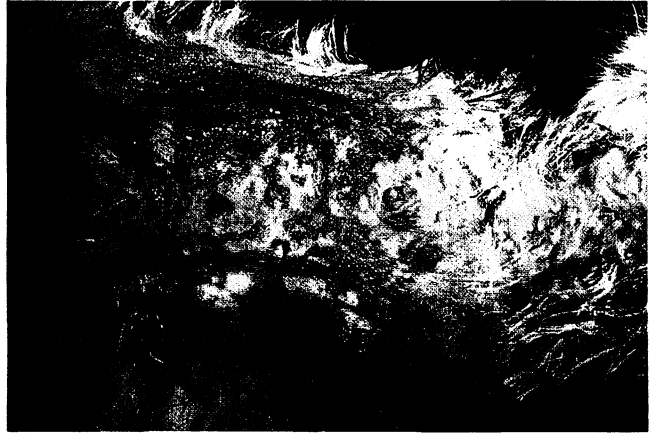


Abb. 2: *Pemphigus foliaceus*, abdominale und inguinale Papeln, Pusteln und Erosionen.

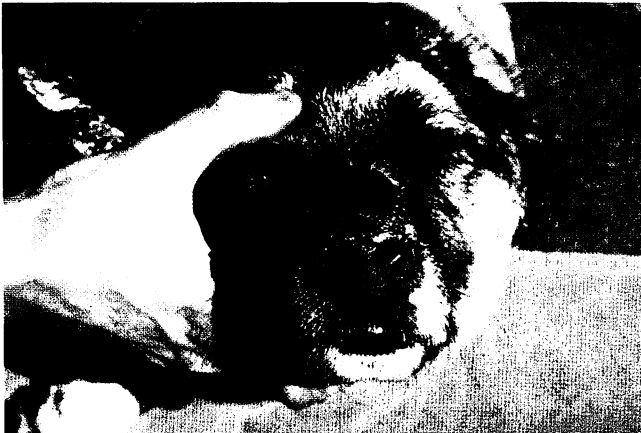

Abb. 3: *Pemphigus vulgaris*, nasale Ulzerationen mit Krustenbildung.

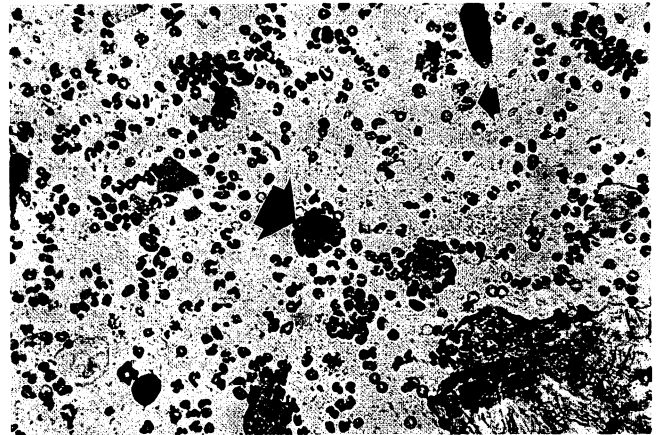


Abb. 4: Tzank-Präparat, akantholytische Keratinozyten (großer Pfeil) und neutrophile Granulozyten (kleiner Pfeil), Eosin-Methylenblau-Färbung,  $\times 400$ .

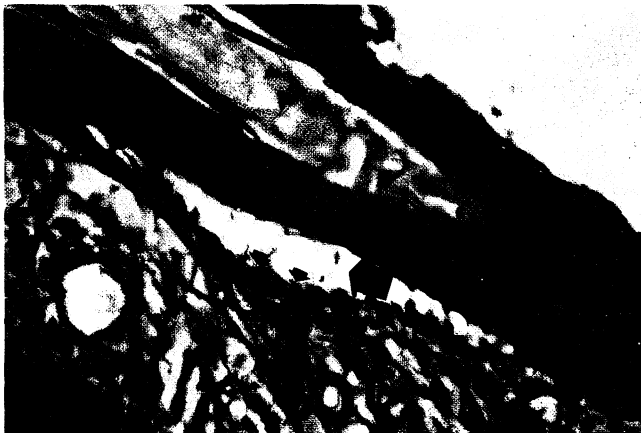


Abb. 5: *Pemphigus vulgaris*, suprabasillare Vesikelbildung (großer Pfeil), „tombstone-row“ (kleiner Pfeil), HE-Färbung,  $\times 100$ .



Abb. 6: *Pemphigus foliaceus*, Immunfluoreszenztest auf IgG, interzelluläre Fluoreszenz.

Für die Abbildungen, die an der Clinique Vet. Fregis in Paris gemacht wurden, danke ich Herrn Dr. Thierry Olivry.

# BIOTIN-PRÄPARATE

Ohne Farb- und Lockstoffe, ohne Konservierungsmittel und Geschmackskorrigentien!

**BIOTIN PC 230** 2250 mg Biotin/kg, plv  
100 g, 600 g, 1600 g, 3600 g

**BIOTIN FORTE** 5-mg-Tabletten  
30-, 60-, 250-, 625-Stück-Packungen

*lege artis*

- Biotinspezialitäten
- Mineralfutter
- Aminosäuren
- Calciumsalze
- Bierhefen

**PRODOCA** Postfach 767, D-4730 Ahlen, Tel. (02382) 8 1624

## Überwachung des Patienten

Eine immunsuppressive Therapie erfordert generell die genaue Überwachung des Patienten. Zu Beginn der Therapie wird der Patient alle zwei Wochen gründlich untersucht und ein Blutbild angefertigt. Bei Behandlung mit Azathioprin sollten die Leberenzyme ebenfalls untersucht werden.

Diese Untersuchungen werden nach der Initialtherapie (8–10 Wochen) noch alle 1–3 Monate durchgeführt (MULLER et al., 1989; ROSENKRANTZ, 1989).

## Zusammenfassung

Nach einem Überblick über die Pathogenese des Pemphiguskomplexes werden die Symptome und die Diagnose dieser autoimmunbedingten Erkrankung beschrieben. Pemphigus ist durch primär vesikulobullöse Veränderungen der Haut und der mukokutanen Übergänge gekennzeichnet, die sich in kürzester Zeit zu Erosionen, Krusten und Ulzera entwickeln. Die Primärvesikel werden durch sogenannte Pemphigusantikörper gegen Antigene der epidermalen, interzellulären Zementsubstanz hervorgerufen.

Vorbericht und Symptome weisen auf die Diagnose hin, die durch Zytologie, Histopathologie und Immunfluoreszenztests gesichert wird. Verschiedene Therapiemöglichkeiten mit immunsuppressiven Medikamenten sowie die Prognosen der Pemphigusformen werden besprochen.

## Summary

An overview on the pathogenesis of the pemphigus complex is presented and the clinical features and diagnoses of these autoimmune diseases are described. The pemphigus group is characterized by vesiculobullous changes of the skin and the mucocutaneous junctions which develop quickly to erosions, crusts and ulcers. The primary vesicles are caused by so called pemphigus antibodies to the antigens of the epidermal intercellular cement substance.

History and clinical signs allow a presumptive diagnosis which is confirmed by cytology, histopathology and immunofluorescence testing.

Different approaches to therapy with immunosuppressive drugs as well as the prognoses of the different pemphigus forms are discussed.

## Résumé

Après un aperçu sur la pathogenèse du complexe pemphigus, on décrit les symptômes et le diagnostic de cette maladie auto-immune. Un pemphigus est reconnaissable à des lésions primaires vésiculeuses et bulleuses de la peau avec les prolongements mucocutanés qui se développent rapidement en érosions, en croûtes et en ulcères. Les vésicules primaires sont dues à des anticorps de pemphigue contre des antigènes de la substance cémentique épidermique et intercellulaire.

Anamnèse und Symptome indiquer le diagnostic qui est assuré par la cytologie, l'histopathologie et l'immunofluorescence. Les différentes possibilités thérapeutiques avec des médicaments immunosuppresseurs et les pronostics des formes de pemphigus sont discutées.

## Literatur

CACIOLLO, P. L., et al. (1984): „Pemphigus foliaceus in eight cats and results of induction therapy using azathioprine”. Am. J. Vet. Med. Assoc. **20**, 571–577.

FREUDIGER, U., E. G. GRÜNBAUM und E. SCHIMKE (1986): „Klinik der Hundekrankheiten”, VEB Gustav Fischer Verlag, Jena.

HALLIWELL, R. E. W., und N. T. GORMAN (1989): „Veterinary Clinical Immunology”, W. B. Saunders Comp., Philadelphia.

IHRKE, P. J., et al. (1985): „Pemphigus foliaceus in dogs: A review of 37 cases”, Am. J. Vet. Med. Assoc. **186**, 59–66.

IHRKE, P. J., et al. (1985): „Pemphigus foliaceus of the footpads in three dogs”, Am. J. Vet. Med. Assoc. **186**, 67–69.

FONDATTI, A. (1989): „Autoimmune skin diseases”, Abstr., 1. Weltkongreß der Veterinärdermatologie, Dijon.

KRAFT, W. (1984): „Kleintierkrankheiten”, Verlag Eugen Ulmer, Stuttgart.

MANNING, T. O., et al. (1982): „Pemphigus diseases in the feline: Seven case reports and discussion”, Am. J. Vet. Med. Assoc. **18**, 433–443.

McKEE, P. (1989): „Pathology of the Skin”, J. B. Lippincott Comp., Philadelphia.

MULLER, G. H., R. W. KIRK und D. W. SCOTT (1989): „Small Animal Dermatology”, W. B. Saunders Comp., Philadelphia.

OLIVRY, T., und D. HERIPRET (1989): „A case of canine Pemphigus vulgaris successfully treated with heparine”, Abstr., Annual Meeting AAVD/ACVD, St. Louis.

ROSENKRANTZ, W. (1989): „Immunomodulating drugs in dermatology” in: KIRK, R. W.: „Current Veterinary Therapy X”, W. B. Saunders Comp., Philadelphia.

ROSENKRANTZ, W. (1990): „Feline Pododermatitis”, Abstr., Annual Meeting AAVD/ACVD, San Francisco.

SCOTT, D. W. (1987): „Immune-mediated dermatoses in domestic animals: 10 years after – Part I”, Comp. Cont. Educ. Pract. Vet. **9**, 423–434.

SCOTT, D. W. (1983): „Differential diagnosis of sterile pustular dermatosis in the dog” in: KIRK, R. W.: „Current Veterinary Therapy IX”, W. B. Saunders Comp., Philadelphia.

THOMPSON, J. P. (1989): „Immunologic diseases” in: ETTINGER, S. J.: „Textbook of Veterinary Internal Medicine”, W. B. Saunders Comp., Philadelphia.

WALTON ANGARANO, D. (1989): „Dermatoses of the nose and the footpads in dogs and cats” in: KIRK, R. W.: „Current Veterinary Therapy X”, W. B. Saunders Comp., Philadelphia.

## Anschrift des Autors:

Dr. Ralf S. Müller, Veterinary Medical Teaching Hospital, University of California, Davis, Davis, CA 95616.

Der *Praktiker* hat „es”, die *Klinik* hat „es”, die *Uni* hat „es”, wir haben „es” sowieso.

Sie können „es” auch haben, das ideale Röntgengerät für die Veterinärmedizin.

**Atomscope:** handlich, leistungsstark, preiswert.

**Neu: Combivet**, der Spezialröntgenschirm mit schwimmendem Generator und einem Arbeitsbereich von 150 cm für Ober- und Untertischaufnahmen.

**Neu: Flat SB – II.** Endlich ist er da, der Röntgenfilmentwicklungsautomat für jede Praxis. Von Format 3 x 4 cm bis 30 x 40 cm. Kein Wasseranschluß, **0,2 m<sup>2</sup>** Platzbedarf, servicefreundlich.

Wer liefert so viel Gutes?

Nur Ihre Firma **Gierth GmbH**, Löwengasse 13, 6078 Neu-Isenburg, Telefon (0 61 02) 3 47 44 oder (0 60 81) 4 21 79