

# Unfall chirurg

97. Jahrgang Heft 12 Dezember 1994

A. Parzhuber, E. Wiedemann, M. Richter-Turtur,  
H. Waldner, L. Schweiberer  
**Die Stellung des Allgemein- und Unfallchirurgen  
in der Neurotraumatologie: Erfahrungen und Ergebnisse  
aus 10 Jahren 615**  
The importance of general and traumasurgery  
in neurotraumatology: experiences and results of 10 years

T. Keßler, T. M. Link, J. Overbeck, T. Lange, W. Klein  
**Verlaufskontrolle der Frakturheilung – Indikationen  
und klinische Relevanz der direktradiographischen  
Vergrößerung im Vergleich zur konventionellen  
Röntgenaufnahme 619**  
Monitoring the course of fracture healing – indications  
for and clinical implications of direct radiographic  
magnification as against conventional X-ray

B. A. Albers, P. Patka, H. J. T. M. Haarman, P. J. Kostense  
**Kosteneffektivität einer Antibiotikaphylaxe  
bei Senkung des Infektionsrisikos um 0,25% 625**  
Cost effectiveness of antibiotic prophylaxis for closed  
fractures

W. Röder, M. Kruse, M. Runkel, W. E. G. Müller, F.-E. Isemer  
**Nachweismöglichkeit von HIV-1 im Knochentransplantat  
durch PCR mittels HIV-1-Microtiter-Plate-Assay 629**  
Possibility of detecting HIV-1 in bone specimens by a PCR  
in a microtiter-plate assay for HIV-1

E. Brug, T. Westphal, G. Schäfers  
**Differenzierte Behandlung der Humerusdiaphysen-  
frakturen 633**  
Different methods of treatment for fracture of the humeral  
shaft

U. Berlemann, F. Barnbeck  
**Die operative Therapie der Radiusköpfchenfraktur –  
Ergebnisse der Osteosynthesen und der Resektions-  
behandlung 639**  
Surgical treatment of radial head fractures –  
results of internal fixation and resection

N. Melik, D. Togninalli, P. Biegger  
**Retrospektive Analyse konsekutiv behandelter distaler  
Radiusfrakturen mit Fixateur externe 645**  
Retrospective analysis of consecutive distal fractures  
of the radius treated by external fixation

C. Rangger, M. Gabl, B. Dolati, R. Spiss, E. Beck  
**Kindliche Beckenfrakturen 649**  
Pelvic fractures in children

K. W. Wendt, K. W. Zimmerman  
**Verkürzungsosteotomie des Femurs  
nach Kniegelenkexartikulation 652**  
Shortening osteotomy of the femur after exarticulation  
of the knee joint

H. Anetzberger, M. Müller-Gerbl, M. A. Scherer, G. Metak,  
G. Blümel, R. Putz  
**Veränderung der subchondralen Mineralisierung  
nach Rekonstruktion des vorderen Kreuzbands  
beim Schaf 655**  
Changes of subchondral mineralisation patterns  
after reconstruction of the ACL in sheep

B. Schmidt, J. Mayr, G. Fasching, H. Nöres  
**Reitsportunfälle bei Kindern und Jugendlichen 661**  
Equestrian injuries in children and young adults

*Tagesgeschichte/Information 660*

*Sachregister/Subject index 663*

*Inhalt 97. Jahrgang/Contents of volume 97*

Indexed in *Current Contents*

UNFAE2 (1994) 97 (12) 615–664 Gedruckt auf säurefreiem Papier



Springer-Verlag

## Veränderung der subchondralen Mineralisierung nach Rekonstruktion des vorderen Kreuzbands beim Schaf

H. Anetzberger<sup>1</sup>, M. Müller-Gerbl<sup>1</sup>, M. A. Scherer<sup>2</sup>, G. Metak<sup>2</sup>, G. Blümel<sup>2</sup> und R. Putz<sup>1</sup>

<sup>1</sup> Anatomische Anstalt München (Vorstand: Prof. Dr. R. Putz)

<sup>2</sup> Institut für experimentelle Chirurgie (Vorstand: Prof. Dr. G. Blümel) der Technischen Universität München

### Changes of subchondral mineralisation patterns after reconstruction of the ACL in sheep

**Summary.** The cruciate ligaments are generally regarded as regulators of the joint kinematics, but also increasingly as a “sensory organ” regulating the periarticular musculature, which influences the position of the contact surfaces and the direction and magnitude of the resultant forces. Indirectly, therefore, they influence the long-term stress distribution, which is itself reflected in the distribution of the subchondral mineralisation. An experimental investigation was therefore undertaken to see whether, in terms of this distribution, the distribution of the stress alters postoperatively, since this could be regarded as an early cause of degenerative change. We examined the distribution of the subchondral mineralisation of six tibiae from six adult Merino sheep 1 year after anterior cruciate ligament reconstruction with patellar tendon. The contralateral tibia we used as controls. Maximum subchondral mineralisation of both the medial and the lateral joint surfaces in all the control joints was found to be central. In the treated knees, however, the medial joint surface maxima were found to have been displaced towards the dorsomedial edge of the surface in every case. If the density pattern on the control side is accepted as the expression of a normal stress distribution, the distribution patterns on the treated side must indicate a pathologic distribution of stress. Reconstruction of the anterior cruciate ligament is therefore – at least in the animal model – not able to prevent the development of a pathologic stress distribution. There are two possible explanations for the alteration in joint stress following reconstruction of ACL: (1) a change in the kinematics (caused by the poorer mechanical properties of the transplant or the different fibre structure), and therefore in the extent of the contact surfaces; (2) less effective regulation of the musculature due to loss of proprioception, with consequent alteration of the position of the resultant forces.

**Zusammenfassung.** Der Erfolg einer Rekonstruktion des vorderen Kreuzbands (VKB) wird i. allg. anhand klini-

scher und instrumenteller Untersuchungen beurteilt. Mit Zunahme des postoperativen Intervalls kommt es in vielen Fällen zu einer Instabilitätszunahme und schließlich zu einer Arthrose. Es gelingt offenbar auch durch operative Verfahren nicht immer, die physiologische Funktion der Kreuzbänder wiederherzustellen. Aufgrund theoretischer Überlegungen müßte dies zu einer pathologischen Spannungsverteilung im Kniegelenk führen. Diese sollte sich im Sinne des Wolffschen Gesetzes in einer veränderten Verteilung der subchondralen Knochendichte niederschlagen. Mittels CT-Osteoabsorptiometrie konnten wir am Schaf zeigen, daß sich schon 1 Jahr postoperativ nach Ersatz des VKB pathologische Spannungsverteilungen im Gelenk durch charakteristische Veränderungen des Verteilungsmusters der Mineralisierung im subchondralen Knochen nachweisen lassen.

Die isolierte VKB-Ruptur ist eine häufige Bandverletzung des Kniegelenks. Die daraus resultierende vordere Instabilität wird als Ursache für sekundäre Meniskus-schäden gesehen [18]. Instabilität und Sekundärschäden werden als Initiatoren einer Arthrose angeschuldete und führen letztlich zu einer Beeinträchtigung der Arbeits- und Sportfähigkeit des Patienten [5, 26].

Bessere Therapieerfolge als bei rein konservativer Behandlung werden i. allg. durch verschiedene rekonstruktive Verfahren erzielt [11, 17]. Als Standardverfahren zur Versorgung der chronischen vorderen Instabilität hat sich die Rekonstruktion mit dem mittleren Drittel der Patellarsehne durchgesetzt [1, 29]. Langzeitstudien zeigen aber, daß auch die operative Therapie nicht immer erfolgreich ist [3, 19]. Mit zunehmender Dauer des postoperativen Intervalls kommt es in vielen Fällen zu einer Laxizitätszunahme des Kniegelenks.

Zunehmende Instabilität, verbunden mit dem Risiko von Sekundärschäden, führen letztlich zu klinischen Beschwerden und müssen als Auslöser einer späteren Arthrose angesehen werden [31]. Da der Erfolg einer opera-

tiven Versorgung einer VKB-Ruptur bisher nur anhand klinischer und instrumenteller Untersuchungen beurteilt wird, haben wir uns die Frage gestellt, ob schon frühzeitig, noch vor Auftreten einer klinischen Symptomatik, andere nachweisbare morphologische Veränderungen auftreten.

Ausgehend von der allgemein anerkannten Pauwelschen Theorie beschreibt Maquet [23] detailliert die Zusammenhänge von Beanspruchung und Form am Kniegelenk. Danach wird die Höhe der Spannungsverteilung im Kniegelenk durch die besondere Form der Gelenkkörper, durch das Zuggurtungsprinzip von Bändern und Muskeln sowie durch die Menisken bestimmt. Jede Veränderung eines dieser Faktoren muß demnach zu einer Änderung der Spannungsverteilung führen, die nach Pauwels eine Veränderung der Verteilung der subchondralen Mineralisierung zur Folge haben muß. Tatsächlich zeigen Röntgenbilder von Fehlstellungen im Kniegelenk im Sinne eines Genu varum oder Genu valgum vermehrte subchondrale Sklerosierung an den entsprechenden höherbelasteten Zonen des medialen oder des lateralen Anteils des Tibiaplateaus. Die Auswirkungen einer Menispektomie, die zu einer veränderten Spannungsverteilung am Tibiaplateau führt, auf die subchondrale Mineralisierung zeigen auch die Arbeiten von Odgaard [27].

Sowohl aus prognostischen Gründen, als auch wegen einer frühzeitigen Beurteilung des Operationserfolgs scheint es deshalb sinnvoll, die Veränderung des subchondralen Dichtemusters als Grundlage für Rückschlüsse auf die vorherrschende Spannungsverteilung, also auf die mechanische Situation des Gelenks, heranzuziehen. Wir untersuchten daher mit Hilfe der CT-OAM die flächenhafte Verteilung der subchondralen Mineralisierung im Tibiaplateau, um damit im Sinne von Pauwels [28] und Carter [10] frühzeitig Anpassungsphänomene an Änderungen der Spannungsverteilung zu erfassen.

## Material und Methode

### Material

Bei 6 erwachsenen Merinoschafen wurde am linken Kniegelenk eine freie Patellarsehnenplastik nach Brückner-Jones mit unterschiedlichen Vorspannungen des Transplantats durchgeführt (20 N, 50 N, 100 N), (Gruppe 2). Das gesunde rechte Kniegelenk diente als Kontrollgruppe (Gruppe 1). Nach einer Überlebenszeit von 48 Wochen wurden die Tiere getötet. Bei weiteren 2 Tieren wurde eine Augmentationsnaht mit PDS-Kordel durchgeführt. Diese Tiere wurden 4 und 12 Wochen postoperativ getötet (Gruppe 3). Eine Übersicht über die einzelnen Versuchsgruppen zeigt Tabelle 1.

Bei allen Versuchstieren wurde am operierten und am gesunden Knie nach nicht zerstörender biomechanischer Testung der a.-p.-Translation eine CT-osteabsorptiometrische Untersuchung durchgeführt.

### Methode

CT-Osteabsorptiometrie (CT-OAM) nach Müller-Gerbl et al. [25]:

Dazu wurden die Kniegelenke in einem CT (Fa. Picker) im Abstand von 2 mm sagittal geschichtet. Nach Vergrößerung der interessierenden Gelenkfläche und Darstellung des subchondralen

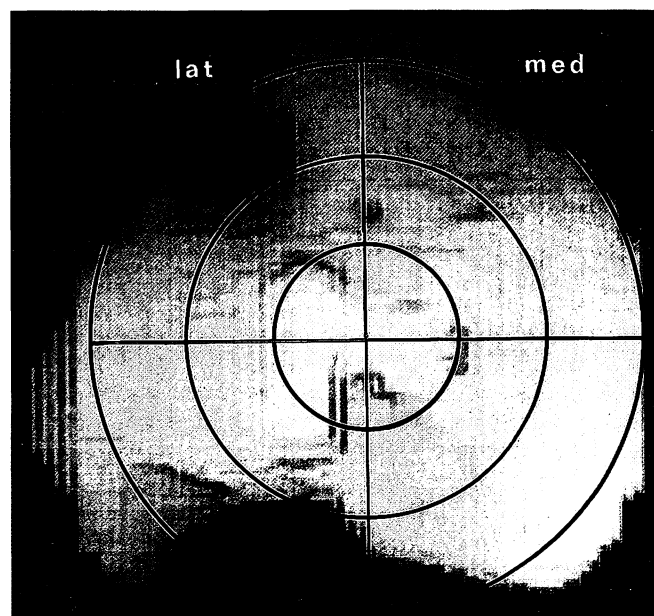
Knochens wurden die einzelnen Schnittbilder dreidimensional rekonstruiert und die verschiedenen Dichtestufen (von 200–1500 HU in 100er Schritten) getrennt aufgebaut. Abschließend erfolgte mittels eines Bildanalyseprogramms die Darstellung der Dichtestufen in Falschfarben und deren Übereinanderprojektion.

### Auswertung

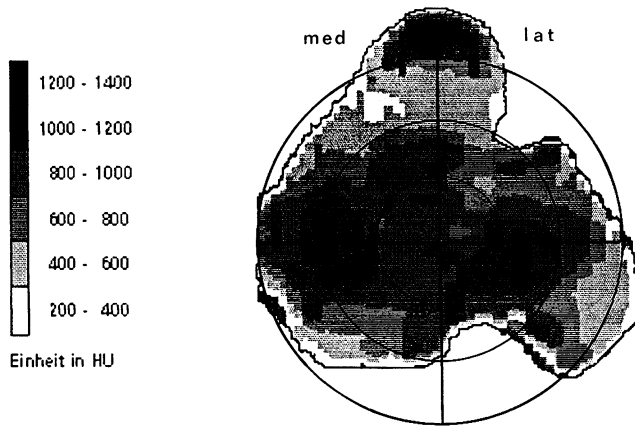
Die Beschreibung der Mineralisierungsverschiebung erfolgte über eine definierte Unterteilung des Tibiaplateaus. Durch den geometrisch festgelegten Mittelpunkt der Gelenkfläche, der zwischen den Tubercula intercondylaria liegt, wird ein Koordinatensystem gelegt, das durch 3 konzentrische Kreise weiter unterteilt wird. Man erhält so 4 Gelenkabschnitte (je einen vorderen und hinteren medialen sowie je einen vorderen und hinteren lateralen Gelenkabschnitt) die ihrerseits durch Kreise in Flächen 1. bis 3. Ordnung weiter unterteilt werden können (Abb. 1). Die Lage der Dichtemaxima kann so bestimmt und die Verschiebung gegebenenfalls quantitativ beschrieben werden.

**Tabelle 1.** Einteilung der Versuchstiere in 3 Gruppen mit dem jeweils dazugehörigen Operationsverfahren sowie Untersuchungszeitpunkt der CT-Osteoabsorptiometrie

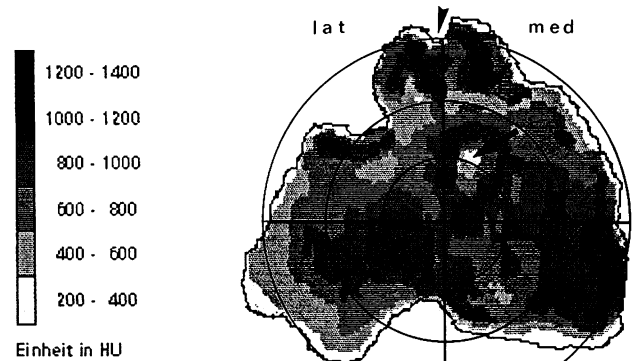
Gruppen	n	Operationsverfahren	Untersuchungszeitpunkt (CT-OAM)
Gruppe 1 (rechtes Kniegelenk)	6	Kontrollgruppe (nicht operiert)	Zugleich mit operierter Seite
Gruppe 2 (linkes Kniegelenk)	6	Mittleres Patellarsehnedrittel	48 Wochen postoperativ
Gruppe 3 (linkes Kniegelenk)	2	Augmentationsnaht mit PDS-Kordel	4 bzw. 12 Wochen postoperativ



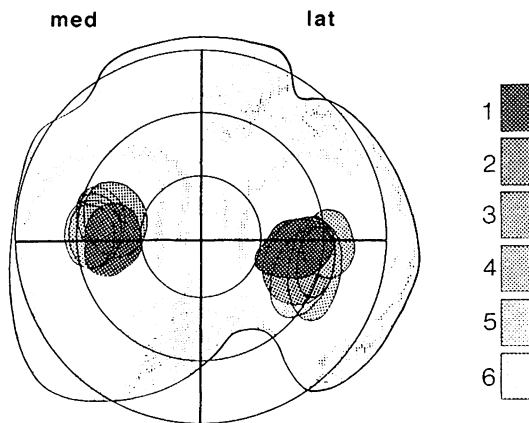
**Abb. 1.** 3-D-Rekonstruktion von CT-Datensätzen einer linken Tibia eines Merinoschafes. Standardisierte Unterteilung der Gelenkfläche: durch den Mittelpunkt (zwischen Tubercula intercondylaria) wird ein Koordinatensystem gelegt, das durch 3 konzentrische Kreise weiter unterteilt wird



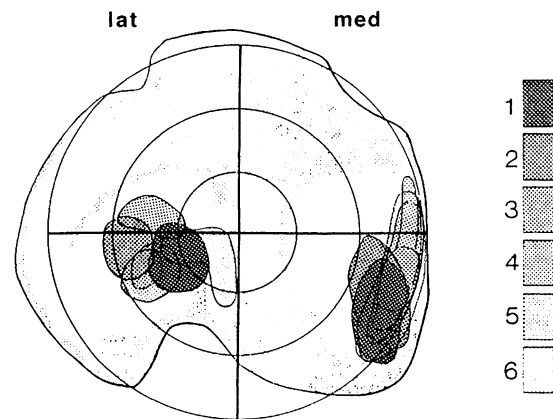
**Abb. 2.** Verteilung der subchondralen Mineralisierung eines rechten Tibiaplateaus eines Schafes der Kontrollgruppe (Nr. 5). Die Dichtemaxima liegen in den Gelenkflächen jeweils zentral. Die Grauwerte beziehen sich auf unterschiedliche Hounsfieldwerte (Einheit HU in Hounsfieldunits)



**Abb. 4.** Verteilung der subchondralen Mineralisierung eines linken Tibiaplateaus (Nr. 4) eines Schafes 1 Jahr nach Ersatz des VKB. Tibialer Bohrkanal (*Pfeil*). Entnahmestelle des Transplantats an der Tuberositas tibiae (*Pfeilspitze*)



**Abb. 3.** Übereinanderprojektion der Dichtemaxima (HU größer 1200) der subchondralen Mineralisierung aller Tibiaplateaus der Kontrollgruppe ( $n=6$ ). Die unterschiedlichen Grauwerte beziehen sich auf die einzelnen Präparate



**Abb. 5.** Übereinanderprojektion aller Dichtemaxima (HU größer 1200) der subchondralen Mineralisierung aller Tibiaplateaus der operierten Tiere ( $n=6$ ). Die unterschiedlichen Grauwerte beziehen sich auf die einzelnen Präparate

## Ergebnisse

**Gruppe 1.** Bei allen Kontrolltieren findet sich ein einheitliches Dichtemuster. Die Maxima der subchondralen Mineralisierung der lateralen Gelenkfläche liegen zentral am Übergang der Fläche 2. zur Fläche 3. Ordnung. Die Maxima der medialen Gelenkfläche liegen ebenfalls konstant am Übergang der beiden Flächen 2. zur 3. Ordnung, im Vergleich zur lateralen Seite jedoch etwas weiter ventral (Abb. 2). Die Übereinanderprojektion aller Maxima der subchondralen Mineralisierung der Gruppe 1 zeigt die Konstanz der Verteilungsmuster (Abb. 3).

Die Dichtemaxima überschreiten 1400 HU nicht und verringern sich zu den Randbereichen hin gleichmäßig. Für Versuchstier 3, 5 und 6 ergaben sich medial und lateral gleich hohe Dichtewerte. Bei den Tieren 1, 2 und 4 lagen die Dichtewerte lateral jeweils um 200 HU höher.

Ein Zentrum noch höherer Mineralisierung (bis 1500 HU) stellt in allen Fällen die Tuberositas tibiae dar (Abb. 2).

**Gruppe 2 (48 Wochen nach freier Patellarsehnenplastik).** Die Dichtemaxima der lateralen Gelenkflächen liegen nahezu zentral in der Fläche 2. Ordnung. Im Vergleich zur Kontrollgruppe sind sie jedoch etwas in den vorderen oder hinteren Gelenkabschnitt verschoben.

Die Dichtemaxima der medialen Gelenkflächen liegen im dorsalen Bereich der Fläche 3. Ordnung. Im Vergleich zur nichtoperierten Seite erkennt man zum einen eine deutliche Verschiebung der medialen Dichtemaxima nach medial und dorsal, zum anderen eine unregelmäßige Auflösung der Dichteflächen (Abb. 4).

Eine Übereinanderprojektion der Dichtemaxima aller untersuchten Tiere der Gruppe 2 veranschaulicht die Verteilungsmuster nach Ersatz des VKB. Am lateralen Tibiaplateau fand sich eine nahezu konstante zentrale Verteilung der Dichtemaxima, an der medialen Gelenkfläche eine Verschiebung der Dichtemaxima bei allen Versuchstieren nach medial und dorsal (Abb. 5).

Vergleicht man die unterschiedlichen Vorspannungen der Patellarsehnenplastik (20 N, 50 N, 100 N), so

lassen sich zwischen 20 N und 50 N keine Unterschiede feststellen. Nach 100 N Vorspannung hingegen kommt es medial zu einer hohen Mineralisierung mit flächiger Ausbreitung des Druckmaximums.

Der tibiale Bohrkanal in der Fossa intercondylaris ist in allen Bildern aufgrund der geringen Dichte gut zu erkennen (Abb. 4).

Ebenso stellt sich die knöcherne Entnahmestelle der Patellarsehnen an der Tuberositas tibiae mit ihrer verringerten Mineralisierung dar (Abb. 4).

*Gruppe 3* (Augmentation mit PDS-Kordel). 4 Wochen nach Rekonstruktion lassen sich noch keine Änderungen der subchondralen Mineralisierung im Vergleich zur Kontrollgruppe nachweisen. Die Dichtemaxima liegen zentral am Übergang der Fläche 2. zur Fläche 3. Ordnung.

Erst in der 12. Woche post operationem treten erste Veränderungen auf. Es kommt zu einer Auflösung des medialen Dichtemaximums.

## Diskussion

Sowohl unter dynamischer als auch unter statischer Belastung ist das Kniegelenk erheblichen Kräften ausgesetzt. Das komplexe Gurtungssystem der Kniegelenkbänder sowie die periartikuläre Muskulatur dient u. a. zur Spannungsreduzierung und über eine gewebeadäquate Positionierung der Resultierenden zur Konstanthaltung der inneren Beanspruchung, um eine optimale Anpassung des Knochens zu gewährleisten.

Die Kausalität der Beziehung zwischen hauptsächlich lokaler Spannung und subchondraler Mineralisierung (Pauwels 1965) scheint inzwischen so klar gesichert, daß sich aus der Analyse der Verteilung der Mineralisierung Rückschlüsse auf die mechanische Situation eines Gelenkes ziehen lassen [28].

Die Konstanz der Übereinanderprojektion aller Verteilungsmuster der Kontrollgruppe bestätigt eindrucksvoll die theoretischen Vorstellungen. Die innere Beanspruchung des subchondralen Knochens wird durch optimale Steuerung offenbar nahezu konstant gehalten, was sich in einem von Tier zu Tier sehr ähnlichen Dichtemuster äußert. Die zentrale Lage der Dichtemaxima (Abb. 3) muß aus Vergleichen mit anderen Gelenken als Ausdruck einer günstigen Spannungsverteilung angesehen werden. Vergleichbare Befunde konnten von Müller-Gerbl [24] insbesondere am menschlichen Kniegelenk erhoben werden.

Wenn man die Dichtemuster der Kontrollseite als Ausdruck einer normalen Spannungsverteilung im Kniegelenk akzeptiert, weist das Verteilungsmuster der operierten Seite auf eine exzentrische Spannungsverteilung hin. Es kommt bei allen Tieren zu einer Verschiebung der Dichtemaxima im medialen Kompartiment nach dorsal, also in den Bereich, der normalerweise vom Meniskus-hinterhorn bedeckt ist. Die Rekonstruktion des VKB ist demnach – zumindest im Tiermodell – nicht in der Lage, eine pathologische Spannungsverteilung zu verhindern. Diese abnorme randständige Druckverteilung könnte das Entstehen sekundärer Meniskusschäden erklären [8].

Wie schnell der subchondrale Knochen dabei im zeitlichen Verlauf auf eine veränderte Spannungsverteilung reagiert, zeigt die Dichtemessung in verschiedenen Zeitabständen. In der 4. postoperativen Woche gleicht das Verteilungsmuster der subchondralen Mineralisierung noch dem der Kontrollgruppe. Ab der 12. postoperativen Woche lassen sich bereits erste Veränderungen der subchondralen Mineralisierung darstellen. Es kommt zur Auflösung der medialen Dichtemaxima. Erst im weiteren Verlauf (48. postoperative Woche) verschiebt sich das mediale Dichtemaximum nach dorsal. Die Anpassung der subchondralen Mineralisierung an eine veränderte Spannung erfolgt demnach relativ langsam.

Ein ähnlicher zeitlicher Verlauf ergibt sich aus den Untersuchungen von Müller-Gerbl [24], die die Veränderung der subchondralen Mineralisierung nach Umstellungsosteotomie bei Varusgonarthrose am Menschen untersuchte. Auch in diesen Fällen ließen sich 1 Jahr postoperativ deutliche Veränderungen nachweisen [24].

Die unterschiedliche Vorspannung des Transplantats zeigt bis 50 N keinerlei Auswirkungen auf das Verteilungsmuster der subchondralen Mineralisierung, bei 100 N jedoch eine deutliche flächige Ausbreitung der Dichtemaxima nach mediodorsal. Zugegebenermaßen läßt aber die geringe Fallzahl (je 2 Tiere) keine Präzisierung dieser Aussage zu. Aufgrund des pathologischen Dichtemusters erscheint jedoch die Aussage von Amis [2] nachvollziehbar, daß zu hohe Vorspannung zu einer hohen Spannung im femorotibialen Gelenk führen könnte.

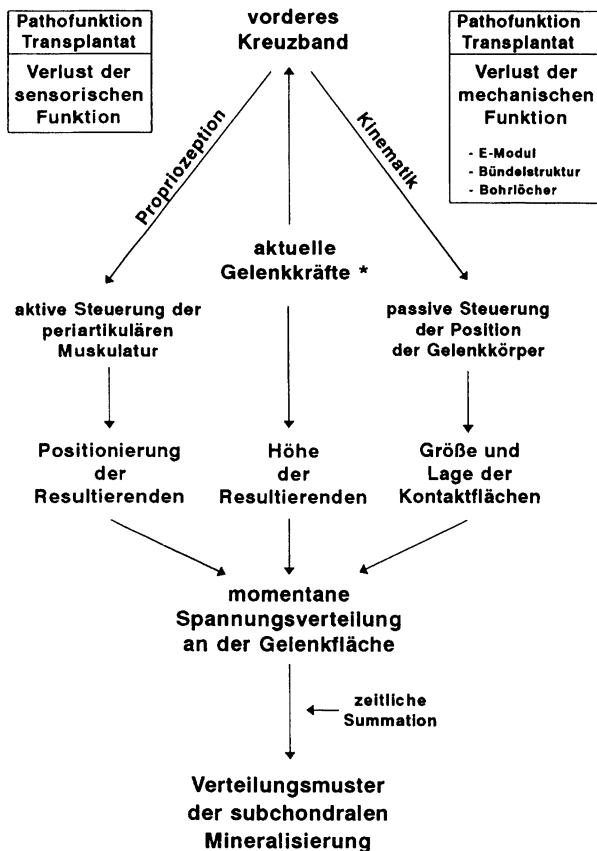
Der Nebenbefund, daß auch 48 Wochen postoperativ an der knöchernen Entnahmestelle an der Tuberositas tibiae noch keine vollständige Remineralisierung stattgefunden hat, erklärt sich dadurch, daß der Zug des mittleren Drittels der Patellarsehne unterbleibt und damit der physiologische Reiz, der im Sinne der kausalen Histogenese notwendig ist, um eine hohe Mineralisierung zu erreichen. Diese lokale Schwächung des Knochens bietet eine mögliche Erklärung, warum es gelegentlich postoperativ bei hohen Belastungen zu Ausrissen des Lig. patellae an der Tuberositas tibiae kommen kann [9].

Unsere Befunde zeigen klar, daß sich Veränderungen der Verteilung der subchondralen Mineralisierung als Ausdruck einer pathologischen Spannungsverteilung im Gelenk schon frühzeitig nach Rekonstruktion des VKB manifestieren, noch lange vor Auftreten einer Arthrose.

Für die veränderte Beanspruchungssituation im Gelenk nach vorderer Kreuzbandplastik kommen mehrere Gründe in Frage.

Die Höhe und Verteilung der subchondralen Mineralisierung spiegelt die Summation aller – in Abhängigkeit von Höhe, Verweildauer und Lokalisation – in einem bestimmten Zeitraum an einer Gelenkfläche auftretenden Spannungen wider. Im einzelnen wird die Spannungsverteilung von der Position und Höhe der Resultierenden sowie von der Größe und Lage der Kontaktfläche der Gelenkpartner bestimmt.

Durch die passive Steuerung der Gelenkbewegung beeinflussen die Kreuzbänder einerseits maßgeblich die Lage der Kontaktflächen, andererseits kommt ihnen eine wichtige Funktion in der Aktivierung der periartikulären Muskulatur und damit indirekt bei der Positionierung



**Abb. 6.** Einfluß des VKB auf das Verteilungsmuster der subchondralen Mineralisierung. Die aktuelle Gelenkkraft (\*) errechnet sich aus der vektoriiellen Addition der beteiligten Kräfte (Gewichtskraft, Hebelarm, Gegenkraft durch Muskeln und Bänder). Daraus ergibt sich ein wechselnder Spannungszustand von Muskeln und Bändern

der Resultierenden zu. Grundlage dafür sind die vorwiegend am femoralen Ansatz des VKB gelegenen Mechanorezeptoren [16], von denen dehnungsabhängige Signale zur Medulla spinalis gelangen [21]. Nach Verarbeitung der Signale, die evtl. auch zentral moduliert werden, kommt es dann zur Aktivierung entsprechender Muskeln (Abb. 6).

Es ist als naheliegend anzusehen, daß durch den Verlust der Propriozeption eine Unterbrechung des Reflexbogens zwischen ACL und Beugemuskulatur (LCA-Reflex) herbeigeführt wird [6, 12, 15, 30]. Die mangelhafte Koordination der periartikulären Muskulatur kann als ausreichende Ursache einer Verschiebung des Durchstoßpunktes der Resultierenden gesehen werden, was zu einer pathologischen Spannungsverteilung im Gelenk führen und somit eine Umverteilung der subchondralen Mineralisierung zur Folge haben muß.

Geht man andererseits davon aus, daß die Kreuzbänder maßgeblich die Kinematik des Kniegelenks bestimmen, so kann in der zweifellos nicht primär anatomiegerechten Struktur des Ersatzes die Ursache für einen veränderten Bewegungsablauf und damit für eine Verschiebung der Hauptbelastungszonen gesehen werden. Unterschiedliche histologische und biomechanische Eigenschaften von Kreuzbändern und Transplantat, wie Un-

tersuchungen in verschiedenen Heilungsphasen beim Ersatz des HKB mittels Patellarsehnentransplantat zeigen [7, 20], führen zwangsläufig zu einer veränderten Kinematik. Es kommt zwar durch die veränderte Beanspruchung zu einem Umbau des Transplantats, die komplizierte Bündelstruktur des Kreuzbandes wird aber nicht annähernd erreicht.

Am Tiermodell konnte von Scherer [29] nachgewiesen werden, daß trotz Rekonstruktion des VKB bei allen operierten Kniegelenken eine im Vergleich zur gesunden Seite erhöhte Translation besteht. Die Steifigkeit des Transplantats erreicht nur etwa die Hälfte derjenigen des Kreuzbandes. Ein geringerer E-Modul und die daraus letztlich resultierende Instabilität könnte zu veränderten Kontaktflächen und somit zu einem veränderten Verteilungsmuster der subchondralen Mineralisierung führen.

Auch die Wahl der tibialen und femoralen Bohrlöcher muß ggf. in diese Überlegungen miteinbezogen werden [22]. Geringe Abweichungen der Bohrkanaäle haben eine veränderte Kinematik zur Folge, die ebenfalls zu pathologischen Gleitbewegungen oder zu überhöhten lokalen Drücken zwischen beiden Gelenkflächen führt [4, 13].

Zwar unterscheidet sich die Anatomie und die Kinematik des Schafkniees von dem des menschlichen Knies wesentlich (der Ansatz der ACL ist zweigeteilt, die Tibiaflächen sind konvex) [14]; die Übertragbarkeit der Befunde an sich auf die Situation am Menschen ist aber nicht in Frage zu stellen. Da es sich bei der Veränderung der subchondralen Mineralisierung und der Änderung der lokalen Beanspruchung um ein grundsätzliches Prinzip handelt, müssen vergleichbare Veränderungen auch beim Menschen auftreten. In einer begonnenen prospektiven Studie am Menschen deuten sich ähnliche Ergebnisse an.

Zusammenfassend läßt sich sagen, daß die CT-OAM eine Möglichkeit bietet, schon frühzeitig die Auswirkungen pathologischer Spannungsverteilungen im Gelenk bereits in geringem Ausmaß indirekt über das Verteilungsmuster der subchondralen Mineralisierung nachzuweisen. Die Veränderung der mechanischen Situation eines Kniegelenks nach einer Kreuzbandruptur kann damit anhand eines morphologischen Substrats noch vor Auftreten einer klinischen Symptomatik überprüft werden.

## Literatur

1. Aglietti P, Buzzi R, Andria SD, Zaccherotti G (1992) Arthroscopic anterior cruciate ligament reconstruction with patellar tendon. *Arthroscopy* 8: 510–516
2. Amis AA (1988) The influence of artificial ligament design and surgical techniques on knee stability. *European Biomechanics, 6th Meeting of the ESB*. Butterworth, London, pp (11–15): 3C
3. Andersson C, Odensten M, Good L, Gillquist J (1989) Surgical or non-surgical treatment of acute rupture of the anterior cruciate ligament. *J Bone Joint Surg [Am]* 71: 965–974
4. Artmann M, Wirth CJ (1974) Untersuchung über den funktionsgerechten Verlauf der vorderen Kreuzbandplastik. *Z Orthop* 112: 160–165
5. Barrack RL, Bruckner JD, Kneisl J, Inman WS, Alexanter H (1990) The outcome of nonoperatively treated complete tears of the anterior cruciate ligament in active young adults. *Clin Orthop Rel Res* 259: 192–199

6. Beard DJ, Kyberd PJ, Fergusson CM, Dodd CAF (1993) Proprioception after rupture of the anterior cruciate ligament. *J Bone Joint Surg [Br]* 75:311–315
7. Bosch U, Decker B, Kasperczyk W, Nerlich A, Oestern HJ, Tscherne H (1992) The relationship of mechanical properties to morphology in patellar tendon autografts after posterior cruciate ligament replacement in sheep. *J Biomech* 25:821–830
8. Bray RC, Dany DJ (1989) Meniscal lesions and chronic anterior cruciate ligament deficiency. *J Bone Joint Surg [Br]* 71:128–130
9. Brühlhart KB, Sartoretti C, Roggo A, Kossmann T, Duff C, Trentzo (1993) Ausriß des Ligamentum patellae an der Tuberositas tibiae als Komplikation nach Kreuzbandersatz. *Unfallchirurg* 96:387–389
10. Carter DR (1987) Mechanical loading history and skeletal biology. *J Biomech* 20:1095–1109
11. Clancy WG, Ray JM, Zoltan DJ (1988) Acute tears of the anterior cruciate ligament. *J Bone Joint Surg [Am]* 70:1483–1488
12. Corrigan JP, Cashman WF, Brady MP (1992) Proprioception in the cruciate deficient knee. *J Bone Joint Surg [Br]* 74:247–250
13. Friederich NF, Müller W, O'Brien WR (1992) Klinische Anwendung biomechanischer und funktioneller anatomischer Daten am Kniegelenk. *Orthopäde* 21:41–50
14. Fuss FK (1991) Anatomy and function of the cruciate ligaments of the domestic pig: a comparison with human cruciates. *J Anat* 178:11–20
15. Grüber J, Wolter D, Lierse W (1986) Der vordere Kreuzbandreflex (LCA-Reflex). *Unfallchirurg* 89:551–554
16. Haus J, Halata Z (1990) Innervation of the anterior cruciate ligament. *Int Orthop* 14:293–296
17. Hoffmann F (1985) Die arthroskopische Semitendinosusplastik mit lateraler extraartikulärer Stabilisierung bei vorderer Kniegelenksinstabilität. *Unfallchirurg* 92:584–588
18. Irvine GB, Glasgow MMS (1992) The natural history of the meniscus in anterior cruciate insufficiency. *J Bone Joint Surg [Br]* 74:403–405
19. Johnson RJ, Eriksson E, Haggmark T, Pope MH (1984) Five- to ten-year follow-up evaluation after reconstruction of the anterior cruciate ligament. *Clin Orthop Rel Res* 183:122–140
20. Kasperczyk WJ, Bosch U, Oestern HJ, Tscherne H (1991) Heilungsphasen nach experimentellem Kreuzbandersatz mittels Patellarsehnentransplantat – Biomechanische Aspekte. In: *Rekonstruktion des vorderen Kreuzbandes – Methodenvergleich*. Enke, Stuttgart, S 6–9
21. Krauspe R, Schmidt M, Schaible HG (1993) Tierexperimentelle elektrophysiologische Charakterisierung sensorischer Afferenzen aus dem vorderen Kreuzband. *Orthop Mitt* 2:103–104
22. Kummer B, Yamamoto M (1988) Morphologie und Funktion des Kreuzbandapparates des Kniegelenks. *Arthroskopie* 1:2–10
23. Maquet PG (1984) *Biomechanics of the knee*. Springer, Berlin Heidelberg New York
24. Müller-Gerbl M, Putz R, Kenn R, Beyer W, Täger KH (1993) Reaction of the subchondral bone to the changes in mechanical stress in the knee-joint following osteotomy. *Calcif Tissue* 52:589
25. Müller-Gerbl M, Putz R, Kenn R (1992) Demonstration of subchondral bone density patterns by three-dimensional CT-Osteoabsorptiometry as a noninvasive method for in vivo assessment of individual long-term stresses in joints. *Bone Miner Res* 7:411–417
26. Noyes FR, Mooar PA, Matthews DS, Butler DL (1983) The symptomatic anterior cruciat-deficient knee. *J Bone Joint Surg [Am]* 65:154–162
27. Odgaard A, Pedersen CM, Bentzen SM, Jorgensen J, Hvid I (1989) Density changes at the proximal tibia after medial meniscectomy. *J Orthop Res* 7:744–753
28. Pauwels F (1965) *Gesammelte Abhandlung zur Biomechanik des Bewegungsapparates*. Springer, Berlin Heidelberg New York
29. Scherer M (1992) Experimentelle und klinische Untersuchungen zur autogenen Rekonstruktion des vorderen Kreuzbandes. *Habilitationsschrift für das Fachgebiet experimentelle Chirurgie, TU München*
30. Solomonow M, Baratta R, Zhou BH, Shoji H, Bose W, Beck C, D'Ambrosia R (1987) The synergistic action of the anterior cruciate ligament and thigh muscles in maintaining joint stability. *Am J Sports Med* 15:207–213
31. Sommerlath K, Lysholm J, Gillquist J (1991) The long-term course after treatment of acute anterior cruciate ligament ruptures. *Am J Sports Med* 19:156–162

Dr. H. Anetzberger  
 Lehrstuhl 1  
 Anatomische Anstalt  
 Pettenkofersstraße 11  
 D-80336 München