

# Der Internist

Organ des Berufsverbandes Deutscher Internisten

*4 Med. 87 9 (31.1)*

**Jahrgang 31, 1990**

*1-614*

Begründet von

G. Budelmann · H. von Kress · H. Reinwein  
W. Ruge · H. Schwiegk · F. Valentin

Unter Mitwirkung von

H. Weinholz · E. Wetzels · E. Schüller  
R. Schindlbeck

(Für den Vorstand des Berufsverbandes Deutscher Internisten)

R. Aschenbrenner · H.E. Bock · M. Broglie  
W. Hoffmeister · F. Krück · W. Wildmeister

Herausgegeben von

E. Buchborn, München · M. Classen, München  
W. Dölle, Tübingen · R. Gross, Köln  
J. van de Loo, Münster · G. Riecker, München  
H.-P. Schuster, Hildesheim · P.C. Scriba, München  
W. Siegenthaler, Zürich · P. von Wichert, Marburg



Springer-Verlag Berlin Heidelberg New York  
London Paris Tokyo Hong Kong Barcelona



## Copyright

Die Zeitschrift sowie alle in ihr enthaltenen einzelnen Beiträge und Abbildungen sind urheberrechtlich geschützt. Jede Verwertung, die nicht ausdrücklich vom Urheberrechtsgesetz zugelassen ist, bedarf der vorherigen schriftlichen Zustimmung des Verlags. Das gilt insbesondere für Vervielfältigungen, Bearbeitungen, Übersetzungen, Mikroverfilmungen und die Einspeicherung und Verarbeitung in elektronischen Systemen.

Fotokopien für den persönlichen und sonstigen eigenen Gebrauch dürfen nur von einzelnen Beiträgen oder Teilen daraus als Einzelkopien hergestellt werden.

Jeder Autor, der Deutscher ist oder ständig in der Bundesrepublik Deutschland lebt oder Bürger Österreichs, der Schweiz oder eines Staates der Europäischen Gemeinschaft ist, kann unter bestimmten Voraussetzungen an der Ausschüttung der Bibliotheks- und Fotokopierantiemen teilnehmen. Nähere Einzelheiten können direkt von der Verwertungsgesellschaft WORT, Abteilung Wissenschaft, Goethestraße 49, W-8000 München 2, Bundesrepublik Deutschland, eingeholt werden.

Die Wiedergabe von Gebrauchsnamen, Handelsnamen, Warenbezeichnungen usw. in dieser Zeitschrift berechtigt auch ohne besondere Kennzeichnung nicht zu der Annahme, daß solche Namen im Sinne der Warenzeichen- und Markenschutz-Gesetzgebung als frei zu betrachten wären und daher von jedermann benutzt werden dürften.

Für Angaben über Dosierungsanweisungen und Applikationsformen kann vom Verlag *keine Gewähr* übernommen werden. Derartige Angaben müssen vom jeweiligen Anwender im Einzelfall anhand anderer Literaturstellen auf ihre Richtigkeit überprüft werden.

Springer-Verlag Berlin Heidelberg New York London Paris Tokyo Hong Kong Barcelona

© Springer-Verlag Berlin Heidelberg 1990

Springer-Verlag GmbH & Co. KG, 1000 Berlin 33, Bundesrepublik Deutschland

Druck der Universitätsdruckerei H. Stürtz AG, W-8700 Würzburg, Bundesrepublik Deutschland

Printed in Germany

# Inhalt der Hefte

## Heft 1: Autoimmunerkrankungen

Redaktion: R. Gross (Köln)

- R. Gross: Einführung zum Thema 1  
R. Gross: Autoimmunerkrankungen: Ein Überblick 2  
O. Haferkamp: Allgemeine Pathologie der Autoimmunität des Menschen 9  
G. Maerker-Alzer: Autoimmunreaktionen bei rheumatischen Erkrankungen 19  
B. Maisch: Autoimmunerkrankungen des Herzens 26  
I.O. Auer: Magen-Darm-Erkrankungen mit Autoimmunmarkern 40  
H. Heimpel, A. Raghavachar: Autoimmunerkrankungen der Blutzellen und der Blutbildung 50  
R. Ziesche, H. Matthys: Immunologische Systemerkrankungen der Lunge unbekannter Ätiologie 61

### Klinische Chemie

Redaktion: W. Rick (Düsseldorf)

- R. Seitz, R. Egbring, C. Wagner, F. Dati: Thrombin-Antithrombin-III-Komplex (TAT): Ein Marker für intravasale Gerinnungsaktivierung 69

### Kasuistik

Redaktion: G. Riecker (München)

- V. Nußler, G. Jung, G. Wittmann, U. Jehn, W. Wilmanns: Arthritis nach sexueller Exposition 75  
B. Saller, K. Jacob, A. Markl, F.M. Zwiebel, D. Engelhardt, K. Mann: Rezidivierende Hochdruckkrisen und Dyspnoe nach einseitiger Adrenalectomie wegen Phäochromozytom bei einer 44jährigen Patientin: Erfolgreiche Kombinationschemotherapie beim malignen Phäochromozytom 78

### Weiterbildung

Redaktion: F. Krück (Bonn)

- P. Janetschek, U. Basler, W.P. Fritsch: Obstipation W1

## Heft 2: Erkrankungen des Ösophagus

Redaktion: M. Classen (München)

- S. Müller-Lissner, A. Klauser: Moderne Funktionsprüfungen 85  
C. Hannig, A. Wuttge-Hannig, P. Gerhardt: Beitrag der Röntgenkinematographie zur Diagnostik pharyngoösophagealer Erkrankungen 94  
J.F. Riemann: Endoskopie der Speiseröhre 106  
T. Rösch, H. Dancygier: Endoskopischer Ultraschall für Diagnostik und Staging von Ösophagustumoren 113  
W. Hameeteman, G.N.J. Tytgat: Gibt es

eine Endobrachyösophagus-Karzinom-Sequenz? 119

W. Rösch: Konservative Behandlung benignen Erkrankungen 124

J.R. Siewert, J.D. Röder, U. Fink: Fortschritte in der chirurgischen Behandlung des Plattenepithelkarzinoms der Speiseröhre 131

H. Neuhaus, F. Hagenmüller, C. Lersch, H.-J. Dittler: Fortschritte in der palliativen Therapie des Ösophaguskarzinoms 143

### Kasuistik

Redaktion: G. Riecker (München)

J. Pauletzki, D. Jüngst: Chronische Leistungsminderung und Erbrechen 1<sup>1</sup>/<sub>2</sub> Jahre nach Diagnose einer Hypothyreose (Schmidt-Syndrom) 149

G. Bauriedel, T.N. Witt, C. Meier, C. Vogelmeier, F. Heigl, G. Steinbeck: 57jährige Patientin mit Leistungsknick, proximal betonter Muskelschwäche und fleckigem Erythem 153

S. Petrasch, H.H. Wacker, M. Wehr, D. Reinwein: Zervikale Lymphadenopathie unklarer Genese 158

### Weiterbildung

Redaktion: F. Krück (Bonn)

H. Reinauer: Erhöhte Blutzuckerkonzentrationen (Hyperglykämie) W13

## Heft 3: Diabetes mellitus — therapeutische Aspekte

Redaktion: R. Landgraf (München) und P.C. Scriba (München)

P.C. Scriba: Einführung zum Thema 167

H.H. Klein, H.U. Häring: Pathogenese des Diabetes mellitus Typ II 168

C. Hasslacher, E. Ritz: Hypertonie und Diabetes mellitus 180

G. Müller-Esch: Hypoglykämie bei Diabetes mellitus: Ursachen — Folgen — Vermeidung 191

J. Nusser, R. Landgraf: Autonome Neuropathie bei Diabetes mellitus: Bedeutung in Klinik und Praxis 198

M. Toeller: Diabetesschulung 208

A. Peters, K. Piwernetz: Entwicklungen zur Entscheidungsunterstützung in der intensivierten Insulintherapie 218

R. Renner, H.J. Lüddecke: Möglichkeiten und Risiken der Insulinpumpentherapie 226

K. Lucke, H. Laqua: Die stadiengerechte Behandlung der diabetischen Retinopathie 236

### Kasuistik

Redaktion: G. Riecker (München)

H. Neumann, E.-H. Egberts, W. Lampe: Spontan reversible Anurie bei Verschlus-

ikterus mit Sepsis: hepatorenales Syndrom oder akutes Nierenversagen? 243

K. Hundegger, K. Loeschke: 28jährige Patientin mit chronischen Durchfällen, Lebererkrankung, Perikarditis und Polyarthrit. Fallbericht unter besonderer Berücksichtigung der Differentialdiagnose der Arthritis 245

### Weiterbildung

Redaktion: F. Krück (Bonn)

H. Köhler: Bakteriurie W33

## Heft 4: Pneumologie

Redaktion: W.T. Ulmer (Bochum) und P. von Wichert (Marburg)

W.T. Ulmer, P. von Wichert: Einführung zum Thema 253

C. Castillo-Höfer, R. Ferlinz: Pneumonien — Klinik und Therapie 255

W. König, W.T. Ulmer: Atemwegsobstruktion und Entzündung 262

W.T. Ulmer: Pneumokoniosen — gegenwärtiger Stand der Erkenntnisse 268

R. Ziesche, H. Matthys: Diagnostik von Pleuraergüssen 272

P. von Wichert: Dyspnoe 277

W. Pankow, F.V. Kohl, P. von Wichert: HIV-Infektion und Tuberkulose 282

### Kasuistik

Redaktion: G. Riecker (München)

G. Fischer, C. Scheurlen, A.L. Gerbes, M. Kratzer, I. Sauerbruch: Ein 61jähriger Patient mit thrombotischer Diathese und Leberfunktionsstörung 288

Th. Bosch, H. Hacker, B. Höfling, T. Löscher: Fieber, Perikard- und Pleuraerguß bei einem 27jährigen nach Thailandaufenthalt 291

M. Zwaan, J.R. Weiser, M. Otte, G. Hohlbach: Primäres Adenokarzinom des Duodenum 294

Th. Clement, H. Swars, N. Boerner, K.J. Klose, H. John, M. Warnecke, L.S. Weilemann: Die venookklusive Erkrankung der Leber — eine seltene Schwangerschaftskomplikation 297

### Weiterbildung

Redaktion: F. Krück (Bonn)

D. Pongratz, W. Müller-Felber: Muskelschmerzen W41

## Heft 5: Bildgebende Verfahren in der Kardiologie

Redaktion: G. Riecker (München)

G. Riecker: Einführung zum Thema 303

G. Autenrieth: Echokardiographie: Funktionsanalyse aus Morphologie und Dynamik 305

- C.E. Angermann: Digitale Bildverarbeitung in der Echokardiographie 313  
 R. Rienmüller: Computertomographie versus Kernspintomographie in der klinischen Diagnostik kardialer Erkrankungen 321  
 H. Botsch: Nuklearmedizinische Methoden in der kardiologischen Diagnostik 333  
 E. Henze: Der Stellenwert der Positronenemissionstomographie (PET) in der kardiologischen Diagnostik 338  
 W. Kupper, W. Bleifeld: Koronarangiographie und Ventrikulographie 341  
 R. Haberl, K. Haberl, R. Pulter, E. Kreuzer, G. Steinbeck: Mappingmethoden zur Ursprungslokalisierung tachykarder Rhythmusstörungen 350  
 D.J. Beuckelmann, R. Rienmüller, E. Erdmann: Differentialdiagnostik des thorakalen Aortenaneurysmas 356

*Kasuistik*

Redaktion: G. Riecker (München)

- C. Thomssen, M. Goebel, U. Grosser, W. Wilmanns: 80jähriger Patient mit Fieber, Oberbauchschmerzen und intrahepatischen Rundherden 362  
 C. von Ritter, H. Oertel, L. Schraudenbach, C. Kalb, D. Engelhardt: Junger Mann mit rezidivierenden Schwellungen der Hände, der Füße und des Gesichts 364

*Weiterbildung*

Redaktion: F. Krück (Bonn)

- J. Beyer, J. Schrezenmeier: Coma diabeticum W51

**Heft 6: Reise- und Tropenkrankheiten**

Redaktion: W. Siegenthaler, R. Lüthy, R. Steffen (Zürich)

- W. Siegenthaler, R. Lüthy, R. Steffen: Einführung zum Thema 371  
 R. Steffen: Einschleppung bedeutender Infektionskrankheiten und Konsequenzen für die Immunisationsprophylaxe vor Auslandsreisen 373  
 M. Dietrich: Malariaprophylaxe 378  
 J. Eckert, P. Jacquier, R. Weber: Intestinale Protozoen – neue Aspekte 386  
 G. Stüttgen: Hautveränderungen bei Tropenrückkehrern 399  
 K. Markwalder: Vergiftungen durch maritime Gifttiere 411  
 W. Höfler: Tropentauglichkeits- und Tropenrückkehruntersuchungen 417

*Kasuistik*

Redaktion: G. Riecker (München)

- Ch. Clemm, M. Wick, R. Bartl, M. Goebel, H.J. Kolb: Patientin mit Anämie, Thrombopenie und geringer Leukozytose 423  
 G. Bauriedel, K.W. Jauch, H. Rohde, W. Hartl, B. Höfling: 20jähriger Patient mit Thoraxschmerzen und Schwellung des rechten Sternoklavikulargelenkes 426

- F. Heigl, G. König, H. Hacker, E. Erdmann, B. Wiebecke: Achtzehnjährige anämische Patientin mit chronischen Bauchschmerzen, Gewichtsverlust und Amenorrhoe 429

*Weiterbildung*

Redaktion: F. Krück (Bonn)

- D. Bach, W. Grabensee: Proteinurie W65

**Heft 7: Arzneimitteltherapie**

Redaktion: W. Dölle (Tübingen)

- W. Dölle: Einführung zum Thema 437  
 W.R. Heizmann: Zur Relevanz der raschen Verfügbarkeit von mikrobiologischen Daten: Basis einer kalkulierten Antibiotikatherapie 438  
 B. Mathias, C. Piper, R. Lasek: Ziele und Grenzen der Spontanerfassung unerwünschter Arzneimittelwirkungen 448  
 B. Müller-Oerlinghausen: Die Lithiumprophylaxe affektiver Psychosen aus internistischer Sicht 456  
 R. Grohmann, L.G. Schmidt, K. Antretter, E. Rütter: Unerwünschte Wirkungen von Psychopharmaka – Ausgewählte Ergebnisse aus dem multizentrischen Zehnjahresprojekt AMÜP 468  
 F. Hartmann: Arzneimittelkommission – Erfahrungen an einem Universitätsklinikum 475

*Kasuistik*

Redaktion: G. Riecker (München)

- P. Bach, E. Janetschek, B. Kemkes, G. Steinbeck: Rezidivierende Synkopen bei dilatativer Kardiomyopathie 481  
 T. Lingenfeller, D. Overkamp, C. Zimmermann, H. Bongers, F. Hartmann, B. Jakob: Salmonellenabszeß in der Halsregion bei einem 68jährigen Patienten mit Myasthenia gravis und Thymom 485

*Weiterbildung*

Redaktion: F. Krück (Bonn)

- U.R. Jürgens: Bluthusten – Haemoptysen, Haemoptoe W71

**Heft 8: Paraneoplastische Syndrome**

Redaktion: J. van de Loo (Münster)

- J. van de Loo: Einführung zum Thema 491  
 O.A. Müller, K. von Werder: Paraneoplastische Endokrinopathien 492  
 M. Hennerici, K.V. Toyka: Paraneoplastische Syndrome am Nervensystem 499  
 J.J. Herzberg: Paraneoplastische Syndrome in der Dermatologie: Kutane Paraneoplastien 505  
 D. Pongratz, W. Müller-Felber: Paraneoplastische Myopathien 513  
 G. Silling-Engelhardt, W. Hiddemann: Paraneoplastien des hämatopoetischen Systems 520

- K.H. Zurborn, H.D. Bruhn: Paraneoplastische Hämostasestörungen 526  
 B. Würmann, J. van de Loo: Fieber, Gewichtsverlust und seltene Paraneoplastien 532

*Kasuistik*

Redaktion: G. Riecker (München)

- R. Hettich, B. Wagenknecht, M. Weinzierl, M. Weiss, G. Steinbeck: Leistungsknick, pulmonale Rundherde und Lebertumor 538  
 M. Schwaiblmair, R. Hettich, R. Bartl, G. Fruhmant: Asthma bronchiale, Eosinophilie und Vaskulitis 541

*Weiterbildung*

Redaktion: F. Krück (Bonn)

- Th. v. Arnim: Kammerendteilveränderungen im EKG W83

**Heft 9: HIV-Infektionen**

Redaktion: W. Siegenthaler, R. Lüthy, J. Jost (Zürich)

- W. Siegenthaler, R. Lüthy, J. Jost: Einführung zum Thema 551  
 R. Weber, J. Jost, R. Lüthy, W. Siegenthaler: HIV-assoziierte opportunistische Erkrankungen: Diagnostische und therapeutische Möglichkeiten in Klinik und Praxis 553  
 H.D. Pohle, B. Ruf: HIV-Infektion des Zentralnervensystems: klinische Relevanz 567  
 H. Jäger: Die integrale Betreuung des HIV-Positiven – Medizinische, psychische und psychosoziale Aspekte 575  
 W.-R. Schenke: Möglichkeiten und Grenzen der Epidemiegeseztgebung in bezug auf die Bekämpfung von AIDS 582  
 L. Gürtler, J. Eberle, L. Bader, F. Deinhart: Neue Aspekte in der HIV-Diagnostik 587  
 M. Vogt, R. Lüthy, W. Siegenthaler: Therapie und Immunprophylaxe der HIV-Infektion 593

*Kasuistik*

Redaktion: G. Riecker (München)

- A. Gerl, R. Forstpointner, A. Schallhorn, R. Munker, S. Prenninger, W. Wilmanns: Septische Temperaturen und Halsschmerzen bei einer Patientin mit Hyperthyreose 599  
 M. Kohlhäufel, J. Lorenz, P. Heinz: 33jähriger Patient mit rezidivierenden Fieberschüben und Splenomegalie nach Auslandsaufenthalt: Ein Beitrag zur Diagnostik und Therapie der Brucellosen 602  
 F. Heigl, G.R. Pape, G. Bauriedel, H. Gerbig, J. Neudert, R. Zchoval, B. Wiebecke, G. Steinbeck: 65jährige ikterische Patientin mit Gewichtsverlust, Fieber und Sicca-Syndrom 605

*Weiterbildung*

Redaktion: F. Krück (Bonn)

M. Manz, B. Lüderitz: Tachykarde Herzrhythmusstörungen W93

**Heft 10: Kardiologie**

Redaktion: G. Riecker (München)

- G. Riecker: Einführung zum Thema 615  
 S. Nees, A. Dendorfer: Der Einfluß des koronaren Mikrogefäßsystems auf den Adennukleotidstoffwechsel und daraus abgeleitete Funktionen des Herzens 617  
 C. Reithmann, K. Werdan: Regulation der  $\beta$ -Rezeptoren – Praktische Konsequenzen für die Therapie 625  
 E. Erdmann, M. Böhm, R.H.G. Schwinger, D.J. Beuckelmann: Neue Aspekte zur Pathogenese der Herzinsuffizienz 632  
 B. Reichart, H. Reichensperner: Herztransplantation – aktueller Stand und Entwicklung 641  
 B. Lüderitz, M. Manz: Nichtpharmakologische Therapie maligner Herzrhythmusstörungen 648  
 Th. von Arnim: Die stumme Myokardischämie 657  
 J. Schrader, F. Scheler: Zirkadianes Blutdruckverhalten und therapeutische Konsequenzen 662

*Kasuistik*

Redaktion: G. Riecker

- M. Neubrand, U. Spengler, T. Sauerbruch: Abdominelle Koliken, Arthralgien, petechiale Hautblutungen und Glomerulonephritis nach Aufenthalt in den Subtropen 669  
 A. Stäblein, I. Huber, W. von Scheidt: Lebensbedrohliche Synkopen bei einem 69jährigen Mann: Syndrom der überschießenden parasymphatischen Gegenregulation 672  
 Th. Weiss, C. Diehm, U. Müller-Bühl, R.

Schiffli, C. Wilhelm, G.M. Richter: Thrombose der V. cava inferior bei 20jähriger Patientin bei erniedrigter Protein-C-Aktivität 676

*Weiterbildung*

Redaktion: F. Krück (Bonn)

R. Morawa, H. Prelicz, W. Petro: Restriktive Ventilationsstörungen W105

**Heft 11: Was ist gesichert in der Therapie?**

Redaktion: W. Dölle (Tübingen)

- W. Dölle: Einführung zum Thema 679  
 R. Ziegler: Was ist gesichert in der Therapie der Osteoporose? 680  
 E. Seifried: Was ist gesichert in der fibrinolytischen Therapie tiefer venöser Thrombosen? 689  
 H. Ippen, Th. Fuchs: Was ist gesichert in der Therapie der akut intermittierenden Porphyrie? 698  
 F. Hartmann, M. Plauth: Aminosalizylate in der Behandlung der chronisch entzündlichen Darmerkrankungen 702  
 U. Leuschner: Was ist gesichert in der Therapie der primär biliären Zirrhose mit Gallensäuren? 707

*Kasuistik*

Redaktion: G. Riecker (München)

- M. Hoster, I. Bach, E. Horstmann, H. Daweke: Diabetes mellitus, Optikusatrophie und Innenohrschwerhörigkeit (Wolfram-Syndrom) bei einem 29jährigen Patienten 712  
 L. Schudrowitsch, F. Keller: Beidseitige Nierenarterienembolisation wegen therapieresistentem nephrotischem Syndrom 717  
 M. Baldus, B. Allolio, H. Brass: Suramin – ein neues Therapieprinzip in der Behandlung des metastasierten Nebennierenkarzinoms 719

*Weiterbildung*

Redaktion: F. Krück (Bonn)

H. Löllgen, W. Kottmann, U. Fahrenkrog: Synkope W113

**Heft 12: Osteologie. Teil I**

Redaktion: R. Ziegler (Heidelberg) und P.C. Scriba (München)

- W. Dölle: Einführung zum Thema 725  
 J. Pfeilschifter: Der Knochenstoffwechsel und seine Aktivitätsparameter 727  
 G. Delling, Th. Dreyer, M. Hahn, K. Röser, M. Vogel, H. Welkerling, E. Wolf: Pathomorphologie metabolischer Osteopathien – Aussagemöglichkeiten an Beckenkammopsien, Pathophysiologie und neuere Vorstellungen zur Spongiosastruktur 737  
 K. Kruse: Metabolische Osteopathien im Kindesalter 745  
 D. Thiébaud, P. Burckhardt: Tumorosteopathie und Tumorphyperkalzämie 756  
 R. Ziegler: Morbus Paget des Skelettes 763

*Kasuistik*

Redaktion: G. Riecker (München)

- M. Uppenkamp, P. Meusers, K. Donhuijsen, G. Brittinger: Benzol-assoziierte Myelofibrose im Frühstadium 769  
 R. von Hirschhausen, E. Röhrs, M. Clemens: Autoimmunhämolytische Anämie nach rezidivierenden Infektionen mit Salmonella typhimurium und E. coli 773

*Weiterbildung*

Redaktion: F. Krück (Bonn)

P. Heering, S. Schauseil, B. Grabensee: Hämaturie W125

**Buchbesprechungen**

- Assmann, G. (Hrsg.): Fettstoffwechselstörungen und koronare Herzkrankheit, Primärprävention, Diagnostik und Therapie-Leitlinien für die Praxis. (Elstermann v. Elster) 261
- Baehr von, R., Ferber, H.P., Porstmann, T. (Hrsg.): Monoklonale Antikörper. Anwendung in der Medizin. (H. Wörner) 490
- Baur, X.: Asthma bronchiale. Pathophysiologie, Diagnostik und Therapie. (O. Wieser) 367
- Beger, H.G., Büchler, M., Reisfeld, R.A., Schulz, G. (Hrsg.): Oncology and Chemo- and Hormonal Therapy. (M.E. Heim) 242
- Brachmann, J., Schömig, A. (Hrsg.): Adrenergic System and Ventricular Arrhythmias in Myocardial Infarction. (K. Donat) 546
- Brainin, M.: Risiko und Prognose des Schlaganfalls. Der Beitrag von Datenbanken. (P. Gundel) 355
- Braun, R.N., Mader, F.H., Danninger, H.: Programmierte Diagnostik in der Allgemeinmedizin. (M. Bärschneider) 701
- Breithard, G., Hombach, V. (Hrsg.): Plötzlicher Herztod. Der gefährdete Patient. (K. Donat) 8
- Brenner, W., Florian, H.-J., Stollenz, E., Valentin, H.: Arbeitsmedizin aktuell. Ein Loseblattwerk für die Praxis. (O. Jahn) 544
- Brenner, W., Florian, H.-J., Stollenz, E., Valentin, H. (Hrsg.): Arbeitsmedizin aktuell. Ein Loseblattwerk für die Praxis. Lieferung 22. (E. Fritze) 276
- Büchner, T., Schellong, G., Hiddemann, W., Ritter, J. (Hrsg.): Acute Leukemias II. Prognostic Factors and Treatment Strategies. (K.R. Geib) 678
- Cosh, J.A., Lever, J.V.: Rheumatic Diseases and the Heart. (E. Stoeber) 337
- Creutzfeldt, W. (Hrsg.): Acarbose for the Treatment of Diabetes Mellitus. (W. Höpker) 355
- Dancygier, H.: AIDS. Ein klinischer Leitfaden. (H. Brandis) 217
- Dauderer, M.: Vergiftungen. Erste-Hilfe-Maßnahmen. (K.J. Freundt) 744
- Deter, H.-C., Schüfel, W. (Hrsg.): Gruppen mit körperlich Kranken. Eine Therapie auf verschiedenen Ebenen. (U. Schendel) 93
- Deutsch, E., Kleinberger, G., Lenz, K., Lochs, H., Ritz, R., Schuster, H.-P. (Hrsg.): Hepatologische und gastroenterologische Probleme des Intensivpatienten. (R. Rossi) 531
- Dilger, J., Luft, D., Risler, T., Schmülling, R.-M. (Hrsg.): Therapieschemata. Akut- und Intensivmedizin. (J. Harenberg) 49
- Dorner, W.G.: Allergien. (G. Korb) 340
- Ehm, O.F.: Tauglichkeitsuntersuchungen bei Sporttauchern. (E. May) 162
- Ehrly, A.M.: Therapeutische Hämorheologie. (M. Ludwig) 93
- Ernst, E.: Hämorheologie. Theorie, Klinik, Therapie. (D. Brunswig) 467
- Fabel, H. (Hrsg.): Pneumologie. (I. Braun) 436
- Fehr, K., Miehle, M., Schattenkirchner, M., Tillmann, K. (Hrsg.): Rheumatologie in Praxis und Klinik. (M. Broglie) 544
- Fischer, P.-A., Baas, H., Enzensberger, W. (Hrsg.): Verhandlungen der Deutschen Gesellschaft für Neurologie 5. Gerontoneurologie. Enzephalitiden, Neurogenetik. (F. Hausbrandt) 624
- Fischer, W.: Praxis der Herzschrittmachtherapie. (B. Lüderitz) 8
- Friedberg, K.D., Rüfer, R.: Betarezeptorenblocker. (W. Appel) 332
- Gawlik, W.: Arzneimittelbild und Persönlichkeitsportrait. Konstitutionsmittel in der Homöopathie. (U. Schendel) 610
- Gemeinhardt, H. (Hrsg.): Endomykosen. Schleimhaut-, Organ- und Systemmykosen. (K. Boventer) 447
- Graham, J., Odent, M.: Zinkmangel. Wenn Ihrem Körper ein wichtiges Spurenelement fehlt. (L. Kirmse) 242
- Gunderson, C.H.: Essentials of clinical neurology. (P. Gundel) 755
- Hankemeier, U., Bowdler, I., Zech, D. (Hrsg.): Tumorschmerztherapie. (K.A. Seyfarth) 631
- Heidemann, E. (Hrsg.): Therapieschemata. Onkologie und Hämatologie. (R. Wildhack) 197
- Horster, F.A.: Schilddrüsenkrankheiten. Diagnose und Therapie in der Praxis. (L. Kirmse) 447
- Howorka, K.: Funktionelle, nahenormoglykämische Insulinsubstitution. Lehrinhalte, Praxis und Didaktik, 3. Aufl. (W. Höpker) 722
- Jäger, H. (Hrsg.): AIDS und HIV-Infektionen. Diagnostik – Klinik – Behandlung. Handbuch und Atlas für Klinik und Praxis. (L. Degen) 235
- Kaufmann, A. (Hrsg.): Moderne Medizin und Strafrecht. Ein Vademecum für Ärzte und Juristen über strafrechtliche Grundfragen ärztlicher Tätigkeitsbereiche. (E. Fritze) 267
- Klaus, D. (Hrsg.): Infektionskrankheiten. (H. Brandis) 410
- Klubbmann, R., Goebel, F.-D. (Hrsg.): Zur Klinik und Praxis der AIDS-Krankheit. (G. Vetter) 287
- Köhler, E.: Klinische Echokardiographie. (K. Straub) 235
- Krieg, M.: Endokrinologie I in Frage und Antwort. Hypothalamus, Hypophyse, Gonaden, Nebenniere, Hormonbestimmungen, Funktionstests. (K. Straub) 755
- Kühn, H.A., Schirmeister, J. (Hrsg.): Innere Medizin. Ein Lehrbuch für Studierende und Ärzte. (M. Bärschneider) 531
- Langhans, P., Schreiber, H.W., Häring, R., Reding, R., Siewert, J.R. (Hrsg.): Aktuelle Therapie des Oesophaguskarzinoms. (K. Lederbogen) 592
- Laux, G.: Tranquillizer. Möglichkeiten – Grenzen – Gefahren. (M. Broglie) 287
- Ledochowski, M.: Internistisches Notfall-Kompendium. (R. Rossi) 361
- Löllgen, H., Kottmann, W., Fahrenkrog, U.: Synkope W113
- Luban-Plozza, B., Pödlinger, W., Kröger, F.: Der psychosomatisch Kranke in der Praxis. (G. Vetter) 385
- Lutz, H.: Ultraschallfibel Innere Medizin. (K. Straub) 235
- Lygidakis, N.J., Tytgat, G.N.J. (Hrsg.): Hepatobiliary and Pancreatic Malignancies. Diagnosis, Medical and Surgical Management. (R. Singer) 467
- Masuhr, K.F.: Neurologie. (P. Gundel) 217
- Matek, W. (Hrsg.): Früherkennung und Nachsorge des Dickdarmkrebses. (K. Lederbogen) 217
- Medizinisch Pharmazeutische Studiengesellschaft e.V. (Hrsg.): Handwörterbuch des Gesundheitswesens. (U. Schendel) 162
- Meyer zum Büschenfelde, K.-H. (Hrsg.): Hepatologie in Klinik und Praxis. Grundlagen, Diagnostik und Therapie. (H. Schomerus) 701
- Moser, K., Stacher, A.: Chemotherapie maligner Erkrankungen. Leitfaden für Klinik und Praxis. (R. Wildhack) 320
- Müller, H.E.: Die Infektionserreger des Menschen. Klinik, Epidemiologie, Ökologie und Nomenklatur. (K. Boventer) 261
- Müller-Lissner, S.A., Akkermans, L.M.A. (Hrsg.): Chronische Obstipation und Stuhlinkontinenz. (P. Billmann) 436
- Nolte, D.: Asthma. Das Krankheitsbild – Der Asthmapatient – Die Therapie. (I. Braun) 340
- Norden, C., Heine, H.: Arteriosklerose und Thrombose. (H.J. Kabelitz) 367
- Nordin, B.E.C.: Osteoporose. (J.D. Ringe) 271
- Ottenjann, R., Schmitt, W. (Hrsg.): Aktuelle Gastroenterologie-Campylobacter pylori. (P. Billmann) 18
- Pennington, J.E. (Hrsg.): Respiratory Infections: Diagnosis and Management. (O. Wieser) 498
- Petro, W.: Sauerstoff-Langzeittherapie. Theorie – Methodik – Klinik. (B. Heymer) 39
- Petro, W., Konietzko, N.: Atlas der pulmonalen Funktionsdiagnostik. (O. Wieser) 744
- Primer, G.: Der Bronchialkranke. Husten, Auswurf, Atemnot. Ratschläge und Informationen für den Erkrankten und seine Angehörigen. (W. Pauly) 337
- Pritchard, M.L.: Psychological Aspects of Rheumatoid Arthritis. (Recent Research in Psychology). (W. Hartl) 537
- Queißer, W., Fiebrig, H.H. (Hrsg.): New Drugs in Oncology. (R. Wildhack) 320
- Reinhart, K., Eyrich, K. (Hrsg.): Sepsis. Eine interdisziplinäre Herausforderung. (H. Brandis) 490
- Riemann, J.F., Kori-Lindner, C. (Hrsg.): Das Problem der funktionellen Oberbauchbeschwerden. (K. Lederbogen) 410
- Roskamm, H., Reindell, H.: Herzkrankheiten. Pathophysiologie, Diagnostik, Therapie. (K. Donat) 546
- Ruhland, B.: Diabetes. (W. Höpker) 162
- Salvatore, F., Roda, A., Sacchitti, L.

- (Hrsg.): Clinical Biochemistry in Hepatobiliary Diseases. (H. Schomerus) 432
- Schaefer, U.W., Beelen, D.W.: Knochenmarktransplantation. (K.R. Geib) 398
- Schäffler, A., Braun, J., Renz, U. (Hrsg.) Klinikleitfaden, 2. Aufl. Untersuchung, Diagnostik, Therapie, Notfall. (M. Bärtschneider) 678
- Schlossberg, D. (Hrsg.): Infectious Mononucleosis. (W.D. Germer) 537
- Schmitz-Moormann, P., Thomas, C., Gebert, G., Gerok, W.: Verdauungsapparat. (K. Lederbogen) 547
- Schulte, R.-M.: Rechts- und Sozialmedizin für die ärztliche Praxis. (E. Fritze) 455
- Schuster, H.-P., Schölmerich, P., Schönborn, H., Baum, P.P. (Hrsg.): Intensivmedizin. Innere Medizin, Neurologie, Reanimation, Intoxikation. (R. Rossi) 436
- Tölle, R., Buchkremer, G.: Zigarettenrauchen, Epidemiologie, Psychologie, Pharmakologie und Therapie. (K.-L. Täschner) 549
- Twycross, R.G., Lack, S.A.: Therapie bei Krebs im Endstadium. (M.E. Heim) 242
- Ulsenheimer, K.: Arztstrafrecht in der Praxis. (Praxis der Strafverteidigung. Hrs.: J. Augstein, W. Beulke, H.-L. Schreiber, Bd. 7) (E. Fritze) 8
- Valvassori, G.E., Buckingham, R.A., Carter, B.L., Hanafee, W.N., Mafee, M.F. (Hrsg.): Head and Neck Imaging. (K.A. Seyfarth) 105
- Wackenheim, A., Badoz, A.: Computed Tomography of the Abdomen in Adults. Exercises in Radiological Diagnosis. (H. Cornelius) 49
- Wahl, R. (Hrsg.): Verhaltensmedizin. Konzepte, Anwendungsgebiete, Perspektiven. (G. Vetter) 490
- Weber, E. (Hrsg.): Taschenbuch der unerwünschten Arzneiwirkungen. Ein Nachschlagewerk für die tägliche Praxis. (W. Appel) 320
- Weill, F.S.: Ultrasound of Digestive Diseases. (J. Dressler) 722
- Wiedemann, K.H. (Hrsg.): Therapeutische Probleme bei chronischen Lebererkrankungen. (H. Schomerus) 385
- Wiesnauer, M.: Rheumatologisch-orthopädische Praxis der Homöopathie. (U. Schendel) 455
- Wrba, H. (Hrsg.): Kombinierte Tumorthherapie. Grundlagen, Möglichkeiten und Grenzen adjuvanter Methoden. (M.E. Heim) 455
- Zeitler, E., Seyferth, W.: Pros and Cons in PTA and Auxiliary Methods. (W. Hoffmeister) 93
- Addendum**  
724
- Erratum**  
367
- Fachnachrichten**  
84, 165, 251, 300, 489, 550, 609, 668, 762
- Laudatio**  
488
- Leserbriefe**  
166, 613
- Leser fragen – Experten antworten**  
82, 163, 249, 433, 547, 610, 723, 776
- Medizin aktuell**  
83, 164, 250, 301, 368, 434, 548, 611, 724, 777
- Nachruf**  
545

Internist (1990) 31:291–294 © Springer-Verlag 1990

## Fieber, Perikard- und Pleuraerguß bei einem 27jährigen nach Thailandaufenthalt

Th. Bosch<sup>1</sup>, H. Hacker<sup>1</sup>, B. Höfling<sup>1</sup> und T. Löscher<sup>2</sup>

<sup>1</sup> Medizinische Klinik I, Klinikum Großhadern und <sup>2</sup> Abteilung für Infektions- und Tropenmedizin, Ludwig-Maximilians-Universität München

### Fallbeschreibung

#### *Anamnese*

Bei dem 27jährigen Bodybuilder war seit 1987 ein neurodermisches Ekzem bekannt. 1988 wurde eine Arthroskopie sowie eine

Menishektomie am linken Kniegelenk vorgenommen. Im Januar 1989 verbrachte der Patient 3 Urlaubswochen in Thailand ohne Malariaphylaxe. Die Unterkunft bestand aus einfachen Bungalows bei einer Waldlichtung, einmal nahm der Patient an einer langen Urwaldwanderung teil. In

Thailand trat eine Episode mit Übelkeit, Erbrechen und wässrigen Diarrhöen auf, die nach einmaliger Einnahme von 200 mg Doxycyclin p.o. nach 12 h sistierten.

Drei Wochen nach seiner Rückkehr nach Deutschland stellte sich der Patient in der Nothilfe unserer Klinik vor wegen seit einer Woche bestehenden Fiebers bis 39° C, atemabhängigen Brustschmerzen, generalisierten Myalgien, Abgeschlagenheit und Kopfschmerzen.

#### *Körperlicher Untersuchungsbefund*

Adäquater Allgemeinzustand, athletischer Habitus, 173 cm bei 86 kg Körpergewicht. Bei Aufnahme 39,6° C Temperatur, Rachenring leicht gerötet; Puls 120/min, regelmäßig. Blutdruck 120/80 mmHg. An der Innenseite beider Oberschenkel leistennah minimales Ekzem. Der übrige internistische und neurologische Befund war unauffällig.





Abb. 1. Massiver linksseitiger Pleuraerguß bei interstitieller Pneumonie

### Technische Untersuchungen

**Laborwerte.** Bei Aufnahme waren pathologisch BKS 40/79 mm n.W., Leukozyten 11,9 G/l, im Differentialblutbild 71% Segmentkernige, 15% Lymphozyten, 2% Eosinophile und 12% Monozyten. Grenzwertige CK mit 80 U/l bei negativer CK-MB. Eisen mit 27 µg/dl erniedrigt. Alle übrigen Serumroutinparameter inkl. Immunologie waren unauffällig, ebenso die virologischen Untersuchungen (z.B. HIV, CMV, EBV, Echo, FSME, Coxsackie, West-Nil, Gelbfieber, Dengue, Chikungunya). Normalbefunde ergaben sich für die Serologie auf enterale In-

fektionen, Erreger atypischer Pneumonien, Lyme-Borreliose, systemische Mykosen. Negative Tuberkulosedagnostik, bis auf einmaligen Nachweis von Staph. epid. in der Blutkultur negative Blut-, Sputum- und Urinkulturen. Tropenmedizinisch Ausschluß von z.B. Leishmaniose, Amöbiasis, Malaria (multiple Blutaustriebe während Fieberschüben), Rickettsia prowazeki, mooseri und conori, jedoch positiver Proteus OXK Heteroagglutinationstiter 1:160. Im Stuhl Nachweis von multiplen Lamblienzysten.

**Pleurapunktat.** 3700 Zellen/cmm, Hämatokrit <1,0, Eiweiß 4,1 g/dl, LDH 197 U/l, Cholesterin 48 mg/dl. Zytologisch Serosadeckzellproliferation, Granulozyten, wenig Lymphozyten, keine malignen Zellen. Mikrobiologisch steril.

**EKG.** Regelmäßige Sinustachykardie 120/min, Indifferenztyp, geringe ST-Hebungen in Abl. I, II, aVL, V<sub>5-6</sub>. Im weiteren Verlauf T-Negativierungen in I, II, aVF und V<sub>3-6</sub>.

**Röntgenthorax.** Herz zeltförmig allseits über die Norm vergrößert, vereinbar mit Perikarderguß, minimaler Pleuraerguß links basal. Im weiteren Verlauf riesiger Pleuraerguß links (Abb. 1).

**CT-Thorax.** Perikarderguß, Pleuraerguß links. Streifige Verdichtungen links perihilar. Kein Rundherd, keine pathologisch vergrößerten Lymphknoten.

**Echokardiographie.** Normal große Herzhöhlen, unauffällige Klappen, Perikarderguß 2–3 cm allseits um das Herz, „swinging heart“, normale Pumpfunktion, geringe linksventrikuläre Hypertrophie (Abb. 2).

**Oberbauchsonographie.** Gering vermehrte Echodichte der Leber, grenzwertig vergrößerte Milz, sonst o.B.

**Rechtsherzkatheter mit Myokardbiopsie.** Normale Sauerstoffsättigungen, Drucke und HZV. Lichtmikroskopisch diskrete interstitielle fleckförmige Fibrose als evtl. Hinweis auf abgelaufene Entzündung. Kein Anhalt für akute oder floride Entzündung, Parasitose oder Malignom. Unauffällige Elektronenmikroskopie. Kein Hinweis auf enterovirale Infektion in der In-situ-Hybridisierung.

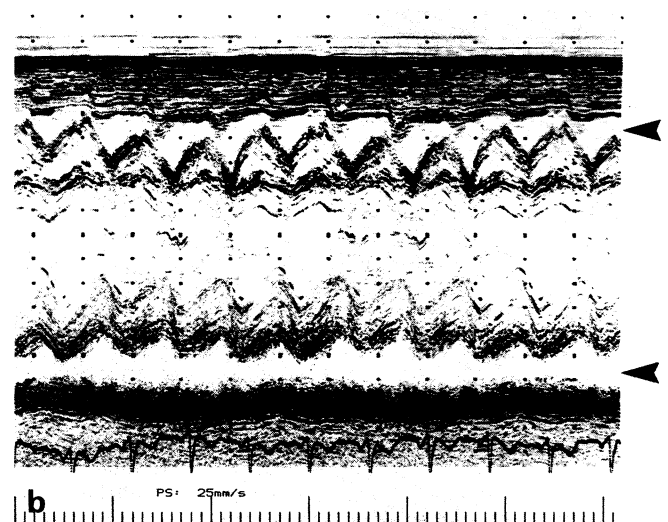
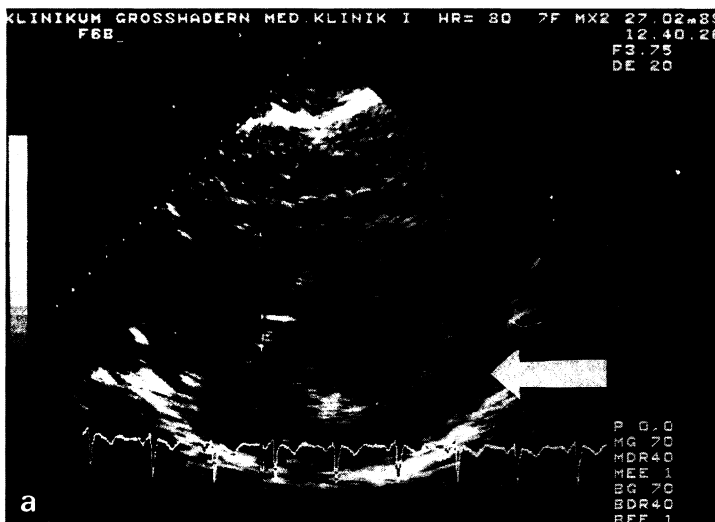### Diagnose.

Tsutsugamushi-Fieber mit Perimyokarditis, Perikarderguß und Pleuraerguß.

### Verlauf und Therapie

Nachdem sich der Patient bei Aufnahme noch in adäquatem Allgemeinzustand befunden hatte, verfiel er im weiteren Verlauf zusehends. Remittierendes Fieber bis 40° C, steigende Leukozyten bis 20 G/l, atemabhängige Thoraxschmerzen sowie eine respiratorische Insuffizienz (p<sub>a</sub>O<sub>2</sub> minimal 55 mmHg unter 4 l O<sub>2</sub> per Nasensonde)

Abb. 2. a In der echokardiographischen 2D-Darstellung von subxiphoidal Nachweis eines deutlichen, um das gesamte Herz herum reichenden Perikardergusses; b im entsprechenden M-Mode Perikarderguß als echofreier Raum prä- und retrokardial (1–2 cm), beginnendes „swinging heart“



prägten das Bild. Eine Lungenembolie konnte szintigraphisch, eine hämatologische Systemerkrankung mittels Myelotomie ausgeschlossen werden. Bei einmaligem Nachweis von Staph. epid. in der Blutkultur sowie großem einseitigen Pleuraerguß bei V.a. Pneumonie wurde breit antibiotisch behandelt (Piperacillin, Tobramycin, Flucloxacillin, Erythromycin i.v.), ohne daß die Temperaturen und die Leukozytose anhaltend gebessert wurden. Mehrfache entlastende Pleurapunktionen waren notwendig, die diagnostisch unergiebig waren. Der Patient entwickelte epigastrische Schmerzen und Durchfälle, gastroscopisch fand sich eine leichte Ösophagitis und Gastritis, koloskopisch ein unauffälliger Befund. Die bei der parasitologischen Stuhluntersuchung festgestellte Lambliasis wurde mit Metronidazol p.o. behandelt. Nach Eingang des OXK-Titers wurde über 1 Woche mit Doxycyclin 2mal 200 mg p.o. therapiert, wobei sich die Leukozytose und das Fieber zwar besserten, jedoch immer noch Temperaturzacken bis 39° C auftraten. Erst die intravenöse Gabe von Doxycyclin 2mal 200 mg/ die über 14 Tage und anschließende 4wöchige orale Rezidivprophylaxe führte zu einer prompten und anhaltenden Entfieberung sowie zur Resorption von Perikard- und Pleuraerguß. Eine zwischenzeitlich aufgetretene Lebersynthesestörung (Quick-Abfall trotz Vitamin K-Gabe bis auf 50%) besserte sich langsam. Wegen neu aufgetretener T-Negativierungen im EKG und vorübergehender, geringer Einschränkung der Pumpfunktion (Echokardiographie) wurde nach Entfieberung ein Rechtsherzkatheter mit Myokardbiopsie durchgeführt. Es zeigten sich normale Funktionsparameter, biopsisch konnte eine floride Myokarditis oder Parasitose ausgeschlossen werden. Bei Entlassung Ende März ergaben EKG, Röntgenthorax und Echokardiographie keinen pathologischen Befund, der OXK-Titer war auf 1:80 abgefallen.

## Diskussion

Tsutsugamushi-Fieber ist eine Zoonose, welche in Südostasien und Australien endemisch ist. Der Erreger, *Rickettsia tsutsugamushi* (*R. orientalis*) befällt Milbenlarven (z.B. *Leptotrombidium akamushi*), welche ihrerseits bei Nagern und Vögeln parasitieren, aber auch für den Menschen pathogen sind. Die Milbe stellt sowohl den Vektor als auch das Erregerreservoir dar; die Infektion wird einerseits durch Milbenlarvenbiß auf den Wirt, andererseits transovariell auf die Milbentochtergeneration übertragen [1, 8, 11]. Tsutsugamushi-Fieber tritt v.a. in Regionen auf, in denen die Milben besonders günstige Lebensbedingungen

vorfinden wie in sekundärer Buschvegetation nach Urwaldrodungen (daher die Bezeichnung „scrub typhus“ im englischen Schrifttum), auf Palmplantagen, an Flußufern etc. Während in Thailand und Malaysia eine hohe Durchseuchung der Bevölkerung festgestellt wurde [2, 9], tritt die Erkrankung in Europa nur bei Fernosttouristen auf; besonders gefährdet sind „Abenteuerreisende“, die z.B. im Freien campieren oder Buschwanderungen unternehmen [12].

1–3 Wochen nach Milbenlarvenbiß kann es im Prodromalstadium zu Kopfschmerzen, Fieber, Frösteln, Husten, Übelkeit, Erbrechen, Myalgien und Schluckbeschwerden kommen. Lange Zeit wurde die klassische Trias „Hautnekrose an der Bißstelle („eschar“), regionale Lymphknotenschwellung und kleinfleckiges flüchtiges Exanthem“ als pathognomonisch für Tsutsugamushi-Fieber angesehen. Durch serologische Untersuchungen konnte jedoch in einer größeren Studie gezeigt werden, daß z.B. nur 46% der Patienten eine Hautnekrose, 34% ein Exanthem entwickelten. In schweren Fällen kann es zu Enzephalitis mit Stupor, Perimyokarditis mit Perikarderguß, Herzinsuffizienz, interstitieller Pneumonie mit Pleuraerguß (55–96% der Fälle), akutem Nierenversagen, Lebersynthesestörung sowie intravasaler Gerinnung kommen [1, 4, 10].

*Pathologisch-anatomisch* liegen diesen Veränderungen eine Vaskulitis zugrunde, wobei die Rickettsien die Endothelzellen v.a. der Kapillaren befallen, was zu Endothelzellproliferation und Thrombose mit folgender ischämischer Nekrose führen kann. Häufig findet sich auch ein perivaskuläres Rundzellinfiltrat [6]. Am Herzen konnten diese Veränderungen in Autopsiestudien ebenfalls nachgewiesen werden, wobei die Myokardfibrillen meist gut erhalten und Myokardnekrosen selten sind. Häufig finden sich subepikardiale, selten auch subendokardiale petechiale Blutungen. In keinem Fall konnten eine koronare Makroangiopathie oder Herzklappenveränderungen nachgewiesen werden [6, 10]. Inwieweit kreuzreagierende antimyolemale Antikörper, die im Serum eines Patienten mit akuter Perimyokarditis bei Q-Fieber nachgewiesen werden konnten, möglicherweise im Rahmen einer sekundären Immunpathogenese auch bei Tsutsugamushi-Fieber eine Rolle spielen könnten, ist derzeit noch völlig offen [7].

*Serodiagnostisch* steht die klassische Heteroagglutinationsreaktion nach Weil-Felix gegen das Proteusantigen OXK zur Verfügung. Diese kreuzreagierenden Antikörper können etwa ab der 2. Krankheitswoche nachgewiesen werden. Dem Vorteil der einfachen technischen Durchführbarkeit dieses Tests steht seine eingeschränkte Spezifität entgegen (z.B. positiver Ausfall bei proteusbedingten Harnwegs- oder Hautinfektionen). Andererseits ist auch der Nachweis von Antikörpern gegen Tsutsugamushi-Antigene im indirekten Immunfluoreszenztest (IFT) wegen der antigenen Heterogenität von *R. tsutsugamushi* nicht unproblematisch; darüber hinaus ist einerseits dieses Verfahren derzeit nur in spezialisierten Institutionen etabliert (z.B. bei der WHO in Paris) [3], zum anderen wegen des verzögerten Eingangs der Ergebnisse als Diagnostikum in der Akutphase der Erkrankung wenig hilfreich.

*Therapeutisch* kommt v.a. Tetracyclin zum Einsatz, wobei die orale Verabreichung dieselbe Wirksamkeit haben soll wie die intravenöse Applikation [1, 8]; eine Publikation berichtet sogar über einen Therapieerfolg nach einmaliger Doxycyclingabe von 200 mg p.o. [4, 12]. Mittel der zweiten Wahl ist Chloramphenicol; auch wurde die Wirksamkeit einer Kombination von Erythromycin/Rifampicin beschrieben [12]. Bei Reisen in ein Endemiegebiet wurde die prophylaktische Einnahme von 200 mg Doxycyclin pro Woche in der Literatur empfohlen. Weiter sind Phthalsäuredibutylester enthaltende Hautschutzcremes gegen die Milbenlarven mit Erfolg eingesetzt worden [1]. Die Prognose der Erkrankung in der vorantibiotischen Ära war belastet mit letalem Ausgang in bis zu 50% der Fälle [11]; Todesursachen waren zu meist eine Enzephalitis bzw. Pneumonie. Heute können bei schneller Diagnosestellung und adäquater Therapie Todesfälle vermieden werden [4]. Auch scheinen selbst in Fällen mit ausgeprägten T-Negativierungen im EKG bei konsequenter Behandlung und verlängerter Schonungszeit während der Rekonvaleszenzphase keine wesentlichen kardiomyopathischen Residuen zu persistieren [6].

*Differentialdiagnostisch* ist bei entsprechender Klinik an die Rickettsiosen der Zeckenbiß- (Rocky-Mountain-spotted-fever-Gruppe) bzw. Fleckfiebergruppe zu denken, weiter an virale Erkrankungen, Erreger atypischer Pneumonien (v.a. *Coxiella burnetii*),

Toxoplasmose, Typhus, Meningitis und Malaria.

Bei unserem Patienten schlossen wir weiter insbesondere eine Kollagenose, Tuberkulose, einen Abszeß, ein malignes Geschehen sowie eine hämatologische Systemerkrankung aus. Letztlich ungeklärt ist das nur geringe Ansprechen unseres Patienten auf Doxycyclin oral. Einerseits wäre eine ungenügende Resorption im Magen-Darm-Trakt denkbar, andererseits wurden protrahierte Verläufe bzw. frühe Rezidive bei sehr früher, aber nicht ausreichend langer Tetracyclingabe beschrieben [1]. Der Patient hatte im Rahmen der Durchfallerkrankung bereits einmalig Doxycyclin in Thailand eingenommen.

*Zusammenfassend* handelt es sich beim Tsutsugamushi-Fieber um eine Rickettsiose; die Symptomatik, Serologie, typische Reiseanamnese in ein Endemiegebiet sowie das Ansprechen auf Tetracycline erhärten die Diagnose. Im vorliegenden Fall kam es jedoch erst durch intravenöse Applikation von Doxycyclin zu einer prompten Entfieberung des Patienten.

## Literatur

1. Brown GW (1988) Scrub typhus: pathogenesis and clinical syndrome. In: Walker DH (ed) Biology of rickettsial diseases, vol I. S. 93–100. CRC, Boca Raton, FL, pp 93–100
2. Brown GW, Shirai A, Jegathesan M, Burke DS, Twartz JC, Saunders JP, Huxsoll DL (1984) Febrile illness in Malaysia – an analysis of 1629 hospitalized patients. *Am J Trop Med Hyg* 33:311–315
3. Brown GW, Shirai A, Rogers C, Groves MG (1983) Diagnostic criteria for scrub typhus: probability values for immunofluorescent antibody and Proteus OXK agglutination titers. *Am J Trop Med Hyg* 32:1101–1107
4. Chayakul P, Panich V, Silpapoyakul K (1988) Scrub typhus pneumonitis: an entity which is frequently missed. *Q J Med* 256:595–602
5. Editorial (1988) Scrub typhus pneumonia. *Lancet* II:1062
6. Levine HD (1945) Pathologic study of 31 cases of scrub typhus fever with especial reference to the cardiovascular system. *Am Heart J* 31:314–328
7. Maisch B (1986) Rickettsial perimyocarditis – a follow-up study. *Heart Vessels* 2:55–59
8. Manson-Bahr PEC, Bell DR (1987) Scrub typhus. In: Manson's Tropical Diseases, 19th ed. Baillière Tindall, London, pp 234–240
9. Mc Donald JC, MacLean JD, Mc Dade JE (1988) Imported rickettsial disease: clinical and epidemical features. *Am J Med* 85:799–805
10. Ognibene AJ, O'Leary DS, Czarnecki SW, Flannery EP, Grove RB (1971) Myocarditis and disseminated intravascular coagulation in scrub typhus. *Am J Med Sci* 262:233–238
11. Osterhout S, Willett HP (1988) Rickettsiae. In: Joklik WK et al (eds) *Zinsser Microbiology*, 19th ed. Appleton & Lange, Norwalk, FL, pp 592–608
12. Schomerus P, Holzer E (1982) Tsutsugamushi-Fieber. *MMW* 124:133–135

Dr. Dr. Th. Bosch  
 Medizinische Klinik I  
 Klinikum Großhadern  
 Universität München  
 Marchioninistraße 15  
 D-8000 München 70