
Der Hautarzt

Zeitschrift für Dermatologie, Allergologie, Venerologie und verwandte Gebiete
Organ der Deutschen Dermatologischen Gesellschaft

4 Med. 91 374-378 + 2. Aufl.

38. Jahrgang 1987

Herausgeber und Schriftleiter

O. Braun-Falco, München
D. Petzoldt, Heidelberg (Redaktion)
U.W. Schnyder, Zürich
K. Wolff, Wien

Herausgeber

G. Burg, München
G.W. Korting, Mainz
Th. Nasemann, Hamburg
C.E. Orfanos, Berlin

G. Plewig, Düsseldorf
H. Röckl, Würzburg
E. Schöpf, Freiburg

Unter Mitarbeit von

P. Altmeyer, Bochum
I. Anton-Lamprecht, Heidelberg
G. Asboe-Hansen, Kopenhagen
B.-R. Balda, Augsburg
S. Borelli, München
G. Brehm, Ludwigshafen
E. Christophers, Kiel
J. Civatte, Paris
G. Ehlers, Berlin
H. Flegel, Rostock
E. Frenk, Lausanne
H.C. Friederich, Marburg/Lahn
P. Fritsch, Innsbruck
M. Gloor, Karlsruhe
H. Goerke, München
H. Goldschmidt, Philadelphia
M. Goos, Essen
M. Hagedorn, Darmstadt
R. Happle, Nijmegen
W.P. Herrmann, Bremen
N. Hjorth, Hellerup
K. Holubar, Wien
H. Holzmann, Frankfurt

O.P. Hornstein, Erlangen
M. Hundeiker, Münster
L. Illig, Gießen
H. Ippen, Göttingen
H. Ishikawa, Tokyo
St. Jablonska, Warschau
E.G. Jung, Mannheim
A. Kint, Gent
A. Krebs, Bern
H. Kresbach, Graz
H.W. Kreysel, Bonn
A. Luger, Wien
E. Macher, Münster
S. Marghescu, Hannover
W. Meigel, Hamburg
W. Meinhof, Aachen
J. Metz, Wiesbaden
P. Mikhailov, Sofia
G. Niebauer, Wien
S. Nishiyama, Sagamihara
J.-M. Paschoud, Lausanne
J. Petres, Kassel
J. Rácz, Budapest

R. Rajka, Oslo
G. Rassner, Tübingen
O.E. Rodermund, Ulm
S. Rösing, Heidelberg
Th. Rufli, Basel
Z. Ruszczak, Łódź
K. Salfeld, Minden
K.H. Schulz, Hamburg
A. Schulze-Dirks, Heidelberg
N. Simon, Szeged
G.K. Steigleder, Köln
G. Stüttgen, Berlin
H. Tronnier, Dortmund
H. Ueki, Kurashiki-shi
K. Uyeno, Tsukuba
S.W. Wassilew, Krefeld
G. Weber, Nürnberg
F.O. Weidner, Stuttgart
R.K. Winkelmann,
Rochester, Minn.
H.H. Wolff, Lübeck
H. Zaun, Homburg/Saar



Springer-Verlag Berlin Heidelberg New York
London Paris Tokyo

Der Hautarzt

Zeitschrift für Dermatologie, Allergologie, Venerologie und verwandte Gebiete

Begründet 1950 von A. Marchionini, Hamburg

Unter Mitarbeit von

L. Arzt, Wien · F. Bering, Köln · H. Boas, Kopenhagen · H.G. Bode, Göttingen · R.M. Bohnstedt, Gießen · W. Burckhardt, Zürich · N. Danbolt, Oslo · J. Felke, Wiesbaden · F. Flarer, Padua · C.F. Funk, Regensburg · O. Gans, Frankfurt a.M. · W.N. Goldsmith, London · A.M.H. Gray, London · Th. Grüneberg, Halle · O. Grütz, Bonn · G. Hagerman, Lund · J. Hämel, Jena · J. Hartung, Hannover · H. Haxthausen, Kopenhagen · S. Hellerström, Stockholm · G. Hopf, Hamburg · W. Jadassohn, Genf · H. Jäger, Lausanne · W. Kalkoff, Hamburg · E. Keining, Mainz · Ph. Keller, Aachen · F. Koch, Wuppertal · Fr. Kogoj, Zagreb · J. Konrad, Innsbruck · L. Kumer, Wien · E. Langer, Berlin · W. Leipold, Lübeck · K. Linser, Leipzig · H. Löhe, Berlin · A. Matras, Wien · A.M. Memmesheimer, Essen · G. Miescher, Zürich · M. Monacelli, Neapel · C. Moncorps, Münster · A. Musger, Graz · H. Nagell, Kassel · P. O'Leary, Rochester · B. Ottenstein, Boston · G. Riehl, Wien · J.H. Rille, Innsbruck · P. Robert, Bern · G.A. Rost, Berlin · St. Rothman, Chicago · A. Ruete, Marburg · Fr. Schmidt-La Baume, Mannheim · W. Schönfeld, Heidelberg · Th. Schreus, Düsseldorf · H. Schuermann, Würzburg · H.W. Siemens, Leiden · C. Sonck, Helsingfors · R.O. Stein, Wien · R. Stempel, Hornburg (Saar) · A. Stühmer, Freiburg · G. Stümpke, Hannover · M.B. Sulzberger, New York · A. Touraine, Paris · X. Vilanova, Barcelona · A. Wiedmann, Wien · V. Wucherpfennig, Münster, Berlin-Göttingen-Heidelberg, Springer.



Urheberrecht: Die Zeitschrift sowie alle in ihr enthaltenen einzelnen Beiträge und Abbildungen sind urheberrechtlich geschützt. Jede Verwertung, die nicht ausdrücklich vom Urheberrechtsgesetz zugelassen ist, bedarf der vorherigen schriftlichen Zustimmung des Verlags. Das gilt insbesondere für Vervielfältigungen, Bearbeitungen, Übersetzungen, Mikroverfilmungen und die Einspeicherung und Verarbeitung in elektronischen Systemen.

Fotokopien für den persönlichen und sonstigen eigenen Gebrauch dürfen nur von einzelnen Beiträgen oder Teilen daraus als Einzelkopien hergestellt werden.

Jeder Autor, der Deutscher ist oder ständig in der Bundesrepublik Deutschland oder Berlin (West) lebt oder Bürger Österreichs, der Schweiz oder eines Staates der Europäischen Gemeinschaft ist, kann unter bestimmten Voraussetzungen an der Ausschüttung der Bibliotheks- und Fotokopiertantiemen teilnehmen. Nähere Einzelheiten können direkt von der Verwertungsgesellschaft WORT, Abteilung Wissenschaft, Goethestr. 49, D-8000 München 2, eingeholt werden.

Die Wiedergabe von Gebrauchsnamen, Handelsnamen, Warenbezeichnungen usw. in dieser Zeitschrift berechtigt auch ohne besondere Kennzeichnung nicht zu der Annahme, daß solche Namen im Sinne der Warenzeichen- und Markenschutz-Gesetzgebung als frei zu betrachten wären und daher von jedermann benutzt werden dürften.

Für Angaben über Dosierungsanweisungen und Applikationsformen kann vom Verlag *keine Gewähr* übernommen werden. Derartige Angaben müssen vom jeweiligen Anwender im Einzelfall anhand anderer Literaturstellen auf ihre Richtigkeit überprüft werden.

Springer-Verlag Berlin Heidelberg New York London Paris Tokyo

Gesamtherstellung: Universitätsdruckerei H. Stürtz AG, D-8700 Würzburg

Printed in Germany – © Springer-Verlag Berlin Heidelberg 1987

Springer-Verlag GmbH & Co KG, D-1000 Berlin 33

I. Aktuelle Kommentare

- Bahmer, F.A., Menzel, S.: Lepratherapie heute 1
- Blank, A.A.: Haben neue nicht-invasive Untersuchungsmethoden die blutige Venendruckmessung in der Dermatophlebologie ersetzt? 385
- Garbe, C., Bertz, J., Orfanos, C.E.: Das maligne Melanom im deutschsprachigen Raum in den 80er Jahren. Erste Ergebnisse des Zentralregisters malignes Melanom der Deutschen Dermatologischen Gesellschaft in Verbindung mit dem Bundesgesundheitsamt 639
- Holzmann, H., Sollberg, S., Altmeyer, P.: Einteilung der progressiven systemischen Sklerodermie 253
- Melnik, B., Plewig, G.: Unerwünschte Knochenveränderungen unter systemischer Behandlung mit synthetischen Retinoiden 193
- Przybilla, B., Ring, J.: Sulfid-Überempfindlichkeit 445
- Rüdlinger, R., Neumann-Haefelin, D.: Zytomegalieviren und Kaposi-Sarkom 573
- Sigg, Ch., Schneider, B.V., Schnyder, U.W.: Kongenitale Nävuszellnävi der Haut – eine nomenklatorische und therapeutische Problematik 505

II. Übersichten

- Braun-Falco, O., Berthold, D., Ruzicka, Th.: Psoriasis pustulosa generalisata – Klassifikation, Klinik und Therapie. Übersicht und Erfahrungen an 18 Patienten 509
- Burg, G., Kaudewitz, P., Eckert, F.: Immunhistochemische Diagnostik in der Dermatologie S69
- Eckes, L.K.: Körperbehaarung: ein atavistisches Relikt? 125
- Glander, H.-J.: Bemerkungen zur nichthormonalen reversiblen Kontrazeption beim Mann 321
- Hanifin, J.M.: Veränderte Phosphodiesterase-Aktivität der Leukozyten bei atopischem Ekzem 258
- Hintner, H.: Anti-Keratinfilament-Autoantikörper 131
- Kohl, P.K., Petzoldt, D.: Scrotypisierung von *Neisseria gonorrhoeae* 4
- Korting, H.Ch., Fröschl, M.: Aktuelle Diagnostik wichtiger sexuell übertragener Erkrankungen: AIDS, Gonorrhoe, nichtgonorrhoeische Urethritis S43
- Krieg, Th., Hein, R., Smola, H.: Neue diagnostische Möglichkeiten bei Erkrankungen des Bindegewebes S51
- Lakomek, H.-J., Guldner, H.H., Bautz, F.A., Goerz, G., Kind, P., Mensing, H., Krüskemper, H.L.: Kernantikörper als serologische Marker der progressiv systemischen Sklerodermie (PSS) 63
- Landthaler, M., Scheidhauer, K., Moser, E.: Szintigraphische Anwendung von radioaktiv markierten Antikörpern zur Diagnostik von malignen Melanomen S76
- Meurer, M., Bieber, Th.: Immunhistologische und serologische Diagnostik von Autoimmunerkrankungen der Haut S59
- Przybilla, B.: Phototestungen bei Lichtdermatosen S23
- Ring, J.: Diagnostik von Arzneimittel-bedingten Unverträglichkeitsreaktionen S16
- Ring, J., Braun-Falco, O.: Allergie-Diät: Verfahren zur Diagnostik und Therapie von Nahrungsmittel-Allergien und -Pseudo-Allergien 198
- Roelandts, R.: Kanzerogene Risiken der Phototherapie und der Photochemotherapie 388
- Ruzicka, Th.: Diagnostik von Nahrungsmittelallergien S10
- Schill, W.-B., Töpfer-Petersen, E.: Fortschritte in der andrologischen Diagnostik S4
- Stingl, P.: Onchocerciasis. Übertragung – Klinik – Diagnose – Behandlung – Immunverhältnisse 709
- Wolf, Ch., Partsch, H.: Angiodysplasien der Extremitäten 645
- Azambuja, R., Proença, N.G., Cardoso, W.V.: Ulerythema ophryogenes und Folliculitis ulerythematosia reticulata 411
- Bayard, W., Hunziker, Th., Krebs, A., Speiser, P., Joshi, R.: Perorale Langzeitbehandlung der Psoriasis mit Fumarsäurederivaten 279
- Bork, K., Stender, E., Schmidt, D., Berzas, C., Rochels, R.: Familiäre kongenitale Hypotrichose mit „unkämmbaren Haaren“, Retina-Pigmentblattdystrophie, juveniler Katarakt und Brachymetakarpiе: eine weitere Entität aus der Gruppe der ektodermalen Dysplasien 342
- Bratzke, B., Stadler, R., Eichhorn, R., Orfanos, C.E.: Disseminiertes mukokutanе Kaposi-Sarkom bei AIDS. Klinische und therapeutische Erfahrungen an 13 Patienten 286
- Brock, F.E., Hesse, G.: Rekanalisierende Katheterbehandlung bei arterio-venösen Ulcera crurum 142
- Brunner, F., Hafner, R., Giovanoli, R., Zala, L., Hunziker, Th., Krebs, A.: Entfernung von Tätowierungen mit dem Nd:YAG-Laser 610
- Dammert, K., Kallioinen, M.: Das desmoplastische Trichoepitheliom. Klinik, Histologie und Differentialdiagnose 603
- Duschet, P., Schwarz, Th., Gschnait, F.: Keratosis lichenoides chronica 678
- Eckes, L.K.: Die Gesichtsbehaarung im Kontext der Biologie 224
- Elsner, P., Hartmann, A.A., Wecker, I.: Condylomata-acuminata-assoziierte STD-Infektionen der Urethra des Mannes. Eine vergleichende epidemiologische Studie 26
- Frosch, P.J., Raulin, Ch.: Kontaktallergie auf Bufexamac 331
- Frosch, P.J., Weickel, R.: Kontaktallergie auf das Konservierungsmittel Bronopol 267
- Frosch, P.J., Born, C.M., Schütz, R.: Kontaktallergien auf Gummi-, Operations- und Vinylhandschuhe 210
- Gall, H.: Diagnostik der Varikozele mit der bidirektionalen Dopplersonographie. Ein Beitrag zur Pathogenese der Varikozele 271
- Gall, H., Bähren, W., Scherb, W., Stief, Ch., Gallwitz, A.: Diagnostik der vaskulären Impotenz: Vergleich von Doppler-Sonographie und Arteriographie 716
- Grouls, V.: Tricholemmale Keratose und tricholemmales Karzinom 335
- Haneke, E.: Verweildauer von Ketoconazol in der Haut nach oraler Behandlung 93
- Hoede, N., Korting, G.W.: Hoch ausdifferenziertes Plattenepithelkarzinom der Schulterregion mit frühzeitigem perineuralem Tiefenwachstum 88
- Hohl, D.M., Mutsuhashi, Y.: Pemphigus vulgaris mit Oesophagus-Beteiligung. Fallbericht und Literaturübersicht 536
- Holzmann, H.P., Meurer, M., Braun-Falco, O.: Aussagekraft des 19S-IgM-FTA-ABS-Tests für Diagnostik und Therapie der Syphilis. Eigene Erfahrungen und Anmerkungen zur Methodik 76
- Imai, S., Takeuchi, S., Mashiko, T.: Jahreszeitliche Änderungen im Verlauf des atopischen Ekzems 599
- Kaufmann, S., Altmeyer, P.: Rezidivierendes Angioödem mit eosinophiler Dermatitis – Minusvariante des Hypereosinophilesyndroms 206
- Korting, H.Ch., Abeck, D., Schmoeckel, Ch.: Vergleichende Bewertung des Herpes-Virus-Nachweises mittels fluoreszenzmarkierter monoklonaler Antikörper und elektronenmikroskopischer Negativkontrasttechnik bei dermato-venerologischen Erkrankungen. Ergebnisse einer Pilotstudie an 30 Patienten 723
- Krause, K.-H., Flemming, M., Scheglmann, K.: Alopezie bei der Meralgia paraesthetica 474
- Kuhn, A., Mahrle, G., Grünwald, E., Steigleder, G.K.: Immunhistologische Differentialdiagnostik von Hauttumoren an routinemäßig eingebetteten Paraffinschnitten 70
- Landthaler, M., Haina, D., Seipp, W., Brunner, R., Seipp, V., Hohenleutner, U., Waidelich, W., Braun-Falco, O.: Zur Behandlung von Naevi flammei mit dem Argon-Laser 652
- Lindmaier, A., Lindemayr, H., Schmidt, J.B.: Kopfschuppen – ein atopisches Stigma? 138
- Ludwig, E.: Pili canaliculi, eine Art von unkämmbaren Haaren 727

III. Originalarbeiten

- Altmeyer, P., Holzmann, H., Buhles, N., Hör, G.: Die Skelettszintigraphie bei Erkrankungen des psoriatischen Formenkreises. Eine Studie an 182 Patienten 664

- Marsch, W.Ch.: Das Stewart-Treves-Syndrom: ein Hämangiosarkom bei chronischem Lymphödem. Ultrastrukturelle Analyse differenter klinischer Entwicklungsstadien 82
- Maucher, O.M., Faber, M., Knipper, H., Kirchner, S., Schöpf, E.: Kortikoidallergie 577
- Mayerhausen, W., Remy, W.: Testung der zellulären Immunreaktivität bei Melanompatienten mit Diphenylcyclopropenon (DPCP) im Vergleich mit Dinitrochlorobenzol (DNCB) 449
- Mende, B., Kreysel, H.W.: Hypotrichosis congenita hereditaria Marie Unna mit Ehlers-Danlos-Syndrom und Atopie 532
- Mittag, H., Knecht, J., Arnold, R., Hüttich, Ch., Rupec, M.: Zur Frage der Argyrie. Eine klinische, analytisch-chemische und mikromorphologische Untersuchung 670
- Nasemann, Th., Mayr, A., Schaeg, G., Kimmig, W., Mahnel, H.: Infektion eines Mädchens mit Kuhpockenvirus 414
- Nasemann, Th., Mayr, A., Schaeg, G., Kimmig, W., Mahnel, H.: Erratum 572
- Neubert, U.: Fortschritte in der Diagnostik des Erythema migrans, der Lymphadenosis cutis benigna und der Acrodermatitis chronica atrophicans S34
- Nishio, K.†: Adult T-cell leukemia – durch Retrovirus bedingte T-Zell-Leukämie bei dermatologischen Patienten. Klinische, histologische und epidemiologische Untersuchungen 404
- Ochsendorf, F.R., Schöfer, H., Milbradt, R.: Pemphigus erythematous – Nachweis von Anti-DNA-Antikörpern 400
- Oppolzer, G., Schwarz, Th., Duschet, P., Brenner, W., Gschnait, F.: M. Dowling-Degos: frustraner Therapieversuch mit Retinoiden 615
- Panizzon, R., Mitsuhashi, Y., Schnyder, U.W.: Das Syringom der Vulva 607
- Pokorný, M., Vaňek, J., Pavcová, Š.: Multiple kapillare Aneurysmen 541
- Przybilla, B., Ring, J., Schwab, U., Galosi, A., Dorn, M., Braun-Falco, O.: Photosensibilisierende Eigenschaften nichtsteroidaler Antirheumatika im Photopatch-Test 18
- Ranft, J., Lammersen, T., Heidrich, H.: Vitalkapillarmikroskopische und mit dem Augenspiegel erhobene Befunde bei der progressiven systemischen Sklerodermie 467
- Rappersberger, K., Wolff-Schreiner, E., Konrad, K., Wolff, K.: Das Glukagonom-Syndrom 589
- Rassner, G., Steinert, M., Bercher, M., Rodermund, O.-E., Henning, D., Mey, T., Heinzel, M.: Untersuchungen zur chronisch-systemischen Toxizität einer oralen Photochemotherapie mit 8-Methoxypsoralen und UVA 10
- Reber, Th., Wolters, Th., Goos, M.: Goltz-Gorlin-Syndrom bei einem Mann 218
- Roduner, J., Haudenschild-Falb, E., Kunz, E., Hunziker, Th., Krebs, A.: Perorale Nickelprovokation bei nichtdyhidrosiformem und dyhidrosiformem Nিকেlekzem 262
- Šalamon, T., Halepović, E., Berberović, L., Nikulin, A., Lazović-Tepavac, O., Čerkez, A., Bašić, V.: Epidermodysplasia verruciformis-ähnliche Genodermatose mit Veränderungen der Nägel 525
- Schill, W.-B., Reiter, F., Korting, H.Ch., Schweikert, H.-U.: Langzeittherapie der Oligozoospermie mit dem Aromatasehemmer Testolaktan 395
- Schmidt, J.B., Spona, J.: Ein wirksames topisches Antiandrogen – 17 α -Propylmesterolon – bei Akne 470
- Schmidt, K.-U., Mensing, H.: Kapillarmikroskopie bei Bindegeweberkrankungen 327
- Schmoekkel, Ch., Hocheneder, R.: Beurteilung der ultrastrukturellen Schnelldiagnostik mittels Negativkontrastierung von Herpesvirenerkrankungen aus Hautläsionen S29
- Smolle, J., Kaudewitz, P., Aberer, E., Torne, R., Burg, G., Kerl, H.: Immunhistochemische Klassifizierung von kutanen Lymphomen und Pseudolymphomen 461
- Sollberg, S., Holzmann, H., Marsch, W.Ch., Altmeyer, P., Hör, G.: Urticaria pigmentosa – eine obligate Systemerkrankung? Nuklearmedizinische Untersuchungsergebnisse und ihre ätiopathogenetische Deutung 583
- Stadler, R., Bratzke, B., Orfanos, C.E.: Therapeutischer Einsatz von α -Interferon bei metastasierendem malignem Melanom, disseminiertem Kaposi-Sarkom und schwerem Morbus Behçet 453
- Stingl, P.: Hautkrankheiten in Sierra Leone 146
- Strasser, W., Wokalek, H., Vanscheidt, W., Schöpf, E.: B-Scan-Ultraschall in der Dermatologie 660
- Wätzig, V., Jablonská, S.: HPV-20-induzierte Epidermodysplasia verruciformis 521

IV. Kurzberichte

- Bieber, Th., Ruzicka, Th., Burg, G.: Erosive pustulöse Dermatitis des Kapillitiums 687
- Böckers, M., Bork, K.: Multiple gleichzeitige Hämatome der Finger- und Zehennägel mit nachfolgender Onychomadesis bei Pemphigus vulgaris 477
- Bork, K.: Psoriasis und bullöses Pemphigoid 348
- Bork, K., Honomichl, K., Hoede, N.: Flohbisse durch *Archaeopsylla erinacei*, den Igelfloh 690
- Bratzke, B., Albrecht, G., Orfanos, C.E.: Hautreaktion auf Dithranol und ihre Beeinflussung durch Teerzusatz (LCD) 356
- Dietschi, R., Wüthrich, B.: „Aquarium“-Allergie: Asthma bronchiale durch polyvalente Sensibilisierung auf verschiedene Fischfutter-Bestandteile 160
- Elsner, P., Hartmann, A.A.: Septische Komplikation akzidenteller artifizierlicher Hautabszesse bei einem Patienten mit Polytoxikomanie 736
- Fischer, H., Häberle, M., Hornstein, O.P.: Passagere Visusminderung durch Scandicain und Arterenol-Zusatz bei Basaliom-Exzision am Nasenflügel 544
- Hagedorn, M., Bauknecht, Th., Rußwurm, R.: Torre-Muir-Syndrom 683
- Höning-Gerhold, I., Krause, W., Aumüller, G.: Immotile-ciliac-Syndrom 738
- Hunziker, Th., Haudenschild-Falb, E., Schmidli, J., Krebs, A.: „Aqua-SUP“ bei chronischen palmoplantaren Dermatosen 165
- Kaufmann, R., Vranes, M., Landes, E.: Diffuse (präsenile) Talgdrüsenhyperplasie, eine neue Entität? Erfolgreiche Behandlung mit 13-cis-Retinsäure 31
- Kind, P., Goerz, G., Gleichmann, E., Plewig, G.: Penicillamininduzierter Pemphigus 548
- Kolde, G., Happle, R.: Cutis marmorata teleangiectatica congenita (Van-Lohuizen-Syndrom) 101
- Kremsner, P., Lang, I., Kollarithsch, H.: Erfolgreiche Behandlung einer antimonresistenten Aleppobeule 733
- Laissue, J.A., Russi, C., Altermatt, H.J., Truniger, B.: Generalisierte Melanose von Makro- und Mikrophagen bei metastasierendem Melanom 232
- Mittelbach, F., Stüttgen, G.: Rezidivierendes Exanthem bei Kryofibrinogenämie 352
- Nödl, F.: Kutane Muzinose 235
- Roupe, G.: Kutane extramedulläre Hämatopoese bei Myelofibrose 230
- Schuller-Petrović, S., Mainitz, M., Böhler-Sommeregger, K.: Tunngiasis – eine immer häufigere Urlaubsdermatose 162
- Schurig, V., Krieg, Th., Landthaler, M., Braun-Falco, O.: Epidermolysis bullosa hereditaria dystrophica (Hallopeau-Siemens). Fallbericht und Therapieversuch mit (+)-Cyanidanol-3 bei drei Patienten 619
- Skierlo, P., Heise, H. Testosteronpropionat-Salbe – ein Therapieversuch beim Lichen sclerosus et atrophicus 295
- Stadler, R., Bratzke, B., Baumann, I.: Morbus Behçet und exogenes Interferon. Erfolgreicher Behandlungsversuch mit rekombiniertem α -A-IFN 97
- Tholen, S., Lubach, D.: Mundschleimhautveränderungen bei Psoriasis pustulosa generalisata 419
- Waldermann, F., Maucher, O.M., Buck, A., Goertler, E.: Fistelnde Pyodermie durch *Serratia liquefaciens* 36
- Walzer, L.R., Zöch, G., Piza-Katzer, H.: Fingererhaltende Operation bei Plattenepithelkarzinom des rechten Daumens. Ein Fallbericht 298
- Wolff, H.H., Kutzner, H.: Das adamantinoide Basaliom 155
- Zaun, H., Payeur, M., Stenger, D.: Brachyonychie unterschiedlichen Typs bei Mutter und Tochter 104

V. Aktuelle Kurzmitteilungen

- Frosch, P.J., Schulze-Dirks, A.: Kontaktallergie auf Kathon CG 422

- Haas, N., Stüttgen, G.: Gesichtsbefall bei der Skabies des Säuglings 622
- Landthaler, M., Braun-Falco, O.: Adjuvante Therapie von Melanompatienten mit Gamma-Interferon 479
- Lenhard, B., Näher, H., Petzoldt, D.: Periproktale und anorektale Entzündungszustände bei HIV-Infektionen 361
- Müller, R., Naumann, E., Detmar, M., Orfanos, C.E.: Stabilität von Cignolin (Dithranol) in teerhaltigen Salben mit und ohne Salicylsäurezusatz. Oxidation in Danthron und Dithranoldimer 107

VI. Geschichte der Dermatologie

- Barth, J.: Johann Wilhelm Ritter (1776–1810) und die Entdeckung der UV-Strahlung vor 185 Jahren 301
- Racz, I.: Moritz Kaposi: Wieder aktuell 168
- Schnalke, Th.: Die Hannoverschen Kunststoffmoulagene. Eine einzigartige Sammlung dermatologischer Lehrmodelle 740
- Schnalke, Th., Beck, H.G., Lechner, W.: Die Moulagene der Universitäts-Hautklinik Würzburg als Beispiel einer deutschen Sammlung – Geschichtliche Entwicklung und didaktischer Wert 426
- Scholz, A., Sebastian, G.: Autographen aus der Bibliothek Albert Neissers 364

VII. Farbbildkasuistiken

- Aberer, E., Gebhart, W., Mainitz, M., Pollak, A., Reichel, G., Scheibenreiter, S.: Die Schweißdrüsen beim Pseudohypoadosteronismus 484
- Bojanovsky, A., Weiß, J.: Die lymphangitische Sporotrichose 112
- Brünger, A.: Hautsarkoidose unter dem Bild einer Necrobiosis lipoidica 238
- Brünger, A.: Erratum 504
- Gerharz, M., Stadler, R.: Pemphigus vegetans vom Typ Hallopeau. Nachweis von Pemphigus-Antikörpern in der direkten und indirekten Immunfluoreszenz 371
- Hutterer, J., Konrad, K., Tappeiner, G.: Südafrikanisches Zeckenbissfieber 172
- Kolde, G., Vakilzadeh, F.: Der pigmentierte Spindelzellentumor 743
- Küster, W.: Piebaldismus 481
- Lang, M.H., Wehrenberg, O.: Erythema exsudativum multiforme bei Rickettsiose 432
- Ortel, B., Diem, E., Rappersberger, K., Konrad, K., Groh, V.: Lymphomatoide Granulomatose 624
- Schoel, J., Voigtländer, V.: Zeckenbissfieber 170
- Stiefel, A.: Juvenile IgA-lineäre Dermatose 693
- Szekeres, E.: Segmentale Pigmentanomalie mit neurologischen Störungen 555
- Thiel, W., Plog, B., Schreiber, G., Wollina, U.: Paraneoplastische Akrokeratose (Bazex-Syndrom) 304
- Vakilzadeh, F.: Haarscheidenakanthom 40
- Wolf, R., Krakowski, A.: Scabies norvegica. Bericht über zwei Fälle 430
- Zala, L., Hunziker, Th., Krebs, A.: Florfliegenlarven (Chrysopidae) als akzidentelle Ektoparasiten des Menschen 553

VIII. Berichte und Briefe an die Herausgeber

- Ackerman, A.B.: Schlußwort zu Borelli, S. 43
- Bauer, R.: Schlußwort zu Küster, W. et al. und Wollina, U. 562
- Becker, S.: Psychosoziale Aspekte bei AIDS 115
- Borelli, S.: Stellungnahme zur Arbeit von A.B. Ackerman: Das maligne Melanom in situ: Das flache, heilbare Stadium des malignen Melanoms. *Hautarzt* (1985) 36:317–319 43
- Götz, H.: Verleihung der Schönlein-Plakette anlässlich der 19. Wissenschaftlichen Tagung der Deutschsprachigen Mykologischen Gesellschaft am 10./13. Oktober 1985 in Würzburg an Prof. Dr. Heinz Seeliger 45
- Guldenschuh, I., Niemeyer, G.: Zur Früherfassung von Netzhautschäden durch Chloroquin und Hydroxychloroquin als Antirheumatika 313
- Hartmann, A.A., Büttner, M.: Schlußwort zu Nasemann, Th. 435

- Hollander, A.†: Persönliche Erinnerungen an frühere internationale Kongresse der Dermatologie (1930–1982) 308
- Hunziker, Th.: Schlußwort zu Kövory, P.M. 560
- Huschka, U.: Stellungnahme zur Arbeit von Ch. Wolf und E. Diem: Kontinuierliche Sympathikusblockade bei Erfrierungen der Extremitäten. *Hautarzt* (1985) 36:688–690 241
- Jung, E.G.: Fortbildungstagung der Dermatologischen Universitätsklinik Erlangen, 18. Januar 1986 437
- Kövory, P.M.: Stellungnahme zur Arbeit von Th. Hunziker, Th. Berther, L. Zala und A. Krebs: Erworbene Cutis laxa (Elastolysis generalisata). *Hautarzt* (1986) 37:463–466 560
- Küster, W., Kind, P., Hölzle, E. (1. Stellungnahme), Wollina, U. (2. Stellungnahme): Stellungnahmen zur Arbeit von U. Richarz, J. Hübner, A. Schmeel und R. Bauer: Striärer Lupus erythematoses im Verlauf der Blaschko-Linien. *Hautarzt* (1986) 37:335–337 561
- Luderschmidt, Ch., Helm, U.K.: Stellungnahme zur Arbeit von H. de Keyser, M.-L. Geerts, F. Colardyn und J. de Bersaques: Hautschäden durch Einwirkung von Stickstoffdioxid. *Hautarzt* (1986) 37:467–471 und Erratum *Hautarzt* (1986) 37:582 696
- Metzner, H.H.: Stellungnahme zur Arbeit von R.H. Wölbling, H. Schöfer, R. Milbradt: Die Behandlung der seborrhoeischen Dermatitis mit niedrig konzentriertem Dithranol. *Hautarzt* (1985) 36:529–530 488
- Nasemann, Th.: Stellungnahme zur Arbeit von A.A. Hartmann, M. Büttner, F. Stanka und P. Elsner: Sero- und Immunodiagnostik bei Parapoxvirus-Infektion des Menschen. Melkerknoten, Ecthyma contagiosum-Kontaktinfektion. *Hautarzt* (1985) 36:663–669 435
- Petzoldt, D., Vogt, H.-J.: Stellungnahme der Deutschen Gesellschaft zur Bekämpfung der Geschlechtskrankheiten e.V. zur HIV-Infektion 559
- Pflugshaupt, Ch.: Freigabe hydrokortisonhaltiger Topika für den OTC-Markt? 629
- Schmoekel, Ch.: 7. Internationales Dermatopathologie-Kolloquium, 23.–25. Mai 1986 in Graz 746
- Spector, M.: Symposium Physiologische und praktische Aspekte der Wundheilung, 17.–18. Mai 1985 in Freiburg 47
- Tangl, J.: Tachyphylaxie – vernachlässigter Effekt? 175
- Wölbling, R.H., Milbradt, R.: Schlußwort zu Metzner, H.-H. 488

IX. Münchener Gastvorträge

- Farber, E.M.: Der natürliche Verlauf der Psoriasis vom Säuglings- zum Erwachsenenalter 53
- Macher, E.: Das maligne Melanom als Krebsmodell 489

X. Verhandlungen dermatologischer Gesellschaften

- Burg, G.: Münchener Dermatologische Gesellschaft e.V. Wissenschaftliche Sitzung vom 30. Oktober 1985 375
- Burg, G.: Münchener Dermatologische Gesellschaft e.V. Außerordentliche Sitzung vom 29. Januar 1986 495
- Burg, G.: Münchener Dermatologische Gesellschaft e.V. Wissenschaftliche Sitzung vom 14. Mai 1986 747
- Goerz, G.: Symposium: Differentiation of Fibroblasts – Implication for Experimental and Clinical Dermatology, Schloß Ringberg der Max-Planck-Gesellschaft, 19.–22. März 1986 566
- Grosshans, E.: XVIII. Kongreß der Vereinigung der französisch-sprechenden Dermatologen und Syphilologen, 17.–20. Februar 1986 in Dakar 438
- Hauser, C.: Gemeinsame wissenschaftliche Tagung der European Society for Dermatological Research und der Society for Investigative Dermatology, 22.–25. Juni 1986 in Genf 563
- Hintner, H.: Österreichische Gesellschaft für Dermatologie und Venerologie. Wissenschaftliche Jahressitzung am 15. Juni 1985 in Innsbruck 176
- Hintner, H.: Gemeinschaftstreffen der Österreichischen Gesellschaft für Dermatologie und Venerologie mit der International Society of Dermatology, 18. und 19. Oktober 1985 in Wien 243

- Hintner, H.: Österreichische Gesellschaft für Dermatologie und Venerologie. Wissenschaftliche Jahressitzung am 7. Juni 1986 auf Burg Lockenhaus 698
- Itin, P.: Frühjahrskolloquium der Schweizerischen Gesellschaft für Dermatologie und Venerologie, 30.–31. Mai 1986 in Glarus 496
- Klein, G.: Münchener Dermatologische Gesellschaft e.V. Wissenschaftliche Sitzung vom 22. Mai 1985 in Innsbruck 49
- Paschoud, J.-M.: 67. Jahresversammlung der Schweizerischen Gesellschaft für Dermatologie und Venerologie, 18. und 19. Oktober 1985 in Zürich 118
- Paschoud, J.-M.: 68. Jahresversammlung der Schweizerischen Gesellschaft für Dermatologie und Venerologie, 24. und 25. Oktober 1986 in Basel 750

XI. Anfragen aus der Praxis

- Burg, G.: Pathogenese von Pseudolymphomen 440
- Ernst, G.: Eosin gelblich – Eosin bläulich 247
- Gloor, M. (1. Antwort), Hartmann, A.A. (2. Antwort): Wirkung von Tensiden bei Acne vulgaris 702
- Holzmann, H.: Diagnose der Psoriasis arthropathica 440
- Illig, L.: Kontrazeption nach Melanom 57
- Krause, W.: Gibt es eine Kontaktallergie auf männlichen Samen? 753
- Krieg, Th.: Differentialdiagnose zwischen Epidermolysis bullosa acquisita und bullösem Pemphigoid 754
- Landthaler, M.: Behandlung von Keloiden 631
- Meinhof, W.: Behandlungsbedürftigkeit einer intestinalen Candidamykose 753
- Menné, T.: Häufigkeit von Atopie und Kontaktdermatitis in Industrieländern 498
- Narr, H.: Einverständnis bei HIV-Tests 568
- Nasemann, Th.: Behandlung des Herpes simplex recidivans 498
- Neubert, U.: Erythema migrans in der Gravidität 182
- Plewig, G.: Pathogenese geschlossener Komedonen 121
- Proppe, A.: Erstbeschreibung der Okklusivtherapie 57
- Rieger, H.-J.: Aufklärungspflicht des Arztes gegenüber HIV-gefährdeten Ehepartnern 702
- Röckl, H.: Differentialdiagnose zyklusabhängiger perioraler Veränderungen 247
- Rüdiger, W.: Ätiologie der Polyposis nasi 182
- Schmoeckel, Ch.: Pathogenese und Therapie des Halo-Nävus 441
- Schütte, B.: Folgen des einseitigen Hodenhochstandes 121
- Voigtländer, V.: Klone und monoklonale Antikörper? 314
- Wassilew, S.: Herpes genitalis und Aborte 314
- Weber, E.: Einfluß von Antibiotika auf Sexualhormone 380
- Wüthrich, B.: Chronische Urtikaria durch Azulfidine? 569
- Zaun, H.: Therapie des Hirsutismus 497

XII. Jubilare

- Braun-Falco, O.: Jean Civatte zum 65. Geburtstag 184
- Horáček, J.: Eugen Hegyi zum 70. Geburtstag 315
- Nikolowski, W.: Hugo Constantin Friederich zum 65. Geburtstag 381
- Wagner, G.: Kenichi Uyeno zum 60. Geburtstag 632

XIII. In memoriam

- Baer, R.L.: Alfred Hollander 1899–1986 58
- Civatte, J.: Robert Degos 1904–1987 633
- Hulsebosch, H.J., Joost, Th. van: Westerhof, W.: Rudi H. Cormane 1925–1987 499
- Stüttgen, G.: Aloys Greither 1914–1986 186
- Tsambaos, D.: Ioannis Capetanakis 1913–1987 635

XIV. Buchbesprechungen

- Altmeyer, P., Holzmann, H.: Lexikon der Dermatologie 188
- Bahmer, F.A.: Tropische Hautkrankheiten 248

- Bereiter-Hahn, J., Matoltsy, A.G., Richards, K.S.: Biology of the Integument, Vol. 2: Vertebrates 316
- Bork, K., Bräuninger, W.: Erkennung und Behandlung häufiger Hautkrankheiten 500
- Bruinsma, W.: A Guide to Drug Eruptions. The File of Side Effects of the Skin 704
- Chang, K.-P., Bray, R.S.: Leishmaniasis 59
- Clayton, Y., Midgley, G.: Mykologie 500
- Eberbach, W.: Rechtsprobleme der HTLV-III-Infektion (AIDS) 500
- Elder, D.E.: Pigment Cell, Vol. 8: Pathobiology of Malignant Melanoma 636
- Farthing, Ch., Braun, S.E., Staughton, R.C.D., Cream, J.J., Mühlemann, M.: AIDS – Erworbenes Immundefekt-Syndrom. Ein Farbatlas 248
- Fitzpatrick, T.B., Eisen, A.Z., Wolff, K., Freedberg, I.M., Austen, K.F.: Dermatology in General Medicine, 3rd edn. 316
- Forslind, B., Ward Kischer, C., Roomans, G.M.: The Integument. Scanning Electron Microscopy in Skin Biology 59
- Gall, F.P., Hermanek, P., Tonak, J. (Hrsg.): Die Praxis der Chirurgie: Praktische Onkologie 316
- Gallagher, R.P. (Ed.): Recent Results in Cancer Research. Epidemiology of Malignant Melanoma 248
- Goebel, F.D., Gauweiler, P.: AIDS Aktuell 248
- Gottlob, R., May, R.: Venous Valves 59
- Greiter, F. (Hrsg.): Aktuelle Technologien in der Kosmetik 704
- Groot, A.C. de: Patch Testing – Test Concentrations and Vehicles for 2800 Allergens 188
- Huhn, D. (Hrsg.): Zytostatikatherapie maligner Erkrankungen 500
- Klein, E.: Acquired Immunodeficiency Syndrome (Progress in Allergy, Vol. 37) 188
- Korting, H.Ch.: Cephalosporin-Therapie der Gonorrhoe 704
- Lüth, P.: Hat Gottfried Benn den Ärzten heute noch etwas zu sagen? 249
- Marks, R., Plewig, G. (Eds.): Skin Models 188
- May, S.R., Dogo, G.: Care of the Burn Wound 189
- Meneghini, C.L., Bonifazi, E.: Atlas pädiatrischer Hautkrankheiten 704
- Pariser, D.M., Caserio, R.J., Eaglstein, W.H.: Techniques for Diagnosing Skin and Hair Disease, 2nd edn. 705
- Prange, H.: Neurosyphilis 705
- Reiss, J.: Schimmelpilze. Lebensweise, Nutzen, Schaden, Bekämpfung 317
- Riccardi, V.M., Eichner, J.E.: Neurofibromatosis. Phenotype, Natural History and Pathogenesis 317
- Ring, J., Burg, G.: New Trends in Allergy II 636
- Schilling, F. (Hrsg.): Arthritis und Spondylitis psoriatica 189
- Schindler, R. (Ed.): Ciclosporin in Autoimmune Diseases 59
- Schirren, C. (Hrsg.): Fortschritte der Fertilitätsforschung 13. Kongreßbericht, Celle 1985 705
- Schmoeckel, Ch.: Diagnostisches und differentialdiagnostisches Lexikon der Dermatologie und Venerologie 249
- Schwanitz, H.-J.: Das atopische Palmoplantarekzem 317
- Sigg, Ch., Hornstein, O.P.: Das Spermiozytogramm. (Beiträge zur Dermatologie, Bd. 12) 636
- Stein, E.: Proktologie 317
- Straub, P.W. (Hrsg.) unter Mitarbeit zahlreicher Fachärzte: Harrison: Prinzipien der Inneren Medizin, 2 Bde. 189
- Träger, L.: Chemie in der Kosmetik 636
- Trübstein, G. (Hrsg.): Konservative Therapie arterieller Durchblutungsstörungen 249
- Voigt, H., Kleeberg, U.R.: Malignes Melanom 500
- WHO Expert Committee on Venereal Diseases and Treponematoses, 6th Report, Technical Report Series 736 189
- Wick, M.R.: Pathology of Unusual Malignant Cutaneous Tumors 122
- Wuppermann, T.: Varizen, Ulcus cruris und Thrombose 501
- Zöllner, N., Hadorn, W.: Vom Symptom zur Diagnose 122

XV. Tagesgeschichte und Kongreßkalender

- 60, 123, 190, 250, 318, 383, 442, 502, 570, 637, 706, 755

Alopezie bei der Meralgia paraesthetica

Klaus-Henning Krause, Matthias Flemming und Konrad Scheglmann

Neurologische Universitätsklinik Heidelberg (Direktor: Prof. Dr. H. Gänshirt)

Zusammenfassung. Es werden zwei Patienten mit einer anamnestisch, klinisch und elektrophysiologisch nachgewiesenen Druckschädigung des N. cutaneus femoris lateralis beschrieben, die jeweils einen Haarverlust in dem vom Nerven versorgten Hautareal aufwiesen. Bei einem Patienten war eine Hautbiopsie durchgeführt worden, die eine Atrophie der Epidermis und der Hautanhangsgebilde zeigte. Es wird darauf hingewiesen, daß diese Form einer trophischen Störung, über die sich in der Literatur nur sehr spärliche Angaben finden, bei länger bestehender Meralgia paraesthetica möglicherweise häufiger anzutreffen ist.

Schlüsselwörter: Meralgia paraesthetica – Alopezie – N. cutaneus femoris lateralis – Trophische Störung

Summary. Two patients are described who had a lesion in the lateral cutaneous nerves of the thigh, both of which were verified by anamnestic, clinical and electrophysiological data. Both showed alopecia in the region supplied by the nerve. A biopsy performed on one patient showed atrophy of the epidermis and hair follicles. It is pointed out that this kind of trophic disturbance, which is very seldom described in literature on meralgia paraesthetica, may possibly be found more often in long-standing cases of this disease.

Key words: Meralgia paraesthetica – Alopecia – Hypotrichosis – Lateral cutaneous nerve of the thigh – Trophic disturbance

Das Krankheitsbild der Meralgia paraesthetica wurde erstmals 1895 von Bernhardt und Roth ausführlich dargestellt [1, 6], nachdem bereits 10 Jahre vorher Hager über die chirurgische Behandlung einer Patientin mit einer Schädigung des N. cutaneus femoris lateralis in einer kurzen Kasuistik berichtet hatte [4]. Rasch wuchs die Zahl der entsprechenden Beobachtungen, und es wurde bald klar,

daß es sich um eine häufige Erkrankung handelt. Ätiologisch liegt dem Leiden eine Reizung des N. cutaneus femoris lateralis bei seinem Durchtritt durch das Leistenband zugrunde. Gelegentlich sind mechanische Einflüsse, etwa durch enge Kleidungsstücke oder durch Traumen, als Ursache zu eruieren. Der Nerv kann v.a. im Stehen und Gehen leicht komprimiert werden, da er hierbei in einem fast rechten Winkel nach unten abknickt. Die Symptomatologie besteht in erheblichen Dysästhesien im von dem rein sensiblen Nerven innervierten Hautareal am lateralen Oberschenkel, die gefolgt werden von einer Sensibilitätsstörung für alle Qualitäten in diesem Bereich. Über eine Atrophie der Haarfollikel im betroffenen Hautareal bei länger bestehender Meralgia paraesthetica berichtete 1916 Rutherford [7]; in späteren Arbeiten zitieren andere Autoren diesen Befund [3, 5], ohne daß sie weitere Kasuistiken mit entsprechender Symptomatologie mitteilen. Erst Bollinger beschrieb dann 1961 bei 3 der 55 von ihm untersuchten Patienten mit Meralgia paraesthetica trophische Störungen mit Hypotrichose; diese 3 Patienten litten sämtlich länger als 2 Jahre unter der Erkrankung [2]. Wir beobachteten in jüngster Zeit 2 Patienten, die in ausgeprägtem Maß diese Auffälligkeit boten und über die im folgenden kurz berichtet werden soll.

Kasuistik

Patient 1

Es handelt sich um einen 52jährigen Mann, der wegen Mißempfindungen an der Außenseite des linken Oberschenkels nach ergebnislosen Konsultationen beim Chirurgen und Neurologen einen Dermatologen aufsuchte. Dieser führte zum Ausschluß einer Dermatomyositis – es war internistisch eine leichte CK-Erhöhung auf 116 U/l aufgefallen – eine Hautbiopsie durch. Histologisch zeigte sich eine Atrophie der Epidermis und der Hautanhangsgebilde ohne Hinweis auf einen entzündlichen Prozeß. Daraufhin erfolgte eine Untersuchung in der Universitäts-Hautklinik Heidelberg, von wo der Patient dann in der neurologischen Klinik vorgestellt wurde. Er gab an, seit ca. 6 Monaten unter ziehenden Schmerzen an der Außenseite des

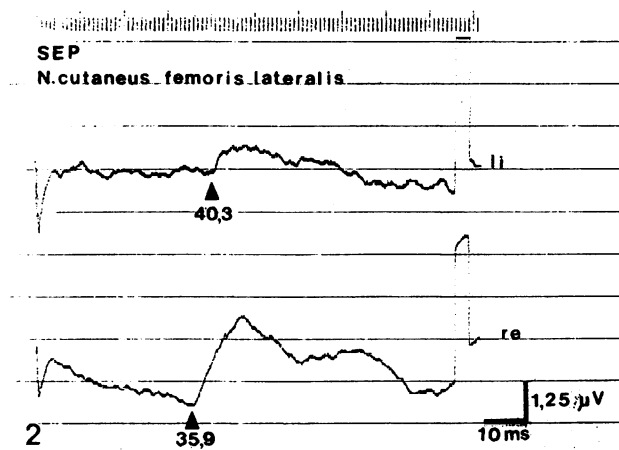
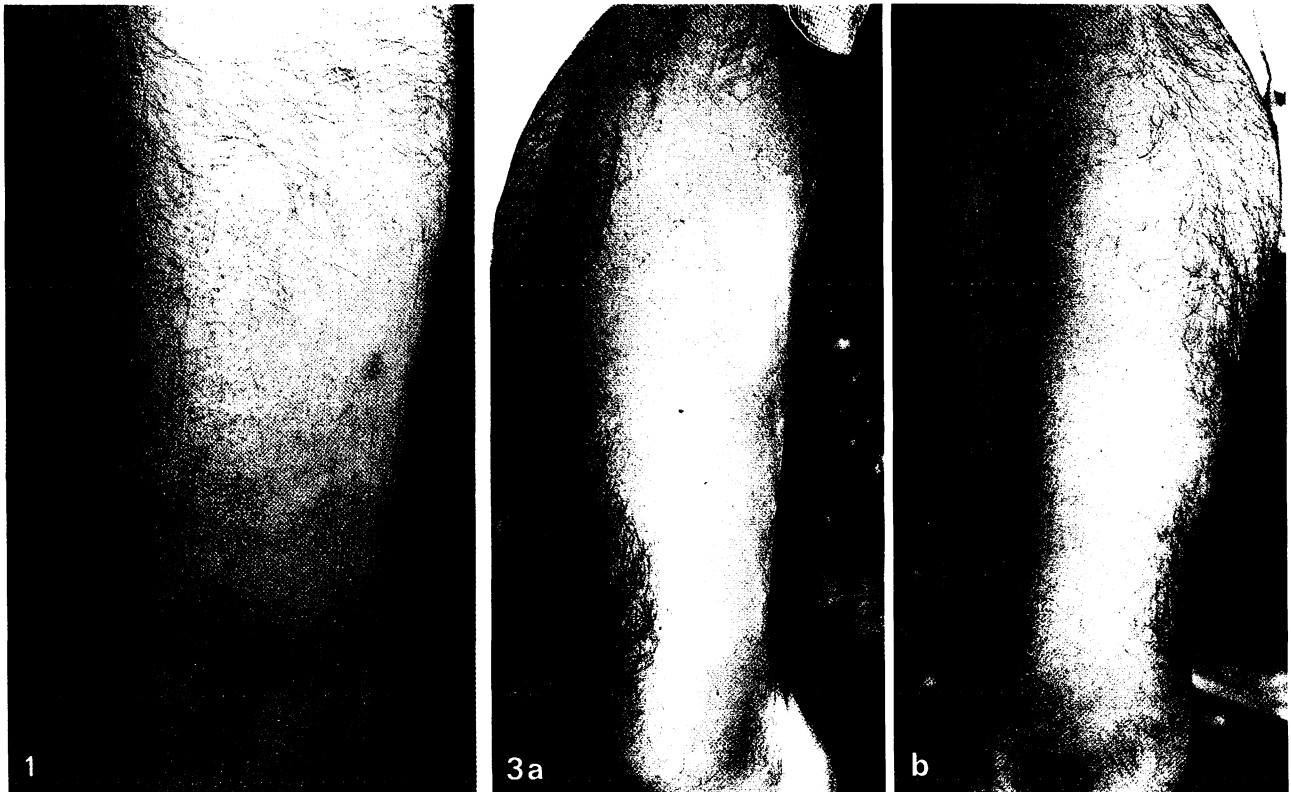


Abb. 1. Alopezie und Meralgie. Außenseite des linken Oberschenkels bei Patient 1 (in Bildmitte Narbe nach Hautbiopsie sichtbar)

Abb. 2. Somatosensibel evoziertes Potential des N. cutaneus femoris lateralis beidseits bei Patient 1

Abb. 3. Außenseite des linken (a) und rechten (b) Oberschenkels bei Patient 2

linken Oberschenkels zu leiden, es habe sich in den letzten Monaten dort eine Unempfindlichkeit gegen Berührung und Schmerz eingestellt. Die Mißempfindungen nahmen bei Kälte zu. Traumen oder das Tragen im Leistenbereich einengender Kleidungsstücke wurden negiert.

Bei der neurologischen Untersuchung bot der Patient eine Druckdolenz am Austrittspunkt des N. cutaneus femoris lateralis links 2 Querfinger medial der Spina iliaca anterior, an der Außenseite des linken Oberschenkels bestanden im Versorgungsgebiet des Nerven Hypalgesie, Hypästhesie und Thermhypästhesie. Besonders auffällig war ein vollständiger Haarverlust in diesem Bereich, während auf der rechten Seite eine normale Behaarung vorlag (Abb. 1). Die Latenz des somatosensorisch evozierten Potentials des N. cutaneus femoris lateralis war links mit 40,3 ms für P 1 gegenüber rechts (35,9 ms) deutlich verzögert und amplitudengemindert (Abb. 2).

Es wurde die Diagnose einer Meralgia paraesthetica mit sensiblen Störungen und Haarausfall gestellt, eine chirurgische Behandlung in die Wege geleitet.

Patient 2

Der 2. Patient war ein 63jähriger Mann, der bei schon seit Jahren bekannter diabetischer Polyneuropathie in unserer Ambulanz vorgestellt wurde. Er gab an, neben kribbelnden und brennenden Mißempfindungen in den Füßen seit etwa 7 1/2 Jahren unter ziehenden Schmerzen an der rechten Oberschenkelaußenseite zu leiden, die im Laufe der Zeit deutlich zugenommen hätten und v.a. beim Gehen aufträten. Sie seien zuletzt so intensiv gewesen, daß er deswegen bei etwas längerem Laufen stehenbleiben müsse; wenn er sich dann setzte, lasse der Schmerz rasch nach. Das Gefühl an der rechten Oberschenkelaußenseite sei herabgesetzt; seit wann dies so sei, könne er nicht genau sagen, da die Schmerzen so dominierten. Auf der linken Oberschenkelaußenseite leide er seit ca. 2–3 Jahren unter einem Pelzigkeitsgefühl, auch hier seien schon seit Jahren beim Gehen Schmerzen aufgetreten, allerdings in wesentlich geringerem Maße als rechts. Vor 4–5 Jahren sei seiner Frau und ihm ein Schwund der Haare an der Oberschenkelaußenseite rechts aufgefallen;

zunächst habe es sich nur um einen kleinen Fleck gehandelt, im Laufe der Zeit sei fast die ganze Außenseite des rechten Oberschenkels betroffen worden. Seit 2 Jahren habe sich auch am linken Oberschenkel ein entsprechender zunehmender Haarverlust eingestellt.

Bei der neurologischen Untersuchung fand sich eine rechtsbetonte Druckdolenz am Austrittspunkt des N. cutaneus femoris lateralis beidseits. Im Versorgungsgebiet des Nerven bestand beidseits eine deutliche Minderung der Empfindung für alle sensiblen Qualitäten. An der Oberschenkelaußenseite war auf beiden Seiten eine Alopezie sichtbar (Abb. 3). Das somatosensibel evozierte Potential bei Stimulation an der Außenseite des rechten Oberschenkels (N. cutaneus femoris lateralis) wies mit einem Wert von 53,0 für N 1 eine deutlich längere Latenz auf als das entsprechende SSEP bei Stimulation an der Innenseite des Oberschenkels (N. femoralis) mit 48,6 ms.

Besprechung

An der Diagnose einer Meralgia paraesthetica besteht nach Anamnese und klinischem sowie elektrophysiologischem Befund bei beiden Patienten kein Zweifel. Während der erste Patient die Symptomatik nur auf der linken Seite bot, hatte der 2. Patient auf beiden Seiten Beschwerden; in der Literatur ist ein beidseitiger Befall in bis zu 24% der Patientenkollektive beschrieben [2]. Bei beiden Patienten war als besonders auffälliges Symptom ein Haarverlust im Versorgungsgebiet des betroffenen N. cutaneus femoris lateralis sichtbar. Diese Veränderung an der Epidermis hatte im 1. Fall Anlaß zur Vorstellung beim Dermatologen gegeben, der 2. Patient beschrieb eindrucksvoll, wie zunächst seiner Frau und dann ihm der zunehmende Haarverlust erst an der rechten, später an der linken Oberschenkelaußenseite aufgefallen sei. Daß bei Schädigung peripherer Nerven durch das Betroffensein vegetativer Fasern an den Extremitäten Ausfallerscheinungen wie trophische Ulzera und Anhidrose auftreten können, ist v.a. bei der diabetischen Polyneuropathie bekannt. Es kann somit nicht überraschen, wenn bei einer Druckläsion von vegetative Fasern führenden Nerven trophische Störungen an den Hautanhangsgebilden auftreten. In der Regel bestehen Druckschäden aber im distalen Abschnitt der Extremitäten – wie etwa beim Karpaltunnel-Syndrom, beim Sulcus-ulnaris-Syndrom oder bei der Drucklähmung des N. peroneus –, wo die Behaarung nur gering ist und ent-

sprechende Störungen gar nicht auffallen. Anders ist die Situation bei der Druckläsion des proximalen Beinareals versorgenden N. cutaneus femoris lateralis; besonders bei stark und dunkel behaarten Individuen mit einer Meralgia paraesthetica sollte auf einen Haarausfall geachtet werden, der wahrscheinlich gar nicht so selten ist, nachdem wir in kurzer Zeit 2 Patienten mit ausgeprägtem Befund sahen. Unser erster Patient hatte dabei mit $\frac{1}{2}$ Jahr eine wesentlich kürzere Erkrankungsdauer als die 3 entsprechenden Patienten Bollingers [2]; generell ist aber sicher der Meinung von Rutherford [7] zuzustimmen, wonach deutliche trophische Störungen erst nach lange bestehenden Beschwerden auftreten.

Prinzipiell haben wir es wieder einmal mit einem Bindeglied zwischen Dermatologie und Neurologie zu tun, das beiden Disziplinen vertraut sein sollte, damit unnötige differentialdiagnostische Spekulationen, v.a. aber überflüssige diagnostische Eingriffe vermieden und die Patienten rasch einer kausalen konservativen oder operativen neurochirurgischen Therapie zugeführt werden können.

Literatur

1. Bernhardt M (1895) Über isoliert im Gebiete des N. cutaneus femoris externus vorkommende Parästhesien. *Neurol Zentralbl* 14:242–244
2. Bollinger A (1961) Die Meralgia paraesthetica. *Schweiz Arch Neurol Neurochir Psychiatr* 87:58–102
3. Goldstein HI (1921) Meralgia paresthetica (Roth's or Bernhardt's disease): with the report of five cases; three cases occurring in the same family. *Am J Med Sci* 162:720–735
4. Hager W (1885) Neuralgia femoris. Resection des N. cut. femoris anterior externus. Heilung. *Dtsch Med Wochenschr* 11:218–219
5. Mendel K (1933) Meralgia paraesthetica. *Zentralbl Ges Neurol Psychiatr* 67:529–542
6. Roth WK (1895) Meralgia paraesthetica. Karger, Berlin
7. Rutherford WJ (1916) Meralgia paresthetica. *Br Med J* II:583–584

Eingegangen am 22. Januar 1986

Angenommen am 13. Februar 1986

Priv.-Doz. Dr. K.-H. Krause
Neurologische Universitätsklinik
Voßstraße 2
D-6900 Heidelberg 1

