

## ZEREBRALE MANIFESTATIONEN BEI ANGIONEUROTISCHEM ÖDEM

K.-H. KRAUSE<sup>1</sup>, U. RENTROP<sup>1</sup> und U. MEHREGAN<sup>2</sup>

Neurologische Universitätsklinik Heidelberg (Direktor: Prof. Dr. H. Gänshirt), Heidelberg (B.R.D.)  
und <sup>2</sup>Azarabadegan Universität, Tabriz (Iran)

(Received 15 January, 1979)

(Accepted 24 January, 1979)

*Herrn Prof. Dr. H. Gänshirt zum 60. Geburtstag*

---

### SUMMARY

#### *Cerebral manifestations in angioneurotic edema*

Two patients with hereditary angioneurotic edema are described. A female patient, born in 1929, showed an infarction in the area of the right posterior cerebral artery, verified by computer tomography. The son of this patient, aged 20 years, suffered from a transitory ischemic attack and a prolonged reversible ischemic neurological deficit, both in the territory of the left middle cerebral artery. Etiology, symptomatology, therapy, and differential diagnosis of cerebral manifestations in angioneurotic edema are discussed in view of previously described cases.

---

### ZUSAMMENFASSUNG

Es wird über zwei Patienten mit familiärem angioneurotischen Ödem berichtet. Eine 1929 geborene Patientin wies einen computertomographisch gesicherten Infarkt im Bereich der A. cerebri posterior rechts auf, der 20jährige Sohn kam wegen einer transitorischen ischämischen Attacke sowie eines prolongierten reversiblen Insultes, jeweils im Gebiet der A. cerebri media links, in neurologische Behandlung. Ätiologie, klinische Symptomatik, Therapie und Differentialdiagnose cerebraler Störungen beim angioneurotischen Ödem werden im Zusammenhang mit den bisher in der Literatur beschriebenen Fällen diskutiert.

---

### EINLEITUNG

Das angioneurotische Ödem (AO) ist gekennzeichnet durch rezidivierende lokale

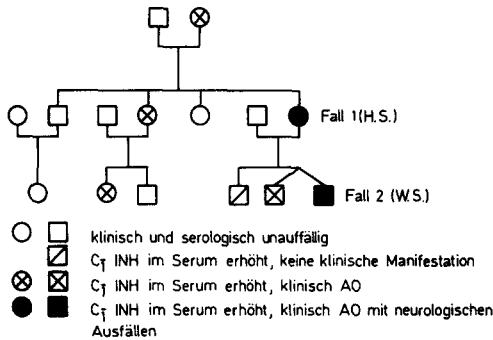


Abb. 1. Stammbaum der Familie S. unter besonderer Berücksichtigung neurologischer Symptomatik.

Ödeme der Haut und der Schleimhäute. Selten wurde auch über Störungen auf neurologischem Gebiet berichtet (Ullmann 1899; Von Rad 1902; Loewenheim 1903; Handwerck 1907; Oppenheim 1913; Kennedy 1926; Nicolas und Petouraud 1931; van Bogaert 1934; Hamblin 1973). Der den familiären Formen des AO zugrundeliegende genetische Defekt wurde erst in neuerer Zeit aufgedeckt. Danach sind 2 Typen zu differenzieren; der häufigere Typ I (Donaldson und Evans 1963) ist charakterisiert durch erniedrigte Serumkonzentrationen des Komplement-Esterasehemmers (C<sub>7</sub>INH), der seltenere Typ II (Rosen et al. 1965) durch erhöhte Konzentration des Komplement-Esterasehemmers, der in diesen Fällen jedoch eine stark verminderte oder fehlende Hemmaktivität aufweist. 1972 beschrieben Küppers et al. eine Familie mit AO des Typs II; wir konnten bei 2 Angehörigen dieser Familie neurologische Ausfälle beobachten, die auf eine zentrale Funktionsstörung zurückzuführen sind.

## KASUISTIK

### Familienanamnese

Die Erkrankung lässt sich über drei Generationen dieser Familie verfolgen (Abb. 1). Die Grossmutter verstarb mit 46 Jahren an einem Larynxödem. Von den vier Kindern (1 Sohn, 3 Töchter) waren zwei Töchter betroffen, in der dritten Generation traten bei 3 von 6 Familienmitgliedern Ödeme auf (darunter bei einem eineiigen Zwillingenpaar). Bei einem weiteren Enkel wurde lediglich ein pathologischer serologischer Befund bei fehlender klinischer Manifestation festgestellt.

### Fall 1

Die 1929 geborene Patientin (H.S.) leidet seit der Menarche an einem AO, das sich jeweils während der Schwangerschaft besserte. Im Alter von 45 Jahren wurde sie wegen eines Ödems im Larynxbereich mit Erstickenungsgefahr 10 Tage stationär aufgenommen. Drei Tage nach der Entlassung erlitt die Patientin nachts eine Halbseitenlähmung links mit Gesichtsfeldausfall nach links. Mit Ausnahme der Sehstörung besserten sich die neurologischen Ausfälle in den folgenden Wochen kontinuierlich. Zweieinhalb Jahre nach diesem Ereignis wurde bei der neurologischen Untersuchung eine komplette homonyme Hemianopsie nach links, eine leichte linksseitige Tonuserhöhung mit gesteigerten Eigenreflexen und stummer Sohle links ohne Paresen und eine diskrete Sensibilitätsstörung am linken Arm und an der linken Rückenhälfte gefunden. Im Doppler-Sonogramm ergab sich ein unauffälliger Befund, das Elektroenzephalogramm zeigte einen leichten Zwischenwellenherd parieto-occipital rechts, im Computer-Tomogramm des Schädels kam ein ausgedehnter Hirnsubstanzdefekt im Bereich des Versorgungsgebietes der A. cerebri posterior rechts zur Darstellung (Abb. 2).

### Fall 2

W.S., ein 1958 geborener Sohn von H.S., leidet wie sein eineiiger Zwillingenbruder seit dem ersten

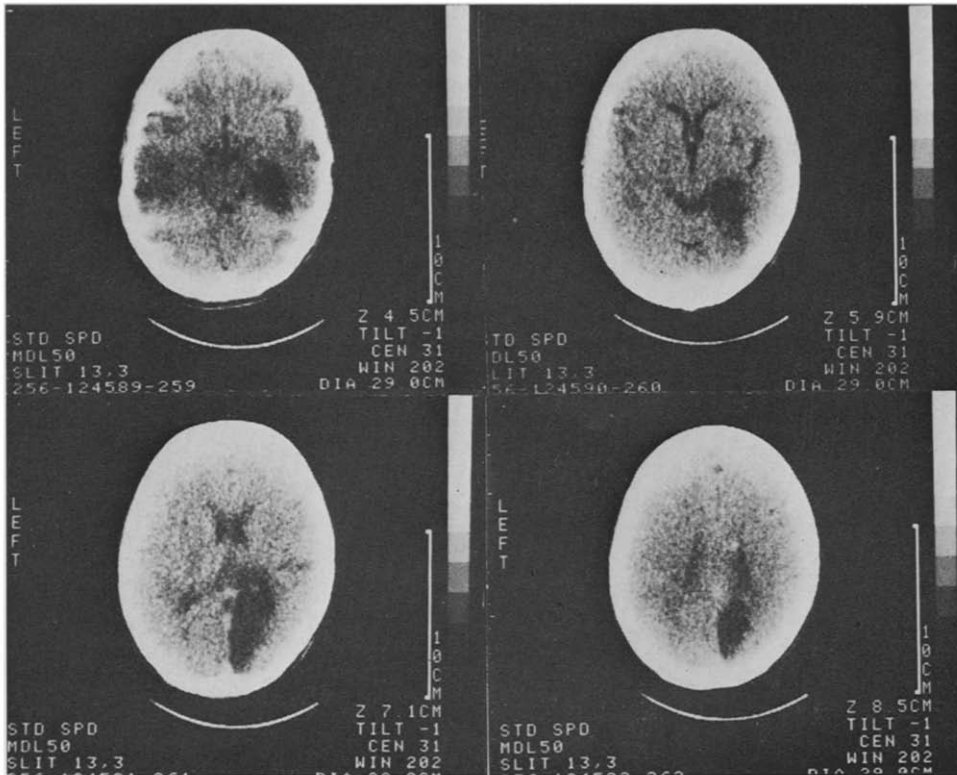


Abb. 2. Computer-Tomogramm der Patientin H. S. (Fall 1).

Lebensjahr an rezidivierenden Quincke-Ödemen, die zunächst nach Traumen, später auch spontan auftraten. Im August 1977 bemerkte W.S. für 5 Minuten ein Pelzigkeitsgefühl und eine Kraftlosigkeit des rechten Armes sowie ein Herabhängen des rechten Mundwinkels. Zwei Monate später kam es wiederum aus Wohlbefinden heraus plötzlich zu einer sensomotorischen Hemiparese rechts mit Aphasie. Die neurologischen Ausfälle bestanden 15 Minuten, bei der Untersuchung eine Woche später war lediglich noch ein leichtes Hängen des rechten Mundwinkels zu bemerken, das sich bei einer Kontrolle nach 4 Wochen zurückgebildet hatte. Über Kopfschmerzen in Zusammenhang mit den neurologischen Ausfällen klagte der Patient nicht. Ein Elektroenzephalogramm, ein Doppler-Sonogramm, ein Computer-Tomogramm des Schädels und ein Hirnszintigramm mit Durchblutungsstudie waren unauffällig.

## DISKUSSION

### *Klinische Symptomatologie*

In der Literatur wurden bei Patienten mit angioneurotischem Ödem bisher folgende Störungen auf neurologischem Gebiet beschrieben (Tab. 1); Kopfschmerzen (Kennedy 1926 [Fall 1 und 3]; Hamblin 1973), ophthalmoplegische Migräne (van Bogaert 1934 [Fall 2]), Papillenödem (Handwerck 1907), Amaurose (Kennedy 1926 [Fall 3]; Hamblin 1973), apoplektischer Insult (Loewenheim 1903; Kennedy 1926 [Fall 2 und 3]; van Bogaert 1934 [Fall 1]; Hamblin 1973) und grosse generalisierte Krampfanfälle (Ullmann 1899; von Rad 1902; Kennedy 1926 [Fall 1]; Nicolas und Petouraud 1931). Bei unserem Fall 1 handelt es sich um einen rechtsseitigen Posterior-

TABELLE 1  
 ÜBERSICHT ÜBER BISHER BESCHRIEBENE FÄLLE MIT NEUROLOGISCHER SYMPTOMATIK BEI ANGIO-NEUROTISCHEM ÖDEM

Autor	Alter beim Auftreten der neurologischen Symptome (Jahre)	Geschlecht	Neurologische Symptomatik		Dauer	zeitlicher Zusammenhang mit anderen Symptomen des AO
			Art	Art		
Ullmann (1899)	24	m	Grand mal-Serien		nach 7 Tagen Sistieren	einige Stunden vorher AO an Hand, Gesicht und Glottis
Rad (1902)	47	m	Grand mal		wenige Minuten	3 Monate später AO im Gesicht
Loewenheim (1903)	?	?	motor. Sprachlähmung, Lähmung der Augenmuskeln li., Lähmung beider Arme		kurze Zeit	begleitet von Nesselsucht und Fieber
Handwerck (1907)	73	w	Papillenödem (2dptr) am re. Auge		1 Woche	3 Tage vorher für einige Stunden Zungenödem
Oppenheim (1913)	?	?	"apoplektiformer Anfall"		keine Angabe	keine Angabe
Kennedy (1926) Fall I	2	w	klonische Anfälle, Kopfschmerzen		10-30 Minuten	Tage vorher oder nachher Urticaria

Fall 2	?	m	2 × Hemiparese li 2 × Hemiparese re. mit Aphasie	bis 36 Stunden	gleichzeitig mit Urticaria
Fall 3	28	m	Kopfschmerz, Somnolenz, Amaurose re. Kopfschmerz, Somnolenz, Amaurose li. Hemiplegie li., Stupor, Visusverlust bdsts. Lähmung der kaudalen Hirnnerven, Inkontinenz	6 Wochen 2 Wochen inkomplette Rückbildung	jeweils begleitet von weiteren Symptomen des AO
Nicolas und Petouraud (1931) Fall 1	35	m	Grand mal	5 Minuten	zugleich mit weiteren Symptomen des AO keine Angabe
Fall 2	62	m	Bewusstseinsverlust mit Stuhlfgang	5 Minuten	
van Bogaert (1934) Fall 1	49	m	Adiadochokinese li., Horizontal- nystagnus	2 Tage	gleichzeitig mit AO im Gesicht
Fall 2	60	w	rezidivierende ophthalmoplegische Migräne	bis 3 Wochen	zugleich mit Gesichtsödem
Hamblin (1973)	4	m	rezidivierende Kopfschmerzen, Schleiersehen Hemiparese re. (im Alter von 50 Jahren)	kurz keine Angabe	jeweils gefolgt von weiteren Symptomen zugleich mit weiteren Symptomen

infarkt, bei Fall 2 um eine transitorisch-ischämische Attacke und einen prolongierten reversiblen ischämischen Insult im Bereich der A. cerebri media links. Eine gleichzeitige Manifestation des AO an anderen Körperregionen ist beim Auftreten neurologischer Ausfälle zwar nicht obligat, wie unsere Fälle ebenso wie einige Literaturfälle (Ullmann 1899; Handwerck 1907; Kennedy 1926 [Fall 1]) belegen, sie ist jedoch in den meisten Fällen vorhanden. Bei der Mehrzahl der Patienten bildeten sich die Symptome wie bei unserem Fall 2 in kurzer Zeit wieder zurück, gelegentlich kommt es auch zu rezidivierenden Ausfällen bei der gleichen Person (Kennedy 1926 [Fall 2 und 3]; van Bogaert 1934 [Fall 2]; eigener Fall 2). Nur ausnahmsweise (Kennedy 1926 [Fall 3]) wurden persistierende Ausfälle wie bei unserem Fall 1 beschrieben.

### *Ätiologie*

Als Ursache der neurologischen Ausfälle ist in unserem Fall 1, bei dem keinerlei Risikofaktoren im Hinblick auf eine Arteriosklerose der Hirngefäße vorlagen, die Ausbildung eines lokalen Ödems der Gefäßwand der A. cerebri posterior rechts mit Verschluss des Gefäßlumens und anschließender Infarzierung des von diesem Gefäß versorgten Hirnareals wahrscheinlich. Eine ähnlich lang dauernde Hypoxie im Stromgebiet der A. carotis interna rechts ist in Kennedy's Fall 3 für die dritte Attacke anzunehmen. Dass es bei unserem Fall 1 zu einem persistierenden neurologischen Ausfall, bei Fall 2 dagegen nur zu passageren Symptomen kam, ist möglicherweise auf das erheblich höhere Lebensalter bei Fall 1 zum Zeitpunkt der Manifestation neurologischer Störungen und die dadurch bedingte vermehrte Anfälligkeit gegenüber einer zeitweisen Hypoxie zurückzuführen.

### *Therapie*

Die Akutbehandlung des AO stützt sich auf die Infusion von Frischplasma, gereinigtem C<sub>1</sub>-Esterasehemmer (C<sub>1</sub>-Inaktivator Behring-Werke®) oder einem Plasmin- und Kallikrein-Inhibitor (Trasylol®) (Agostini et al. 1975). Zusätzlich sollte — insbesondere bei cerebraler Manifestation des AO — eine symptomatische Ödemtherapie mit 100 mg Prednisolon durchgeführt werden. Als prophylaktische Behandlung des AO ist heute in erster Linie die Gabe von Tranexamsäure gebräuchlich; Epsilon-Aminocaprinsäure wies zwar auch bei manchen Patienten einen positiven Effekt auf, verlangte aber meist eine zu hohe Dosierung (Ohela 1976). Versuche einer Prophylaxe mit Suramin (Antrypol®, Germanin®) erwiesen sich bei einem Patienten, bei dem Tranexamsäure nur mangelhaft wirkte, als positiv (Brackertz und Küppers 1973); auch über Erfolge mit Cinnarizin wird berichtet (Ohela 1976).

### *Differentialdiagnose*

Bei passageren oder persistierenden zentralnervösen Ausfällen muss — vor allem im jugendlichen Alter — eine Migraine accompagnée ausgeschlossen werden; bei unseren Fällen schied dieser Verdacht durch das Fehlen von Kopfschmerzen sowie charakteristischen vegetativen Begleitsymptomen aus, auch anamnestisch ergaben sich keine Hinweise auf das Vorliegen einer Migräne. Differentialdiagnostische Schwierigkeiten können dann entstehen, wenn neben den cerebralen Ausfällen im Rahmen eines

AO auch Kopfschmerzen auftreten, wie es von einigen Autoren beobachtet wurde (Kennedy 1926 [Fall 1 und 2]; van Bogaert 1934 [Fall 2]; Hamblin 1973). Insbesondere von Bogaert's Fall 2, bei dem im Zusammenhang mit dem AO eine rezidivierende ophthalmoplegische Migräne beschrieben wurde, erscheint in diesem Zusammenhang bemerkenswert. Intracerebrale Blutungen sind durch die in der Regel bestehende Begleitsymptomatik mit Änderung der Bewusstseinslage und gegebenenfalls Meningismus zu differenzieren; eine Sicherung der Diagnose erfolgt durch die Computer-Tomographie sowie die Lumbalpunktion. Entzündliche Prozesse sind aufgrund ihres Verlaufes mit allmählicher Entstehung der neurologischen Ausfälle sowie aufgrund des Liquorbefundes auszuschließen. Schwierig kann die Unterscheidung zu ischämischen cerebralen Insulten auf anderer Grundlage sein, zumal beim Auftreten der cerebralen Ausfälle das gleichzeitige Vorliegen der typischen Zeichen eines Quincke'schen Ödems keineswegs obligat ist. In solchen Fällen muss durch genaue Erhebung der Anamnese eine Klärung herbeigeführt werden. Besonders bei ätiologisch unklaren Schlaganfällen im jugendlichen Alter sollte daher das mögliche Vorliegen eines angioneurotischen Ödems als Grunderkrankung stets in die differentialdiagnostischen Erwägungen einbezogen werden.

#### LITERATUR

- Agostini, A., B. Marasini, G. C. Martignoni, M. Cicardi und L. Levi (1975) Hereditary angioneurotic oedema, *Klin. Wschr.*, 53: 679–684.
- Bogaert, L. van (1934) Symptômes oculaires et cérébello-vestibulaires dans l'œdème angioneurotique de Quincke, *Rev. Oto-neuro-ophthal.*, 12: 321–327.
- Brackertz, D. und F. Küppers (1973) Possible therapy in hereditary angioneurotic edema (HAE), *Klin. Wschr.*, 51: 620–622.
- Donaldson, V. H. und R. R. Evans (1963) A biochemical abnormality in hereditary angioneurotic edema — Absence of serum inhibitor of C'1-esterase, *Amer. J. Med.*, 35: 37–44.
- Hamblin, T. J. (1973) Hereditary angioneurotic edema, *Lancet*, 2: 41.
- Handwerck, C. (1907) Kurzdauerndes Oedem der Sehnervenpapille eines Auges, eine Lokalisation des akuten umschriebenen Oedems (Quincke), *Münch. med. Wschr.*, 54: 2332–2334.
- Kennedy, F. (1926) Cerebral symptoms induced by angioneurotic edema, *Arch. Neurol. Psychiat.*, 15: 28–33.
- Küppers, F., U. Berendes und E. Schöpf (1972) Inherited high serum levels of a functionally deficient complement esterase inhibitor associated with hereditary angioedema, *Humangenetik*, 15: 119–125.
- Loewenheim, B. (1903) Ueber urticarielles Oedem, *Berl. klin. Wschr.*, 40: 1060–1061.
- Nicolas, J. und C. Petouraud (1931) Deux cas de maladie de Quincke avec crises épileptiformes — Action favorable d'un hydroxyde de bismuth chez l'un d'eux, *Bull. Soc. franç. Derm. Syph.*, 38: 248–251.
- Ohela, K. (1976) Treatment of hereditary angioneurotic edema with tranexamic acid and cinnarizine, *Acta dermato-venereol. (Stockh.)*, 56: 61–67.
- Oppenheim, H. (1913) *Lehrbuch der Nervenkrankheiten*, 6. Aufl., Karger, Berlin, S. 1769–1773.
- Rad, C. von (1902) Ein Beitrag zur Kasuistik des akuten umschriebenen Oedems (Epileptische Insulte im Verlaufe des Hydrops hypostrophos), *Münch. med. Wschr.*, 49: 318–320.
- Rosen, F. S., P. Charache, J. Pensky und V. H. Donaldson (1965) Hereditary angioneurotic edema — Two genetic variants, *Science*, 148: 957–958.
- Ullmann, K. (1899) Ein Fall von circumscriphten angioneurotischen Oedemen mit consecutiven epileptiformen Anfällen, *Arch. Schiffs- u. Tropenhyg.*, 3: 176–186.