

Die Ästhetik von Form und Funktion in der Plastischen und Wiederherstellungschirurgie

Kongreßthemen: Operative Fächer und Ästhetik
Fehlbildungen und Anomalien – Ästhetische Chirurgie
Traumatologie – Mikrochirurgie, Onkologie – Freie Vorträge

Herausgegeben von G. Pfeifer

Mit 343 Abbildungen und 58 Tabellen



Springer-Verlag
Berlin Heidelberg New York Tokyo

Inhaltsverzeichnis

Begrüßungsansprachen	1
Die Geburt der Ästhetik im alten Griechenland und ihre Beziehung zu bildender Kunst, Gymnastik und Medizin (M. Michler)	11
I. Operative Fächer und Ästhetik	45
Neue Entwicklungen in der cranio-facialen Chirurgie (D.J. David)	45
Aspekte der Ästhetik in der Chirurgie (H. Rudolph)	56
Ästhetik in der Orthopädie (G. Friedebold)	59
Ästhetische Probleme in der Urologie (R. Tauber)	65
Ästhetik in der Frauenheilkunde (F.K. Beller)	67
Neurochirurgie und Ästhetik (M. Samii)	69
Die Bedeutung der ästhetischen Einheiten des Gesichtes in der Wiederherstellungs-Chirurgie (E. Kastenbauer)	71
Auge und Ästhetik (H. Neubauer)	74
Beziehungen zwischen Form, Funktion und Ästhetik in der Mund-Kiefer-Gesichtschirurgie (N. Schwenzler)	76
II. Fehlbildungen und Anomalien	81
Funktionelle und ästhetische Aspekte der craniofacialen Chirurgie im Kleinkindesalter (J. Mühling, J. Reuther und N. Sörensen)	81
Skelettverlagernde Operationen zur Harmonisierung des Gesichtsprofils – Probleme der stabilen Fixation von Osteotomiesegmenten (H.G. Luhr)	87
Ästhetische Ergebnisse der chirurgischen Korrektur der vertikalen Mittelgesichtshyperplasie (W. Hörster und J. Beyer)	92
Einfache und kombinierte Alveolarfortsatz- und Kinnosteotomien zur Funktionsverbesserung und ästhetischen Profilkorrektur unter besonderer Berücksichtigung verschiedener Osteosyntheseverfahren (G. Gehrke, D. Rudiger und F. Schmetzer)	98

Ästhetische und funktionelle Korrektur der durch condyläre Hyperplasie verursachten Gesichtasymmetrie (E.W. Steinhäuser)	103
Schubladenosteotomie zur Korrektur des Kinnprofils. Indikation und Ergebnisse (H.H. Lindorf)	110
Spätergebnisse konturverbessernder Operationen im Kiefer-Gesichtsbereich unter Verwendung cialitkonservierter Stützgewebe (M. Ehrenfeld und R. Schmelzle)	115
Persönlichkeitsveränderungen nach Eingriffen zur Verbesserung von Form und Funktion in der Mund-Kiefer-Gesichtschirurgie (Th. Küchler, G. Huse-Kleinstoll, H.-G. Rudelt und G. Pfeifer)	121
Zur Wiederherstellung der Ästhetik der Nase beim Rhinophym (D. Staidl)	125
Die große Nase. Ein ästhetisches und funktionelles Problem (W. Gubisch, H. Reichert und W. Widmaier)	132
Zur Korrektur der Sattelnase mit Knorpeltransplantaten (Spätergebnisse) (Z. Roscic, R. Fries und H. Platz)	135
Eine einfache Bestimmung des nasalen Atemwiderstandes vor und nach Rhinoplastik mit der Oszillationsmethode (P. Strauss und P. Pult)	140
Profilanalytische Untersuchungen an operierten Patienten mit isolierten Gaumenspalten unter besonderer Berücksichtigung ästhetischer Aspekte (U. Westermann und D. Ihlow)	142
Ästhetische Aspekte bei der Spät-Rehabilitation des Spaltträgers (B. Reil-Ehlers)	146
Die Chirurgie der Mißbildungen der Ohrmuschel und des Mittelohres (H. Weerda)	152
Chirurgische Konzepte für die Wiederherstellung der fehlenden Ohrmuschel. Historische Übersicht und Versuch einer Bestandsaufnahme (A. Berghaus und F. Toplak)	157
Der Temporalismuskellappen zur Ersatzplastik des Isthmus faucium (G. Habel und R. Becker)	165
Ergebnisse der operativen Behandlung bei angeborenem Schiefhals (J. Heisel und E. Schmitt)	169
Möglichkeiten der Verbesserung der Ästhetik bei extremitäten-geschädigten Kindern (E. Zapfe)	174
Ästhetische und funktionsverbessernde Eingriffe bei Defekten der unteren Gliedmaßen (H. Rettig)	177
Grenzen ästhetischer und funktioneller Probleme bei Achsenfehlern der unteren Gliedmaßen beim Kind (H.P. Kaps)	182

Korrektur kindlicher X- und O-Beindeformitäten durch temporäre Blountsche Epiphyseodese (E. Schmitt und J. Heisel)	184
Plastische Eingriffe an den unteren Extremitäten beim Tibiadeфекt und ihre Bedeutung für Funktion und Ästhetik der unteren Extremität (E. Marquardt)	192
Weichteiloperationsverfahren zur Behandlung des kindlichen Plattfußes. Indikation und Technik (J. Heisel, E. Schmitt und W. Mittelmeier)	200
Indikation und Ergebnisse knöcherner Eingriffe bei rebellischem Klumpfuß (E. Schmitt, J. Heisel und H. Mittelmeier)	207
Die Ästhetik und Funktion in der Handchirurgie (A.K. Martini)	215
Die Syndactylie-Operation als ästhetisch-funktioneller Eingriff (F. Durbin)	220
Ästhetische Probleme der Hand nach Traumen (H. Zilch)	224
Spätresultate nach verschiedenen Hautschnitten in der Handchirurgie (H. Kús und T. Greczner)	229
Die operative Behandlung problematischer Liddefekte unter besonderer Berücksichtigung von Form und Funktion (H. Hübner)	229
Das ästhetische Problem der Skleralschau bei der korrektiven Blepharoplastik (R. Stellmach)	234
Beitrag zur Vermeidung eines Ektropions bei Wiederherstellungsplastiken der Lider (H.F. Götzfried)	239
Sekundäres Orbitaimplantat bei Anophthalmus. Technik und Komplikationen (F. Härtling, L. Koornneef, H.J.F. Peeters und J.A. Gillesen)	244
<hr/>	
III. Ästhetische Chirurgie	249
Die Ästhetik in der plastischen Chirurgie als psychosomatische Therapie (A. Berndorfer)	249
Die cervico-faciale Rhytidektomie (R. Münker)	250
Das Paraffinom – Eine Spätkomplikation kosmetischer Maßnahmen (H.-U. Nover)	256
Zyderm Kollagen Implantat: Eine sinnvolle Ergänzung in der ästhetischen Kopf-Hals-Chirurgie? (W.L. Mang)	260
Tierexperimentelle Untersuchungen zur Frage der Immunantwort auf intracutane Kollageninjektion (W. Weber, J. Caselitz und R. Maerker)	267
Die Wiederherstellung der verbrannten und mißgebildeten weiblichen Brust im Kindesalter (E. Schmitt)	273

Eingeschränkte subcutane Mastektomie mit Eigenaufbau zur Primär- behandlung des Brustcarcinoms (F.K. Beller und U. Winkler)	278
Ästhetisch-Plastische Mammachirurgie. Kritische Auswertung über 10 Jahre (1974–1984) (R. Lovas)	281
Klinische und mammographische Spätergebnisse nach Reduktionsplastiken der Brustdrüse (W. Friedl und H. Krebs)	286
Die Anlage einer künstlichen Scheide bei connataler Vaginalaplasie (H. Muth)	292
Myocutane Lappen-Plastiken im Vulva-Vaginalbereich (P.G. Knappstein)	293
Erfahrungen mit der Harnröhrenrekonstruktion nach Cecil (G. Staehler und W. Sturm)	296
Erfahrungen mit zweizeitigen Hypospadiе-Operationen (R. Hautmann, W. Lutzeyer und J. Hannappel)	302
IV. Traumatologie	307
Psycho-soziale Aspekte bei der Korrektur von Narben (E.-D. Voy)	307
Klinische Erfahrung nach Anwendung eines neuen gelartigen Wund- verbandes bei Hauttransplantationen (H.D. Rahn, U. Knapp und F. Schauwecker)	312
Ästhetische und funktionelle Gesichtspunkte bei der Laparatomie von Schwerverletzten (H. Kropshofer)	314
Bißverletzungen im Gesichtsbereich – Folgen, chirurgische Versorgung und Spätergebnisse (N. Hartmann und R. Schmitz)	316
Operative Technik und Ergebnisse der Rekonstruktionen zertrümmerter Stirnhöhlenvorderwände bei schweren frontobasalen Frakturen (B. Hoffmeister, S. Godbersen und R. Ewers)	320
Wiederaufbau der Stirn mit Tricalciumphosphat-Keramik (K. Jahnke und C.M. Büsing)	326
Sekundärkorrekturen nach Orbitaringfrakturen (K. Wangerin, R. Ewers, F. Härle und W. de Decker)	332
Neue Konzepte der Osteoplastik durch die Einbeziehung von Hydroxyl- apatitkeramik in Kieferchirurgie, Orthopädie und Neurochirurgie (J.F. Osborn, U. Heise und K.D. Böker)	338
Abgrenzung der Indikation zur Gliedmaßenerhaltung oder Amputation unter Berücksichtigung der Ästhetik (E. Marquardt und A.K. Martini)	344
Ästhetische Gesichtspunkte bei der Versorgung von Gliedmaßenausrißen (H. Dölle, H. Rudolph und G. Dahmen)	348

Differenzierte rekonstruktive Therapie bei rezidivierender Schulterluxation. Technik und funktionelle Resultate (H. Kehr)	350
Die ästhetische Fehlform als Ausdruck funktioneller Behinderung nach körperfernem Speichenbruch (M. Roesgen und G. Hierholzer)	352
Funktionelle und ästhetische Bedeutung der Handverschrämierung nach schweren Verletzungen (H. Towfigh)	356
Die Kniegelenksmobilisation bei posttraumatischer Kniegelenkssteife – Behandlung und Ergebnisse (G. Lob, C. Burri und O. Wörsdörfer)	360
Die Wiederherstellung des funktionellen Gangbildes durch Arthrodesen des oberen Sprunggelenks nach posttraumatischer Zerstörung (G. Hörster)	368
V. Mikrochirurgie, Onkologie	375
Der Verschluss eines Thoraxwanddefekts nach Tumorexcision mittels Omentum- und myocutaner Lappenplastik (R. Hettich, D. Voy und C. Huth)	375
Mikrochirurgische Operationsmethoden – eine Verbesserung auch in Form und Funktion (A. Berger und C. Tizian)	379
Mikrochirurgie des Nervus facialis aus der Sicht des Neurochirurgen (M. Samii und G. Penkert)	384
Mikrochirurgische Transplantate zur Rekonstruktion des Kopf-Hals-Bereiches (J. Reuther, J. Mühling und Ch. Michel)	392
Die Schluckfunktion nach Pharynx- und Oesophagusersatz mit freiem Dünndarmtransplantat (C. Naumann, J. Reuther und J. Mühling)	399
Die Bedeutung des mikrochirurgisch transplantierten Beckenkamms sowie des Osteomyocutanlappens für die Wiederherstellung von Form und Funktion des Unterkiefers (D. Riediger)	403
Die Umkehrplastik nach Borggreve als Extremitätenerhaltende Operation nach der Resektion maligner Tumoren (U. Heise)	407
Die Borggreve-Umdrehplastik beim kindlichen Osteosarkom des distalen Femur (L. Zichner und L. Hovy)	411
Technik und Ergebnisse der Palacos-Verbundosteosynthese im Bereich der Wirbelsäule (O. Schmitt und B.D. Katthagen)	416
Die Bedeutung und der Stellenwert der Ästhetik bei der Defektdeckung nach Hauttumoren im Gesichtsbereich (J. Lentrodt)	421
Der Hautersatz im Gesichtsbereich. Vor- und Nachteile unterschiedlicher Fernlappen (R. Schmelzle)	427

Zur Deckung deformierter Nasendefekte (K. Paulsen)	431
Plastische Deckung bei Verlust des Gewebes im Wangen und Parotisbereich (Ein neues operatives Konzept) (J. Beck-Mannagetta und Z. Roscic)	435
Zur Problematik der einzeitigen chirurgischen Wiederherstellung von NOMA-Patienten in Nordkamerun (G. Ehmann)	439
Die Rekonstruktion der Lippenregion nach Tumorresektion (D. Collo)	444
Spätergebnis nach totalem Unterlippenersatz (W. Hoppe)	448
Zwölfjährige Erfahrung bei der primären Unterkieferrekonstruktion mit funktioneller Osteosyntheseplatte (J. Weisser, J. Reuther und W. Gutwerk)	452
Die sofortige Wiederherstellung von Form und Funktion bei ausgedehnten Tumorresektionen durch Verwendung autoklavierter Knochen-Replantate (R. Ewers, K. Wangerin und F. Härle)	456
Ästhetische Gesichtspunkte bei der Rekonstruktion ausgedehnter Unter- kieferdefekte (S.A. Geiger und J. Dumbach)	461
Intraorale Knochentransplantation bei Kindern zum Unterkiefer- und Kieferköfchenersatz (F. Härle und R. Ewers)	466
VI. Freie Vorträge	471
Aplasie und Hypoplasie des Ramus ascendens mandibulae – Klinische und experimentelle Daten (K.H. Gundlach und V. Schwipper)	471
Dreidimensionale Vermessung von Gesichtssymmetrien mit Hilfe der Moiré-Topographie (I. Jend-Rossmann, M. Feindt und H.H. Jend)	474
Zur klinischen Problematik bei Kontinuitätsresektionen des Unterkiefers (E. Dielert und E. Fischer-Brandies)	479
Zur Anatomie der Kopfarterien – Präparation und röntgenologische Untersuchungen für die Anwendung der Doppler-Sonographie (V. Schwipper und A. Fuhrmann)	484
Sachverzeichnis	493

Chirurgische Konzepte für die Wiederherstellung der fehlenden Ohrmuschel. Historische Übersicht und Versuch einer Bestandsaufnahme

A. Berghaus und F. Toplak

HNO-Klinik und Poliklinik, Klinikum der FU Berlin, Hindenburgdamm 30,
D-1000 Berlin 45

Die beiden Hauptprobleme bei der Ohrmuschelrekonstruktion sind so alt wie die Geschichte dieser Operation selbst und haben an Aktualität bis heute nichts verloren: Sie liegen – wie von Ammon und Baumgarten [1] bereits 1842 feststellten – in der Bereitstellung eines geeigneten Stützgerüsts und dessen Hautbedeckung. Mangels optimaler Lösungen geht die Suche nach dem besten Gerüstmaterial und der geeignetsten Operationstechnik unvermindert weiter, wobei leicht vergessen wird, daß eine große Zahl von Untersuchern in der Vergangenheit mit den unterschiedlichsten Implantatmaterialien bereits einschlägige Erfahrungen gesammelt hat. Da die Operation vergleichsweise selten durchgeführt wird, sind diese Erfahrungen vorwiegend in verstreuten Einzeldarstellungen wiedergegeben, eine komplette Übersicht ist schwer zu erlangen.

Wir haben uns die Aufgabe gestellt, alle Berichte von Autoren, die sich mit der Ohrmuschelrekonstruktion befaßt haben, zusammenzutragen. Auf diese Weise soll ein Überblick über alle bisher bekannten und verwendeten Implantate, Transplantate und Operationstechniken gewonnen werden. Darüber hinaus haben wir versucht, durch die Registrierung aller erwähnten Komplikationen bei den mitgeteilten Fällen und gleichzeitige Erfassung der für die Korrektur erforderlichen Einzeloperationen objektive Kriterien für die Vor- und Nachteile verschiedener operativer Techniken aus den Angaben in der Literatur zu gewinnen. Beantwortet werden sollte letztlich auch die Frage, ob aus der bisher vorliegenden Literatur eine Bevorzugung eines bestimmten Materials oder einer bestimmten Operationstechnik abgeleitet werden kann.

Angesprochen sind dabei in erster Linie die heute wohl am deutlichsten konkurrierenden Materialien: Autogener Rippenknorpel und Silikon; daneben aber auch alle anderen alloplastischen Materialien sowie Composite Grafts vom gesunden Ohr, konservierter Knorpel usw.

Die gewissenhaft zusammengetragenen Quellen datieren aus vorchristlicher Zeit (Sushruta, Samshita, Indien, 600 vor Christus) bis in das Jahr 1984. Da die Literatursuche nicht regional begrenzt wurde, kann ein Anspruch auf Vollständigkeit nicht erhoben werden, allerdings wird die Untersuchung ständig fortgesetzt. Eine Bearbeitung der gesamten erfaßten Literatur findet sich in der Dissertation von F. Toplak.

Erfaßt wurden über 200 Autoren und insgesamt über 3 300 rekonstruierte Ohrmuscheln. Aus der Fülle der gewonnenen Daten und Erkenntnisse können hier nur Einzelaspekte angesprochen werden. Historisch interessant ist die Tatsache, daß lange Zeit – und zwar bis in das auslaufende 19. Jahrhundert hinein – die *Totalrekonstruktion* einer Ohrmuschel auch von namhaften Chirurgen wie Dieffenbach, Nelaton, Fritze, Reich u.a. für nicht durchführbar gehalten wurde, während *Teilrekonstruktionen* schon aus dem alten Indien, aus Alexandrien und später Italien überliefert sind.

Wenn man von dem rein theoretischen, vom Erstbeschreiber nie ausgeführten Vorschlag einer Ohrmuschelrekonstruktion ohne Stützgerüst (V. Szymanowsky 1870) (Abb. 1) und dem untauglichen Versuch der Verbesserung dieser Technik durch subcutane Injektion von Vaseline (V. Hacker 1901) absieht, dann fanden wir die ersten Berichte über eine chirurgische Ohrmuscheltotalrekonstruktion bei Kuhnt (Jena 1890), sowie bei Randall (Philadelphia/USA), der im Jahre 1893 ein Gerüst aus frischem Kaninchenknorpel benutzte [2], sowie bei Werner Körte im Jahre 1905 [3]. Körte war im Städtischen Krankenhaus Am Urban in Berlin tätig und benutzte – angeregt durch Franz König aus Altona – ein „keilförmiges Ohrteil ganzer Dicke“ von der gesunden Seite – das man heute wohl als „Composite Graft“ bezeichnen würde – zusammen mit der Mastoidhaut der erkrankten Seite und einem freien Hauttransplantat für die Operation. Erich Lexer und Ernst Eitner gehörten zu dem guten Dutzend Nachfolgern Körtes, die diese Technik übernahmen. Wir fanden sie zuletzt mitgeteilt von Gabka (1972) und Corgney (1974), der eine systematische Analyse der verwendbaren Teile des nicht betroffenen Ohres durchgeführt hat. Obwohl vereinzelt immer wieder Versuche der Ohrmuschelrekonstruktion ohne Stützgerüst durchgeführt wurden – z.B. Berger 1907; Beck 1925; De River 1926 und zuletzt Sarig 1982 – galt doch in der Folgezeit die Aufmerksamkeit der Suche nach dem optimalen Gerüstmaterial. Dabei stiegen die Ansprüche auch an die Ästhetik des Ergebnisses zunehmend. Suraci




Abb. 1. Theoretischer Vorschlag nach von Szymanowsky (1870)

formulierte später (1944) seine Forderungen an das Ziel der Ohrmuschelrekonstruktion in 7 Punkten:

1. Die korrekte Größe,
2. gleiches Aussehen wie das Gegenohr,
3. gleicher Ohr-Kopfwinkel,
4. gleiche Ohrhöhe,
5. Haltbarkeit des Ergebnisses in Größe und Form,
6. Wahl des richtigen Stütz- und Weichteilgewebes für die exakte Formung,
7. die Hautfarbe muß der des Gegenohres entsprechen.

Sehr früh wurde bereits der später am meisten gebräuchliche autogene Rippenknorpel verwendet: Viktor Schmieden an der Königlich-Chirurgischen Universitätsklinik Berlin ließ 1908 ein mit diesem Material zunächst unter der Bauchhaut gebildetes Ohr mit Hilfe eines „gestielten, plastischen Wanderlappens“ (Abb. 2) – bekannt als „Italienische Methode“ – in den Defektbereich wandern [4]. Im anglo-amerikanischen Raum war Sir Harold Gillies (1920) nach unseren Nachforschungen der erste, der aus autogenem Rippenknorpel eine Ohrmuschel rekonstruierte. Von den über 40 durch das verwendete Gerüstmaterial unterscheidbaren Operationstechniken sollen

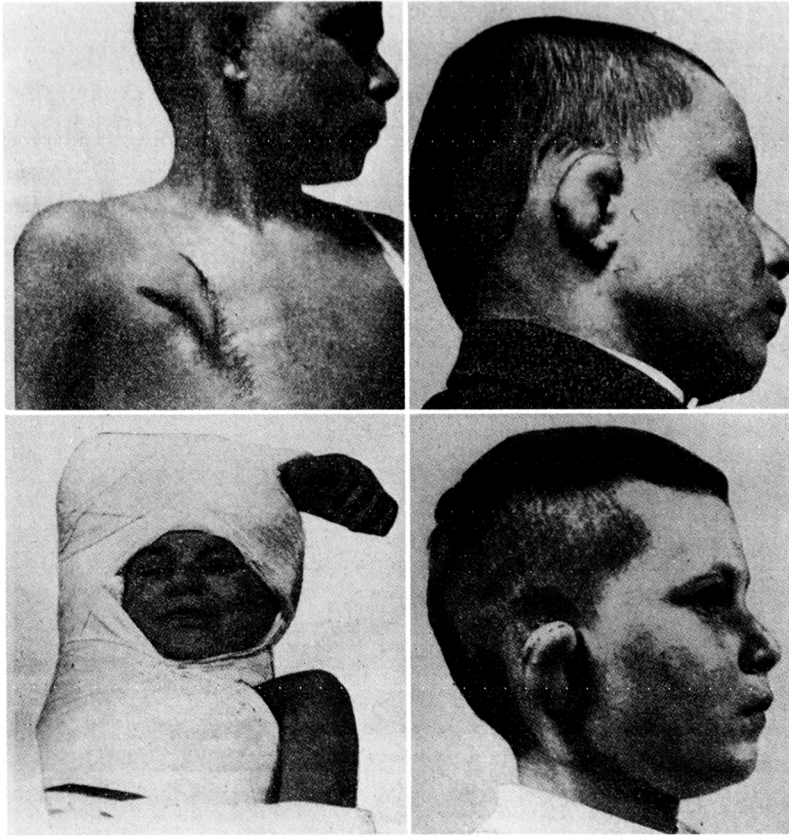


Abb. 2. Ohrmuschelrekonstruktion mit autogenem Rippenknorpel nach V. Schmieden [Aus: V. Schmieden (1908)]

im folgenden nur einige kurz erwähnt werden: Autogener Tibiaknochen (Joseph 1916), Iliacaknochen (Gillies 1937), Mastoidknochen (Gillies 1937; Cotin 1978, 1983). Autogener Nasen-Septumknorpel (Graham 1927); mütterlicher Knorpel (Gillies 1937; zuletzt Peet 1971); allogener, konservierter Ohrknorpel (Kirkham 1940; zuletzt Campbell 1983); allogener Rippenknorpel (Pierce und O'Connor 1939; zuletzt Wiecko 1980); autogene Rippenknorpelsplitter, als „diced cartilage“ bekannt geworden (Peer und Young 1943/1944; später auch von Aufricht u.a. übernommen, zuletzt Limberg 1961); allogene Rippenknorpelsplitter (Yarchuk 1958; Limberg 1961; Aleksandrov 1963); Ochsenknorpel (Gillies 1951); Kalbsknorpel (Farkas 1958); allogener Meniscus (Mir y Mir 1952; Broadbent 1956; zuletzt Pitanguy 1958, der auch autogenen Meniscus verwendet hat). Schließlich können noch getrennt hervorgehoben werden alle die Verfahren, bei denen die genannten Materialien untereinander oder mit weiterem Material kombiniert werden.

Angesichts der Nachteile, die die Entnahme von autogenem Material für den Patienten mit sich bringt – zusätzliche Operationsfelder, Gefahr des Verbiegens oder

der Resorption u.a. — taucht immer wieder der Wunsch nach einem unkomplizierten, ohne zusätzliche Eingriffe am Patienten leicht zu gewinnenden und doch gut vertragenen Implantatmaterial auf. Dies führt einerseits zur Anwendung von z.B. Elfenbein (Eitner 1918; Joseph 1930), andererseits schon früh zur Suche nach einem geeigneten alloplastischen Material. Die beobachtete Resorption auch von autogenem Rippenknorpel veranlaßte u.a. Ombredanne zur Verwendung von Acryl und später Polyäthylen anstelle des autogenen Materials.

Neben Kautschuk (Esser 1935), Tantaldraht (Greenley 1946; zuletzt Bäckdahl 1954), Acrylglas (Malbec 1952 und vor allem Matthews 1961; sowie Herrmann 1963) kamen Polyäthylen (Rubin 1948), Röntgenfilmfolie (Bäckdahl 1954), Polyamid (Meyer 1955) und später vor allem Silikon (Cronin 1966; zuletzt Ohmori 1984) und Teflon (Edgerton 1969), neuerdings auch poröses Polyäthylen (Senechal 1981; Berg-haus 1982) zur Anwendung, womit nur die wichtigsten Materialien genannt sind.

Von den insgesamt über 40 unterscheidbaren Verfahren werden nach unseren Erkenntnissen in den letzten 10 Jahren noch 8 angewendet.

Ist es nun möglich, die Ergebnisse aller erfaßten Autoren irgendwie miteinander zu vergleichen? Obwohl dieses Verfahren einige Probleme mit sich bringt — wie etwa die uneinheitliche Nomenklatur bei der Angabe von Komplikationen und das häufige Fehlen von Daten in den Publikationen — haben wir versucht, den einzelnen Mitteilungen unter Abwägung von objektiv positiven und objektiv negativen Aspekten der Operationsverfahren einen rechnerisch ermittelten Punktwert zuzuordnen.

Getützt auf die von Sanvenero-Rosselli (1932, 1964) treffend und knapp aufgestellte Forderung, daß „innerhalb kürzester Zeit mit der geringsten Anzahl von Eingriffen das beste Ergebnis“ erreicht werden solle, wird bei unserem Rechenverfahren als positiv angesehen eine lange postoperative Beobachtungsdauer mit erhaltenem Operationsergebnis, negativ erscheinen dagegen viele einzelne Operationssitzungen, zusätzliche Operationsfelder außerhalb der Ohrregion und natürlich die postoperativen Komplikationen, die sich aus Früh- und Spätkomplika-tionen zusammensetzen. So kann eine postoperative Eiterung zunächst ohne Verlust des ganzen Ohres abheilen, dasselbe Ohr kann aber nach Jahren dennoch durch Abstoßung des Implantates oder Knorpelschrumpfung zum Mißerfolg werden.

Die Gesamtzahl der von einem Autor mit einer bestimmten Technik rekonstruierten Ohren findet dadurch Berücksichtigung, daß die Komplikationen in Prozent aller Rekonstruktionen angegeben werden. Um die Frühkomplika-tionen — die ja nicht unbedingt zum Verlust der neuen Ohrmuschel führen müssen — nicht überproportioniert zu wichten, wird deren Prozentzahl jeweils nur zu 1/10 bewertet, während der Prozentsatz der Spätkomplika-tionen, die — wie etwa die „Resorption“ — den Mißerfolg der Operation bedeuten können, ungeteilt in die Berechnung eingeht.

Der Berechnungsmodus für den von uns ermittelten Punktwert für die einzelnen Verfahren sei am Beispiel der Autoren „A“ und „B“ in Tabelle 1 veranschaulicht. Im Prinzip sind auch andere Rechenweisen denkbar — etwa die Bildung eines Quotienten — die Relationen dürften aber erhalten bleiben. Es wird in jedem Fall deutlich, daß diese Auswertung nur durchgeführt werden kann, wenn die Ergebnisse vom Autor mit ausreichender Transparenz publiziert wurden. Hier finden sich z.T. erhebliche Lücken.

Von aktuellem Interesse ist nur die Auswertung von Techniken aus den letzten 10 Jahren, die in Tabelle 2 wiedergegeben sind.

Tabelle 1. Unser Bewertungsmodus an zwei Beispielen

Zwei Bewertungsbeispiele: Bewertungskriterien	Autor A Autogen. Rpn.-knorpel (publ. 1982)	Autor B Silikon (publ. 1974)
1. Beobachtungszeitraum in Jahren	+ 8	+ 5
2. Operationsitzungen	- 4	- 4
3. Operationsfeld außerhalb Ohrregion	- 3	- 1
4. Prozentzahl Frühkomplikationen (x 0,1)	- 16	- 5,6
5. Prozentuale Spätkomplikationen	- 95	- 9
Bewertungspunkte	- 110	- 14,6

Tabelle 2. Ermittelte Basisdaten und Aufstellung der nach 1975 noch mitgeteilten Verfahren

Quellen: Publikationen	404		
Autoren	205		
Fälle	3346		
Gerüstmaterialien	42		
Aktuelle Rekonstruktionsverfahren	Fälle	Autoren	Publ.-Zeitraum
1. Autogen. Rpn.-knorpel	1592	69	1908-1983
2. Silikon	615	15	1966-1984
3. Allogen. Rpn.-knorp.-teil	142	3	1958-1975
4. Allogen. Rpn.-knorpel	104	15	1939-1980
5. Autogen. Knorp.-komb.	75	5	1963-1983
6. Autogen. Knochen	56	5	1916-1983
7. Allogen. Ohrkn. (konserv.)	35	4	1940-1983
8. Polyethylen (porös)	4	2	1981-1984

Will man für einzelne Gerüstmaterialien typische Komplikationen benennen, so muß man ebenfalls auf die von den Autoren publizierten Angaben zurückgreifen. Wir fanden z.B. bei den beiden in den letzten Jahren gebräuchlichsten Verfahren jeweils am häufigsten die in Tabelle 3 zusammengestellten Angaben. Hier ist nicht die prozentuale Häufigkeit der Komplikationen gemeint, sondern die Häufigkeit, mit der von den Operateuren über ihr Auftreten berichtet wird.

Welchen Einfluß auf das Langzeitergebnis außer dem Implantatmaterial auch die Operationstechnik haben kann, läßt sich eindrucksvoll am Beispiel der sogenannten „Fan flap“-Technik demonstrieren. Dieses Verfahren, das in seinen Grundzügen bereits 1963 von Herrmann und Zühlke als „Perichondrisierung“ des Stützgerüsts beschrieben und angewendet wurde [5], ist 1976 von Fox und Edgerton modifiziert bekannt gemacht worden [6]. Das Verfahren beruht auf dem Prinzip, daß ein Implantat oder Transplantat durch die Umhüllung mit Schädelperiost (Herrmann und Zühlke

Tabelle 3. Komplikationen bei autogenem Rippenknorpel und Silikon. Angegeben ist die Anzahl der Autoren (in Prozent), die die jeweilige Komplikation im eigenen Patientengut beobachtet haben

Autogener Rippenknorpel		Silikon	
69 Autoren = 100%		15 Autoren = 100%	
Hautnekrosen, Knorpelaustritt	29%	Gerüstentnahme	80%
Verbiegen, Verstreigen		Gerüstaustritt	60%
Schrumpfen	20%	Infektion	46%
Knorpelresorption	19%		
Pleurariß	10%		
Infektion	9%		

1963) bzw. vascularisierter Temporalisfascie (Fox und Edgerton 1976) einen vitalen Schutzmantel erhält, der nicht nur die Gefahr von Hautperforationen und Nekrosen reduziert, sondern auch die Bedeckung des so umhüllten Gerüsts mit einem freien Hauttransplantat in einer Sitzung erlaubt (Abb. 3). Brent (1983) hat die „Fan flap“-Technik im Detail weiterentwickelt, indem er die Temporalisfascie der gesunden

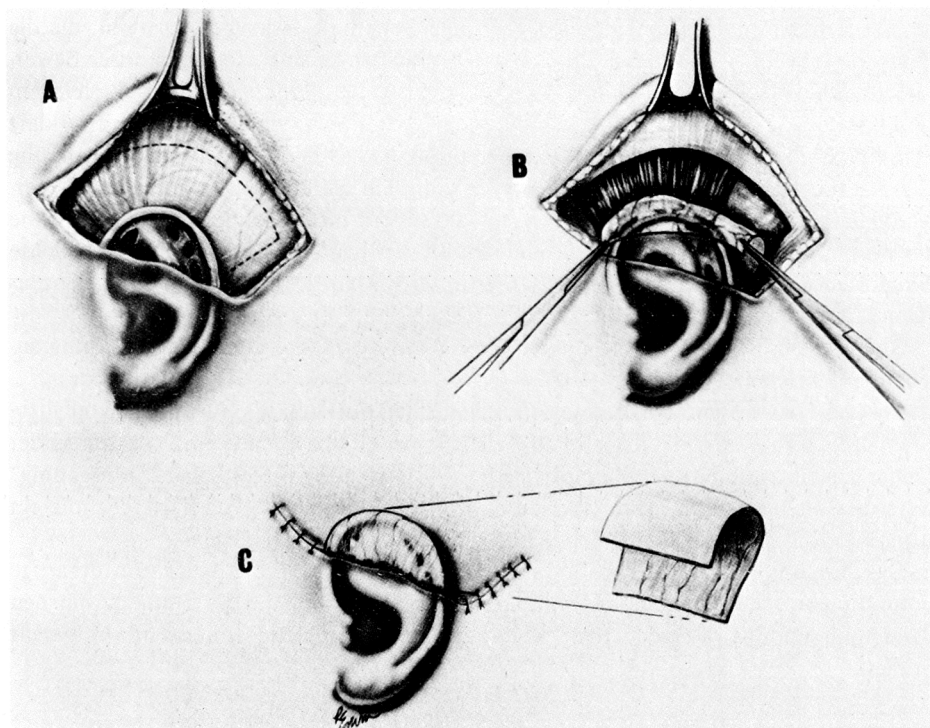


Abb. 3. Originaldarstellung der Fan Flap-Technik von Fox u. Edgerton [Aus: Fox u. Edgerton (1976)]

Tabelle 4. Verbesserung der Bewertungszahl (Mittelwert) durch Anwendung der Fan Flap-Technik bei autogenem Rippenknorpel und Silikongerüsten

Auswertung der mitgeteilten Ergebnisse			
	Fälle	Autoren	Mittelwert
Autogener Rippenknorpel	1238	32	-22,6
Silikon	412	12	-46,3
Anwendung der „Fan Flap“-Technik			
	Fälle	Autoren	Mittelwert
Autogener Rippenknorpel	44	2	-0,6
Silikon	186	4	+ 0,9

Gegenseite als freien Lappen verwendet und – z.B. bei Verbrennungsschäden – durch Mikrogefäßanastomose auf der erkrankten Seite anschließt. Zwar hat Dufourmentel (1958) bereits die mit einem freien Hauttransplantat ummantelten Temporalgefäße für die Ohrmuschelrekonstruktion genutzt, jedoch dienten sie ihm lediglich als Schutz für die Helixkante des Implantates. Der in den Berichten derjenigen Autoren, die die „Fan flap“-Technik anwenden, erkennbare Enthusiasmus läßt sich durch unser Bewertungssystem objektiv begründen: Vergleicht man die Punktwertung bei gleichem Gerüstmaterial mit bzw. ohne Anwendung der „Fan flap“-Technik (der Begriff erklärt sich durch die Fächerform des Fascienlappens), so ist die Verbesserung augenfällig (Vergl. Tabelle 4): Für Ohmori – der bekanntlich Silikongerüste verwendet – errechneten wir aus seiner Publikation vom Jahre 1974 mit 116 operierten Fällen ohne die Verwendung der Temporalfascie einen Punktwert von -14,6; später (1984) erreichte der gleiche Autor mit 156 operierten Ohren unter Einsatz des beschriebenen Verfahrens einen Mittelwert von +0,6.

Rein spekulativ sind Überlegungen, die sich an diese relativ neue Entwicklung anschließen könnten:

Fördert etwa die gut vascularisierte Fascienhülle auf Dauer die Resorption von auto- oder allogenen Knorpel? Kommt es vielleicht bei alloplastischen Implantaten später wieder zu den gefürchteten Gerüstaustritten – nur eben mit zeitlicher Verzögerung? Wäre dies nicht der Fall, dann wäre durch die Anwendung der „Fan flap“-Technik ein moderner Kunststoff erstmalig dem Knorpelgerüst eindeutig überlegen.

Das von uns vorgeschlagene Bewertungssystem eröffnet die Möglichkeit, derartige Vermutungen in einen objektiv meßbaren Rahmen zu stellen, sofern nur die für den Berechnungsmodus erforderlichen Kriterien transparent und umfassend mitgeteilt werden.

Literatur

1. Ammon von FA, Baumgarten M (1842) Otoplastik. In: Dr. Friedrich August von Ammon und Dr. Moritz Baumgarten. Die plastische Chirurgie nach ihren bisherigen Leistungen kritisch dargestellt. G. Reimer, Berlin, p 249–254
2. Randall BA (1893) An attempt to replace an auricle bitten off in childhood. Arch Otol 22:163–165
3. Körte W (1905) Fall von Ohrenplastik, Sitzung am 13.11.1905. Verh fr Vrgg Chir Berlins 18:91–92
4. Schmieden V (1908) Der plastische Ersatz von traumatischen Defekten der Ohrmuschel. Klin Wochenschr 31:1433–1435
5. Herrmann A, Zühlke D (1964) Periost als Ersatz des Perichondriums bei Wiederaufbau der Ohrmuschel. Langenbecks Arch Klin Chir 306:59–65
6. Fox JW, Edgerton MT (1976) The fan flap: An adjunct to ear reconstruction. Plast Reconstr Surg 58:663–667