



*Sveriges lantbruksuniversitet*  
Fakulteten för veterinärmedicin och husdjursvetenskap  
Institutionen för kliniska vetenskaper

# Kongenital intestinal lymfangiektasi hos hund – etiologi, diagnos och behandling

Pia Svedberg

*Uppsala*

2013

*Examensarbete inom veterinärprogrammet*

ISSN 1652-8697  
*Examensarbete 2013:1*



Kongenital intestinal lymfangiektasi hos hund  
– etiologi, diagnos och behandling

Congenital intestinal lymphangiectasia  
– etiology, diagnosis and treatment

Pia Svedberg

*Handledare: Bernt Jones, Institutionen för kliniska vetenskaper*  
*Biträdande Handledare: Elisabeth Ekstedt, Institutionen för anatomi, fysiologi och biokemi*  
*Examinator: Helene Hamlin, Institutionen för kliniska vetenskaper*

*Examensarbete inom veterinärprogrammet, Uppsala 2013*  
*Fakulteten för veterinärmedicin och husdjursvetenskap*  
*Institutionen för kliniska vetenskaper*  
*Kurskod: EX0736.1, Nivå A2E, 30hp*

*Nyckelord: Intestinal lymfangiektasi, proteinförlorande enteropati, hund, koagulopati, behandling, MCT-olja*  
*Key words: Intestinal lymphangiectasia, protein losing enteropathy, canine, coagulopathy, treatment, MCT-oil*

*Online publication of this work: <http://epsilon.slu.se>*  
*ISSN 1652-8697*  
*Examensarbete 2013:1*

*“Nothing in the world can take the place of persistence.  
Talent will not; nothing is more common than unsuccessful men with talent.  
Genius will not; unrewarded genius is almost a proverb.  
Education will not; the world is full of educated derelicts.  
Persistence and determination alone are omnipotent.”*

Calvin Coolidge

## INNEHÅLL

<b>SAMMANFATTNING</b> .....	1
<b>SUMMARY</b> .....	1
<b>FÖRTECKNING ÖVER FÖRKORTNINGAR</b> .....	2
<b>INLEDNING</b> .....	2
<b>ETIOLOGI</b> .....	3
Embryonal lymfangiogenes .....	4
<b>PATOFYSIOLOGI</b> .....	5
<b>KLINISK MANIFESTATION</b> .....	6
<b>DIAGNOS</b> .....	7
Kliniska parametrar .....	7
Endoskopering och biopsring.....	8
Histopatologi.....	9
Ultraljud.....	10
<b>BEHANDLINGSSTRATEGIER</b> .....	11
Dietär behandling .....	11
<i>MCT-olja</i> .....	11
<i>Protein</i> .....	14
<i>Vitaminer</i> .....	14
<i>Fibrer</i> .....	14
Medicinsk behandling .....	15
<i>Antiinflammatorisk och immunosupprimerande</i> .....	15
<i>Kolloidosmotisk terapi</i> .....	16
<i>Somatostatin (Oktreotid)</i> .....	17
Kirurgi.....	18
<b>PROGNOS</b> .....	18
<b>FÖREKOMST</b> .....	18
<b>FALLSTUDIE</b> .....	19
Material och metoder .....	19
Inklusions- och exklusionskriterier .....	19
Resultat.....	19
<b>MCT-STUDIE</b> .....	23
Material och metoder .....	23
Inklusions- och exklusionskriterier .....	24
Resultat.....	24
<b>DISKUSSION OCH KONKLUSION</b> .....	24
<b>TACK</b> .....	27
<b>REFERENSER</b> .....	28



## **SAMMANFATTNING**

Intestinal lymfangiektasi (IL) är en ovanlig gastrointestinal sjukdom som karaktäriseras av patologisk dilatation av tarmens lymfkärl. Sjukdomen drabbar både hundar och människor men behandlingen divergerar inom human- respektive veterinärmedicinen. Etiologin är ännu inte fullständigt belyst. Sannolikt finns ärftliga komponenter och gener essentiella för lymfangiogenes har isolerats. Patogenesen är relativt väl undersökt och behandlingen syftar till att reducera förlusten av plasmaproteiner. Det centrala i behandlingen är att minimera mängden triglycerider med långa fettsyror (LCT) i dieten, då absorption av dessa stimulerar det intestinala lymfflödet. Dieten bör även kompensera för förluster av protein, energi och vitaminer genom hög näringstäthet och rikligt med högvärdigt protein. Immunosupprimerande läkemedel har länge varit en del av behandlingen, inom veterinärmedicinen, trots att IL i många fall helt saknar inflammatoriska inslag och att bieffekterna av dessa preparat är kontraproduktiva vid IL. Ett antal hundar svarar bra på behandling med kortikosteroider. Supplementering med triglycerider bestående av medellånga fettsyror (MCT-olja) är omdiskuterat och både oljans smaklighet och absorption har ifrågasatts. I denna mastersuppsats har en litteraturstudie, en journalstudie och ett smaktest av MCT-olja gjorts. Resultatet visar att MCT-olja, i motsats till tidigare påståenden, accepteras väl av hundar. Sammanställningen av tidigare studier visar att absorptionen av MCT-olja är komplex. Utöver fettsyrorernas längd spelar även triglyceridmolekylens interna struktur, mängden MCT samt mängden övrigt fett in i absorptionen av MCT. Trots att en liten andel absorberas via lymfkärlen kan supplementering med MCT vara av nytta i fall med hundar som inte klarar att hålla vikten på endast fettreducerad diet.

## **SUMMARY**

Intestinal lymphangiectasia (IL) is a rare gastrointestinal disease that is characterized by marked dilatation of the intestinal lymphatic network. The disease affects both dogs and humans but the treatment differs between humans and dogs. Genetics of IL is not yet fully understood, heritability is likely and some genes essential for lymphangiogenesis have been isolated. The pathogenesis is relatively well studied. The treatment aim is to reduce the loss of plasma proteins. The essential of treatment is to minimize the amount of triglycerides with long chain fatty acids (LCT) in the diet since absorption of these stimulate the intestinal lymph and subsequent protein loss. The diet must also compensate for the loss of protein, energy and vitamins by having a high nutrient density and contain plenty of high-quality protein. Immunosuppressive drugs have long been a part of the treatment in veterinary medicine, although IL in many cases lacks an inflammatory component and the side effects of these drugs are counterproductive in IL. Some, but not all dogs respond to medical treatment in the form of corticosteroids. Supplementation with medium chain triglyceride (MCT-oil) is controversial and both oil palatability and absorption has been questioned. This master thesis includes a case report, study and a palatability test of MCT-oil. The results show that MCT-oil, in contrast to previous claims, is well accepted by dogs. A review of earlier studies shows that the absorption of MCT-oil is complex. In addition to the length of the fatty acids, the internal structure of the triglyceride molecule, the amount of MCT and the total fat content in the diet plays a role in the absorption of MCT. Although a small percentage is absorbed by

the lymphatic vessels supplementation with MCT can be of benefit in cases of dogs who cannot manage to keep the weight of only fat-reduced diet.

## FÖRTECKNING ÖVER FÖRKORTNINGAR

AT	Antitrombin, inhiberar koagulationsfaktor IIa, IXa, Xa, Xia och XIIa
C	Kolatom
ccbe1	Kollagen och kalciumbindande EGF domain-1
IL	Intestinal lymfangiektasi
kDa	kilo Dalton
LEC	lymfatisk endotelcell
LCT	Long chain triglycerids, triglycerider med långa fettsyror
LCFA	Long chain fatty acids, långa fettsyror
MCFA	Medium chain fatty acids, medellånga fettsyror
MCT	Medium chain triglyceride, triglycerider med medellånga fettsyror
PIL	Primär intestinal lymfangiektasi
PLE	Protein losing enteropathy, proteinförlorande enteropati
Prox1 -/-	Musstam med genotyp, knockad avseende Prox1 genen
S-ALAT	Alaninaminotransferas, enzym
S-ALP	Alkaliskt fosfatas, enzym
SIL	Sekundär intestinal lymfangiektasi
TEG	Tromboelastografi

## INLEDNING

Intestinal lymfangiektasi (IL) är en ovanlig tarmsjukdom som drabbar både människor och djur. Högre frekvens ses inom vissa hundraser vilket indikerar ärftlighet, men mekanismen bakom är ännu okänd. Sjukdomen klassificeras som primär/kongenital eller sekundär/förvärvad. Primär intestinal lymfangiektasi (PIL) är en kongenital lymfkärlnanomali som karaktäriseras av patologisk dilatation av tarmens lymfkärl. Anomalin kan ha lokal, regional eller generell utbredning (German, 2005 och Kull, *et al.*, 2001). Intestinal lymfangiektasi är en vanlig orsak till proteinförlorande enteropati (PLE) vilket innebär att kroppsegna proteiner läcker ut i tarmlumen. Vid IL så läcker lymfvätska, som utöver protein även innehåller lipider och lymfocyter, ut i tarmlumen.

Sekundär IL (SIL) uppstår främst till följd av lidanden som medför funktionell lymfatisk obstruktion, exempelvis lokala processer såsom neoplastiska sjukdomar i tarm eller mesenteriska lymfknutor, inflammation, fibros och systemiska lidanden såsom högersidig hjärtsvikt, obstruktion av vena cava eller hepatopati (Burns, 1982 och German, 2005). Detta arbete fokuserar på primär intestinal lymfangiektasi hos hund.

År 1961 beskrev Waldmann, *et al.* det första fallet av IL hos människa och 1968 rapporterar Campbell, *et al.* om det första fallet hos hund. Därefter har flera författare rapporterat om liknande fall hos hund (Barton, *et al.*, 1978; Burns, 1982; Flesjö & Yri, 1977; Fossum, *et al.*, 1987; Griffiths, *et al.*, 1982; Kull, *et al.*, 2001; Landsverk & Gamlem, 1984; Mattheeuws, *et al.*, 1974; Milstein & Sanford, 1977; Olson & Zimmer, 1978; Suedmeyer, *et al.*, 2004 och Suter, *et al.*, 1985). Trots att sjukdomen är beskriven sedan över 30 år tillbaka saknas



entydiga behandlingsstrategier. De rekommendationer som dominerar idag, består av immunosupprimerande läkemedel i kombination med en diet med låg fetthalt. Flera författare förespråkar tillskott av medellånga triglycerider (MCT) till de individer som inte går upp i vikt trots adekvat behandling (Davenport, *et al.*, 2000, 2010; Guilford, *et al.*, 1996 och Nelson & Couto, 2009). Men MCT-olja som supplement är kontroversiellt och ifrågasatt av två anledningar. Dels hävdar flera författare att MCT-oljans smaklighet är så låg att den inte utgör ett rimligt behandlingsalternativ (Ettinger & Feldman, 2010; Nelson & Couto, 2009 och Peterson & Willard, 2003). Men här råder meningsskiljaktigheter. Burns (1982) anser att en diet med låg fetthalt, i sig, kan medföra låg smaklighet och att tillsatts av MCT-olja istället kan höja smakligheten. Flera författare har uttryckt en osäkerhet över huruvida MCT-olja absorberas via blodet i tillräcklig omfattning för att kunna rekommenderas till hundar med IL (Ettinger & Feldman, 2010; German, 2005 och Moore, 2009). Idag behandlas PIL olika hos människor och hundar, men finns det någon vetenskaplig grund för olikheterna?

Målet med detta arbete är att belysa sjukdomen PIL avseende etiologi, patologi, klinisk manifestation och behandlingsstrategier. För att bringa klarhet i ovanstående utfördes en kombination av litteraturstudie och en sammanställning av journaler från hundar som fått diagnoskoden DB 941: lymfangiektasi. Litteraturgenomgången omfattar humanmedicinska referenser endast i speciella fall. För att utreda smakligheten hos MCT-olja har ett smaktest utförts på en grupp friska hundar.

## **ETIOLOGI**

Det lymfatiska systemet består av ett vaskulärt nätverk av tunnväggiga kapillärer som börjar blint ute i den perifera vävnaden, för att successivt övergå till allt grövre samlingskärl. De mynnar slutligen ut i ductus thoracicus som ansluter det venösa systemet. Till skillnad mot blodkärlens kapillärer så saknar lymfkärlen fenestrering, kontinuerligt basalmembran samt pericyter. Lymfkärlen utlinjeras istället av ett kontinuerligt lager med överlappande lönnlövsformade endotelceller med icke kontinuerliga knappliknande intercellulära sammankopplingar (Oliver, 2004 och Schulte-Merker, 2011). Utformningen gör lymfkapillären höggradigt permeabel för makromolekyler, patogener och migrerande celler. Lymfkärl dränerar större delen av kroppen med undantag för avaskulära strukturer såsom epidermis, klor, päls, kornea samt några vaskulariserade organ såsom retina och troligtvis hjärnan (Oliver, 2004). Det lymfatiska systemet inkluderar även lymfoida organ såsom lymfknutor, peyerska plack, thymus och mjälten vilka har nyckelfunktioner i immunsvaret (Oliver, 2004). Det lymfatiska systemet har till uppgift att reglera vätskehomeostasen genom absorption av vatten och makromolekyler från interstitiet, förmedla upptag av dietära lipider och fettlösliga vitaminer i tarmen samt fungera som transportmedium för immunförvarets celler (Schulte-Merker, 2011). Dysfunktion i lymfkärlssystemet kommer att drabba en eller flera av dessa funktioner.

Intestinal lymfangiektasi är en sällsynt form av lymfkärlsanomali i och i anslutning till tarmen som medför PLE. Anomalin drabbar förutom lymfkärlet i tarmvilli, laktealen, ofta även lymfkärl i submukosa, muscularis, serosa och mesenterium (Jubb, *et al.*, 2007). I vissa fall ses lymfkärlsanomalier även i andra delar av kroppen (Branquinho, *et al.*, 2011 och Fossum, *et al.*, 1987). Intestinal lymfangiektasi kan drabba alla hundar men förekommer mer frekvent

inom vissa raser. Norsk lundehund, yorkshireterrier och soft coated wheaten terrier är enligt Nelson & Couto (2009) predisponerade. Enligt Ettinger & Feldman (2010) och German (2005) är även rottweilers predisponerade och German lägger även till rasen malteser. Flesjö & Yri beskrev 1977 IL inom rasen norsk lundehund, en ras som finns beskriven sedan 1400-talet. Rasen tyckes vara utrotad, men 1925 hittades ett fåtal individer på Værøy, Lofoten i Norge. Ett omfattande avelsarbete inleddes 1961 och nuvarande population härstammar uteslutande från dessa individer. År 1964 avlivades en lundehund, endast tre år gammal, på grund av sjukdomstecken som stämmer väl överens med de vi idag ser vid IL. Författarna konstaterar att den observerade predispositionen i kombination med rasens historik gör en hereditär bakgrund högst sannolik. Vidare skriver de att den höga inavelsgraden och det faktum att sjukdomen debuterar vid så varierande ålder, utan någon uppenbar koppling mellan könen gör det svårt att finna exakt arvsång. Även German (2005) anser att en genetisk bakgrund är sannolik inom samtliga predisponerade raser. Ettinger & Feldman (2010) benämner IL som kongenital trots att tecknen på sjukdom sällan ses direkt efter födelsen. Enligt Nelson & Couto (2009) är IL, i de allra flesta fall, idiopatiskt. Då man inte kunnat finna bevis för sekundär IL inom rasen norsk lundehund antas den vara primär (Berghoff, *et al.*, 2007). Idag är den genetiska kopplingen till sjukdomen fortfarande okänd.

Bank, *et al.* (1967) konstaterade efter ett flertal studier där de intestinala lymfkärlen obstruerats både proximalt och distalt, att det är svårt att inducera IL. De lyckades inte heller med att provocera fram IL genom att utfodra hundar med en diet med högt fetthinnehåll.

### **Embryonal lymfangiogenes**

Det lymfatiska systemet studerades redan på 1600-talet och i början av 1800-talet var större delen av dess anatomi beskrivet (Ribatti & Crivattello, 2010). Lymfangiogenesen har däremot inte ägnats så mycket uppmärksamhet trots dess stora medicinska betydelse. Två teorier har lagts fram gällande det lymfatiska epitelets embryonala ursprung (Oliver, 2004; Ribatti & Crivattello, 2010 och Wigle & Oliver, 1999). Den centrifugala teorin hävdar att lymfatiskt endotel har sitt embryologiska ursprung i venöst endotel medan den centripetala teorin istället hävdar att det bildas från mesenkymal vävnad i perifera organ för att senare sammanfogas med det vaskulära systemet (Wigle & Oliver, 1999). Ribatti & Crivattello (2010) drar slutsatsen att det är sannolikt att bägge mekanismerna bidrar till lymfkärlens uppbyggnad.

Oliver (2004) beskriver lymfangiogenesen som en process i fyra steg; lymfatisk endotelcellskompetens, lymfatisk endotelcell (LEC) bias, LEC specificering och lymfkärlens differentiering och mognad. Det första steget, lymfatisk endotelcellskompetens, omfattar de venösa endotelcellernas kapacitet att svara på lymfkärlsinducerande signaler, vilket enligt den centrifugala teorin är ett av de första stegen i omvandlingen från venöst till lymfatiskt endotel. Denna del av lymfangiogenesen är ännu inte fullständigt belyst. Schulte-Merker, *et al.* (2011) har däremot konstaterat att differentieringen av venöst endotel mot en lymfatisk endotelfenotyp styrs av över 20 olika gener.

Hogan, *et al.* (2009) har, genom studier på zebrafiskar, upptäckt att den embryonala lymfangiogenesen är beroende av *ccbe1* (kollagen and kalciumbindande EGF domän-1) som är en enkel gen lokaliserad till kromosom 21. Genen *ccbe1* kodar för ett protein som

inkluderar en signalpeptid i en kollagen del och en kalciumbindande EGF domän. Fiskar med mutation i *ccbe1* genen fick en asparbinsyra i den kalciumbindande delen utbytt mot en glutaminsyra vilket resulterade i lymfkärlsdysplasier, eftersom *ccbe1* krävs för lymfogen knoppning och möjligen även migration (Hogan, *et al.*, 2009).

Lymfatisk endotelcellsbias är andra steget i utvecklingen och beskriver cellernas förmåga till utveckling mot rätt celltyp efter initial stimulering.

Wigle & Oliver (1999) upptäckte vid studier av musembryon att *Prox1*-genen var avgörande för utvecklandet av lymfkärlssystemet medan övrig vaskulo- och angiogenes inte påverkades. Iakttagelsen tyder på att *Prox1*-genen är specifik och essentiell för utveckling av det lymfatiska systemet samt att det lymfatiska respektive det vaskulära systemet utvecklas oberoende av varandra. Genom infärgning kunde Wigle & Oliver (1999) konstatera att *Prox1*-positiva celler återfinns hos en subpopulation av de venösa epitelcellerna i delar av den främre hjärtvenen vilket gör att de kan betraktas som LEC prekursorer. De upptäckte att homozygota, *Prox1*<sup>-/-</sup>, helt saknade lymfkärlssystem samt genotypen var letal då mössen dog i livmodern medan heterozygota möss, *Prox1*<sup>+/-</sup>, utvecklade ett normalt lymfkärlssystem. Studien tyder på att *prox1*-genen inte är nödvändig för den initiala knoppningen av lymfkärlen från det venösa endotelet utan snarare krävs för den fortsatta utvecklingen. Wigle & Olivers (1999) upptäckt ger ett starkt stöd för den centrifugala teorin avseende lymfangiogenesen. Tio år senare stärks Wigle & Oliver's fynd av Hogan, *et al.* (2009) som konstaterar att angio- och lymfangiogenes är två, genetiskt sett, skilda processer.

Det tredje steget är specificering av de lymfatiska endotelcellerna vilket beskriver differentiering till lymfatisk endotelcellsfenotyp. Nu börjar lymfendotelcellerna uttrycka receptorer specifika för lymfkärl samtidigt som mer vaskulära markörer, såsom laminin och CD34, minskar i antal (Oliver, 2004). Differentiering och mognad av de lymfatiska kärlen och lymfangiogenes är det fjärde och slutliga steget i utvecklandet av lymfkärlssystemet och hos mus är det komplett först i samband med födelsen (Oliver, 2004).

## **PATOFYSIOLOGI**

Sjukdomen karaktäriseras av otillräckligt antal eller missbildade lymfkärl vilket resulterar i ett nedsatt flöde och dränage av lymfa och därigenom ett ökat tryck i lymfkärlen. Tryckökningen ger en patologisk dilatation av de intestinala laktealerna vilket medför att dessa blir sköra och lätt rupturerar. Ruptur medför läckage av lymfvätska ut i tarmlumen, intestinala submukosan och lamina propria. Lymfvätskan innehåller, förutom extracellulär vätska, även proteiner, leukocyter och kylomikroner. Stora proteinförluster medför att både tarmens digererande förmåga och leverns förmåga till kompensatorisk produktion överskrids. Hypoproteinemi uppstår då proteinförlusten överstiger kroppens kompensatoriska förmåga till nysyntes (Davenport, *et al.*, 2010). Reducerat kolloidosmotiskt tryck i blodplasman till följd av hypoproteinemin kan ge ödem och vätskeutträde till kroppens kaviteter. Förlusten av protein till tarmlumen står i direkt proportion till molekylvikten därför förväntas teoretiskt panhypoproteinemi (Dossin & Lavoué, 2011). Flera kliniska studier på hund har dock visat att så inte alltid är fallet då endast hypoalbuminemi ses i vissa fall (Kull, *et al.*, 2001).

Flera författare rapporterar om intestinala lipogranulom associerade med IL (Branquinho, *et al.*, 2011; Burns, 1982; Kruiningen, *et al.*, 1984; Kull, *et al.*, 2001; Mellanby, *et al.*, 2005; Suter, *et al.*, 1985 och Williams & Melgarejo, 1997). Kull, *et al.* (2001) observerade intramurala lipogranulom vid histologisk undersökningen hos två hundar trots att dessa inte uppvisat några makroskopiska lipogranulom vid explorativ celiotomi. Kruiningen, *et al.* (1984) beskriver granulom av varierade storlek från knappålsstora till upp till fyra mm i diameter. De var företrädesvis lokaliserade till mesenteriets infästning till tarmen, men förekom även längsmed lymfkärl i tarmens serosa och hos en hund sågs lipogranulom även på leverns yta. Även Burns (1982) noterade lipogranulom på leverns yta hos en hund och antog att bakomliggande orsak var lokal lymfkärldsdeformation. Han menar att lipider som läcker ut i mesenteriet uppfattas som främmande av immunförsvaret vilket ger en granulomatös inflammation. Kruiningen, *et al.* (1984) spekulerar i, om det faktum att lipogranulom endast förekommer hos vissa hundar med IL, kan beror på att det hos dessa individer förekommer specifika provokativa lipida substanser.

### **KLINISK MANIFESTATION**

Den kliniska manifestationen av IL är heterogen och sjukdomsdebuten kan vara akut, kronisk vara konstant eller intermittent. Viktnedgång är ett karaktäristiskt tecken (Barton, *et al.*, 1978; Branquinho, *et al.*, 2011; Campbell, *et al.*, 1968; Davenport, 2010; Ettinger & Feldman, 2010; Flesjö & Yri, 1977; Fossum, *et al.*, 1987; German, 2005; Kruiningen, *et al.*, 1984; Landsverk & Gamlem, 1994; Moore, 2009; Olson & Zimmer, 1978 och Williams & Melgarejo, 1997). Kliniska tecken associerade med magtarmkanalen såsom kronisk, ibland intermittent, diarré och/eller kräkning är också vanligt förekommande (Barton, *et al.*, 1978; Branquinho, *et al.*, 2011; Campbell, *et al.*, 1968; Davenport, *et al.*, 2010; Ettinger & Feldman, 2010; Flesjö & Yri, 1977; Fossum, *et al.*, 1987; German, 2005; Kruiningen, *et al.*, 1984; Landsverk & Gamlem, 1994; Mellanby, *et al.*, 2005; Moore, 2009; Olson & Zimmer, 1978; Suter, *et al.*, 1985 och Williams & Melgarejo, 1997). Polyfagi förekommer i vissa fall (Ettinger & Feldman, 2010 och Olson & Zimmer, 1978) samt olika grader av inappetens (Flesjö & Yri, 1977; Griffiths, 1982; Kruiningen, *et al.*, 1984; Mellanby, *et al.*, 2005 och Moore, 2009).

Andra sjukdomstecken är direkt associerade med proteinförlust såsom ödem och/eller ascites (Barton, *et al.*, 1978; Campbell, *et al.*, 1968; Flesjö & Yri, 1977; Fossum, *et al.*, 1987; German, 2005; Griffiths, 1982; Kruiningen, *et al.*, 1984; Landsverk & Gamlem, 1994; Nelson & Couto, 2009 och Olson & Zimmer, 1978). Dyspné sekundärt till hydrothorax ses mer sällan men har rapporterats i några fall (Barton, *et al.*, 1978; Burns, 1982 och Fossum, *et al.*, 1987). En del hundar uppvisar letargi (Fossum, *et al.*, 1987; Kruiningen, *et al.*, 1984; Mellanby, *et al.*, 2005 och Olson & Zimmer, 1978) och dehydrering (Flesjö & Yri, 1977).

På senare år har plötslig död till följd av tromboemboliska sjukdomar setts hos hundar med PLE (Fossum, *et al.*, 1987; German, 2005 och Peterson & Willard, 2003). Davenport (2010) beskriver trombotiska komplikationer som sällsynta vid IL men att de förekommer till följd av förlust av antitrombin (AT). Landsverk & Gamlem (1994) upptäckte, vid obduktion, en fyra cm lång tromb som satt fast i lungartären strax ovanför semilunarklaffarna vilken fyllde ut större delen av kärllumen. Analys av koagulationsstatus med tromboelastografi (TEG) på 15 hundar med PLE visade att samtliga hundar med PLE var signifikant hyperkoagulabla

jämfört med friska kontroller (Goodwin, *et al.*, 2011). Studien kunde inte påvisa något samband mellan graden hyperkoagulabilitet och graden av hypoalbuminemi men man noterade att AT-nivån låg på referensintervallets nedre gräns hos 14 av 15 hundar. Vidare fann författarna att hundar med PLE, trots signifikant förbättring avseende både kliniska tecken och serumalbuminnivåer, fortsatte att vara hyperkoagulabla vid uppföljande provtagning. En möjlig förklaring skulle kunna vara persisterande subklinisk inflammation, men då C-reaktivt protein (CRP), som är ett akutfasprotein, inte uppmättes i studien så är detta svårt att veta.

## DIAGNOS

Proteinförlorande enteropati misstänks när andra orsaker till proteinförlust såsom proteinförlorande nefropati, kutan proteinförlust och leverinsufficiens har uteslutits. Även varaktig och kraftig svält kan ge låga serumproteinnivåer. För att bekräfta proteinförlust via tarmen kan alfa<sub>1</sub>-proteinase inhibitor ( $\alpha_1$ -PI) mätas i avföring.  $\alpha_1$ -PI är ett protein som förekommer i plasma, interstitiell vätska och lymfa. Albumin och  $\alpha_1$ -PI har jämförbar molekylvikt och följs därför åt ut i lumen vid PLE. Till skillnad från albumin så är  $\alpha_1$ -PI mycket resistent mot proteolytisk nedbrytning och fungerar därigenom som markör för detektion av PLE (Murphy, *et al.*, 2003). Studien påvisade inget samband mellan serumalbuminkoncentration och fekalt  $\alpha_1$ -PI, vilket kan förklaras av att fekalt  $\alpha_1$ -PI kan detekteras innan serumalbuminnivåerna hunnit sjunka (Murphy, *et al.*, 2003). Det förekommer stora individuella variationer av fekalt  $\alpha_1$ -PI, hos kliniskt friska hundar, vilket kan förklaras av intermittent utsöndring, korta episoder av insignifikant PLE medan lokal produktion förefaller mindre troligt då  $\alpha_1$ -PI produceras i levern (Heilmann, *et al.*, 2011). De konstaterar även att kliniskt friska hundar under ett års ålder generellt har högre koncentrationer av fekalt  $\alpha_1$ -PI vilket innebär att referensvärden för vuxna hundar inte är relevanta för denna grupp. Testet tillhandahålls för närvarande av Gastrointestinal laboratoriet, Texas A & M Universitetet i USA (Dossin, 2011).

Definitiv diagnos kan endast ställas genom histologisk undersökning av tarmbiopsier eftersom IL bara är ett av flera tarmlidanden som kan ge PLE (Burns, 1982; Dossin & Lavoué, 2011; German, 2005; Larson, *et al.*, 2012; Nelson & Couto, 2009; Peterson & Willard, 2003 och Vignes & Bellanger, 2008).

## Kliniska parametrar

Förlust av lymfvätska resulterar i de fynd som vanligtvis ses i form av panhypoproteinemi samt hypokolesterolemi (Davenport, 2010). Hypoalbuminemi förekommer, i vissa fall, i kombination med serumglobulinvärden inom referensintervallet (Barton, *et al.*, 1978; Flesjö & Yri, 1977; Kull, *et al.*, 2001; Nelson & Couto, 2009 och Williams & Melgarejo, 1997). Lymfopeni är enligt flera författare vanligt hos hundar med IL (Fossum, *et al.*, 1987; German, 2005; Kull, *et al.*, 2001 och Nelson & Couto, 2009). Hypoproteinemi utan diarré förekommer i vissa fall (Ettinger & Feldman, 2010; Griffiths, 1982 och Nelson och Couto, 2009) men även det motsatta finns rapporterat (Milstein & Sanford, 1977). Man bör vara observant på att vissa mätmetoder avsedda för humant blod kan ge falskt låga albuminvärden när de används för att analysera blod från hundar (Peterson & Willard, 2003).

Det finns ingen diagnostisk metod som kan ge en korrekt bild av graden av IL men serumalbuminnivån är den parameter som, enligt Kull, *et al.* (2001), korrelerar bäst. Barton, *et al.* (1978) å andra sidan noterade att en hund med grav IL, enligt histologisk bedömning, förlorade mindre serumalbumin jämfört med en annan hund med, histologiskt sett, lindrig IL.

Sekundär immuninkompetens i form av hypoglobulinemi kan uppstå sekundärt till IL (Suter, *et al.*, 1985). En förklaring till detta kan, enligt författarna, vara att inte bara lymfocyter utan även immunoglobuliner förloras med lymfvätskan. Författarna noterade att immunoglobulin A (IgA)-producerande plasmaceller var färre i proximala tunntarmen och att immunoglobulin G (IgG)-producerande plasmaceller förekom i högre antal kaudalt i tunntarmen, hos hundar med IL, jämfört med friska kontroller. Burns (1982) konstaterade att hundar med IL förlorar T-lymfocyter i större utsträckning än B-lymfocyter. Förklaringen ligger i att T-lymfocyterna passerar kapillärväggarna ut i vävnaden för att därefter återupptas av lymfkärlen till skillnad från B-lymfocyterna som tenderar att stanna i den perifera cirkulationen. T-lymfocyternas transportrutt gör dem mer utsatta för förlust via lymfläckage. Fuss, *et al.* (1998) fann att människor med IL uppvisar flera immunologiska abnormiteter vilket involverar både T- och B-lymfocyter. B-lymfocytdefekten karaktäriserades av en låg nivå av immunoglobuliner samt försämrade antikroppsrespons. T-lymfocytdefekten karaktäriserades av signifikant låga nivåer av naiva T-lymfocyter med CD4<sup>+</sup> ytantigen medan T-lymfocyter med CD8<sup>+</sup> ytantigen återfanns i normala mängder. Patienterna i studien kontrollerades kontinuerligt avseende humant immunbristvirusinfektion (HIV) och samtliga var serologiskt negativa, vilket eliminerar denna infektion som förklaring till fenomenet. Antalet NK-celler låg inom referensområdet hos patientgruppen.

Både hypokalcemi (Flesjö & Yri, 1977 och Fossum, *et al.*, 1987) och hypomagnesemi har noterats hos hundar med IL (German, 2005 och Kimmel, *et al.*, 2000). I de flesta fall rör det sig om asymptomatisk hypokalcemi (Fossum, *et al.*, 1987 och Kull, *et al.*, 2001) men även symptomatiska fall med allvarliga störningar i kalciummetabolismen förekommer (Kimmel, *et al.*, 2000 och Mellanby, *et al.*, 2005). Hypokalcemi anses oftast vara sekundär till hypoalbuminemi, vilket yttrar sig som lågt totalkalcium, men i vissa fall ses även låga nivåer av den joniserade fraktionen (Mellanby, *et al.*, 2005). Författarna beskriver låga nivåer av både totalt och joniserat kalcium, samt D-vitamin, i kombination med höga nivåer av paratyroidhormon hos en hund med IL. Eftersom hundar är dåliga på att fotosyntetisera D-vitamin i huden är de mer beroende av dietärt D-vitamin än människor (Schenck, *et al.*, 2012). Mekanismer såsom D-vitaminmalabsorption eller kalciummalabsorption misstänkts orsaka hypokalcemi hos hundar med IL (Ettinger & Feldman, 2010 och German, 2005). Komplex bestående av kalcium och lipider i tarmen kan också utgöra ett specifikt hinder för absorption av kalcium (Burns, 1982 och Kull, *et al.*, 2001).

### **Endoskopering och biopsiering**

Flera författare beskriver att dilaterade laktealer ofta ses som typiska vita fläckar i tarmens mukosa vid endoskopering av hundar med IL (German, 2005; Lee & Kong, 2008; Moore, 2009 och Peterson & Willard, 2003). Larson, *et al.* (2012) konstaterar i en retrospektiv studie av 51 hundar, att sensitivitet och specificitet för att ställa diagnosen IL baserat på okulär bedömning av den duodenala mukosan via endoskop, var 68 % respektive 42 %. De jämförde

den okulära bedömningen av en filmad endoskopiundersökning med det svar som erhöles efter histopatologisk bedömning av biopsier tagna vid samma tillfälle. Författarna såg även att okulär bedömning av duodenum hos hundar med lymfopeni, hypokolesterolemi och hypoalbuminemi ökade sensitiviteten till 80 % medan specificiteten var oförändrad. Peterson & Willard (2003) och Lee & Kong (2008) anser att typiska skador i många fall kan ses makroskopiskt via endoskop om hundarna utfodras med en fettrik måltid kvällen före undersökningen.

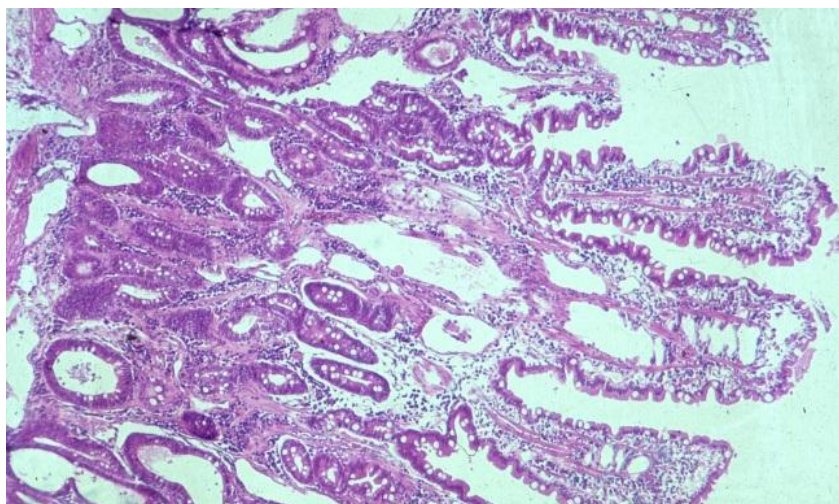
Biopsier kan antingen tas via endoskopi eller via explorativ celiotomi, även kallade kirurgiska fullväggsbiopsier. Vilken metod som har bäst diagnostiskt värde är omdiskuterat. Sutherland-Smith, *et al.* (2007) fann IL i 93 % av de endoskopiska och 100 % av de kirurgiska biopsierna. Biopsierna hade tagits från hundar som uppvisat typiskt utseende vid föregående ultraljudsundersökning, vilket visar på likvärdig sensitivitet för de båda metoderna.

Fördelen med endoskopiska biopsier är att metoden är mindre invasiv och ger möjlighet att välja ett makroskopiskt drabbat tarmavsnitt för biopsering. Men då flera författare beskriver såväl generaliserad, regional som lokal utbredning av IL så innebär det att förändringar kan hamna utanför endoskopets räckvidd och på så sätt missas (Kull, *et al.*, 2001; Nelson & Couto, 2009 och Peterson & Willard, 2003). Trots endoskopets begränsade räckvidd så anser Nelson & Couto (2009) att endoskopiska biopsier oftast är tillräckliga för diagnos såtillvida att de tas på ett varsamt och korrekt sätt. Dossin & Lavoué (2011) förespråkar gastrokoloskopi inkluderande biopsier från magsäck, duodenum och ileum då IL i vissa fall endast återfinns i ileum. Eftersom endoskopiska biopsier inte tas igenom tarmens alla lager så finns det en risk att missa de förändringar som ligger i tarmens djupare lager, då dessa inte alltid är associerade med ytliga förändringar i tarmens mukosa (Dossin & Lavoué, 2011 och Peterson & Willard, 2003).

Harvey (1990) visar i en jämförande studie mellan hundar med olika typer av tarmlidanden, att hypoalbuminemi inte utgör en ökad risk för komplikationer i samband med fullväggsbiopsier via celiotomi. I motsats till detta så tycker sig Kull, *et al.* (2001) se att läkningen efter biopsering kan kompliceras hos denna patientgrupp. Kirurgiska fullväggsbiopsier innebär att även förändringar i tarmens djupare lager kan detekteras. Ytterligare fördel med celiotomi är att metoden möjliggör inspektion av övriga bukorgan vilka, vid behov, kan provtas.

## **Histopatologi**

Histopatologisk undersökning av tarmväggen visar en patologisk dilatation av lymffyllda laktealer (figur 1). Tunntarmens villi varierar i utseende och kan vara allt från normala i längd till korta och/eller trubbiga med krypthyperplasi, vilket tyder på en ökad omsättning av enterocyter (Flesjö & Yri, 1977; Jubb, *et al.*, 2007 och Suter, *et al.*, 1985). Det är viktigt att skilja patologisk lakteal dilatation från fysiologisk postprandial dilatation (Ettinger & Feldman, 2010).



Figur 1, Intestinal lymfangiektasi. Foto: Ronny Lindberg, Inst. BVF, SLU.

PIL helt utan inslag av inflammatoriska celler förekommer (Suedmeyer, *et al.*, 2004). German (2005) och Sutherland-Smith, *et al.* (2007) anser att det i vissa fall kan vara omöjligt att avgöra om cellinfiltrationen är den primära orsaken till lymfangiektasin eller om den är sekundär till densamma. Infiltration av inflammatoriska celler förekommer enligt, Kull, *et al.* (2001) och Jubb, *et al.* (2007), endast i vissa fall, men vid samtidig förekomst av ödem kan den sanna celldensiteten underskattas (German, 2005). Suter, *et al.* (1985) anser att fynd i form av ojämnt fördelade inflammatoriska celler i tunntarmens mukosa i kombination med IL jämnt fördelad tyder på att inflammationen är en sekundär reaktion på IL och inte tvärtom.

The World Small Animal Veterinary Association (WASVA) har i sin Gastrointestinal Standardization Group etablerat riktlinjer för diagnostisering av lakteal dilatation vid undersökning av intestinala biopsier, men riktlinjer för diagnosticering av IL saknas ännu (Day, *et al.*, 2008). Brist på gemensamma riktlinjer för histologisk bedömning gör retrospektiva studier svårtolkade.

### Ultraljud

Ettinger & Feldman (2010) och Sutherland-Smith, *et al.* (2007) beskriver att hyperekoisk striering i tunntarmens mukosalager ofta ses vid IL men anger att sensitiviteten är okänd. Förändringarna beskrivs som multipla, tunna, hyperekoiska, linjer lokalt eller diffust utbredda i tunntarmens mukosalager. Författarna antog att det strierade mönstret uppstod när ultraljudsvågorna studsar mot de dilaterade laktealerna. Av hundar med de typiska fynden hade 96 % fått diagnosen IL vid histopatologisk undersökning av tarmen och 78 % av dem uppvisade en klinisk bild av PLE. Studien visar att det inte är möjligt att skilja de olika etiologierna bakom IL med ultraljud, utan för detta krävs histopatologisk undersökning av tarmväggsbiopsier. Ett vanligt fynd vid ultraljudsundersökning av patienter med IL är förtjockad tarmväggsmukosa men förändringen är inte specifik för IL utan kan representera såväl ödem som infiltrativa sjukdomstillstånd (German, 2005).

Abnormiteter på ultraljud förefaller inte heller korrelera med de kliniska sjukdomstecknen vid IL (Kull, *et al.*, 2001). Studien visade dock att fler av de fall som klassificerats som grava med ultraljud hade förändringar på tarmarna jämfört med de fall som klassificerats som milda



men att tjockleken på tarmen som uppmätts med ultraljud inte korrelerade med den som sågs vid explorativ celiotomi. Att ultraljudsundersökning har låg sensitivitet vid diagnostisering av IL, hävdas från flera håll, men tekniken har uppenbara fördelar under den initiala utredningen främst för att utesluta annan abdominell patologi.

## **BEHANDLINGSSTRATEGIER**

Syftet med behandlingen av IL är att minimera proteinförlusterna.

### **Dietär behandling**

En diet med låg fetthalt, hög näringstäthet och hög smältbarhet är att betrakta som en allmän rekommendation (Davenport, *et al.*, 2010; Ettinger & Feldman, 2010; Guilford, *et al.*, 1996 och Nelson & Couto, 2009). Majoriteten av kommersiellt tillverkade hundfoder innehåller lipider som till 90 % består av triglycerider med långa kolkedjor (LCT) (Davenport, *et al.*, 2000). LCT har dålig vattenlöslighet och formar miceller i tarmlumen. Vid digestion av lipider spjälkas de två fettsyror i triglyceridens ytterpositioner av, vilket resulterar i två fria fettsyror samt en monoglycerid (Sjaastad, *et al.*, 2010). Fettsyror och monoglyceriden absorberas av enterocyter, där de omarbetas för att därefter inkorporeras i kylomikroner som transporteras ut till laktealen. Det essentiella vid dietär behandling av IL är att undvika lipider som belastar lymfkärlen då detta leder till progression av sjukdomen.

Genom att begränsa intaget av dietärt fett, till < 10 % av fodrets torrs substans, minimeras enligt Davenport, *et al.* (2000) lymfflödet och därmed dilatation av laktealer och påföljande proteinförlust, men vissa individer kräver så låg fetthalt som 5 – 7 %. Dessvärre blir följden, av låg fetthalt, ofta låg energitäthet vilket är direkt olämpligt till hundar med IL då de har ett högt energibehov. För att möta energibehovet med en diet med lågt fettinnehåll krävs stora fodervolymer och för de hundar som inte ökar i vikt rekommenderas tillskott av medellånga triglycerider (Davenport, *et al.*, 2000, 2010; Guilford, *et al.*, 1996; och Nelson & Couto, 2009). Branquinho, *et al.* (2011) rapporterar om en tre år gammal rottweilertik som svarade bra på endast diet med låg fetthalt. Ettinger & Feldman (2010) poängterar att foder avsedda för viktreduktion inte kan rekommenderas till hundar med IL.

### *MCT-olja*

Medellånga triglycerider (MCT) är uppbyggda av medellånga fettsyror (MCFA). Definitionen på medellånga kolkedjor är kedjor mellan sex till tolv kolatomer långa enligt Bach & Babyan (1982) och Newton, *et al.* (2000) medan Davenport (2010) anser de skall vara sex till åtta kolatomer långa. MCFA är svaga elektrolyter, har låg molekylvikt och är höggradigt joniserade vid neutralt pH vilket gör dem relativt vattenlösliga (Bach & Babyan, 1982). MCT-olja innehåller inga essentiella fettsyror.

MCT-olja började användas redan 1950 för behandling av lipidmalabsorption hos människor (Bach & Babyan, 1982). Vissa författare skriver att MCT-olja rekommenderades till hundar med IL förr, som en del av en dietär behandling, men att man nu frångått detta (Ettinger & Feldman, 2010 och German, 2005). Nelson & Couto (2009) anser att MCT-olja i många fall är överflödigt vid en konsekvent lågfettdiet men tillägger att den kan utgöra ett värdefullt tillskott för de patienter som har riktigt dåligt hull. German (2005) anser att MCT är

kontraindicerat till hundar med IL, men utvecklar inte resonemanget. Enligt Davenport, *et al.* (2000) bör MCT-olja introduceras försiktigt och den totala mängden MCT bör inte överskrida 25 % av det totala energibehovet. Enligt Bach & Babayan (1982) så hämmar MCT-olja absorption av LCT-fett vilket kan ge en osmotisk diarré.

Absorptionsvägen för MCT har länge ansetts ske via enterocyterna till kapillärerna i tarmvilli för vidare transport till portacirkulationen (Bach & Babayan, 1982; Harvey & Ferrier, 2011 och Vignes & Bellanger, 2008). Upptagsrutten innebär att tarmens lymfkärl inte överbelastas. Mekanismen bakom detta är enligt Bach & Babayan (1982) att fettsyror med  $C \leq 12$  genomgår, en i det närmaste fullständig, intraluminal hydrolys och därefter huvudsakligen tas upp som fria fettsyror vilka binds till albumin i det portala, venösa blodet. MCT oxideras snabbt i levern vilket ger en snabb tillförsel av energi i form av ketonkroppar vilka kan utnyttjas som substrat både lokalt i levern och i perifera delar av kroppen (Bach & Babayan, 1982 och Cotter, *et al.*, 1987).

År 1951 konstaterade Bloom, *et al.* i en studie på råttor att fett med kolkedjor innehållande färre än 10 kolatomer huvudsakligen absorberades via kapillärerna till portavenen. Studien visade att ju längre kolkedjor fett utgjordes av desto större andel absorberades via tarmens lymfkärl. Fettsyror med 12 respektive 14 C absorberades till 50 respektive 60 – 80 % av lymfkärlen. Utsöndringen av lipider från enterocyten sker också på olika sätt beroende på kolkedjornas längd.

Swift, *et al.* (1990) har i en humanstudie visat att MCFA, till viss del kan inkorporeras som triglycerider i kylomikroner. De konstaterade att en diet med MCT som fettkälla istället för LCT reducerar mängden kylomikroner i lymfvätskan med 80 %, men att med ett överdrivet intag av MCT kan mängden kylomikroner bli större. I studien användes en näringslösning bestående av 15 % protein, 45 % kolhydrater och 40 % fett. Lipiderna i lösningen utgjordes av en MCT-mix som innehöll 2 % C: 16 och 5 % C: 18, vilket innebär att mixen enligt Bach & Babayan (1982), Davenport (2010) och Newton, *et al.* (2000) per definition innehöll LCT. I studien tillgodosågs 100 % av individens näringsbehov av näringslösningen vilket innebar att andelen MCT-fett, var mycket större än vad som rekommenderas enligt (Davenport, *et al.*, 2000). Under veckan för studien detekterades stigande nivåer med C: 8 och C: 10 i lymfa, vilket tyder på viss ackumulering. Swift, *et al.* (1990) drog slutsatsen att trots att MCFA, under normala dietära förhållanden, inte inkorporeras i kylomikroner så kan detta ske vid ökad mängd tillgängligt substrat. Preferensen för längre fettsyror till kylomikronerna tydliggjordes av det faktum att det fanns fyrfaldigt mer C: 10 jämfört med C: 8 inkorporerat i kylomikroner trots att dieten innehöll dubbelt så mycket C: 8 som C: 10

Jensen, *et al.* (1994) fann, vid en studie på fyra hundar, att strukturen på triacylglycerolmolekylen är av betydelse för dess absorption. De visade, att manipulation av fettsyror i en triacylglycerolmolekyl, där en MCFA placerades i mittposition (position 2) och två LCT i ytterkanterna (position 1 och 3) så kunde även fettsyror med  $< 12$  C till viss del absorberas via lymfkärlen. Fyndet innebär att absorptionsvägen kan styras genom molekyldesign.

Newton, *et al.* (2000) konstaterar, i en klinisk studie, att MCT-olja absorberas via lymfkärnen. Studien var utformad så att hundar utfodrades med 5 % MCT-olja som enda fettkälla i en diet med ett totalt fetthinnehåll på 5,35 %. Lymfa och venöst blod analyserades med avseende på ingående fettsyror med kolkedjor innehållande åtta till 24 C. Resultatet visade att MCT tas upp via lymfkärnen och återfinns i lymfvätskan med maximerade värden fyra timmar postprandialt. De konstaterade, i likhet med Swift, *et al.* (1990) att C: 10 absorberades i högre grad än C:8 trots att MCT-oljan, som användes i studien, innehöll mer än dubbelt så mycket C: 8 som C:10.

Porter & Charman (2001) skriver att den transcellulära accessen till blod respektive lymfa är beroende av flera faktorer. Skillnader i arkitekturen mellan endotelcellerna i de respektive kärnen, flödes hastighet i kärlet tillsammans med egenskaper hos den molekyl som skall transporteras är av betydelse för om upptaget skall ske via lymf- eller blodkärl. Författarna förklarar att konsekvensen av detta blir att större (>10 kDa), hydrofila substanser företrädesvis kommer att tas upp av de mer permeabla lymfkärnen med lägre flödes hastighet medan små, lipofila molekyler i större utsträckning kommer att tas upp av blodkärnen som har högre flödes hastighet.

Olson & Zimmer (1978) rapporterar om en dobermanntik på 1,5 år med kronisk intermittent diarré och enstaka kräkningar sedan ett år tillbaka. Tiken var, trots polyfagi, tunn i hullet. Klinisk undersökning visade på svullen, spänd buk och subkutana ödem medan övriga parametrar var normala. Blodprover visade på hypoproteinemi, hypoalbuminemi, hypokalcemi och lindrigt förhöjda serumglobulinnivåer. Utredningen avslöjade PLE och tarmbiopsier bekräftade IL. Tiken behandlades med diet och målet var att minska intaget av långa fettsyror, öka mängden kolhydrater, supplementera med MCT-olja samt tillgodose hennes behov av protein. En diet komponerades bestående av pasta, ris och bröd blandat med kommersiell hundmat på burk med lågt fetthinnehåll. Dieten beräknades ge cirka 66 kalorier/kg kroppsvikt och kolhydraterna beräknades stå för 2/3 av detta. Efter 16 veckors diet var tiken symptomfri. Hon hade ökat 4,5 kg i vikt och dessutom hade både ödem och ascites läkt av. Blodproteinerna hade stigit men låg fortfarande under referensvärdet. Nio månader efter det att tiken lämnat djursjukhuset var hon i god kondition och hade ökat ytterligare 4,5 kg i vikt. Telefonkontakt med ägarna två år senare avslöjade att tiken fortfarande mådde bra och var kliniskt frisk. Ägarna konstaterade, på egen hand, att dieten inte gick att sätta ut, då tiken fick diarré vid byte till ett kommersiellt torrfoder.

Även Suedmeyer, *et al.* (2004) beskriver ett lyckat behandlingsresultat av en 3 år gammal dingohane som fick en diet med lågt fetthinnehåll samt tillskott av MCT-olja och fettlösliga vitaminer. Diagnosen ställdes efter histologisk undersökning av fullväggsbiopsier, vilka visade dilaterade laktealer helt utan infiltration av inflammatoriska celler. Dingon svarade bra på behandlingen och två år senare mådde han bra och hade ökat i vikt. Serumtotalprotein och albumin låg inom referensintervallet.

Ytterligare ett lyckat behandlingsresultat efter supplementering med MCT-olja rapporteras av Brooks (2005). Rapporten beskriver ett fall med en nioårig, kastrerad beagle som efter supplementering med en msk MCT två gånger per dag i form av ren kokosolja ökade i vikt,

blev piggare och mer lekfull. Oljan sattes ut efter 15 veckors behandling då vikten och de flesta kliniska parametrar normaliserats. Tiken mådde fortfarande bra på fettreducerad diet och kortikosteroider vid kontroll 507 dagar efter sjukdomsdebuten.

### *Protein*

Enligt Davenport, *et al.* (2000) bör proteininnehållet i fodret överstiga 25 % av torrsubstansen men tillägger att denna mängd, i vissa fall, inte är tillräcklig. För att öka proteininnehållet rekommenderar de tillskott av kokta äggvitor, Moore (2009) rekommenderar därutöver även keso. Ettinger & Feldman (2010) och German (2005) nämner anekdotiska rapporter av klinisk förbättring efter per oralt tillskott av aminosyran glutamin.

### *Vitaminer*

Friska hundar har, i normala fall, depåer av vitaminer och mineraler som varar i månader, men vid signifikant persisterande steatorré kan supplementering vara nödvändigt (Davenport *et al.*, 2000). Flera författare anser att hundar med IL bör supplementeras med fettlösliga vitaminer (Bach & Babayan, 1982; Ettinger & Feldman, 2010; German, 2005 och Moore, 2009).

Folat/folsyra och kobalamin (vitamin B12) är vattenlösliga vitaminer som finns i stora mängder i kommersiell hundmat, varför bristtillstånd är ovanligt hos friska hundar (Dossin, 2011). Folat och folsyra är två varianter av samma B-vitamin. Folat finns naturligt i livsmedel medan folsyra är en syntetiskt framställd variant som används vid foderberikning och i kosttillskott. Både folat och kobalamin har specifika upptagsmekanismer i tarmen. Folat tas upp i jejunum och kobalamin i ileum. Tarmbakterier kan omvandla kobalamin till folsyra. Teoretiskt bör kroniska tunntarmssjukdomar i respektive tarmavsnitt påverka upptaget av respektive vitamin (Dossin, 2011). Kobalamin är involverat i metabolismen av svavelinnehållande aminosyror i både lipid- och DNA-syntes och påverkar därmed snabbt delande celler såsom kryptepitelceller i tarmen (Dossin, 2011). Låga nivåer av serumkobalamin är vanligt förekommande hos hundar med sjukdomar som involverar tunntarmen medan förhöjda halter av serumfolat indikerar intestinal, bakteriell överväxt (Berghoff, *et al.*, 2007). De konstaterade att 7,5 % (4 av 53) norska lundehundar med PLE hade serumkobalaminnivåer under referensintervallet. I samma studie framgick det att 36 % (19 av 53) hade folatnivåer som låg över referensintervallet. Två hundar hade både låga kobalaminnivåer och höga folatnivåer. Även Williams & Melgarejo (1997) såg kobalaminnivåer under referensintervallet i kombination med folatnivåer över referensintervallet.

### *Fibrer*

Enligt Dossin & Lavoué (2011) så kan dieter med högt fiberinnehåll inte rekommenderas till hundar med IL av två anledningar. Dels så hämmar fibrerna digestion och absorption av protein dels ger de bulkeffekt då de, till stor del, är osmältbara. Även Moore (2009) anser att ett högt fiberintag är olämpligt då fibrerna hämmar upptag av både protein och kolhydrater. Detta stärker, ytterligare, olämpligheten i att utfodra hundar med IL med ett foder avsett för viktreduktion vilket Ettinger & Feldman (2010) framhåller.

## Medicinsk behandling

### *Antiinflammatorisk och immunosupprimerande*

Vissa författare anser att systemisk administration av prednisolon kan ha effekt vid behandling av IL (Ettinger & Feldman, 2010 och German, 2005). Den exakta mekanismen bakom effekten är dock oklar, men antas vara en kombination av antiinflammatorisk och immunosupprimerande effekt (Berghoff, *et al.*, 2007). Peterson & Willard (2003) noterade att kortikosteroider underlättade för vissa patienter och antog att orsaken var minskad lipogranulominducerad ocklusion. Burns (1982), å andra sidan, jämförde tarmlesioner vid explorativ laparotomi *in vivo* med utseendet vid obduktion av samma individ och han konstaterade att immunosupprimerande läkemedel inte haft någon betydande effekt avseende minskad progression och formation av lipogranulom. Även Tift & Lloyd (1975) konstaterade i en humanstudie att kortikosteroider inte gav någon gynnsam effekt i tre observerade fall. Dudrick, *et al.* (1991) poängterar att kortikosteroider, på grund av preparatets vanligaste biverkningar, inte kan anses vara effektivt vid malnutrition. De framhåller långtidseffekter såsom ett långvarigt katabolt tillstånd med vävnadsnedbrytning och negativ kvävebalans, nedsatt motståndskraft mot infektioner och ökad kapillär fragilitet. Kortikosteroider verkar genom att öka den renala utsöndringen av kalcium samt blockera effekten av vitamin D (Hillström, *et al.*, 2011).

Azatioprin eller ciklosporin kan enligt Nelson & Couto (2009) och Moore (2009) sättas in i de fall kortisol inte ger önskad effekt alternativt oacceptabla biverkningar.

Kull, *et al.* (2001) fann inflammatoriska celler hos 15 av 17 histologiskt undersökta hundar med IL. Av dessa hade fyra hundar grav, fem hundar moderat och sex stycken hundar mild, inflammation. Studien visade att graden av inflammation inte korrelerar med graden av IL. Samtliga hundar som kategoriserats med grav inflammation hade, en kliniskt sett, mild IL medan man hos två hundar som båda kategoriserats med moderat inflammation såg kliniskt mild respektive grav IL. Berghoff, *et al.* (2004) såg att serum CRP nivåerna låg signifikant högre hos norska lundehundar med PLE jämfört med friska kontroller vilket indikerar inflammation. Författaren konstaterade att det inte förelåg någon korrelation mellan serum-CRP och koncentrationen av  $\alpha_1$ -PI i avföring.

German (2005) anser att antibiotika i form av metronidazol eller tylosin kan vara av nytta antingen pga. dess modulerande egenskaper vad det gäller den enteriska mikrofloran eller pga. dess immunomodulerande effekt. Även Branquinho, *et al.* (2011) anser att den immunomodulerade effekten av metronidazol är betydande. Moore (2009) rekommenderar behandling med metronidazol eller tylosin vid fall av bakteriell överväxt i tarmen.

Patienter med ödem bör enligt German (2005) behandlas med diuretika i form av furosemid eller spironolakton medan Ettinger & Feldman (2010) förespråkar en kombination av de båda preparaten.

Berghoff, *et al.* (2007) anser att hyperkoagulabla hundar kan ha nytta av antitrombotisk behandling i form av acetylsalicylsyra i låg dos.

### *Kolloidosmotisk terapi*

Albumin står för 75– 80 % av det kolloidosmotiska trycket i blodkärlen (Mathews & Barry, 2005) och har därutöver funktioner såsom transportprotein, buffert, mediering av koagulation samt sårhäkning. Hypoalbuminemi kan få allvarliga följder såsom systemisk organsvikt, pulmonärt ödem, försämrad sårhäkning och hyperkoagulabilitet (Martin, *et al.*, 2008). Kommersiellt speciesspecifikt serumalbumin är endast tillgängligt i form av plasma inom veterinärmedicinen varför det, i vissa fall, kan vara aktuellt att behandla hundar med koncentrerat humant serumalbumin. Infusion med koncentrerat humant serumalbumin har visat sig ge signifikant förhöjda serumalbuminnivåer (Cohn, *et al.*, 2007 och Mathews & Barry, 2005). Då humant serumalbumin är ett xenoprotein för hund föreligger risk för immunologisk reaktion.

### *Plasma*

Plasma från hund innehåller ungefär 25– 30 g albumin per liter (Cohn, *et al.*, 2007). Plasma är dessutom rik på både koagulationsfaktorer och AT vilket kan vara till nytta för hundar med hyperkoagulabla tillstånd till följd av panhypoproteinemi (Davenport, *et al.*, 2000 och Moore, 2009). Davenport, *et al.* (2000) anser att aggressiv, nutritionell behandling är mer effektiv än intravenösa infusioner med plasma för att normalisera albuminnivån hos hundar med IL. Intravenös infusion med stora volymer plasma kan normalisera serumalbuminnivån men effekten är kortvarig (Guilford, *et al.*, 1996). Korrigering av hypoalbuminemin genom intravenös plasmainfusion kräver stora volymer med påföljande risk för hypervolemi, innan albuminnivån hamnar inom referensintervallet. Plasma är dessutom dyrt (Cohn, *et al.*, 2007 och Dossin & Lavoué, 2011). Att återställa hypoalbuminemin med produkter från hund blir därför i princip omöjligt varför intresset för koncentrerade humana albuminprodukter uppstått.

### *Humant serumalbumin*

År 2005 gjordes en retrospektiv studie där 64 kritiskt sjuka hundar behandlades med intravenös infusion av 25 % humant serumalbumin. Studien visade att 28 % (19 av 64) av de behandlade hundarna dog eller avlivades (Mathews & Barry, 2005). Fem hundar dog under pågående infusion eller inom 18 timmar efter denna. Albumindosen var i genomsnitt 5 ml/kg vilket motsvarar 1,25 g/kg och ingen hund fick mer än 25 ml/kg vilket motsvarar 6,25 g/kg. Författarna är positiva till behandlingen trots de höga dödstaten och hävdar att dödligheten var en följd av att hundarna var kritiskt sjuka och inte ett resultat av behandlingen.

Cohn, *et al.* (2007) studerade nio friska hundars reaktion på intravenös administration av 25 % humant serumalbumin och konstaterade att det föreligger en risk för livshotande immunologiska reaktioner till följd av behandlingen. Omedelbara biverkningar sågs i form av hypertension, kräkningar, diarré. Hos en av hundarna sågs chockliknande kollaps med hypotension, svag puls och tackypné. Två hundar drabbades av allvarlig urtikaria och faciala ödem sex till sju dagar efter behandlingen. Studien visade att en av hundarna reagerade med anafylaktisk chock efter första administrationen medan 100 % (2 av 2) reagerade efter andra administrationen. Båda hundarna som reagerade vid andra administrationen gjorde detta efter att ha erhållit en ytterst liten mängd albumin och ingen av dem hade uppvisat några reaktioner

vid första administrationen. Den kraftiga reaktionen vid upprepad behandling gjorde att studien avbröts och inga fler hundar fick en andra behandling. Inga hundar som ingick i studien hade antikroppar mot humant serumalbumin vid studiens start men 89 % (8 av 9) av hundarna utvecklade detta sju till 21 dagar efter behandling. Reaktionen på intradermaltest indikerar att 89 % (8 av 9) av hundarna utvecklat IgE antikroppar med specificitet för humant plasmaalbumin.

Martin, *et al.* (2008) visade i en studie av 14 kritiskt sjuka hundar att behandling med humant albumin i form av intravenös infusion resulterade i antikropps bildning hos samtliga hundar. Antikropparna bestod av IgG vilka var detekterbara tio dagar efter administration. En av hundarna uppvisade persisterande antikroppar 97 veckor efter behandlingen vilket detekterades med intradermaltest. Martin, *et al.* (2008) drog slutsatsen att plasmaalbumin, av humant ursprung, är högradigt antigen och därför riskfyllt att ge i synnerhet vid upprepad behandling.

#### *Somatostatin (Oktreotid)*

Oktreotidacetat, är en långtidsverkande somatostatinanalog som hämmar den normala sekretionen av tillväxthormon, peptider och serotonin från det gastroenteropankreatiska endokrina systemet i mage, tarm och bukspottkörtel (FASS, 2012). Hämmningen av den intestinala sekretionen anses reglera hastigheten för näringsupptag (Reichlin, 1983). Guillemin (1976) visade i en studie, på marsvin, att somatostatin hämmar utsöndringen av elektriskt inducerat acetylcholin i ileums myoenteriska plexus longitudinella muskulatur vilket har en hämmande effekt på den gastrointestinala motiliteten. Nakabayashi, *et al.* (1981) konstaterar att intravenös infusion med somatostatin signifikant reducerar lymfflödet, triglyceridkoncentrationen samt triglyceridinnehållet i lymfvätska (flöde x koncentration) hos behandlade hundar, jämfört med kontrollgruppen som fick en infusion med fysiologisk natriumkloridlösning.

Oktreotid är inte registrerat för användning till djur och saknar därutöver indikation för behandling av IL inom humanmedicinen (FASS, 2012).

Sari, *et al.* (2010) utförde under tiden 1999-2008 en studie på sex barn med diagnosen PIL. Barnen behandlades med oktreotid (15 till 20 µg/kg) i 3-37 månader. Resultatet visade att avföringsfrekvensen och behovet av albumininfusioner minskade hos samtliga barn och hos tre av dem steg serumalbuminnivån för att hamna inom referensområdet. Trots att Sari, *et al.* (2010) såg en signifikant klinisk förbättring konstaterades histologisk förbättring endast hos en av sex patienter. I samband med behandlingen observerades akut pankreatit hos ett av barnen.

Kuroiwa, *et al.* (2001) gjorde liknande iakttagelse vid behandling av en vuxen man. Patienten svarade inte på dietär behandling men efter två veckors behandling med oktreotid hade hans tillstånd förbättrats avsevärt både avseende klinisk bild och serumproteinnivåer. Författarna konfirmerade förbättringen genom endoskopisk undersökning inklusive biopsier. En månad efter utskrivning från sjukhuset hade patienten, på eget bevåg, satt ut medicineringen vilket

resulterade i recidiv en månad senare. Sjukdomsbilden förbättrades återigen när behandlingen återupptogs. Författarna noterade inga uppenbara biverkningar av medicineringen.

## **Kirurgi**

Tarmresektion har visat sig vara framgångsrikt vid fall med lokaliserad IL (Tang, *et al.*, 2011). Ascites bör enligt Peterson & Willard (2003) inte evakueras, hos hundar med PLE, då detta medför förlust av betydande mängder albumin vilket sänker den totala albuminmängden i kroppen. Albuminförlusten leder till att utträdet av ny ascitesvätska accelererar vilket leder till att kroppens albuminmängder sjunker ytterligare.

## **PROGNOS**

Enligt litteraturen är prognosen för patienter med IL god till avvaktande. Enligt Nelson & Couto (2009) uppges de flesta patienter svara bra på en diet med ultra-låg fetthalt medan andra behöver tillskott av immunomodulerande läkemedel, men de skriver också att enstaka patienter dör trots behandling. Även Peterson & Willard (2003) anser generellt att prognosen är god men tillägger att det förekommer komplikationer vid biopsring hos vissa hundar, trombotiska sjukdomar samt fall med persisterande hypoalbuminemi. De anser att de okomplicerade fallen, med rätt behandling, har god prognos. I fall med persisterande hypoalbuminemi beror detta enligt dessa författare i regel antingen på att ägaren varit dålig på att följa givna anvisningar i synnerhet angående dieten, alternativt att IL uppstått sekundärt till någon annan oupptäckt, och därmed obehandlad, sjukdom. German (2005) anser att prognosen är avvaktande och att patienterna ofta svarar dåligt på behandling men tillägger att det förekommer att patienter svarar bra. Orsaken till att patienterna svarar så olika är enligt honom okänd. Vidare skriver German att man i vissa fall lyckas hålla patienterna i god kondition i flera år varefter de får fulminant hypoproteinemi. Ettinger & Feldman (2010) anser även de, att den långsiktiga prognosen är dålig med persisterande malnutrition, diarré och besvärande effusion.

## **FÖREKOMST**

I Sverige finns det ingen specifik diagnoskod för intestinal lymfangiektasi varken inom veterinär- eller humanmedicinen. Den kod som används inom veterinärmedicinen är DB94: lymfangiektasi, under vilken alla former av lymfkärldilatation oavsett lokalisering kategoriseras. I praktiken innebär det att det inte går att få fram korrekta siffror för beräkning av varken incidens eller prevalens för IL.

Statistik från Agrias databaser visar att 318 403 hundägare hade anspråk på ersättning för skada eller sjukdom under perioden 1995-2006. Antalet ersättningar för hundar som diagnostiserat med diagnoskod DB941: lymfangiektasi var under samma period 36 stycken vilket kan jämföras med antalet hundar med diagnoskod DB94: protein-loosing enteropati som var 54 stycken. Statistiken tyder på att hundar med intestinal lymfangiektasi är en liten patientgrupp.

Inom humanvården hamnar patienter med intestinal lymfangiektasi under kod I89.0A: lymfangiektasi. Utöver de svenska diagnoskoderna finns internationella fördjupningskoder, men inte heller någon av dessa är specifik för intestinal lymfangiektasi. I Sverige fick 62



patienter diagnosen I89.0A år 2010 enligt socialstyrelsens statistik (Ryd, H., personligt meddelande, 2012).

Berghoff, *et al.* (2004) approximerar att 50 % av norska lundehundar, i Nordamerika, lider av PLE. De fastslog dock inte att etiologin bakom var IL. Enligt Dossin & Lavoué (2011) är IL mer frekvent förekommande hos hundar jämfört med katter, medan Nelson & Couto (2009) skriver att rapporter om sjukdomen hos katt saknas helt.

## **FALLSTUDIE**

### **Material och metoder**

Retrospektiv fallstudie av hundar med diagnosen DB941: lymfangiektasi. Då intestinal lymfangiektasi är en ovanlig sjukdom hos hund har journaler sökts på två olika sätt, för att öka chanserna att få tag i ett tillräckligt antal journaler för att kunna dra statistiskt signifikanta slutsatser.

Under perioden 2012-01-19 tom 2012-07-15 kontaktades 30 svenska veterinärklinikar med en förfrågan om de diagnostiserat patienter med intestinal lymfangiektasi. Förfrågan resulterade i svar från 14 kliniker. Av dessa svarade sju kliniker att de saknade patienter med aktuell diagnos och tre kliniker saknade, av olika anledningar, möjligheten att utföra sökningar på diagnoser i sina journalsystem. Fyra kliniker delade med sig av sammanlagt 21 journaler.

I tidningen Lundehunden, nr 1, 2012 publicerade författaren en förfrågan efter journaler från hundar som diagnosticerats med IL. En uppföljande notis publicerades i nr 2 av samma tidning. Efterlysningen resulterade i sju journaler från fyra olika kliniker. De aktuella klinikerna hade inte tillfrågats i utskicket ovan.

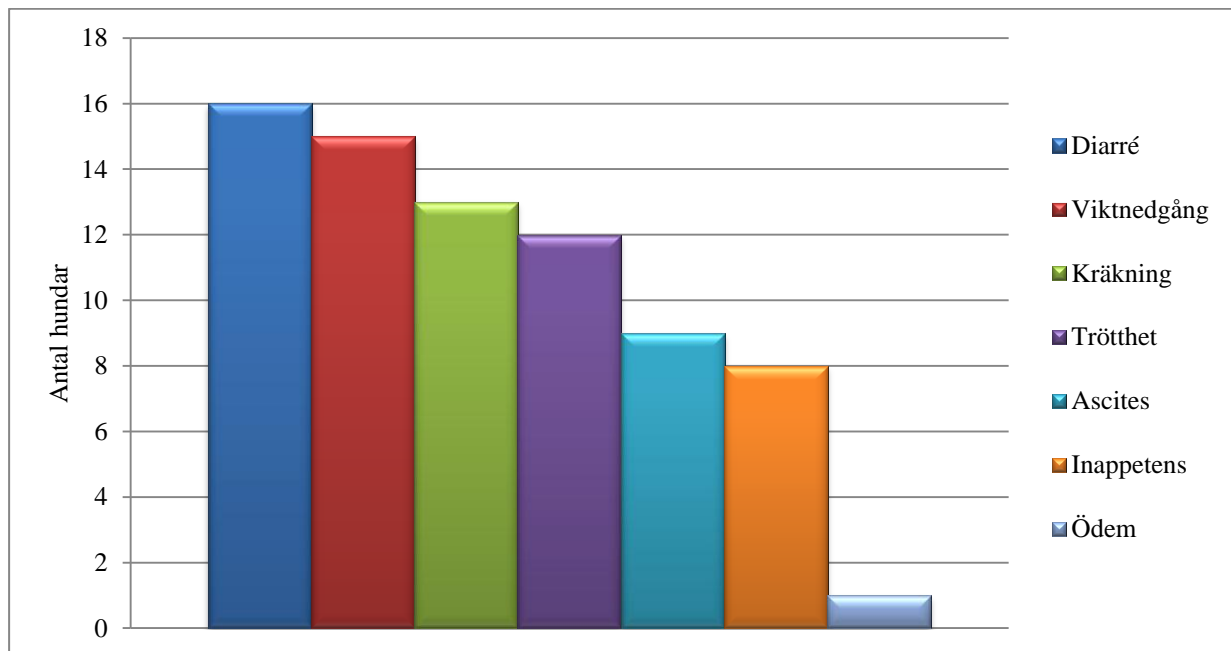
### **Inklusions- och exklusionskriterier**

Journaler från hundar med diagnoskod DB941, som inte visat sig lida av annan sjukdom som bedömts påverka bedömningen, har inkluderats i studien. Hundar exkluderades om journalen uppvisade brister av betydelse för studien, samt om IL visade sig vara sekundär till annan sjukdom. Journalerna har analyserats avseende ålder, kroppscondition, kliniska sjukdomstecken vid den initiala kliniska undersökningen, avvikande laboratorieparametrar samt behandlingsresultat i de fall denna information varit tillgänglig.

### **Resultat**

Av de 28 journaler som samlades in exkluderades nio journaler. Två journaler var ofullständiga, fem hundar led av annan sjukdom, en hund hade tilldelats felaktig diagnoskod och en hund hade behandlats av ägaren innan veterinärkontakt etablerades. Av de 19 hundar som motsvarade inklusionskriterierna var åtta stycken intakta tikar och två stycken kastrerade tikar. Resterande nio var intakta hanhundar. Tolv norska lundehundar och en vardera av raserna american staffordshire terrier, berner sennenhund, golden retriever, papillon, rottweiler, schäfer och yorkshireterrier fanns representerade. Hundarna var mellan ett och tio år gamla vid insjuknandet, med ett genomsnitt på fem år.

De kliniska sjukdomstecknen vid sjukdomsdebut härrör främst från gastrointestinalkanalen (figur 2).



Figur 2, Kliniska sjukdomstecken vid sjukdomsdebut, antal hundar.

Diagnos ställdes efter histologisk bedömning av tarmbiopsier i 47 % (9 av 19) av fallen. Ultraljudsundersökning av buken utfördes i 47 % (9 av 19) av fallen och urinanalys för att utesluta proteinförlorande nefropati i 53 % (10 av 19) av fallen. Leverfunktionen undersöktes med hjälp av analys av gallsyror i 47 % (9 av 19), S-ALAT i 63 % (12 av 19) och S-ALP i 47 % (9 av 19) av fallen för att detektera hepatocytiskada samt kolestas. Koagulationsprofil i form av TEG togs på en hund och visade på kraftig hyperkoagulabilitet. Kalciumanalyser utfördes i 37 % (7 av 19) av fallen. I 21 % (4 av 19) av de analyserade fallen analyserades totalkalcium och i lika många fall analyserades joniserat kalcium, en hund undersöktes med bägge metoderna. Joniserat kalcium låg under referensvärdet hos 75 % (3 av 4) av hundarna medan totalkalcium låg under referensvärdet i 50 % (2 av 4) av de undersökta hundarna. Hos den hund som analyserats med bägge metoderna sågs ett totalkalcium inom referensintervallet medan den joniserade fraktionen låg under referensintervallet. En hund, nr 14, uppges ha haft kramper vid ett tillfälle men serumkalcium mättes inte i samband med detta och etiologi bakom förblev okänd. Kobalamin (vitamin B12) analyserades i 32 % (6 av 19) och folat i 37 % (7 av 19) av fallen. Kobalaminvärden under referensintervallet sågs hos 11 % (2 av 19) av de provtagna hundarna och folatvärden under referensintervallet hos 16 % (3 av 19) av de provtagna hundarna. Kliniska data visas i summerad form i tabell 1.

Tabell 1, Summering av kliniska data

Summering av kliniska data							
Ålder, år	Kön	Hull	S-protein	S-albumin	Kalcium	PAD	
1	1	H	mager	↓	-	-	lindrig enterit, lätt IL, lymfadenit
2	6	H	mager, muskelfattig	u.a.	u.a.	-	lymfangiectasi
3	5	T	mager	↓	↓	-	-
4	5,5	H	mager	↓	↓	-	markant IL i tarmens samtliga lager, djupgående inflammatorisk reaktion med lymfgranulom
5	6	T	underhull	↓	↓	-	lindrig-måttlig IL, ställvis lätt klubbformade villi, majoriteten normala, lindrig-måttlig infiltration av lymfocyter & plasmaceller
6	7	H	mycket mager	↓	↓	-	IL, ingen uppenbar inflammation
7	4,5	T	mager	↓	↓	-	-
8	4	H	u.a.	u.a.	↓	S-Ca u.a.	-
9	1,5	H	tunn	↓	↓	S-Ca ↓	-
10	1,9	T	-	↓	↓	-	-
11	2,3	T	-	↓	↓	-	-
12	10,75	H	-	↓	u.a.	S-Ca u.a. Ca <sup>2+</sup> ↓	mild IL, multifokala foci av lindrig förekomst av eosinofila granulocyter och kryptdilatation med sekretstagnation
13	8	T	-	-	↓	-	-
14	8	H	-	↓	↓	-	-
15	1,75	T	kraftigt under medelhull mager	↓	↓	Ca <sup>2+</sup> u.a.	måttlig IL, måttlig- höggradig inflammatorisk reaktion, ställvis kryptnekroser med nekrotiskt debri
16	2,5	T	generell muskelatrofi	↓	↓	-	måttlig-kraftig IL, lindrig lymfoplasmacytär enterit
17	9	H	avmagrad	↓	↓	S-Ca ↓	-
18	8	KT	tenderar att vara mager	↓	↓	Ca <sup>2+</sup> ↓	-
19	2,5	KT	generellt dåligt musklad	↓	↓	Ca <sup>2+</sup> ↓	-

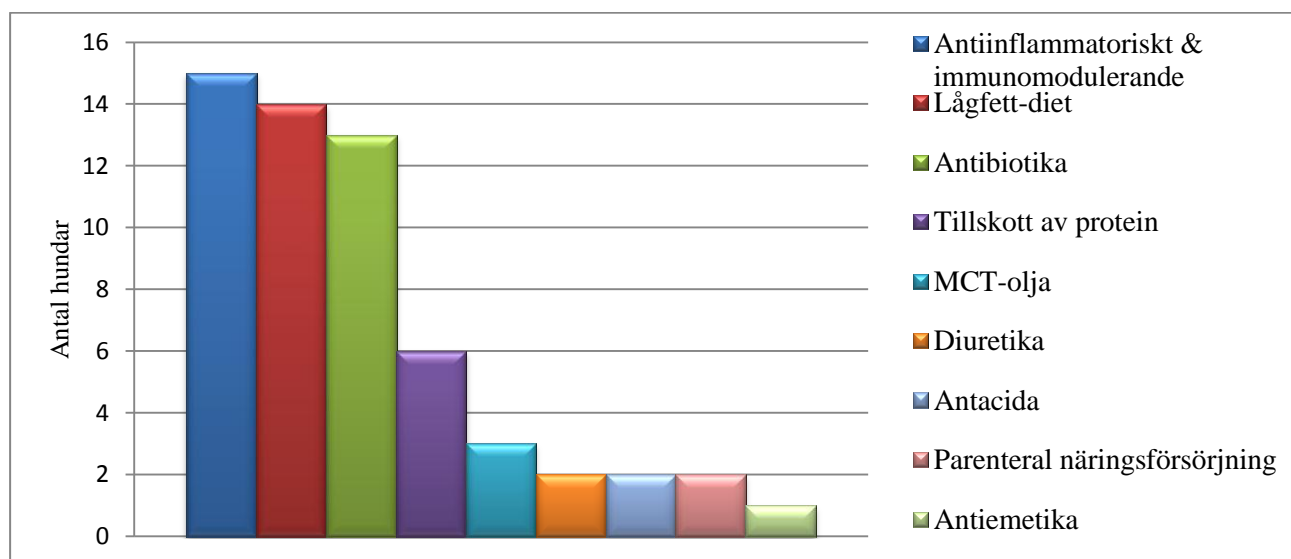
H; hanhund, T; tik, KT; kastrerad tik.

Behandlingsstrategierna divergerar mellan olika veterinärer och kliniker (tabell 2 och figur 3). Antiinflammatoriska och immunomodulerande läkemedel som använts på de olika klinikerna är främst kortikosteroider i form av prednisolon och medrol men även azatioprin. I de fall där MCT-olja använts som behandling saknas, i samtliga fall, specificering av vilket märke som valts i journalerna.

Tabell 2, Sammanställning av behandlingsstrategier

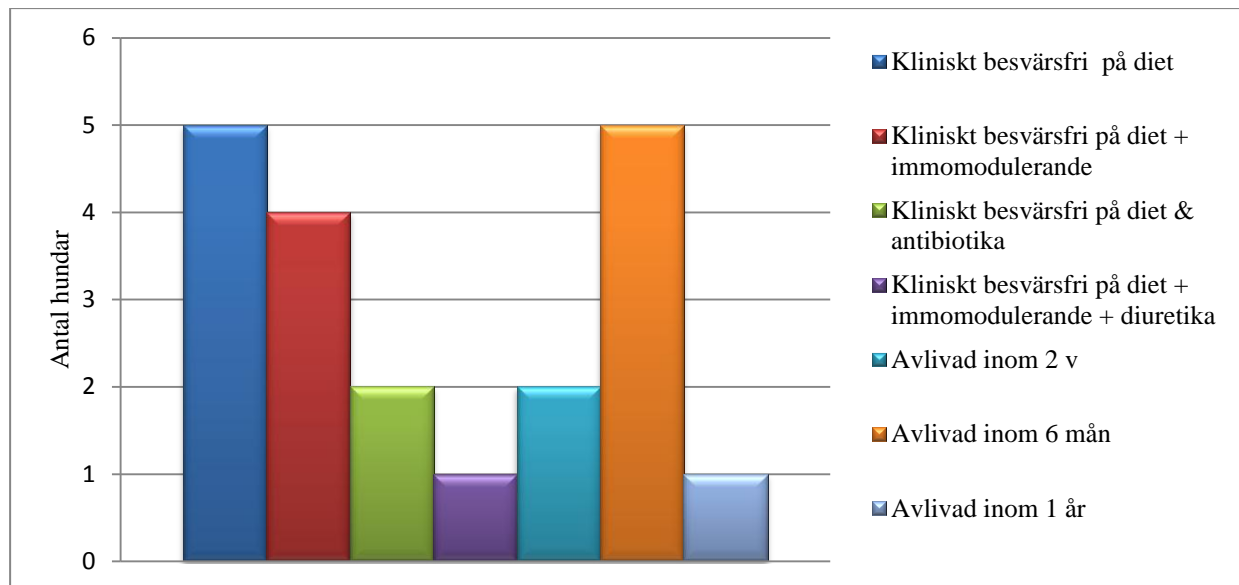
Fall	Behandlingsstrategier								
	Lågfett-diet	Parenteral näring	Tillskott av protein	Anti-inflammatoriskt & immunomodulerande	Antibiotika	Diuretika	Antacida	Antiemetika	MCT-olja
1	nej		ja	nej	ja	nej	nej	nej	nej
2	ja		nej	ja	ja	nej	nej	nej	nej
3	ja		ja	ja	ja	ja	nej	nej	nej
4	-	x	-	nej	ja	nej	nej	nej	nej
5	ja		ja	nej	ja	nej	ja	ja	nej
6	-	x			ja	nej	nej	nej	nej
7	ja		nej	ja	nej	nej	nej	nej	ja
8	ja*		nej	ja	nej	nej	nej	nej	nej
9	ja		nej	ja	nej	nej	nej	nej	nej
10	ja		ja	ja	ja	nej	nej	nej	nej
11	ja		nej	ja	ja	ja	nej	nej	nej
12	ja		nej	ja	ja	nej	ja	nej	nej
13	ja		nej	ja	nej	nej	nej	nej	nej
14	ja		ja	ja	ja	nej	nej	nej	ja
15	nej		ja	ja	ja	nej	nej	nej	nej
16	ja		ja	ja	ja	nej	nej	nej	nej
17	ja		nej	ja	nej	nej	nej	nej	ja
18	ja		-	ja	nej	nej	nej	nej	nej
19	nej		-	ja	ja	nej	nej	nej	nej

\* Diet med lågt fetthinnehåll ordinerad, men anvisningen följdes inte. – Uppgift saknas.



Figur 3, Grafisk presentation över hur stor andel av de behandlade hundarna som erhållit respektive behandling.

Prognosen varierade kraftigt mellan hundarna. I 63 % (12 av 19) av fallen svarade hundarna på någon form av behandling medan 42 % (8 av 19) svarade så pass dåligt att beslut om avlivning togs inom ett år från sjukdomsdebuten (figur 4).



Figur 4, Prognos.

## MCT-STUDIE

Mot bakgrund av att flera författare (Ettinger & Feldman, 2010; Nelson & Couto, 2009 och Peterson & Willard, 2003) hävdar att MCT-olja har oacceptabelt låg smaklighet har ett smaktest utförts. Syftet är att se om påståendet stämmer genom att studera hur hundar reagerar på en kommersiellt tillgänglig MCT-olja, avsedd för behandling av människor.

## Material och metoder

Oljan som användes i studien heter MCT Oil Module (Nutricia Nordica AB, Box 3142, 169 03 Solna, <http://nutricia.se/mct-olja/>) och består av 100 % MCT-olja som, enligt tillverkaren skall vara både smak- och luktfri (tabell 3) men detta är ju baserat på mänsklig smakupplevelse.

I studien deltog två stycken flatcoated retriever och en vardera av raserna storpuddel, schäfer, bordercollie, papillon, berges des pyrenees, dansksvensk gårdshund, engelsk springer spaniel, phalene, samojed samt två blandrashundar med de ingående raserna schäfer/bullmastiff och kelpie/dalmatiner. Hundarna fick 0,5 ml MCT Oil Module deponerat ovanpå sitt vanliga foder. Hundar utfodrades av sina ägare vid ordinarie utfodringstillfälle. När hundarna ätit klart erbjöds de att smaka på 0,5 ml ren MCT-olja. Hundarna fick totalt 1 ml MCT-olja vardera oavsett storlek. Författaren observerade samtliga hundarnas beteende i samband med foderintaget. Hundarna klassificerades efter följande kriterier; äter direkt, äter efter tvekan, smakar men äter ej upp respektive äter inte alls. Hundarna har rekryterats bland Sveriges Lantbruksuniversitetets studenter. Samtliga djurägare informerades om studiens syfte och lämnade därefter sitt samtycke till deltagandet.

Tabell 3. Fettsyreprofil, MCT-olja

Fettsyreprofil MCT Oil Module	
Fettsyra	g per 100g
C6 (Kapronsyra)	1,7
C8 (Kaprylsyra)	58
C10 (Kaprinsyra)	38
C12 (Laurinsyra)	1,7
C14 (Myristinsyra)	0,6

### Inklusions- och exklusionskriterier

Kliniskt friska hundar, av varierande ras och storlek inkluderades i studien. Hundar med fri tillgång till foder exkluderades då utfodringsmodellen skulle medföra svårigheter att utvärdera smaklighetstestet.

### Resultat

Samtliga hundar i smakpanelen åt MCT-oljan direkt, utan tvekan, oavsett om den serverades på deras foder eller separat.

### DISKUSSION OCH KONKLUSION

Ett problem vid studier av ovanliga sjukdomar är att det innebär små populationer och att studier och fallrapporter som regel saknar kontrollgrupper. Hundarna i fallstudien har hanterats av olika veterinärer på kliniker med olika grad av utrustning. Proverna har analyserats med olika instrument och därtill kommer, inte minst, djurägarens önskemål om nivå av diagnosticering samt behandling vilket ger för handen att jämförelser av diagnostik och behandlingsresultat i många avseende är svårt.

Den kliniska sjukdomsbilden i fallstudien stämmer väl överens med tidigare beskrivningar. I ögonfallande är det faktum att urinprov, endast i 53 % av fallen, analyserades för att utesluta proteinförlorande nefropati. Av de hundar som provtogs avseende kobalamin respektive folat i fallstudien var brist på kobalamin inte särskilt uttalat då endast 11 % låg under referensvärdet, medan 16 % låg under referensvärdet avseende folat. Berghoff, *et al.* (2007) framhåller att norsk lundehund är en liten ras och ett stort antal av deras ägare har deltagit i diverse studier vilket gjort dem medvetna om risken med kobalaminbrist och därför kompletterar i större utsträckning än andra hundägare. Kramper till följd av hypokalcemi förefaller vara en ovanlig komplikation vid IL. En hund i fallstudien uppvisade kramper men då serumkalciumnivån inte uppmättes i samband med detta så går det inte att veta om orsaken var hypokalcemi. Kalcium analyserades hos 32 % av hundarna i fallstudien. Brist på vitamin D i kombination med bildandet av intestinala komplex bestående av kalcium och lipider som bakomliggande orsaker till hypokalcemi, där även den fria fraktionen är påverkad, får antas stämma då flera författare kommit till denna slutsats. Koagulationsprofil i form av TEG togs på en hund i fallstudien och denna visade på kraftig hyperkoagulabilitet. En

förklaring till att provtagningsfrekvensen är så låg beror sannolikt på att få kliniker har tillgång till aktuell analysutrustning.

Trots att lymfsystemet har mycket viktiga funktioner så har forskningen kring lymfangiogenesen hamnat i skuggan av vaskulo- och angiogenes. På senare tid har området dock fått mer uppmärksamhet i forsknings-sammanhang, men trots detta har vi ännu inte svaret bakom varför vissa individer drabbas av PIL. Hogan, *et al.* (2009) har lokaliserat gener, essentiella för lymfangiogenes, hos zebrafiskar. Alders, *et al.* (2009) konstaterade att såväl homozygota som vissa heterozygota mutationer i *ccbe1*-genen ger primär, generaliserad lymfkärldysplasi samt lymfangiektasi hos människor. Men när Alders, *et al.* (2009) testade en grupp patienter med Hennekam's lymfangiektasi-lymfödemsyndrom, så fann de att endast 11 % (2 av 19) av dessa bar på mutation i *ccbe-1* genen, vilket är motsägelsefullt då Schulte-Merker, *et al.* (2011) definierar syndromet som en autosomt recessiv mutation på *ccbe1*-genen. En förklaring kan vara att definitionen av diagnosen Hennekam's syndrom tidigare, i bästa fall, baserats på en histologisk bedömning vilket kan ha resulterat i en heterogen konstlad patientgrupp. Fenomenet belyser det faktum att vi ännu inte, till fullo, har belyst etiologin bakom primära lymfkärlsdefekter inom humanmedicinen. Urioste, *et al.* (1993) beskriver tre fall med spädbarn, utan inbördes släktförhållanden, med kongenitala defekter såsom polydaktyli, IL, persisterande müllersk gång samt genitala, renala och faciala anomalier. Två liknande fall rapporteras av Bellini, *et al.* (2001), men dessa barn hade inte polydaktyli. Kopplingen mellan polydaktyli och IL har inte gjorts tidigare men är mycket intressant då den, av IL, hårt drabbade rasen norsk lundehund har polydaktyli som rasstandard.

Diagnos kan endast ställas via histologisk bedömning av tarmbiopsier, dvs. en patolog-anatomisk diagnos (PAD). I fallstudien diagnosticerades 47 % med PAD vilket innebär att diagnosen inte kan anses vara säkerställd i 53 % av fallen. Vissa författare har noterat utspridd IL i tarmen, andra att förändringarna varit mer uttalade i duodenum och jejunum (Milstein & Sandford, 1977). Ytterligare fynd har visat på högst frekvens i duodenum som sedan avtagit kaudalt mot ileum (Flesjö & Yri, 1977). Sammantaget så visar detta att man inte, med säkerhet, kan förväntas finna IL i någon given lokalisation. Den minst invasiva metoden att ta biopsier är via endoskopi. Nackdelen med metoden är dels att tarmens fulla längd inte ligger inom räckhåll och dels att förändringar i tarmens djupare lager kan missas. Det är viktigt att tänka på att både sensitivitet och specificitet är låga vid makroskopisk bedömning av den intestinala mukosan men sensitiviteten ökar om endast hundar med klinisk sjukdomsbild typisk för IL provtas. Biopsier via celiotomi är mer invasivt men fördelen är att större delen av tarmen samt resterande bukorgan kan inspekteras visuellt samt, vid behov, provtas. Biopsiering är omdiskuterat, i riskhänseende, men Harvey (1990) visade att hypoalbuminemi inte utgjorde en ökad risk för komplikationer i samband med fullväggsbiopsier via celiotomi. Idag saknas kriterier för gradering av IL vid histologisk bedömning men man har å andra sidan inte kunnat se någon koppling mellan graden av histologiska fynd och graden av kliniska symptom.

Behandlingsstrategierna är svåra att utvärdera då det saknas jämförande studier för de olika strategierna. När det gäller behandling med antiinflammatoriska preparat så förefaller de vara

till nytta i vissa fall men det är tveksamt om det motiverar insättning i samtliga fall med IL. Journalstudien visade att 68 % (13 av 19) av hundarna med IL var uttalat magra vid sjukdomsdebuten men då 26 % (5 av 19) av journalerna saknade hullbedömningen så kan den faktiska siffran vara högre. Sammantaget så förefaller ett läkemedel som inducerar ett katabolt tillstånd, sköra blodkärl, hypokalcemi och nedsatt immunförsvar vara olämpligt till hundar med IL då de i stor utsträckning är magra, hypokalcemiska, signifikant hyperkoagulabla och har ett nedsatt immunförsvar, åtminstone i de fall där patologisk inflammation saknas.

Bland de studerade journalerna fanns somatostatin föreslaget som behandlingsalternativ i ett fall. Att somatostatin kan reducera lymfflödet samt innehållet av triglycerider i lymfvätskan hos hund har varit känt i över trettio år. Frågan är om det kan anses vara ett realistiskt behandlingsalternativ för hundar med IL, annat än i specifika fall. En nackdel med preparatet är dess påverkan på flera olika funktioner i kroppen och det faktum att alla dessa aspekter inte har undersökts till fullo. Dessutom saknas studier avseende långtidseffekter på hund. Efter intravenös administrering av somatostatin, uppmättes avtagande men dock kvarvarande, effekt efter 60 minuter, längre uppföljning än så gjordes inte (Nakabayashi, *et al.*, 1981). Kombinationen av intravenös administrering och kort duration gör behandlingen opraktisk. På människa har man sett effekt efter subkutan administrering, om detta går att extrapolera till hund är okänt. I så fall skulle det innebära mer realistiska behandlingsmöjligheter av hund. Ett argument mot att behandla hundar med somatostatin är kostnaden.

Inom humanvården är fettreducerad kost med tillskott av MCT-olja grundstenen för behandling av IL (Tang, *et al.*, 2011 och Vignes & Bellanger, 2008). Författarna konstaterar att behovet av att hålla diet förefaller vara livslångt då recidiv av såväl kliniska som biokemiska parametrar ses vid utsättning. Wen, *et al.* (2010) fann att 63 % av behandlade humana fall svarade på diet med lågt fetthinnehåll, ökat proteininnehåll och supplementering med MCT-olja. Studier på hund, liksom människor och råttor, har visat att MCT-olja till viss del inkorporeras i kylomikroner och bidrar till kompositionen av lymfa (Bloom, *et al.*, 1951; Jensen, *et al.*, 1994; Newton, *et al.*, 2000 och Swift, *et al.*, 1990). Trots att absorptionen inte till 100 % sker via kapillärerna har behandling av människor med MCT-olja, i flera fall, visat minskad dödlighet, signifikant klinisk förbättring samt normaliserade serumproteinnivåer (Desai, *et al.*, 2009; Koo, *et al.*, 2005 och Tang, *et al.*, 2011). Även långtidsstudier visar på minskade kliniska sjukdomstecken, men studien saknade kontrollgrupp så det är svårt dra slutsatser om huruvida det var den fettreducerade kosten eller MCT-oljan som stod bakom resultatet (Tift & Lloyd, 1975). Författarna konstaterade att utsättning av den fettreducerade kosten och MCT-oljan orsakade diarré men man såg även att samtliga patienter persisterade i hypoalbuminemi, hypoglobulinemi och lymfopeni trots diet.

Flera fallrapporter beskriver uteblivet svar på dietär behandling av hund men det faktum att de utelämnat detaljerad information om dietens innehåll, gör rapporterna svåra att dra någon slutsats ifrån (Mattheeuws, *et al.*, 1974 och Milstein & Sanford, 1977). Flesjö & Yri (1977) testade flera olika varianter av proteinberikad diet vilken gavs i små portioner men nämner inget om fetthalten i dessa.



Utom tvivel är att en diet med minimalt fettinnehåll reducerar lymfflödet och därigenom proteinförlusten via intestinalt lymfläckage. Huruvida den faktiska lymfvolymen reduceras vid supplementering med MCT-olja har inte kunnat fastställas hos hundar med IL. Sikkema, *et al.* (1993) hävdar att supplementering med MCT inte påverkar lymfflödet i ductus thoracicus på hund. Författarna gjorde även den anmärkningsvärda noteringen att det inte var någon skillnad i lymfflöde vid en diet med LCT jämfört med en diet med lågt fettinnehåll, men då endast ett abstract från studien finns tillgängligt är det svårt att värdera resultatet. Flera lyckade behandlingsresultat med fettfattig diet i kombination med MCT-olja finns beskrivna hos hund (Brooks, 2005; Olson & Zimmer, 1978 och Suedmeyer, *et al.*, 2004). En diet med större proportion MCT-fett skulle kunna resultera i mindre inflammationsstimuli med bibehållen fördel av fett som energisubstrat i fodret. Därför är det möjligt att vissa hundar skulle få kliniska fördelar av det ökade kaloriintaget som supplementering med MCT-olja medför. En kalkyl över risken jämfört med nyttan bör dock göras i varje enskilt fall och patienten bör monitoreras noggrant avseende både klinisk bild och laboratorieparametrar, främst serumalbumin.

En förklaring till att människor svarar så bra på behandling med MCT-olja kan vara ett signifikant upptag av MCT i magsäcken (Faber, *et al.*, 1988). Författarna konstaterade att mellan 18 och 30 % av administrerad MCT-olja absorberades av magsäcksslemhinnan. Enligt Sjaastad, *et al.* (2010) så är digestion av fett i magsäcken insignifikant hos hund. Iakttagelsen kan innebära att det är skillnad mellan hund och människa i detta avseende men motsvarande studie har ännu inte gjorts på hund.

Smaktestet visade att samtliga hundar accepterade sitt ordinarie foder trots att MCT-olja deponerats ovanpå. Resultatet tyder på att låg smakligheten inte är en rimlig anledning till att inte använda oljan vid behandling av hund. En förklaring till att denna undersökning skiljer sig mot tidigare uppfattningar om MCT-olja kan bero på flera saker. Exempelvis kan smakligheten variera mellan olika fabrikat. Enligt Nutricia's produktbeskrivning får MCT Oil Module dålig smak vid upphettning över 160°C. Tre rapporter styrker att MCT-olja har godtagbar smaklighet för hund (Brooks, 2005; Olson & Zimmer, 1978 och Suedmeyer, *et al.*, 2004). Dock är det ju inte klarlagt huruvida hundar uppfattar oljan som smakfri.

## **TACK**

Ett stort tack vill jag ge min handledare, Bernt Jones, som varit mycket tillmötesgående och sett möjligheterna med mina ambitioner. Jag vill även tacka min biträdande handledare Elisabeth Ekstedt för all inspiration, hjälp och uppmuntran, det värmer. Jag vill även passa på att tacka både de kliniker och de privatpersoner som generöst delat med sig av journaler. Utan er hjälp hade arbetet inte blivit av. Därtill vill jag tacka Nutricia AB som skänkte MCT-olja till smaktestet. Sist, men inte minst vill jag tacka min familj, för deras förståelse och oändliga kärlek genom mina studier.

## REFERENSER

- Alders, M., Hogan, B.M., Gjini, E., Salehi, F., Al-Gazali, L., Hennekam, E.A., Holmberg, E.E., Mannens, M.M.A.M., Mulder, M.F., Offerhaus, G.J.A., Prescott, T.E., Schroor, E.J., Verheij, J.B.G.M., Witte, M., Zwijnenburg, P.J., Vikkula, M., Schulte-Merker, S. & Hennekam, R.C. (2009) Mutations in CCBE1 cause generalized lymph vessel dysplasia in humans. *Nature Genetics*. 41, 1272 -1274.
- Bach, A.C. & Babayan, V.K. (1982) Medium-chain triglycerids: an update. *The American Journal of Clinical Nutrition*. 36, 950-962.
- Bank, S., Fisher, G., Marks, I.N. & Groll, A. (1967) The lymphatics of the intestinal mucosa. A clinical and experimental study. *American Journal of Digestive Diseases*. 12(6), 619-632.
- Barton, C.L., Smith, C., Troy, G., Hightower, D. & Hood, D. (1978) *The diagnosis and clinicopathological features of canine protein-losing enteropathy*. *Journal of the American Animal Hospital Association* . 14, 85-91.
- Bellini, C., Bonioli, E., Josso, N., Belville, C., Mazzella, M., Costabel, S., Sementa, A.R., Marino, E.C., Tomà, P., Hennekam, R.C.M. & Serra, G. (2001) Persistence of Müllerian Derivatives and Intestinal Lymphangiectasis in Two Newborn Brothers: Confirmation of the Urioste Syndrome. *American Journal of Medical Genetics*. 104, 69-74.
- Berghoff, N., Steiner, J.M., Ruaux, C.G. & Williams, D.A. (2004) *Prevalence of enteropathy in the North American population of the Norwegian Lundehund. (abstract)* *Journal of Veterinary Internal Medicine*. 18, 435,
- Berghoff, N., Steiner, J.M., Ruaux, C.G. & Williams, D.A. (2007) Gastroenteropathy in Norwegian Lundehunds. *Compendium on Continuing Education for the Practicing Veterinarian*. 29(8), 456-65.
- Branquinho, J., Mestrinho, L., Faisca, P. & de Almeida, P.M. (2011) *Case of intestinal lymphangiectasia with lipogranulomatous lymphangitis in a female Rottweiler dog*. *Revista Lusófona de Ciência e Medicina Veterinária*. 4, 6-11.
- Brooks, T.A. (2005) Case study in canine intestinal lymphangiectasia. *The Canadian Veterinary Journal*. 46, 1138-1142.
- Bloom, B., Chaikoff, I.L. & Reinhardt, W.D. (1951) Intestinal Lymph as Pathway for Transport of Absorbed fatty Acids of Different Chain Lengths. *American Journal of Physiology*. 166, 451- 455.
- Brown, C.C., Baker, D.C. & Barker, I.K. (2007) *Lymphangiectasia*. In: Jubb, Kenndy & Palmer's 5ed *Pathology of Domestic Animals*. 103-104.
- Burns, M.G. (1982) Intestinal lymphangiectasia in the dog: A casereport and review. *Journal of the American Animal Hospital Association*. 18, 97-105.
- Campbell, R.S.F., Bropst, D. & Bisgard, G. (1968) Intestinal lymphangiectasia in a dog. *Journal of the American Veterinary Medical Association*. 1053, 1050-1054.
- Cohn, L.A., Kerl, M.E., Lenox, C.E., Livingstone, R.S. & Dodam, J.R. (2007) Response of healthy dogs to infusions of human serum albumin. *American Journal of Veterinary Research*. 68, 657-663.
- Cotter, R., Taylor, C.A., Johnson, R. & Rowe, W.B. (1987) A metabolic comparison of a pure long-chain triglyceride lipid emulsion (LCT) and various medium-chain triglyceride (MCT)-LCT combination emulsions in dogs. *American Society for Clinical Nutrition*. 927(45), 927-939.

- Davenport, D.J., Jergens, A.E. & Remillard, R.L. (2010) *Protein-losing enteropathy*. In: Hand, M.S., Thatcher, C.D., Remillard, R.L., Roudebush, P., Novotny, B.J. 5th ed. *Small Animal Clinical Nutrition*. Mark Morris Institute, Topeka, Kansas. 1077-1083.
- Davenport, D.J., Remillard, R.L., Simpson, K.W. & Pidgeon, G.L. (2000) *Lymphangiectasia and Proteinlosing Enteropathies*. In: Hand, M.S., Thatcher, C.D., Remillard, R.L., Roudebush, P. 4ed *Small Animal Clinical Nutrition*. Mark Morris Institute. Marceline, Missouri. 763-767.
- Day, M.J., Bilzer, T., Mansell, J., Wilcock, B., Hall, E.J., Jergens, A., Minami, T., Willard, M. & Washabau, R. (2008) Histopathological Standards for the Diagnosis of Gastrointestinal Inflammation in Endoscopic Biopsy Samples from the Dog and Cat: A Report from the World Small Animal Veterinary Association Gastrointestinal Standardization Group. *Journal of Comparative Pathology*. 138, 1-43.
- Desai, A.P., Guvenc, B.H. & Carachi, R. (2009) Evidence for medium chain triglycerides in the treatment of primary intestinal lymphangiectasia. *European Journal of Pediatric Surgery*. 19, 241-245.
- Dudrick, S.J., Latifi, R. & Schragar, R. (1991) Nutritional management of inflammatory bowel disease. *Surgical Clinics North America*. 71(3), 609-623.
- Dossin, O. (2011) Laboratory tests for diagnosis of gastrointestinal and pancreatic diseases. *Topics in Companion Animal Medicine*. 26(2), 86-97.
- Dossin, O. & Lavoué, R. (2011) Protein-Losing Enteropathies in Dogs. *Veterinary Clinics of North America: Small Animal Practice*. 41(2), 399-418.
- Ettinger, S.J. & Feldman, E.C. (2010) *Textbook of Veterinary Internal Medicine* 7 ed. Canada, n/a, Saunders Elsevier, 1566-1567.
- Faber, J., Goldstein, R., Blondheim, O., Stankiewicz, H., Darwashi, A., Bar-Maor, J.A., Gorenstein, A., Eidelman, A.I. & Freier, S. (1988) Absorption of Medium Chain Triglycerids in the Stomach of Human Infant. *Journal of Pediatric Gastroenterology and Nutrition*. 7, 189-195.
- FASS (2012), LIF Service AB, Stockholm. <http://www.fass.se> (2012.10.30)
- Flesjå, K. & Yri, T. (1977) Protein-losing enteropathy in the Lundehund. *Journal of Small Animal Practice*. 18(1), 11-23.
- Fossum, T.W., Sherding, R.G., Zack, P.M., Birchard, S.J. & Smeak, D.D. (1987) Intestinal lymphangiectasia associated with chylothorax in two dogs. *Journal of the American Veterinary Medical Association*. 190(1), 61-64.
- Fuss, I.J., Strober, W., Cuccherini, B.A., Pearlstein, G.R., Bossuyt, X., Brown, M., Fleisher, T.A. & Horgan, K. (1998) Intestinal lymphangiectasia, a disease characterized by selective loss of naive CD45RA+ lymphocytes into the gastrointestinal tract. *European Journal of Immunology*. 28, 4275-4285.
- German A.J. (2005) *Diseases of the small intestine*. In: Hall, E.J., Simpson, J. W., Williams, D. A. 2. ed *BSAVA Manual of Canine and Feline Gastroenterology*. 198-199. British Small Animal Veterinary Association.
- Goodwin, LV., Goggs, R., Chan, D.L. & Allenspach, K. (2011) Hypercoagulability in Dogs with Protein-Losing enteropathy. *Journal of Veterinary Internal Medicine*. 25, 273-277.
- Griffiths, G.L., Clark, W.T. & Mills, J.N. (1982) Lymphangiectasia in a dog. *Australian Veterinary Journal*. 59(6), 187-188.

- Guilford, W.G., Center, S.A., Strombeck, D.R., Williams, D.A. & Meyer, D.J. (1996) *Strombeck's Small Animal Gastroenterology*. 3ed. 375-380.
- Guillemin, R. (1976) Somatostatin inhibits the release of acetylcholine induced electrically in the myenteric plexus. *Endocrinology*. 99, 1653-1654.
- Harvey, H.J. (1990) Complications of small intestinal biopsy in hypoalbuminemic dogs. *Veterinary Surgery*. 19(4) 289-292.
- Harvey, R.A. & Ferrier, D.R. (2011) *Biochemistry*. 5ed. China, Lippincott Williams & Wilkins. 176-179
- Hashemi, J., Farhoodi, M., Farrokh, D. & Pishva, A. (2008) *Congenital Intestinal Lymphangiectasia: Report of a Case Journal: Iranian Journal of Radiology*. 5, (4), 189.
- Heilmann, R.M., Paddock, C.G., Ruhnke, I., Berghoff, N., Suchodolski, J.S. & Steiner, J.M. (2011) Development and analytical validation of a radioimmunoassay for the measurement of alpha1-proteinase inhibitor concentrations in feces from healthy puppies and adult dog. *Journal of Veterinary Diagnostic Investigation*. 23(3), 476-85.
- Hillström, A., Jones, B., Ström Holst, B., Strage, E., Tvedten, H., Lilliehöök, I. & Öberg, J. (2010) *Kompendium i klinisk kemi*. Uppsala, 161.
- Hogan, M.H., Bos, F.L., Bussmann, J., Witte, M., Chi, N.C., Duckers, H.J. & Schulte-Merker, S. (2009) ccbell is required for embryonic lymphangiogenesis and venous sprouting. *Nature Genetics*. 41(4), 396-398.
- Jensen, G.L., McGarvey, N., Taraszewski, R., Wixson, S.K., Seidner, D.L., Pai, T., Yeh, Y., Lee, T.W. & DeMichele, S.J. (1994) Lymphatic absorption of enterally fed structured triacylglycerol vs physical mix in a canine model. *The American Journal of Clinical Nutrition*. 60(4), 518-524.
- Kimmel, S.E., Waddell, L.S. & Michel, K.E. (2000) Hypomagnesemia and hypocalcemia associated with protein-losing enteropathy in Yorkshire terriers: five cases (1992–1998). *Journal of the American Veterinary Medicine Association*. 217(5), 703-706.
- Koo, N.H., Lee, H.J., Jung, J.W., Hwan, K.S., Lee, K.M. & Hwang, J.S. (2005) Intestinal lymphangiectasia: a response to medium-chain triglyceride formula. *Acta Paediatrica*, 94, 982-983.
- van Kruiningen, H.J., Lees, G.E., Hayden, D.W., Meuten, D.J. & Rogers, W.A. (1984) Lipogranulomatous lymphangitis in canine intestinal lymphangiectasia. *Veterinary Pathology*. 21(4), 377-383.
- Kull, P.A., Hess, R.S., Craig, L.E., Saunders, H.M. & Washabau, R.J. (2001) Clinical, clinicopathologic, radiographic, and ultrasonographic characteristics of intestinal lymphangiectasia in dogs: 17cases (1996–1998). *Journal of the American Veterinary Medicine Association*. 219(2), 197–202.
- Kuroiwa, G., Takayama, T., Sato, Y., Takahashi, Y., Fujita, T., Nobuoka, A., Kukitsu, T., Kato, J., Sakamaki, S. & Niitsu, Y. (2001) Primary intestinal lymphangiectasia successfully treated with octreotide. *Journal of Gastroenterology*. 36, 129-132.
- Landsverk, T. & Gamlem, H. (1994) Intestinal Lymphangiectasia in the Lundehund, scanning electron microscopy of intestinal mucosa. *Acta pathologica, microbiologia et immunologica scandinavica*. 92(5), 353-62.

- Larson, R.N., Ginn, J.A., Bell, C.M., Davis, M.J. & Foy, D.S. (2012) Duodenal Endoscopic Findings and Histopathologic Confirmation of Intestinal Lymphangiectasia in Dogs. *Journal of Veterinary Internal Medicine*. 26(5), 1087-1092.
- Lee, J. & Kong, M.S. (2008) Primary intestinal lymphangiectasia diagnosed by endoscopy following the intake of a high-fat meal. *European Journal of Pediatrics*. 167(2), 237-239.
- Martin, L.G., Luther, T.Y., Alperin, D.C., Gay, J.M. & Hines, S.A. (2008) Serum antibodies against human albumin in critically ill and healthy dogs. *Journal of the American Veterinary Medical Association*. 232, 1004-1009.
- Mathews, K.A. & Barry, M. (2005) The use of 25% human serum albumin: outcome and efficacy in raising serum albumin and systemic blood pressure in critically ill dogs and cats. *Journal of Veterinary Emergency Critical Care*. 15, 110-118.
- Mattheeuws, D., De Rick, A., Thoonen, H. & van Der Stock, J. (1974) *Intestinal lymphangiectasia in a dog*. *Small Animal Practice*, 15, 757-761.
- Mellanby, R.J., Mellor, P.J., Roulois, A., Baines, E.A., Mee, A.P., Berry, J.L. & Herrtage, M.E. (2005) Hypocalcaemia associated with low serum vitamin D metabolite concentrations in two dogs with protein-losing enteropathies. *Journal of Small Animal Practice*. 46(7), 345–351.
- Milstein, M. & Sanford, S.E., (1977) Case Report Intestinal lymphangiectasia in a dog. *Canadian Veterinary Journal*. 18(5), 127-130.
- Moore, L.E. (2009) *Protein-losing enteropathies*. In: Bonagura, J.D. & Twedt, D.C., *Kirk's current veterinary therapy XIV*, 512–515.vol. 14. St Louis, Saunders Elsevier.
- Murphy, K.F., German, A.J., Ruaux, C.G., Steiner, J.M., Williams, D.A. & Hall, E.J. (2003) Fecal alpha1-proteinase inhibitor concentration in dogs with chronic gastrointestinal disease. *Veterinary Clinical Pathology*. 32(2), 67-72.
- Nakabayashi, H., Sagara, H., Usukura, N., Yoshimitsu, K., Imamura, T. & Seta, T. (1981) Effect of somatostatin on the flow rate and triglyceride levels of thoracic duct lymph in normal and vagotomized dogs. *Diabetes*. 30, 440-445.
- Nelson, R.W. & Couto, C.G. (2009) *Small animal internal medicine*. 4. ed. Missouri, Mosby Elsevier Inc. 398, 461-462.
- Newton, J.D., McLoughlin, M.A., Birchard, S.J. & Reinhardt, G.A. (2000) Transport pathways of enterally administered medium-chain triglycerides in dogs. Paper presented at: Proceedings of the Iams Nutritional Symposium: Recent advances in canine and feline nutrition. San Francisco.
- Nutricia Nordica AB, Box 3142, 169 03 Solna, <http://nutricia.se/mct-olja/> (2012.07.28)
- Oliver, G. (2004) Lymphatic vasculature development. *Nature Reviews Immunology*. 4, 35-45.
- Olson, N.C. & Zimmer, J.F. (1978) Protein-losing enteropathy secondary to intestinal lymphangiectasia in a dog. *Journal of the American Veterinary Medical Association*. 1, 173, (3), 271-274.
- Peterson, P.B. & Willard, M.D. (2003) *Protein-losing enteropathies*. *The Veterinary Clinics Small Animal Practice*. 33, 1061-1082.
- Porter, C.J.H. & Charman, W.N. (2001) Intestinal lymphatic drug transport: an update. *Advance Drug Delivery Reviews*. 50, 61-80.
- Reichlin, S. (1983) Somatostatin. *New England Journal of Medicine*. 309, 1556–63.

- Ribatti, D. & Crivatello, E. (2010) The embryonic origins of lymphatic vessels: an historical review. *British Journal of Haematology*. 149, 669-674.
- Ryd, Hillevi., Socialstyrelsen, personligt meddelande. 2012.05.16
- Sari, S., Baris, Z. & Dalgic, B. (2010) Primary intestinal lymphangiectasia in children: is octreotide an effective and safe option in the treatment? *Journal of Pediatric Gastroenterology and Nutrition*. 51, 454-457.
- Schenck, P.A., Chew, D.J., Nagode, L.A. & Rosol, T.J. (2012) *Disorders of Calcium: Hypercalcemia and hypocalcemia*. In: DiBartola, S.P., Fluid, Electrolyte and Acid-Base Disorders in Small Animal Practice, 4ed, 120-194. St Louis, Saunders Elsevier.
- Schulte-Merker, S., Sabine, A. & Petrova, T.V. (2011) Lymphatic vascular morphogenesis in development, physiology, and disease. *Journal of Cell Biology*. 193(4), 607-618.
- Sikkema, D.A., McLoughlin, M.A., Birchard, S.J. & Buffington, C.A. (1993) Effect of dietary fat on thoracic duct lymph volume and composition in dogs (abstract). *Journal of Veterinary Internal Medicine*. 7(2), 119.
- Sjaastad, Ø. V., Sand, O. & Hove, K. (2010) *Physiology of Domestic Animals*. 2nd edition. Oslo, Scandinavian Veterinary Press. 607-608.
- Suedmeyer, K., Ludlow, C., Layton, C., Dennis, J. & Miller, M., (2004) Primary Lymphangiectasia in a dingo (*Canis Familiaris Dingo*) *Journal of Zoo and Wildlife Medicine*. 35(4), 572-575.
- Suter, M.M., Palmer, D.G. & Schenk, H. (1985) Primary intestinal lymphangiectasia in three dogs: a morphological and immunopathological investigation. *Veterinary Pathology*. 22(2), 123-130.
- Sutherland-Smith, J., Penninck, D.G., Keating, J.H. & Webster, C.R.L. (2007) Ultrasonographic intestinal hyperechoic mukosal striations in dogs are associated with lacteal dilatation. *Veterinary Radiology & Ultrasound*. 48(1), 51-57.
- Swift, L.L., Hill, J.O., Peters, J.C. & Greene, H.L. (1990) Medium-chain fatty acids: evidence for incorporation into chylomicron triglycerides in humans. *American Journal of Clinical Nutrition*. 52(5), 834-836.
- Tang, Q., Wen, J., Wu, J., Wang, Y. & Cai, W. (2011) Clinical outcome of nutrition-oriented intervention for primary intestinal lymphangiectasia. *World Journal of Pediatrics*. 7(1), 79-82.
- Tift, W.L. & Lloyd, J.K. (1975) Intestinal lymphangiectasia Long-term results with MCT diet. *Archives of disease in childhood*. 50, 269-276.
- Urioste, M., Rodríguez, J.I., Barcia, JM., Martín, M., Escribá, R., Pardo, M., Camino, J. & Martínez-Frías, M.L. (1993) Persistence of müllerian derivatives, lymphangiectasis, hepatic failure, postaxial polydactyly, renal and craniofacial anomalies. *American Journal of Medical Genetics*. 47, 494-503.
- Wen, J., Tang, Q., Wu, J., Wang, Y. & Cai, W. (2010) Primary Intestinal Lymphangiectasia: Four Case Reports and a Review of the Literature. *Digestive Diseases and Sciences*. 55, 3466-3472.
- Wigle, J.T. & Oliver, G. (1999) Prox1 function is required for the development of the murine lymphatic system. *Cell*. 98, 769-778.
- Vignes, S. & Bellanger, J. (2008) Primary intestinal lymphangiectasia (Waldmann's disease). *Orphanet Journal of Rare Diseases*. 3(5), 1-8.

Williams, D.A. & Melgarejo, T. (1997) *Gastroenteropathy in Norwegian Lundehunds in the USA.*  
(abstract) *Journal of Veterinary Internal Medicine.* 11, 114.