

A könny plazminogén aktivátor szintjének változása, fotorefraktív excimer lézerkezelést (PRK) követően

A projectben vállalt feladatok

a) Fotorefraktív excimer lézerkezelést követően, tanulmányozni kívántuk a plazminogén aktivátor aktivitás (PAA) változásának jelentőségét nyulak könnymintáiban és kerestük a választ, az excimer lézerkezelést követő alacsony plazminogén aktivátor aktivitási szint jelentőségére, valamint a corneális stromahomályal való (haze) kapcsolatára.

b) Humán beteganyagban kívántuk tanulmányozni, fotorefraktív excimer lézerkezelést követően, a könny plazminogén aktivátor inhibitor - PAI1, PAI2 - szintjeinek változását és annak jelentőségét a corneális stromahomály kialakulásában. Vizsgálni kívántuk, vajon az emelkedett inhibitor szintek játszanak-e elsődleges szerepet, a műtétet egyes esetekben követő alacsony könny PAA szint kialakulásában.

c) Állatkísérletekben kívántuk tovább tanulmányozni a corneális stromahomály kialakulási mechanizmusát. A tanulmányban specifikus szerin proteináz inhibitor kívántunk alkalmazni, mellyel mesterségesen tartottuk volna alacsony értéken a könny PAA értékét PRK követően. A vállalt feladatot módosítani kényszerültünk, melyet az OTKA Iroda elfogadott és visszaigazolt. A szükséges módosítás oka az volt, hogy specifikus szerin proteináz inhibitor kereskedelmi forgalomban nem érhető el, az egyedi előállítási ár a rendelkezésünkre álló forrásokból nem volt finanszírozható. A vállalt feladatmódosításként széles szubsztrát specifikus proteáz inhibitor urokináz típusú „down” regulációját vizsgáltuk nyúl corneális epithelsejtekben fotorefraktív excimer lézerkezelést követően.

d) Állatkísérletben kívántuk a PRK kezelést egyes esetekben követő könny PAA szint csökkenést megakadályozni és megelőzni a corneális stromahomály kialakulását a posztoperatív időszakban.

Tekintettel az a) és d) feladat szoros gondolati egységére az időrendben ugyan betűrendi sorrendbe elvégzett munkáink ismertetésére a fenti gondolati egység keretén belül kerül sor.

Bevezetés

A corneális törőerő megváltoztatására végzett fotorefraktív keratektómiák száma évről évre nő. Komplikációk kis számban fordulnak elő, ám ezek egészséges szemeket érintenek. Az urokináz-típusú plazminogén aktivátor (uPA) döntő szerepet játszik a corneális sebgyógyulás biokémiai folyamatában, jelen van a könnyben és a corneális sejtekben.

Célunk az volt (a / d feladat), hogy vizsgáljuk a PRK után bekövetkező uPA változását a könnyben, illetve a sebgyógyulás biokémiai folyamatában betöltött szerepét.

A könnymintákat PRK kezelés előtt és után gyűjtöttük pácienseinktől, valamint új-zélandi nyulaktól. Páciensek mindkét, állataink egyik szemét kezeltük antibiotikummal.

Első állatkísérleti projektünkben (a) az ellenoldali szemek kezelése szerin proteináz inhibitorral (SPI) történt - antibiotikum alkalmazása mellett-, a posztoperatív első hét folyamán az uPA szint szupresszálása végett.

Második állatkísérleti projektünkben (d), melybe terhes és nem terhes nyulak voltak bevonva, az ellenoldali szemeket - antibiotikum mellé-, adott 20 IU/ml uPA-val kezeltük az első posztoperatív hét folyamán. Az összes szem kezelése azonos módon történt az első posztoperatív hetet követően, antibiotikum alkalmazásával. Az uPA meghatározása spektrofotometriai módszerrel történt humán plazminogén és kromogén peptid szubsztrát S-2251 alkalmazásával. A haze meghatározása a Hanna- féle stádium beosztásnak megfelelően történt.

A plazminogén aktivátor aktivitás alacsonyabb volt a preoperatív értéknél a kezelést közvetlenül követően. Normál sebgyógyulás esetén szignifikáns uPA emelkedést mértünk a második és a harmadik posztoperatív napokon, mely visszatért a kiindulási értékre a

későbbiekben. Ezzel szemben a könny uPA szintje alacsony maradt a 3. posztoperatív napon azon esetekben, amikor haze alakult ki a későbbiekben (3. – 6. hónap). Az összes SPI –al szupresszált szem esetében haze alakult ki a késői posztoperatív szakban, még haze kialakulása nem volt észlelhető egyik uPA-val kezelt esetben sem. A korai posztoperatív időszakban mért alacsony könny uPA szint korrelált a haze kialakulásával a későbbiekben. Az uPA szemcseppként történő alkalmazása a refraktív sebészeti beavatkozást követő corneális sebgyógyulási folyamat korai posztoperatív időszakában (1-7 nap) egy lehetséges terápia a haze kialakulásának csökkentésére, illetve megelőzésére.

Előzmények

A refraktív lézersebészeti beavatkozás alkalmas a szaruhártya felszínének re-profilálására mely által lehetőséget biztosít a különböző típusú refrakciós hibák korrigálására. A fotorefraktív keratektómia során a corneális epithelium lekaparását követően az excimer lézer evaporálja a szaruhártya stromális rétegének egy meghatározott részét. Az evaporáció során körülbelül 10 mikron felel meg 1 Dioptria myopia korrekciójának, melynek eredményeként a szaruhártya felszíne re-profilálódik és az optikai törőerő megváltozik. A re-epithelizáció általában 2-3 napot vesz igénybe.

A posztoperatív komplikációk közül a leggyakoribbak a myopiás regresszió, valamint a vizuális aberrációk melyek háttérében a corneális transzparencia változása áll (haze, halo, glare) a sebgyógyulási folyamatok irregularitásának eredményeként.

A refraktív lézersebészeti beavatkozások elektív műtétek, egészséges szemeken történnek és sok vonatkozásban a kozmetikai műtétekhez hasonlíthatók. Komplikációk ilyen műtétek esetén még kevésbé elfogadhatók, mint sérült illetve beteg szemeken végzett beavatkozások esetében.

A refraktív lézersebészeti beavatkozást követő transzparencia csökkenés hátterében valószínűleg az aktivált keratociták, valamint az elülső stroma lamellák károsodása áll. A haze kialakulása – amennyiben az kialakul - a kezelést követően néhány héten, illetve hónapon belül következik be. A lefolyás hetek – hónapok között változik, esetenként évekig is elhúzódhat, melynek mind a súlyossági foka mind a lefolyása változó. A haze előfordulási gyakorisága igen változó a publikált irodalomban, saját eredményeink alapján 7-8%-ra tehető.

Az urokináz-típusú plazminogén aktivátor -szerin proteáz-, mely megtalálható a normál könnyben és a szaruhártya sejtjeiben. A corneális sebgyógyulás biokémiai folyamatában, az uPA igen fontos szerepet játszik mind a szöveti destrukció, mind a szöveti gyógyulás során. A proteolitikus enzimrendszerben az uPA felelős az inaktív plazminogén aktív plazminná történő átalakításáért. A plazmin – egyéb enzimekkel- szerepet játszik az extracelluláris fibronectin és a laminin degradációjában, befolyásolja a sejtváándorlást és a sebgyógyulási folyamatokat. A plazmin aktiválja a látens prokollagenázt kollagenázzá, mellyel elindítja a kollagén molekulák destrukcióját. Pozitív visszacsatolással hatva a fibroblasztokra még több uPA-t szekretáltat.

Feladatunkként azt tűztük ki, hogy jobban megismerjük a PRK kezelést követő sebgyógyulás folyamatát, ezért a könnyminták uPA aktivitását (uPAA) mértük a könnyben a corneális re-epithelializatio folyamán a kezelés előtt és után. Az alábbiakban munkánk eredményeit ismertetjük, melyet az a) illetve d) feladatban vállaltunk.

Anyagok és módszerek

42 páciens (77 szem) eset át PRK kezelésen, életkoruk 17 - 51 év között volt. A tanulmányban csak azon betegek vettek részt, akik szeméből 3 perc alatt legalább 15 μ l könnymintát tudtunk nyerni. A preoperatív átlagos refrakciós hiba -3.0 dioptria volt (SD: 3.0), nyolc szemem került sor asztigmia -1.5 diopters (SD: 0.6) korrekciójára is.

32 egészséges új-zélandi nyúl (3.0-3.5kg), melyek közül 8 terhes volt került a tanulmányba. A PRK kezelést mindkét szemén ugyanazon időben végeztük: – 6.0 dioptria szférikus refrakciós hiba korrekciójának megfelelően. A PRK kezelések – mind a páciensek mind a nyulak esetében - Schwind Keratom II ArF excimer lézer (193nm) alkalmazásával történtek, a Vital-Lézer Kft, valamint a De –OEC Szemklinika egy-egy orvosa által (egy tanulmány esetén az összes műtétet egy azon operatőr végezte). A de-epithelializációt „Hockey” kés használatával végeztük szférikus korrekció esetén 6.0-6.5 mm Hoffer trepánt használva és az asztigmia korrekciója 7.5-8.0 mm trepánt használatával történt. Az epitheliumot óvatosan kapartuk le a perifériától a centrum felé haladva. A reziduális epitheliális maradék eltávolításához „steril” szivarka tampont használtunk. Az epitheliális anesztézia 0.4% oxybuprocain hydrochlorid szemcsepp alkalmazásával történt, melyet az állatok esetében altatás mellett (ketamin-xylazin arány: 60 mg/kg - 5 mg/kg) alkalmaztunk.

Szférikus korrekció esetén az alkalmazott ablációs zóna 6.1 mm (SD: 0.2) volt, azon páciensek esetében ahol asztigmia korrekciója történt 7.5 mm –es (SD: 0.6) ablációs zónát alkalmaztunk, 5.7 mm-es (SD: 0.1) szférikus maszk mellett. A PRK kezeléshez használt átlagos ablációs mélység 48 mikron (SD: 22). Az állatok kezelését 6.0 mm –es ablációs zónával végeztük, 68 mikrométeres ablációs mélység mellett.

A posztoperatív kezelés antibiotikum szemcsepp, Ciloxan[®] (Alcon), óránkénti alkalmazásával történt a posztoperatív első napokban, majd ötszöri adagolással az elkövetkező öt napon mind a páciensek mind az állatok esetében. A nyolc operált állat (nem terhes) 1 csepp 10,000 KIU/ml aprotinint (Gordox, Richter Gedeon Rt., Budapest) kapott az antibiotikum kezelés mellett. Az aprotinin alkalmazása az antibiotikum fent ismertetett adagolásának megfelelően történt. Ezt a csoportot „aprotinin (SPI)” csoportként nevezzük a továbbiakban.

24 állat (8 terhes & 16 nem terhes) mindkét szemén PRK kezelést végeztünk. Az egyik szem kezelése a humán tanulmányban ismertetetteknek megfelelően történ, még a

másik szem kezelése során az antibiotikum-50 IU/ml uPA-t (Ukidan, Serono SpA, Unterschleissheim, Germany) is tartalmazott. Ezt a csoportot „uPA” kezelt csoportként nevezzük a továbbiakban.

A könnyminták gyűjtése és a cseppek alkalmazása között minimum 8 óra telt el, hogy elkerüljük a minták esetleges felhígulását. Az első posztoperatív hét után Flucon® (Alcon) és Tears Naturale® (Alcon) szemcseppeket alkalmaztunk 5x az első, 4x a második és 3x –i cseppentés mellett a 3. hónapban. A tanulmány folyamán egyéb terápia alkalmazására nem került sor. Összes páciensünk és állataink 1, 3 és 6 hónapos rendszeres követésben részesültek a kezelést követően.

A plazminogén aktivátor analízishez a könnymintákat közvetlenül a PRK kezelés előtt és után, valamint a 3. és 5. posztoperatív napokon gyűjtöttük, üveg-kapilláris segítségével az alsó könny-meniszkuszról. A humán minták gyűjtése során stimulációt nem alkalmaztunk az állatok esetében i.m. pilocarpin hydrochlorid (5 mg/kg) injectiót használtunk a könnyezés provokálásához. A fent ismertetett három tanulmányban ugyan azt a módszert alkalmaztuk a project teljes időtartama alatt. A könny-mintavétel során a szekréciónak a 5-15 µl/perc volt a humán szemek kezelését követően, még 10-50 µl/percnek adódott az állatkísérleteinkben. A könnymintákat közvetlenül a mintavételt követően centrifugáltuk (1800 rpm, 8 perc) és a felülúszót -80 °C – on fagyasztva tároltuk.

A plazminogén aktivátor aktivitás meghatározása spektrofotometriás módszerrel történt humán plazminogént és plazmin-specifikus chromogén peptide szubsztrátot használva, D-valyl-L-leucyl-L-lysine-p-nitroanilide (S-2251). A választott módszer elsősorban az urkináz típusú plazminogén aktivátor meghatározására alkalmas. A plazminogén aktivátor aktivitás méréséhez: 5 µl könnyet, vagy standard urokinázt, vagy plazmint inkubáltunk 100 µl of 0.05 Tris pufferben, pH 7.4, 37°C -on 0.5 mmol/l chromogén szubsztrát S-2251 és 1 µmol/l humán plazminogén jelenlétében. 4 óra inkubálás

után, a reakciót 500 µl - 8 mol/l ecetsavval állítottuk le. Az abszorpció mérése 405 nm-en „Labsystem Multiscan MS” spektrofotométeren történt. A plazminogénnel és a plazminogén hiányában mért abszorpció különbségek határozták meg a könny plazminogén aktivátor aktivitását. A plazminogén aktivátor aktivitás IU/ml-ben történő meghatározásához urokináz felhasználásával készült kalibrációs görbét használtunk.

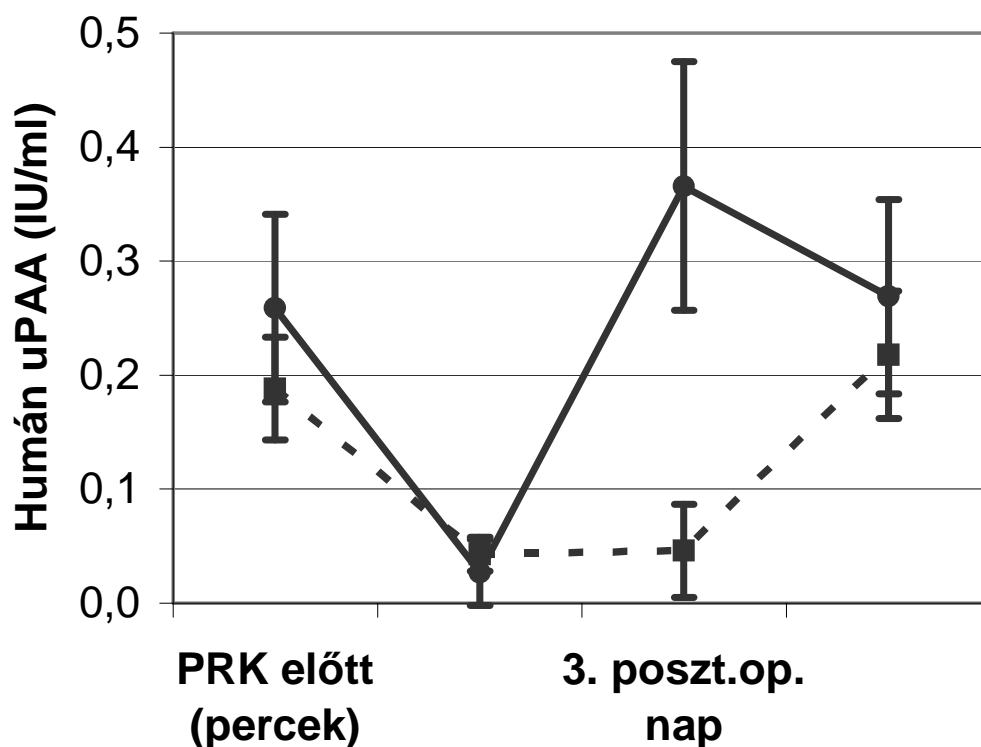
A haze meghatározása Hanna-féle stádium beosztásnak megfelelően történt anélkül, hogy bármiféle ismerettel rendelkezünk volna a könny uPA aktivitására nézve.

Standard statisztikai analízist alkalmaztunk a páciensek könny uPA aktivitásának összehasonlításához (t-test). Amennyiben a mért különbség a csoportok között (p érték), kevesebb volt, mint 0.05 - szignifikánsnak tekintettük a különbséget. Ha a p érték < 0.001 kifejezett szignifikanciáról beszéltünk. Yates' korrekciót (chi-squared test) alkalmaztunk az állatok mintáinak összehasonlításra.

Eredményeink

A könnyben mért uPAA szint PRK után szignifikánsan alacsonyabb volt a preoperatív értékhez képest, mind a humán mind az állat tanulmányunkban. 71 (92.2%) humán szem esetében észleltünk normális corneális sebgyógyulási folyamatot. Ezen esetekben, a könnymintákban mért uPAA szint szignifikánsan emelkedett volt a 3. posztoperatív napon a preoperatív értékhez képest, majd visszatért a kiindulási értékre az 5. posztoperatív napra. Ezzel szemben a mért könny uPAA érték alacsony értéken maradt a 3. posztoperatív napon 6 esetben (7.8%) mely pácienseinknél corneális stromahomály (haze) kialakulását figyeltük meg a késői posztoperatív szakban (3 – 6 hónap). (1. és 2. ábra).

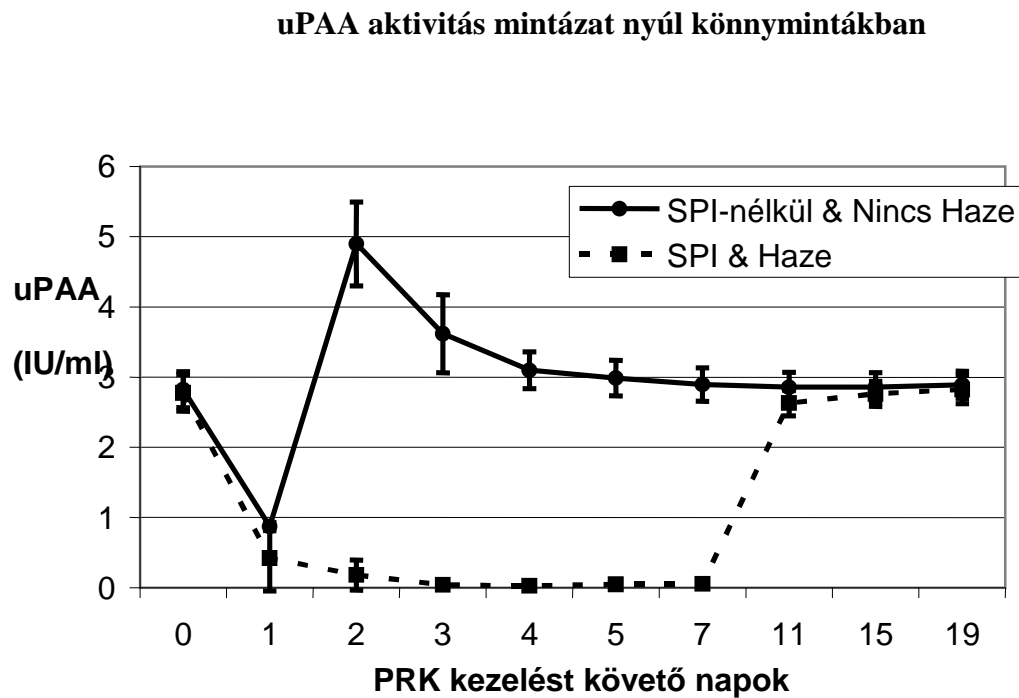
uPAA aktivitás mintázat humán könnymintákban



1. ábra. uPAA átlagértékek (SD), humán könnyben PRK kezelést követően: 71 szem normál uPAA értékekkel, haza kialakulása nem volt megfigyelhető (folyamatos vonal); 6 szem alacsony uPAA értékekkel a 3. posztoperatív napon PRK kezelést követően és későbbi haza kialakulásával (szaggatott vonal). A két csoport között mért uPAA különbség statisztikailag szignifikáns volt ($p < 0.0001$) a harmadik posztoperatív napon.

Állatkísérletünkben 8 új-zélandi nyúl mindkét szemén PRK kezelést végeztünk, az egyik szem kezelése a humán szemeknek megfelelően történt, még a másik szem kezelése aprotinin, szerin proteáz inhibitor kezelésben részesült a könny uPA szintjének szuppresszálása végett, az első posztoperatív hét folyamán. A nyolc (100%) antibiotikummal kezelt nyúl esetében haza nem fejlődött ki a késői posztoperatív időszakban, az uPAA

mintázat a humán normális sebgyógyulású csoport könnymintázatának fellelt meg (2. ábra). Az ellenoldali szemek esetében ahol a könny uPA szintjét aprotininnal szupresszáltuk corneális haze fejlődött ki 2 – 3 hónap után (100%).



2. ábra. uPAA átlagértékek (SD), nyulak könnymintáiban PRK kezelést követően: 8 szem normál uPAA értékekkel, haze kialakulása nem volt megfigyelhető (folyamatos vonal); 8 szem, melyek SPI kezelésben részesültek, a 2. – 7. napig (szaggatott vonal), haze alakult ki a késői posztoperatív időszakban. A két csoport között mért uPAA különbség statisztikailag szignifikáns volt ($p < 0.0001$) a 2. és 7. posztoperatív nap között.

Véletlenszerűen a tanulmányba vont állatok között egy terhes állattal dolgoztunk és az állat mindkét szemének könnyfilmjében csökkent uPA értéket mértünk PRK kezelést követően és haze kialakulását figyeltük meg a későbbi posztoperatív időszakban. Ezen megfigyelésünket

alapul véve, következő tanulmányunkba 8 terhes és 16 nem terhes állatot vontunk be és végeztünk PRK kezelést mindkét szemem. A kezelést követően az egyik szemet uPA – al kezeltük az első posztoperatív hét folyamán. Tanulmányunkban a terhesség egyértelmű rizikófaktornak bizonyult a PRK kezelést követően a haze kialakulásában. Az alkalmazott uPA szemcsepp mind a 24 állat esetében (100%) megakadályozta a haze kialakulását, még az ellenoldali uPA-val nem kezelt szemek esetében 8 „terhes” esetből 7 esetben (87.5%) még a „nem – terhes” esetekben 16 állat vizsgálata esetén 2 esetben (12.5%) fejlődött ki haze a későbbiekben.

Diszkusszió

Humán tanulmányunkban, a könnyben mért alacsony uPAA érték néhány nappal a refraktív sebészeti beavatkozást követően korrelált a késői haze kifejlődésével. Állatmodell alkalmazása esetén az alacsony uPAA szint a korai posztoperatív időszakban - melyet akár szerin proteináz inhibitor alkalmazásával értünk el, akár a terhesség befolyásolt - korrelált a haze kialakulásával a későbbiekben. Ezzel ellentétben az uPA szemcsepp formájában történő alkalmazása a korai posztoperatív időszakban megóvta a PRK kezeléssel átesett állatok szemét a későbbi corneális stromahomály kialakulásától. A fent ismertetett eredmények alátámasztják, hogy a humán és nyúl tanulmányban mért uPAA különbségek ellenére a nyúl modell igen hasznos lehet a fibrinolitikus rendszer tanulmányozására a corneális sebgyógyulási folyamatokban. Az uPA szint meghatározása, kritikus lehet a haze kialakulásának előrejelzésére és esetlegesen egy terápiás alternatíva lehet a korai posztoperatív időszakban. Tekintettel arra, hogy a haze kialakulása nem jósolható meg a műtéti beavatkozás előtt és az uPA –nak várhatóan pozitív hatása van az egészséges szaruhártyák corneális sebgyógyulási folyamatában is, profilaktikus alkalmazása felmerülhet. Jelenleg nincs elfogadott terápiás alternatíva a haze eliminálására, illetve megelőzésére. A

proteáz használata, uPA, egy lehetséges terápia alkalmazása a jövőben a haze megelőzésére, mely azonban további experimentális és klinikai vizsgálatokat igényel.

Eredményeink eddigi ismertetése:

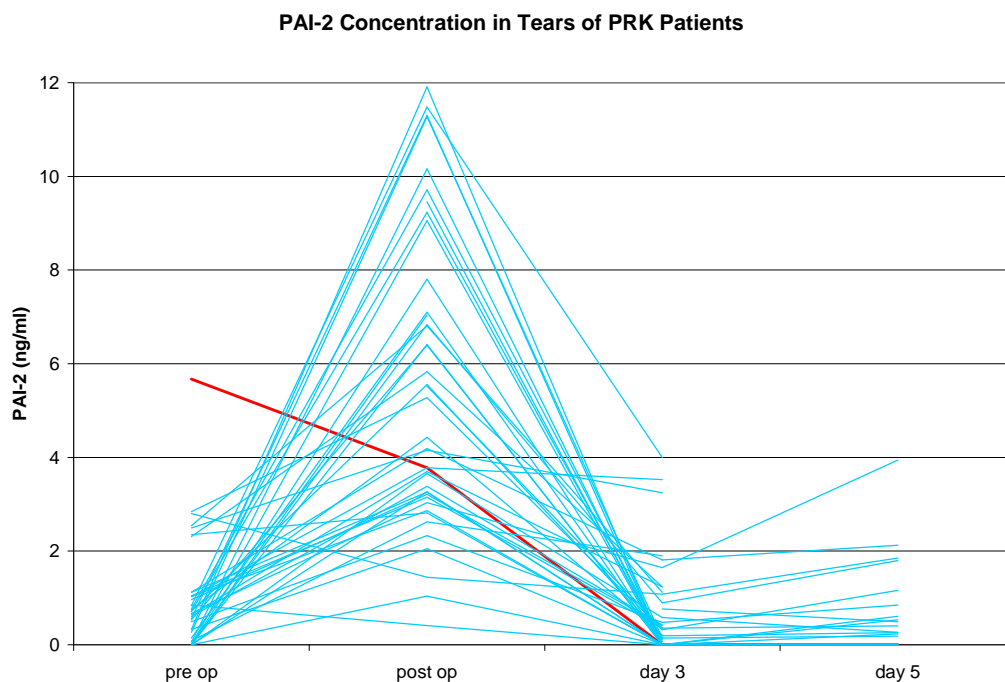
1. Csutak A, Tözsér J, Békési L, Hassan Z, Berta A, Silver DM (2000) Plasminogen activator activity in tears after excimer laser photorefractive keratectomy. Invest Ophthalmol Vis Sci 41:3743–3747
2. Csutak A, Silver DM, Tözsér J, Facskó A, Berta A (2003) Plasminogen activator activity in rabbit tears after excimer laser photorefractive keratectomy. Exp Eye Res 77:675–680
3. Csutak A, Silver DM, Tözsér J, Hassan Z, Berta A (2004) Urokinase-type plasminogen activator to prevent haze after photorefractive keratectomy, and pregnancy as a risk factor for haze in rabbits. Invest Ophthalmol Vis Sci 45:1329–1333

Az alábbiakban a b) feladatban vállalt kutatási eredményeink ismertetésére kerül sor. A továbbiakban a módszerek külön ismertetésére, amennyiben az a fentieknek megfelelően történt külön nem térünk ki.

Humán beteganyagon kívántuk tanulmányozni, a fotorefraktív excimer lézerkezelést követő, könny plazminogén aktivátor inhibitor - PAI1, PAI2 - szint változást és annak jelentőségét a corneális stromahomály kialakulásában. Vizsgálni kívántuk, vajon az emelkedett inhibitor szintek játszanak-e elsődleges szerepet, a műtétet egyes esetekben követő alacsony könny PAA szint kialakulásában.

Tanulmányunkban 15 páciensünk könnymintáinak vizsgálatára került sor. A mintavételek fotorefraktív excimer lézerkezelést megelőzően, közvetlenül utána, valamint a 3. és 5. posztoperatív napokon történtek. A könnyminták PAI-1 (61 minta) és PAI-2 (140 minta) meghatározásához enzim kapcsolt immuno-assay (Imubind ELISA) használtunk.

Eredményeink: Imubind ELISA kit segítségével egyik mintánkban sem sikerült plazminogén aktivátor inhibitor 1 –et kimutatnunk. A mért koncentráció értékek az általunk vizsgált napokon mindvégig a kit érzékenységi szintje alatt maradtak (0.05 ng/ml). A plazminogén aktivátor inhibitor 2 átlagértéke (SD) 0.9 (1.1) ng/ml érték volt a műtétet megelőzően, 5.5 (3.1) ng/ml posztoperatív, 0.6 (1.0) ng/ml a 3. posztoperatív napon és 0.8 (1.0) ng/ml értéknek adódott az 5. posztoperatív napon. Egyetlen betegünk preoperatív PAI-2 szintje volt 5.7 ng/ml, mely érték posztoperatív 3.8 ng/ml-re csökkent: ez volt az egyedüli minta, mely corneális stromahomállyal gyógyult betegtől származott. Egy másik páciensünk esetében a mért PAI-2 szint 3.3 ng/ml volt preoperatív, mely 5.3 ng/ml értékre emelkedett közvetlenül a lézerkezelést követően (haze kialakulását nem észleltük). Az összes többi vizsgált minta esetében a PAI-2 koncentrációja kevesebb volt, mint 0.5 ng/ml, mely szignifikánsan emelkedett a posztoperatív napon. (3. ábra)



3. ábra. A PAI-2 szintjének változása a könnyben normál (kék vonal) és komplikált – haze - sebgyógyulás esetén (piros vonal).

Konklúzió: Eredményeink alapján úgy tűnik, hogy a PAI-1 nem játszik jelentős szerepet a PRK-t követő corneális sebgyógyulás folyamán, míg a PAI-2 antigén szintjének változása jelentős a sebgyógyulás biokémiai folyamatában. A corneális sebgyógyulást követő PAI-2 antigén szint változásainak hátterében valószínűleg a plazminogén aktivátorok enzimatikus kaszkád rendszere állhat. A corneális stromahomállal gyógyult betegünk eltérő PAI-2 mintázata oki tényezője vagy következménye lehet a haze kialakulásának.

Eredményeink eddigi ismertetése:

4. Csutak A, Silver DM, Tózsér J, Hassan Z, Berta A. Plasminogen activator inhibitors in tears after excimer laser photorefractive keratectomy. The First Singapore Eye Research Institute (SERI) – The Association for Research in Vision and Ophthalmology (ARVO) meeting on research in vision and ophthalmology, Singapore, February 2003.

A munka “Young Investigator Award: OUTSTANDING, Clinical Ophthalmology” elismerésben részesült Singapore, 2003.

Munkánk eredményeinek további ismertetése jelenleg „review” alatt áll az Invest Ophthalmol Vis Sci folyóiratnál.

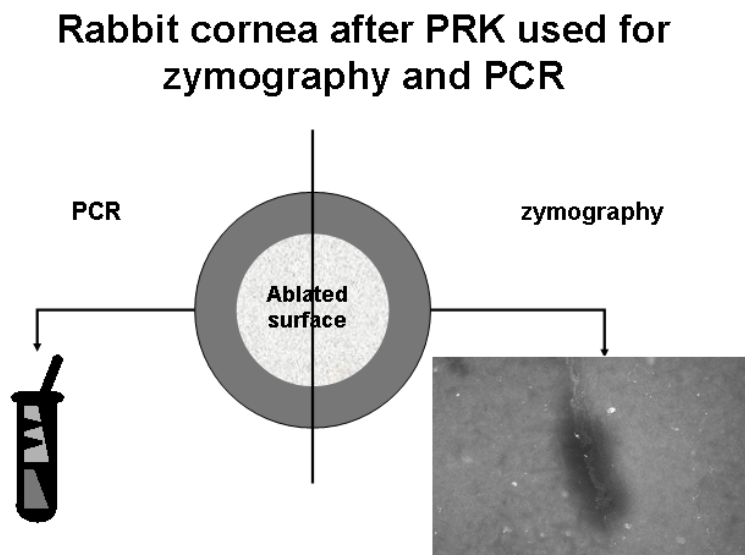
Az alábbiakban a c) módosított feladatban vállalt kutatási eredményeinket ismertetjük, mely során arra kerestük a választ, hogyan fejti ki hatását a szerin proteáz inhibitor PRK kezelést követően.

Szerin proteáz inhibitor tartalmú szemcsepp (aprotinin) hatásának tanulmányozása az urokináz típusú plazminogén aktivátor expressziójára és aktivitására, nyúl szaruhártyák fotorefraktív excimer lézerkezelését követően.

Munkánk során 15 nyúl, mindkét szemén végeztünk PRK kezelést. Az állatok egyik szemét antibiotikum tartalmú szemcseppel kezeltük (5x cseppentés naponta), míg az ellenoldali szem kezelése szerin proteáz inhibitorral történt a fenti gyakorisággal. Az állatok túlaltatását az alábbiaknak megfelelően végeztük: azonnali, 2 óra, 4 óra, 1., 3. és 5. nap. Három állat

kontrollként szerepelt kísérletünkben: az egyik szemet nem operáltuk, míg az ellenoldali szemet operáltuk, de nem kezeltük. Az állat túlaltatását a PRK kezelést követően azonnal illetve 2 óra múlva végeztük.

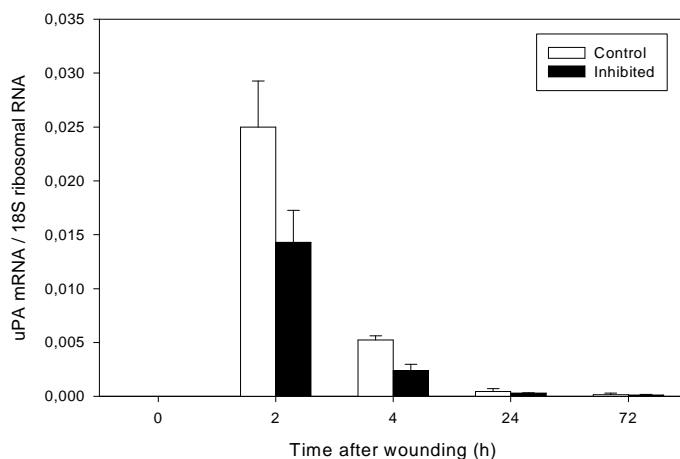
Az uPA aktivitás tanulmányozása "in situ zymographia" alkalmazásával történt fagyasztott metszeteken, melyhez az enucleált bulbusok szaruhártyájának egyik felét használtuk, még a másik félen "reverse transcription (RT) és real-time quantitative PCR (QPCR) technika alkalmazásával az uPA mRNS szintet detektáltuk (4. ábra).



4. ábra A PRK kezelést követően a bulbusokat különböző időpontokban enucleáltuk és a corneákat kettémetszve az egyik fél felhasználása uPA aktivitás meghatározására "in situ zymographia" –val lett felhasználva, még a másik félet "reverse transcription (RT) és real-time quantitative PCR (QPCR)technika alkalmazásával az uPA mRNS szintet detektálásához használtuk.

Eredmények: az "in situ zymographia"-val plasminogen-dependens kazein hydrolysisist mutattunk ki a " leading edge" vonalában, a migráló epitheliális sejteknek megfelelően. Ez az aktivitás polyclonális anti-tPA antitesttel, illetve amiloride-dal gátolható volt, de nem volt gátolható antitesttel. Plazminogén-independens lysisist nem tudtunk kimutatni.

Az uPA mRNS szint a nem operált szemek esetében nem volt detektálható, míg az uPA mRNS szint értéke:0.0026 uPA/18S RNS 2 órával a PRK-t követően. 4 órával a kezelés után jelentős csökkenése volt detektálható az uPA mRNS szintnek a corneális sejtekben, amennyiben antibiotikus kezelést alkalmaztunk (58% a 2 órás értékhez viszonyítva), de a mért érték még alacsonyabb volt (31 % a 2 órás értékhez viszonyítva) azon szemek esetében amikor aprotinin szemcseppel történt a kezelés (1 csepp aprotinin alkalmazása után - 2 órával a mintavétel előtt). 24 órával a PRK kezelést követően, az uPA mRNS - szint tovább csökkent, de kifejezettebb volt ez a csökkenés, az aprotininnel kezelt szemek esetében (21% és 15 %). Nem tudtunk uPA mRNS szintet detektálni a 3. és az 5. posztoperatív napokon. (5. ábra)



5. ábra. uPA mRNS szint változás corneális sejtekben, antibiotikus kezelés, valamint aprotinin szemcseppel történt a kezelés mellett.

Konkluzió: Korábbi tanulmányunkban már bemutattuk, hogy az aprotinin tartalmú szemcsepp alkalmazása PRK-t követően a nyulak könnymintáiban a kezelés teljes

időtartamára az uPA aktivitás teljes hiányát eredményezi. Ezzel szemben az antibiotikummal kezelt állatok esetében az uPA aktivitás igen jellegzetes változást mutat a corneális sebgyógyulás folyamán a könnyben, hasonlóan a humán sebgyógyulási folyamatokhoz. A lézerebészeti beavatkozást követően, 2 hónapon belül, az aprotininnel kezelt állatok esetében corneális stromahomály (haze) volt detektálható. Tanulmányunkban a proteáz inhibitor lokális alkalmazása mellett detektált dramatikusan arra a következtetésre enged, hogy a proteáz inhibitor nem csupán direkt gátló hatást fejt ki az uPA-generálta plazmin rendszerre, de hatással van az uPA feedback mechanizmusára is, valószínűleg egyéb párhuzamosan zajló biokémiai folyamatok mellett. Fenti kísérletünkkel demonstráltuk az aprotinin uPA mRNS szintű "down-regulációját" a migráló epitheliális sejtek szintjén, melyek jelentős szerepet töltenek be a corneális sebgyógyulási folyamatokban, beleértve a haze kialakulását is.

Eredményeink ismertetése:

5. Csutak A, Silver DM, Sperka T, Kadas J, Vereb G, Berta A, Tózsér J. Urokinase down-regulation by aprotinin after photorefractive keratectomy in rabbit corneal epithelial cells. The Association for Research in Vision and Ophthalmology (ARVO), Ft. Lauderdale, USA, April 2004.

A munka eredményeinek közzélése jelenleg az Invest Ophthalmol Vis Sci folyóirat bírálatainak megfelelő átdolgozása alatt áll.

Támogatásukat ezúton is hálással köszönjük!