

OTKA nyilvántartási szám: **T 037806**

ZÁRÓJELENTÉS

1. A téma megnevezése:

Carotis bifurcatio stenosisok kezelése percután transluminaris angioplasticával (PTA) és / vagy stent behelyezéssel.

2. A munka kezdete és befejezése: **2002. február 1 – 2005. december 31.**

Bevezetés

Európában évente kb. 1,3 millió ember halálának okozója a stroke. Amióta az 1940-es években nyilvánvalóvá vált az összefüggés az artéria carotis communis bifurcatiojának szűkületét okozó plaque és az azonos oldali szélütés között - a stroke-ok kb. 32%-át a szívből és a carotis bifurcatioból leszakadó embolusok okozzák – azóta jelentős erőfeszítések történnek ennek a betegségnek a megelőzésére. Korábban belgyógyászati és sebészi, napjainkban pedig már intervenciós radiológiai módszerekkel is kezelik ezt a betegcsoportot. Az a. carotis interna stenoocclusiv folyamatai, általánosan elfogadott nézet szerint, nagyrészt a plakkokból spontán leszakadó darabkák által okozott embolizáció révén, és csak kisebb részt a megromlott hemodinamika következményeként okoznak neurológiai tüneteket. Az évtizedek óta alkalmazott gyógyszeres és műtéti kezelés, valamint az utóbbi időben egyre inkább elterjedő endovascularis terápia célja - éppen ezért - elsősorban az embolizáció hosszú távú megelőzése. Ezen túlmenően mind a sebészi, mind az endovascularis kezelés képes a szűkület okozta hemodinamikai zavar, azaz az agyi hypoperfúzió csökkentésére.

Az endovascularis ellátás (stent behelyezés és tágitás) előnye a sebészi megoldással (carotis endarterectomiával) szemben, hogy helyi érzéstelenítésben végezhető, nincs szükség a beavatkozás után intenzív terápiás ellátásra. További előnye, hogy a több centiméteres nyakon végzett sebészi incízió helyett csupán egy, az ágyékhajlatban ejtett kb. 2,5 mm átmérőjű szúrcsatornán keresztül kivitelezhető a beavatkozás, így a nyakon futó apró, felületes idegek nem kerülnek átvágásra, s kozmetikailag is kedvezőbb az eredmény.

A betegeket kevésbé terhelő, új, endovascularis ellátás térnyerésének feltétele, hogy bizonyítsuk, mind eredményeit, mind szövődményrátáját tekintve legalábbis egyenrangú a sebészi ellátással vagy jobb annál.

A NASCET és ACAS tanulmányok ajánlása alapján 60%-os stenosis alatt gyógyszeres, míg a fölött sebészi terápia javasolt (a tanulmányok készítése idején endovascularis kezelésre még nem volt mód). Az artéria carotisok vizsgálatában a Doppler ultrahang a nyaki szakasz megítélésében meglehetősen pontos, azonban meszes plaque-ok, az erek kanyargóssága korlátozzák a módszer teljesítőképességét. Az „arany standard” vizsgálat a katéteres angiographia, mely a teljes carotis rendszert képes nagy részletgazdagsággal ábrázolni. A diagnosztikus angiographia szövődményrátája azonban semmiképp nem elhanyagolható, a súlyos szövődmények aránya irodalmi adatok szerint 1%-ra tehető. Emiatt a megfelelő CT (computer tomographia) és MR (mágneses rezonanciás) angiographiás technikák 90-es években való megjelenése óta folyamatos a törekvés az invazív katéteres angiographia kiváltására.

Célkitűzés:

Tanulmányunk célja annak bizonyítása volt, hogy az endovascularis kezelés a primer atherosclerosis okozta szűkületek hemodinamikai következményének és az embolizáció megelőzésének hatékony, alacsony rizikójú eszköze. További célkitűzésünk volt olyan preproceduralis/preoperatív diagnosztikai algoritmus kidolgozása, mely a betegeket legkevésbé terhelő módon biztosítja a kezelendő erek pontos megítélését.

Betegek és módszerek:

A vizsgálati csoportba azon betegek kerültek, akiknél az előzetes színkódolt doppler ultrahang vizsgálat valamelyik a. carotis internában az áramlási sebesség gyorsulása alapján 70% fölötti szűkületet véleményezett, s emiatt endarterectomia végzése volt indokolt a NASCET és ACAS study-k alapján. 62 betegnél került sor színkódolt doppler ultrahang vizsgálat után CT-angiographiás vizsgálatra, valamint katéteres angiographiára. 2002-től 2005-ig egy hagyományos, egyszeteles spirál-CT állt rendelkezésünkre, ez idő alatt az összehasonlító vizsgálatokat ezzel végeztük. 2005 februárja óta intézetünkben egy 16-szeletes CT készülék működik, mely a korábbiaknál lényegesen nagyobb testrészlet jó felbontású vizsgálatát teszi lehetővé.

2002-2005 között 245 beteg (140 férfi, 105 nő, életkoruk 33 - 89 év, átlagéletkor 65 év) került DSA vizsgálatra és stent behelyezésre. 249 primer atheroscleroticus szűkületet, és 11 endarterectomia utáni restenosiszt ítéltünk alkalmasnak stentbeültetésre. A 260 kezelt érből 124 okozott ipsilateralis panaszokat, míg 136 asymptomás volt. Minden betegnek NASCET módszer szerinti 60% feletti szűkülete volt. Az atheroscleroticus plaqueokat következőképp osztályoztuk: sima felszínű, irreguláris, és ulcerált felszínű. Regisztráltuk a 95% feletti, ún. subtotalis occlusiók számát. Feljegyeztük, hány esetben volt szükség előtágításra, milyen stenteket használtunk és hány esetben tekintettünk el az utótágítástól. Szerencsénk volt a világon elsőként alkalmazni fedett stentet a. carotis interna stenosisának tágítására, melynek előnyeit, illetve alkalmazhatóságának feltételeit külön rögzítettük. A beavatkozások sikerességét és a beavatkozás körüli szövődeményeket regisztráltuk. Utánkövetést klinikai vizsgálattal, illetve Doppler ultrahang vizsgálattal végeztünk, 1-6-12-24-36-48 hónap elteltével.

Betegeink preproceduralis neurológiai kivizsgálását, premedikációját, valamint a beavatkozás utáni felügyeletét a neurológus, idegsebész, egyes esetekben érsebész kollégák végzik, figyelembe véve az intervenciós radiológus és az aneszteziológus véleményét. A betegeket a beavatkozás előtt és után is a neurológiai, idegsebészeti klinikán, illetve az érsebészeti osztályon ápolják. A stent beültetésekre a radiológiai klinika DSA laboratóriumában kerül sor, aneszteziológus közreműködésével. Minden betegről – részletes írásos és szóbeli felvilágosítás után - beleegyező nyilatkozat megtételét kérjük. Kontraindikációt jelentő állapotok a következők: intracranialis tumor, nagyfokú demenciát vagy súlyos rokkantságot okozó stroke, hat héten belül bekövetkezett stroke, az artéria carotis interna teljes elzáródása. Relatív kontraindikációt jelentenek a súlyos fokú kinking, illetve a multiplex stenosisok, elzáródások miatt létrejött speciális hemodinamikai viszonyok.

Noha nem szerepelt terveink között, a munka előrehaladtával evidenssé vált, hogy az endovascularis eszközök különbözősége jelentősen befolyásolja a klinikai eredményeket. Az endovascularis ellátás egyik legnagyobb veszélye, egyben legnagyobb korlátja is az intraluminalis manipulációval előidézett plakklesodrás okozta agyi embolizáció. A plakk leválasztásban, számos lehetséges tényező közül, fontos szerepe lehet a stentfelvivő eszközök disztális, kúp alakú végződésének. Feltételezésünk szerint a kúp formájú végkiképzés a tolóerőt ideális esetben olyan arányban osztja előre és oldalra ható vektorra, hogy a plakklesodrást okozó előre ható erő kisebb legyen az oldalra ható tágító erőnél. Öt különböző eszközrendszer (Precise RX, 8x30 mm, Cordis Co., Miami, USA (A), Xact carotid stent, 9-7x30 mm, Mednova Ltd. Galway, Ireland (B), Carotid Wallstent, 8x29 mm, Boston Scientific Ltd. Galway,

Ireland (C), RX Acculink, 8x30 mm, Guidant Co. Santa Clara, USA (D), Zilver 518, 8x30 mm, William Cook Europe Bjaerverskov, Denmark (E.) végződését vizsgáltuk, tekintettel arra, hogy jelentős különbséget mutat a kúp alakját illetően. Feltételeztük, hogy embologénnek vélt erőátvitelük is eltérő. Feltételezésünk igazolására méréseket és számításokat végeztünk arra vonatkozóan, hogy a ma rendelkezésre álló stentfelvivő rendszerek disztális kúpvégződéseinek erőkifejtése hogyan alakul a szűkületben való előtolás során.

Ugyancsak a munka folyamán merült fel az endovascularis kezelés során bekövetkező distalis embolizáció quantifikálásának igénye, az ezzel kapcsolatos transcranialis doppler vizsgálat sorozat folyamatban van, feldolgozása és publikálása a közeljövőben várható.

Pályázatunk megírásának idején terveztük az endovascularis csoport eredményeinek összehasonlítását a sebészi kezeléssel (carotis endarterectomián) átesett betegcsoport eredményeinek összehasonlítását. A kezdeti tapasztalatok során azonban gyorsan nyilvánvalóvá vált az endovascularis kezelés betegek számára lényegesen kíméletesebb volta, ezért az idegsebészek az endarterectomiát a néhány, endovaszkuláris kezelésre alkalmatlan beteg számára tartják fenn csupán. Sebészi kezelésben részesült kellő esetszámú kontroll csoport hiányában így a későbbiekben az összehasonlítást irodalmi adatokra hivatkozva végeztük.

Eredmények:

Az ultrahang vizsgálat az esetek 15%-ban volt bizonytalan a szűkület mértékének pontos meghatározásában. Az ultrahang vizsgálatnál végzett stenosis meghatározás csaknem minden esetben 10-15%-kal túlbecsülte a angiographiával végzett stenosis meghatározást. Egy esetben az ultrahang vizsgálat occlusiót írt le, s nem detektálta a preocclusív, gyenge áramlást. Két beteg CT-angiographiája mozgási műtermék miatt értékelhetetlen volt. A fennmaradó 120 arteria esetén ANOVA-on-ranks teszttel nem volt szignifikáns különbség a DSA/MIP/axialis képeken mért adatok között. A lineáris regressio jó egyezést talált a MIP/DSA ($R=0,946$), axialis képek/DSA ($R=0,937$) között. A CTA specificitása 93,9%, szenzitivitása 100%, negatív prediktív értéke 100%, pozitív prediktív értéke 87,8%, pontossága 94,1% volt a 70% fölötti szűkület meghatározásában a DSA-hoz képest. Mind a MIP, mind az axialis alapképek a DSA-hoz képest valamelyest túlbecsülték a stenosis mértékét, amikor a plakk okozta szűkület maximuma a DSA standard vizsgálati irányainak valamelyikével nem esett egybe. Mértani okokból a MIP képeket találtuk a valósághoz legközelebb állónak. Egy bonyolult térszerkezetű plakk esetében a CTA becslte jelentősen alul a stenosis mértékét, ennek oka a

CTA rosszabb térbeli felbontóképessége volt. A plakk lágy komponensei minden esetben jól elkülönültek a calcificált részekről. 18/20 ulceratio ábrázolódt a CTA képeken is. A multislice CT készülékek megjelenése miatt a carotis CT-angiographia 2002-es év részjelentésében leírt, korlátozott alkalmazhatóságát felülbírálhattuk. Az új készülékekkel a diagnosztikus célból végzett hagyományos DSA vizsgálat gyakorlatilag kiváltható, mert a korábbiaknál lényegesen nagyobb testrészlet jó felbontású vizsgálatát teszi lehetővé. Ma már az aortaívtól az intracranialis erekig megfelelő minőségű „angiographiás” képet kapunk, lényegesen lerövidült vizsgálati, illetve postprocessing időkkal. Egyidejűleg elvégezhető a stent behelyezés előtt kötelező koponya CT vizsgálat is.

245 beteg 260 erét kezeltük endovascularisan. 95 % feletti szűkület (subtotalis occlusio) 24,5 %-ban fordult elő. A beavatkozás sikeressége 257/260 (98.8%) volt. A beavatkozást 80,5 %-ban Monorail Carotid Wallstent-tel, 12,1 %-ban Symbiot fedett stent-tel, 7,0 %-ban Precise stent-tel, 0,4 %-ban Smart stent-tel végeztük, 94,6 %-ban előtágítás és distalis embolizációt gátló eszköz használata nélkül. Stentbehelyezés utáni ballonos tágítástól 12 esetben (4,7 %) tekintettünk el, az ulcerált plakkok okozta distalis embolizáció veszélyének csökkentése érdekében. A residuális stenosis minden esetben 30%-nál kevesebb volt. Hatvan beavatkozás (23.1%) NASCET tanulmány szerinti magas rizikójú betegeknél történt, 37 esetben symptomás (29.8%) és 23 esetben asymptomás (16.9%) pácienseknél.

A 30 napos szövődmenyráta a teljes beteganyagban következőképpen alakult: major stroke a beavatkozások 1,2 %-ban, halál 0,4%-ban fordult elő. Az asymptomás betegek között major stroke 0,7%-ban, halál 0,7%-ban lépett fel. Symptomás betegek major stroke-ot 1,6%-ban szenvedtek, s haláleset nem fordult elő. Összehasonlításképpen az ACAS tanulmány asymptomás betegeinél stroke/halál 2,3%-ban, a NASCET tanulmány symptomás betegeinél stroke/halál 6,1%-ban fordult elő. A fedett stenttel kezelt 31 betegnél semmilyen neurológiai komplikáció nem lépett fel (0%), mely a hagyományos stenttel kezelt betegek 5,8%-os össz szövődmenyrátájával összehasonlítva a stent embolizáció gátló hatását bizonyítja. (P=0,38). Sajnos a fedett stentek csupán az a. carotis internára korlátozódó stenosis esetén alkalmazhatóak, nehogy az a. carotis externa ágai lefedésre, elzárásra kerüljenek.

Az eddigi utánkövetés eredményei szerint (klinikai vizsgálat, duplex ultrahang) restenosis az elvégzett beavatkozások 3 %-ában fordult elő, amely hasonló az endarterectomia eredményeihez. A restenosis minden esetben a neointima hyperplasiája okozta, mely embolisatiós veszélyt nem jelent, így a stroke veszélye minimális. A restenosis – kevés esetünkből úgy tűnik - ismételt ballonos tágítással sikeresen lehet kezelni, így ez a módszer

hatékonyságát nem befolyásolja. 2 beteg szenvedett a beavatkozás után egy, illetve két évvel stroke-ot, ezek egyike volt ipsilateralis.

A vizsgált stentfelvivő eszközök tekintetében a következő eredményekre jutottunk: az eszközök elnyújtott kúpban végződnek, melyek méretüket és íveiket tekintve különbséget mutatnak. Minden eszköznél meghatároztuk azt a pontot, ahol az oldalra ható erőhatás meghaladta az előreható erő nagyságát. Kiszámítottuk ennél a pontnál az eszköz keresztmetszetének területét, ami megadta az 5 mm ACI átmérő esetén hány %-os szűkületben vezethető át biztonsággal az eszköz.

Az **A** jelű eszköz 0.9 mm-es átmérőnél éri el a 45 fokos hajlásszöget. Keresztmetszete ebben a pontban $0,6358 \text{ mm}^2$, amely az átlagos 5 mm átmérőjű ACI $19,625 \text{ mm}^2$ keresztmetszetének 3.24%-a, tehát 96,76 % vagy ennél kisebb szűkületen jutna át akadálytalanul. A kúp és a shaft találkozásánál viszont lépcsőképződés van, a hajlásszög itt hirtelen 78,7 fokra nő. A biztonságos felvezetéshez szükséges szűkület határértéknél ezt is figyelembe kell venni, így a szűkület maximálisan 89,76 % lehet.

A **B** jelű eszköz 0,95 mm-es átmérőnél éri el a 45 fokos hajlásszöget. Keresztmetszete itt $0,7084 \text{ mm}^2$, az átlagos 5 mm-es átmérőjű ACI $19,625 \text{ mm}^2$ keresztmetszetének 3.61%-a, azaz az eszköz 96,39 % vagy kisebb szűkületen vezethető át akadálytalanul. A kúp és a shaft találkozása lépcsőmentes.

A **C** jelű eszköz 0.7 mm-es átmérőnél éri el a 45 fokos hajlásszöget, ahol keresztmetszete $0,3846 \text{ mm}^2$, az átlagos 5 mm-es átmérőjű ACI $19,625 \text{ mm}^2$ keresztmetszetének 1.96%-a, így 98,04% szűkületen vezethető át. A kúp és a shaft találkozása lépcsőmentes.

A **D** jelű eszköz 0.8 mm-es átmérőnél éri el a 45 fokos hajlásszöget. Itt $0,5024 \text{ mm}^2$ keresztmetszetű, az átlagos 5 mm-es átmérőjű interna $19,625 \text{ mm}^2$ keresztmetszetének 2,56%-a. A biztonságos felvezetés 97,44 % alatti szűkületen lehetséges. A kúp és a shaft találkozása lépcsőmentes.

Az **E** jelű eszköz 0.8 mm-es átmérőnél éri el először a 45 fokos hajlásszöget. Keresztmetszete itt $0,5024 \text{ mm}^2$, az átlagos 5 mm-es átmérőjű interna $19,625 \text{ mm}^2$ keresztmetszetének 2,56%-a. A felvezetéshez ugyancsak 97,44 % alatti szűkület lenne ideális, de ennél az eszköznél a kúp és a shaft találkozásánál 63,5 fokra nő a hajlásszög a kúp és a shaft közti lépcsőképződés miatt. Az átmenetnél 1,48 mm átmérőnél lesz ismét 45 fok a hajlásszög, ami 91,24% szűkülethatárt jelent az atraumatikus átvezetéshez.

Megbeszélés:

A kilencvenes évek elején a NASCET vizsgálat bizonyította, hogy a legjobb sebészek által, viszonylag alacsony sebészi rizikójú betegeken végezve a carotis endarterectomiát, a CEA hatásosabb a stroke megelőzésében, mint az aspirin terápia. A NASCET vizsgálatból már az is kizárásra került, akinek az ellenoldali a. carotis internája korábban elzáródott (az összes kizárási feltétel az 1. táblázatban került felsorolásra). Úgy véljük, ezeket a betegeket sem szabad csak gyógyszeres kezelésre hagyni.

Saját betegeink közel 25 %-át a magas sebészi rizikó miatt a NASCET studyból kizárták volna. Betegeink kb. 75% -a korábban stroke-on vagy TIÁ-n esett át. Az intézetünkben elvégzett első 257 beavatkozás – beleértve tehát a betanulási idő alatt végzett beavatkozásokat is – a 30 napos szövődmenyráta a teljes beteganyagban következőképpen alakult: major stroke a beavatkozások 1,2 %-ban, halál 0,4%-ban fordult elő. Összehasonlításképpen az ACAS tanulmány asymptomás betegeinél stroke/halál 2,3%-ban, a NASCET tanulmány symptomás betegeinél stroke/halál 6,1%-ban fordult elő.

Az eszközök vizsgálata azt mutatta, hogy a stentfelvivő eszközök kúpvégződése minden shaftvastagság mellett javították a felvivő rendszer szűkületen való átvezetésének biztonságosságát. Az ilyen eszközök tervezésekor vagy használatakor tehát érdemes tekintettel lenni végkiképzésükre. Fontos, hogy a kúpvégződés lehetőség szerint vékony, elnyújtott és felszíni lépcsőképződéstől mentes legyen. Ezeknek az elveknek a figyelembe vétele is segíthet abban, hogy az endovascularis módszer felvehesse a versenyt a gyógyszeres és sebészi kezeléssel, és minél biztonságosabb terápiás alternatívát jelentsen ezen eljárások mellett a cervicalis carotis stenosisok ellátásában.

Az endovascularis ellátás „betegkímélő” voltát mi sem bizonyítja jobban, minthogy az idegsebészeink gyakorlatilag felhagytak a carotis endarterectomia végzésével. A betegek beavatkozás után azonnal normál osztályra kerülhetnek, intenzív osztályos ellátást nem igényelnek, amely jelentős költségcsökkentő tényező is. Bizonyosan kivédjük az altatás és a sebészi metszés szövődmenyeit. Adataink azt mutatják, hogy csupán ún. passzív védelem használatával (jól előkészített beteg, a legmegfelelőbb eszköz alkalmazása, gyors munkamenet) a beavatkozást jelentős mértékben drágító distális embolizációt gátló eszköz alkalmazása nélkül is megfelelő eredménnyel lehet az artéria carotis interna szűkületét endovascularis módszerrel ellátni. A több éves utánkövetés szerint a módszer középárvú hatékonysága is megfelelő, a stroke megelőzésben az endarterectomiával egyenértékű.

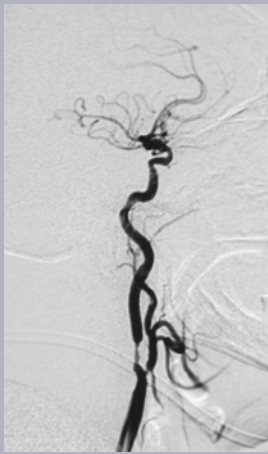
Munkánk kezdetén, 2002-ben, mind a CT-, mind az MR-angiographia helyét kerestük a diagnosztikai sorban. A CT-angiographiát azonban hamarosan számos tényező miatt előnyben részesítettük. A CT-angiographia szűkület-meghatározása csupán az érben lévő kontrasztanyag detektálásán múlik, az érben lévő áramlás a képalkotást (szemben az MR-angiographiával), semmilyen módon nem befolyásolja. Ezen felül az MR-angiographia nem alkalmas plakkanalízisre, így a kezelést befolyásoló fontos információtól esünk el. Emellett a CT angiographia rövidebb várakozással hozzáférhető, a vizsgálati idő rövidebb, a vizsgálat költséghatékonysága (MRA: kb. 100.000,- Ft, CTA: kb. 60.000,- Ft) jobb, és a vizsgálatnak kevés kontraindikációja (kontrasztanyag allergia, jelentősen beszűkült vesefunkció) van. Úgy gondoljuk, hogy ezek az előnyök ellensúlyozzák a beteg sugárterheléséből származó esetleges kockázatot, tekintve, hogy betegeink átlagéletkora 65 év.

Stentbeültetést (klinikai kizáró okok hiányában) NASCET szerinti 60-99%-os stenosis esetén végzünk. A betegeket kímélő diagnosztikus protokollunk szerint a duplex ultrahang vizsgálatot a szűkület megítélésének bizonytalansága (meszes plaque, kanyargós ér) esetén CT angiographia követi. Ily módon invazív diagnosztikus vizsgálatra gyógyszeres terápiára szoruló beteg egyáltalán nem kerül, kiküszöbölve annak rizikóit, kórházi megfigyeléssel járó kellemetlenségeit, ápolási költségét.

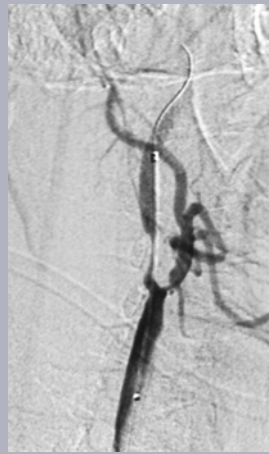Következtetés:

Eddigi eredményeink szerint az carotis artéria stentelése (CAS) a carotis endarterectomia biztonságos alternatívája, s a legtöbb atheroscleroticus eredetű carotis interna szűkülettel rendelkező betegnél az ACAS tanulmányhoz hasonlóan alacsony szövődésménnyel kivitelezhető. Reményeink szerint az endovascularis eszközök robbanásszerű fejlődése a klinikai eredmények további javulását hozzák magukkal, s a hosszú távú jó eredmények meggyőző bizonyítékot szolgáltatnak a betegeket lényegesen kevésbé terhelő, postoperatív intenzív ellátás nem igénylő, 1 napos lábadozási idővel járó beavatkozás endarterectomiát kiváltó jogosultsága mellett.

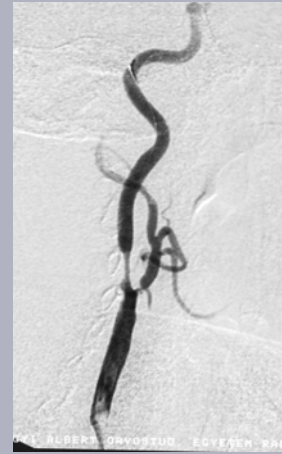Az új többszeletes CT készülékekkel végzett carotis CT-angiographiával a hagyományos diagnosztikus DSA vizsgálat gyakorlatilag kiváltható, ezzel tovább csökkentve a betegek orvosi beavatkozások általi veszélyeztetettségét, és a betegellátás költségeit.



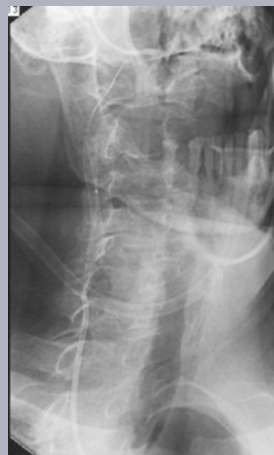
a.



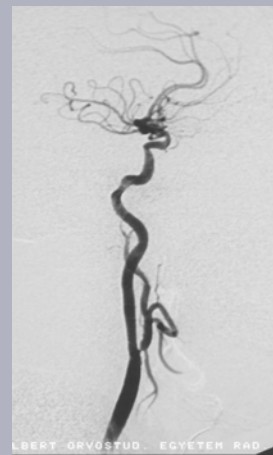b.



c.



d.



e.

Carotis Artéria Stentelés lépései: Diagnostikus angiographia. B. Stenttel való áthaladás a szűkületen C. Stent behelyezés utáni kontroll angiogramm D. Utótágítás. E. Kontroll angiogramm, csaknem anatómiai viszonyok.

Megjegyzés:

A szövegben jelzettek szerint a transcranialis doppler vizsgálat sorozat folyamatban van, feldolgozása és publikálása a közeljövőben várható. Kérjük, szíveskedjenek lehetővé tenni, hogy a jelentés elbírálásában azok az eredmények is szerepelhessenek.