

Efek Rebusan Daun Tapak Dara pada Dosis dan Frekuensi yang Berbeda terhadap Kerusakan dan Akumulasi Glikogen pada Hepar Mencit (*Mus musculus*)

Utari Kusuma Dewi, Tyas Rini Saraswati

Laboratorium Biologi Struktur dan Fungsi Hewan Jurusan Biologi FMIPA Undip

Abstract

The aim of this research was investigated the effect of boiled *Vinca rosea* leaf for hepar and glycogen accumulation in *Mus musculus* hepatocyt on several dosages, frequencies and the interaction of dosages-frequencies.

The research was using factorial experiment with Complete Randomize Design and continued with Duncan test at 5% level. The result of this experiment was indicated that there was significant on the difference dosage. The higher dosage boiled- *Vinca rosea* leaf that given into *Mus musculus*, it would make the more hepatocyt damage. Hepatocyt injury was indicated with swollen until atrophy cell with glycogen accumulation in the cytoplasm of hepatocyt.

Key word : Boiled *Vinca rosea* leaf, hepatocyt

PENDAHULUAN

Penggunaan obat tradisional dewasa ini semakin meningkat, baik dalam kualitas maupun kuantitasnya. Hal ini dapat dilihat dengan semakin banyaknya obat tradisional yang berbentuk serbuk, kapsul, tablet maupun dalam bentuk cairan. *Vinca* (*Vinca rosea*) atau tapak dara yang selama ini dianggap sebagai bunga liar dan murahan, kini mulai dilirik dan disukai banyak orang. Tapak dara umumnya dikenal dalam pengobatan tradisional dalam menurunkan kadar glukosa darah, namun pada pemeriksaan selanjutnya ternyata menunjukkan adanya aktivitas antikanker (Lingga,L, 2005). Zat aktif dalam daun tapak dara yang berfungsi sebagai antikanker adalah vincristin (Foye, 1995). Pada akar, batang, daun, dan biji bunga tapak darah ditemukan lebih dari 70 macam alkaloid. Komponen antikanker yang dikandungnya yaitu alkaloid seperti vinblastine (VLB), vincristine (VCR), leurosine (LR), vincadioline, leurodisine, dan catharanthine. Alkaloid yang berefek menurunkan kadar gula, antara lain leurosine, catharanthine, lochnerine, tetrahydroalstonine, vindoline, dan vindolinine. Pengembangan teknologi akhirnya tapak dara berperan penting pada komersialisasi produk vinblastine dan vincristine sebagai senyawa antikanker secara kemoterapi

Penggunaan obat tradisional seperti juga penggunaan obat, perlu juga memperhatikan aspek-aspek farmakologis yang lain, seperti dosis, mekanisme kerja, indikasi dan yang tidak kalah penting yaitu efek samping baik akut maupun kronis (Siswosudarsono, 1982). Suatu senyawa jika diberikan secara oral akan masuk ke dalam tubuh melalui saluran cerna, kemudian ditransformasikan ke sirkulasi portal hepatic dan dibawa langsung ke hepar. Hepar rentan terhadap pengaruh cukup banyak zat kimia berdasarkan posisinya dalam sirkulasi.

Faktor-faktor yang mempengaruhi kerja zat diantaranya adalah dosis dan pemasukan yang berulang. Dosis yang berlebih dan pemasukan yang berulang berpotensi menyebabkan kerusakan pada organ tubuh terutama hepar yang berperan sebagai organ detoksifikasi. Kerusakan pada sel-sel hepatosit menyebabkan terjadinya perubahan struktur sel, yang berakibat terjadinya gangguan pada fungsi sel tersebut. Salah satu fungsi hepar adalah sebagai penyimpan glikogen dalam sitoplasma. Sel-sel hepatosit yang mengalami kerusakan struktur mengakibatkan gangguan dalam metabolisme, diantaranya metabolisme dan mobilisasi glikogen dalam hepatosit. Hasil penelitian oleh Ernawati(2007) gambaran mikroanatomi hepar mencit dianalisis secara kualitatif. Hasil penelitian sel hepar mencit yang

diberi perlakuan infusa daun tapak dara bunga putih peroral dengan konsentrasi 35% dan 75% menyebabkan kerusakan berupa piknosis, dan penghambatan metafase).

Berdasarkan hal tersebut maka penelitian ini dipilih organ hepar sebagai organ yang diteliti, adakah perbedaan terhadap ukuran hepatosit dan status glikogen dalam hepatosit mencit akibat pemberian rebusan daun tapak dara pada berbagai dosis dan frekuensi yang berbeda.

BAHAN DAN METODE

Percobaan ini menggunakan rancangan percobaan faktorial, dengan 4 tingkatan dosis rebusan daun tapak dara dan 3 tingkatan frekuensi pemberian, sehingga ada 12 kombinasi perlakuan yang masing-masing dengan 3 kali ulangan.

Daun tapak dara kering direbus dengan air sampai mendidih, selanjutnya disaring dan diperas. Dosis perlakuan yang diberikan adalah 0%, 10%, 20%, 40%. Dosis rebusan 10 % adalah : rebusan yang dibuat dari 10 gram daun tapak dara direbus dengan 100 ml air. Hal yang sama juga dilakukan pada dosis rebusan 20% dan 40%. 3 tingkatan frekuensi dengan interfal waktu 6 jam.

Aklimasi hewan uji selama 2 minggu. Perlakuan secara peroral sebanyak 0,5 cc selama 2 minggu. Pada akhir perlakuan dibuat preparat histologis hepar dengan metode parafin dan pewarnaan Haematoxylin Ehrlich & Eosin untuk pengamatan struktur hepatosit, sedangkan untuk pengamatan akumulasi glikogen dengan pewarnaan PAS (Periodic Acid Schiff).

Parameter yang diamati adalah : Diameter hepatosit, berat hepar, berat badan, akumulasi glikogen dalam hepatosit.

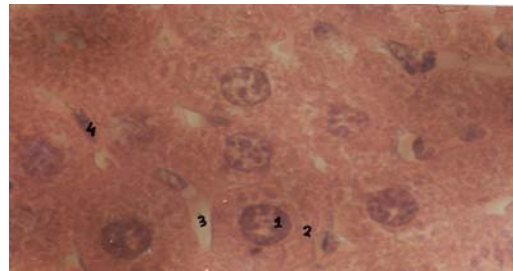
HASIL DAN PEMBAHASAN

Hasil pengamatan terhadap diameter sel hepatosit, berat hepar dan berat badan *Mus musculus* pada percobaan faktorial dengan menggunakan rebusan daun tapak dara dengan dosis dan frekuensi yang berbeda dapat dilihat pada tabel 1, sedangkan gambaran akumulasi glikogen pada sel hepatosit akibat gangguan pada metabolisme karbohidrat secara kualitatif dapat dilihat pada gambar histologis dengan pewarnaan PAS.

Tabel 1. Rerata diameter sel hepatosit, berat hepar dan berat badan *Mus musculus* setelah perlakuan dengan rebusan daun tapak dara pada dosis dan frekuensi yang berbeda

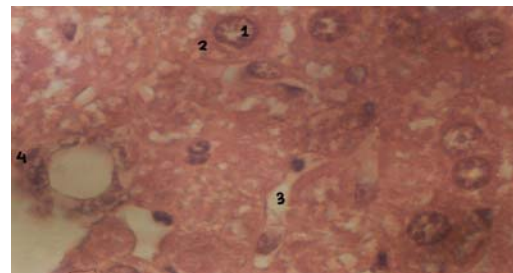
Perlakuan	Diameter hepatosit (μ)	Berat hepar (g)	BB (g)
D0F1	24,17 ^a	1,89 ^a	34,40 ^a
D0F2	23,75 ^a	2,13 ^a	35,93 ^a
D0F3	23,75 ^a	1,82 ^a	34,13 ^a
D1F1	29,17 ^b	1,89 ^a	36,97 ^a
D1F2	31,67 ^b	1,91 ^a	35,77 ^a
D1F3	30,00 ^b	1,65 ^a	34,27 ^a
D2F1	32,08 ^b	2,25 ^a	38,63 ^a
D2F2	32,97 ^b	1,83 ^a	36,33 ^a
D2F3	32,08 ^b	1,7 ^a	34,13 ^a
D3F1	24,08 ^a	2,02 ^a	38,93 ^a
D3F2	31,88 ^b	1,78 ^a	33,7 ^a
D3F3	25,21 ^a	1,67 ^a	35,93 ^a

Keterangan : Angka yang diikuti huruf kecil yang berbeda pada lajur yang sama menunjukkan hasil yang berbeda nyata dengan uji Duncan pada taraf kepercayaan 95%



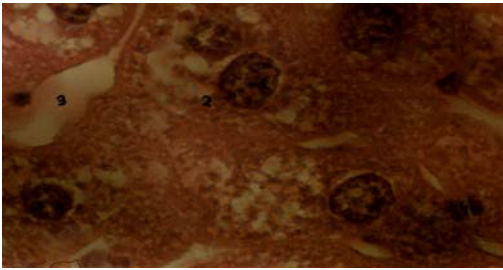
Gb 1. Struktur mikroskopis hepar *Mus musculus* setelah Pemberian rebusan daun tapak dara dosis 0%, pewarnaan HE, Perbesaran 1000X

Ket : Sitoplasma homogen, inti sel konsentris



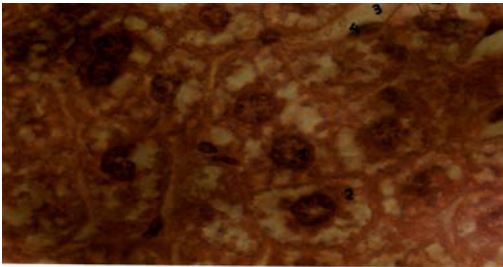
Gb 2. Struktur mikroskopis hepar *Mus musculus* setelah pemberian rebusan daun tapak dara dosis 10%, Pewarnaan HE, Perbesaran 1000x

Ket : Sitoplasma tidak homogen, terdapat vakuola dalam sitoplasma, inti sel konsentris



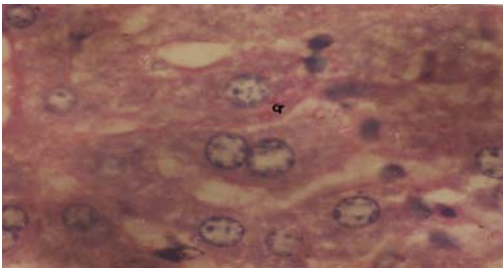
Gb 3. Struktur mikroskopis hepar *Mus musculus* setelah Pemberian rebusan daun tapak dara dosis 20%, pewarnaan HE, Perbesaran 1000X

Ket : Sitoplasma homogen, inti sel konsentris



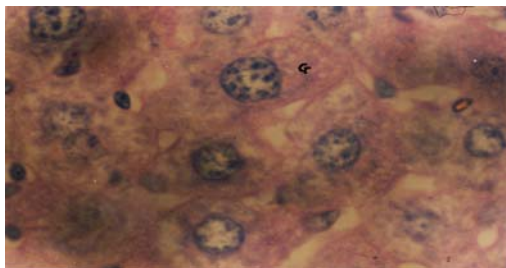
Gb 4. Struktur mikroskopis hepar *Mus musculus* setelah Pemberian rebusan daun tapak dara dosis 40%, pewarnaan HE, Perbesaran 1000X

Ket : Sitoplasma tidak homogen, vakuola disekeliling inti, inti sel konsentris



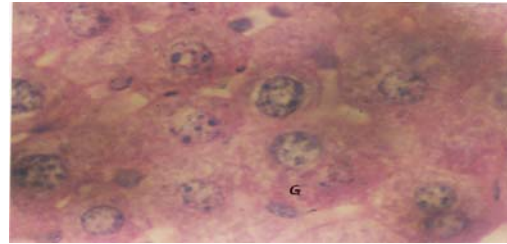
Gb 1. Struktur mikroskopis hepar *Mus musculus* setelah Pemberian rebusan daun tapak dara dosis 0%, pewarnaan PAS, Perbesaran 1000X

Ket : G menunjukkan adanya glikogen, jumlah sedikit



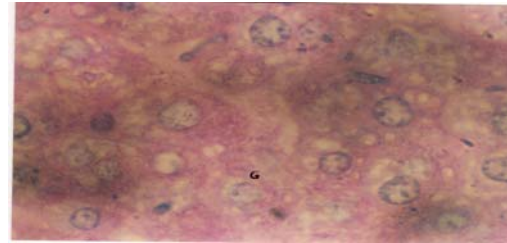
Gb 2. Struktur mikroskopis hepar *Mus musculus* setelah Pemberian rebusn daun tapak dara dosis 10%, pewarnaan PAS, Perbesaran 1000X

Ket : Akumulasi Glikogen dalam sel hepatosit lebih banyak dibandingkan kontrol



Gb 1. Struktur mikroskopis hepar *Mus musculus* setelah Pemberian rebusan daun tapak dara dosis 0%, pewarnaan PAS, Perbesaran 1000X

Ket : Akumulasi Glikogen dalam sel hepatosit lebih banyak dibandingkan dengan kadar 10%



Gb 2. Struktur mikroskopis hepar *Mus musculus* setelah Pemberian rebusn daun tapak dara dosis 10%, pewarnaan PAS, Perbesaran 1000X

Ket : Akumulasi Glikogen dalam sel hepatosit lebih banyak

dibandingkan dengan kadar 20%

Dari hasil analisis data menunjukkan adanya perbedaan nyata terhadap diameter sel hepatosit, sedangkan terhadap berat hepar dan berat badan tidak menunjukkan adanya perbedaan yang nyata antar perlakuan. Dari hasil uji lanjut pengaruh rebusan daun tapak dara terhadap diameter hepatosit dengan menggunakan uji Duncan, terdapat perbedaan nyata pada perlakuan dosis, sedangkan pada perbedaan frekuensi dan kombinasi menunjukkan hasil yang yang tidak berbeda.

Uji kualitatif glikogen dengan pewarnaan PAS terhadap seluruh preparat hepar *Mus musculus* menunjukkan hasil PAS positif, dimana terdapat adanya warna merah magenta pada sel hepatosit. Semakin tinggi dosis rebusan daun tapak

dara akumulasi glikogen dalam sel semakin banyak.

Rebusan daun tapak dara yang mengandung alkaloid vincristin sering dipakai sebagai obat anti kanker sebagai zat anti mitosis. Sel-sel hepatosit merupakan sel yang mempunyai aktifitas tinggi sehingga mudah aus, namun juga mempunyai sifat mudah mengalami regenerasi dengan cara mitosis untuk menggantikan sel yang aus. Pada perlakuan dengan rebusan daun tapak dara pada sel hepatosit dari hewan yang normal menunjukkan adanya hambatan terhadap mitosis sel hepatosit yang ditunjukkan dengan adanya kerusakan sel yang berupa pembengkakan sel dan atrofi sel hepatosit.

Hasil pengamatan terhadap diameter sel hepatosit pada perlakuan dengan dosis 10% dan 20% menunjukkan terjadinya pembengkakan sel hepatosit. Perubahan struktur sel yang berupa pembengkakan sel disebut sebagai perubahan degeneratif. Kerusakan degeneratif sifatnya reversibel. Pembengkakan sel yang paling sering dijumpai terjadi karena adanya penimbunan cairan yang ada di dalam sitoplasma sel, hal ini disebabkan karena gangguan pada pengaturan cairan sel, yang antara lain disebabkan karena adanya kerusakan pada membran sel akibat zat toksik. Akibat gangguan pengaturan cairan dalam sel mengakitnya adalah influks air ke dalam sel, akibat lanjut sebagian organela seperti retikulum endoplasma, mitokondria berubah menjadi kantong-kantong yang berisi air, sehingga pada mikroskop terlihat sel membesar dengan gambaran vakuola pada sitoplasma sel.

Mekanisme terjadinya pembengkakan sel adalah sebagai berikut. Dalam cairan tubuh terdapat berbagai macam elektrolit, baik yang berada di luar sel maupun berada di dalam sel. Dalam menjaga kestabilan lingkungan interna sel harus menjaga keseimbangan ion Na^+ dan K^+ di dalam dan di luar sel. Untuk mencapai keseimbangan tersebut sel harus mengeluarkan energi metabolik untuk memompa ion Na^+ keluar dari sel. Jika terjadi kerusakan sel, maka sel tidak mampu memompa ion Na^+ keluar dari sel, akibatnya adalah influks air ke dalam sel karena terjadi osmosis, yang berakibat perubahan struktur sel yang berupa pembengkakan sel.

Pada perlakuan dengan dosis 40% menunjukkan diameter sel hepatosit tidak berbeda nyata dengan kontrol, hal ini menunjukkan bahwa pada perlakuan dengan rebusan daun tapak dara sebesar 40% mulai terjadi penyusutan sel dimana ukuran diameter sel lebih kecil dari pada perlakuan dengan dsis 20%. Pengurangan ukuran sel ini menuju ke arah atrofi sel. Atrofi sel terjadi karena kemampuan sel untuk beradaptasi sudah hilang, sehingga dalam perjalanan menuju atrofi akan mengabsorpsi sebagian dari unsur-unsurnya. Proses ini melibatkan enzim-enzim lisosom yang terdapat pada sitoplasma sel..

Hasil penelitian terhadap frekuensi pemberian baik 1 kali, 2 kali atau 3 kali sehari tidak menunjukkan hasil yang berbeda, hal ini mungkin disebabkan waktu paruh biologis vincristin dalam tubuh sangat cepat sehingga mudah dieliminasi, oleh karena itu pada pemberian frekuensi yang berulang tidak memberikan efek yang berarti.

Hasil analisis terhadap interaksi antar dosis dan frekuensi juga tidak menimbulkan perbedaan yang nyata, hal ini berarti bahwa dosis dan frekuensi bekerja secara independent

Uji kualitatif glikogen dengan pewarnaan PAS menunjukkan hasil PAS positif. Pada perlakuan dengan rebusan daun tapak dara sebesar 10% menunjukkan bahwa akumulasi glikogen pada sitoplasma sel secara kualitatif sama bila dibandingkan dengan akumulasi glikogen pada perlakuan kontrol. Kerusakan sel pada perlakuan dengan rebusan daun tapak dara sebesar 10% belum dapat menimbulkan gangguan terhadap metabolisme dan mobilisasi glikogen dalam sel hepatosit.

Pengamatan terhadap perlakuan 20% menunjukkan PAS positif, dengan adanya warna merah magenta pada bagian tepi hepatosit. Akumulasi glikogen dalam hepatosit secara kualitatif lebih banyak dari perlakuan kontrol dan perlakuan dengan dosis 10%. Bila pada suatu sel terjadi perubahan struktur, dapat dipastikan adanya gangguan fungsi yang mengikutinya, sehingga sel-sel pada perlakuan 20% rebusan daun tapak dara dapat dikatakan mengalami gangguan fungsi terhadap metabolisme dan mobilisasi glikogen akibat adanya kerusakan struktur pada sel hepatosit.

Sel ketika mengalami kerusakan satu atau lebih enzim akan mengalami kerusakan, sehingga metabolisme dalam sel akan terhambat pada keseimbangan metabolik antara glikogenesis dan glikogenolisis (Himawan, 1985). Dengan adanya penghambatan ini maka status glikogen dalam hepatosit akan menurun, tetapi vincristin yang bersifat sitotoksik dapat menimbulkan akumulasi glikogen dalam hepatosit. Pengumpulan dapat terjadi karena terdapat gangguan pada mekanisme mobilisasi dan penggunaan glikogen sehingga menumpuk dalam hepatosit. Vincristin dapat menghambat sintesis DNA dan RNA sehingga menghambat sintesis protein. Enzim adalah protein yang bisa dihambat sintesisnya oleh vincristin. Akumulasi glikogen pada hepatosit diduga karena adanya penghambatan biosintesis enzim yang terlibat dalam metabolisme glikogen terutama dalam proses glikogenolisis.

Pada perlakuan 40% rebusan daun tapak dara menunjukkan PAS positif, dengan akumulasi glikogen secara kualitatif lebih banyak dari pada perlakuan lainnya. Kerusakan hepatosit pada perlakuan 40% lebih berat bila dibandingkan dengan perlakuan lain. Sel yang mengalami proses menuju atrofi sel semakin lama akan mengalami gangguan metabolisme yang lebih kompleks, akibatnya akumulasi glikogen pada sel lebih banyak karena sel sudah tidak mampu memanfaatkan cadangan glikogen sebagai sumber energi.

Hasil analisis terhadap berat hepar tidak menunjukkan perbedaan yang signifikan antar perlakuan. Pemberian rebusan daun tapak dara belum berpengaruh terhadap metabolisme hepar secara keseluruhan, sehingga tidak memberikan perbedaan yang nyata terhadap berat hepar.

Disamping itu, perubahan yang terjadi pada hepatosit hanya merupakan gangguan yang masih ringan dari keadaan normal.

Hasil analisis terhadap berat badan setelah perlakuan menunjukkan perbedaan yang tidak signifikan. Keadaan ini menunjukkan bahwa kerusakan hepatosit pada hewan uji tidak mempengaruhi fungsi fisiologis tubuh hewan.

KESIMPULAN

Dari hasil penelitian dapat disimpulkan bahwa rebusan daun tapak dara dengan dosis 10% sudah mampu menyebabkan gangguan proses metabolisme pada tingkat seluler

DAFTAR PUSTAKA

- Ernawati,,2007. Gambaran Mikroanatomi Hepar Mencit (Mus Musculus) Yang Diberi Perlakuan Infusa Daun Tapak Dara Bunga Putih (*Vinca Rosea L.*) Per-Oral.<http://etd.library.ums.ac.id>.
- Erusuwono, 2007. Tapa Dara Penumpas KankerPayudara. <http://erusuwono.multiply.com/journal/item/3>
- Foye, W.O. 1995. Prinsip-prinsip Kimia Medicinal. Jilid II. UGM Press Yogyakarta.
- Himawan, S.1985. Kumpulan Kuliah Pathologi.Fakultas Kedokteran Universitas Indonesia. Jakarta
- Lingga L, 2005. Si Tapak Dara yang Menawan. Penerbit Agromedia Pustaka.
- Siswosudarsono dan Risanto, 1982. Efek Teratologi Ekstrak Daun Tapak Dara (*Vinca rosea*)Terhadap Pertumbuhan Embrio Ayam .PPT-UGM th 1981/1982 No.048/L8.