



## **Središnja medicinska knjižnica**

**Rumboldt, Zoran (2011) *Magnetska rezonanca u dijagnostici cerebralnih aneurizmi [Magnetic Resonance in Diagnostic Evaluation of Cerebral Aneurysms]*. Doktorska disertacija, Sveučilište u Zagrebu.**

<http://medlib.mef.hr/1010>

University of Zagreb Medical School Repository

<http://medlib.mef.hr/>

**SVEUČILIŠTE U ZAGREBU**

**MEDICINSKI FAKULTET**

**Zoran Rumboldt**

**Magnetska rezonanca  
u dijagnostici cerebralnih aneurizmi**

**DISERTACIJA**

**Zagreb, 2011.**

Disertacija je izrađena u Zavodu za dijagnostičku i intervencijsku radiologiju Kliničke bolnice „Sestre milosrdnice“ u Zagrebu, te na Odjelu radiologije Medical University of South Carolina u Charlestonu, SAD.

Voditelj rada: prof. dr. Miljenko Kalousek

Zahvaljujem mom mentoru prof. dr. sc. Miljenku Kalouseku te prof. dr. sc. Marijanu Lovrenčiću i Miljenku Marottiju na usmjeravanju i podršci. Zahvaljujem medicinskoj sestri Susan Deveikis i subspecijalizantu neuroradiologije dr. Grant Goldsberry-u na asistenciji u prikupljanju podataka, te dr. Shaun Nguyen-u na savjetima za statističku obradu. Također zahvaljujem prof. dr. sc. Borisu Brkljačiću na pomoći oko revidiranja teme doktorata.

Posebnu zahvalnost dugujem svojim roditeljima, Mirjani i Zvonku, na njihovoj trajnoj podršci i poticanju na znanstveni rad, a mojoj supruzi Tihani te kćerkama Riti i Fridi na razumijevanju i strpljenju.

## SADRŽAJ

1.	Uvod	6
2.	Hipoteza	10
3.	Cilj istraživanja	11
4.	Ispitanici i metode	12
5.	Rezultati	18
6.	Rasprava	41
7.	Zaključak	54
8.	Sažetak	55
9.	Summary	57
10.	Literatura	59
11.	Životopis	67
12.	Prilozi	68

## KRATICE

AB	a. basilaris
ACA	a. cerebri anterior
ACI	a. carotis interna
ACI-bx	bifurkacija a. carotis int.
ACI-ophth	a. ophthalmica
ACI-pc	parakavernozni segment a. carotis int.
ACI-sc	suprakavernozni segment a. carotis int.
AcoA	a. communicans anterior
AcoP	a. communicans posterior
ACM	a. cerebri media
ACPI	a. cerebelli posterior inferior
ACS	a. cerebelli superior
AHS	a. hypophysealis superior
AV-AB	spoj a. vertebralis i a. basilaris
AVM	arterio-venska malformacija
CT	kompjutorizirana tomografija
CTA	angiografsko snimanje kompjutoriziranom tomografijom
DAVF	duralna arterio-venska fistula
DWI	difuzijski mjerene snimke magnetske rezonance (Diffusion-Weighted Images)
FA	kut odklona (Flip Angle) pri snimanju magnetskom rezonancom

FLAIR	T2-mjerene MR snimke sa supresijom vode (Fluid-Attenuated Inversion Recovery)
IA-DSA	intra-arterijska digitalna suptrakcijska angiografija
ISAT	International Subarachnoid Aneurysm Trial
MIP	kompjutorski obrađene snimke najvećeg intenziteta (Maximum-Intensity Projection)
MPR	kompjutorski obrađene multiplanarne snimke (Multiplanar Reformation)
MR	magnetska rezonanca
MRA	angiografsko snimanje magnetskom rezonancom
MUSC	Medical University of South Carolina
NSF	nefrogena sistemska fibroza
PACS	sustav za elektronsku pohranu snimaka (Picture Archiving And Communication System)
RSNA	Radiological Society of North America
SAH	subarahnoidna hemoragija
SPSS	Statistical Package For the Social Sciences
TCD	transkranijski Doppler
TE	vrijeme odjeka (Time to Echo, Echo Time) pri snimanju magnetskom rezonancom
TOF	sekvenca magnetske rezonance za prikaz krvožilja (Time-Of-Flight)
TR	vrijeme repeticije (Repetition Time) pri snimanju magnetskom rezonancom

## 1. UVOD

Magnetska rezonanca (MR) je danas bez sumnje vodeća metoda za prikaz morfologije, pa i funkcije, mozga, koja se kontinuirano razvija i usavršava. Novija su klinička i bazična istraživanja, između ostalog, ukazala i na vrlo visoku osjetljivost MR u detekciji akutnog subarahnoidnog krvarenja (SAH), koja je čak nešto veća od osjetljivosti kompjutorizirane tomografije (CT)<sup>1-5</sup>.

Procjenjuje se da je uzrok SAH ruptura aneurizme u 85% slučajeva, a ne-aneurizmatičko perimezencefalno krvarenje u 10%<sup>1,2,6</sup>. Budući da se ruptura aneurizme nalazi u većini slučajeva, prihvaćena dijagnostička metoda za evaluaciju SAH je intraarterijska cerebralna angiografija, prvenstveno suvremena digitalna suptrakcijska angiografija (IA-DSA)<sup>1,6-8</sup>. Osnovna prednost IA-DSA pred ostalim dijagnostičkim metodama je visoka prostorna rezolucija, reda veličine 0,3 mm (1024x1024 matriks)<sup>9</sup>. Učestalost lažno negativnih nalaza je ipak 5-10%<sup>6</sup>, uglavnom zbog poteškoća u postizanju odgovarajuće projekcije potrebne za prikaz aneurizmi, s obzirom da se često ne može predvidjeti optimalna projekcija za vizualizaciju pojedine aneurizme<sup>7-9</sup>. Uz to je precizan prikaz vrata aneurizme te arterije s koje ona polazi vrlo težak ili nemoguć kod otkrivenih aneurizmi u do 11% slučajeva<sup>7</sup>. IA-DSA je invazivna metoda koja zahtijeva visoku stručnost i manualnu vještinu liječnika potrebnu za arterijsku punkciju i intraarterijsku manipulaciju katetera, relativno je skupa, a zna biti i dugotrajna. Dodatni nedostaci su izlaganje pacijenata ionizacijskom zračenju i jodnim kontrastnim sredstvima. IA-DSA je povezana s malim ali definitivnim rizikom neuroloških komplikacija od barem 0,07% pa do 0,5%, prvenstveno ovisno o iskustvu i stručnosti operatera<sup>10-12</sup>.

Difuzijski mjereno snimanje (diffusion weighted images - DWI) je MR tehnika koja se pokazala izrazito pouzdanom u ranoj detekciji ishemijskog infarkta mozga i encefalitisa, kao i za razlikovanje pojedinih ekspanzivnih intrakranijskih procesa. Primjenom DWI je utvrđena znatna učestalost supkliničkih, "tihih" embolijskih infarkta

mozga nakon endovaskularnih procedura, i to ne samo nakon neurointervencijskih zahvata (oko 50%), nego čak i nakon dijagnostičkih cerebralnih angiografija (oko 20%)<sup>13-15</sup>, što se primjenom dodatnih mjera (heparin, zračni filteri) može znatno smanjiti ali se i dalje javlja u 6% pacijenata<sup>15</sup>. Ova saznanja dodatno ukazuju na invazivnost IA-DSA i na potrebu za neinvazivnim metodama.

Angiografija magnetskom rezonancijom (magnetic resonance angiography - MRA) je neinvazivna radiološka metoda prikaza krvožilnih struktura, koja je u kliničkoj primjeni već preko dvadeset godina. Tehnološkim je razvojem, u prvom redu znatno jačim gradijentnim zavojnicama i tehnikom interpolacije slojeva, kao i bazičnim i kliničkim istraživanjima, tijekom posljednjih desetljeća postignuta znatno veća rezolucija snimaka uz skraćeno vrijeme akvizicije podataka, što je omogućilo bitno kvalitetniji slikovni prikaz u usporedbi s ranim MRA. Uz neinvazivnost i izbjegavanje rendgenskog zračenja, velika prednost MRA u odnosu na IA-DSA, je i vizualizacija u neograničenom broju ravnina te prikaz okolnih anatomskih struktura. Sirovi digitalni podaci dobiveni pomoću MRA sekvenci se naknadno mogu dalje obrađivati, čime se često dobivaju dodatne informacije. Cerebralna MRA se pokazala korisnom u evaluaciji aterosklerotskih promjena, aneurizmi, arterio-venskih malformacija i fistula, pa čak i diskretnih stenoza kod vaskulitisa<sup>17,18</sup>. Pri tome se daleko najčešće primjenjuje trodimenzijska (3D) TOF (time of flight) sekvenca bez davanja kontrastnog sredstva, pri kojoj protok krvi dovodi do izrazito visokog signala. U dosadašnjim ispitivanjima je nađena solidna osjetljivost i specifičnost cerebralne MRA, koja se približava IA-DSA s preciznošću oko 90%<sup>19-30</sup>. Ove radovi su koristili samo jednu standardnu MRA sekvencu s unaprijed određenim područjem snimanja, uspoređivali su MRA s IA-DSA kao „zlatnim standardom“ i nisu bili ograničeni samo na pacijente s akutnom SAH. K tome je često postojao i znatan vremenski razmak između MRA i IA-DSA pregleda - do nekoliko dana, što može znatno promijeniti nalaz uslijed vazospazma i promjena hemodinamike<sup>1</sup>. Tako bi barem dio nepodudaranja MRA i IA-DSA mogao biti posljedica stvarnih promjena krvožilnih struktura tijekom vremena, a ne pouzdanosti vizualizacije MRA. Također bi nalaze MRA



i IA-DSA bilo pouzdanije uspoređivati s definitivnim nalazom, bilo neurokirurškim, bilo endovaskularnim neuroradiološkim, a ne međusobno, pogotovo jer postaje sve jasnije da se IA-DSA ne može smatrati definitivnim kriterijem.

Do prije nepunih dvadeset godina, kirurško liječenje cerebralnih aneurizmi je predstavljalo jedinu metodu prevencije rupture i SAH. Početkom devedesetih godina prošlog stoljeća pojavljuje se nova, neurointervencijska metoda endovaskularne embolizacije aneurizmi<sup>31,32</sup>, koja se od tada neprestano razvija. Pojedina su istraživanja ukazivala na povoljniji ishod nakon neurointervencijskih zahvata na cerebralnim aneurizmama u usporedbi s neurokirurškim postavljanjem klipsi - neuropsihološkim testiranjem su tako utvrđeni manji i rjeđi defekti nakon zahvata na aneurizmama a. communicans ant. (AcoA)<sup>33,34</sup>. Multicentrična studija ISAT je pokazala bolji oporavak i prognozu pacijenata nakon endovaskularnih embolizacija rupturiranih aneurizmi u usporedbi s kirurškim okluzijama<sup>35-37</sup>. Endovaskularna embolizacija zavojnicama je tako postala metoda izbora za liječenje većine cerebralnih aneurizmi, koja se sve više primjenjuje. Nakon terapijskog zahvata neophodno je dijagnostičko praćenje tretiranih aneurizmi, pogotovo nakon embolizacije, zbog razmjerno česte nepotpune obliteracije te mogućnosti rekanalizacije uslijed sabijanja zavojnica (coil compaction)<sup>38</sup>. Zbog sve češće primjene endovaskularne embolizacije cerebralnih aneurizmi te potrebe za dugoročnim praćenjem, očekuje se kontinuirani porast broja radioloških pretraga liječenih pacijenata<sup>37,39</sup>. U početku je IA-DSA bila metoda izbora za praćenje emboliziranih aneurizmi, no neinvazivna MRA se sve više koristi i nedavna istraživanja ukazuju da bi ciljana MRA mogla biti točnija i pouzdanija u detekciji rezidualnog lumena emboliziranih cerebralnih aneurizmi od DSA<sup>40-43</sup>.

Pri MRA evaluaciji aneurizmi koje su liječene zavojnicama, neki autori preporučuju upotrebu paramagnetnog kontrastnog sredstva, čime se znatno poskupljuje dijagnostički postupak, a pacijenti se izlažu dodatnom riziku nefrotoksičnog djelovanja i sistemske fibroze uslijed intravenske primjene spojeva gadolinija. Usporedbe MRA s i bez paramagnetnog kontrastnog sredstva u evaluaciji emboliziranih cerebralnih aneurizmi

su dale kontradiktorne i stoga zbunjujuće rezultate<sup>44-46</sup>. U dosad objavljenim istraživanjima primijenjivane su i uspoređivane raznolike tehnike snimanja, no nije izvršena izravna usporedba istovjetne MRA sekvence bez i nakon primjene kontrastnog sredstva na MR aparatu jačine magnetnog polja od 1,5 T<sup>44,45</sup>, osim u samo jednoj studiji za koju je korištena MRA razmjerno niske prostorne rezolucije<sup>46</sup>.

## 2. HIPOTEZA

Istraživanja opisana u ovom radu provedena su radi provjere tri hipoteze.

Prva hipoteza je bila da je suvremena, ciljana MRA vrlo pouzdana i točna kao i "zlatni standard" IA-DSA, te da među ovim metodama ne postoje značajne razlike u dijagnostici cerebralnih aneurizmi kod akutne SAH.

Druga je hipoteza bila da je MRA bar jednako pouzdana kao IA-DSA za praćenje emboliziranih aneurizmi nakon neurointervencijskog zahvata.

Treća hipoteza je bila da primjena kontrastnog sredstva bitno ne doprinosi dijagnostičkoj pouzdanosti MRA u evaluaciji emboliziranih cerebralnih aneurizmi.

Zaključno, navedene pretpostavke tvore završnu hipotezu da je magnetska rezonancija, primjenom MRA, dovoljna za kompletnu evaluaciju cerebralnih aneurizmi, prvenstveno nakon provedenog endovaskularnog liječenja, i to bez primjene kontrastnog sredstva.

### **3. CILJ ISTRAŽIVANJA**

Cilj istraživanja je utvrditi točnost i pouzdanost MRA u dijagnostici cerebralnih aneurizmi, prije i nakon endovaskularnog neurointervencijskog liječenja.

Cilj je također utvrditi je li primjena intravenskog kontrastnog sredstva indicirana za MRA u praćenju endovaskularno emboliziranih cerebralnih aneurizmi.

#### 4. ISPITANICI I METODE

Istraživanje je provedeno u dva dijela.

U prvom dijelu je uspoređivana dijagnostička pouzdanost ciljane cerebralne MRA i cerebralne IA-DSA u bolesnika s akutnim SAH, a istraživanje je provedeno na Zavodu za dijagnostičku i intervencijsku radiologiju KB „Setre milosrdnice“ u Zagrebu.

U drugom dijelu je uspoređivana dijagnostička pouzdanost IA-DSA s MRA, te MRA bez i nakon primjene kontrastnog sredstva u pacijenata s cerebralnim aneurizmama liječenim endovaskularnom embolizacijom zavojnicama. Ovaj dio studije je proveden na Odjelu radiologije Medicinskog Sveučilišta Južne Karoline (Medical University of South Carolina, MUSC) u Charlestonu, SAD.

Za oba dijela istraživanja je primijenjena retrospektivna obrada anonimiziranih snimaka i podataka, a istraživanje je odobreno od etičkih povjerenstava obje ustanove.

Prvi dio istraživanja je obuhvatio 59 uzastopnih pacijenata s potvrđenom SAH, bilo pomoću CT pregleda ili lumbalnom punkcijom. Šest pacijenata je isključeno iz studije zbog izrazite iritabilnosti i/ili nestabilnog kliničkog stanja. Presotala 53 bolesnika su uključena u istraživanje i pregledana pomoću IA-DSA i MRA. Bolesnici u kojih su dijagnostičkim metodama utvrđene cerebralne aneurizme liječeni su ili otvorenim kirurškim pristupom ili endovaskularnom embolizacijom zavojnicama. Bolesnici u kojih dijagnostičkom obradom nisu nađene aneurizme su ponovno evaluirani pomoću IA-DSA i MRA. Intraoperativni nalaz s izravnim prikazom aneurizmi je predstavljao referentni standard prema kojem su uspoređivani MRA i IA-DSA nalazi.

Selektivna cerebralna IA-DSA je izvođena femoralnim pristupom standardnom Seldingerovom tehnikom, injiciranjem 6-8 ml kontrastnog sredstva brzinom od 4-6 ml/s. Simanje u frontalnoj, lateralnoj i standardnim kosim projekcijama je vršeno kod svakog

pregleda (Digitex 2400, Shimadzu, Kyoto, Japan). Kose projekcije pri injiciranju karotida su uključivale desne i lijeve prednje kose, često popraćene submentalnom projekcijom za evaluaciju ACoA. Različite kose projekcije i uvećanja su dopunjavala pregled radi točnijeg prikaza oblika aneurizme. Kompresija kontralateralne karotidne arterije je primjenjivana u slučajevima neuspješnog prikaza ACoA. Snimke arterijske, kapilarne i venske faze svake injekcije u dvije osnovne projekcije, te snimke arterijske faze u kosim i dopunskim ravninama bile su pohranjene na film. Ukoliko je MRA pregled prethodio IA-DSA, liječnici koji su izvodili angiografiju nisu bili upućeni u MRA nalaz. IA-DSA pregled je trajao između 30 i 80 min. Unutar 30 min prije ili nakon IA-DSA ispitanici su bili prevezeni do MR aparata.

Bolesnici su pregledavani s dvije 3D TOF sekvence bez primjene intravenskog kontrastnog sredstva na aparatu jačine magnetnog polja od 1 Tesla (Siemens "Harmony", Erlangen, Njemačka) uz korištenje standardne zavojnice za snimanje glave (head coil). Prva MRA sekvenca je bila s unaprijed određenim područjem snimanja, obuhvaćajući većinu intrakranijskog žilja. Druga je sekvenca, s primjenom tehnike interpoliranih slojeva (section-interpolation technique, poznata i kao zero-filling), bila podešena za postizanje vrlo visoke prostorne rezolucije (polje snimanja 150x200 mm, matriks 240x512, efektivna debljina sloja 0,6 mm, s 0,15 mm<sup>3</sup> veličinom pojedinog voksla - 0,60 x 0,63 x 0,39 mm), a polje snimanja je obuhvaćalo samo 40 mm u kranio-kaudalnom smjeru. Vrijeme repeticije (repetition time, TR) je iznosilo 39 ms, vrijeme odjeka (echo time, TE) 10 ms i kut otklona (flip angle, FA) 25°. Ova je ciljana MRA bila postavljena na područje određeno od liječnika koji je nadgledao pregled, na temelju nalaza prethodnog CT pregleda i prve MRA sekvence. Trajanje MR skeniranja je iznosilo 8 min, po 4 min za svaku MRA sekvencu.

Dobiveni MRA podaci su dodatno obrađivani za vrijeme pregleda, pomoću standardnog softvera MR aparata, za dobivanje multiplanarnih snimaka (multiplanar reformation, MPR) te snimaka najvećeg intenziteta (maximum-intensity projection, MIP) u različitim projekcijama. MIP snimke su obavljene s pomacima od 10<sup>0</sup> u dvije ravnine i

ciljanom obradom suspektnog segmenta, MPR obrađeni podaci su prikazani u frontalnoj i sagitalnoj ravnini, uz dopunske projekcije u dodatnim ravninama, ukoliko su bile dijagnostički indicirane (npr. za prikaz vrata aneurizme). Na film su pohranjene izvorne neobrađene MRA snimke u transverzalnoj ravnini te MIP i MPR snimke. Liječnik koji je vršio obradu MRA podataka nije bio upoznat s IA-DSA nalazom. Protokol MR pregleda je također uključivao DWI, T2-mjerene snimke sa supresijom vode (fluid-attenuated inversion-recovery – FLAIR) te T2\*-mjerene gradient echo snimke u aksijalnoj ravnini, kao i T1-mjerene snimke u sagitalnoj ravnini, s debljinom sloja od 5 mm. Ukupno vrijeme snimanja je iznosilo 17 min a trajanje cijelog MR pregleda 30-60 min.

Za potrebe ovog istraživanja, sve MRA i IA-DSA snimke su analizirane anonimno (bez identifikacijskih podataka) i slučajnim poretkom, 6 mjeseci nakon posljednjeg pregleda. Pri tome su MRA i IA-DSA filmovi pregledavani neovisno. Uz detekciju aneurizmi, analiza snimaka je uključivala određivanje veličine, oblika te vrste vrata aneurizme, kao i arterije s koje polazi, u slučaju pozitivnog nalaza. Veličina aneurizme je bila definirana kao najveća udaljenost od vrata do kupole, a prema obliku su svrstavane u dvije skupine – jednostavne i lobulirane. Vrat aneurizme je uspoređivan s kupolom i svrstavan u dvije skupine prema relativnoj dimenziji – širok ukoliko je omjer kupole prema vratu iznosio manje od 2, a uzak u slučajevima kada je taj omjer bio veći od 2. Također je evaluirana i moguća zahvaćenost arterijskih segmenata vratom ili kupolom aneurizmi. Svi MRA i IA-DSA pregledi su, na temelju usporedbe s intraoperativnim nalazom, određeni kao točni ili netočni za detekciju aneurizmi te za svaku pojedinu karakteristiku prikazanih aneurizmi (veličina u mm, oblik, dimenzije vrata, arterija s koje polazi).

Obrada podataka. Podaci dobiveni u prvom dijelu ovog istraživanja sortirani su, tabelirani, statistički evaluirani i slikovno potkrijepljeni. Testovima validnosti se određivala osjetljivost i specifičnost pojedine dijagnostičke metode, a dodatna provjera uočenih razlika među dijagnostičkim metodama se vršila neparametrijskim McNemarovim testom.

Svi MR pregledi su neovisno analizirani za nalaz SAH i drugih akutnih lezija. Kvaliteta MRA snimaka je subjektivno ocijenjivana kao slaba, zadovoljavajuća ili odlična, pri čemu su međusobno uspoređivana snimanja prije i nakon IA-DSA. Statistička analiza opaženih razlika je provedena Fischerovim egzaktnim testom.

Drugi dio istraživanja je obuhvatio 94 uzastopna bolesnika s cerebralnim aneurizmama, liječena endovaskularnom embolizacijom zavojnicama, bez otvorenog kirurškog zahvata. Pet pacijenata je isključeno iz istraživanja zbog izrazitih artefakata na MRA snimkama – u tri slučaja uslijed nemira ispitanika, a u dva zbog prethodno postavljenih kirurških klipsi. U prvih 49 bolesnika, kontrolni MR i IA-DSA pregledi su izvršeni istog dana, oko 6 mjeseci nakon endovaskularnog terapijskog zahvata, što je uobičajeno u kliničkoj praksi. U slijedećoj skupini od 40 bolesnika je kontrolni pregled obavljen samo MR snimanjem. Taj pregled je, uz sve ostale sekvence, uključivao i ponavljanje druge, ciljane 3D TOF sekvence neposredno nakon intravenske primjene paramagnetnog kontrastnog sredstva (GdDTPA - Magnevist, Bayer Schering Pharma, Berlin, Njemačka), uz uobičajeno doziranje od 0,1 mmol/kg.

MR pregledi su obavljani na aparatima jačine magnetnog polja od 1,5 Tesla (Philips "Intera", Best, Nizozemska i Siemens "Avanto", Erlangen, Njemačka) uz primjenu standardne zavojnice za snimanje glave. Primijenjivan je isti protokol snimanja kao i u prvom dijelu istraživanja, uz još veću prostornu rezoluciju druge, ciljane MRA sekvence. Parametri snimanja za ciljane MRA sekvence bili su podešeni na slijedeći način: polje snimanja 160x160 mm, matriks 400x512, efektivna debljina sloja 0,5 mm, s 0,06 mm<sup>3</sup> veličinom pojedinog voksla (0,5 x 0,4 x 0,3 mm); TR 25 ms, TE 6,9 ms i FA 20°. Vrijeme snimanja ove ciljane MRA je bilo nešto duže i iznosilo 5 min i 24 s. MIP i MPR snimke su također procesuirane, kao i u prvom dijelu istraživanja. Uz to su MRA snimke dodatno obrađivane 3D volumetrijskim prikazom (3D volume rendering, TerraRecon). IA-DSA pregledi su vršeni na neuroangiografskim aparatima s mogućnošću istodobnog snimanja u dvije ravnine (Siemens „Neurostar“, Njemačka). Uz ranije opisane



standardne parametre i projekcije, pregled je uključivao dodatne projekcije s najboljim mogućim prikazom emboliziranih aneurizmi.

IA-DSA, MRA bez kontrastnog sredstva i MRA s kontrastnim sredstvom su izravno uspoređivane za svakog pojedinog bolesnika, bez identifikacijskih podataka na monitorima sustava za elektronsku pohranu snimaka (picture archiving and communication system – PACS, Impax 6.2, Agfa Health Care, Mortsel, Belgija). Pretraga s najvećim vidljivim volumenom rezidualnog lumena svake pojedine embolizirane aneurizme se smatrala zlatnim standardom i služila je za određivanje točnosti druge dijagnostičke tehnike. Prilikom usporedbe dvije MRA tehnike, prvo su interpretirane snimke bez kontrastnog sredstva, a zatim postkontrastni pregled. Posebno se ocijenjivalo postojanje dodatne dijagnostičke vrijednosti primjene paramagnetnog kontrastnog sredstva kao i smanjene dijagnostičke sigurnosti uslijed pojačanog prikaza venskih struktura. Kad bi bila utvrđena dodatna dijagnostička vrijednost primjene kontrasta, pregledavana je dokumentacija bolesnika kako bi se ustanovila moguća promjena u praćenju i daljnjem liječenju uslijed nalaza postkontrastne MRA.

Obrada podataka se, kao i za prvi dio ovog istraživanja, sastojala iz sortiranja, tabeliranja, statističke provjere i slikovne potkrepe. Uključivala je i distribuciju prema lokaciji, pri čemu su aneurizme podijeljene u dvije skupine (prednja odnosno stražnja cerebralna cirkulacija), te prema veličini s podjelom u tri skupine (manje od 5 mm, 5-10 mm i više od 10 mm). Sve analize i grafikoni su ostvareni pomoću Sigma Stat 3.0 i Sigma Plot 8.0 (Statistical Package for the Social Sciences, SPSS) računalnih programa. Za statističku evaluaciju kategoričkih varijabli su korišteni  $\chi^2$ , Fischerov egzaktni te McNemarov test. Za kontinuirane varijable je rabljen t-test te neparametrijski Mann-Whitney Rank Sum test. Vrijednost p manja od 0,05 je smatrana statistički značajnom za sve testove.

## 5. REZULTATI

U prvom je dijelu istraživanja definitivno utvrđeno 49 cerebralnih aneurizmi u 44 bolesnika, od toga 44 aneurizme izravnim prikazom tijekom kirurškog zahvata kod 39 pacijenata. Preostalih 5 aneurizmi je liječeno endovaskularnom embolizacijom, od toga jedna supraklinoidne a. carotis int. (ACI), tri a. basilaris i jedna a. cerebelli post. inf. (ACPI); ove su aneurizme isključene iz daljnje analize detekcije i karakterizacije. U jednog pacijenta je uz aneurizmu nađena i arterio-venska fistula, koja nije bila prikazana MRA pretragom. U devet ispitanika nije utvrđeno postojanje cerebralnih aneurizmi niti ponavljanim IA-DSA i MRA pregledima i kod njih nije postojala definitivna intraoperativna potvrda. U 5 slučajeva je CT i/ili MR nalaz ukazivao na perimezencefalni SAH. U jednog pacijenta je daljnjom obradom ustanovljen vaskulitis CNS-a. U 3 bolesnika su CT i MR pregledi bili negativni za SAH, uz tek granično pozitivan nalaz lumbalne punkcije. U svim ovim slučajevima je zaključeno kako je bila riječ o neaneurizmatskoj SAH te su smatrani negativnima za postojanje cerebralnih aneurizmi.

Trideset i devet bolesnika dobi od 18 do 70 godina (prosječno 47,3 godine) je podvrgnuto kirurškom zahvatu, od toga 23 žene (59%). Od ukupno 44 analizirane aneurizme, u 5 pacijenata su nađene po dvije aneurizme te po jedna u preostalim 34. Trideset i osam aneurizmi je bilo smješteno u prednjoj cerebralnoj cirkulaciji: 20 u ACoA, 11 u ICA, 6 u a. cerebri med. (ACM), te jedna u a. callosomarginalis; šest ih je polazilo s arterija stražnje cerebralne cirkulacije: 4 s a. basilaris i 2 s a. vertebralis. Pet aneurizmi je bilo veličine manje od 3 mm (11,4%), 7 od barem 3 mm a manje od 5 mm (15,9%), 28 od 5 do 10 mm (63,6%), te 4 preko 10 mm (9,1%). Aneurizme su bile lobulirane u 12 slučajeva (27,3%), dok je širok vrat nađen u 14 aneurizmi (31,8%). U 4 slučaja (9,1%) su segmenti arterija bili zahvaćeni vratom ili kupolom aneurizme. Pojedinačni podaci o pacijentima i aneurizmama su navedeni u tbl. 1.

**Tablica 1. KARAKTERISTIKE BOLESNIKA I ANEURIZMI PRVOG DIJELA STUDIJE**

	Spol	Dob	Smještaj	Veličina	Oblik	Vrat	Zahvaćene arterije
1	Ž	70	ACoA	5	jednostavna	širok	ne
2	M	46	ACoA	7	jednostavna	uzak	ne
3	Ž	57	ACoP	3	jednostavna	uzak	ne
4	Ž	50	ACM	18	jednostavna	uzak	ne
			ACM	4	jednostavna	uzak	ne
5	Ž	38	ACI-ophth	10	lobulirana	uzak	ne
6	Ž	45	ACI-ophth	3	jednostavna	uzak	ne
			ACI-sc	2	jednostavna	širok	ne
7	M	18	ACoP	8	jednostavna	uzak	ne
8	Ž	39	ACoA	10	jednostavna	širok	ne
9	M	50	ACoA	3	lobulirana	širok	ne
10	M	44	ACA	7	jednostavna	uzak	ne
11	Ž	50	ACoA	5	lobulirana	uzak	ne
12	M	52	ACM	8	jednostavna	širok	ne
			ACoA	5	lobulirana	uzak	ne
13	M	52	ACoA	7	jednostavna	uzak	ne
14	Ž	52	ACoA	2	jednostavna	uzak	ne
15	M	37	ACS	5	jednostavna	uzak	da
16	Ž	27	ACoA	5	jednostavna	uzak	da
17	Ž	67	ACoA	1	jednostavna	širok	ne
18	Ž	47	ACoA	5	jednostavna	uzak	ne
			ACoP	3	jednostavna	širok	ne
19	Ž	64	ACoA	2	lobulirana	širok	ne

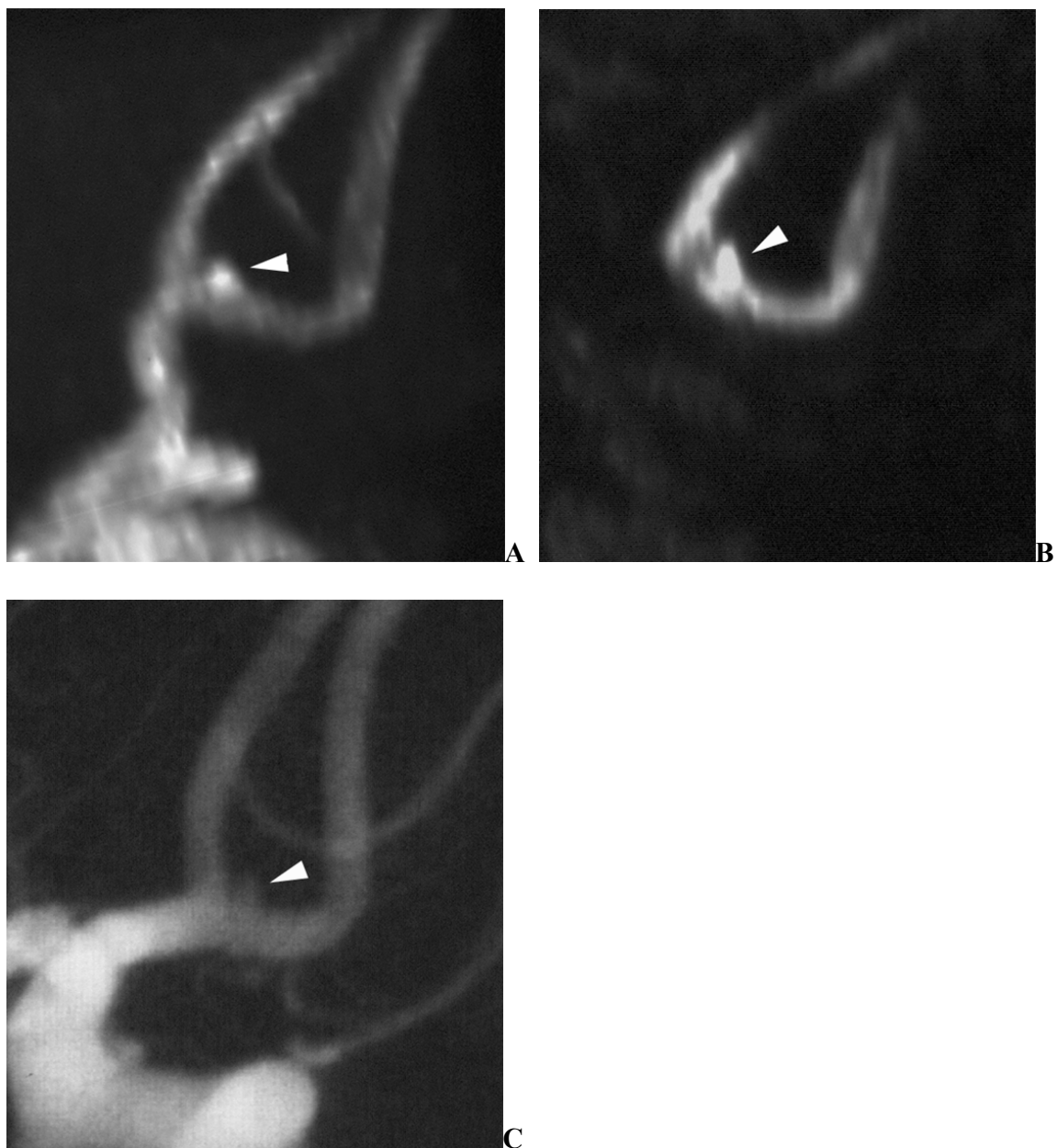
Spol	Dob	Smještaj	Veličina	Oblik	Vrat	Zahvaćene arterije	
20	M	52	ACPI	6	lobulirana	širok	ne
21	Ž	43	ACM	20	jednostavna	širok	da
22	Ž	53	ACoP	5	lobulirana	uzak	ne
23	M	45	ACS	8	jednostavna	uzak	da
24	M	35	ACM	5	jednostavna	uzak	ne
25	Ž	58	ACoA	8	lobulirana	širok	ne
26	Ž	42	ACoA	3	jednostavna	uzak	ne
27	Ž	30	ACoA	7	jednostavna	širok	ne
28	Ž	43	ACoP	10	jednostavna	uzak	ne
		44	ACM	6	jednostavna	uzak	ne
29	Ž	37	AV-AB	5	lobulirana	uzak	ne
30	M	56	ACoA	15	lobulirana	širok	ne
31	Ž	60	ACoA	5	jednostavna	uzak	ne
32	M	26	ACoP	6	jednostavna	uzak	ne
33	M	66	ACoA	8	jednostavna	uzak	ne
34	M	51	ACI-bx	9	lobulirana	uzak	ne
35	Ž	42	ACoA	4	jednostavna	uzak	ne
36	Ž	64	ACoA	7	lobulirana	uzak	ne
37	Ž	45	ACI-bx	33	jednostavna	uzak	ne
38	M	54	ACS	1	jednostavna	širok	ne
39	M	40	AB	10	jednostavna	širok	ne

Legenda. AB= a. basilaris; ACA= a. cerebri ant.; ACI= a. carotis int.; ACI-bx= bifurkacija ACI; ACI-opth= a. ophthalmica; ACI-sc= suprakavernozni segment ACI; ACM= a. cerebri med; ACoA= a. communicans ant.; ACoP= a. communicans post.; ACPI= a. cerebelli post. inf.; ACS= a. cerebelli sup.; AV-AB= spoj a. vertebralis i a. basilaris.

Osjetljivost i specifičnost su bile jednake za obje dijagnostičke metode u otkrivanju aneurizmi. Osjetljivost je iznosila 97,7% (43 od 44), a specifičnost 100%, bez ijednog lažno pozitivnog nalaza. Jedna ACoA aneurizma veličine 1 mm nije bila prikazana prvim IA-DSA pregledom (sl. 1), a jedna ACoA aneurizma veličine 2 mm nije uočena na MRA snimkama. Većina aneurizmi manjih od 3 mm je otkrivena pomoću obje metode (sl. 2). Rezultati ciljane MRA i IA-DSA u točnosti prikaza pojedinih karakteristika aneurizmi su sažeti u tbl.2.

**Tablica 2. TOČNOST CILJANE (MRA) I INTRA-ARTERIJSKE DIGITALNE SUPTRAKCIJSKE ANGIOGRAFIJE (IA-DSA) U EVALUACIJI ANEURIZMI KOD AKUTNE SAH**

Točan nalaz	Vrat aneurizme	Arterija s koje polazi	Veličina i oblik
MRA i IA-DSA	40	42	32
Samo MRA	2	2	4
Samo IA-DSA	2	0	6
Ni MRA ni IA-DSA	0	0	2
Ukupno	44	44	44
Mc Nemarov test	p=0,2207	p=0,4795	p=0,7518

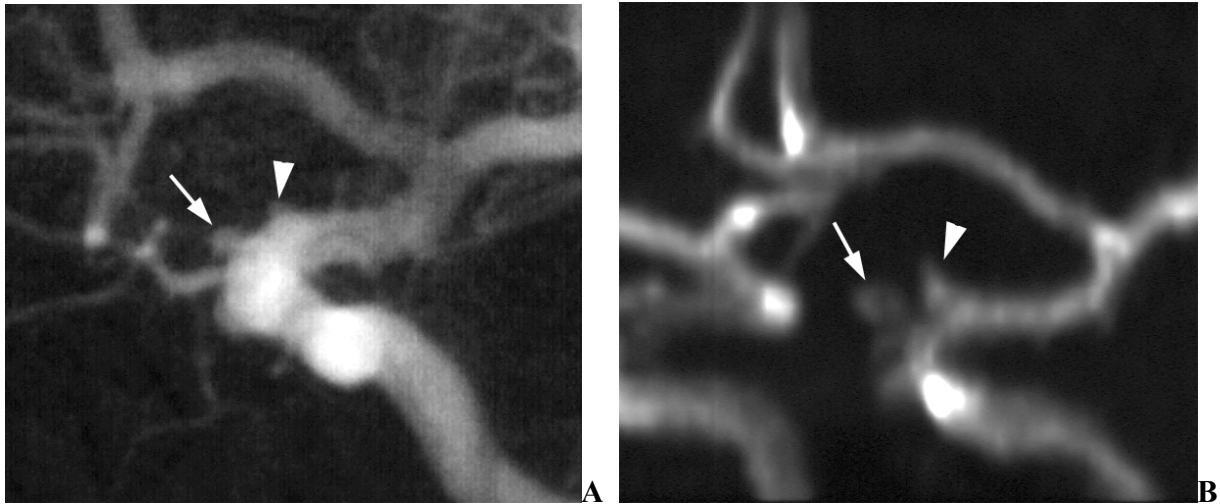


**Slika 1.** Bolesnik br. 20 prvog dijela studije

**A** Snimka ciljane MR angiografije (MRA) projekcije najvećeg intenziteta (MIP) bez primjene kontrastnog sredstva otkriva aneurizmu a. communicans ant. (ACoA) promjera 1 mm (*glava strelice*), koja se nije uspjela prikazati prethodnom intra-arterijskom digitalnom suptrakcijskom angiografijom (IA-DSA).

**B** Ciljana MRA multiplanarna (MPR) snimka jasno prikazuje aneurizmu (*glava strelice*).

**C** Naknadna ponovljena preoperativna IA-DSA snimka, u ciljanoj projekciji prema MRA pregledu, također otkriva aneurizmu (*glava strelice*).



**Slika 2.** Bolesnik br. 7 prvog dijela studije

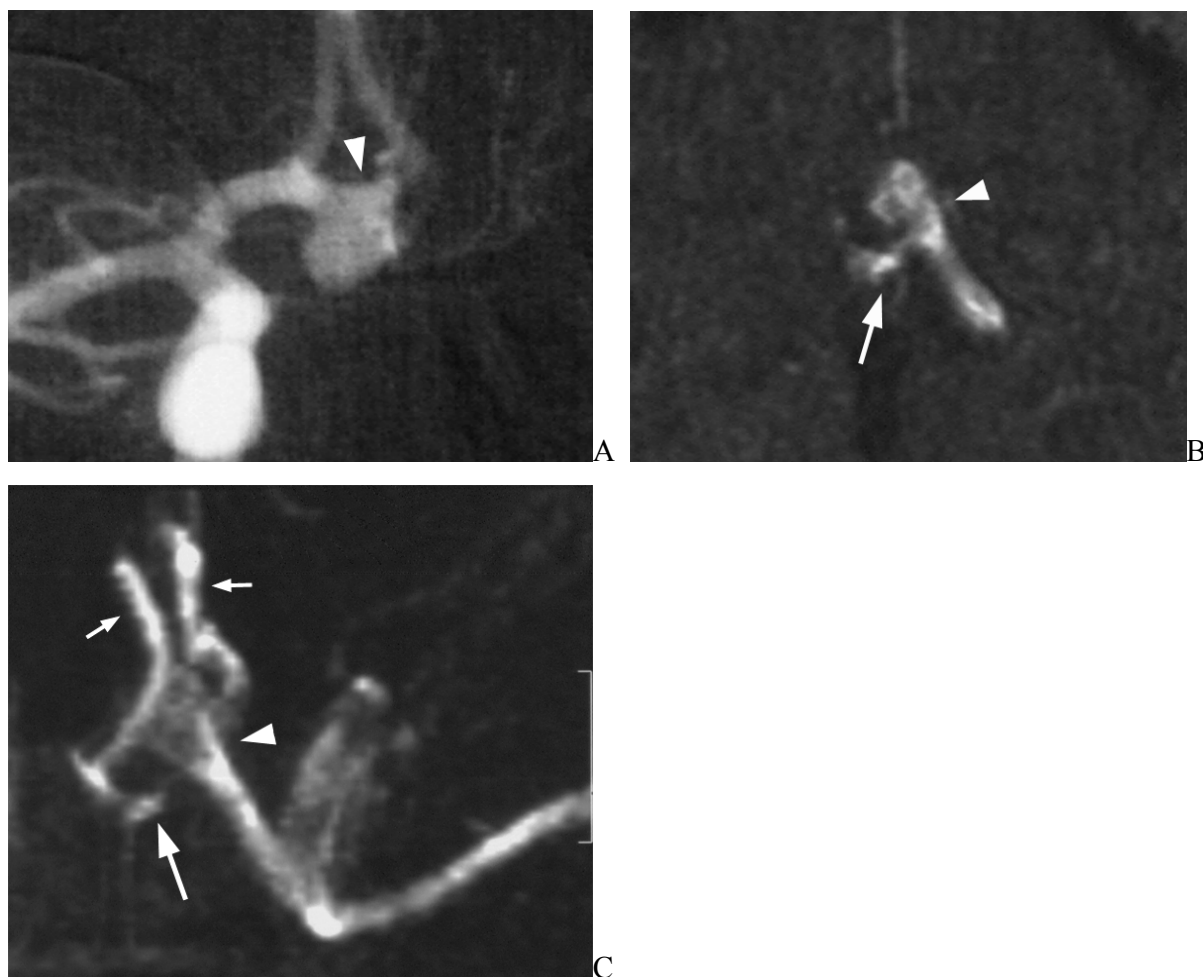
**A** IA-DSA prikazuje male aneurizme a. carotis int. (ACI), smještene uz polazište oftalmičke arterije (*strelica*) i duž suprakavenrozne ACI (*glava strelice*).

**B** Obje aneurizme, i oftalmičke arterije (*strelica*) i suprakavernozne ACI (*strelica*), su jasno vidljive na ciljanoj MIP MRA snimci bez primjene kontrastnog sredstva.

Nisu nađene statistički značajne razlike među dvjema dijagnostičkim metodama u određivanju karakteristika otkrivenih aneurizmi. Ciljana MRA je bila granično bolja u prikazu vrata aneurizmi te polazne arterije, dok je IA-DSA bila nešto preciznija u procjeni veličine i oblika aneurizmi. Ciljana MRA je pokazala prednosti u evaluaciji ACoA aneurizmi (Slike 3-5), kod kojih su prikaz polazne arterije te vrata aneurizme bili često znatno otežani s IA-DSA. IA-DSA nije bila precizna u određivanju veličine i oblika četiri aneurizme koje su sadržavale endoluminalne trombe (sl. 6).

Tri bolesnika su prebačena iz drugih ustanova 6-8 dana nakon nastupa SAH (dvije ACoA i jedna ACPI aneurizme), te je vrlo visoki signal subakutnog krvarenja u subarahnoidnim prostorima interferirao s MRA pregledom i onemogućio prikaz jedne ACoA aneurizme. Preostale dvije aneurizme su otkrivene MRA pregledom, no lumen se u svim dijelovima nije mogao jasno razlikovati od krvarenja. Ovi slučajevi su odgovorni za obje netočne procjene vrata aneurizme, te dva od šest nepreciznih opisa veličine i oblika aneurizme na MRA snimkama. Netočnost u određivanju veličine i oblika

aneurizmi u ostala četiri slučaja je smatrana posljedicom gubitka signala uzrokovanog zasićenjem spina (spin saturation) i brzim gubitkom faze (dephasing) uslijed sporog protoka i/ili turbulencije (sl. 7).



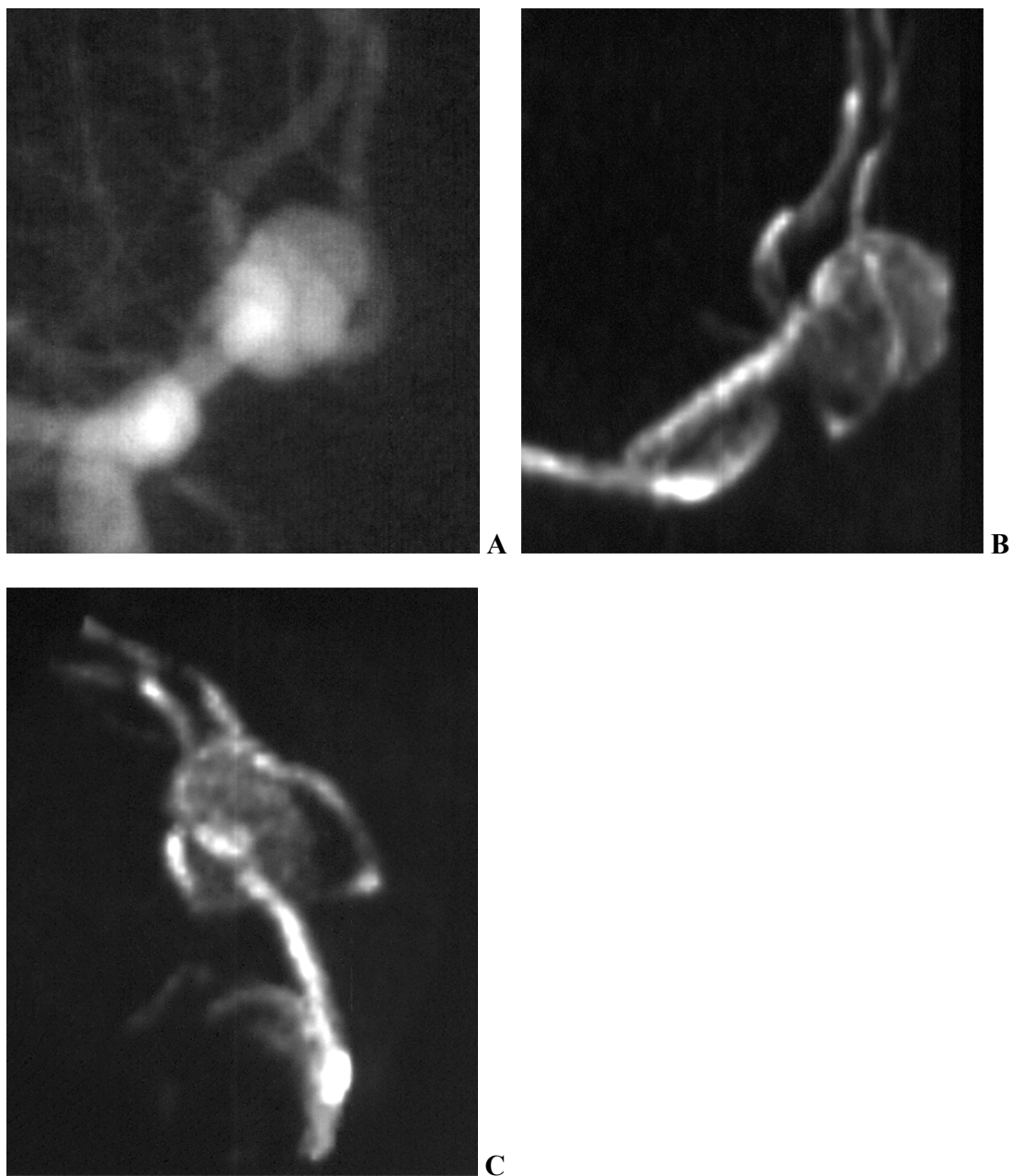
**Slika 3.** Bolesnik br. 31 prvog dijela studije

**A** IA-DSA prikazuje ACoA aneurizmu promjera 7 mm, koja izgleda kao da polazi s čitave ACoA (*glava strelice*).

**B** Izvorna neobrađena MRA snimka u aksijalnoj ravnini bez primjene kontrastnog sredstva otkriva polazište aneurizme sa spoja ACoA i lijeve a. cerebri ant. (ACA), uz jasan prikaz vrata aneurizme (*glava strelice*). ACoA se nalazi iza aneurizme (*strelica*).

**C** MRA snimka najvećeg intenziteta (maximum-intensity projection, MIP) u aksijalnoj ravnini također pokazuje polazište aneurizme sa spoja ACoA i ACA (*glava strelice*). ACoA (*velika strelica*) je jasno vidljiva, kao i oba A2 segmenta (*male strelice*).

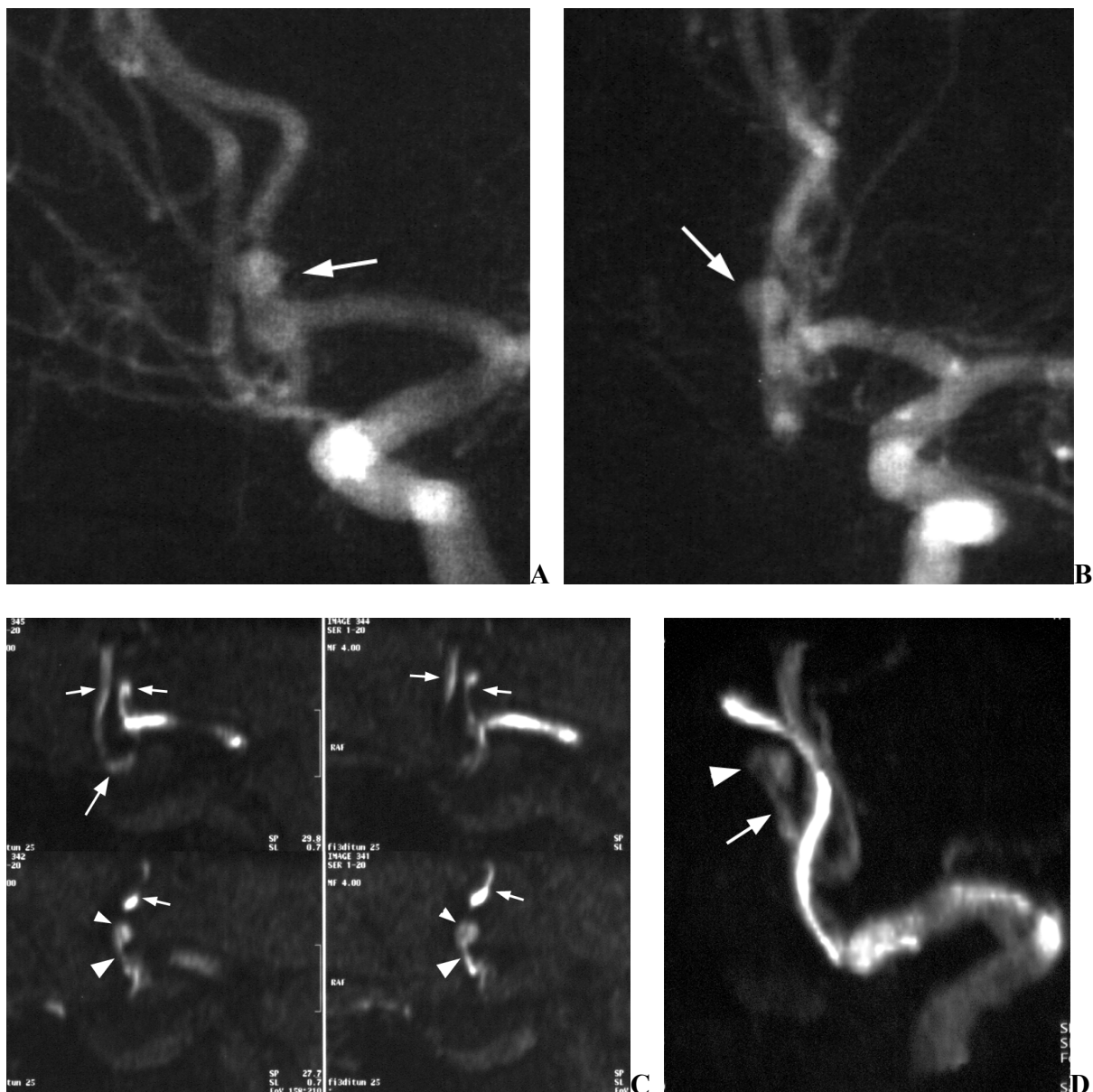




**Slika 4.** Bolesnik br. 10 prvog dijela studije

**A** ACoA aneurizma promjera 10 mm je jasno prikazana s IA-DSA. Primjenom mnogobrojnih kosih projekcija nije se međutim uspjelo razjasniti polazište aneurizme, niti njen odnos s A2 segmentima obje a. cerebri ant. (ACA).

**B i C** Ciljane MRA MIP snimke u različitim kosim projekcijama bez primjene kontrastnog sredstva razlučuju oba A2 segmenta i otkrivaju zahvaćenost njihovih polazišta vratom aneurizme.

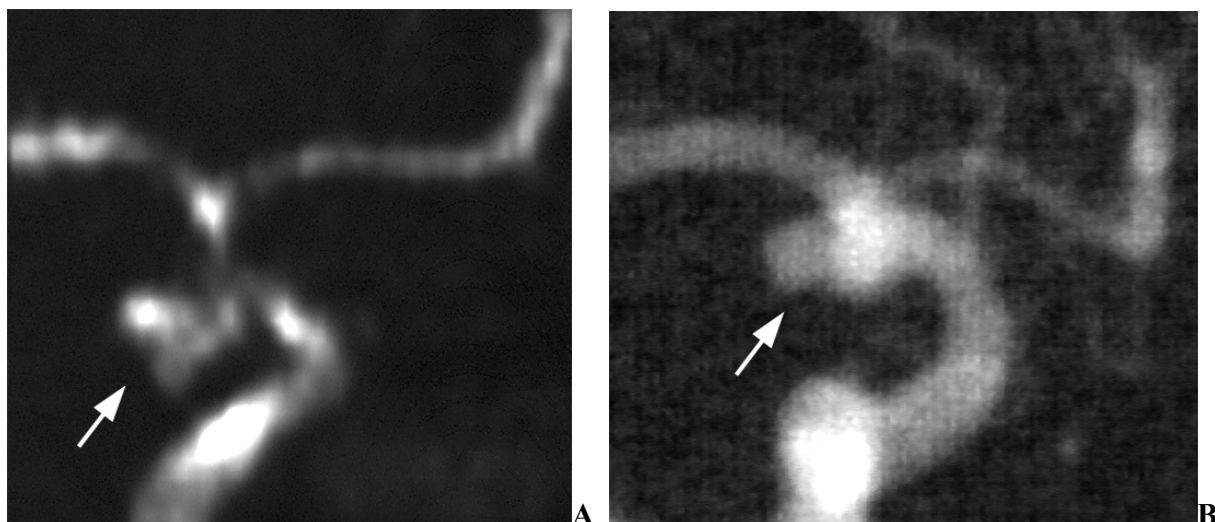


**Slika 5.** Bolesnik br. 2 prvog dijela studije

**A i B** IA-DSA snimke u mnogobrojnim kosim projekcijama ne uspijevaju odrediti arteriju s koje aneurizma (strelica) polazi niti razlučiti vrat aneurizme.

**C** Multiplanarne rekonstrukcije (MPR) ciljane MRA u frontalnoj ravnini bez primjene kontrastnog sredstva (od srijeda prema straga: gornji lijevi kut, gornji desni kut, donji lijevi kut, donji desni kut) jasno prikazuju ACoA (*velika strelica*) i oba A2 segmenta (*male strelice*), kao i vrat (*velika glava strelice*) te kupolu (*mala glava strelice*) aneurizme.

**D** Dobra vizualizacija vrata (*velika glava strelice*) i kupole (*mala glava strelice*) aneurizme na kosoj lateralnoj MRA MIP snimci.



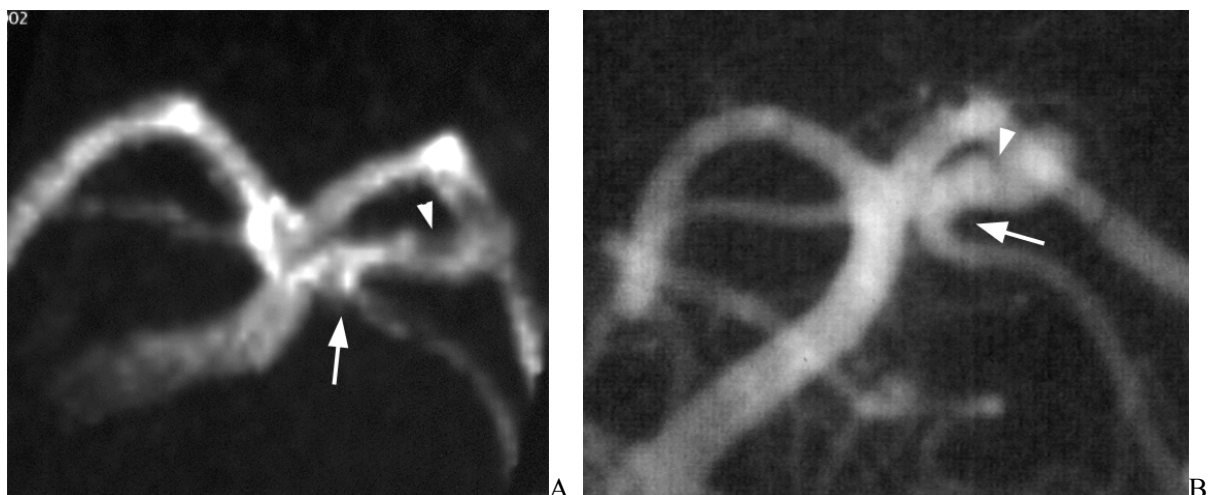
**Slika 6.** Bolesnik br. 26 prvog dijela studije

**A** Ciljana MRA MIP snimka bez primjene kontrastnog sredstva prikazuje lobuliranu ACI aneurizmu na polazištu a. communicans post. (ACoP) (*strelica*).

**B** Odgovarajuća IA-DSA snimka u sličnoj projekciji također otkriva aneurizmu (*strelica*), čiji se lobulirani oblik može tek naslutiti. Donja lobulacija je bila većim dijelom trombozirana.

U 25 pacijenata je MR snimanje prethodilo IA-DSA pregledu, a u 14 bolesnika je obavljeno nakon IA-DSA. Nisu nađene statistički značajne razlike među ovim dvjema skupinama u kvaliteti ciljanih MRA snimaka: za prvu grupu je kvaliteta bila zadovoljavajuća u 11 i odlična u 14 ispitanika; u drugoj grupi je bila zadovoljavajuća u 7 i odlična u 7 slučajeva ( $p=0,7496$ ).

SAH je jasno identificiran pregledom FLAIR i T2\*-mjerenih snimaka u svih bolesnika. Primjenom DWI su otkriveni mali akutni infarkti u dva bolesnika (koji su prebačeni iz drugih ustanova u subakutnoj fazi), što je smatrano posljedicom vazospazma.



**Slika 7.** Bolesnik br. 27 prvog dijela studije

**A** Ciljana MRA MIP snimka bez primjene kontrastnog sredstva prikazuje 8mm aneurizmu a. basilaris (AB) s polazištem neposredno distalno od lijeve a. cerebelli sup. (ACS) (*strelica*). Vrat aneurizme izgleda uzak, a vidljivo je i udubljenje lijevog okulomotornog živca (*glava strelice*). Proksimalni dio ACS je uključen u vrat aneurizme.

**B** Odgovarajuća IA-DSA snimka u sličnoj projekciji otkriva da je vrat aneurizme ustvari znatno širi, dok je udubljenje okulomotornog živca manje izraženo i primjerenije veličine. IA-DSA potvrđuje polazište ACS s vrata aneurizme (*strelica*).

U drugom je dijelu istraživanja ukupno prikupljeno 114 aneurizmi koje su liječene endovaskularnom embolizacijom zavojnicama u 94 bolesnika. Dob pacijenata se kretala od 33 do 78 godina, s prosječnom dobi od 58,0 godina. U dvanaest bolesnika su liječene po dvije, a u četiri po tri aneurizme. Šest bolesnika s po jednom aneurizmom je isključeno iz istraživanja zbog micanja tijekom MRA pregleda ili drugih izraženih artefakata; od preostalih 88 ispitanika 69 je bilo ženskog spola (78,4%). U istraživanje je ukupno bilo uključeno 108 aneurizmi, od čega su 84 (77,8%) bile smještene u prednjoj cerebralnoj cirkulaciji, a 24 (22,2%) u stražnjoj. Trideset i dvije (29,6%) aneurizme su bile veličine 5 mm ili manje, 56 (51,9%) ih je bilo između 5 i 10 mm, dok je 20 (18,5%) aneurizmi mjerilo 10 mm i više. Pojedinačni rezultati su navedeni u tbl. 3 i 4, te u prilogu 1.

Prvih 49 emboliziranih aneurizmi u 39 bolesnika paralelno evaluiranih s ciljanom MRA i IA-DSA pokazalo je rezidualni protok u 36 (73,5%) slučajeva na MRA pregledu, a u 25 (51,0%) slučajeva prilikom IA-DSA pregleda. Ova razlika među dijagnostičkim metodama bila je statistički značajna ( $p=0,001$ ). Kod svih rezidualnih lumena je veličina izmjerena MRA tehnikom bila veća ili jednaka u usporedbi s veličinom ustanovljenom kateterskom angiografijom (sl. 8 i 9). Svih 11 dodatnih rezidualnih lumena uočenih MRA pregledom je bilo smješteno u području vrata i veličine 1-2,2 mm (sl. 10).

Usporedbom MRA tehnika bez i sa kontrastnim paramagnetim sredstvom dodatna je dijagnostička vrijednost primjene kontrasta nađena u sedam liječenih aneurizmi (sl. 11), i to isključivo u prednjoj cerebralnoj cirkulaciji. Smanjenje dijagnostičke pouzdanosti uslijed prikaza venskih struktura (venska kontaminacija) bilo je prisutno kod 20 aneurizmi, od toga dvije u stražnjoj cerebralnoj cirkulaciji. Nije nađena statistički značajna razlika između prednje i stražnje cirkulacije ni glede koristi kontrasta ( $p=0,1624$ ), niti glede venske kontaminacije ( $p=0,1201$ ).

Kontrastno sredstvo je bilo od dodatne dijagnostičke koristi za šest aneurizmi veličine 5-10 mm, te za jednu iz skupine do 5 mm. Smetnje venske kontaminacije su utvrđene u 8 aneurizmi veličine 5-10 mm, u 5 do 5 mm, te u 7 preko 10 mm. Nije ustanovljena statistički značajna razlika u korisnosti kontrasta ni u venskoj kontaminaciji među trima skupinama aneurizmi prema veličini. Budući da je dodatna dijagnostička vrijednost kontrasta gotovo isključivo nađena u emboliziranih aneurizama dimenzija 5-10 mm, ova je skupina dodatno uspoređena sa svim ostalim aneurizmama, pri čemu ponovno nisu nađene značajne razlike (korisnost kontrasta  $p=0,0689$ , venska kontaminacija  $p=0,1770$ ). No, komparacija 42 aneurizme prednje cerebralne cirkulacije sa svim ostalima glede koristi kontrastnog sredstva ispala je statistički značajna ( $p=0,0134$ ). Dodavanjem aneurizmi prednje cirkulacije veličine do 5 mm opažena razlika je i dalje bila signifikantna ( $p=0,0348$ ). Dok bi ovi rezultati mogli ukazivati na moguću vrijednost kontrasta u evaluaciji emboliziranih aneurizmi prednje cerebralne cirkulacije veličine do 10 mm, a pogotovo onih promjera 5-10 mm, treba imati u vidu da je učestalost korisnosti

kontrasta u toj skupini bila samo 14,3% (6 od 42), dok je venska kontaminacija bila nešto češća – 16,7% (7 od 42). Za kombinirane skupine liječenih aneurizmi do 5 mm i 5-10 mm smještenih u prednjoj cirkulaciji dijagnostička korisnost kontrasta utvrđena je u tek 10,3% (7 od 68), dok je smanjenje sigurnosti uslijed venske kontaminacije bilo prisutno u 17,6% (12 od 68) slučajeva.

Za niti jednu od 7 aneurizmi gdje je primjena kontrastnog sredstva omogućila povećanu dijagnostičku pouzdanost nije došlo do promjene u praćenju i daljnjem liječenju bolesnika na temelju dodatnog nalaza postkontrastne MRA pretrage.

**Tablica 3. KARAKTERISTIKE ANEURIZMI DRUGOG DIJELA STUDIJE KOJE SU POKAZALE KORIST KONTRASTA I/ILI VENSKU KONTAMINACIJU**

	Spol	Dob	Smještaj	Punjenje kontrastom	Veličina	Korist kontrasta	Venska kontaminacija
1	Ž	78	AB	Da	5-10 mm	Ne	Da
2	M	45	ACoA	Ne	5-10 mm	Ne	Da
3	Ž	66	ACI-sc	Da	5-10 mm	Ne	Da
7	Ž	62	ACI-ophth	Da	> 10 mm	Ne	Da
13	Ž	59	ACM	Ne	< 5 mm	Ne	Da
14	Ž	60	ACI-ophth	Da	> 10 mm	Ne	Da
			ACA	Ne	< 5 mm	Ne	Da
15	Ž	33	ACI-ophth	Ne	5-10 mm	Ne	Da
			ACI-ophth	Ne	> 10 mm	Ne	Da
22	Ž	65	ACoP	Ne	< 5 mm	Ne	Da
26	Ž	73	ACI-sc	Ne	5-10 mm	Da	Ne
28	Ž	66	AHS	Ne	5-10 mm	Ne	Da
31	Ž	46	ACI-sc	Ne	5-10 mm	Da	Ne
39	M	54	AB	Da	> 10 mm	Ne	Da
40	M	60	ACI-pc	Ne	< 5 mm	Ne	Da

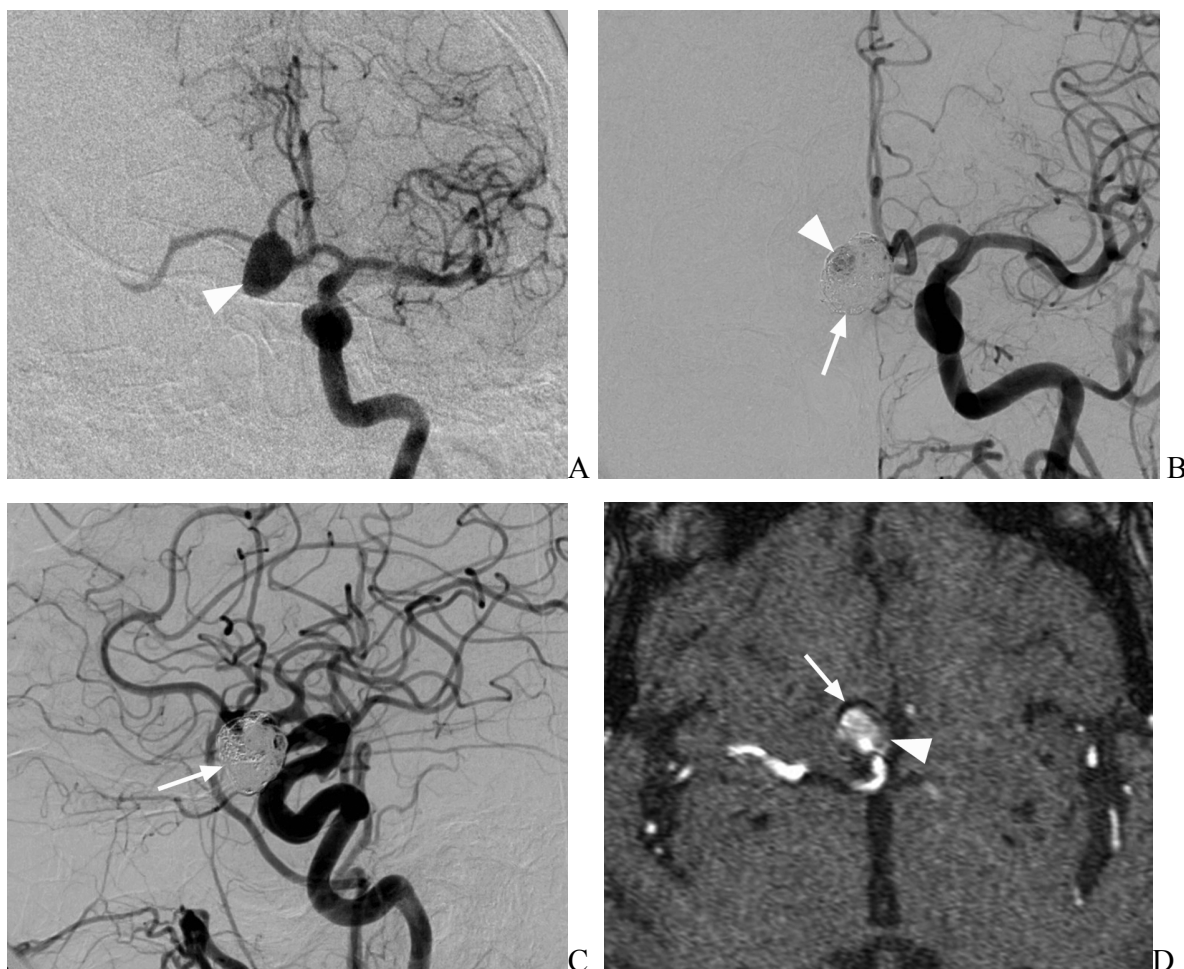
	Spol	Dob	Smještaj	Punjenje kontrastom	Veličina	Korist kontrasta	Venska kontaminacija
41	Ž	66	AHS	Da	> 10 mm	Ne	Da
42	Ž	73	ACM	Da	5-10 mm	Da	Ne
54	M	73	ACM	Da	5-10 mm	Ne	Da
60	M	45	ACM	Ne	< 5 mm	Ne	Da
63	Ž	73	ACI-sc	Da	5-10 mm	Da	Ne
65	Ž	62	ACM	Da	< 5 mm	Da	Ne
70	Ž	42	ACoA	Ne	< 5 mm	Ne	Da
72	Ž	66	AHS	Da	> 10 mm	Ne	Da
75	Ž	66	ACM	Ne	5-10 mm	Ne	Da
79	Ž	65	ACI-sc	Da	5-10 mm	Da	Ne
84	Ž	45	ACI-bx	Ne	5-10 mm	Da	Ne
87	Ž	45	ACM	Ne	5-10 mm	Ne	Da

Legenda. AB= a. basilaris; ACI= a. carotis int.; ACI-bx= bifurkacija ACI ; ACI-opth= a. ophthalmica; ACI-pc= paraklinoidni segment ACI; ACI-sc= supraklinoidni segment ACI; ACM= a. cerebri med.; ACoA= a. communicans ant.; ACoP= a. communicans post.; AHS= a. hypophysealis sup.



**Tablica 4. KORIST KONTRASTA I VENSKA KONTAMINACIJA U EVALUACIJI REZIDUALNOG LUMENA EMBOLIZIRANIH ANEURIZMI**

	Korist kontrasta	Venska kontaminacija	Korist kontrasta u slučajevima rezidualnog lumena	Venska kontaminacija u slučajevima bez rezidualnog lumena
<b>PREDNJA CIRKULACIJA</b>				
<5 mm	1	5	1	5
5-10 mm	6	7	3	5
>10 mm	0	6	0	1
<b>STRAŽNJA CIRKULACIJA</b>				
<5 mm	0	0	0	0
5-10 mm	0	1	0	0
>10 mm	0	1	0	0



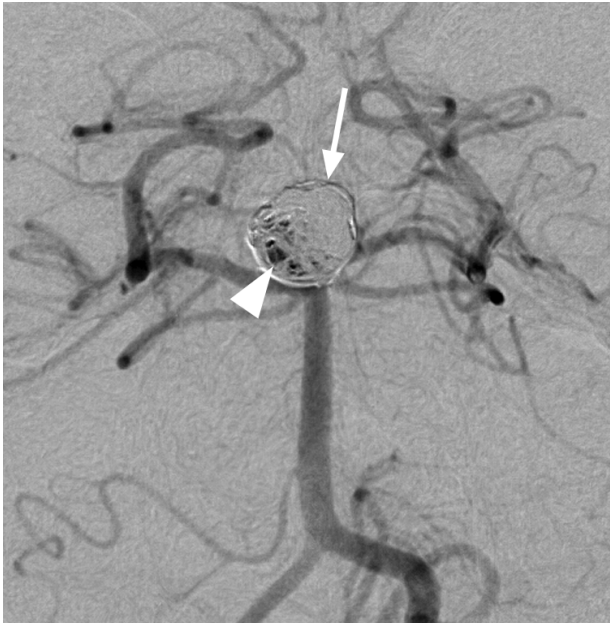
**Slika 8.** Bolesnik br. 17 drugog dijela studije

**A** IA-DSA snimka u frontalnoj ravnini nakon injiciranja lijeve a. carotis int. (ACI) kontrastnim sredstvom pokazuje aneurizmu a. cummunicans ant. (ACoA) (*glava strelice*) prije endovaskularnog liječenja.

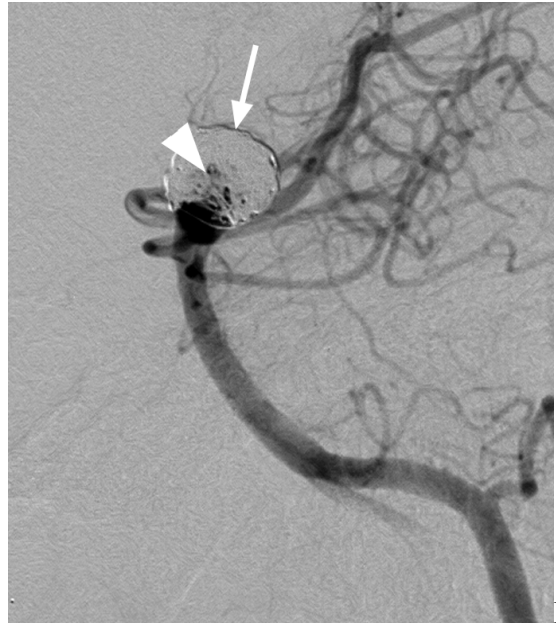
**B** IA-DSA snimka u sličnoj frontalnoj projekciji izvršena u sklopu praćenja pacijenta nakon endovaskularnog embolizacijskog liječenja prikazuje zavojnice (*strelica*) unutar ACoA aneurizme. Također se prikazuje i područje punjenja aneurizme kontrastom (*glava strelice*), koje odgovara rezidualnom lumenu, veličine 5-6 mm.

**C** Na odgovarajućoj IA-DSA snimci u lateralnoj projekciji vidljive su zavojnice (*strelica*), dok se ne nalazi jasno područje rezidualnog lumena aneurizme.

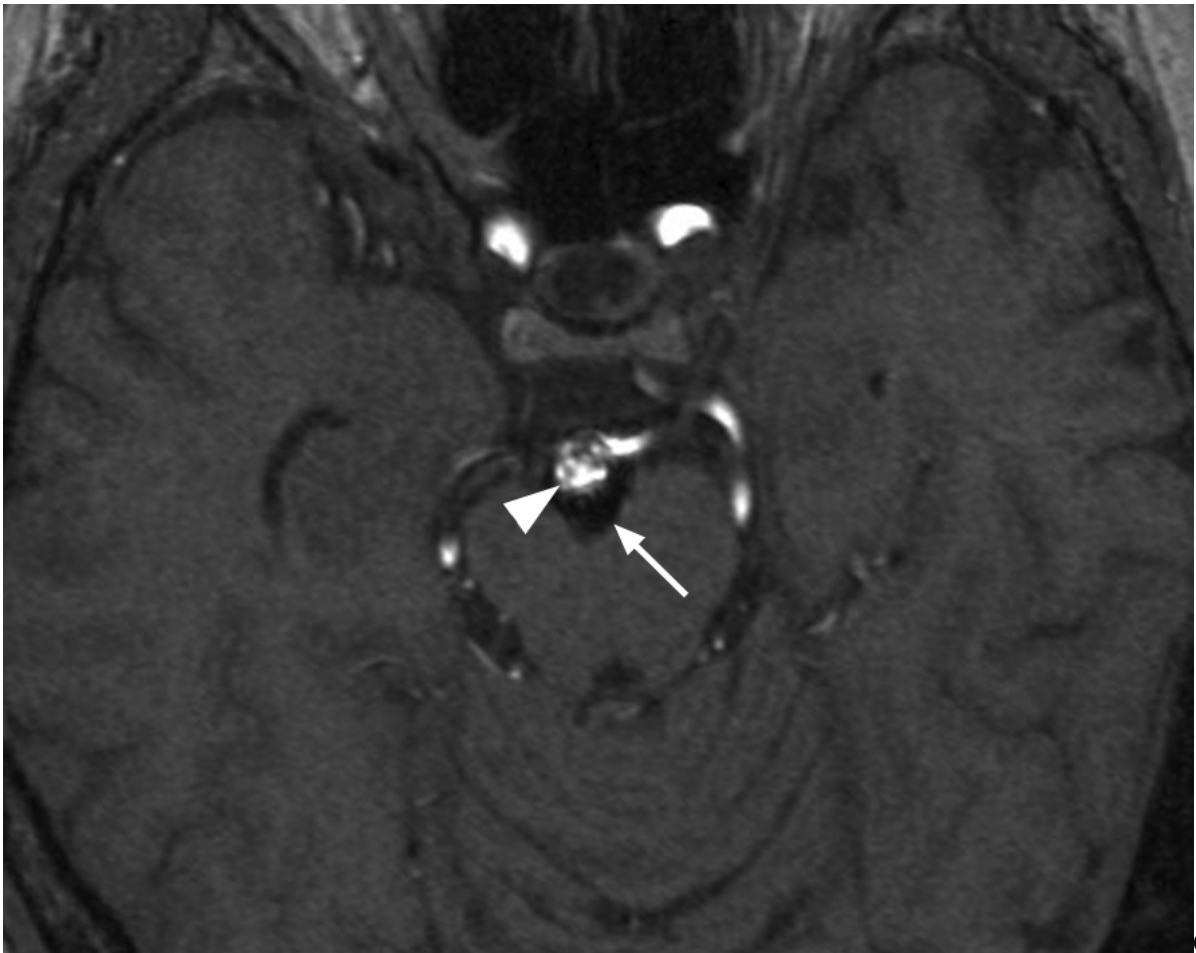
**D** Izvorna neobrađena ciljana MRA snimka u aksijalnoj ravnini bez primjene kontrastnog sredstva otkriva daleko veći rezidualni lumen aneurizme (*glava strelice*), preko 12 mm. Embolizacijske zavojnice se prikazuju kao gubitak signala, vidljiv uz rub aneurizme (*strelica*).



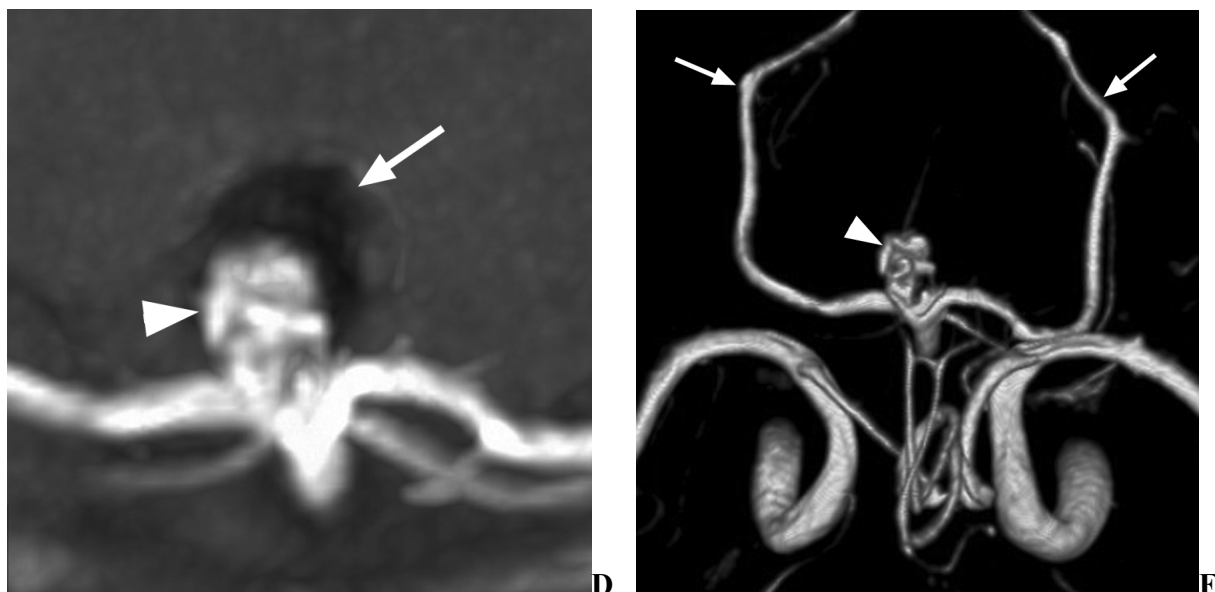A



B



C



**Slika 9.** Bolesnik br. 20 drugog dijela studije

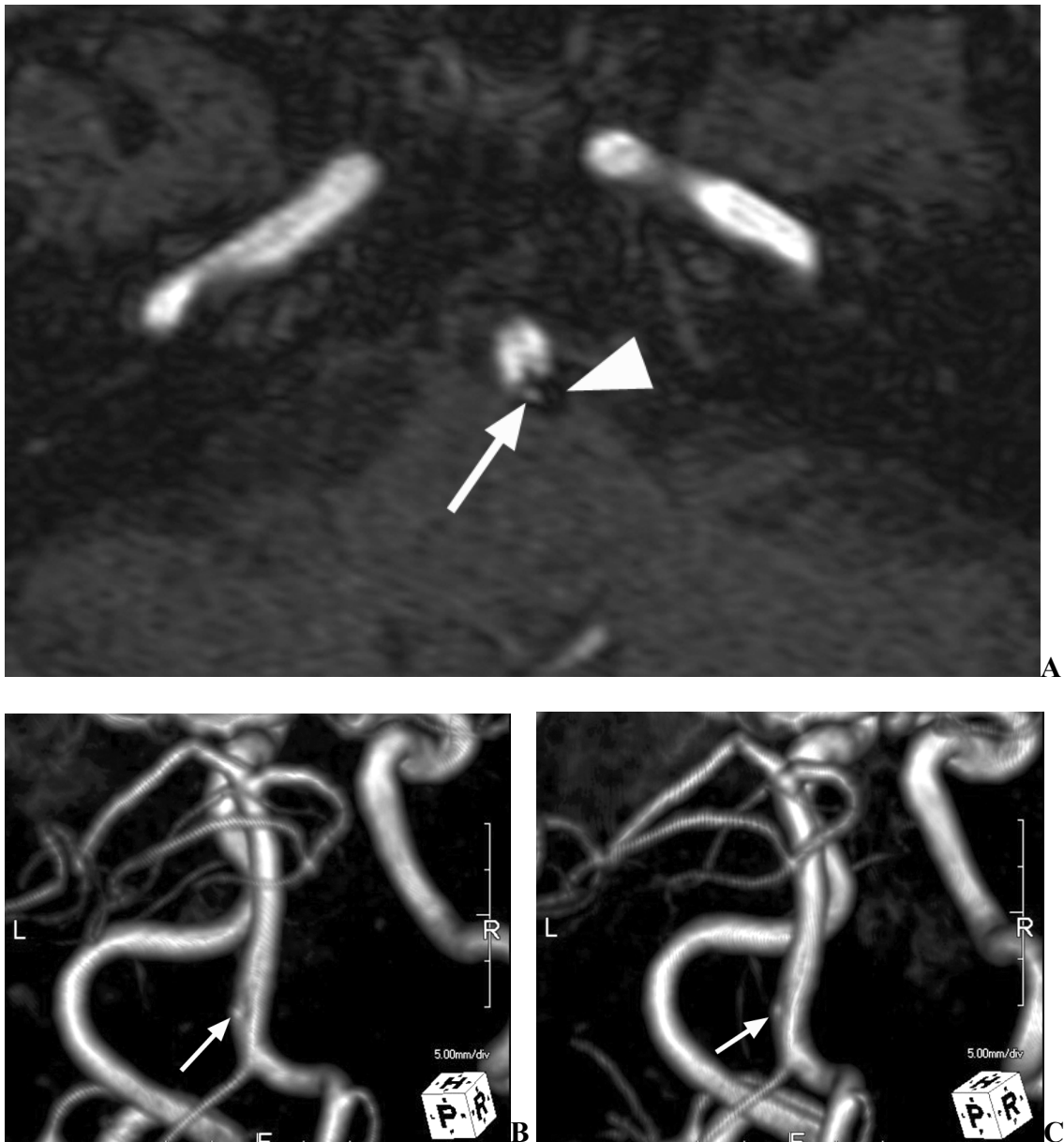**A** IA-DSA snimka u frontalnoj ravnini u sklopu praćenja pacijenta nakon endovaskularnog embolizacijskog liječenja prikazuje zavojnice (*strelica*) unutar aneurizme a. basilaris. Ujedno se prikazuje i područje punjenja aneurizme kontrastom (*glava strelice*), koje odgovara rezidualnom lumenu, nejasno ocrtano, veličine 5-10 mm.

**B** Na odgovarajućoj IA-DSA snimci u lateralnoj projekciji vidljive su zavojnice (*strelica*), kao i jedva vidljiv kontrast (*glava strelice*) unutar rezidualnog lumena aneurizme.

**C** Izvorna neobrađena ciljana MRA snimka u aksijalnoj ravnini bez primjene kontrastnog sredstva otkriva jasno definiran rezidualni lumen aneurizme (*glava strelice*). Embolizacijske zavojnice su vidljive kao gubitak signala uz rub aneurizme (*strelica*).

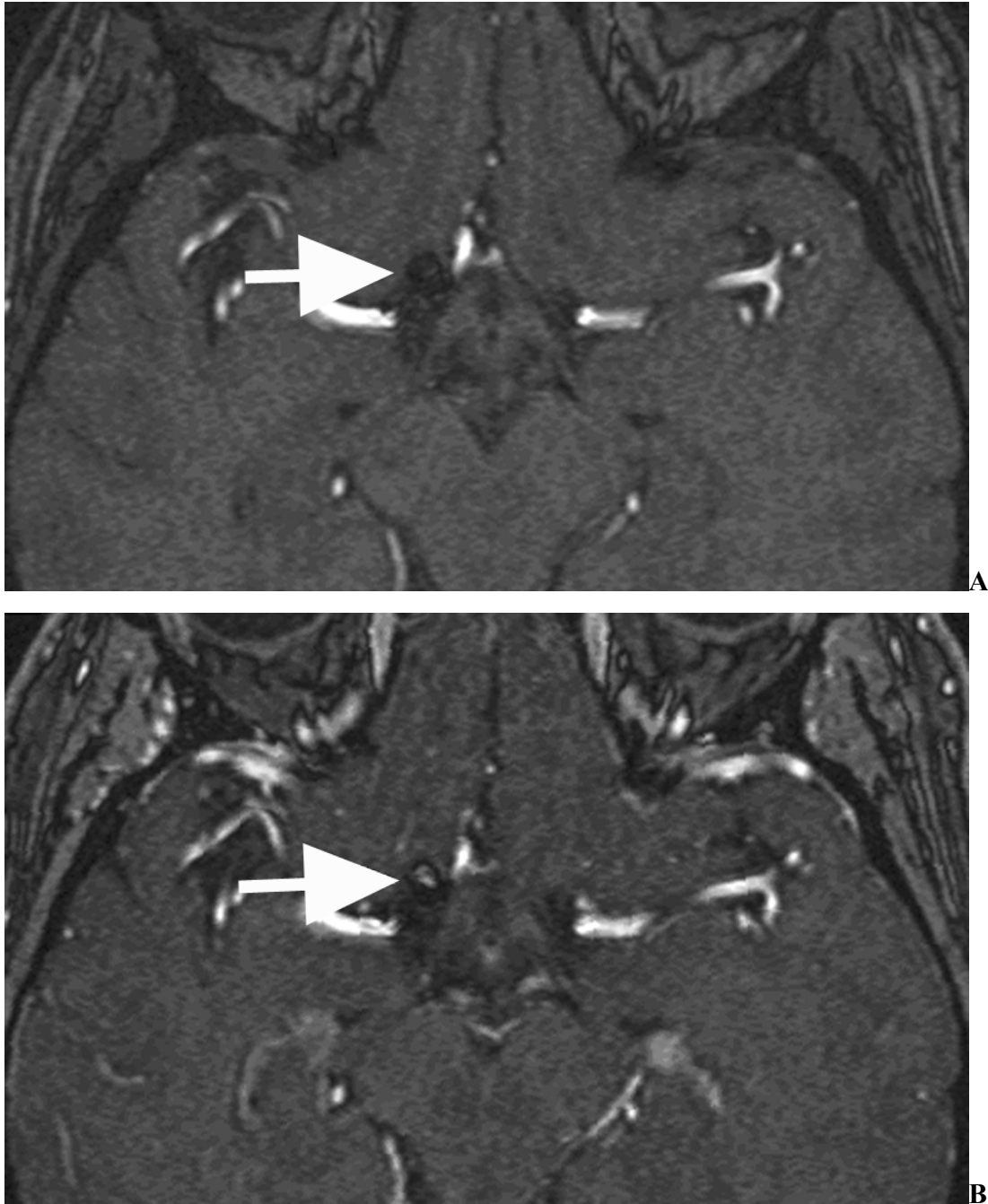
**D** Ciljana MRA MIP snimka u fronto-aksijalnoj ravnini jasno prikazuje veliko područje rezidualnog lumena uz vrat aneurizme (*glava strelice*), kao i dio emboliziran zavojnicama (*strelica*).

**E** 3D volumetrijski prikaz MRA pregleda u sličnoj projekciji omogućuje vizualizaciju lobuliranog rezidualnog lumena (*glava strelice*), isprepletenog s embolizacijskim zavojnicama. Vidljive su i sve glavne cerebralne arterije, od kojih su obje a. cerebri post. su označene strelicama.



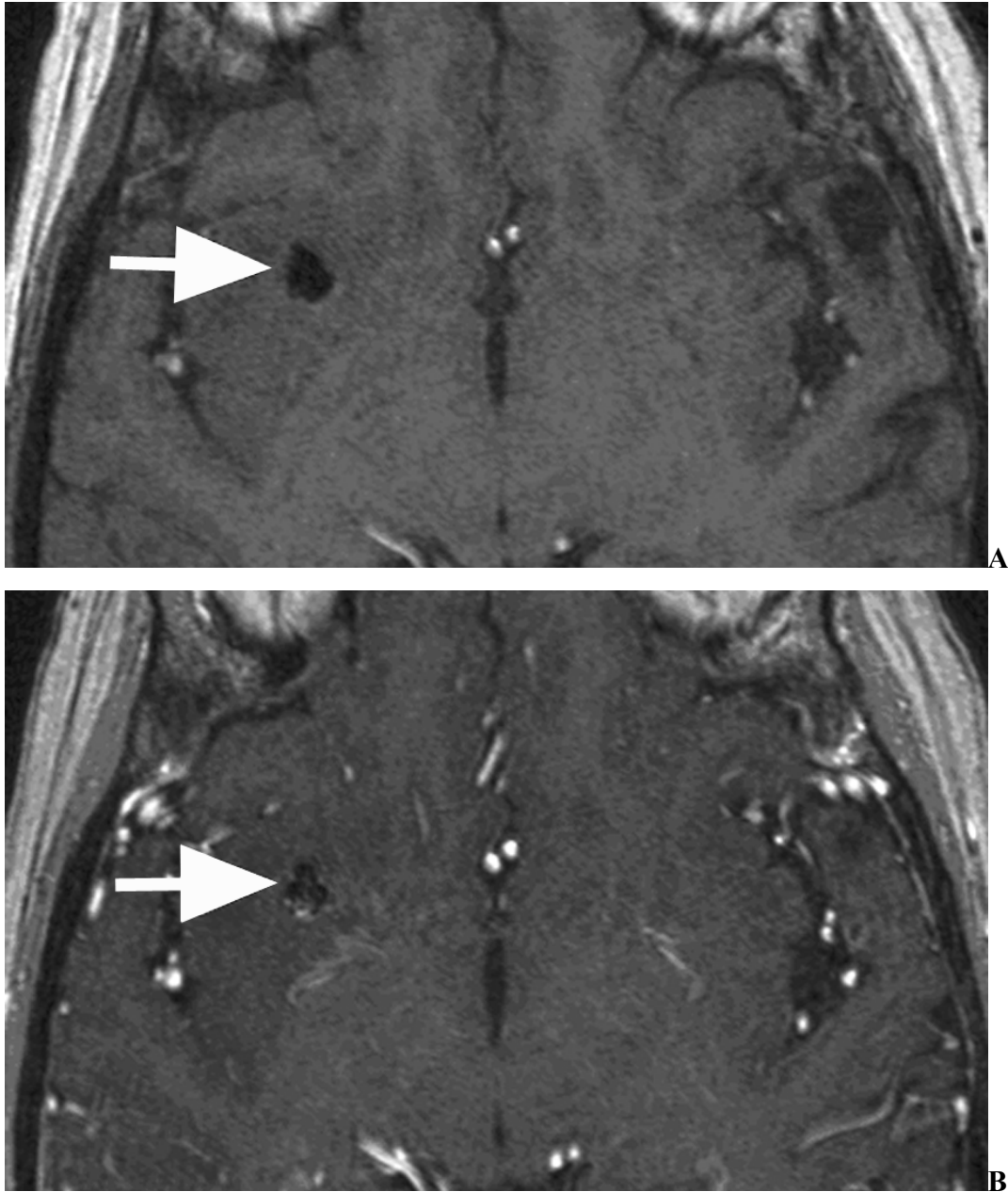
**Slika 10.** Bolesnik br. 38 drugog dijela studije

**A** Ciljani MRA pregled je obavljen u sklopu praćenja pacijenta nakon endovaskularnog embolizacijskog liječenja bočne aneurizme a. basilaris. Odgovarajući IA-DSA pregled nije pokazao postojanje rezidualnog lumena aneurizme. Izvorna neobrađena ciljana MRA snimka u aksijalnoj ravnini bez primjene kontrastnog sredstva otkriva vrlo mali rezidualni lumen uz vrat aneurizme (*strelica*). Embolizacijske zavojnice su vidljive kao gubitak signala (*glava strelice*). **B i C** 3D volumetrijski prikaz MRA pregleda u stražnjoj desnoj kosoj projekciji omogućuje vizualizaciju minimalnog rezidualnog lumena aneurizme a. basilaris (*strelica*).



**Slika 11.** Bolesnik br. 84 drugog dijela studije

**A** Ciljana izvorna neobrađena MRA snimka u aksijalnoj ravnini bez primjene kontrastnog sredstva ne prikazuje jasno rezidualni lumen embolizirane aneurizme bifurkacije ACI (*strelica*). **B** Odgovarajuća MRA snimka nakon primjene kontrasta definitivno utvrđuje protok u rezidualnom lumenu aneurizme (*strelica*). Primjena kontrasta dovodi do vizualizacije većeg broja krvožilnih struktura, prvenstveno vena i koroidnog pleksusa.

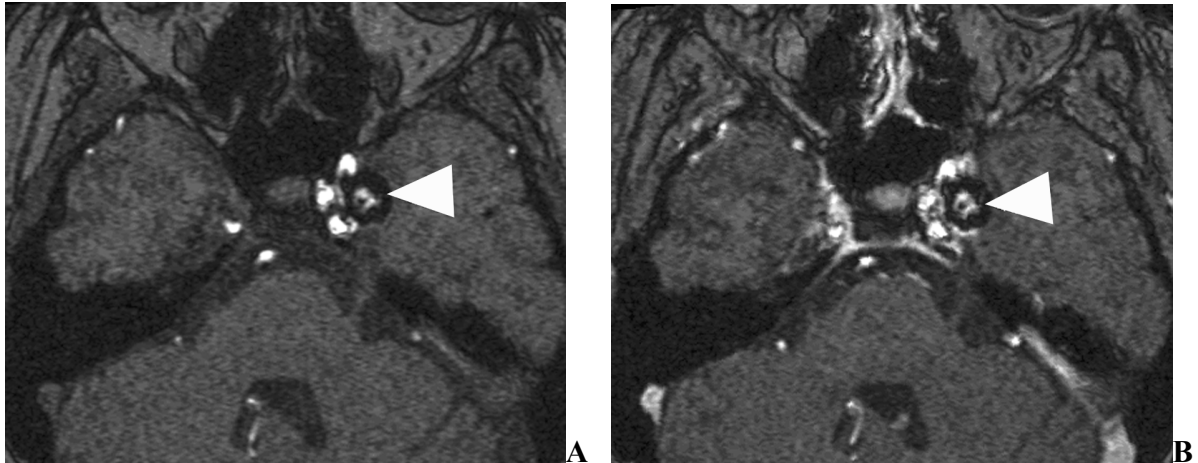


**Slika 12.** Bolesnik br. 75 drugog dijela studije

**A** Na aksijalnoj izvornoj neobrađenoj MRA snimci bez kontrasta ne nalazi se nikakvih znakova rezidualnog lumena embolizirane aneurizme a. cerebri med. (ACM) (*strelica*).

**B** Na odgovarajućoj postkontrastnoj MRA snimci dolazi do opacifikacije venskih struktura (koje su potvrđene pregledom svih slojeva) uz stražnji rub embolizirane aneurizme (*strelica*).

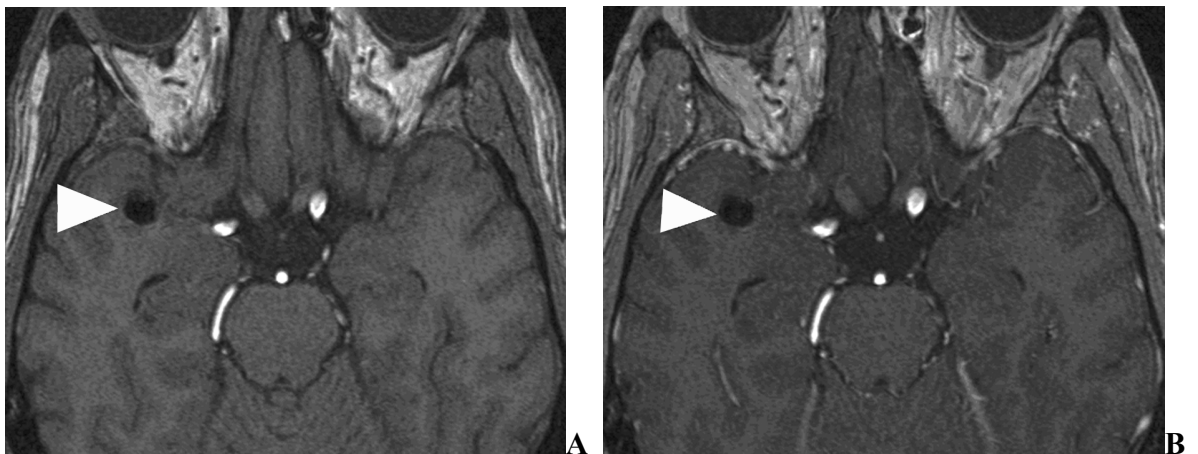
Opacifikacija kontrastom se proteže izvan samog lumena ispunjenog zavojnicama. Ovakva venska kontaminacija može dovesti do zabune i pogrešne interpretacije postojanja rezidualnog lumena.



**Slika 13.** Bolesnik br. 55 drugog dijela studije

**A** Izvorna neobrađena MRA snimka u aksijalnoj ravnini bez primjene kontrastnog sredstva prikazuje protok u rezidualnom lumenu embolizirane paraklinoide ACI aneurizme, okružen gubitkom signala izazvanog zavojnicama (*glava strelice*).

**B** Odgovarajuća MRA snimka nakon primjene kontrasta ne dovodi do bitno drugačijeg prikaza rezidualnog lumena (*glava strelice*). Primjena kontrasta dovodi do vizualizacije venskih struktura, uključujući kavernozi sinus koji dijelom okružuje aneurizmu.



**Slika 14.** Bolesnik br. 48 drugog dijela studije

**A** Aksijalna izvorna neobrađena MRA snimka bez kontrasta ne prikazuje nikakvih znakova rezidualnog lumena embolizirane aneurizme ACM (*glava strelice*).

**B** Prikaz embolizirane aneurizme je praktički istovjetan na odgovarajućoj postkontrastnoj MRA snimci (*glava strelice*). Ne nalazi se ni venske kontaminacije niti protoka unutar aneurizme.



## 6. RASPRAVA

Cilj ovog istraživanja je bio utvrditi točnost i pouzdanost MRA u dijagnostici cerebralnih aneurizmi, prije i nakon endovaskularnog neurointervencijskog liječenja. Cilj je također bio i utvrditi je li primjena intravenskog kontrastnog sredstva indicirana za MRA u praćenju endovaskularno emboliziranih cerebralnih aneurizmi.

Rezultati istraživanja pokazuju da je ciljana MRA pouzdana metoda za evaluaciju cerebralnih aneurizmi, pri čemu je usporediva ili bolja od invazivne IA-DSA. Rizik za pacijenta je manji i zbog odsutnosti kako rendgenskog zračenja tako i jodnog kontrastnog sredstva, a ubrzavanje dijagnostičkog postupka dovodi i do snižavanja neizravnog rizika uslijed odgađanja terapijske intervencije. Ovakva pouzdanost MRA u dijagnostici cerebralnih aneurizmi još više dobija na važnosti u svjetlu neuroradioloških endovaskularnih zahvata, koji danas velikim dijelom zamjenjuju ili dopunjuju kirurške. Tako je na temelju pozitivnog MRA nalaza moguće odmah planirati intervenciju u općoj anesteziji, bez potrebe za prethodnom dijagnostičkom IA-DSA; čak i kada se analizom same MRA ne uspijevaju dobiti svi relevantni podaci, dodatne dijagnostičke informacije se mogu prikupiti u prvoj fazi endovaskularnog zahvata. Na taj se način može znatno ubrzati terapijski postupak, što bi u pojedinim slučajevima moglo biti od presudne važnosti za bolesnika, prije svega zbog velike vjerojatnosti rerupture aneurizme i razvoja vazospazma.

Utvrđivanje pouzdanosti MRA u evaluaciji cerebralnih aneurizmi liječenih neurointervencijskom endovaskularnom embolizacijom je od velikog značaja, pogotovo s obzirom da je ta vrsta liječenja postala terapijska metoda izbora, što dovodi do stalnog porasta broja pacijenata kojima je potrebno dijagnostičko praćenje<sup>34-40</sup>. Zamjenom invazivne IA-DSA s MRA u praćenju emboliziranih aneurizmi, istodobno se mogu smanjiti rizici kojima se izlažu pacijenti i troškovi dijagnostičke obrade. Budući da

paramagnetno kontrastno sredstvo ne doprinosi utvrđivanju rezidualnog lumena aneurizme prilikom MRA pregleda, primjena spojeva gadolinija nije potrebna te se isključuje rizik nefrotoksičnog djelovanja i sistemske fibroze a ujedno znatno snižava cijena MR pregleda.

Osjetljivost i specifičnost ciljane MRA u ovoj studiji nadmašuju veliku većinu ranije objavljenih radova. Smatram da za to postoje četiri glavna razloga: visoka prostorna rezolucija MRA snimaka, izravna usporedba s intraoperativnim nalazom, razmjerno kratko trajanje MRA pregleda te gotovo istovremeno snimanje s MRA i IA-DSA. Prostorna rezolucija MRA snimaka je bila viša nego u gotovo svim do sada objavljenim radovima, što je omogućilo prikaz sitnijih detalja. Prostorna rezolucija je obrnuto razmjerna veličini pojedinog voksla, a smanjivanjem voksla se postiže ne samo povećana rezolucija snimaka, već i redukcija disperzije faze transverzalne magnetizacije te posljedičnog gubitka signala, čime se suprimiraju artefakti<sup>22,24</sup>. U akutnoj fazi SAH bolesnici su nerijetko nemirni, a često im je potrebno trajno nadgledanje, te bi vrijeme provedeno unutar MR aparata trebalo biti što kraće. Brzim snimanjem se ujedno smanjuju artefakti izazvani micanjem pacijenata, koji znaju znatno narušiti kvalitetu MRA pregleda.

Vjerojatno je još važnija uloga usporedbe MRA i IA-DSA sa stvarnim „zlatnim standardom“- intraoperativnim nalazom, za razliku od uspoređivanja jedne dijagnostičke metode s drugom, kao u svim ranijim ispitivanjima. Usporedba MRA s IA-DSA, pri čemu se IA-DSA smatra „zlatnim standardom“ je metodološki neispravna, iako često korištena. To je primjer vrlo čestih istraživanja u kojima se nova, tehnološki savršenija dijagnostička tehnika, mjeri s postojećim, u pravilu nesavršenim, no uvriježenim metodama, pri čemu se onda uočene razlike tumače kao nedostaci nove dijagnostičke tehnike. Također smatram da se za stvarnu usporedbu pregledi s IA-DSA i MRA trebaju obaviti neposredno jedan iza drugog, jer se nalaz krvožilnih struktura kod akutne SAH zna vrlo brzo mijenjati, prvenstveno uslijed moguće tromboze unutar aneurizme te razvoja vazospazma.

Gotovo su sva ranija ispitivanja koristila MRA sekvence znatno niže prostorne rezolucije za usporedbu s IA-DSA u bolesnika sa SAH<sup>19,20,26-28,30</sup>, uz najmanju veličinu voksla od 0,34 mm<sup>3</sup> (u prvom dijelu ovog istraživanja veličina voksla je iznosila 0,15 mm<sup>3</sup>)<sup>25</sup>. Trajanje MRA pregleda je u prethodnim radovima iznosilo u pravilu preko 8 min, a samo su Anzalone i sur.<sup>27</sup> vršili oba snimanja neposredno jedno iza drugog. Chung i sur. su primijenili tehniku interpoliranih slojeva, korištenu i u ovom istraživanju, postižući visoku prostornu rezoluciju uz trajanje MRA pregleda ispod 8 min, a IA-DSA pregled je izvršen unutar 2 h nakon MRA snimanja<sup>22</sup>. Ova je studija u cijelosti najbližnja prvom dijelu mog istraživanja a također je pokazala podjednaku osjetljivost MRA i IA-DSA, u njihovom slučaju od 97%. Međutim, samo su se dvije trećine njihovih bolesnika prezentirale s akutnom SAH, a neki bolesnici nisu operirani. Prostorna rezolucija MRA sekvence koju su koristili Adams i sur. je bila čak viša nego u mom istraživanju, no razmak između IA-DSA i MRA pregleda iznosio je do 7 dana, a jedan dio bolesnika nije imao SAH<sup>21</sup>. Oni su osim toga rabili kombinirani referentni standard (composite reference standard), sastavljen od svih dostupnih podataka, za usporedbu s nalazom dviju slikovnih metoda, tako da njihova evaluacija nije mogla biti slijepa.

U meta-analizi koji su objavili White i sur., objedinjeni su rezultati pokusa koji su uspoređivali neinvazivne metode s IA-DSA u razdoblju od 1988. do 1998. godine, pa je tako utvrđena preciznost MRA u otkrivanju cerebralnih aneurizmi od oko 90%<sup>30</sup>. Treba imati na umu da je ovakav rezultat posljedica objedinjavanja vrlo različitih MRA tehnika, uglavnom ranih sekvenci s niskom prostornom rezolucijom i dugim vremenom snimanja. U prospektivnom istraživanju iste grupe su kombinirane dvije vrlo različite MRA tehnike, uz trajanje pregleda od 8 do 12 min<sup>19</sup>. Iz navedenog slijedi kako je razmjerno niska dijagnostička pouzdanost cerebralne MRA u njihovim radovima ustvari sasvim očekivana. Ovaj primjer ujedno ukazuje na još jednu čestu metodološku pogrešku u evaluaciji novih slikovnih dijagnostičkih metoda – brz razvoj i usavršavanje su karakteristična svojstva suvremenih tehnologija, pa meta-analize u kojima se objedinjuju

godinama stari, rani rezultati s najnovijim izvješćima neumitno lažno potcijenjuju u tom trenutku dostupne, relevantne tehnike.

Treba svakako napomenuti da su još davne 1992. godine Gouliamos i sur. utvrdili podjednaku dijagnostičku vrijednost MRA i IA-DSA na malom uzorku od 14 pacijenata s akutnom SAH, i to korištenjem rane MRA sekvence s niskom prostornom rezolucijom, pri čemu je intraoperativni kirurški nalaz služio kao referentni standard<sup>28</sup>. To je ujedno, po mom najboljem znanju, jedini primjer dosljednog korištenja intraoperativnog nalaza kao „zlatnog standarda“ u dosadašnjoj literaturi. Treba dodati kako su i takve, rane MRA tehnike u pojedinim slučajevima prikazivale cerebralne aneurizme nevidljive na IA-DSA pregledu<sup>28,29</sup>.

Ciljanom MRA su u ovom istraživanju jasno prikazane aneurizme a. cerebelli post. inf., u području baze lubanje, kao i aneurizme a. callosomarginalis, u blizini gornje površine mozga. Također je pokazano kako ova tehnika može pouzdano otkriti aneurizme promjera od samo 1 mm, suprotstavljajući se tvrdnjama u literaturi kako osjetljivost MRA naglo pada za aneurizme manje od 3 mm<sup>19,30,47</sup>. S druge strane, hiperintenzivni signal subakutnog krvarenja u subarahnoidnim prostorima, izazvan methemoglobinom, otežao je prikaz i prikrio aneurizme u dva bolesnika, ukazujući da MRA vjerojatno nije slikovna metoda izbora pri subakutnoj SAH.

Gubitak signala kod sporog ili vrtložnog protoka, izazvan ubrzanim ispadanjem spinova (tj. rotirajućih protona vodika) iz faze (spin dephasing), predstavlja glavni razlog nepreciznosti i potcijenjivanja kalibra krvožilnih struktura na MRA pregledu bez kontrastnog sredstva<sup>48</sup>. Taj gubitak signala se može znatno reducirati primjenom vrlo kratkog TE, čime se ubrzava prikupljanje podataka i tako prevenira ispadanje iz faze<sup>48</sup>, kao u ovom istraživanju. Dodatni razlog je zasićenje spinova u distalnim dijelovima snimanog volumena, što se može eliminirati postavljanjem aneurizme u proksimalni dio snimanog područja, odnosno primjenom malih, ciljanih volumena, kao u ovom ispitivanju. Ciljana MRA s malim područjem snimanja tako u isto vrijeme omogućuje

skraćenje trajanja snimanja, povećanu rezoluciju snimaka i znatnu redukciju gubitka signala. Moguće rješenje za gubitak signala kod sporog i/ili turbulentnog protoka predstavlja i MRA uz primjenu kontrastnog sredstva, koja je pokazala odlične rezultate u evaluaciji cerebralnih aneurizmi u ispitanika bez SAH<sup>23</sup>, te divovskih aneurizmi<sup>24</sup>. Dinamička suptrakcijska postkontrastna MRA i postkontrastna 3D TOF MRA su pokazale dodatne prednosti upravo kod divovskih aneurizmi, u čijem lumenu je protok izrazito turbulentan<sup>48,49</sup>. Zahvaljujući brzom snimanju, reda veličine dvadesetak sekundi, dinamička suptrakcijska postkontrastna MRA bi mogla biti od osobite koristi u nemirnih pacijenata.

Postkontrastna CT angiografija (CTA) je još jedna neinvazivna metoda prikaza moždanih krvožilnih struktura, koja je posljednjih godina znatno usavršena na suvremenim multidetektorskim aparatima<sup>8,9,19,50-52</sup>. Da bi neinvazivna dijagnostička metoda zamijenila invazivnu IA-DSA u detekciji i evaluaciji cerebralnih aneurizmi, trebala bi pouzdano prikazati ne samo aneurizmu nego i arteriju s koje ona polazi te njezin vrat. CTA se pokazala usporedivom i, u nekim slučajevima, čak pouzdanijom od IA-DSA u otkrivanju i karakteriziranju cerebralnih aneurizmi<sup>9,50-55</sup>. Ova vrlo brza, dostupna i jednostavna tehnika je tako preuzela vodeću ulogu u dijagnostičkoj obradi pacijenata sa subarahnoidnim krvarenjem i u velikoj većini slučajeva može pouzdano isključiti ili otkriti aneurizme<sup>56</sup>. Niz nedavnih publikacija je utvrdio vrlo visoku osjetljivost i specifičnost CTA, barem jednaku invazivnoj intraarterijskoj angiografiji u evaluaciji vrlo malih aneurizmi, a za aneurizme a. communicans ant. i a. cerebri med., CTA je izgleda nadmoćna metoda slikovnog prikaza<sup>9,53,57</sup>. S obzirom na ovakav razvoj CTA, ciljana MRA u većini slučajeva nije metoda izbora za prikaz moždanih krvožilnih struktura u pacijenata sa SAH, baš kao što ni MR mozga nije postala metoda izbora za otkrivanje akutne SAH.

Treba svakako napomenuti kako je MR nedvojbeno osjetljivija od CT-a za detekciju SAH<sup>1-5</sup>. Pokazano je kako se čak i hiperakutno subarahnoidno krvarenje može pouzdano utvrditi magnetskom rezonancom te kako bi hitni MR protokol koji uključuje

FLAIR i T2\*-mjerene sekvence isključio potrebu za CT pregledom<sup>4,5,58</sup>. I u ovom istraživanju je SAH bio jasno utvrđen MR-om u svih bolesnika, uz dodatni prikaz dva infarkta, neprimjetna za klinički i CT pregled. Vazospazam koji nastupa nakon SAH je glavni uzrok visokog morbiditeta i mortaliteta ovih pacijenata. Prema dosadašnjim saznanjima, DWI snimke su pouzdanije u otkrivanju simptomatskog vazospazma nakon SAH od standardnih dijagnostičkih metoda IA-DSA i transkranijuskog Doppler pregleda (TCD), i to kako klinički „tihih“ tako i simptomatskih ishemijskih lezija<sup>59,60</sup>. Donekle slično navedenom, najnovija su istraživanja na najsuvremenijim MR i CT uređajima utvrdila vrlo visoku i praktički jednaku dijagnostičku preciznost obje slikovne metode u otkrivanju i karakteriziranju cerebralnih aneurizmi<sup>61,62</sup>. Dakle, CT i CTA su postale dijagnostičke metode izbora u akutnoj SAH zbog svoje široke dostupnosti u svako doba dana i noći, kao i zbog brzine te osjetno niže cijene pregleda, a ne radi povećane pouzdanosti u usporedbi s MR i MRA. Moji rezultati pokazuju kako bi u pojedinim biranim slučajevima potpuno neinvazivni MR/MRA pregled mogao zamijeniti CT/CTA i/ili IA-DSA pretrage, pritom isključujući primjenu ionizacijskog zračenja i jodnog kontrastnog sredstva i njihovih nuspojava.

Osnovno ograničenje prvog dijela ove studije je razmjerno mali uzorak bolesnika, i vrlo je vjerojatno da bi u pojedinim slučajevima IA-DSA (ili CTA) bila neophodna, pružajući informacije koje su nedostupne MRA pregledom. Ovo se prvenstveno odnosi na rijetke slučajeve SAH izazvane duralnim arterio-venskim fistulama (DAVF) i, moguće, arterio-venskim malformacijama (AVM).

Trodimenzijska rotacijska intra-arterijska DSA (3D DSA) je razmjerno nova tehnika snimanja i prikaza krvožilnih struktura, za koju su rana istraživanja pokazala kako nadmašuje standardnu dvodimenzijsku IA-DSA u evaluaciji cerebralnih aneurizmi<sup>47,63,64</sup>. Naknadne publikacije potvrdile su povećanu osjetljivost 3D DSA za male aneurizme<sup>65</sup>, no također ukazale i na pojedine nedostatke ove metode, kao što je lažno uvećan omjer vrata prema kupoli aneurizme, što je od velike važnosti za izbor endovaskularnog liječenja<sup>66</sup>. Izgleda kako sve trodimenzijske slikovne metode (MRA,

CTA, IA-DSA) imaju određene prednosti nad dvodimenzijским, što je prvenstveno posljedica dva čimbenika: potpune vizualizacije svih 360 stupnjeva (uključujući stvarnu aksijalnu projekciju, koja je gotovo nemoguća s 2D IA-DSA) i mogućnost naknadne kompjutorske obrade slikovnih podataka. Urođena ograničenja standardne 2D IA-DSA su prekrivanje područja interesa s normalnim žilama, složeni anatomske odnosi moždanih arterija te ograničena rotacija rendgenske cijevi<sup>7,67</sup>. Ova ograničenja su najčešće od kritične važnosti za otkrivanje i karakterizaciju AcoA aneurizmi<sup>67</sup>, koje su ujedno i najučestalije. Bilo bi stoga metodološki ispravnije uspoređivati ciljanu MRA s 3D IA-DSA<sup>20</sup>, no 3D IA-DSA još uvijek nije dostupna u svim ustanovama, uključujući ustanovu u kojoj je obavljen prvi dio ovog istraživanja. Sasvim je logično da izbor radiološke metode kod sumnje na cerebralnu aneurizmu (ili bilo koji drugi patološki proces) prije svega ovisi o kvaliteti postojeće opreme kao i sposobnosti i iskustvu onih koji očitavaju nalaze u pojedinoj ustanovi<sup>68</sup>.

Intra-arterijska angiografija pruža detaljne podatke o intrakranijskoj hemodinamici, što je nedostupno na standardnim kliničkim aparatima i tek u povojima za MRA (i CTA), no ovakve informacije uglavnom nisu potrebne za liječenje cerebralnih aneurizmi. Viša prostorna rezolucija IA-DSA je k tomu od manje važnosti za prikaz ovih lezija od sposobnosti vizualizacije dijelova aneurizme bez protoka krvi<sup>9,68</sup>, što je moguće s MRA (i CTA) no ne i s IA-DSA. Ove dodatne osobine, kao dijelom trombozirana kupola ili lumen aneurizme, utječu na izbor metode liječenja<sup>9</sup>. Iako 3D IA-DSA smanjuje učestalost lažno negativnih 2D IA-DSA nalaza izazvanih preklapanjem anatomske struktura, ona ne omogućuje prikaz potencijalno važnih endoluminalnih tromba.

Još jedan mogući nedostatak je činjenica da su MRA pregledi u prvom dijelu ovog istraživanja obavljani na aparatu jačine magnetskog polja od 1T, dok bi se suvremenim aparatima od 1,5T postigla još bolja kvaliteta snimaka i/ili skraćeno vrijeme snimanja, što bi se možda i dodatno unaprijedilo s 3T skenerima<sup>41</sup>. Ujedno bi se dobiveni slikovni podaci mogli dodatno obraditi, prvenstveno s volumetrijskim prikazom (volume rendering algorithm). Volumetrijski prikaz je pokazao niz prednosti nad MIP prikazom, u

koje spadaju točnija ocjena veličine aneurizme te preciznije ocrtavanje cerebrovaskularnih struktura<sup>69</sup>. Ovi podaci, međutim, samo još dodatno podržavaju ciljanu MRA kao dostupnu i pouzdanu tehniku, budući da se snimke dijagnostičke kvalitete mogu postići na aparatu od 1T opremljenom isključivo standardnim softverom. Nekoliko jednostavnih podešavanja 3D TOF sekvence koja smo opisali znatno poboljšavaju kvalitetu snimaka uz skraćeno vrijeme pregleda. MR aparati od 1,5T i volumetrijski prikaz su korišteni u drugom dijelu ovog istraživanja. Rezultati ove studije podržavaju postupnu zamjenu IA-DSA s CTA i MRA u dijagnostičkoj obradi cerebralnih aneurizmi; IA-DSA, s druge strane, omogućuje endovaskularno liječenje aneurizmi, zamjenjujući i potiskujući otvoreni kirurški zahvat.

Materijal od kojeg su načinjene zavojnice za embolizaciju, prvenstveno platina, izaziva izrazito velike artefakte na CTA snimkama, te je CTA neupotrebljiva za praćenje endovaskularno liječenih aneurizmi. Artefakti koje izazivaju neurokirurške klipse su osjetno manji, te je CTA ipak od koristi u evaluaciji kirurški tretiranih aneurizmi<sup>70</sup>. S obzirom da CT za prikupljanje podataka koristi rendgenske zrake, kao i IA-DSA, nepovoljan utjecaj materijala zavojnica je moguć i kod IA-DSA. S druge strane, iako klipse dovode do izrazitih artefaka na MR snimkama, uslijed čega je MRA neupotrebljiva za praćenje kirurški liječenih aneurizmi, artefakti izazvani embolizacijskim zavojnicama su gotovo zanemarivi na MRA pregledima. Budući da je endovaskularna embolizacija zavojnicama postala metodom izbora za liječenje većine cerebralnih aneurizmi, a prati ju razmjerno česta nepotpuna obliteracija a ponekad i rekanalizacija uslijed sabijanja zavojnica, neophodno je dugoročno praćenje ovako liječenih bolesnika<sup>37-39</sup>. Pri tome bi neinvazivna MRA mogla preuzeti ulogu IA-DSA<sup>40-43</sup>.

U drugom dijelu ovog istraživanja smo pokazali kako ciljana MRA na aparatima od 1,5 T nadmašuje IA-DSA u otkrivanju rezidualnog protoka unutar aneurizmi liječenih embolizacijom, što je u skladu s nekim objavljenim radovima<sup>40-43</sup>. Pri tome ključnu ulogu ponovno imaju vrlo kratak TE i visoka prostorna rezolucija, čime se minimizira brzi gubitak faze (odgovaran za moguće artefakte), uz ciljano postavljanje područja interesa u



blizinu aneurizme, čime se praktički eliminira zasićenje spinova (i tako pojačava signal protoka krvi) uz skraćivanje MR pregleda. Mogući nedostatak predstavlja usporedba sa standardnom 2D IA-DSA, a ne s 3D IA-DSA, kao što je već ranije spomenuto u raspravi o dijagnostici neliječenih aneurizmi. Kod emboliziranih aneurizmi je ovaj argument vjerojatno od znatno manjeg značaja, s obzirom na izvješća o nepouzdanosti 3D DSA nalaza u evaluaciji ovako liječenih bolesnika<sup>40,66</sup>. Potencijalni nedostatak ciljane MRA u praćenju ovih pacijenata predstavlja činjenica da je 3D TOF sekvenca T1-mjerena, a akutni i pogotovo subakutni trombi i hematomi su vrlo visokog signala na T1-mjerenim snimkama<sup>2,40,71</sup>. Iz navedenog proizlazi kako bi bilo moguće prikaz visokog signala tromba unutar embolizirane aneurizme proglasiti visokim signalom rezidualnog protoka, što je i opisano u dva slučaja kod ranog ispitivanja MRA tehnike za ovu indikaciju<sup>72</sup>. Ovi opisani slučajevi su izgleda, barem dijelom, bili posljedica znatno lošije kvalitete tada dostupnih 3D TOF sekvenci i nedostatka iskustva, budući da se ovakva zabuna nije dogodila niti jednom u novijim istraživanjima na većem broju ispitanika, i uz primjenu dodatnih kontrolnih pregleda, bilo sekvencama tamne krvi (dark-blood) ili davanjem kontrastnog sredstva<sup>40-43,71</sup>. Smatram, dakle, kako ni ovaj mogući nedostatak nije od stvarne kliničke važnosti.

Podjela u skladu s klasifikacijom emboliziranih aneurizmi prema Raymondu i sur.<sup>38</sup> u ovom radu nije izvršena. Ta klasifikacija dijeli aneurizme liječene zavojnicama u tri klase: 1-potpuna obliteracija lumena; 2-rezidualni protok samo u području vrata aneurizme; 3- rezidualna aneurizma. Dosadašnja saznanja ukazuju kako je klinički značaj klase 2 upitan jer su ove embolizirane aneurizme u velikoj većini slučajeva stabilne ili potpuno obliterirane na ponavljanim, neophodnim pregledima, pa nije potrebna terapijska intravencija<sup>38,73</sup>. U nekoliko nedavno objavljenih ispitivanja je pokazano kako su upravo aneurizme klase 2 vidljive na MRA najčešće neprimjetne na IA-DSA pregledima<sup>40-43</sup>, iz čega su izvođeni zaključci kako takva povećana osjetljivost MRA u suporedbi s IA-DSA nije nužno klinički značajna. Dopuštajući moguću ispravnost takvih zaključaka, jedan od ciljeva ovog istraživanja je bio usporedba MRA i IA-DSA u evaluaciji emboliziranih

aneurizmi s hipotezom da je MRA barem jednako pouzdana kao IA-DSA za praćenje emboliziranih aneurizmi nakon terapijske neurointervencije. Ni u jednom slučaju nije IA-DSA prikazala veći rezidualni lumen od MRA, potvrđujući polaznu hipotezu. Koliki broj aneurizmi s većim rezidualnim lumenom vidljivim MRA pregledom otpada na klasu 3, a koliki na klasu 2 nije od stvarnog kliničkog značaja jer je utvrđena barem jednaka dijagnostička pouzdanost neinvazivne, brže i jeftinije metode (uz to bez kontrastnog sredstva i ionizacijskog zračenja).

Treća i završna hipoteza ovog istraživanja je bila da primjena paramagnetnog kontrastnog sredstva na bazi gadolinija bitno ne doprinosi dijagnostičkoj pouzdanosti MRA u evaluaciji emboliziranih cerebralnih aneurizmi. Posljednjih je godina publiciran niz studija sa sličnim ciljem, koje su pokazale kontradiktorne rezultate. Cottier i sur. su uspoređivali 3D TOF MRA bez i sa kontrastom, uz slične karakteristike dviju sekvenci, pri čemu su utvrdili korisnost kontrasta u samo jednom slučaju divovske aneurizme<sup>46</sup>. Nisu uspjeli prikazati rezidualni protok u području vrata aneurizme u čak 6 bolesnika, a paramagnetno kontrastno sredstvo pritom nije bilo od pomoći. Ova razmjerno niska osjetljivost je vjerojatno posljedica niske prostorne rezolucije korištenih sekvenci, s veličinom voksla od  $0,48 \text{ mm}^3$  ( $0,4 \times 1,0 \times 1,2 \text{ mm}$ ), što je daleko nepovoljnije od  $0,06 \text{ mm}^3$  ( $0,3 \times 0,4 \times 0,5 \text{ mm}$ ) u mom istraživanju.

Farb i sur. su uspoređivali 3D TOF MRA bez kontrasta i brzu postkontrastnu 3D (elliptical-centric-ordered) MRA s IA-DSA, pri čemu je postkontrastna MRA prikazala veći broj rezidualnih aneurizmi<sup>44</sup>. Pierrot i sur. su u ispitivanju postkontrastne MRA i 3D TOF MRA s IA-DSA utvrdili podjednaku osjetljivost i specifičnost dviju MR tehnika, bez utjecaja primjene kontrasta na daljnje liječenje bolesnika<sup>74</sup>. Uz to su našli nešto manje artefakata na postkontrastnim snimkama, no zaključili su kako je interpretacija nalaza lakša na 3D TOF snimkama.

Osim Cottiera i sur.<sup>46</sup>, drugi objavljeni radovi nisu uspoređivali istu tehniku MR snimanja prije i nakon kontrastnog sredstva na aparatima od 1,5 T, čime se uvodi dodatna

varijabla, te bi uočene razlike, barem dijelom, mogle prije biti posljedica različitih tehnika snimanja nego samog kontrastnog sredstva. Upravo stoga su u ovom istraživanju korištene identične 3D TOF sekvence, a jedinu razliku je predstavljala primjena intravenskog paramagnetnog kontrastnog sredstva. Rezultati ovog ispitivanja potvrđuju da primjena gadolinijevih paramagnetnih kontrastnih sredstava kod praćenja emboliziranih cerebralnih aneurizmi MRA pregledom nije potrebna. Ni u jednom od sedam slučajeva kod kojih je kontrastno sredstvo bilo od stanovite koristi taj dodatni nalaz nije utjecao na daljnje liječenje. Pozitivan utjecaj kontrasta se svodio na povećanu sigurnost prilikom očitavanja, bez promjene samog nalaza. S druge strane, učestalost koristi kontrasta je bila nadmašena pojavom venske kontaminacije i to za svaku podskupinu aneurizmi, i prema veličini i prema lokaciji.

Na TOF MRA snimkama, kao što je ranije spomenuto, dolazi do gubitka signala pri sporom i vrtložnom protoku<sup>48,75</sup>. Primjenom paramagnetnih kontrastnih sredstava na bazi gadolinija dolazi do skraćivanja vremena T1 relaksacije, te se pretpostavljalo kako bi na taj način skraćeno T1 vrijeme sporo protječuće krvi dovelo do znatnog pojačanja signala, a time i dijagnostičke preciznosti i pouzdanosti<sup>76</sup>. Kontrastno sredstvo bi tako doista moglo biti od znatne koristi za pojedine embolizirane aneurizme s velikim područjima rekanalizacije, kao što je pokazano za divovske neliječene aneurizme<sup>24,46</sup>. U ovoj studiji nije nađen nijedan takav slučaj i primjena kontrasta nije pokazala značajnu razliku u evaluaciji velikih aneurizmi, dapače jedina statistički signifikantna razlika je nađena za relativno veću korisnost kontrasta kod aneurizmi prednje cirkulacije veličine do 10 mm (prvenstveno podskupina 5-10 mm) u usporedbi sa svim drugim aneurizmama. Dok bi ovakav nalaz sam po sebi mogao ukazivati na moguću potrebu primjene kontrasta za aneurizme prednje cerebralne cirkulacije veličine do 10 mm (pogotovo 5-10 mm), on postaje gotovo savim nevažan u svjetlu ostalih rezultata - prvenstveno najvećom učestalošću venske kontaminacije upravo kod ove podskupine aneurizmi te izostankom bilo kakvog utjecaja eventualne promjene nalaza na daljnje liječenje bolesnika.

Primjena intravenskih kontrastnih sredstava na bazi gadolinija, uz znatno povećanje cijene pregleda, nosi sa sobom i rizik nefrogene sistemske fibroze (NSF), rijetke ali vrlo ozbilje i ponekad letalne bolesti, za koju je tek 2006. godine postavljena sumnja povezanosti s gadolinijem, to jest paramagnetnim kontrastnim sredstvima<sup>77</sup>. Nakon ovog ranog izvješća uslijedio je niz različitih istraživanja i danas pouzdano znamo kako je NSF posljedica taloženja gadolinija u organizmu bolesnika sa zatajivanjem bubrega nakon intravenske primjene paramagnetnog kontrasta<sup>78</sup>. Svijest o postojanju NSF-a i njegova jasna povezanost s gadolinijem su neumitno vodili znatnom pooštavanju kriterija za primjenu paramagnetnih kontrastnih sredstava<sup>79</sup>, a ujedno su potakli ispitivanja s ciljem utvrđivanja stvarne koristi i neophodnosti kontrasta pri pojedinim pregledima magnetskom rezonancom. Budući da se nataloženi gadolinij ne izlučuje iz organizma, rizik NSF-a postoji i u bolesnika s urednom bubrežnom funkcijom u trenutku MR pregleda. Ovaj je rizik znatno veći pri ponavljanim mnogostrukim dozama kontrastnog sredstva, što bi upravo bio slučaj s emboliziranim cerebralnim aneurizmama, jer je u ovih pacijenata neophodan niz kontrolnih MRA pregleda. Ovo istraživanje nije uspjelo utvrditi dodatnu vrijednost postkontrastnih MRA snimaka, a kako kontrastna sredstva uz povećanu cijenu nose i povećan rizik, smatram da je primjena intravenskog kontrasta za praćenje emboliziranih cerebralnih aneurizmi nepotrebna i čak kontraindicirana. Pri tome dopuštam mogućnost rijetkih iznimnih slučajeva (kao što su nemirni pacijenti i moguća velika područja rezidualnog protoka), kod kojih bi postkontrastne snimke mogle biti indicirane.

Posljednjih se godina u kliničkoj praksi sve više koriste MR aparati jačine magnetnog polja od 3T, a njihova bi se dijagnostička pouzdanost u evaluaciji cerebralnih aneurizama mogla razlikovati od one utvrđene na danas još uvijek najrasprostranjenijim aparatima od 1,5 T. Povećana prostorna rezolucija i/ili signal kod jačih magnetnih polja bi tako mogli omogućiti prikaz manjih struktura te smanjiti efekt venske kontaminacije; s druge pak strane, jače magnetno polje dovodi i do većih artefakata. Najnovija istraživanja publicirana tijekom posljednje dvije godine su bacila svjetlo na ova pitanja. Tako je

nađena povećana preciznost MRA na 3T u usporedbi s IA-DSA za rezidualne aneurizme nakon embolizacije<sup>80</sup>. Gibbs i sur. su još 2005. godine uspoređujući 3D TOF MRA bez kontrasta s brzom postkontrastnom 3D MRA našli nešto veću osjetljivost 3D TOF sekvence na 3T, uz bolju kvalitetu snimaka<sup>45</sup>, dok je druga skupina istraživača utvrdila u dvije studije, jednoj retrospektivnoj i jednoj prospektivnoj, kako kontrastno sredstvo ne pruža nikakvu dodatnu vrijednost pri MRA evaluaciji emboliziranih aneurizmi na aparatima od 3T<sup>41,81</sup>. Ove publikacije ukazuju na sličnost rezultata uočenih na 3T aparatima i mog istraživanja. Od još veće važnosti su radovi koji su izravno uspoređivali MRA u evaluaciji emboliziranih cerebralnih aneurizmi na aparatima od 1,5T i 3T, pri čemu nisu opažene nikakve značajne razlike<sup>82,83</sup>. Uz to je tek objavljena multicentrička studija na 343 aneurizme ujedno pokazala da nema značajne razlike između postkontrastne MRA i 3D TOF MRA bez kontrasta. Smatram kako ovi rezultati potvrđuju nalaze mog istraživanja te da je ciljana 3D TOF MRA bez kontrasta metoda izbora za evaluaciju bolesnika s emboliziranim cerebralnim aneurizmama.

## 7. ZAKLJUČAK

- 1) Ciljana MRA je usporediva s IA-DSA u procjeni moždanih aneurizmi.
- 2) Za praćenje moždanih aneurizama liječenih endovaskularnom embolizacijom pouzdanija je neinvazivna, ciljana MRA nego invazivna IA-DSA.
- 3) Primjena kontrastnog sredstva ne doprinosi dijagnostičkoj pouzdanosti MRA kod emboliziranih aneurizmi, uz moguće lažno pozitivne nalaze.

## **8. SAŽETAK**

### **Metode**

U prvom dijelu istraživanja je 59 uzastopnih bolesnika s akutnim subarahnoidnim krvarenjem (SAH) usporedno pregledano ciljanom angiografijom magnetskom rezonancom (MRA) i intraarterijskom digitalnom suptrakcijskom angiografijom (IA-DSA). Rezultati obje dijagnostičke metode u detekciji i evaluaciji aneurizmi uspoređene su s intraoperativnim kirurškim nalazom kao zlatnim standardom u 53 bolesnika (6 ispitanika je isključeno iz studije zbog nedostatka intraoperativne potvrde nalaza). MRA pretrage su vršene bez primjene paramagnetnog kontrastnog sredstva.

U drugom dijelu istraživanja su analizirana 94 uzastopna bolesnika s cerebralnim aneurizmama, liječena endovaskularnom embolizacijom zavojnicama, bez otvorenog kirurškog zahvata. U prvih 39 bolesnika sa 49 aneurizmi uspješnost liječenja je evaluirana kontrolnim pregledima ciljanom MRA i IA-DSA, 6 mjeseci nakon embolizacije. U preostalih 49 bolesnika kontrolni pregled je obavljen samo ciljanom MRA (6 ispitanika je isključeno zbog izrazitih artefakata na MRA snimkama, uglavnom zbog nemira). Sve MRA pretrage drugog dijela istraživanja su uključivale i primjenu kontrastnog sredstva.

### **Rezultati**

U prvom dijelu istraživanja su intraoperativno utvrđene 44 cerebralne aneurizme u 39 bolesnika. Osjetljivost otkrivanja tih promjena je bila jednaka za obje dijagnostičke metode i iznosila 97,7%. Specifičnost je također bila jednaka, iznoseći 100%. Nisu nađene značajne razlike između dvije dijagnostičke metode u procjeni veličine, oblika ili vrata aneurizme, kao ni u određivanju arterije s koje aneurizma polazi.

U drugom dijelu istraživanja analizirano je ukupno 108 aneurizmi. U prvih 49 je rezidualni protok unutar liječenih aneurizmi utvrđen u 36 (73,5%) MRA pregledom, a u 25 (51,0%) IA-DSA tehnikom. Rezidualni protok na MRA snimkama je kod svih aneurizmi bio jednak ili veći u usporedbi s IA-DSA.

Primjena kontrastnog sredstva je pomogla u evaluaciji 7 aneurizmi (6,5%), dok je, uslijed venske kontaminacije, ometala analizu snimaka za njih 20 (18,5%). Korist kontrastnog sredstva je bila znatno češća (14,3%) u aneurizama prednje cerebralne cirkulacije veličine 5-10mm, no i u toj skupini je učestalost venske kontaminacije bila još veća (16,7%). Nije bilo statistički značajne razlike uspoređujući neovisno različite veličine i lokacije aneurizmi. Dodatna dijagnostička informacija postkontrastne MRA je bila minimalna i ni u jednom od 7 slučajeva nije utjecala na daljnje liječenje.

## **Zaključci**

- 1) Ciljana MRA je usporediva s IA-DSA u procjeni moždanih aneurizmi.
- 2) Za praćenje moždanih aneurizama liječenih endovaskularnom embolizacijom pouzdanija je neinvazivna, ciljana MRA nego invazivna IA-DSA.
- 3) Primjena kontrastnog sredstva ne doprinosi dijagnostičkoj pouzdanosti MRA kod emboliziranih aneurizmi, uz moguće lažno pozitivne nalaze.



## **9. SUMMARY**

### **Magnetic Resonance in Diagnostic Evaluation of Cerebral Aneurysms**

#### **Methods**

In the first part, 59 consecutive patients with acute subarachnoid hemorrhage were examined with targeted magnetic resonance angiography (MRA) and intra-arterial digital subtraction angiography (IA-DSA). The results of both modalities in aneurysm detection and evaluation were compared to surgical findings in 53 patients.

The second part included 94 consecutive patients with cerebral aneurysms treated by coil embolization. The first 39 patients harboring 49 aneurysms were evaluated by both targeted MRA and IA-DSA 6 months after embolization. For 49 patients the follow-up imaging was performed by MRA only. All MRA studies were performed without and with contrast media.

#### **Results**

In the first part there were 44 cerebral aneurysms in 39 patients. The sensitivity was the same for both diagnostic modalities at 97,7%. The specificity was also the same at 100%. No significant differences between the modalities were found for aneurysm size, shape or neck estimates, nor for the parent artery determination.

In the second part 108 aneurysms were analyzed. In 49 residual flow within the treated aneurysms was detected in 36 (73,5%) on MRA, and in 25 (51,0%) by IA-DSA. The size of the residual aneurysm on MRA was the same or larger compared to IA-DSA for all aneurysms.

Contrast agent helped in evaluation of 7 aneurysms (6,5%), while it made it more difficult due to venous contamination for 20 aneurysms (18,5%). The additional diagnostic information from postcontrast MRA did not affect patient management in any of the 7 cases.

### **Conclusions**

- 1) Targeted MRA is comparable with IA-DSA for evaluation of cerebral aneurysms.
- 2) In follow-up of cerebral aneurysms treated with endovascular embolization targeted MRA is more accurate than IA-DSA.
- 3) Contrast agent administration does not contribute to diagnostic accuracy of MRA for embolized aneurysms.

## 10. LITERATURA

- 1 van Gijn J, Rinkel GJE. Subarachnoid haemorrhage: diagnosis, causes and management. *Brain* 2001;124:249-78.
- 2 Rumboldt Z. Intracranial hemorrhages. U: *Neuroradiology (Third Series) Test and Syllabus*. Castillo M, ur. American College of Radiology, Reston VA 2006; 158-80.
- 3 Woodcock RJ, Short J, Do HM i sur. Imaging of acute subarachnoid hemorrhage with a fluid-attenuated inversion recovery sequence in an animal model: comparison with non-contrast-enhanced CT. *AJNR* 2001;22:1698-1703.
- 4 Weismann M, Mayer TE, Yousry I i sur. Detection of hyperacute subarachnoid hemorrhage of the brain by using magnetic resonance imaging. *J Neurosurg* 2002;96:684-9.
- 5 Rumboldt Z, Kalousek M, Castillo M. Hyperacute subarachnoid hemorrhage visualized on T2-weighted images. *AJNR* 2003;24:472-5.
- 6 Tatter SB, Crowell RM, Ogilvy CS. Aneurysmal and microaneurysmal "angio-negative" subarachnoid hemorrhage. *Neurosurgery* 1995;37:48-55.
- 7 Fernandez Zubillaga A, Guglielmi G, Vinuela F i sur. Endovascular occlusion of intracranial aneurysms with electrically detachable coils: correlation of aneurysm neck size and treatment results. *AJNR* 1994;15:815-20.
- 8 Zouaoui A, Sahel M, Marro B i sur. Three-dimensional computed tomographic angiography in detection of cerebral aneurysms in acute subarachnoid hemorrhage. *Neurosurgery* 1997;41:125-30.
- 9 Villablanca JP, Jahan R, Hooshi P i sur. Detection and characterization of very small cerebral aneurysms by using 2D and 3D helical CT angiography. *AJNR* 2002;23:1187-98.
- 10 Cloft HJ, Joseph GJ, Dion JE. Meta-analysis of risks of cerebral angiography in patients with subarachnoid hemorrhage, intracranial aneurysm and arteriovenous malformation. *Stroke* 1999;30:317-20.
- 11 Leffers AM, Wagner A. Neurological complications of cerebral angiography: a retrospective study of complication rate and patient risk factors. *Acta Radiol* 2000;41:204-10.
- 12 Dawkins AA, Evans AL, Wattam J i sur. Complications of cerebral angiography: a prospective analysis of 2,924 consecutive procedures. *Neuroradiology* 2007;49:753-9.

- 13 Bendszus M, Koltzenburg M, Burger R i sur. Silent embolism in diagnostic cerebral angiography and neurointerventional procedures: a prospective study. *Lancet* 1999;354:1594-7.
- 14 Hähnel S, Bender J, Jansen O, i sur. Klinisch stumme Hirnembolien nach zerebraler Katheterangiographie. *Rofo* 2001;173:300-5.
- 15 Kato K, Tomura N, Takahashi S i sur. Ischemic lesions related to cerebral angiography: Evaluation by diffusion weighted MR imaging. *Neuroradiology* 2003;45:39-43.
- 16 Bendszus M, Koltzenburg M, Bartsch AJ i sur. Heparin and air filters reduce embolic events caused by intra-arterial cerebral angiography: a prospective, randomized trial. *Circulation* 2004;110:2210-5.
- 17 Schlüter A, Hirsch W, Jassoy A i sur. MR-Angiographie in der Diagnostik von Vaskulitiden und benignen Angiopathien des Zentralnervensystems. *Rofo* 2001;173:522-7.
- 18 Demaerel P, De Ruyter N, Maes F i sur. Magnetic resonance angiography in suspected cerebral vasculitis. *Eur Radiol* 2004;14:1005-12.
- 19 White PM, Teasdale E, Wardlaw JM i sur. Intracranial aneurysms: CT angiography and MR angiography for detection – prospective blinded comparison in a large patient cohort. *Radiology* 2001;219:739-49.
- 20 Okahara M, Kiyosue H, Yamashita M i sur. Diagnostic accuracy of magnetic resonance angiography for cerebral aneurysms in correlation with 3D-digital subtraction angiographic images. *Stroke* 2002;33:1803-8.
- 21 Adams WM, Laitt RD, Jackson A. The role of MR angiography in the pretreatment assessment of intracranial aneurysms: a comparative study. *AJNR* 2000;21:1618-28.
- 22 Chung T-S, Joo J.Y, Lee S-K i sur. Evaluation of cerebral aneurysms with high-resolution MR angiography using a section-interpolation technique: correlation with digital subtraction angiography. *AJNR* 1999;20:229-35.
- 23 Metens T, Rio F, Baleriaux D i sur. Intracranial aneurysms: detection with gadolinium-enhanced dynamic three-dimensional MR angiography – initial results. *Radiology* 2000;216:39-46.
- 24 Jager HR, Ellamushi H, Moore EA i sur. Contrast-enhanced MR angiography of intracranial giant aneurysms. *AJNR* 2000;21:1900-7.
- 25 Ida M, Kurisu Y, Yamashita M. MR angiography of ruptured aneurysms in acute subarachnoid hemorrhage. *AJNR* 1997;18:1025-32.

- 26 Wilcock D, Jaspan T, Holland I i sur. Comparison of magnetic resonance angiography with conventional angiography in patients presenting with subarachnoid hemorrhage. *Clin Radiol* 1996;51:330-4.
- 27 Anzalone N, Triulzi F, Scotti G. Acute subarachnoid haemorrhage: 3D time-of-flight MR angiography versus intra-arterial angiography. *Neuroradiology* 1995;37:257-61.
- 28 Gouliamos A, Gotsis E, Vlahos L i sur. Magnetic resonance angiography compared to intra-arterial digital subtraction angiography in patients with subarachnoid haemorrhage. *Neuroradiology* 1992;35:46-9.
- 29 Curnes JT, Shogry MEG, Clark DC i sur. MR angiographic demonstration of an intracranial aneurysm not seen on conventional angiography. *AJNR* 1993;14:971-3.
- 30 White PM, Wardlaw J, Easton V. Can noninvasive imaging accurately depict intracranial aneurysms? A systematic review. *Radiology* 2000;217:361-70.
- 31 Guglielmi G, Viñuela F, Sepetka I i sur. Electrothrombosis of saccular aneurysms via endovascular approach. Part 1: Electrochemical basis, technique, and experimental results. *J Neurosurg* 1991;75:1-7.
- 32 Guglielmi G, Viñuela F, Dion J i sur. Electrothrombosis of saccular aneurysms via endovascular approach. Part 2: Preliminary clinical experience. *J Neurosurg* 1991;75:8-14.
- 33 Koivisto T, Vanninen R, Hurskainen H i sur. Outcomes of early endovascular versus surgical treatment of ruptured cerebral aneurysms. A prospective randomized study. *Stroke* 2000;31:2369-77.
- 34 Chan A, Ho S, Poon WS. Neuropsychological sequelae of patients treated with microsurgical clipping or endovascular embolization for anterior communicating artery aneurysm. *Eur Neurol* 2002;47:37-44.
- 35 Molyneux A, Kerr R, Stratton I i sur; International Subarachnoid Aneurysm Trial (ISAT) Collaborative Group. International subarachnoid aneurysm trial (ISAT) of neurosurgical clipping versus endovascular coiling in 2143 patients with ruptured intracranial aneurysms: a randomised trial. *Lancet* 2002;360:1267-74.
- 36 Molyneux AJ, Kerr RS, Yu LM i sur; International Subarachnoid Aneurysm Trial (ISAT) Collaborative Group. International subarachnoid aneurysm trial (ISAT) of neurosurgical clipping versus endovascular coiling in 2143 patients with ruptured intracranial aneurysms: a randomised

- comparison of effects on survival, dependency, seizures, rebleeding, subgroups, and aneurysm occlusion. *Lancet* 2005;366:809-17.
- 37 Campi A, Ramzi N, Molyneux AJ i sur. Retreatment of ruptured cerebral aneurysms in patients randomized by coiling or clipping in the International Subarachnoid Aneurysm Trial (ISAT). *Stroke* 2007;38:1538-44.
- 38 Raymond J, Guilbert F, Weill A i sur. Long-term angiographic recurrences after selective endovascular treatment of aneurysms with detachable coils. *Stroke* 2003;34:1398-403.
- 39 Wolstenholme J, Rivero-Arias O, Gray A i sur. International Subarachnoid Aneurysm Trial (ISAT) Collaborative Group. Treatment pathways, resource use, and costs of endovascular coiling versus surgical clipping after aSAH. *Stroke* 2008;39:111-9.
- 40 Yamada N, Hayashi K, Murao K i sur. Time-of-flight MR angiography targeted to coiled intracranial aneurysms is more sensitive to residual flow than is digital subtraction angiography. *AJNR* 2004;25:1154-7.
- 41 Majoie CB, Sprengers ME, van Rooij WJ i sur. MR angiography at 3T versus digital subtraction angiography in the follow-up of intracranial aneurysms treated with detachable coils. *AJNR* 2005;26:1349-56.
- 42 Okahara M, Kiyosue H, Hori Y i sur. Three-dimensional time-of-flight MR angiography for evaluation of intracranial aneurysms after endosaccular packing with Guglielmi detachable coils: comparison with 3D digital subtraction angiography. *Eur Radiol* 2004;14:1162-8.
- 43 Urbach H, Dorenbeck U, von Falkenhausen M i sur. Three-dimensional time-of-flight MR angiography at 3 T compared to digital subtraction angiography in the follow-up of ruptured and coiled intracranial aneurysms: a prospective study. *Neuroradiology* 2008;50:383-89.
- 44 Farb RI, Nag S, Scott JN i sur. Surveillance of intracranial aneurysms treated with detachable coils: a comparison of MRA techniques. *Neuroradiology* 2005;47:507-5.
- 45 Gibbs GF, Huston J, Bernstein MA i sur. 3.0-Tesla MR angiography of intracranial aneurysms: comparison of time-of-flight and contrast-enhanced techniques. *J Magn Reson Imaging* 2005;21:97-102.
- 46 Cottier JP, Bleuzen-Couthon A, Gallas S i sur. Intracranial aneurysms treated with Guglielmi detachable coils: is contrast material necessary in the follow-up with 3D time-of-flight MR angiography? *AJNR* 2003;24:1797-803.

- 47 Anxionnat R, Bracard S, Ducrocq X i sur. Intracranial aneurysms: clinical value of 3D digital subtraction angiography in the therapeutic decision and endovascular treatment. *Radiology* 2001;218:799-808.
- 48 Isoda H, Takehara Y, Isogai S i sur. MRA of intracranial aneurysm models: a comparison of contrast-enhanced three-dimensional MRA with time-of-flight MRA. *J Comput Assist Tomogr* 2000;24:308-5.
- 49 Suzuki M, Matsui O, Ueda F i sur. Contrast-enhanced MR angiography (enhanced 3-D fast gradient echo) for diagnosis of cerebral aneurysms. *Neuroradiology* 2002;44:17-20.
- 50 Kato Y, Nair S, Sano H i sur. Multi-slice 3D-CTA - an improvement over single slice helical CTA for cerebral aneurysms. *Acta Neurochir (Wien)* 2002;144:715-22.
- 51 Matsumoto M, Sato M, Nakano M i sur. Three-dimensional computerized tomography angiography-guided surgery of acutely ruptured cerebral aneurysms. *J Neurosurg* 2001;94:718-27.
- 52 Velthuis BK, van Leeuwen MS, Witkamp TD i sur. Surgical anatomy of the cerebral arteries in patients with subarachnoid hemorrhage: comparison of computerized tomography angiography and digital subtraction angiography. *J Neurosurg* 2001;95:206-12.
- 53 Villablanca JP, Hooshi P, Martin N i sur. Three-dimensional helical computerized tomography angiography in the diagnosis, characterization, and management of middle cerebral artery aneurysms: comparison with conventional angiography and intraoperative findings. *J Neurosurg* 2002;97:1322-32.
- 54 Romijn M, Gratama van Andel HA, van Walderveen MA i sur. Diagnostic accuracy of CT angiography with matched mask bone elimination for detection of intracranial aneurysms: comparison with digital subtraction angiography and 3D rotational angiography. *AJNR* 2008;29:134-9.
- 55 Zhang LJ, Wu SY, Niu JB i sur. Dual-energy CT angiography in the evaluation of intracranial aneurysms: image quality, radiation dose, and comparison with 3D rotational digital subtraction angiography. *AJR* 2010;194:23-30.
- 56 Agid R, Andersson T, Almqvist H i sur. Negative CT angiography findings in patients with spontaneous subarachnoid hemorrhage: When is digital subtraction angiography still needed? *AJNR* 2010;31:696-705.

- 57 Chen W, Wang J, Xin W i sur. Accuracy of 16-row multislice computed tomographic angiography for assessment of small cerebral aneurysms. *Neurosurgery* 2008;62:113-21.
- 58 Mitchell P, Wilkinson ID, Hoggard N i sur. Detection of subarachnoid haemorrhage with magnetic resonance imaging. *J Neurol Neurosurg Psychiatry* 2001;70:205-11.
- 59 Condette-Auliac S, Bracard S, Anxionnat R i sur. Vasospasm after subarachnoid hemorrhage: interest in diffusion-weighted MR imaging. *Stroke* 2001;32:1818-24.
- 60 Hadeishi H, Suzuki A, Yasui N i sur. Diffusion-weighted magnetic resonance imaging in patients with subarachnoid hemorrhage. *Neurosurgery* 2002;50:741-7.
- 61 Nael K, Villablanca JP, Mossaz L i sur. 3-T contrast-enhanced MR angiography in evaluation of suspected intracranial aneurysm: comparison with MDCT angiography. *AJR* 2008;190:389-95.
- 62 Hiratsuka Y, Miki H, Kiriyaama I i sur. Diagnosis of unruptured intracranial aneurysms: 3T MR angiography versus 64-channel multi-detector row CT angiography. *Magn Reson Med Sci* 2008;7:169-78.
- 63 Hochmut A, Spetzger U, Schumacher M. Comparison of three-dimensional rotational angiography with digital subtraction angiography in the assessment of ruptured cerebral aneurysms. *AJNR* 2002;23:1199-205.
- 64 Sugahara T, Korogi Y, Nakashima K i sur. Comparison of 2D and 3D digital subtraction angiography in evaluation of intracranial aneurysms. *AJNR* 2002; 23: 1545-52.
- 65 van Rooij WJ, Sprengers ME, de Gast AN i sur. 3D rotational angiography: the new gold standard in the detection of additional intracranial aneurysms. *AJNR* 2008;29:976-9.
- 66 Brinjikji W, Cloft H, Lanzino G i sur. Comparison of 2D digital subtraction angiography and 3D rotational angiography in the evaluation of dome-to-neck ratio. *AJNR* 2009;30:831-4.
- 67 Hashimoto H, Iida J, Hironaka Y i sur. Use of spiral computerized tomography angiography in patients with subarachnoid hemorrhage in whom subtraction angiography did not reveal cerebral aneurysms. *J Neurosurg* 2000;92: 278-83.
- 68 Villablanca JP. Detection and characterization of very small cerebral aneurysms using 2D and 3D helical CT angiography (odgovor autora). *AJNR* 2003;24: 154-6.
- 69 Mallouhi A, Felber S, Chemelli A i sur. Detection and characterization of intracranial aneurysms with MR angiography: comparison of volume-rendering and maximum-intensity-projection algorithms. *AJR* 2003;180:55-64.



- 70 Wallace RC, Karis JP, Partovi S i sur. Noninvasive imaging of treated cerebral aneurysms, Part II: CT angiographic follow-up of surgically clipped aneurysms. *AJNR* 2007;28:1207-12.
- 71 Brunereau L, Cottier JP, Sonier CB i sur. Prospective evaluation of time-of-flight MR angiography in the follow-up of intracranial saccular aneurysms treated with Guglielmi detachable coils. *J Comput Assist Tomogr* 1999;23:216-23.
- 72 Dreyden CP, Graves VB, Turski PA i sur. MR angiography of saccular aneurysms after treatment with Guglielmi detachable coils: preliminary experience. *AJNR* 1997;18:279-86.
- 73 Sluzewski M, van Rooij WJ, Rinkel GJE i sur. Endovascular treatment of ruptured intracranial aneurysms with detachable coils: long-term clinical and serial angiographic results. *Radiology* 2003;227:720-4.
- 74 Pierot L, Delcourt C, Bouquigny F i sur. Follow-up of intracranial aneurysms selectively treated with coils: Prospective evaluation of contrast-enhanced MR angiography. *AJNR* 2006;27:744-9.
- 75 Axel L. Blood flow effects in magnetic resonance imaging. *Magn Reson Annu* 1986;237-44.
- 76 Yano T, Kodama T, Suzuki Y i sur. Gadolinium-enhanced 3D time-of-flight MR angiography: experimental and clinical evaluation. *Acta Radiol* 1997;38:47-54.
- 77 Thomsen HS, Morcos SK, Dawson P. Is there a causal relation between the administration of gadolinium based contrast media and the development of nephrogenic systemic fibrosis (NSF)? *Clin Radiol* 2006;61:905-6.
- 78 Weinreb JC, Abu-Alfa AK. Gadolinium-based contrast agents and nephrogenic systemic fibrosis: why did it happen and what have we learned? *J Magn Reson Imaging* 2009;30:1236-9.
- 79 Sena BF, Stern JP, Pandharipande PV, i sur. Screening patients to assess renal function before administering gadolinium chelates: assessment of the Choyke questionnaire. *AJR* 2010;195:424-8.
- 80 Ferré JC, Carsin-Nicol B, Morandi X i sur. Time-of-flight MR angiography at 3T versus digital subtraction angiography in the imaging follow-up of 51 intracranial aneurysms treated with coils. *Eur J Radiol* 2009;72:365-9.
- 81 Sprengers ME, Schaafsma JD, van Rooij WJ i sur. Evaluation of the occlusion status of coiled intracranial aneurysms with MR angiography at 3T: is contrast enhancement necessary? *AJNR* 2009;30:1665-71.

- 82 Buhk JH, Kallenberg K, Mohr A i sur. No advantage of time-of-flight magnetic resonance angiography at 3 Tesla compared to 1.5 Tesla in the follow-up after endovascular treatment of cerebral aneurysms. *Neuroradiology* 2008;50:855-61.
- 83 Schaafsma JD, Velthuis BK, Majoie CB i sur. Intracranial aneurysms treated with coil placement: test characteristics of follow-up MR angiography - multicenter study. *Radiology* 2010;256:209-18.

## 11. ŽIVOTOPIS

Rođen sam 1965. u Splitu, gdje završavam osnovnu i srednju školu. Diplomirao sam na Medicinskom fakultetu u Zagrebu 1989. godine. Nakon staža se zapošljam u Domu zdravlja MUP-a, kao liječnik s postrojbama policije i Hrvatske vojske u Domovinskom ratu 1991.-1992. Specijalizaciju iz interne medicine započetu u D.C. General Hospital u Washingtonu, SAD 1992. prekidam te se bavim istraživačkim radom iz područja molekulske biologije kolagena na University of Connecticut, SAD, od 1992. do 1994. U Ministarstvu vanjskih poslova RH sam zaposlen od 1994. do 1996.

Specijalizaciju iz radiologije započinjem u KB "Sestre milosrdnice" 1996., specijalistički ispit polažem 2000. godine. Urednik sam i autor za znanost i tehnologiju u dnevniku "Jutarnji list" 1998. Tijekom specijalizacije završavam poslijediplomski studij radiologije te polažem ispite razlike biomedicinskih znanosti. 2001. završavam subspecijalizaciju neuroradiologije na University of North Carolina, SAD. Od 2001. do 2003. sam zaposlen na Zavodu za radiologiju KB "Sestre milosrdnice". Magistarski rad "Optimizacija pregleda kraniocervikalnog prijelaza magnetskom rezonancijom" sam obranio u Zagrebu 2002. godine.

Od 2003. sam na Odjelu radiologije Medical University of South Carolina (MUSC), SAD, a od 2007. voditelj sekcije neuroradiologije i programa subspecijalizacije. Na MUSC sam 2005. promaknut u zvanje docenta, a 2010. u profesora radiologije. Autor sam preko 70 objavljenih radova u časopisima indeksiranim u SCI ili CC, niza preglednih članaka te 12 poglavlja u knjigama. Pozvani sam predavač Radiological Society of North America i European Congress of Radiology. Član sam uredničkog odbora American Journal of Neuroradiology te RSNA Neuroradiology/Head and Neck Scientific Committee.

Mr. sc. Zoran Rumboldt, dr. med.

## 12. PRILOZI

### Prilog 1

#### KARAKTERISTIKE SVIH BOLESNIKA I ANEURIZMI DRUGOG DIJELA STUDIJE

	Spol	Dob	Lokacija	Punjenje kontrastom	Veličina	Korisnost kontrasta	Venska kontaminacija
1	Ž	78	AB	Da	5-10 mm	Ne	Da
			ACM	Ne	5-10 mm	Ne	Ne
2	M	45	ACoA	Ne	5-10 mm	Ne	Da
3	Ž	66	ACI-sc	Da	5-10 mm	Ne	Da
4	Ž	49	ACPI	Da	> 10 mm	Ne	Ne
5	M	56	ACoA	Da	5-10 mm	Ne	Ne
6	Ž	47	ACPI	Ne	< 5 mm	Ne	Ne
7	Ž	62	ACI-ophth	Da	> 10 mm	Ne	Da
			ACoP	Da	> 10 mm	Ne	Ne
			ACI-sc	Ne	5-10 mm	Ne	Ne
8	Ž	63	ACI- bx	Da	> 10 mm	Ne	Ne
9	Ž	43	AB	Da	5-10 mm	Ne	Ne
10	Ž	67	ACoA	Da	< 5 mm	Ne	Ne
11	Ž	76	ACI-ophth	Da	5-10 mm	Ne	Ne
12	Ž	60	ACoA	Ne	5-10 mm	Ne	Ne
13	Ž	59	ACM	Ne	< 5 mm	Ne	Da
14	Ž	60	ACI-ophth	Da	> 10 mm	Ne	Da

			ACA	Ne	< 5 mm	Ne	Da
15	Ž	33	ACI-ophth	Ne	5-10 mm	Ne	Da
			ACI-ophth	Ne	> 10 mm	Ne	Da
16	M	70	ACoP	Da	> 10 mm	Ne	Ne
17	Ž	52	ACoA	Da	> 10 mm	Ne	Ne
18	Ž	77	ACI-sc	Da	> 10 mm	Ne	Ne
19	Ž	52	ACI-bx	Ne	> 10 mm	Ne	Ne
20	M	54	AB	Da	> 10 mm	Ne	Ne
21	Ž	44	ACP	Ne	5-10 mm	Ne	Ne
22	Ž	65	ACoP	Ne	< 5 mm	Ne	Da
23	Ž	44	ACI-sc	Ne	5-10 mm	Ne	Ne
			ACI-ophth	Ne	< 5 mm	Ne	Ne
24	Ž	65	ACS	Da	< 5 mm	Ne	Ne
			AHS	Da	< 5 mm	Ne	Ne
			ACI-sc	Ne	5-10 mm	Ne	Ne
25	M	43	ACP	Da	< 5 mm	Ne	Ne
26	Ž	73	ACI-sc	Ne	5-10 mm	Da	Ne
27	M	43	ACP	Ne	5-10 mm	Ne	Ne
28	Ž	66	ACoA	Ne	< 5 mm	Ne	Ne
			AHS	Ne	5-10 mm	Ne	Da
29	Ž	52	ACoA	Ne	5-10 mm	Ne	Ne
30	Ž	60	ACI-sc	Ne	5-10 mm	Ne	Ne
31	Ž	46	ACI-sc	Ne	5-10 mm	Da	Ne
32	M	56	AHS	Ne	< 5 mm	Ne	Ne
33	Ž	51	ACA	Ne	< 5 mm	Ne	Ne
34	Ž	62	ACM	Ne	5-10 mm	Ne	Ne
			ACI-sc	Da	5-10 mm	Ne	Ne

35	Ž	69	AB	Ne	5-10 mm	Ne	Ne
36	M	60	AB	Da	5-10 mm	Ne	Ne
37	Ž	56	ACS	Ne	5-10 mm	Ne	Ne
38	M	54	AB	Da	5-10 mm	Ne	Ne
39	M	54	AB	Da	> 10 mm	Ne	Da
40	M	60	ACI-pc	Ne	< 5 mm	Ne	Da
41	Ž	66	AHS	Da	> 10 mm	Ne	Da
42	Ž	73	ACM	Da	5-10 mm	Da	Ne
43	Ž	58	ACI-ophth	Da	5-10 mm	Ne	Ne
44	Ž	78	ACI-sc	Da	> 10 mm	Ne	Ne
45	Ž	64	ACI-bx	Ne	< 5 mm	Ne	Ne
46	Ž	33	ACoA	Ne	5-10 mm	Ne	Ne
47	Ž	67	ACI-sc	Da	5-10 mm	Ne	Ne
48	Ž	69	ACM	Ne	5-10 mm	Ne	Ne
49	Ž	67	ACPI	Ne	< 5 mm	Ne	Ne
50	Ž	38	AB	Da	5-10 mm	Ne	Ne
51	Ž	78	ACoA	Da	< 5 mm	Ne	Ne
52	M	42	ACoA	Ne	5-10 mm	Ne	Ne
			ACM	Ne	5-10 mm	Ne	Ne
53	M	47	ACI-sc	Da	5-10 mm	Ne	Ne
54	M	73	ACM	Da	5-10 mm	Ne	Da
			ACI-ophth	Ne	< 5 mm	Ne	Ne
55	Ž	60	ACI-sc	Ne	5-10 mm	Ne	Ne
56	Ž	63	ACoP	Ne	> 10 mm	Ne	Ne
			ACI-ophth	Da	5-10 mm	Ne	Ne
			ACI-sc	Da	> 10 mm	Ne	Ne
57	M	68	ACS	Da	5-10 mm	Ne	Ne

58	Ž	44	ACI-sc	Da	5-10 mm	Ne	Ne
			ACoP	Da	< 5 mm	Ne	Ne
59	Ž	67	AHS	Ne	5-10 mm	Ne	Ne
			ACoA	Ne	< 5 mm	Ne	Ne
60	M	45	ACM	Ne	< 5 mm	Ne	Da
61	Ž	48	AV-AB	Da	5-10 mm	Ne	Ne
			ACPI	Da	< 5 mm	Ne	Ne
62	Ž	50	ACoA	Da	5-10 mm	Ne	Ne
63	Ž	73	ACI-sc	Da	5-10 mm	Da	Ne
64	Ž	70	ACoA	Ne	5-10 mm	Ne	Ne
65	Ž	62	ACM	Da	< 5 mm	Da	Ne
			ACA	Ne	< 5 mm	Ne	Ne
			ACP	Ne	< 5 mm	Ne	Ne
66	Ž	48	ACI-bx	Da	> 10 mm	Ne	Ne
67	Ž	69	AB	Da	5-10 mm	Ne	Ne
68	Ž	47	ACI-bx	Ne	< 5 mm	Ne	Ne
69	M	57	ACoA	Ne	< 5 mm	Ne	Ne
70	Ž	42	ACoA	Ne	< 5 mm	Ne	Da
71	Ž	54	ACoA	Da	< 5 mm	Ne	Ne
72	Ž	66	AHS	Da	> 10 mm	Ne	Da
73	Ž	69	ACoA	Da	5-10 mm	Ne	Ne
74	Ž	69	ACoA	Da	5-10 mm	Ne	Ne
75	Ž	66	ACM	Ne	5-10 mm	Ne	Da
76	Ž	70	ACA	Ne	< 5 mm	Ne	Ne
77	M	55	AB	Da	> 10 mm	Ne	Ne
78	Ž	50	AB	Da	5-10 mm	Ne	Ne
79	Ž	65	ACI-sc	Da	5-10 mm	Da	Ne

80	Ž	68	ACI-bx	Ne	< 5 mm	Ne	Ne
81	Ž	61	ACoA	Ne	< 5 mm	Ne	Ne
			ACI-ophth	Da	> 10 mm	Ne	Ne
82	Ž	61	ACoA	Ne	5-10 mm	Ne	Ne
83	Ž	58	ACI-sc	Da	5-10 mm	Ne	Ne
84	Ž	45	ACI-bx	Ne	5-10 mm	Da	Ne
85	M	46	ACA	Da	5-10 mm	Ne	Ne
86	Ž	50	ACI-sc	Ne	< 5 mm	Ne	Ne
87	Ž	45	ACM	Ne	5-10 mm	Ne	Da
88	Ž	46	AB	Da	5-10 mm	Ne	Ne

Legenda. AB= a. basilaris; ACA= a. cerebri ant.; ACI= a. carotis int.; ACI-bx= bifurkacija ACI ; ACI-ophth= a. ophthalmica; ACI-pc= paraklinoidni segment ACI; ACI-sc= supraklinoidni segment ACI; ACM= a. cerebri med.; ACoA= a. communicans ant.; ACoP= a. communicans post.; ACP= a. cerebri post.; ACPI= a. cerebelli post. inf.; ACS= a. cerebelli sup.; AHS= a. hypophysealis sup.; AV-AB= spoj a. vertebralis i a. basilaris.