

Aus der Klinik für Allgemeine-,Unfall-,Hand-,  
und Plastische Chirurgie  
der Ludwig-Maximilians-Universität München  
Direktor: Prof. Dr.W. Mutschler

**Rotatorenmanschettenmassendefekt  
Ergebnisse nach arthroskopischem Debridement  
und Ersatzoperation**

Dissertation  
Zum Erwerb des Doktorgrades der Medizin  
An der Medizinischen Fakultät der  
Ludwig-Maximilians-Universität München

vorgelegt von

Susanne Rogers  
aus München

2013

Mit Genehmigung der medizinischen Fakultät  
der Universität München

Berichterstatter: Prof. Dr. med. U. Brunner

Mitberichterstatter: Priv. Doz. Dr. Andreas Frick

Dekan: Prof. Dr. med. Dr. med. h.c. M. Reiser, FACR, FRCR

Tag der mündlichen Prüfung: 24.01.2013

Meinen Kindern  
Sarah, Maximilian, Samuel und Theresa  
und meinem lieben Mann  
David

In Dankbarkeit gewidmet

# Inhaltsverzeichnis

<b>1</b>	<b>Einleitung</b>	<b>6</b>
<b>2</b>	<b>Ätiologie und Pathogenese der Rotatorenmanschettenruptur</b>	<b>8</b>
<b>3</b>	<b>Therapie der Rotatorenmanschettenruptur</b>	<b>9</b>
<b>4</b>	<b>Material und Methode</b>	<b>12</b>
4.1	Patientengut	12
4.2	Durchführung der klinischen Nachuntersuchung der Schulter	15
4.3	Constant Score	21
4.4	Operationsmethoden	26
4.4.1	Deltoideus Flap	26
4.4.2	Pectoralis major Transfer	29
4.4.3	Latissimus dorsi Transfer	30
4.5	Magnetresonanztomographie	32
<b>5</b>	<b>Ergebnisse</b>	<b>35</b>
5.1	Deltoideus Flap	35
5.1.1	Postoperative Schmerzen	37
5.1.2	Postoperative Beweglichkeit	39
5.1.3	Anterosuperiore vs posterosuperiore Defekte	41
5.1.4	Weitere Constant Score Ergebnisse nach Delta Flap	43
5.2	Pectoralis Transfer	45
5.3	Latissimus dorsi Transfer	49
5.4	Intaktheit und Qualität des Muskeltransfers	52
5.4.1	Intakter Transfer vs Reruptur	52
5.4.2	Qualität der Rotatorenmanschette nach Muskeltransfer	56
5.4.3	Qualität der Infraspinatussehne und der Subscapularissehne	58
<b>6</b>	<b>Diskussion</b>	<b>60</b>
6.1	Diskussion der Methode	60
6.2	Klinische Ergebnisse nach Deltoideus Lappenplastik	61
6.2.1	Postoperative Schmerzen	62
6.2.2	Anterosuperiore vs posterosuperiore Defekte	64
6.3	Klinische Ergebnisse nach Pectoralis Transfer	66

6.4	Klinische Ergebnisse nach Latissimus dorsi Transfer	69
6.5	Intaktheit und Qualität des Muskeltransfers	71
<b>7</b>	<b>Zusammenfassung und Schlusswort</b>	<b>74</b>
<b>8</b>	<b>Anhang</b>	<b>76</b>
<b>9</b>	<b>Abbildungen</b>	<b>80</b>
9.1	Quellen der Abbildungen	80
9.2	Abkürzungsverzeichnis	81
<b>10</b>	<b>Literaturverzeichnis</b>	<b>82</b>
<b>11</b>	<b>Lebenslauf</b>	<b>88</b>

# 1 Einleitung

Die Rotatorenmanschettenläsion, ihre Diagnostik und Therapie wurde erstmals umfassend 1934 von Codman beschrieben (Codman 1934). Seitdem hat sich eine differenzierte Betrachtungsweise durchgesetzt. Die verschiedenen Rissformen und Rissgrößen bestimmen unter anderem, welche Behandlungsform welchem Patienten zuteil wird. Wichtige Kriterien sind ausserdem der Grad der Sehnenretraktion, der Grad der Muskelatrophie und Verfettung sowie der akromiohumerale Abstand.

Neben der konservativen Therapie gibt es mehrere Möglichkeiten der Rekonstruktion. Zu den mittlerweile etablierten arthroskopischen Verfahren der Sehnennaht und des subakromialen Debridements sowie den partialen Rekonstruktionsmöglichkeiten nach Burkhart werden in dieser Arbeit die operativen Möglichkeiten bei irreparablen Massentraktionen aufgezeigt, die durch obengenannte Verfahren nicht zufriedenstellend versorgt werden können (Burkhart 1997 und 2000).

Die noch vor einigen Jahrzehnten herrschende Meinung, dass die Rotatorenmanschettenruptur eine nicht operationswürdige, schicksalhaft mit dem Alter verknüpfte Erkrankung ist, wurde durch viele Studien widerlegt. Ohne Rekonstruktion der Rotatorenmanschette kann sich ein Humeruskopfhochstand entwickeln, der wiederum zur Destruktion des Humeruskopfes mit Formveränderung und Ergussbildung im Sinne einer Cuff Arthropathie führen kann. Neben der eingeschränkten Funktion der Schulter belasten den Patienten dann vor allem Schmerzen, die zu einer deutlich verminderten Lebensqualität führen.

In dieser Arbeit wurden 19 Patienten, die sich einer Ersatzoperation unterzogen, retrospektiv nachuntersucht. Bei den drei untersuchten Operationsmethoden handelt es sich um die Deltoideuslappenplastik, den Latissimus dorsi Transfer und den Pectoralis major Transfer. Um Aussagen bezüglich Beweglichkeit, Kraft und Schmerzen treffen zu können, wurde der Constant Score verwendet. Präoperativ vorliegende Daten zur Beweglichkeit wurden mit postoperativ erhobenen Werten verglichen. Die postoperative Integrität und Qualität des Muskeltransferlappens wurde mit Hilfe einer magnetresonanztomografischen Untersuchung bestimmt. Dabei wurde neben der Integ-

rität, die Atrophie und fettige Degeneration des transferierten Muskellappens beschrieben.

Ziel dieser Arbeit ist es zu untersuchen, ob Patienten mit irreparabler Rotatorenmanchettenmassenruptur von einer Ersatzoperation profitieren.

Hierzu soll auf folgende Aspekte eingegangen werden:

- Wiederherstellung der Schulterfunktion in Hinblick auf subjektive Zufriedenheit und objektive Messparameter
- Darstellung der Ergebnisse in Hinblick auf die präoperativ vorliegende Rupturlokalisierung
- Einfluss der Intaktheit und Qualität des Muskeltransfers auf das Ergebnis

## 2 Ätiologie und Pathogenese der Rotatorenmanschettenruptur

Der Muskelsehnenkomplex der Rotatorenmanschette besteht aus dem M. subscapularis, dem M. supraspinatus, dem M. infraspinatus, dem M. teres minor und der langen Bizepssehne. Der M. supraspinatus ist aufgrund seines Verlaufes zwischen Humeruskopf und Akromion am gefährdetsten, was Kompression und begleitende entzündliche Veränderungen anbelangt. Ist die Supraspinatussehne rupturiert spricht man von einer kranialen Läsion, die bei zusätzlicher Beteiligung der Infraspinatussehne zum Humeruskopfhochstand führen kann. Der M. subscapularis bildet den anterioren Teil der Rotatorenmanschette, der M. infraspinatus und M.teres minor bilden den posterioren Anteil. Die Zugrichtung des M. subscapularis ventral und die des M. infraspinatus und M. teres minor dorsalseitig, wirken als Kräftepaare, so dass sich das Glenohumeralgelenk in einem stabilen Drehpunkt bewegen kann (Matsen et al. 1994). Ist dieses Gleichgewicht gestört resultiert eine schlechtere Funktion oder sogar eine Instabilität (Burkhart 1997).

Der Alterungsprozess spielt die Hauptrolle in der Pathogenese von intrinsischen Sehnenveränderungen (Uthoff, Sarkar 1993; Uthoff, Löhr 2007). Die gealterte Sehne besitzt einen anderen Zellaufbau, weist Calciumeinlagerungen und fibrinoide Verdickungen auf und ist fettig degeneriert (Gumina et al. 2006). Die Sehne verliert an Elastizität und Stärke, wird leichter überansprucht und reißt. Vaskuläre Veränderungen scheinen ebenfalls eine Rolle zu spielen (Rathbun, McNab 1970, Uthoff, Löhr 2007).

Die Form des Akromions, ein Os acromiale, degenerative Veränderungen des AC-Gelenks mit caudalen Osteophyten, eine Hypertrophie des Ligamentum Coracoacromiale sowie chronische Synovitiden der Bursa subacromialis können Ursachen für eine subakromiale Enge sein (Bigliani et al. 1986) und entsprechend der Theorie des „Impingment“ zu einer extrinsischen Sehnenschädigung führen (Peterson, Gentz 1983).



### **3 Therapie der Rotatorenmanschettenruptur**

Die Möglichkeiten der Rekonstruktion bei Rotatorenmanschettenrupturen ergeben sich aus der Beurteilung von Größe, Form und Lokalisation der Läsion. Entscheidend für die Wahl des operativen Verfahrens ist die Qualität des verbliebenen Muskelsehnenkomplexes. Der Retraktionsgrad nach Patte, die Atrophie nach Thomazeau und die fettige Degeneration nach Goutallier sind unter anderem entscheidend, ob eine direkte Sehnennaht vorgenommen werden kann oder ob ein Ersatzverfahren angewandt wird (Patte 1990, Goutallier 1994 und Thomazeau 1997).

#### **Partialruptur der Supraspinatussehne**

Bei artikularseitigen Partialrupturen der Supraspinatussehne nach Ellman I° und II° zeigten sich gute Ergebnisse nach arthroskopischer subakromialer Dekompression und Debridement (Ellman 1993). Bei höhergradigen SSP-Partialläsionen nach Ellman III° kann die Sehne arthroskopisch refixiert werden, indem zwei Anker transtendinös von subakromial eingebracht und so verknötet werden, dass zwei parallele Fadenbrücken entstehen, welche die abgehobene SSP-Sehne auf ihrer Insertionsstelle refixieren.

#### **Komplette Ruptur der Supraspinatussehne**

Liegt eine komplette Ruptur vor gibt es mehrere Möglichkeiten der anatomischen Rekonstruktion. Neben der offenen Rekonstruktion und dem „mini open repair“ gewinnen zunehmend arthroskopische Rekonstruktionsmöglichkeiten an Bedeutung (Ozbaydar et al. 2007, Galatz et al. 2004 und Lichtenberg et al. 2008). Als „mini open repair“ wird ein Vorgehen bezeichnet, bei dem nach diagnostischer Arthroskopie und subakromialer Dekompression, die Refixation der Sehne über einen kleinen Deltamuskel-split von ca. 3-4 cm erfolgt (Levy et al. 1990).

Ziel der Operation ist, neben der lokalen Rekonstruktion des Sehndefekts, die Beseitigung weiterer pathologischer Veränderungen des AC Gelenks und der langen Bizepssehne, die Ursache subakromialer Schmerzen sein können. Nach subakromialem Debridement wird die Sehne soweit mobilisiert, dass eine möglichst spannungsarme Refixation der Sehne an der Insertionszone am Tuberculum majus erreicht werden kann.

Arthroskopisch kommen verschiedene Fadenverankerungssysteme zum Einsatz. Es gibt Fadenanker mit und ohne Schraubgewinde, bioresorbierbare Anker und Metallanker. Die Platzierung der Fadenanker wird so vorgenommen, dass eine möglichst breite Reinsertionsfläche, im Bereich der medialen Oberfläche des Tuberculum majus erreicht wird im Sinne des anatomischen „footprints“. An Nahttechniken wird die transossäre Ausziehnaht gegenüber der Matratzennaht bevorzugt, unter der Vorstellung eine möglichst breite Kontaktzone am Tuberculum majus zu erreichen. Einreihige Nahttechniken wurden abgelöst von doppelreihigen Fadenankertechniken, da diese zu einer flächigeren Rekonstruktion der Insertionszone mit einer erhofften höheren mechanischen Stabilität, geringeren Rerupturraten und verbesserter Funktion beitragen (Ozbaydar et al. 2007).

### **Partialrekonstruktion nach Burkhart**

Ist die Ruptur weiter fortgeschritten oder die Sehne so retrahiert, dass eine direkte Naht nicht spannungsfrei möglich ist, kann eine partielle Rekonstruktion der Rotatorenmanschette mit Seit-zu-Seit Adaption durchgeführt werden. Je nachdem welche Rupturform vorliegt, wird zuvor der U-, V- oder L-förmige Defekt durch eine Seit-zu-Seit-Naht verschlossen (Burkhart 1997).

Ist diese Art des Verschlusses auch nicht mehr möglich, gibt es die Möglichkeit der Partialrekonstruktion nach Burkhart, wo auf einen wasserdichten Verschluss der Rotatorenmanschette verzichtet wird und nur die Sehnenkanten fixiert werden um das Kräftegleichgewicht, auch „force couple“ genannt, wiederherzustellen. Durch Seit-zu-Seit Nähte der Sehnenreste wird der Defekt verkleinert und dadurch die Oberflächenspannung in den Sehnenkanten vermindert (Burkhart 2000)

## **Ersatzoperationen bei Rotatorenmanschettenmassenruptur**

Von einer Rotatorenmanschettenmassenruptur spricht man bei einer Defektgröße über 5cm im Durchmesser und einer Beteiligung von zwei und mehr Sehnen.

Ob diese Patienten mit einem alleinigen arthroskopischen subakromialen Debridement ausreichend behandelt werden können oder ob die Rekonstruktion der Rotatorenmanschette mithilfe einer Ersatzoperation sinnvoller ist wird kontrovers diskutiert (Rockwood et al. 1995; Bennet 2003).

Ersatzoperationen sind unter anderem der Deltoideus Flap nach Augereau (Augereau 1991), der Pectoralis Transfer nach Resch oder alternativ nach Wirth und Rockwood (Wirth, Rockwood 1997, Resch et al.2000) und der Latissimus dorsi Transfer nach Gerber (Gerber 1992).

Bei noch weiter fortgeschrittener Degeneration und Retraktion der Sehnen mit Massenruptur und arthrotischen Veränderungen am Humeruskopf und der Gelenkpfanne, spricht man von einer Rotatorenmanschetten Defekt Arthropathie. Hier besteht die Indikation zum prothetischen Ersatz des Humeruskopfes, in der Regel zur inversen Schulterprothese (Arntz et al. 1993; Pollock et al. 1992; Rockwood et al 1995, Grammont 1993).

## 4 Material und Methode

### 4.1 Patientengut

Die vorliegende Arbeit beruht auf einer retrospektiven klinischen Nachuntersuchung von 19 Patienten, die aufgrund einer irreparablen Rotatorenmanschettenmassenruptur an der chirurgischen Klinik im Klinikum Innenstadt der LMU München in der Nußbaumstrasse zwischen 1995 und 2000 behandelt wurden und eine Ersatzoperation erhalten haben. 10 Frauen und 9 Männer im Alter zwischen 43 und 66 Jahren wurden zwischen 14 und 67 Monate nach durchgeführter Ersatzoperation nachuntersucht.

15 Patienten hatten sich einer **Deltoideuslappenplastik** unterzogen. Davon konnten wir 12 nachuntersuchen. Ein Patient war mittlerweile verstorben, 1 Patient war unter der angegebenen Adresse nicht mehr erreichbar, 1 Patientin wollte sich nicht nachuntersuchen lassen. Das entspricht einem Follow up von 80% (s.Tab.1).

Präoperative Daten der Patienten mit Deltoideuslappenplastik				
Pat.-Nr.	Alter	Nachuntersuchung (Monate)	Rupturgröße (nach Bateman)	Beteiligte Sehnen
1	63	61	Grad IV	SSP/ISP
2	59	66	Grad IV	SSP/ISP/SSC
3	59	36	Grad III	SSP/ISP/SSC
4	52	62	Grad III	SSP
5	57	56	Grad IV	SSP/SSC
6	56	49	Grad III	SSP/SSC
7	43	48	Grad IV	SSP/SSC
8	54	72	Grad III	SSP/ISP
9	51	33	Grad III	SSP
10	51	67	Grad IV	SSP/ISP
11	55	66	Grad IV	SSP/ISP
12	60	39	Grad IV	SSP/ISP

*SSP = Supraspinatussehne, ISP = Infraspinatussehne, SCP = Subscapularissehne*

Tabelle 1: Präoperative Daten der Patienten mit Deltoideuslappenplastik

Das durchschnittliche Alter der Patienten lag bei 55 (43-63) Jahren, 6 Patienten waren männlich, 6 weiblich. Die klinische Nachuntersuchung fand im Durchschnitt 54,5 (33-67) Monate nach der Operation statt. Bei 7 Patienten lag eine Rupturgröße Grad IV nach Bateman vor, bei 5 Patienten handelte es sich um eine Grad III Läsion (Bayne, Bateman 1984). Bei 5 Patienten lag ein posterosuperiorer Defekt vor, bei 3 Patienten ein anterosuperiorer Defekt, bei 2 Patienten waren alle 3 Sehnen beteiligt und bei 2 Patienten handelte es sich um einen superioren Defekt.

3 Patienten hatten einen **Pectoralis Transfer** erhalten, alle 3 konnten klinisch nachuntersucht werden. Das Alter der Patienten zum Operationszeitpunkt war durchschnittlich 58 (50-63) Jahre. Die Nachuntersuchung fand nach 45,3 (39-53) Monaten statt. Alle 3 hatten eine viertgradige Läsion nach Bateman. 2 Patienten litten unter einem posterosuperioren Defekt, bei einem handelte es sich um eine komplette Ruptur aller drei Sehnen (s.Tab.2).

<b>Präoperative Daten der Patienten mit Pectoralis Transfer</b>				
<b>Pat.-Nr.</b>	<b>Alter</b>	<b>Nachuntersuchung (Monate)</b>	<b>Rupturgröße (nach Bateman)</b>	<b>Beteiligte Sehnen</b>
13	61	39	Grad IV	SSP/ISP
14	63	53	Grad IV	SSP/ISP
15	50	44	Grad IV	SSP/ISP/SSC
<i>SSP = Supraspinatussehne, ISP = Infraspinatussehne SCP = Subscapularissehne</i>				

*Tabelle 2: Präoperative Daten der Patienten mit Pectoralis Transfer*

Der **Latissimus dorsi Transfer** wurde bei 5 Patienten angewendet, davon wurden 4 nachuntersucht. Eine Patientin lehnte die Nachuntersuchung ab. Im Mittel waren die Patienten zum Operationszeitpunkt 59,7 (56-66) Jahre alt. Die Nachuntersuchung fand 29,5 (14-57) Monate postoperativ statt.

Bei allen 4 Patienten lag eine posterosuperiore Läsion vor. Bei 3 Patienten handelte es sich um eine drittgradige Läsion nach Bateman, bei einem Patienten um eine Läsion Grad IV (s. Tabelle 3).

<b>Präoperative Daten der Patienten mit Latissimus dorsi Transfer</b>				
<b>Pat.-Nr.</b>	<b>Alter</b>	<b>Nachuntersuchung (</b>	<b>Rupturgröße (nach Bateman)</b>	<b>Beteiligte Sehnen</b>
16	60	14	Grad III	SSP/ISP
17	57	32	Grad III	SSP/ISP
18	66	15	Grad IV	SSP/ISP
19	56	57	Grad III	SSP/ISP
<i>SSP = Supraspinatussehne ,      ISP = Infraspinatussehne      SCP = Subscapularissehne</i>				

*Tabelle 3: Präoperative Daten der Patienten mit Latissimus dorsi Transfer*

## **4.2 Durchführung der klinischen Nachuntersuchung der Schulter**

Alle Patienten, die eine Ersatzoperation erhalten haben wurden telefonisch und schriftlich zu einem Nachuntersuchungstermin eingeladen. Die Untersuchung fand im Rahmen der wöchentlichen Schultersprechstunde der chirurgischen Klinik im Klinikum Innenstadt der LMU München in der Nußbaumstrasse statt. Aus den Akten der Patienten wurden Geschlecht, Alter, Anamnese, präoperative Werte in Bezug auf Beweglichkeit und Schmerzen, durchgeführte radiologische Untersuchungen sowie die Operationsberichte dokumentiert.

Die Nachuntersuchung der Patienten erfolgte mit Hilfe eines Nachuntersuchungsbogens (Schulterambulanzbogen, Anhang 1; Habermeyer, Schulterchirurgie 2010). Untersucht wurden immer beide Schultern. Dokumentiert wurde die betroffene und die dominante Seite des Patienten, Beruf, Arbeitsfähigkeit, unternommene Sportarten und Alter des Patienten zum Zeitpunkt der Operation. Eine ausführliche Schmerzanamnese erfolgte und wurde mit den archivierten Daten verglichen.

Inspektorisch wurde auf eine Atrophie des M. supraspinatus und des M. infraspinatus als Hinweis auf eine länger bestehende Ruptur geachtet. Pathologische Veränderungen am Akromion und Akromioklavikulargelenk wurden durch Palpation erfasst. Die Beweglichkeit des Schultergelenkes wurde passiv und aktiv geprüft. Bei der Prüfung der aktiven Beweglichkeit wurde auf eine schmerzhafte Abduktion zwischen 60° und 120° geachtet (painful arc).

Ausgehend davon, dass in bestimmten Positionen des Armes im Verhältnis zum Körper selektiv einzelne muskulotendinöse Einheiten für die biomechanische Kraftentwicklung verantwortlich sind, lassen sich für jeden Bereich der Rotatorenmanschette Bewegungen gegen Widerstand finden, die Rückschlüsse auf die Intaktheit der jeweiligen Sehne zulassen. Diese Tests werden isometrische Rotatorentests genannt und sind geeignet, das Ausmaß der Rotatorenmanschettenruptur klinisch zu ermitteln (Lyons, Tomilinson 1992; Ure et al. 1993). Beurteilt wurde einerseits die Kraft, die vom Patienten aufgewendet werden konnte, andererseits, ob Schmerzen dabei auftraten. Eingeteilt wurde in fünf Grade (Habermeyer, Lehmann 2002).

## 1. Supraspinatustest

Zur Überprüfung der Funktion des M. Supraspinatus wurde er in seiner Rolle als Abduktor getestet. Im  $0^\circ$  Abduktionstest versuchte der Patient seine herabhängenden Arme gegen den Widerstand des Untersuchers, der hinter ihm steht zu abduzieren. Beim  $90^\circ$  Supraspinatustest in Innenrotation nach Jobe ( $90^\circ$  SSP IR) hielt der Patient seine Arme ausgestreckt in  $90^\circ$  Abduktion und  $30^\circ$  Horizontalflexion sowie Innenrotation, d.h. mit Daumen bodenwärts gerichtet. Der Untersucher übt Druck von oben auf die Unterarme aus (Jobe 1983, s.Abb.1).

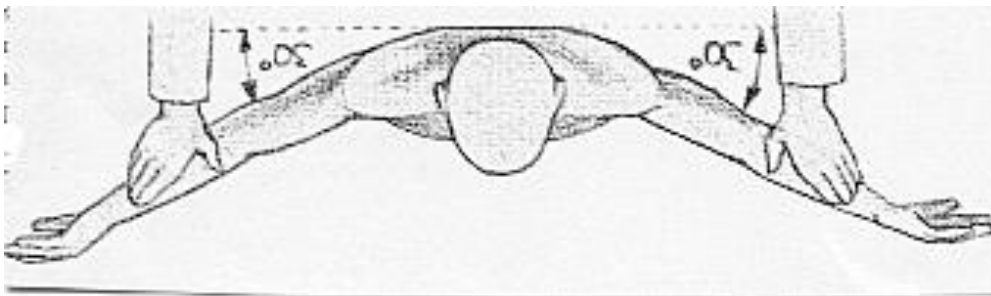


Abbildung 1:  $90^\circ$  Supraspinatustest nach Jobe 1983 (aus: Habermeyer, Schulterchirurgie 4.Auflage 2010©ElsevierGmbH,Urban&Fischer,München)

Bei gleicher Oberarmstellung aber deckenwärts gerichtetem Daumen wurde der  $90^\circ$  Supraspinatustest in Außenrotation nach Patte ( $90^\circ$  SSP AR) untersucht (Patte 1990). Eine weitere Möglichkeit die Funktion des M. supraspinatus zu überprüfen ist das Außenrotations Lag sign (ARLS), dabei steht der Untersucher hinter dem Patienten und bewegt den rechtwinklig gebeugten Arm in  $20^\circ$  Flexion und maximaler Außenrotation. Der Patient wurde dann gebeten, den Arm in dieser Position zu halten, während der Untersucher seine Hand vom Handgelenk nahm, aber den Ellbogen unterstützend hielt. Das Zeichen wurde als positiv gewertet, wenn der Arm in der Position nicht gehalten werden konnte und nach innenrotierte.

<b>Klinische Zeichen einer Supraspinatussehnenruptur</b>
<ul style="list-style-type: none"><li>• Sichtbare Atrophie der SSP</li></ul>
<ul style="list-style-type: none"><li>• <math>90^\circ</math> SSP Test Innenrotation abgeschwächt/schmerzhaft</li></ul>



<ul style="list-style-type: none"> <li>• 90° SP Test Außenrotation abgeschwächt/schmerzhaft</li> </ul>
<ul style="list-style-type: none"> <li>• Außenrotation Lag sign positiv</li> </ul>
<ul style="list-style-type: none"> <li>• 0° Abduktionstest abgeschwächt</li> </ul>

Tabelle 4: Klinische Zeichen der Supraspinatussehnenruptur

## 2. Infraspinatustest

Die Außenrotatoren **M Infraspinatus** und **M. Teres minor** wurden untersucht, indem man die Patienten bei rechtwinklig gebeugtem Arm gegen Widerstand nach außen rotieren ließ, *Außenrotation bei 0° Abduktion* (AR 0° ABD). Beim gleichen Test in Hochrotation, also bei rechtwinklig gebeugtem Arm in 90° Abduktion versuchte der Patient den Unterarm gegen Widerstand nach oben zu führen, *Außenrotation bei 90° Abduktion* (AR 90° ABD)(s.Abb.2).

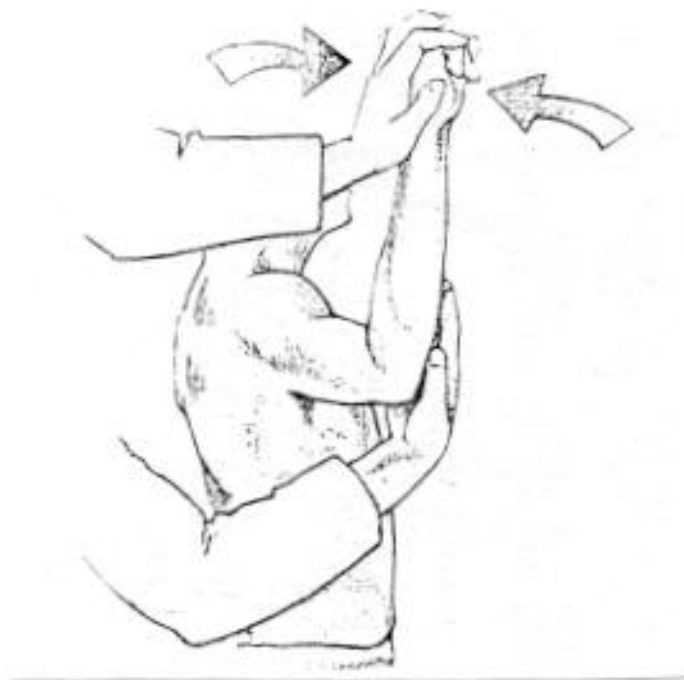

Abbildung 2: Außenrotationstest bei 90° Abduktion (aus: Habermeyer, Schulterchirurgie 4.Auflage 2010©ElsevierGmbH,Urban&Fischer,München)

Als Lag Zeichen dienen auch hier das *Außenrotations Lag Sign*, und außerdem das *Drop sign*, bei dem der Untersucher den rechtwinklig gebeugten Arm des Patienten in 90° Abduktion und maximaler Außenrotation (Hochrotation) brachte. Auch hier ist die

Unterstützung des Ellbogens wichtig, um den M. Deltoideus zu entlasten. Positiv ist das Zeichen, wenn der Vorderarm unkontrolliert absinkt.

<b>Klinische Zeichen einer Infraspinatussehnenruptur</b>
<ul style="list-style-type: none"> <li>• Sichtbare Atrophie der ISP</li> </ul>
<ul style="list-style-type: none"> <li>• Außenrotation bei 0° Abduktion abgeschwächt/schmerzhaft</li> </ul>
<ul style="list-style-type: none"> <li>• Außenrotation bei 90° Abduktion abgeschwächt/schmerzhaft</li> </ul>
<ul style="list-style-type: none"> <li>• Drop sign positiv</li> </ul>
<ul style="list-style-type: none"> <li>• Außenrotation Lag sign positiv</li> </ul>

*Tabelle 5: Klinische Zeichen der Infraspinatussehnenruptur*

### **3. Subscapularistest**

Um die Integrität des **M. Subscapularis** zu überprüfen, musste der Patient bei rechtwinklig gebeugtem Arm gegen Widerstand des Untersuchers nach innenrotieren, *Innenrotation bei 0° Abduktion (IR 0° ABD)*(s. Abb.3). Beim *Lift off Test nach Gerber* bringt der Patient den Arm in Innenrotation zum Schürzengriff und versucht, die Hand des Untersuchers vom Rumpf wegzudrücken (Gerber 1992). Beim *Innenrotations Lag sign* wird der Arm in Schürzengriff-Position gebracht und vom Untersucher vom Rumpf passiv weggehalten. Ließ der Untersucher das Handgelenk los, und konnte der Arm nicht aktiv in dieser Position gehalten werden wurde das Zeichen positiv gewertet

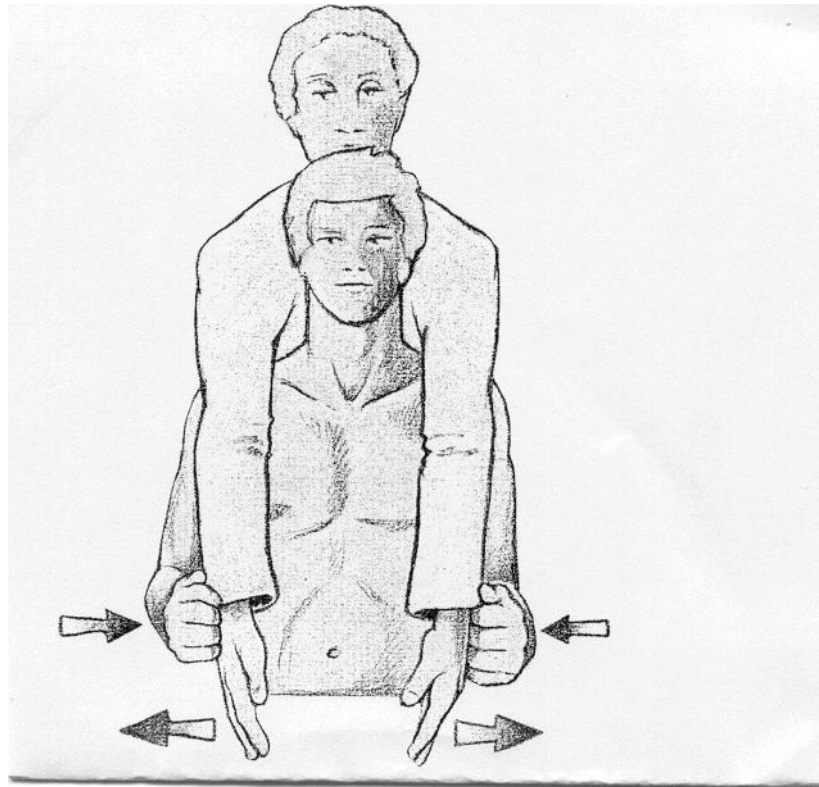


Abbildung 3: Innenrotationstest bei 0° Abduktion (aus: Habermeyer, Schulterchirurgie 4.Auflage 2010©ElsevierGmbH,Urban&Fischer,München)

Klinische Zeichen einer Subscapularissehnenruptur
• Lift off positiv
• Innenrotations Lag sign positiv
• Innenrotation bei 0° Abduktion abgeschwächt/schmerzhaft
• Belly press positiv
• Vermehrte Außenrotation

Tabelle 6: Klinische Zeichen einer Subscapularissehnenruptur

Abgesehen von dem offensichtlich nach distal hin gewanderten Muskelbauch der langen **Bizepssehne** bei der kompletten Ruptur wurden noch zwei klinische Tests zur Untersuchung der Intaktheit der Sehne verwendet. Einmal der *Yergason Test* (Yergason 1931),

wobei der Patient den rechtwinklig gebeugten Arm anspannt und gegen Widerstand des Untersuchers versucht, diesen zu supinieren. Beim *Palm up Test* wurde der Patient aufgefordert, den ausgestreckten, 90° abduzierten und um 30° horizontalflexierten Arm gegen Widerstand des Untersuchers nach oben zu strecken

### 4.3 Constant Score

Mithilfe des Constant-Score-Bogens (s. Anhang 2) wurden in dieser Arbeit alle 19 Patienten nachuntersucht.

Constant and Murley fassten subjektive (35%) und objektive (65%) Parameter zu maximal 100 Punkten zusammen. Es wurden drei funktionell bedeutsame Bereiche untersucht: Beweglichkeit, Kraft und die subjektive Einschätzung des Patienten, was Schmerz und Aktivität im täglichen Leben betrifft (s. Abb. 4) (Constant, Murley 1987).

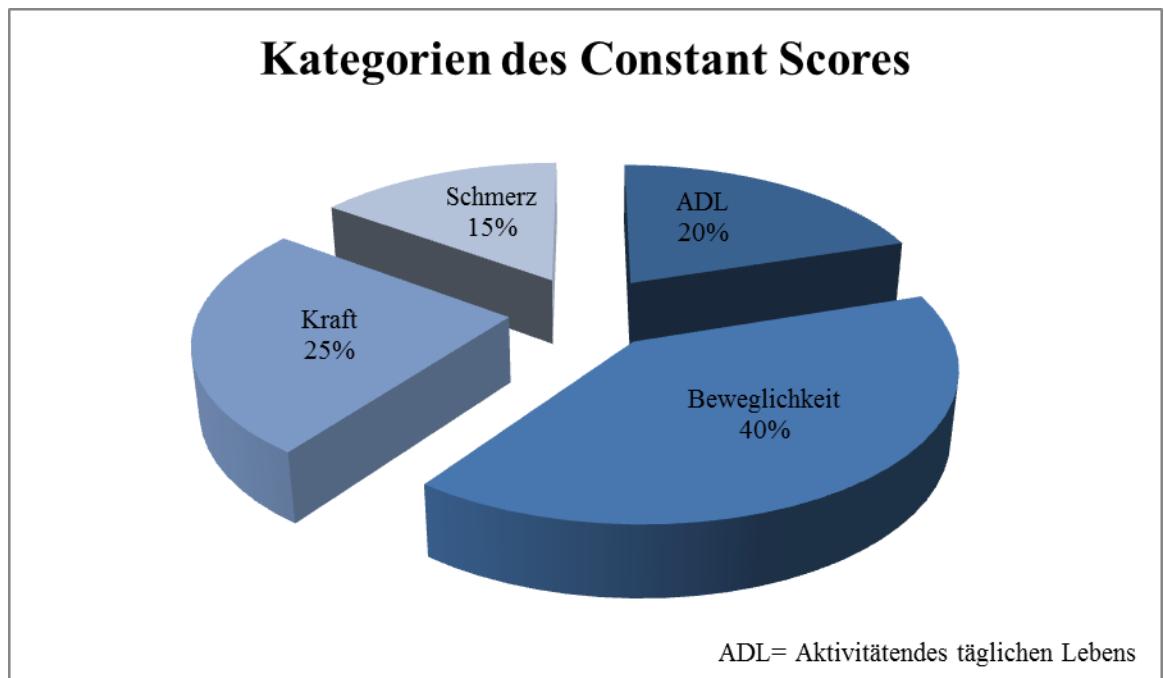


Abbildung 4: Kategorien des Constant-Murley-Score 1987

Bei der Analyse der **aktiven Beweglichkeit** wurden zunächst Flexion (Anteversion) und Abduktion mit einem Winkelmesser ermittelt und in 30°-Schritten mit steigender Punktzahl bewertet (s. Tabellen 7 und 8).

Anteversion (schmerzfrei)	Punkte
0-30°	0
31-60°	2
61-90°	4
91-120°	6
121-150°	8
151-180°	10

Abduktion (schmerzfrei)	Punkte
0-30°	0
31-60°	2
61-90°	4
91-120°	6
121-150°	8
151-180°	10

Tabellen 7 und 8: Schmerzfreie Anteversion und Abduktion (Constant, Murley 1987)

Bei einer schmerzfreien Flexion (Anteversion) oder Abduktion von 0-30° wurden 0 Punkte vergeben, gelang einem Patienten eine Flexion oder Abduktion von über 151° erreichte er jeweils 10 Punkte. Insgesamt konnten so 20 Punkte erzielt werden.

Die **Außenrotation** wurde in fünf Positionen gemessen. Konnte der Patient die Hand am Hinterkopf halten mit dem Ellbogen nach vorne, erhielt er 2 Punkte und je nach größerem Bewegungsausmaß bis zu 10 Punkte, wenn er in der Lage war, die Hand vom Scheitel des Kopfes aus gerade nach oben zu strecken (s. Tabelle 9).

Außenrotation nach Constant and Murley	
Außenrotation (schmerzfrei)	Punkte
Hand am Hinterkopf, Ellbogen nach vorne	2
Hand am Hinterkopf, Ellbogen nach hinten	4
Hand auf Scheitel, Ellbogen nach vorne	6
Hand auf Scheitel, Ellbogen nach hinten	8
Volle Elevation vom Scheitel ausgehend	10

Tabelle 9: Punktetabelle für schmerzfreie Außenrotation nach Constant and Murley 1987

Für die **Innenrotation** wurde die Hand hinter den Rücken geführt. Konnte der Patient die Hand nicht einmal bis zum Gesäß bewegen ergab dies 0 Punkte, je nach Erreichen der Höhe entlang der Wirbelsäule wurden dann bis zu 10 Punkte vergeben. Die maximal erreichte Position war der Griff bis zu den Schulterblättern.

Die **Aktivitäten des täglichen Lebens** sowie die **Schmerzen** wurden durch subjektive Selbsteinschätzung erfasst, wobei die Einsetzbarkeit der Schulter bei der Arbeit und in der Freizeit bewertet wurden (s. Tabelle 10).

<b>Subjektive Parameter des Constant-Murley-Scores in Punkten (maximal)</b>		
Schmerz		0-15
Arbeitsfähigkeit	Voll	4
	zur Hälfte	2
	Nicht	0
Freizeitfähigkeit	Voll	4
	zur Hälfte	2
	Nicht	0
Schlaf	ungestört	4
	teilweise gestört	2
	stark gestört	0
Einsetzbarkeit der Hände	Überkopf	10
	Scheitel	8
	Hals	6
	Xyphoid	4
	Gürtellinie	2
Gesamt		35

*Tabelle 10: Subjektive Parameter des Constant-Murley-Scores in Punkten nach Constant and Murley 1987*

In der Kategorie für die Aktivitäten des täglichen Lebens konnten jeweils maximal 4 Punkte für uneingeschränkte Arbeitsfähigkeit und Freizeitaktivität erreicht werden, für ungestörten Schlaf waren es 2 Punkte. Stark empfundene **Schmerzen** ergaben 0 Punkte, bei Schmerzfreiheit wurden maximal 15 Punkte vergeben.

Konnte der Patient seinen Arm schmerzfrei bis zur Gürtellinie bewegen, gab dies 2 Punkte, bei Bewegungen über den Kopf hinaus bei gestrecktem Arm ohne Schmerzen 10 Punkte. Die zusammengefasst erreichte Punktzahl wurde dann noch in Relation zu Alter und Geschlecht des Patienten gesetzt.

Die **Kraftmessung** erfolgte am stehenden Patienten gemäß der von Moseley beschriebenen klinischen Methode (Mosely 1972). Der gestreckte Arm wurde in der Skapulaebene (30° Horizontalflexion) 90° abduziert und die Messvorrichtung direkt unterhalb des Muskelbauches des Deltoideus angebracht und nicht, wie von Constant und Murley beschrieben, in Höhe des Handgelenkes (Constant, Murley 1987). Jedes erreichte halbe Kilogramm Abduktionskraft ergab einen Punkt, bei maximal erreichbaren 25 Punkten für 12,5 Kilogramm.

Mit zunehmendem Alter sind die absoluten Constant Score Werte nicht direkt miteinander vergleichbar, so dass wir den alters-, und geschlechtsadaptierten Constant-Score zusätzlich ermittelt haben (s. Tabelle 11). Hierzu wurden die durchschnittlichen Werte für Männer und Frauen in den verschiedenen Altersgruppen abgebildet und der erreichte Wert des Patienten in Prozent errechnet (Gerber 1992).

<b>Alters-, und geschlechtsadaptierter Constant-Murley-Score</b>		
<b>Alter</b>	<b>Frauen (Punkte)</b>	<b>Männer (Punkte)</b>
20-30	97	98
31-40	90	93
41-50	80	92
51-60	73	90
61-70	70	83
71-80	69	75
81-90	64	66
91-100	52	56

*Tabelle 11: Alters-, und geschlechtsadaptierter Constant-Murley Score nach Gerber 1992*

Um beurteilen zu können, wie das Ergebnis des alters-, und geschlechtsadaptierten Constant-Scores zu werten ist, haben wir in Tabelle 12 die Einteilung von Boehm über-



nommen, die die prozentualen Ergebnisse einteilt in ausgezeichnete, gute, befriedigende, ausreichende und schlechte Ergebnisse (Boehm et al. 1997).

<b>Wertung der Constant-Score-Ergebnisse</b>	
Ausgezeichnet	91-100%
Gut	81-90%
Befriedigend	71-80%
Ausreichend	61-70%
Schlecht	< 60%

*Tabelle 12 : Wertung der Constant Score Ergebnisses nach Böhm 1997*

## 4.4 Operationsmethoden

### 4.4.1 Deltoideus Flap

Die Indikation zur Verwendung der Deltoideuslappenplastik nach Augereau war bei unseren 12 Patienten die Massenruptur der Rotatorenmanschette mit Beteiligung von mindestens zwei Sehnen und in allen Fällen das Vorliegen eines kranialen Defektes. Das Prinzip der Operation beruht darauf, den nicht zu verschließenden Defekt durch einen Muskellappen aus dem vorderen Anteil des M. Deltoideus zu überbrücken (s. Abb 5). Durch Vernähung des Deltaflaps mit den Resten der Rotatorenmanschette kommt es zu einer dynamischen Polsterung des Humeruskopfes. Der aktive, vaskularisierte und innervierte Muskellappen soll synergistisch mit dem M. supraspinatus und dem M. infraspinatus wirken und damit eine Depressorwirkung auf den Humeruskopf ausüben. Damit soll einer ständigen Reibung des Humeruskopfes am Unterrand des Akromions vorgebeugt werden (Augereau 1991). Die Operationen wurden von Prof. Dr. U. Brunner durchgeführt, die nachfolgende Dokumentation der Operationsschritte erfolgte anhand der vorliegenden Operationsberichte.

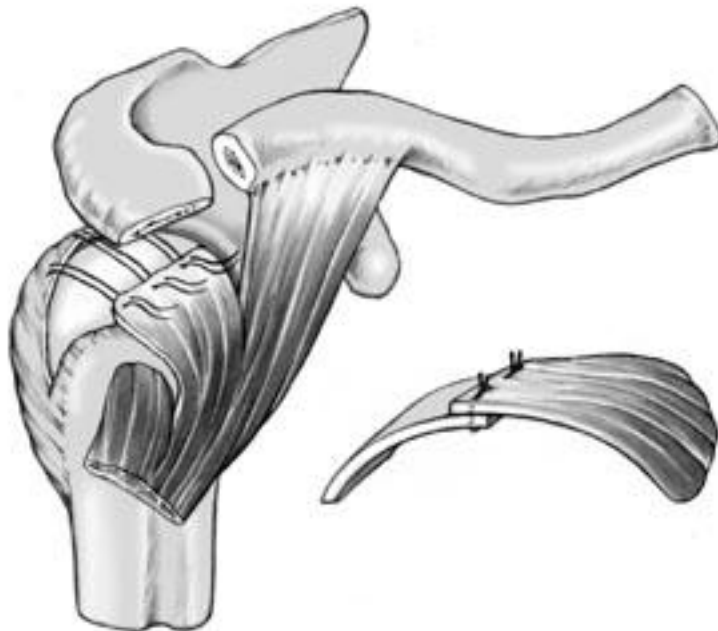
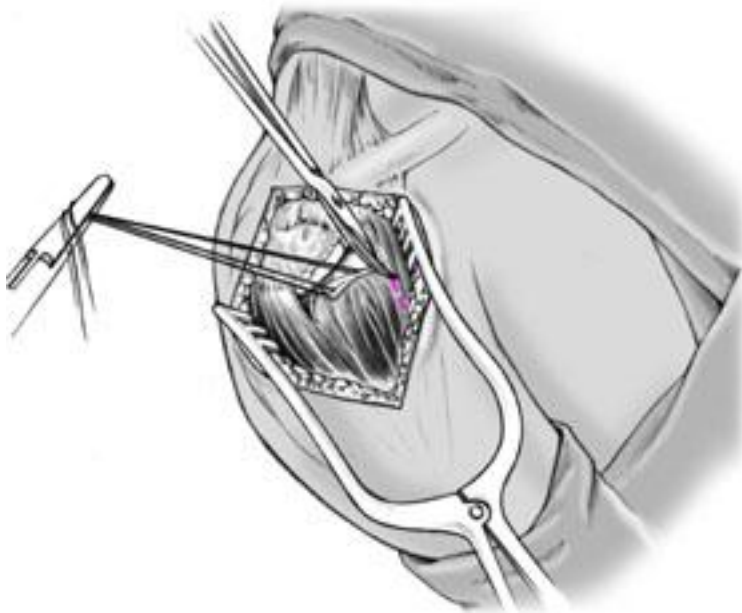


Abbildung5: Verschluss des Rotatorenmanschettendefektes mit claviculärem Anteil des M. deltoideus (aus: Habermeyer, Schulterchirurgie 4.Auflage 2010©ElsevierGmbH,Urban&Fischer,München)

## Operationsschritte Deltoideus Flap nach Augereau

1. Lagerung des Patienten in „beach-chair“ Position, halb sitzend, Oberkörper 45° bis 60° abgewinkelt.
2. Hautschnitt antero-superior über dem Akromion über eine Länge von ca. 7cm
3. Längsspaltung des M. deltoideus entlang der anterolateralen Muskelraphe, beginnend an der Vorderkante des Akromions nach distal verlaufend unter Beachtung des Verlaufs des N. axillaris. Ablösung des M.Deltoideuslappens am periostalen Ansatz .



*Abbildung 6: Präparation des Deltoideuslappens (aus: Habermeyer, Schulterchirurgie 4.Auflage 2010©ElsevierGmbH,Urban&Fischer,München)*

4. Armierung des Deltoideus Lappens an den Ecken des periostalen Ansatzes
5. Durchtrennung des Ligamentum Coracoacromiale ansatznah am Vorderrand des Akromions.

6. Vordere Akromioplastik nach Neer, durch einen umgekehrt eingesetzten Hohmannhebel im Bereich der Vorderkante des Akromions und Durchführung einer Osteotomie mit keilförmiger Erweiterung des subakromialen Raumes.

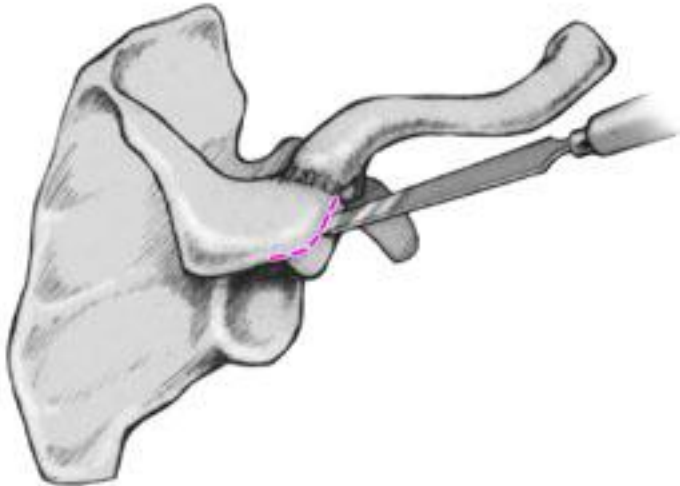


Abbildung 7: Akromioplastik nach Neer (aus: Habermeyer, Schulterchirurgie 4.Auflage 2010©ElsevierGmbH,Urban&Fischer,München)

7. Abtragung eventuell vorhandener Osteophyten am Unterrand der Clavicula, die den Subakromialraum einengen können.
8. Bei Vorliegen einer Ruptur oder Dislokation der Bizepssehne Replatierung in den Sulcus bicipitalis und Tenodese.
9. In den nun ausreichend weiten und geglätteten Subakromialraum Durchzug des gestielten Deltoideuslappens und Vernähung mit dem angefrischten restlichen Gewebe der retrahierten Sehnen der Rotatorenmanschette.
10. Überprüfung der spannungsfreien Beweglichkeit im glenohumeralen Gelenk.
11. Nach Einlage einer subkutanen Redondrainage, Hautverschluss und Lagerung auf einem Abduktionskissen.

#### **4.4.2 Pectoralis major Transfer**

Die Indikation zum Pectoralis Transfer war bei unseren 3 Patienten eine Massenruptur mit vorderer Instabilität und rezidivierenden Schulterluxationen. Ursache dafür ist ein anterosuperiorer Defekt der Rotatorenmanschette mit Beteiligung der Subscapularissehne.

Angewendet wurde das Verfahren nach Rockwood und Wirth. Dabei wird der claviculäre Anteil des M. pectoralis von seinem humeralen Ansatz abgelöst und im Bereich des Tuberculum majus reinsertiert (Wirth, Rockwood 1997). Alternativ gibt es noch die Methode nach Resch, wo die Reinsertion am Tuberculum minus erfolgt (Resch et al. 2000). Die Operationen wurden von Prof. Dr. E. Wiedemann durchgeführt, die nachfolgende Darstellung ist seinen Operationsberichten entnommen.

#### **Operationsschritte Pectoralis major Transfer nach Rockwood und Wirth**

1. Supero-anteriorer Zugang nach Cofield (Cofield 1982) über eine Länge von ca 7cm.
2. Aufsuchen des Sulcus deltoideopectoralis unter Beachtung der V. cephalica als Leitmarke. Spalten der clavicopectoralen Faszie. Stumpfes Auseinanderdrängen der Muskulatur unter Beachtung des Verlaufs des N. axillaris als auch des N. musculocutaneus.
3. Präparation der Bursa subdeltoidea und subacromialis, bis der Humeruskopf dargestellt werden kann.
4. Akromioplastik nach Neer, ggf. Osteophytenabtragung.
5. Inspektion der Rotatorenmanschette und Überprüfung der Integrität der langen Bizepssehne. Bei Luxation oder Ruptur erneute Verankerung im Sulcus bicipitalis.
6. Ablösen des claviculären Anteils des M. pectoralis an seiner Insertionsstelle an der Crista tuberculi humeri.
7. Vernähung des Pectoralislappens mit Resten der Infraspinatus-, und Supraspinatussehne und knöcherne Fixierung mit Corkscrew Ankern am Tuberculum majus.
8. Bei vorliegenden Sehnenresten des M. subscapularis wurden diese am Tuberculum minus befestigt.
9. Ruhigstellung im Gilchristverband.

### 4.4.3 Latissimus dorsi Transfer

Die Indikation zum Latissimus dorsi Transfer war bei unseren 4 Patienten ein grosser posterosuperiorer Rotatorenmanschettendefekt mit Beteiligung der Infraspinatussehne und der Supraspinatussehne.

Gerber verwendete den M. latissimus dorsi mit dem Ziel Aussenrotation und Flexion zu verbessern. Die Defekte werden durch Einschwenken des gestielten myofaszialen Latissimuslappens und Fixierung am Tuberculum majus gedeckt (Gerber 1992). Die Operationen wurden von Prof. Dr. E. Wiedemann durchgeführt, die nachfolgende Darstellung ist seinen Operationsberichten entnommen.

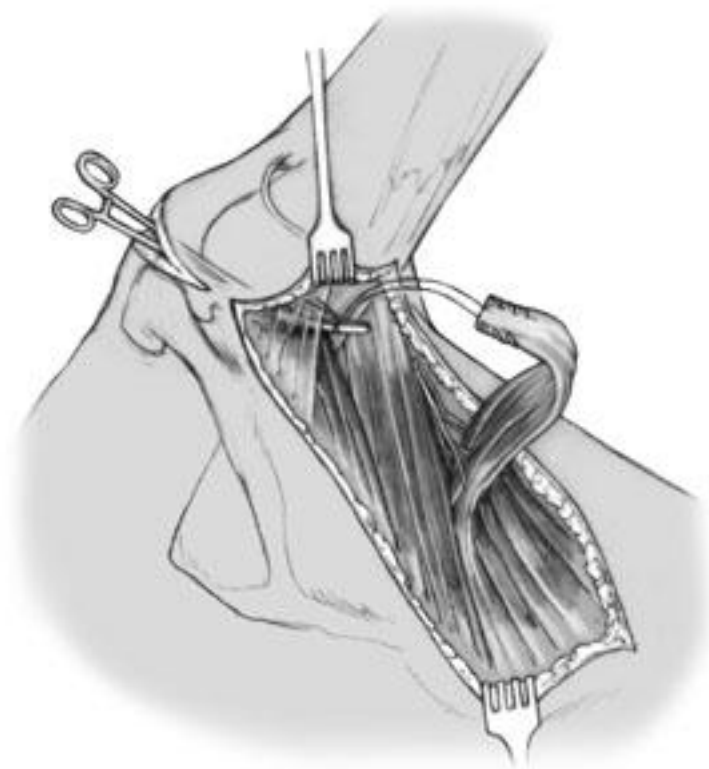


Abbildung 8: Abgelöster M. Latissimus dorsi (aus: Habermeyer, Schulterchirurgie 4.Auflage 2010©ElsevierGmbH,Urban&Fischer,München)

## **Operationsschritte Latissimus dorsi Transfer nach Gerber -**

1. Lagerung in „beach-chair“ Position.
2. Superoanteriorer Zugang nach Cofield (Cofield 1982). Darstellung des M. deltoideus. Durchführung einer Akromioplastik nach Neer
3. Zweiter gewinkelter Hautschnitt über der hinteren Axilla entlang des Vorderrandes des M. latissimus dorsi.
4. Mobilisierung des Muskels Richtung Humerusschaft und Ablösung von seiner knöchernen Insertionsstelle unter Beachtung des Gefäß-Nerven-Bündels.
5. Mobilisierung des M. deltoideus, so dass der gestielte Latissimus Lappen bis über den Humeruskopf durchgezogen und transossär am Vorderrand des Tuberculum majus befestigt werden kann. Vernähung mit den erhaltenen Anteilen der vorderen Rotatorenmanschette.
6. Lagerung in der Aussenrotationsschiene für 3 Wochen.

## 4.5 Magnetresonanztomographie

Bei 14 von 19 Patienten wurde im Rahmen der Nachuntersuchung ein MRT der Schulter durchgeführt. Davon waren 8 Patienten mit einem Delta Flap versorgt worden, 3 mit einem Latissimus dorsi Transfer und 3 mit einem Pectoralis Transfer.

Für die kernspintomographische Diagnostik wurde ein MRT-Gerät mit einem Hauptmagnetfeld von 0,2 Tesla (Magnetom Open; Siemens, Erlangen) verwendet.

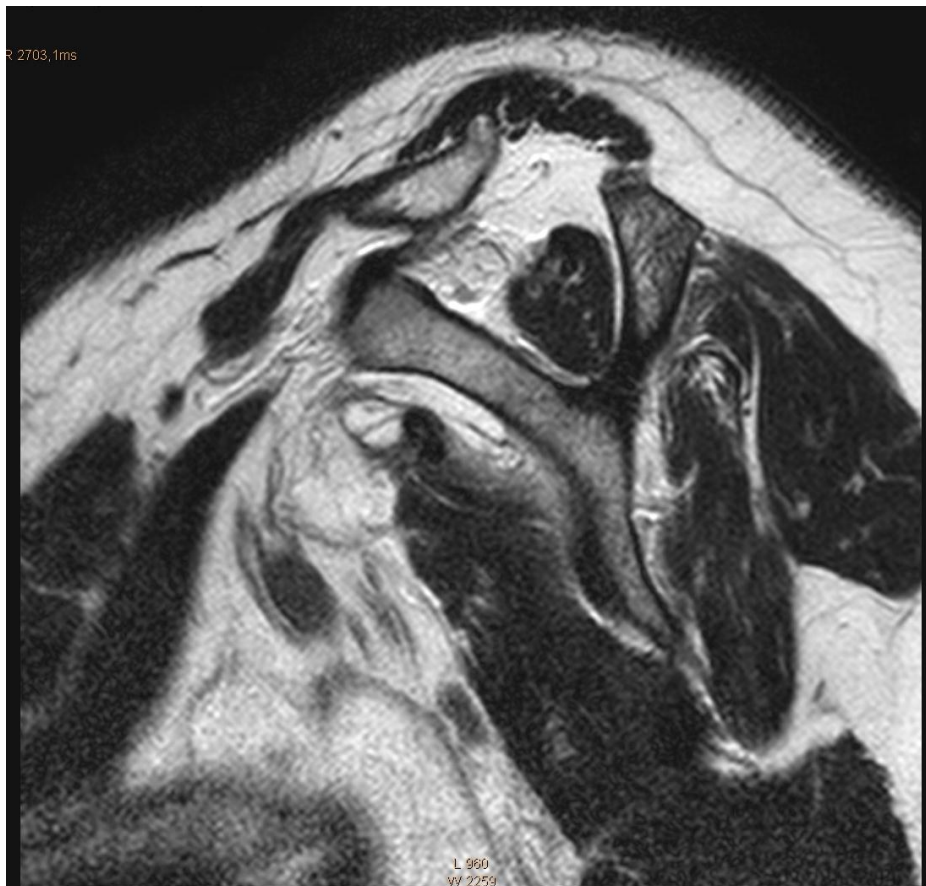Die Untersuchung der Schulter erfolgte in drei Standardebenen: schräg koronar, sagittal und axial (Totterman et al 1994; Zlatkin et al. 1989). In der koronaren Ebene wurden T2-gewichtete Turbo-Spin-Echo Sequenzen und T1-gewichtete Spin-Echo Sequenzen, sowie Turbo-Inversion-Recovery (Turbo-STIR) Sequenzen verwendet. In der sagittalen Ebene kamen T2-gewichtete Turbo-Spin-Echo Sequenzen und T1-gewichtete Spin-Echo Sequenzen zur Anwendung. In der axialen Ebene wurden T2-gewichtete Turbo-Spin-Echo Sequenzen angewendet.

Sehnen, Ligamente, Knorpel und kompakter Knochen sind signalarm. Hyaliner Knorpel und Muskelgewebe sind von mittlerer Signalstärke. Fettgewebe und fetthaltiges Knochenmark sind auf den T1-gewichteten, wasserreiche Strukturen und Läsionen dagegen auf den T2-gewichteten Bildern signalreich. Die T2-gewichteten Bilder eignen sich zur Erfassung von entzündlichen Prozessen, Weichteilödemen und Gelenkergüssen (Huber, Koch 1995; Tirman et al. 1997). Auf den schräg koronaren Schichten lässt sich die Intaktheit des Muskeltransfers beurteilen, des Weiteren das AC-Gelenk, der Ansatz des Ligamentum Coracoacromiale und der Ursprung der langen Bizepssehne.

Für die Beurteilung der Integrität von M. Subscapularis und M. Infraspinatus eignet sich die transversale Ebene. Zudem ist auf diesen Bildern die Beziehung des Humeruskopfes zur Gelenkpfanne einsehbar und damit eine Beurteilung hinsichtlich glenohumeraler Instabilität möglich. Außerdem kann man erkennen, ob die lange Bizepssehne in ihrer Sehnenscheide liegt. (Huber, Koch 1995).



Die Muskelatrophie der verbliebenen Supraspinatussehne in der Fossa supraspinata wurde in einer obliquen sagittalen Aufnahme medial zum Proc. Coracoideus beurteilt. Der Grad der Ausfüllung bestimmte das Ausmaß der Atrophie (Warner 2001). Zur Quantifizierung und Einteilung der Atrophie wurde in einer sagittalen Aufnahme die Fläche der Fossa supraspinata in Relation zur Fläche der Supraspinatussehne gesetzt.  $R$  ist der Quotient aus Fläche der Fossa und Fläche der Supraspinatussehne. Grad 1 ohne Atrophie tritt dann ein, wenn  $R$  zwischen 0,6 und 1 liegt, also das Muskelgewebe die Fossa größtenteils bedeckt.  $R$  zwischen 0,4 und 0,6 wurde als Grad 2 bezeichnet. Eine komplette Atrophie wurde als Grad 3 bezeichnet, wenn  $R$  kleiner als 0,4 war (s. Abb.8; Thomazeau 1997).



*Abbildung 8: Muskelatrophie Grad 3 nach Thomazeau im MRT (T2 sag. Aufnahme)*

Die Einteilung der **fettigen Degeneration** des verbliebenen Muskeltransfers erfolgte analog der Einteilung nach Goutallier, der die Muskelbäuche von SSP, ISP und SCP in 4 Grade einteilte (s. Tabelle 13 und Abb 9, Goutallier et al. 1994). Die Beurteilung des Muskeltransfers erfolgte in T1 gewichteten Aufnahmen mit Spin Echo Sequenzen und T2 gewichteten Aufnahmen mit Feld Echo Sequenzen in koronarer Ebene (Nakagaki et al. 1994).

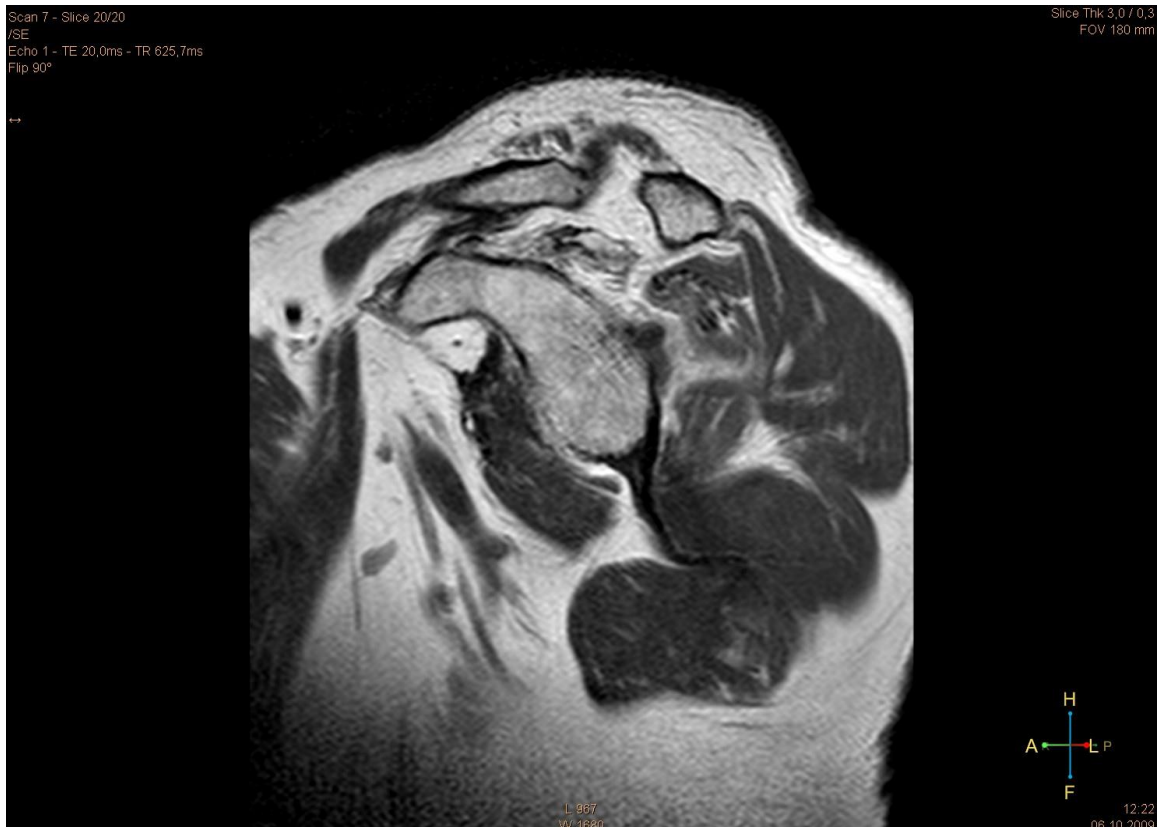

Abbildung 9: Fettige Degeneration Grad 4 nach Goutallier im MRT(T1 TSE sag)

<b>Fettige Degeneration des Muskeltransfers ausgehend von der Methode nach Goutallier</b>	
Grad 0	Normaler Muskel
Grad 1	Einzelne Fettstreifen
Grad 2	Fett < Muskel
Grad 3	Fett = Muskel
Grad 4	Fett > Muskel

Tabelle 13: Fettige Degeneration nach Goutallier et al. 1994

## 5 Ergebnisse

### 5.1 Deltoideus Flap

Die 12 Patienten, die mit einer Deltoideuslappenplastik versorgt wurden, erzielten im Mittel einen absoluten Constant Score von 59,3 Punkten (24-94 Punkte). Im geschlechts- und altersadaptierten Score nach Gerber ergab das im Mittel 68 % mit Werten zwischen 33 und 113%. In Tabelle 14 sind die Ergebnisse der einzelnen Patienten für den absoluten Constant Score und den geschlechts-, und altersadaptierten Constant Score aufgeführt (Gerber 1992).

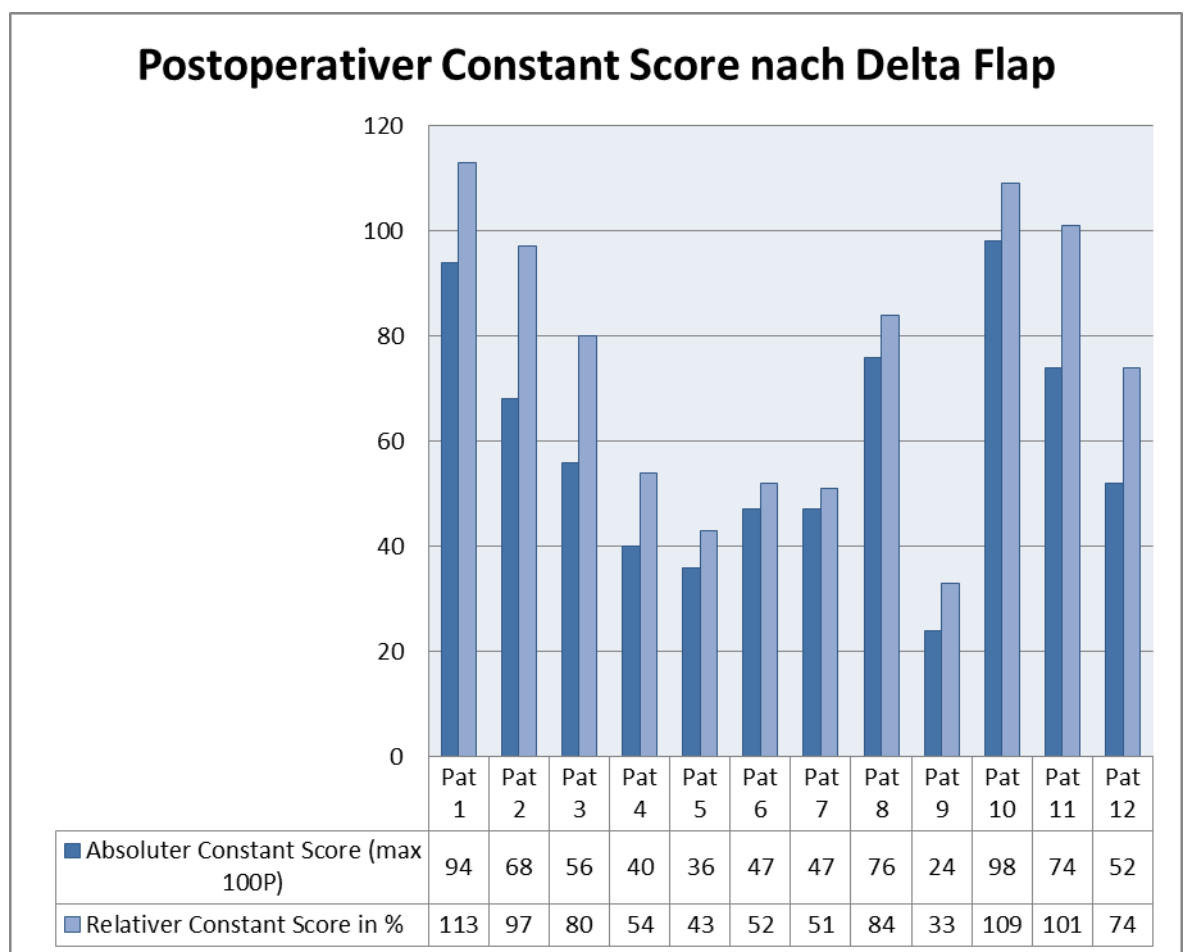


Tabelle 14: Ergebnisse des postoperativen Constant Scores der Delta Flap Operierten mit Angaben für den absoluten Score nach Punkten und den relativen Score in %

Nach der Einteilung von Böhm haben bei uns damit 42% der Patienten ein ausgezeichnetes und gutes Ergebnis erzielt, 16 % ein befriedigendes, 42 % unserer Patienten lagen mit ihren Werten unter 60% (s.Abbildung 10, Böhm et al. 1997).

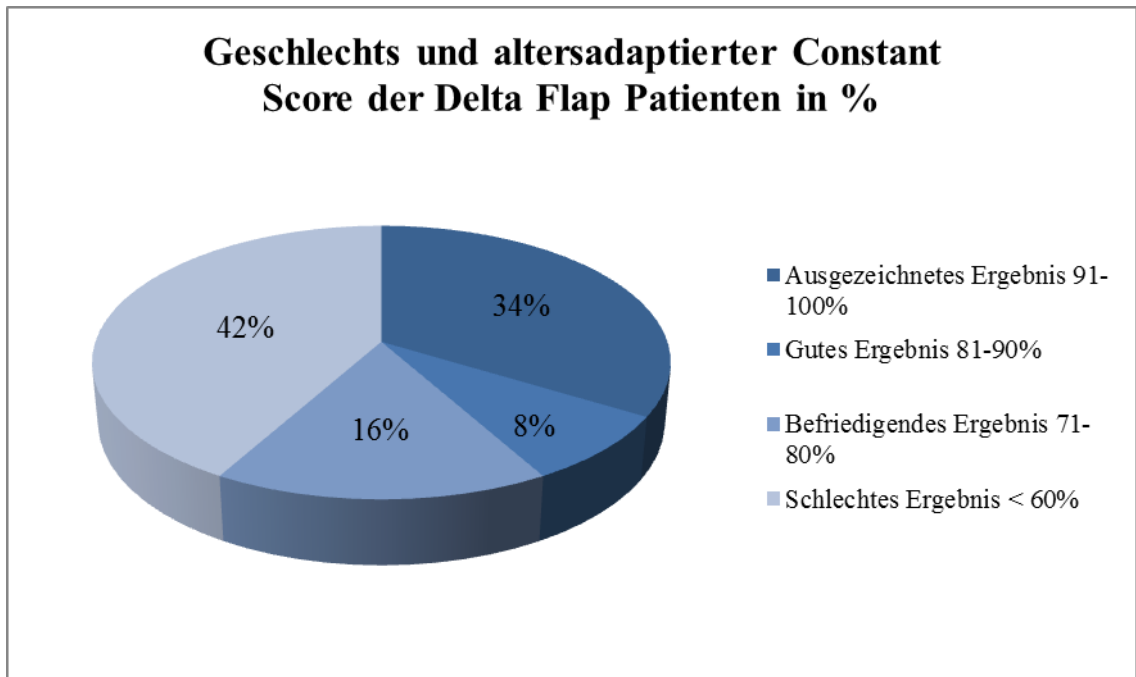


Abbildung 10: Anteilmäßige Verteilung der Patienten mit Ergebnissen des Geschlechts-, und altersadaptierten Constant Scores nach Gerber 1992 und der Einteilung nach Böhm 1997

Im Bereich Schmerz wurden von den maximal zu erzielenden 15 Punkten 10,3 (5-15) Punkte erreicht. Bei Aktivitäten des täglichen Lebens waren es im Mittel 15,1 Punkte (7-20) von 20 erreichbaren Punkten. Der Bereich Beweglichkeit lag bei 11,6 (0-20), die Aussenrotation bei 5,6 (0-10) Punkten, die Innenrotation bei 6,5 (2-10). Im Bereich Kraft waren es 10,3 (3-25) Punkte (s. Tabelle 15).

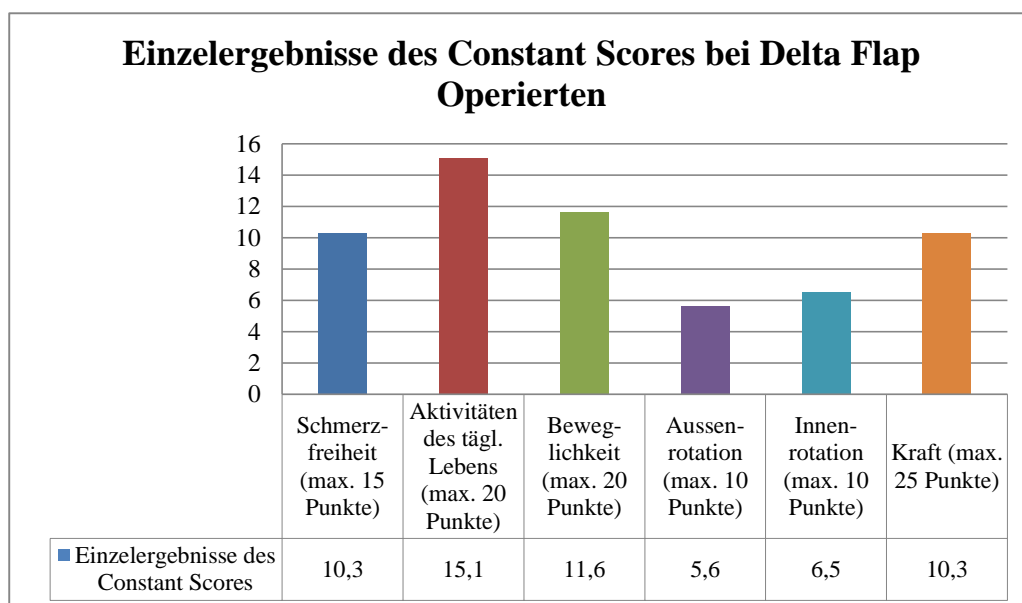


Tabelle 15: Postoperative Einzelergebnisse des Constant Scores bei Delta Flap Operierten

### 5.1.1 Postoperative Schmerzen

Alle 12 Patienten, die mit Delta Flap versorgt wurden, beklagten präoperativ zum Teil erhebliche Schmerzen, die auch nachts zu Schlaflosigkeit geführt hatten. Eine Punktevergabe analog des Constant-Scores mit Punkten von 0 bis 15 lag präoperativ nicht vor. Erhebliche Nachtschmerzen sind bei allen Patienten dokumentiert. Ausserdem gaben alle Patienten bewegungsabhängige Schmerzen an. Die konservativ nicht therapierbaren Schmerzen waren mit ausschlaggebend für die Indikation zur Operation.

Postoperativ wurden im Mittelwert 10,3 Punkte (5-15) erreicht, was nur noch milden Schmerzen entspricht. Sechs Patienten waren annähernd schmerzfrei (12-15 Punkte), das entspricht der Hälfte aller Patienten. Kein Patient hatte unter 5 Punkte, damit litt keiner mehr unter starken Schmerzen. Mässige Schmerzen (5 Punkte) hatten noch 4 Patienten angegeben, milde lagen bei zwei Patienten vor. (s. Abb 11).

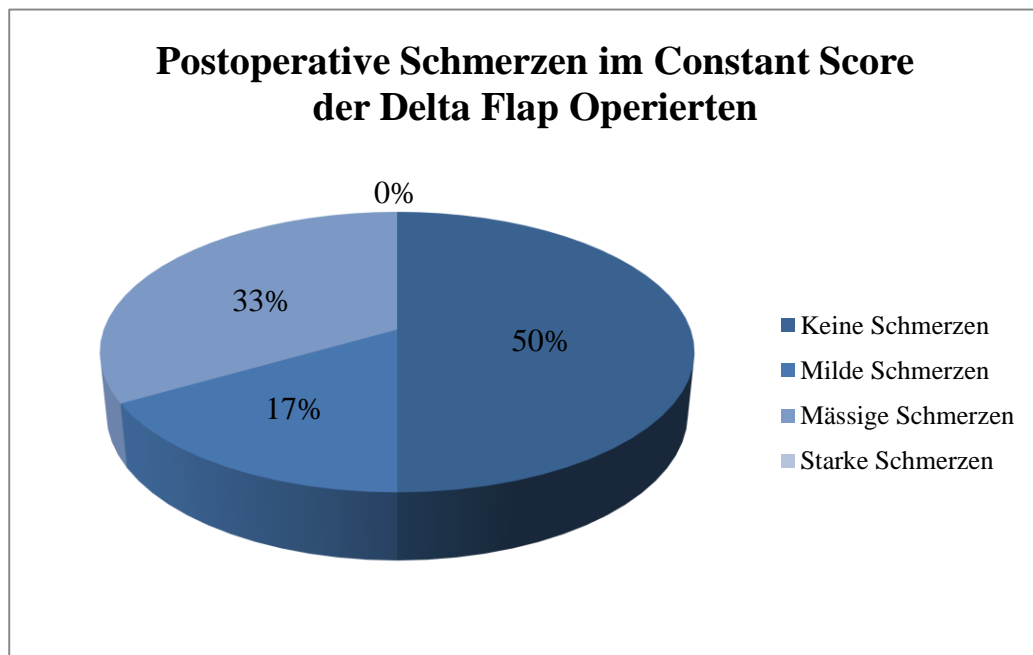
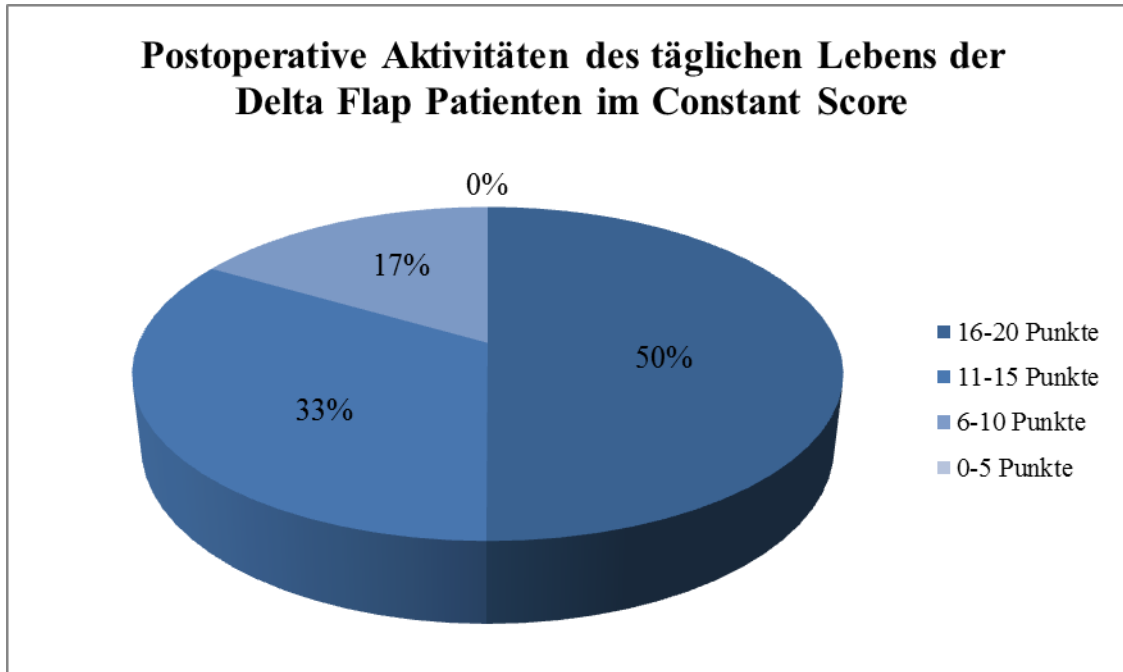


Abbildung 11: Prozentualer Anteil der Patienten in den unterschiedlichen Gruppen: Keine Schmerzen (11-15Punkte), Milde Schmerzen (6-10 Punkte), Mässige Schmerzen (5 Punkte)

Mit den **Aktivitäten des täglichen Lebens** wurden weitere subjektive Parameter der Patienten erhoben. Von den maximal erreichbaren 20 Punkten, haben unsere Patienten im Mittelwert 15,1 (7-20) Punkte erreicht. Sechs Patienten und damit die Hälfte hatten mit 16 bis 20 Punkten ein sehr gutes Ergebnis erzielt, weitere 4 Patienten schnitten mit

11 bis 15 Punkten gut ab. Ein schlechtes Ergebnis unter 5 Punkte lag kein einziges Mal vor. Zwei Patienten erzielten 7 und 10 Punkte (s. Abb. 12).



*Abbildung 12: Prozentualer Anteil der Patienten in den jeweiligen Gruppen nach der Punkteverteilung der Aktivitäten des täglichen Lebens nach Constant Score*

## 5.1.2 Postoperative Beweglichkeit

Betrachtet man die postoperative Beweglichkeit der Patienten mit Deltoideus Flap, so erreichten diese von maximal 40 im Mittelwert 28,8 (4-40) Punkte. Für die Flexion und Abduktion waren es 11,66 (0-20) Punkte. Für die Aussenrotation wurden im Mittel 5,66 (0-10) Punkte erreicht. Bei der Innenrotation waren es 6,5 (2-10) von maximal erreichbaren 10 Punkten (s. Tabelle 16).

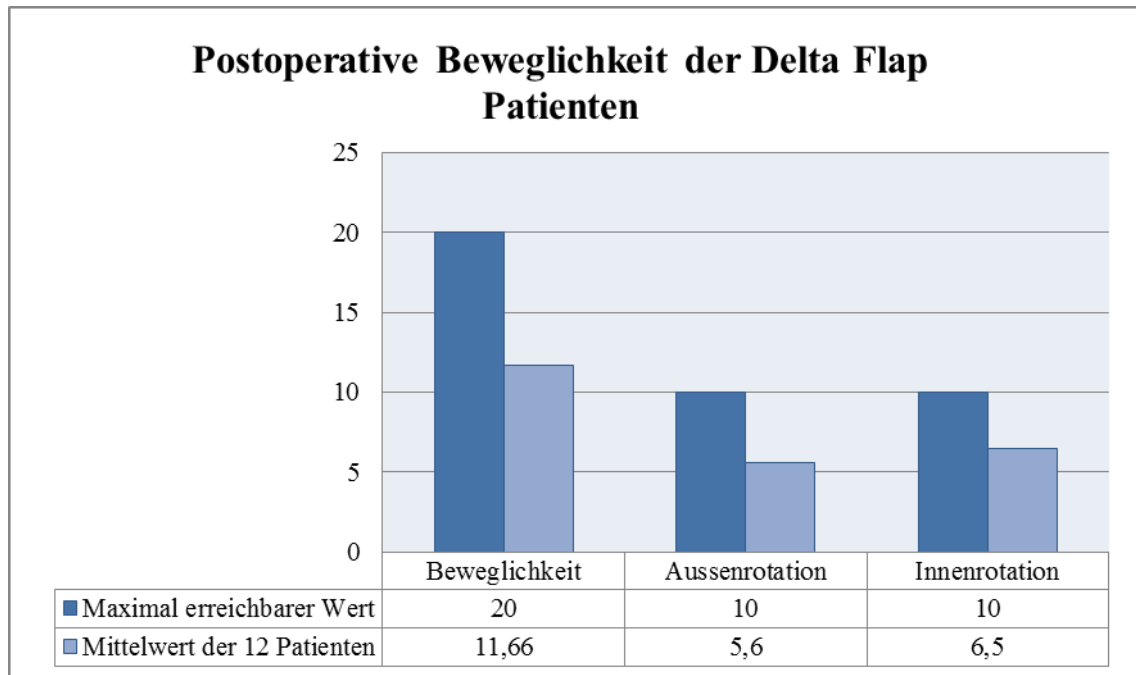


Tabelle 16: Postoperative Beweglichkeit der Delta Flap Patienten nach Constant Score Punktesystem

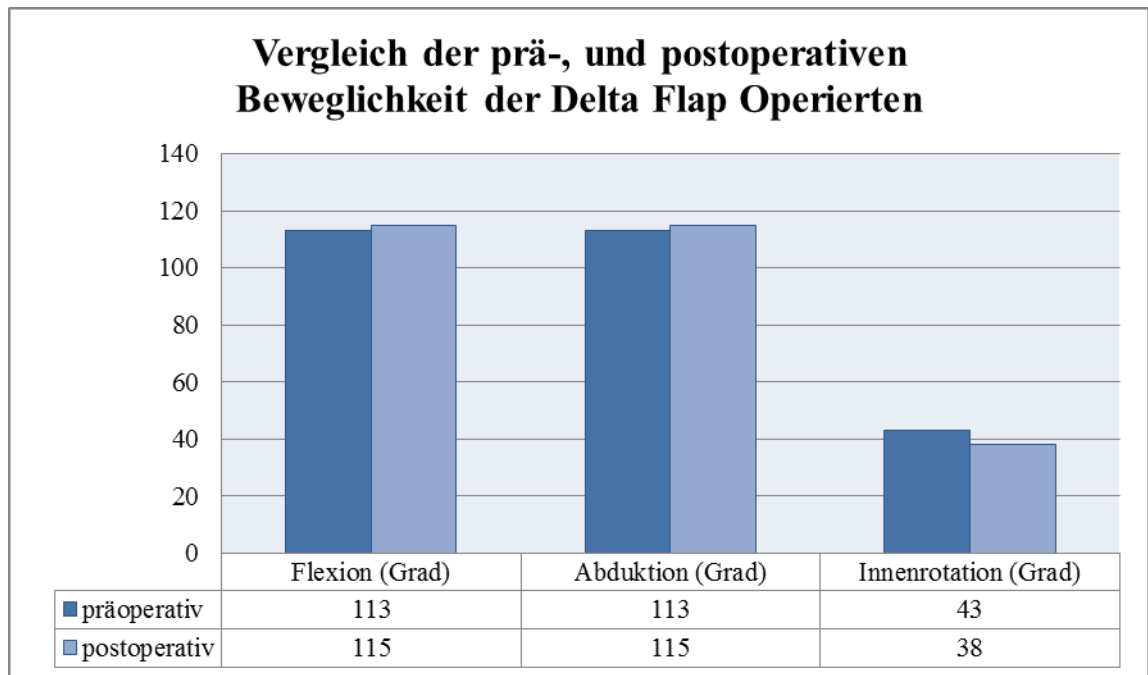
Vergleicht man die präoperativ vorliegende Beweglichkeit mit der postoperativen, so liegen bei allen Patienten präoperative Werte für Flexion, Abduktion und Innenrotation vor. Bei der Aussenrotation fehlten die präoperativen Werte von zwei Patienten.

In Tabelle 20 wird die prä- und postoperative Beweglichkeit bei Delta Flap-Operierten miteinander verglichen.

Präoperativ lagen im Mittel Werte von 113 (60-170) Grad vor, postoperativ lagen diese bei 115 (55-170) Grad. Die Aussenrotation war im Mittelwert mit 38 (20-60) Grad postoperativ schlechter als vorher mit 43 (10-60) Grad. Schliesst man die beiden Patienten aus, bei denen präoperativ keine Werte vorlagen, liegt der postoperative Mittelwert der Aussenrotation bei 39 Grad.

Die Innenrotation wurde präoperativ nicht in Form von Punkten nach Constant Score dokumentiert, sondern danach, bis auf welche Höhe der hinter dem Rücken innerrotierte

Arm greifen konnte. Dabei sind die Werte prä-, und postoperativ vergleichbar (s. Tabelle 17).

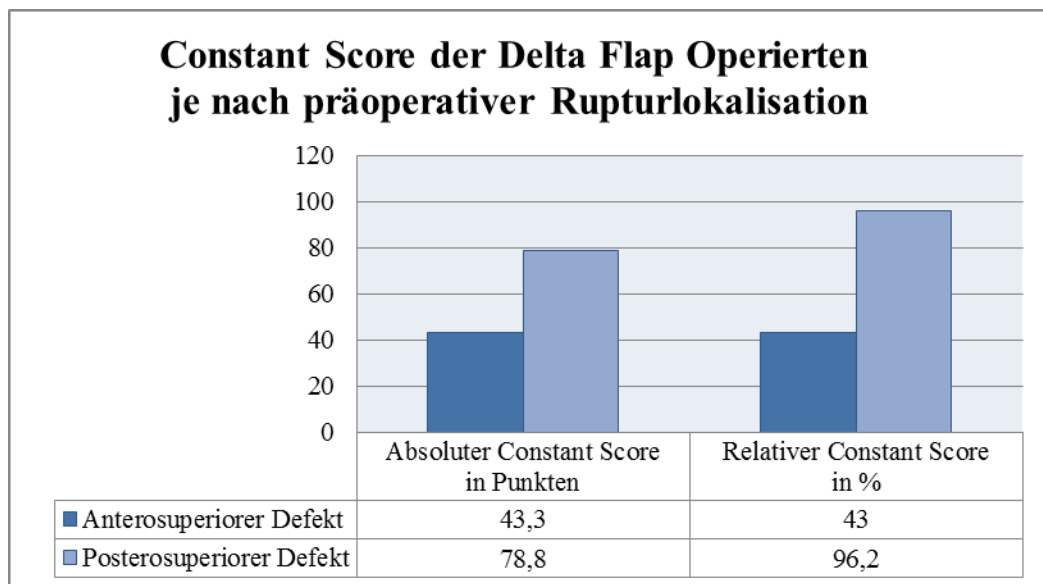


*Tabelle 17: Vergleich der prä-, und postoperativen Beweglichkeit bei Delta Flap Patienten*



### 5.1.3 Anterosuperiore vs posterosuperiore Defekte

In Tabelle 18 sind die Ergebnisse in Abhängigkeit davon dargestellt, welche Rupturlokalisation präoperativ vorlag. Die Patienten wurden unterschieden in Patienten mit anterosuperioren Läsion (SSP/SSC) im Vergleich zu Patienten mit posterosuperioren Läsionen (SSP/ISP). Dabei erreichten die Patienten mit einer Beteiligung der Subscapularissehne ein unterdurchschnittliches Ergebnis mit 43,3 (36-47) Punkten des absoluten und nur 43% (43-52) des relativen Constant Scores. In der Gruppe der Patienten mit posterosuperioren Defekten erzielten diese mit 78,8 Punkten (52-94) und 96,2% (74-113) ein überdurchschnittlich gutes Ergebnis, nicht nur im Vergleich zur Gruppe der Patienten mit anterosuperiorem Defekt, sondern auch im Vergleich zur Gesamtgruppe mit 59,3 Punkten und 68%.



*Tabelle 18: Ergebnisse Constant Score je nach präoperativ vorliegender Rupturlokalisation bei Patienten die mit Delta Flap versorgt wurden*

Die Unterschiede machen sich vor allem im Bereich der Beweglichkeit bemerkbar. Mit einer durchschnittlichen postoperativen Flexion von 75 (55-80) Grad in der anterosuperioren Gruppe schneiden sie deutlich schlechter ab als Patienten mit präoperativ vorliegendem posterosuperiorem Defekt. Diese sind hier mit 140 (80-170) Grad postoperativer Flexion wieder nicht nur besser als die vorherige Gruppe, sondern auch besser als der Durchschnitt aller Patienten, 115 Grad erzielten (s. Tab. 19).

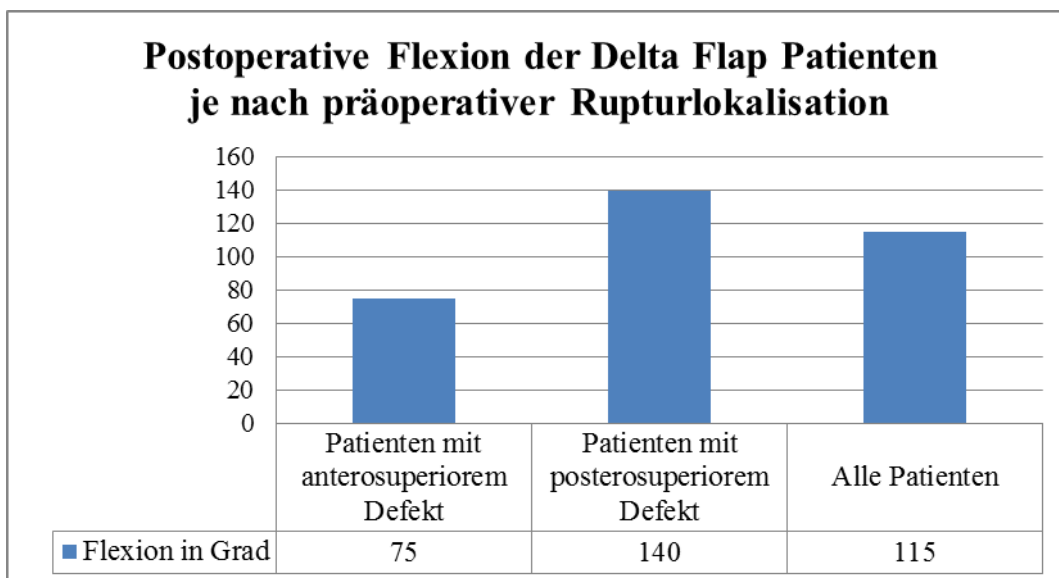


Tabelle 19: Postoperative Flexion abhängig von der präoperativ vorgelegenen Rupturlokalisierung

Im Bereich Beweglichkeit des Constant-Score-Bogens, bei dem maximal 20 Punkte erzielt werden können (Flexion und Abduktion) sieht es ähnlich aus: da erreicht die posterosuperiore Gruppe 12,8 (5-15) Punkte, die anterosuperiore Gruppe nur 6 (5-8) Punkte. Nimmt man den Bereich Aussenrotation mit maximal erreichbaren 10 Punkten, so sind dies 8,8 (6-10) Punkte im Vergleich zu 0,6 (0-2) Punkten. Bei der Innenrotation sieht es ähnlich aus mit 8,8 (8-10) Punkten im Gegensatz zu 4 (2-6) Punkten in der Gruppe der Patienten, bei denen ein anterosuperiorer Defekt vorlag (s. Tabelle 20).

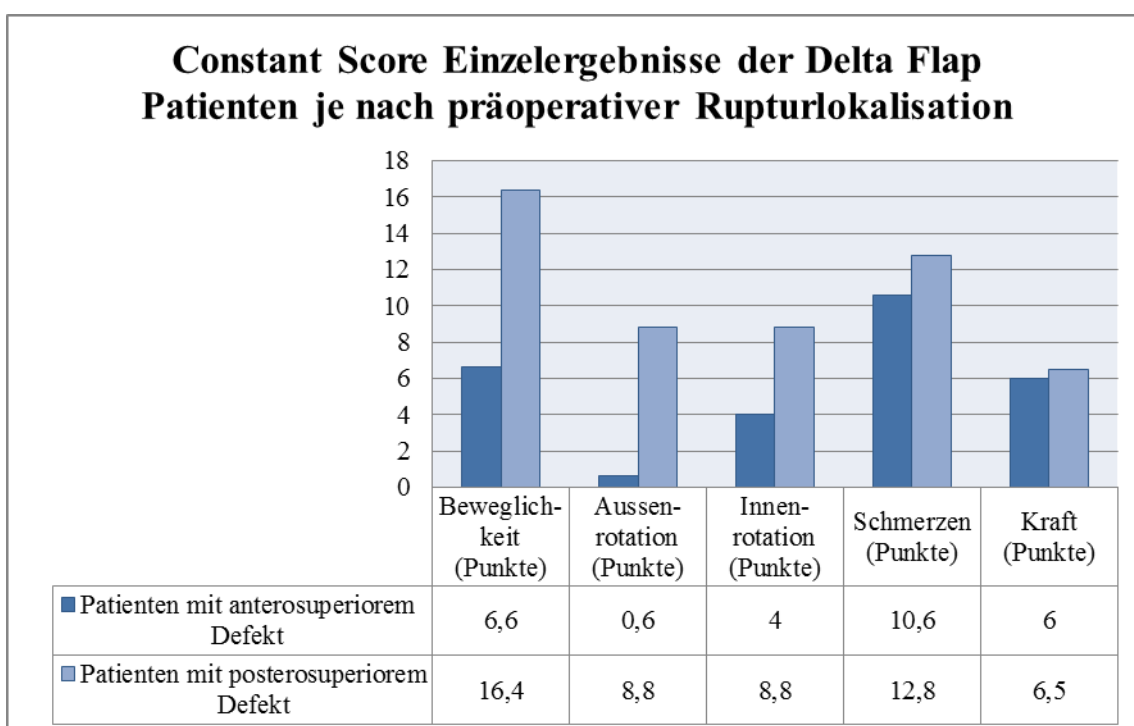
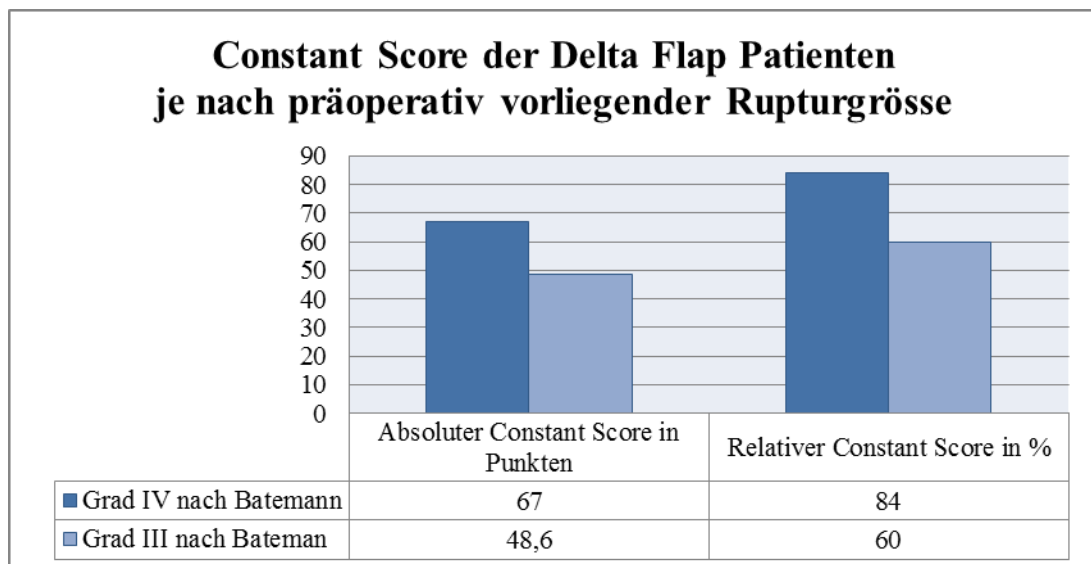


Tabelle 20: Constant Score Einzelergebnisse je nach präoperativer Rupturlokalisierung

Im Bereich Kraft scheint sich der Unterschied nicht bemerkbar zu machen, dort schneiden beide Gruppen mit 6 und 6,5 Punkten ähnlich ab. Auch bei den postoperativen Schmerzen, sind die Unterschiede nicht so deutlich mit erreichten 10,6 (10-12) Punkten in der anterosuperioren Gruppe und 12,8 (5-15) Punkten in der posterosuperioren Gruppe bei insgesamt maximal erreichbaren 15 Punkten in der visuell analogen Skala, wobei 15 Punkte Schmerzfreiheit entsprechen.

Differenziert man die postoperativen Ergebnisse je nach präoperativ vorliegender Rupturgrösse, ergeben sich folgende Daten: Die 5 Patienten mit der drittgradigen Defektgrösse nach Bateman erzielten durchschnittlich 48,6 Punkte (24-76) und einen relativen Score von 60% (33-84%). Die 7 Patienten mit der Rupturgrösse Grad IV erzielten 67 Punkte (36-98) oder 84% (43-113%) des relativen Constant-Score-Ergebnisses (s. Tabelle 21).

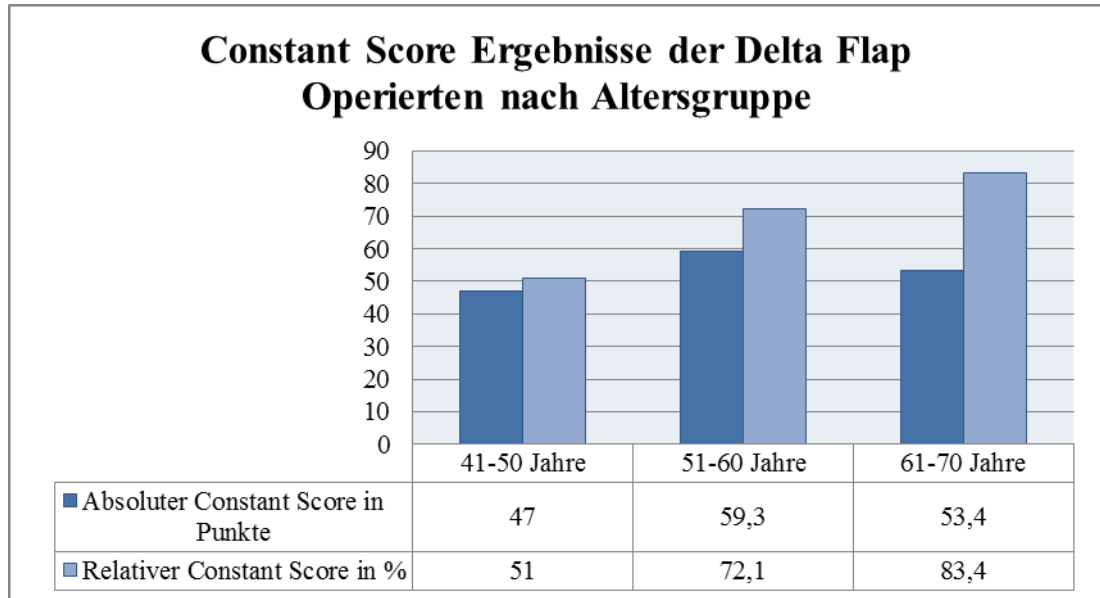


*Tabelle 21: Postoperativer Constant Score je nach präoperativ vorliegender Rupturgrösse*

#### 5.1.4 Weitere Constant Score Ergebnisse nach Delta Flap

Im Bereich **Kraft** konnten maximal 25 Punkte erreicht werden, wenn ein Patient in der Lage war, ein 12,5 kg schweres Gewicht, das am abduzierten Arm in Höhe des mittleren Oberarms (distales Ende des M. deltoideus) angebracht wurde, zu halten. Von unseren Patienten wurde ein Mittelwert von 10,3 (3-25) Punkten erreicht, das entspricht 5,15 Kilogramm Abduktionskraft.

Im Durchschnitt waren die Patienten zum Zeitpunkt der Operation 56,5 Jahre alt (43-66 Jahre), mit einer Verteilung von 12 Patienten im Alter zwischen 50 und 60 Jahre alt, 6 mit über 60 Jahren und einem einzigen unter 50 Jahre.

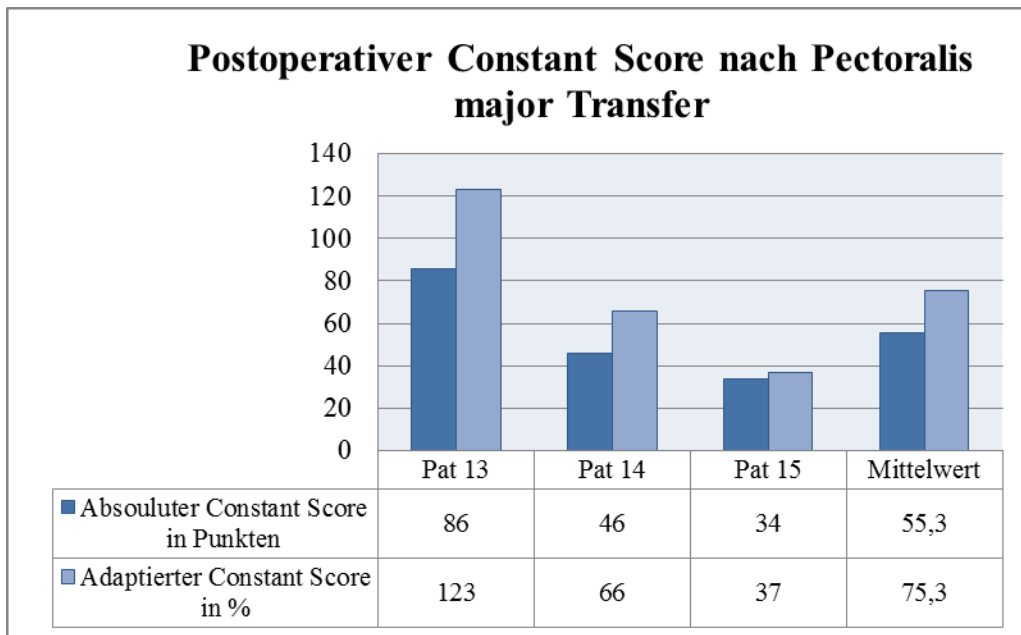


*Tabelle 22: Constant Score Ergebnisse nach Altersgruppen*

Von den 12 Patienten waren zum Nachuntersuchungszeitpunkt 6 Patienten zwischen 51 und 60 Jahre alt; sie erzielten im Durchschnitt einen Constant Score von 59,3 Punkten oder 72,1% des relativen Scores. Fünf waren über 61 Jahre alt und erreichten mit einem absoluten Score von 53,4 Punkten ein etwas schlechteres Ergebnis. Im adaptierten Score schneiden sie jedoch deutlich besser ab mit einem Mittelwert von 83,5%. Ein 47-jähriger Patient hatte mit 47 Punkten und einem relativen Score von 51% ein schlechteres Ergebnis als seine älteren Mitpatienten (s.Tab.22).

## 5.2 Pectoralis Transfer

Die drei Patienten, die mit einem Pectoralis Transfer versorgt wurden erzielten 55,3 (34-86) Punkte des absoluten Constant Scores und 75,35 (37-123)% des alters-, und geschlechtsadaptierten Constant Scores (s. Tabelle 23).



*Tabelle 23: Postoperativer Constant Score nach Pectoralis major Transfer*

Im weiteren werden alle drei Patienten einzeln aufgeführt, da aufgrund der großen Bandbreite der Ergebnisse und der geringen Fallzahl die Mittelwertbestimmung nur bedingt aussagekräftig ist. Eine Übersicht der einzelnen postoperativen Ergebnisse des Constant Scores ist in Tabelle 24 ersichtlich.

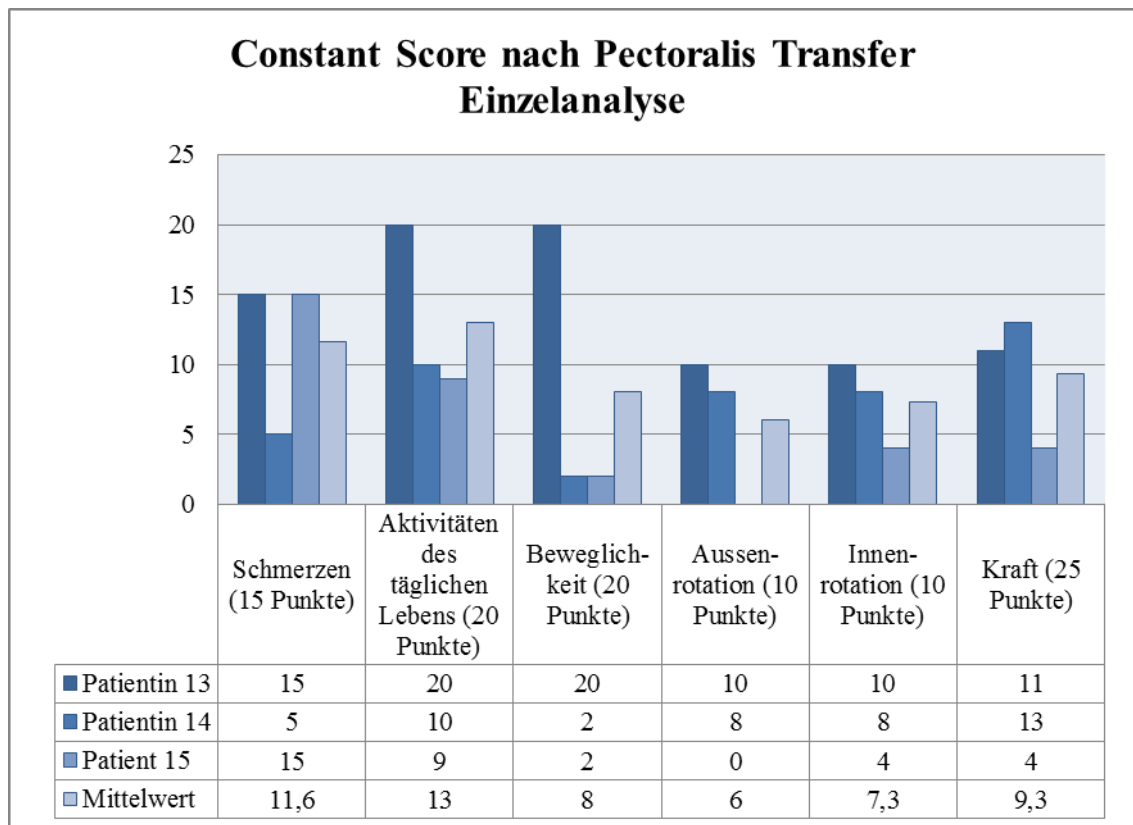


Tabelle 24: Aspekte der Constant Score Ergebnisse nach Pectoralis Transfer

Patientin 13 mit dem besten Ergebnis (86 Punkte und 123% des absoluten und des relativen Constant Scores) war zum Operationszeitpunkt 61 Jahre alt, litt unter einer Rotatorenmanschettenruptur mit Beteiligung der SSP und der ISP sowie ausgedünnter, fettig atrophierter SSC. Sie hatte rezidivierende vordere Schulterluxationen beklagt. Die präoperative Flexion gelang bis 170 Grad, für die Abduktion lag kein Wert vor. Die Aussenrotation lag bei 30 Grad, und bei der Innenrotation konnte sie bis Th 12 greifen. Die postoperativen Werte waren vergleichbar gut wie die präoperativen Werten (s. Tabelle 25).

Im Bereich Schmerz hatte sie mit 15 Punkten postoperative Schmerzfreiheit erlangt und hatte auch im Bereich Aktivitäten des täglichen Lebens volle Punktzahl. Schulterluxationen waren postoperativ nicht mehr aufgetreten. Im MRT postoperativ war der Muskeltransfer intakt mit fettiger Degeneration Grad 2 nach Goutallier und Atrophie Grad 2 nach Thomazeau.

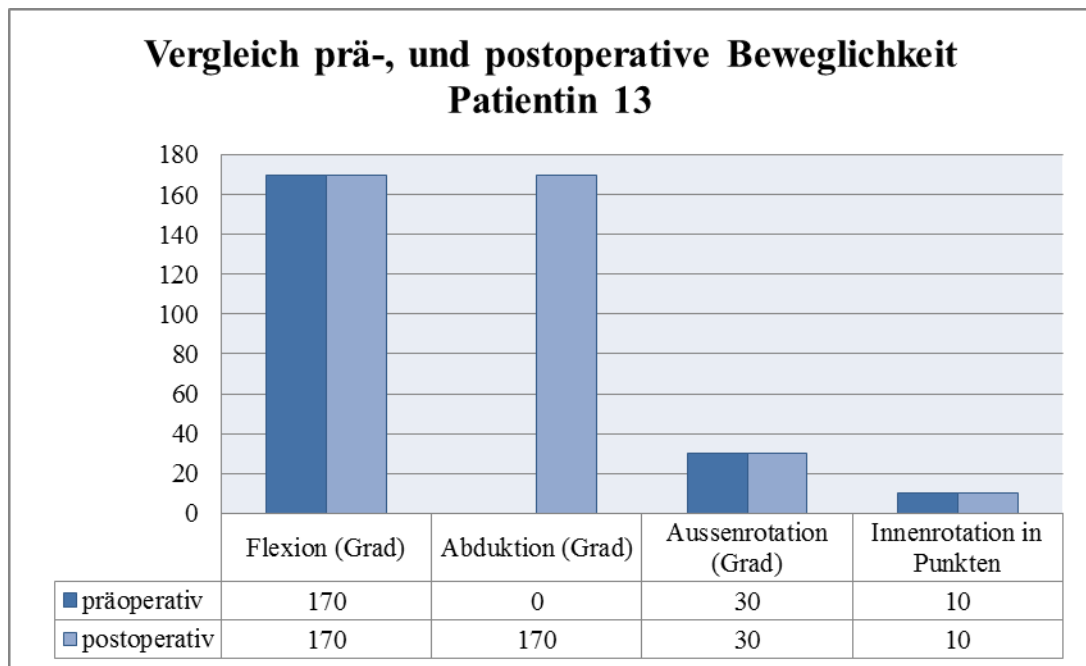


Tabelle 25: Vergleich prä-, und postoperativer Beweglichkeit Patientin 13

Patientin 14 erzielte einen absoluten Constant Score von 46 Punkten und einen relativen Score von 66 %. Präoperativ litt sie unter persistierenden, auch nachts auftretenden Schmerzen. Die Patientin leidet unter einem beidseitig angeborenen Hüftleiden mit z.n Arthrodeese der rechten Hüfte, und Z.n künstlichem Ersatz der linken Hüfte mit zweimaligem Wechsel, sowie Z.n Schlittenprothese und Prothesenwechsel des rechten Knies. Sie ist auf Gehstützen angewiesen und wies präoperativ eingeschränkte Werte in Bezug auf Flexion (10 Grad) und Abduktion (30 Grad) auf. Postoperativ waren die Werte in Bezug auf die Flexion besser geworden mit 70 Grad, die Abduktion war schlechter als zuvor mit 10 Grad. Die Innenrotation blieb bei Th 12, die Aussenrotation wurde schlechter mit 30 Grad (s.Tab.26). Im Bereich Schmerz erzielte sie postoperativ 5 Punkte, die Aktivitäten des täglichen Lebens lagen bei 10 Punkten. Die Kraft wurde mit 13 Punkten dokumentiert. Im postoperativen MRT war der Transfer intakt, die Degeneration des Transfers nur mäßig mit zweitgradiger Atrophie und fettiger Degeneration.

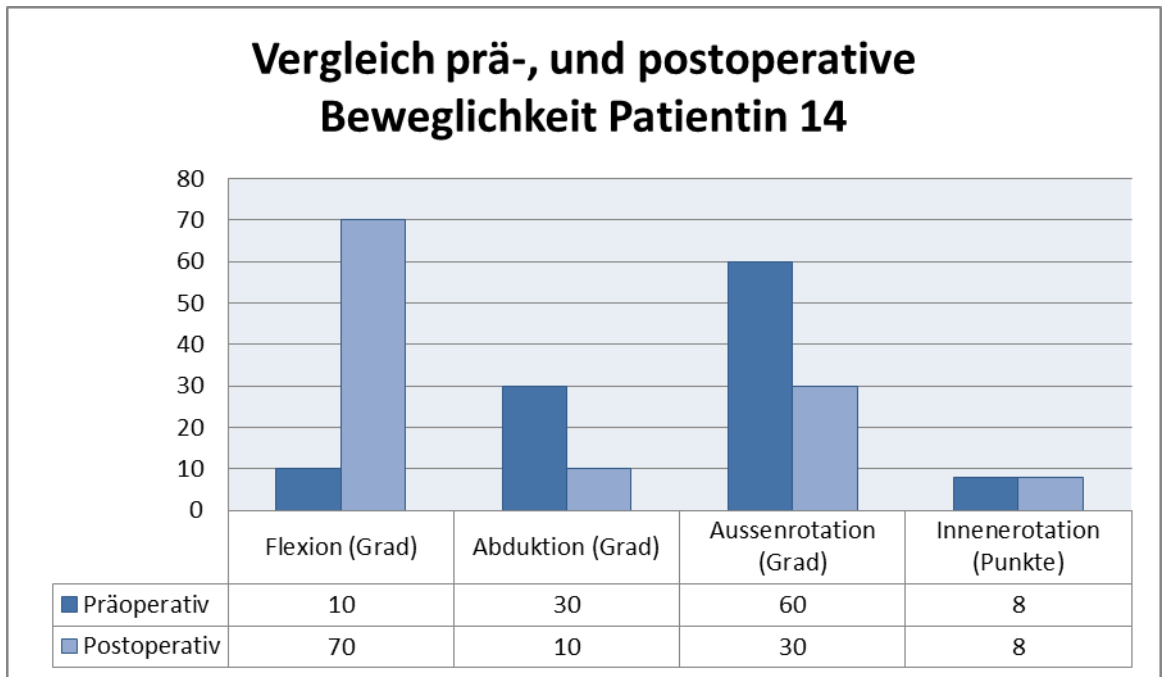


Tabelle 26: Vergleich der prä-, und postoperativen Beweglichkeit Patientin 14

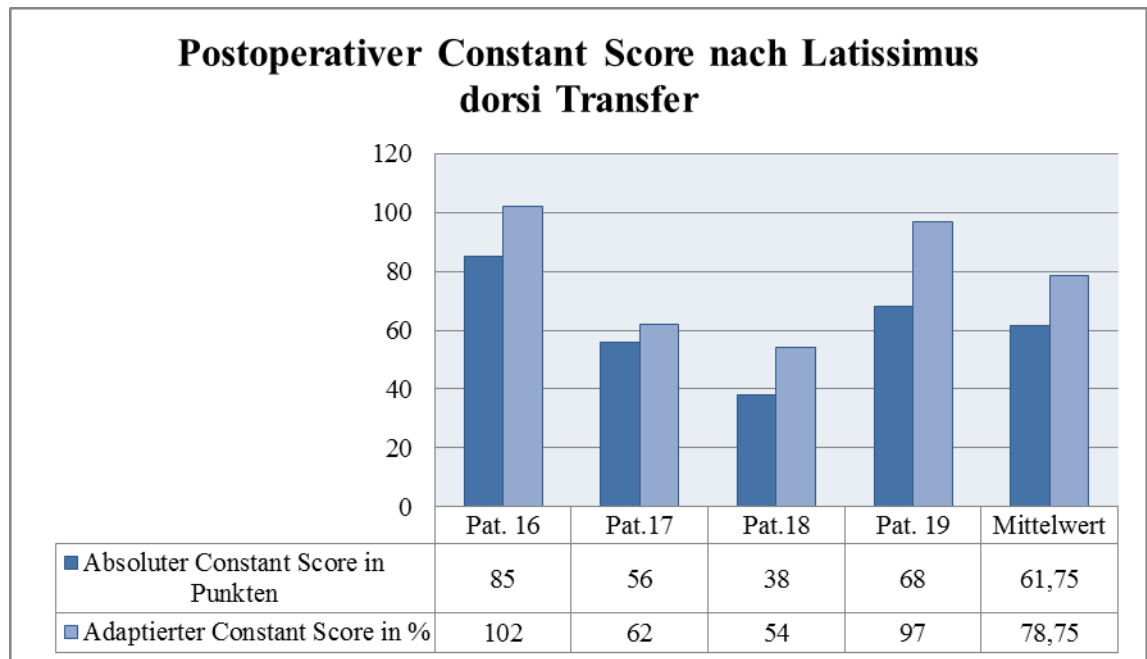
Patient 15 erreichte einen Constant Score von 34 Punkten und einen relativen Score von 37%. Bei ihm lag eine seit 17 Jahren bestehende, traumatische Schädigung des Nervus axillaris vor. Die daraus resultierende Deltoideusatrophie und schliesslich komplette Ruptur der Rotatorenmanschette hatte zu einer erheblichen Einschränkung seiner Erwerbsfähigkeit als Bäcker geführt. Die präoperative Beweglichkeit war deutlich eingeschränkt mit einer Flexion von 40 Grad und einer Abduktion von 20 Grad. Daten zur präoperativen Aussen-, oder Innenrotation lagen nicht vor.

Postoperativ verbesserte sich die Beweglichkeit nur marginal auf eine Abduktion von 30 Grad, die Flexion wurde mit 30 Grad postoperativ schlechter. Die Innenrotation gelang nur bis zum Sacrum, die Aussenrotation gar nicht. Allerdings erlangte er völlige Schmerzfreiheit mit 15 Punkten und 9 Punkte mit Bereich Aktivitäten des täglichen Lebens. Dabei war vor allem die Arbeitsfähigkeit mit 3 von 4 Punkten als Erfolg zu verzeichnen. Im Bereich Kraft war er in der Lage, 2 kg zu halten. Insgesamt war er mit seinem Ergebnis zufrieden. Im postoperativen MRT war der Transfer nachweisbar, die Atrophie und fettige Degeneration nur zweitgradig.



### 5.3 Latissimus dorsi Transfer

Bei den vier Patienten, die mit einem Latissimus dorsi Transfer versorgt wurden lag der postoperative absolute Constant Score im Mittelwert bei 61,75 (36-85) Punkten und der geschlechts-, und altersadaptierte Constant Score bei 78,75% (54-102%) (s. Tabelle 27).



*Tabelle 27: Postoperativer Constant Score nach Latissimus dorsi Transfer*

Die Ergebnisse der jeweiligen Aspekte des Constant Scores sind in Tabelle 28 aufgeführt.

In Bezug auf Schmerzfreiheit erreichten unsere Patienten im Mittel 10,5 (5-15) Punkte, was milden Schmerzen entspricht. Patientin 19 erzielte mit 5 Punkten das schlechteste Ergebnis, war aber trotzdem insgesamt zufrieden. Sie gab Beschwerden nur noch bei Belastung an, in Ruhe war sie schmerzfrei. Präoperativ hatte sie unter erheblichen Schmerzen auch in Ruhe und nachts gelitten.

Die Aktivitäten des täglichen Lebens waren mit 13,5 (9-20) Punkten im Mittel für alle Patienten zufriedenstellend. Das entspricht 67% des maximal zu erreichenden Ergebnisses.

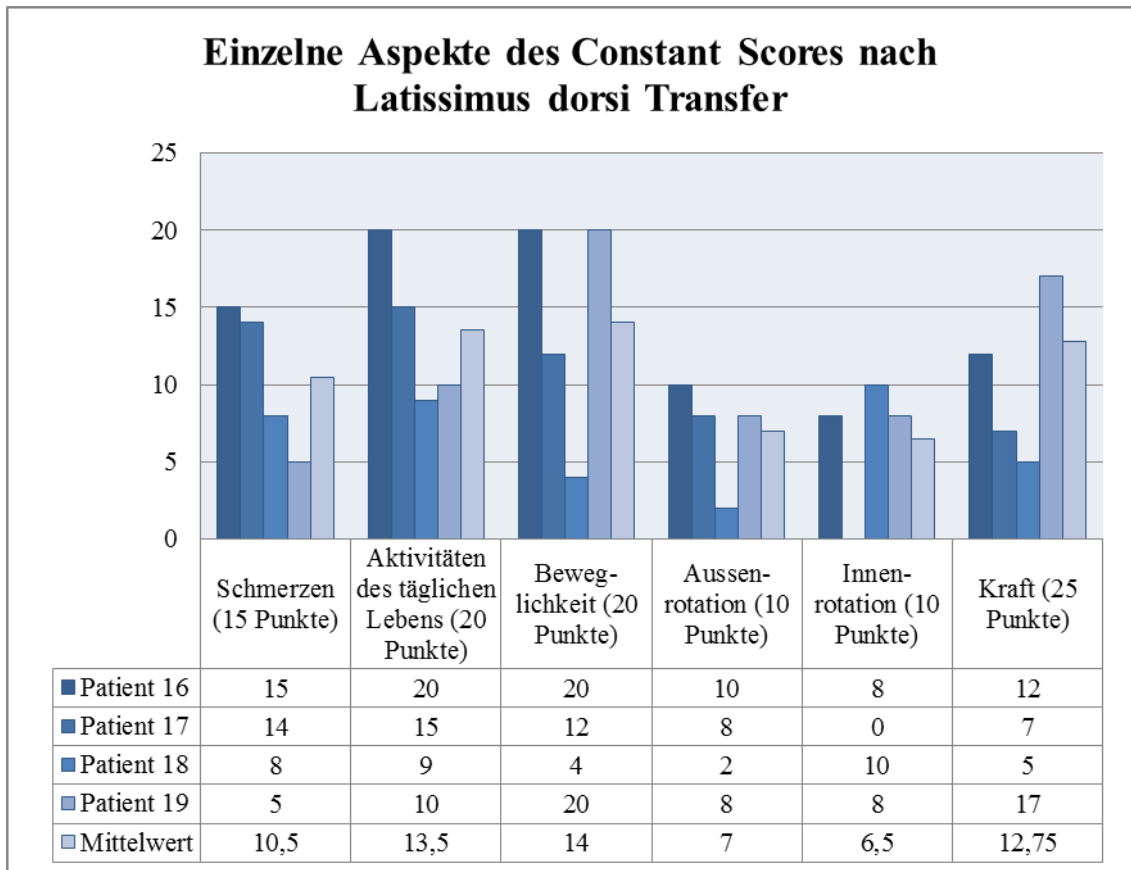


Tabelle 28: Einzelne Aspekte des Constant Scores nach Latissimus dorsi Transfer

Unsere Patienten erzielten im Bereich Beweglichkeit im Mittel 14 (4-20) Punkte mit zwei Patienten (16 und 19) die die Gesamtpunktzahl erreichten. Bei der Innenrotation waren es 6,5 (0-10 Punkte) und bei der Aussenrotation 7 (2-10) Punkte.

Vergleicht man die präoperativ erhobenen Werte im Bereich Flexion und Aussenrotation mit den postoperativen Werte, ergibt sich für die Flexion eine Verbesserung von 46,6 (0-90) Grad im Mittel auf 116 (30-170) Grad (Tabelle 29). Patientin 18 erzielte nur 30 Grad postoperativ, präoperative Werte lagen nicht vor. Im Operationsbericht war eine starke Bewegungseinschränkung dokumentiert.

### Flexion prä-, und postoperativ der Patienten mit Latissimus dorsi Transfer

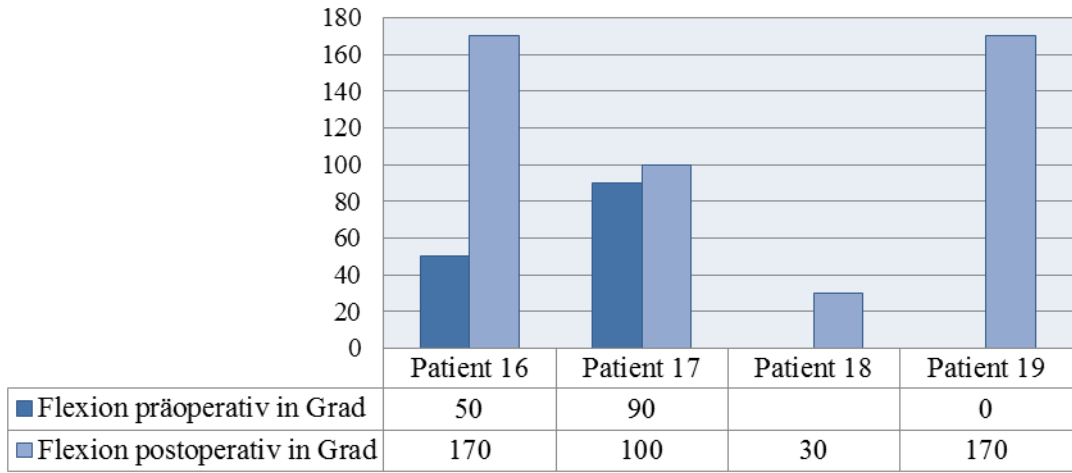


Tabelle 29: Vergleich der prä-, und postoperativen Flexion bei Patienten mit Latissimus dorsi Transfer

Die Aussenrotation wurde verbessert von präoperativ 5 (- 20 – 5) Grad auf postoperativ 28,3 (0-50) Grad. Bei Patientin 18 lagen auch hier keine präoperativ dokumentierten Werte vor. Patient 19 konnte keine Verbesserung seiner bereits präoperativ mit 0 Grad dokumentierten Aussenrotation erreichen. (s. Tabelle 30).

### Flexion prä-, und postoperativ der Patienten mit Latissimus dorsi Transfer

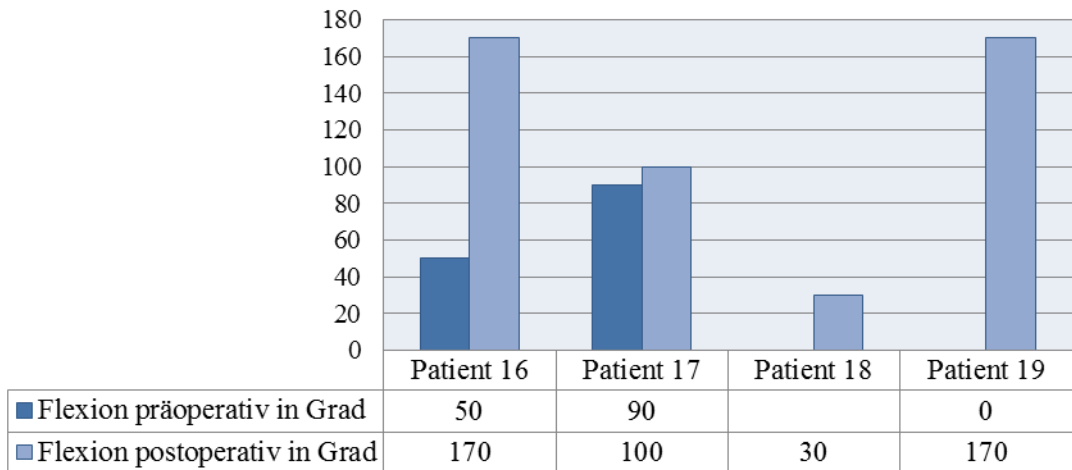


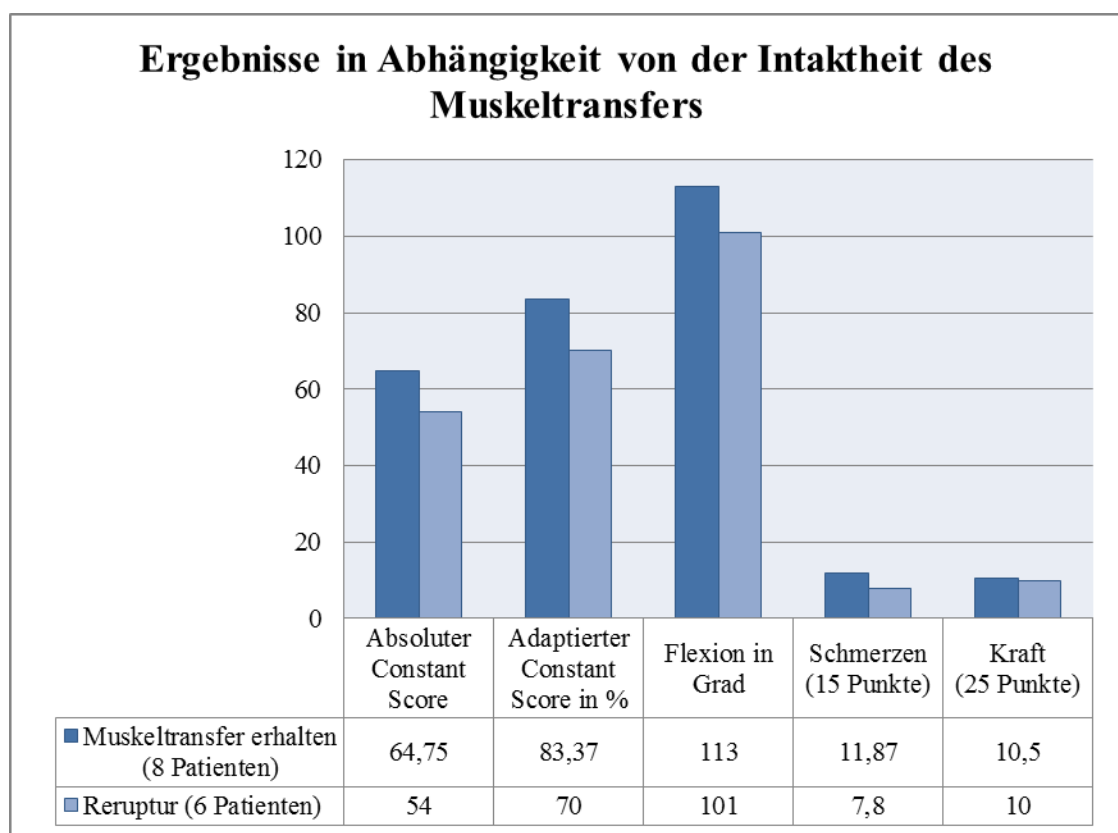
Tabelle 30: Prä-, und postoperative Aussenrotation bei Latissimus dorsi Transfer

Im Bereich Kraft wurden im Mittelwert 12,75 (5-17) Punkte erreicht, was einer Abduktionskraft von ungefähr 6,4 kg entspricht

## 5.4 Intaktheit und Qualität des Muskeltransfers

### 5.4.1 Intakter Transfer vs Reruptur

Wir beurteilten zunächst die Intaktheit des Muskeltransfers. Der Deltoideusflap wurde in einer T1 und T2 gewichteten coronaren Aufnahme dann als intakt gewertet wenn er den Humeruskopf vollständig bedeckte, unabhängig von der Qualität des Transfers. Der Pectoralis major Transfer und der Latissimus dorsi Flap wurden dann als intakt gewertet wenn in T1 und T2 gewichteten coronaren und sagittalen Aufnahmen der direkte Kontakt des transferierten Muskel/Sehnenanteils zum Tuberculum majus nachweisbar war.

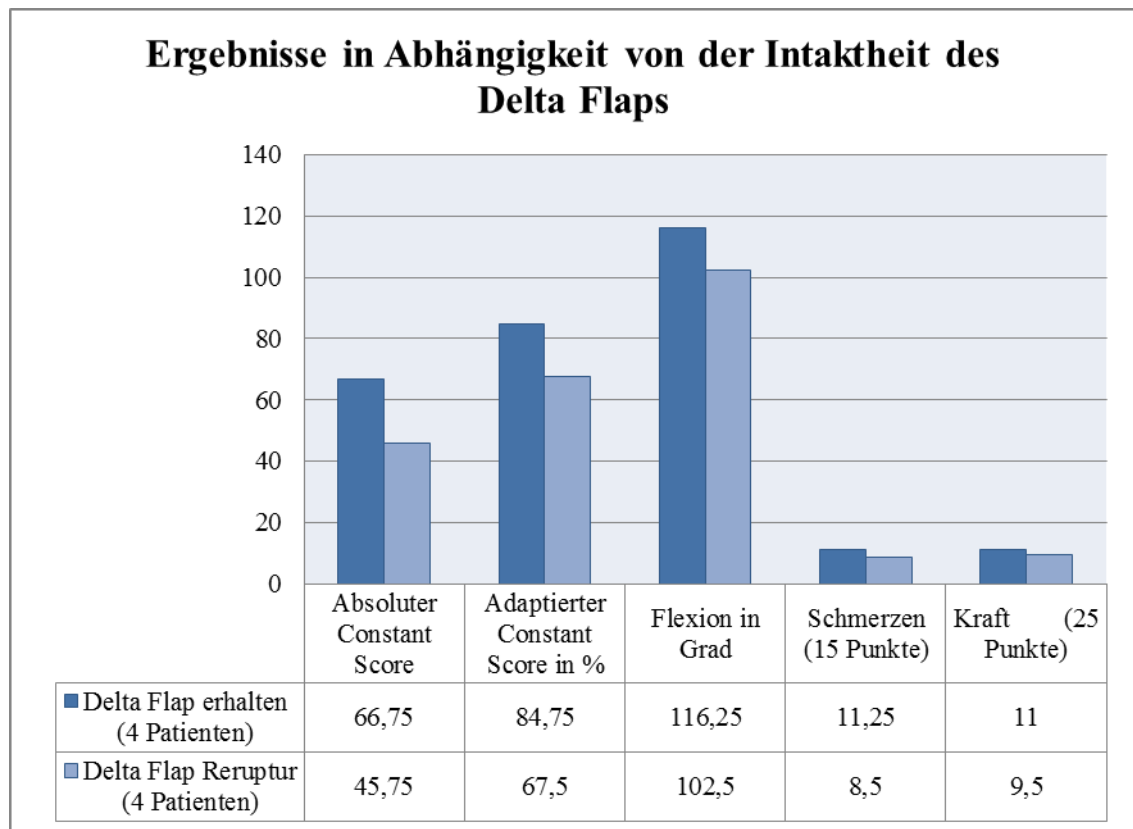


*Tabelle 31: Ergebnisse des Constant Scores in Abhängigkeit von der Intaktheit des Muskeltransfers unabhängig von der Operationsmethode*

Bei 57,1% (8 von 14) der nachuntersuchten Patienten war der Transfer bei der Nachuntersuchung intakt. Bei 42,9 % (6 Patienten) lag eine Reruptur vor. Der absolute Constant Score lag in der Gruppe mit intaktem Transfer bei 64,75 (34-94) Punkten im Vergleich zu 54 (38-76) Punkten bei Patienten mit Reruptur. Der geschlechts-, und altersadaptierte Constant Score war bei intaktem Transfer mit 83,37% (37-123%) ebenfalls besser als das Ergebnis der Patienten mit Reruptur, die einen Constant Score von 70% (52-97%) erzielten. Untersuchte man den Bereich Beweglichkeit, weist die

Gruppe mit intaktem Transfer einen höheren Grad an Flexion mit 113 (30-170) Grad auf als die Gruppe mit Reruptur und 101 (30-170) Grad im Mittelwert. Im Bereich Schmerzen war der Unterschied noch deutlicher. Dort erzielten die Patienten mit intaktem Transfer im Mittel 11,87 (5-15) Punkte und diejenigen mit Reruptur nur 7,8 (5-14) Punkte. Im Bereich Kraft schnitten beide Patientengruppen ähnlich ab mit 10,5 (4-19) Punkten gegenüber 10 (5-17) Punkten (s. Tabelle 31).

Für die beiden Operationsmethoden Deltoideus Flap und Latissimus dorsi Transfer sind die Ergebnisse gesondert aufgeführt (s. Tabellen 32 und 33). Bei den 8 nachuntersuchten Patienten mit **Deltoideus Flap** war bei 50% (4 Patienten) der Transfer 54,5(33-67) Monate postoperativ intakt.



*Tabelle 32: Ergebnisse des Constant Scores in Abhängigkeit von der Intaktheit des Muskeltransfers nach Delta Flap*

Die Patienten mit intaktem Transfer erreichten einen durchschnittlichen alters- und geschlechtsadaptierten Constant Score von 84,75 % (51-113). Bei fehlendem Transfer waren es durchschnittlich 67,5% (52 bis 84). Beim absoluten Constant Score erzielten

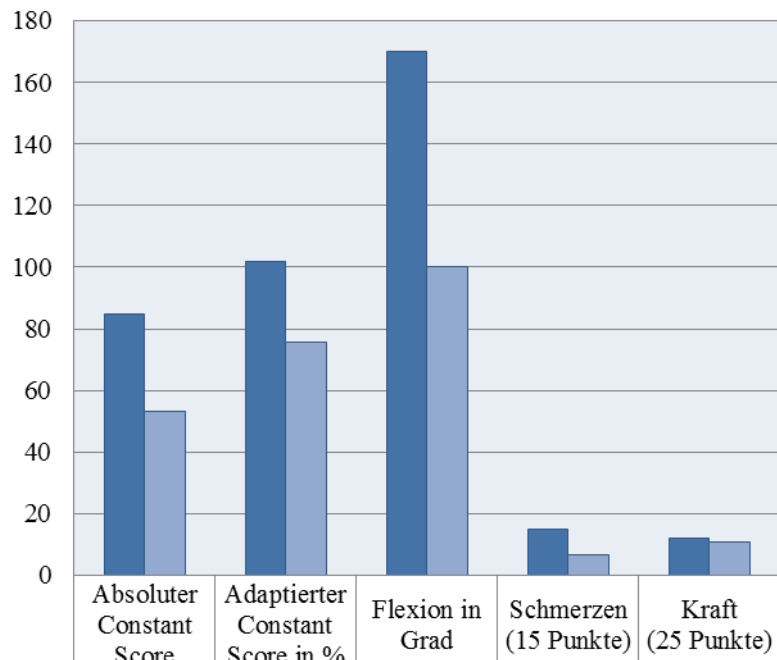
die Patienten mit intaktem Transfer im Mittelwert 66,75 (47-94) Punkte gegenüber 45,75 (40-76) Punkten bei den Patienten mit nicht mehr nachweisbarem Delta Flap. Im Bereich Flexion gab es auch hier ein besseres Ergebnis für die Gruppe mit intaktem Transfer mit dokumentierten 116,25 (55-170) Grad gegenüber 102,5 (90-140) Grad. Wie bei der Gesamtgruppe ergibt sich vor allem im Bereich Schmerz ein deutlicher Unterschied mit 11,25 (5-15) Punkten für die Gruppe mit intaktem Transfer gegenüber 8,5 (5-15) Punkten für diejenigen mit Reruptur. Im Bereich Kraft wurden einmal 11 (3-19) Punkte und einmal 9,5 (6-12) Punkte erreicht (s. Tabelle 40).

Bei den 4 Patienten, die mit **Latissimus dorsi Transfer** versorgt wurden, konnte in 3 Fällen ein postoperatives MRT angefertigt werden, bei einem war der Transfer erhalten, bei zweien nicht. Auch hier liegt der absolute Constant Score mit 85 Punkten höher als bei den beiden Patienten mit Reruptur, die einen absoluten Constant Score von 53 (38-68) Punkten erzielten. Der geschlechts-, und altersadaptierte Score war mit 102 % ebenfalls höher als bei den Patienten mit Reruptur, sie erreichten im Mittel 75,5% (54-97%).

Der Patient mit intaktem Transfer konnte bis 170 Grad flektieren, bei der Gruppe der Rerupturierten waren es 100 (30-170) Grad. Wie in der vorangegangenen Gruppe ist der Unterschied im Bereich Schmerzfreiheit am deutlichsten mit 15 Punkten für den Patienten mit intaktem Transfer und 6,5(5-8) Punkten für die Patienten mit Reruptur.

Der Bereich Kraft zeigt keinen so deutlichen Unterschied mit 12 gegenüber 11 (5-17) Punkten (s. Tabelle 33).

### Ergebnisse in Abhängigkeit von der Intaktheit des Latissimus dorsi Transfers



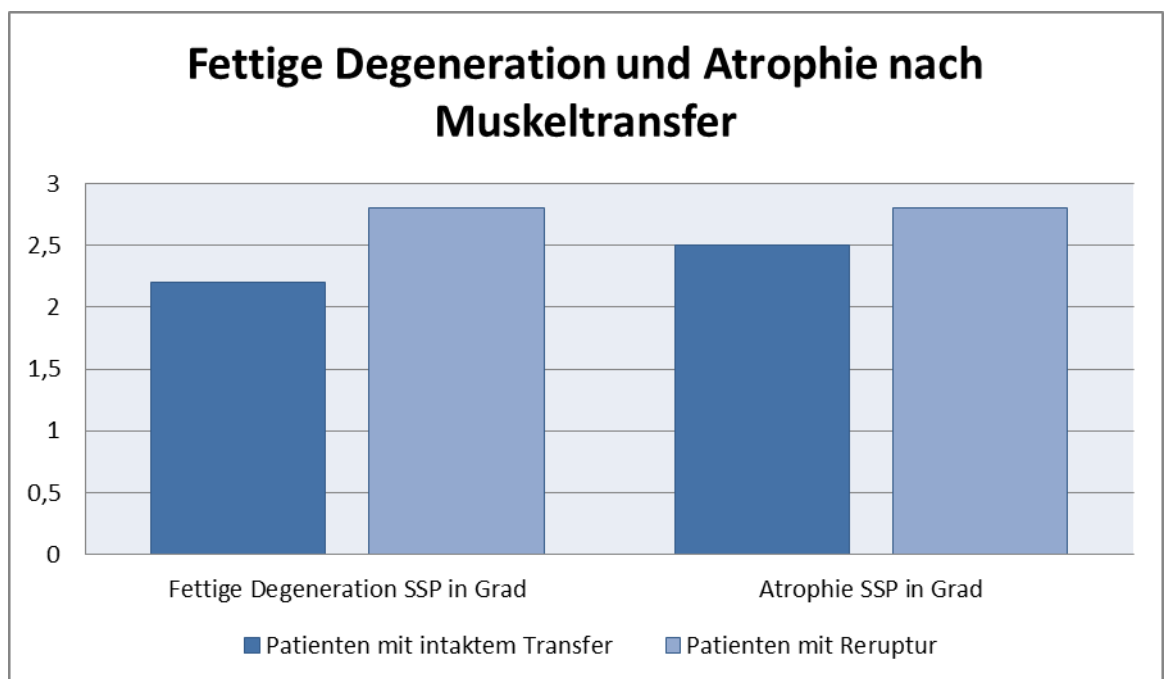
	Absoluter Constant Score	Adaptierter Constant Score in %	Flexion in Grad	Schmerzen (15 Punkte)	Kraft (25 Punkte)
■ Latissimus dorsi Transfer erhalten (1)	85	102	170	15	12
■ Reruptur Latissimus dorsi Transfer (2)	53	75,5	100	6,5	11

Tabelle 33: Ergebnisse des Constant Scores in Abhängigkeit von der Intaktheit des Muskeltransfers nach Latissimus dorsi Transfer

## 5.4.2 Qualität der Rotatorenmanschette nach Muskeltransfer

Interessiert hat uns ausserdem das Ausmass der fettigen Degeneration und Atrophie der verbliebenen Anteile von Supraspinatussehne, Infraspinatussehne und Subscapularissehne nach durchgeführtem Muskeltransfer (s.Tab.34).

Bei den Patienten mit intaktem Transfer war die fettige Degeneration der Supraspinatussehne mit Grad 2,5 (1-3) nach Goutallier geringer ausgeprägt als bei Patienten mit rerupturiertem Transfer und einer fettigen Degeneration Grad 2,8 (2-4). Die Atrophie der Supraspinatussehne war bei vorhandenem Transfer im Mittel mit Grad 2,2 (2-3) ebenfalls weniger ausgeprägt als bei Patienten mit Reruptur, und einer Atrophie nach Thomazeau Grad 2,8 (2-3) (Goutallier 1994 und Thomazeau 1997).

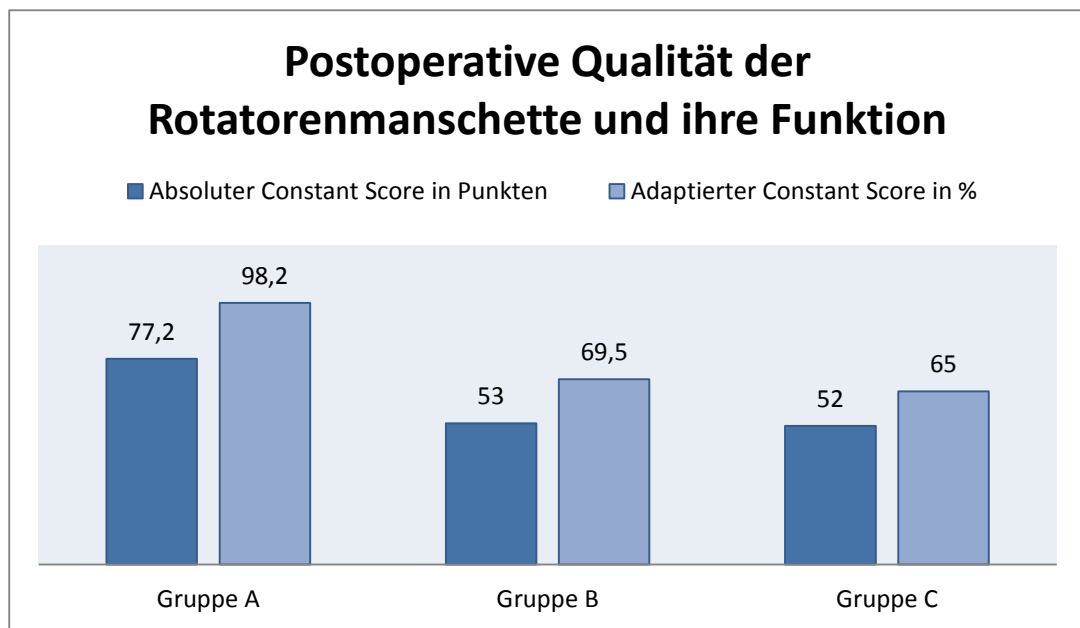


*Tabelle 34: Ausmaß der fettigen Degeneration nach Goutallier 1994 und Atrophie nach Thomazeau der SSP nach Muskeltransfer, in Abhängigkeit von der Intaktheit des Muskeltransfers*

Die Infraspinatussehne war bei vier Patienten viertgradig degeneriert oder rupturiert, die Subscapularissehne fehlte postoperativ bei vier Patienten, wovon diese bei 2 Patienten bereits präoperativ nicht vorhanden war und diese im Rahmen des Pectoralis Transfers auch keine Rekonstruktion erhalten hatten. Eine schwere fettige Degeneration lag bei einem weiteren Patienten vor.



Um die funktionellen Ergebnisse im Hinblick auf die verbliebene Qualität des Muskel-sehnenkomplexes beurteilen zu können, haben wir die Patienten in drei Gruppen eingeteilt. Gruppe A beinhaltet 5 Patienten mit intaktem Transfer, intakter Infraspinatussehne, Subscapularissehne und allenfalls mässiggradiger fettiger Degeneration der Supraspinatussehne. Sie erreichten im Mittel einen geschlechts-, und altersadaptierten Constant Score von 98,2 % (52-123). Der absolute Constant Score lag bei 77,2 (47-94) Punkten (Tabelle 35).

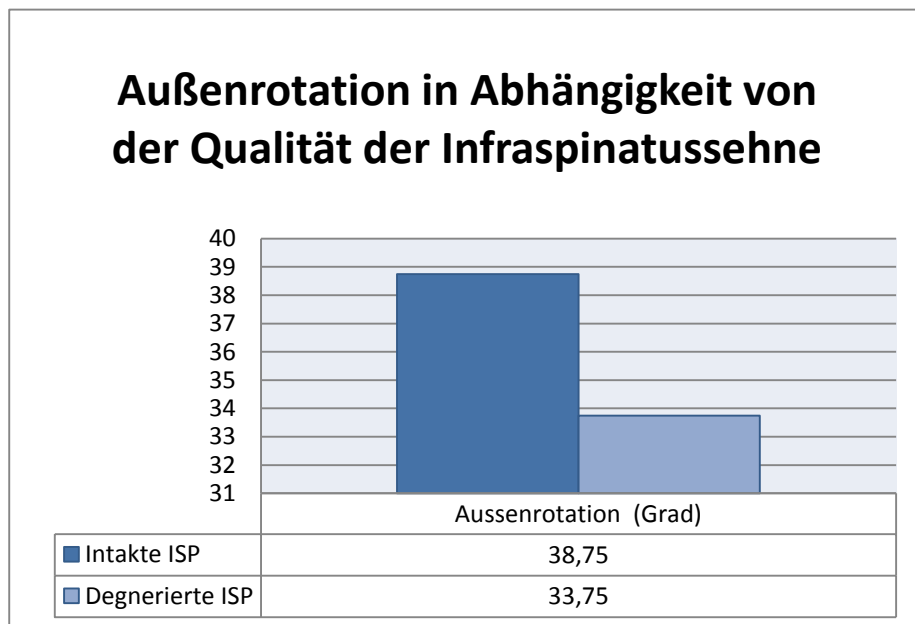


*Tabelle 35: Postoperative Qualität der Rotatorenmanschette: Gruppe A: Intakter Transfer und intakte ISP/SCP und allenfalls mässiggradige fettige Degeneration SSP, Gruppe B: Nicht vorhandener Transfer und schwere Degeneration oder Ruptur ISP, Gruppe C: SSC Ruptur unabhängig von Intaktheit des Transfers*

In Gruppe B wurden die Ergebnisse von 6 Patienten mit Reruptur des Transfers und schwerer Degeneration oder nicht mehr nachweisbarer Infraspinatussehne dokumentiert. Hier lag der geschlechts-, und altersadaptierte Score bei 69,5 (51-97) % und der absolute Score bei 53 (40-76) Punkten. In Gruppe C wurden 4 Patienten mit nachweisbarem Defekt der Subscapularissehne untersucht. Der erreichte relative Constant Score bei 65 (37-84) % und 52 (34-76) Punkten unabhängig davon ob der Transfer erhalten war oder nicht.

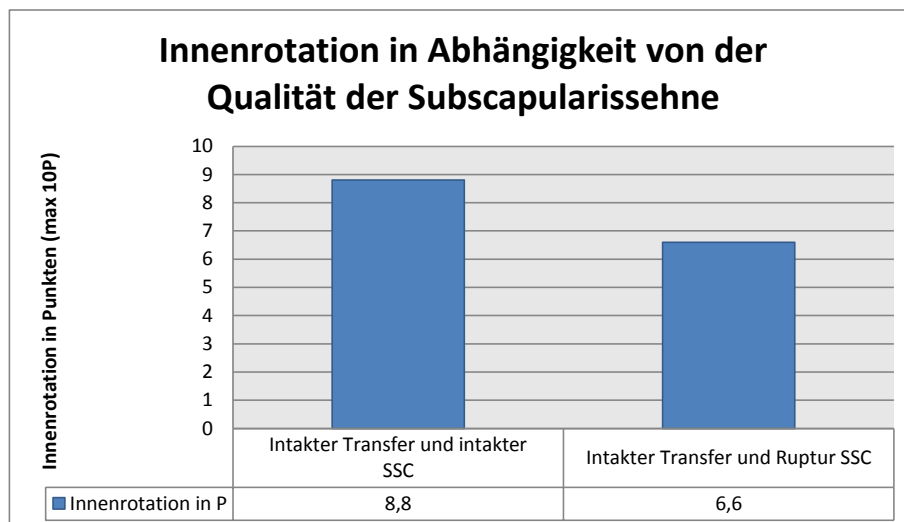
### 5.4.3 Qualität der Infraspinatussehne und der Subscapularissehne

Bei den Patienten mit intaktem Muskeltransfer wurde das Ergebnis der Aussenrotation in Abhängigkeit von der Qualität der Infraspinatussehne gesondert beurteilt. Der Mittelwert der postoperativen Außenrotation bei den Patienten mit intakter und nur geringgradiger Degeneration der Infraspinatussehne lag bei 38,75 (30-45) Grad, bei Patienten mit schwerer Degeneration oder Ruptur lag sie bei 33,75 (20-50) Grad (s. Tabelle 36).



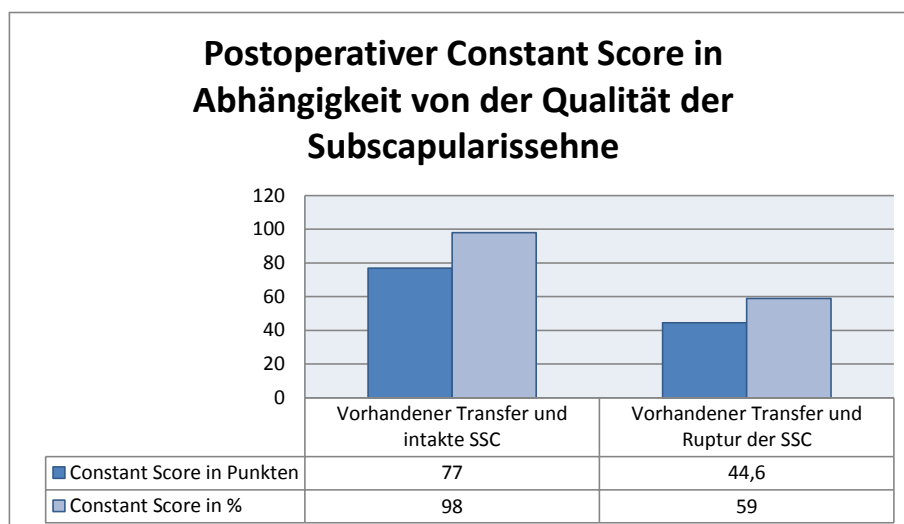
*Tabelle 36: Außenrotation in Abhängigkeit von der Qualität der Infraspinatussehne bei Patienten mit intaktem postoperativem Transfer*

Die Subscapularissehne war bei 5 Patienten mit intaktem Transfer postoperativ noch vorhanden. Diese Patienten erreichten bei der Innenrotation durchschnittlich 8,8 (4-10) Punkte. Bei 3 Patienten mit schwerer Degeneration oder fehlender Subscapularissehne lag das Ergebnis bei 6,66 (4-8) Punkten (s.Tab.37).



*Tabelle 37: Innenrotation in Abhängigkeit von der Qualität der Infraspinatussehne. Patienten mit intaktem Transfer und intakter SSC im Vergleich zu Patienten mit schwerer Degeneration oder Ruptur der SSC*

Noch deutlicher zeigen sich Unterschiede in Bezug auf das Constant Score Ergebnis. Die Patienten mit intaktem Transfer und intakter Subscapularissehne erzielten 77,2 (47-94) Punkte des absoluten Constant Scores im Vergleich zu den Patienten mit fehlender Sehne und 44,6 (36-52) Punkten. Ähnlich fällt das Ergebnis für den relativen Score mit 98 % (51-123) im Vergleich zu 59% (37-74). (s.Tab.38)



*Tabelle38: Postoperativer Constant Score in Abhängigkeit von der Qualität der Subscapularissehne. Patienten mit intaktem Transfer und intakter SSC im Vergleich zu Patienten mit schwerer Degeneration oder Ruptur der SSC*

## **6 Diskussion**

### **6.1 Diskussion der Methode**

Wir haben 19 Patienten nachuntersucht, von denen zwölf Patienten mit einem Deltoideus Flap versorgt wurden, drei mit einem Pectoralis Transfer und vier mit einem Latissimus dorsi Transfer.

Nachteile dieser Arbeit sind: die geringe Anzahl der Patienten, die Inhomogenität der Gruppe, speziell bei den Patienten mit Pectoralis Transfer, und die unterschiedlichen, präoperativ vorliegenden Pathologien, wie Anzahl und Lokalisation der Ruptur. Ein weiterer Nachteil ist die retrospektive Analyse der Daten. Es konnten in bestimmten Bereichen keine vergleichbaren Daten präoperativ erhoben werden. Weder gab es präoperativ einen vorliegenden Constant-Score, noch ausreichende Daten zur magnetresonanztomografischen Untersuchung der Schulter. Eine größere Evidenz ließe sich erreichen, wenn diese Studie prospektiv durchgeführt werden würde, weil dann sämtliche präoperativen Daten nicht allein den Akten zu entnehmen wären und gezielt eine bessere prä- und postoperative Vergleichbarkeit herbeigeführt werden könnte. Die postoperative, magnetresonanztomografische Untersuchung liefert jedoch immerhin gut vergleichbare Daten, was die Anzahl der intakten Rotatorenmanschetten nach Transfer, als auch die Abhängigkeit von Beweglichkeit und Kraft von der Qualität der Rotatorenmanschette betrifft. Der postoperative Constant Score liefert gute Daten, was das postoperative subjektive und funktionelle Ergebnis betrifft.

Zusammenfassend soll festgehalten werden, dass die vorliegende Arbeit ihre Aussagekraft durch die zahlreich betrachteten Parameter und die technische Nachuntersuchung mittels Magnetresonanztomografie erhält. Der lange Nachuntersuchungszeitraum mit 54 Monaten im Mittel für den Delta Flap, 45,3 für den Pectoralis Transfer und 59,7 Monaten für den Latissimus dorsi Transfer machen es möglich das längerfristige Ergebnis nach Muskeltransfer darzustellen. Aufgrund der sehr speziellen Indikationsstellung gibt es auch in der durchgesehenen Literatur wenig Studien mit ausreichenden Fallzahlen.

## 6.2 Klinische Ergebnisse nach Deltoideus Lappenplastik

Liegt eine Rotatorenmanschettenmassenruptur vor mit Beteiligung von mehr als 2 Sehnen und einer Defektgröße von über 5cm, gibt es zwei wesentlich unterschiedliche therapeutische Ansätze.

Liegt ein posterosuperiorer Defekt mit irreparabler Läsion der Supraspinatussehne und der Infraspinatussehne vor, ist die Deltoideuslappenplastik eine gute Methode bei funktionsorientierten, handwerklich tätigen oder sportlichen Patienten mit therapieresistenten Schmerzen und Funktionseinschränkung zur Erlangung von Schmerzfreiheit und Wiederherstellung der Schultergelenksfunktion sowie zur Verhinderung einer drohenden Defektarthropathie (Habermeyer et al. 2000, Dietz et al. 2002).

Mehrere Autoren berichten über gute Ergebnisse in Bezug auf Schmerzfreiheit, Patientenzufriedenheit und damit einhergehend einer Verbesserung des Constant Scores (Habermeyer et al. 2000, Vandenbussche et al. 2004 und Spahn et al. 2006). Habermeyer berichtet weiterhin über eine Steigerung der Flexion von 85 auf 140 Grad und der Abduktion von 65 auf 130 Grad (Habermeyer et al. 2000).

Handelt es sich um einen älteren Patienten mit beginnender Defektarthropathie, reduziertem Allgemeinzustand oder mangelnder Compliance, kann eine schmerzorientierte, palliative, arthroskopische Operation durchgeführt werden. Dabei kann eine subakromiale Dekompression und ein Debridement erfolgen (Bennet 2003, Thomazeau et al. 2000, Rockwood 1995). Glanzmann und andere raten sogar von der Deltoideusplastik ab und behaupten, die guten Ergebnisse in Bezug auf Schmerzfreiheit und Constant Score seien auf die in gleicher Sitzung durchgeführte Acromioplastik zurückzuführen (Glanzmann et al 2010).

Das **Constant Score** Ergebnis bei unseren Delta Flap Operierten lag im Mittel bei 59,3 (24-94) Punkten und war damit vergleichbar mit den Ergebnissen von Gazielly (63 Punkte) und Augereau (61 Punkte). Habermeyer hatte 66 Punkte erzielt (Habermeyer et al. 2000, Gazielly et al. 1994 und Augereau 1991). In neueren Studien wurden sogar 71,5 und 74,5 Punkte erreicht (Vandenbussche et al. 2004 und Spahn et al. 2006).

Mit 33% sehr guten und 8% guten Resultaten lagen wir etwas unter den Ergebnissen von Gazielly. Die niedrigeren Werte sind vor allem Folge einer schlechteren postoperativen Beweglichkeit, im Vergleich zu den Werten der oben angeführten Autoren.

In den Bereichen Aktivitäten des täglichen Lebens, Schmerz und Kraft konnten wir vergleichbare und bessere Ergebnisse erzielen.

Die Patientin mit den schlechtesten Werten erreichte nur 24 Punkte und 33% des relativen Constant Scores. Bei ihr war vor allem die Beweglichkeit mit 4 von möglichen 40 Punkten deutlich eingeschränkt. Die 51-jährige Landwirtin hatte 4 Jahre nach einem Verkehrsunfall eine Supraspinatussehnenruptur mit einem Deltaflap versorgen lassen. Sie hatte präoperativ unter erheblichen Tag- und Nachtschmerzen sowie unter einer Funktionseinschränkung mit einer Abduktion und Flexion bis maximal 80 Grad gelitten. Aufgrund ihrer Tätigkeit in der Landwirtschaft war sie jedoch auf eine funktionsfähige Schulter angewiesen. Postoperativ litt sie noch unter mäßigen Schmerzen, die 2-3-mal wöchentlich auftreten. Das postoperative Ergebnis war in den nachfolgenden Untersuchungen nie zufriedenstellend. Ein Jahr später wurde die Gegenseite bei ebenfalls vorliegender Ruptur der Supraspinatussehne im Sinne eines „mini open repairs“ transossär refixiert. Auch da blieb das zufriedenstellende Ergebnis aus. In einem postoperativen MRT zwei Jahre später zeigte sich auf beiden Seiten eine ausgeprägte Muskelatrophie ohne Reruptur, kein Anhalt für einen Humeruskopfhochstand. Ein MRT im Rahmen dieser Nachuntersuchung wollte die Patientin leider nicht mehr durchführen lassen, so dass wir keine Aussage über die Intaktheit des Muskeltransfers oder der Qualität der Sehnen treffen und somit die Ursache des schlechten Ergebnisses nicht beurteilen können. Ebenso wenig wollte sie sich einer Revisionsoperation unterziehen.

### **6.2.1 Postoperative Schmerzen**

Der therapieresistente **Schmerz** mit auch nachts vorliegenden Schmerzen sind das Hauptargument für einen operativen Eingriff (Thür, Redaelli 1992, Augereau 1991, Harbermeyer et al. 2000). Sowohl Augereau als auch Thür wiesen eine Schmerzfreiheit in 75% der Fälle nach. Dies konnten wir in unseren Nachuntersuchungen ebenso bestätigen. Alle Patienten hatten präoperativ unter zum Teil sehr starken Schmerzen, vor allem nachts, gelitten. Gemäß der Einteilung nach Constant and Murley wurden postoperativ im Mittel 10,3 (5-15) Punkte erreicht, was nur noch milden Schmerzen entspricht. 67% der Patienten konnten sich nahezu schmerzfrei bewegen (10-15 Punkte), so dass wir in Bezug auf die angestrebte Schmerzfreiheit eine deutliche Verbesserung erreichen konnten. Bei den drei Patienten mit noch mäßigen Schmerzen war im MRT bei zweien kein Delta Flap mehr nachweisbar, bei zwei Patienten eine ausgeprägte Atrophie und fettige

Degeneration des Delta Flaps und der beiden verbliebenen Sehnen des M. Infraspinatus und M. Subscapularis.

Der Bereich **Aktivitäten des täglichen Lebens** als weiterer subjektiver Parameter und damit sicher auch Ausdruck der Patientenzufriedenheit, konnte gute Ergebnisse erzielen. Der Mittelwert unserer Patienten lag mit 15,1 (7-20) Punkten von maximal erreichbaren 20 Punkten in einem sehr hohen Bereich. Die Hälfte der Patienten erreichte Werte zwischen 16 und 20 Punkten. Bei keinem waren unter 5 Punkte zu verzeichnen.

Bezüglich der **Kraft** sind die Aussagen in der Literatur unterschiedlich. Augereau berichtet über Ergebnisse mit einem durchschnittlichen Wert von erreichter Kraftaufwendung von 2,8 kg (Augereau 1991), Habermeyer über eine signifikante Verbesserung der Kraft von 1,3 kg auf 2,8 kg. Bei Vandenbusche lag die durchschnittliche Kraft bei 3kg bei Elevation (Vandenbusche et al. 2004). Wir konnten bei einer Belastungsfähigkeit von 5,1 (1,5-12,5) kg und 10,3 (3-25) Punkten einen Mittelwert verzeichnen. Damit wiesen 7 Patienten sehr gute und gute Ergebnisse auf. Allerdings lagen keine Daten zur Evaluation der präoperativ vorliegenden Kraft vor, so dass wir hier keine Angaben bezüglich einer Verbesserung treffen können. Bei zwei der Patienten mit schlechtem Ergebnis bezüglich der Kraft konnte im postoperativ angefertigten MRT der Schulter kein Delta Flap mehr nachgewiesen werden. Bei der dritten Patientin konnten wir kein MRT durchführen.

Präoperativ lagen Daten zur Flexion und Abduktion vor, so dass hier ein Vergleich mit den postoperativen Werten möglich ist|. Im Bereich der Schulterbeweglichkeit ist eine geringfügige Verbesserung der Flexion von präoperativ 113 (60-170) Grad auf 115 (55-170) Grad postoperativ zu verzeichnen. Bei der Abduktion sind es ebenfalls präoperativ 113 Grad und postoperativ 115 Grad im Mittelwert. Bei den vier Patienten mit schlechten Ergebnissen bezüglich Flexion lagen zweimal präoperativ größere Humeruskopfdegenerationen mit einer AHA unter 5 mm vor, bei zwei weiteren zusätzlich eine Subscapularisläsion.

Dies waren Ausschlusskriterien für die klinischen Studien von Vandenbusche, Habermeyer und Spahn. In ihren Ergebnissen erreichten sie bessere Resultate in Bezug auf die postoperative Beweglichkeit mit Werten für die Flexion von 140 Grad bei Habermeyer und 157 Grad bei Vandenbusche, die wir in unserer Arbeit nicht aufweisen konnten (Vandenbusche et al. 2004, Habermeyer et al. 2000 und Spahn et al. 2006).

Wie wir bereits gezeigt haben, erreichen Patienten mit posterosuperioren Läsionen durchaus vergleichbare Werte wie die oben genannten Autoren mit Werten im Mittel von 140 Grad und einem Range von 80 bis 170 Grad. Auffallend ist, dass bei den neueren Studien als weitere Einschlusskriterien Voraussetzung die Läsion Grad 4 und die Beteiligung von mindestens zwei Sehnen ist. Unser Patientengut ist diesbezüglich nicht einheitlich mit Defekten die dritt- und viertgradig sind, mit Sehnenbeteiligung von einer Sehne bis hin zur kompletten Ruptur aller Sehnen. Das Ausschlusskriterium Subscapularissehne wurde bei unseren Patienten ebenfalls nicht umgesetzt. Das liegt sicher mit daran, dass sich der Operationszeitpunkt zwischen 1995 und 1999 befand, und diese Studien Erfahrungswerte miteinbeziehen, die zuvor noch nicht vorlagen.

Wir können zusammenfassend bestätigen, dass Patienten mit posterosuperioren Läsionen und einer Defektgrösse über 5cm im Durchmesser in nahezu allen Bereichen von der Operation profitiert haben. Wir stimmen zu, dass es sich bei dieser Muskelersatzoperation um ein palliatives Verfahren handelt, das vor allem in Bezug auf Schmerzfreiheit und Aktivitäten des täglichen Lebens bei allen Patienten eine deutliche Verbesserung erzielte. Patienten mit posterosuperioren Läsionen profitierten auch im Bereich Beweglichkeit von dieser Methode, während man solche mit anterosuperioren Läsionen heute wahrscheinlich eher mit einem Pectoralis Transfer versorgen würde.

### **6.2.2 Anterosuperiore vs posterosuperiore Defekte**

Die drei Patienten, die ein unterdurchschnittliches Ergebnis aufwiesen, hatten eines gemeinsam. Sie waren die einzigen mit einer präoperativ vorliegenden, anterosuperioren Läsion.

Sie erreichten im Mittel nur 43,3 (36-47) Punkte des absoluten Scores und 43% (43-52%) des geschlechts- und altersadaptierten Scores. In der Gruppe der Patienten mit posterosuperioren Defekten erzielten diese mit 78,8 Punkten (52-94) und 96,2% (74-113) ein überdurchschnittlich gutes Ergebnis, nicht nur im Vergleich zur Gruppe der Patienten mit anterosuperiorem Defekt, sondern auch im Vergleich zur Gesamtgruppe mit 59,3 Punkten und 68%.



Auffällig ist dabei weiterhin dass die Unterschiede vor allem im Bereich der Beweglichkeit zu suchen sind. Mit einer durchschnittlichen postoperativen Flexion von 75 (55-80) Grad in der anterosuperioren Gruppe schneiden sie deutlich schlechter ab als Patienten mit präoperativ vorliegendem, posterosuperiorem Defekt, die hier mit 140 (80-170) Grad wieder nicht nur besser als die vorherige Gruppe, sondern auch besser als der Durchschnitt aller Patienten mit 115 Grad sind.

Im Bereich Beweglichkeit des Constant-Score-Bogens, bei dem maximal 20 Punkte erzielt werden können (Flexion und Abduktion), sieht es ähnlich aus: Da erreicht die posterosuperiore Gruppe 12,8 (5-15) Punkte, die anterosuperiore Gruppe nur 6 (5-8) Punkte.

Nimmt man den Bereich Aussenrotation mit maximal erreichbaren 10 Punkten, so sind dies 8,8 (6-10) im Vergleich zu 0,6 (0-2) Punkten. Bei der Innenrotation sieht es ähnlich aus mit 8,8 (8-10) Punkten im Gegensatz zu 4 (2-6) in der Gruppe der Patienten, bei denen ein anterosuperiorer Defekt vorlag. Vor allem in den neueren Studien von Vandebusch und Glanzmann war das Einschlusskriterium der posterosuperiore Defekt (Vandebusch 2004 und Glanzmann 2010). Ein weiteres Kriterium war eine Defektgrösse von mindestens 5cm, also einer viertgradigen Läsion nach Bateman entsprechend, da eine Ersatzoperation nach Meinung dieser Autoren eher palliativen Charakter hat mit dem primären Ziel der Schmerzreduktion. Bei uns hatten die 7 Patienten mit viertgradigen Läsionen ein sehr gutes Ergebnis bezüglich der Schmerzfreiheit mit 12,1 Punkten (5-15) erreicht.

## 6.3 Klinische Ergebnisse nach Pectoralis Transfer

Bei den selteneren, anterosuperioren Defekten der Rotatorenmanschette tritt eine irreparable Subscapularisruptur häufig in Kombination mit einem Supraspinatusdefekt auf. In dieser Situation bietet sich eine Sehnenersatzoperation durch Versetzung der Sehne des M. Pectoralis major an. Dabei gibt es unterschiedliche Methoden in Bezug auf die Insertionsstelle. Resch führt den transferierten Sehnenanteil des M. pectoralis hinter der kurzen Bizepssehne und dem M. Coracobrachialis (conjoined tendon) vorbei und inseriert am Tuberculum minus (Resch et al. 2000).

Dieses Verfahren ist bei manchen Autoren umstritten (Klepps et al. 2001), da der N. Musculocutaneus in unmittelbarer Nähe liegt und Schaden nehmen könnte. Wirth und Rockwood hatten bei ihren 13 Patienten das Tuberculum majus als Insertionsstelle verwendet und gute Ergebnisse erzielt (Wirth, Rockwood 1997). Über positive Resultate bezüglich Schmerzen und Funktion berichten auch Jost et al. 2003 ebenso wie Elhassan et al. 2008 und Hackl et al. 2007. Der Pectoralistransfer nach Wirth wurde bei unseren Patienten angewendet.

Von den drei Patienten, die sich bei uns dieser Operation unterzogen, hatte eine Patientin ein sehr gutes Ergebnis mit 123% adaptierten Constant Score und 86 Punkten. Sie hatte bereits präoperativ sehr gute Werte in Bezug auf ihre aktive Beweglichkeit (Flexion 170 Grad, Aussenrotation 30 Grad und Innenrotation bis Th 12). Die Werte blieben postoperativ sehr gut (Flexion 170 Grad, Abduktion 170 Grad, Aussenrotation 30 Grad, Innenrotation bis Th12). Die präoperativ vorliegenden, starken Schmerzen waren verschwunden, und sie konnte 15 Punkte in Bezug auf Schmerzfreiheit aufweisen. Im postoperativen MRT war der Transfer erhalten und die Qualität gut mit zweitgradiger fettiger Degeneration nach Goutallier und Atrophie nach Thomazeau.

Von den beiden Patienten mit den deutlich schlechteren Ergebnissen litt eine unter einem angeborenem Hüftleiden mit z.n zahlreichen Operationen. Sie ist daher auf Gehstützen angewiesen und leidet mittlerweile unter einem morphinabhängigen chronischen Schmerzsyndrom.

Präoperativ kam es bei ihr zu wiederholten Luxationen nach vorne bei kernspintomografisch nachgewiesenem kompletten Defekt der Rotatorenmanschette. Auch sie war mit dem postoperativen Ergebnis jedoch zufrieden. Ihre präoperativ schon vorliegende eingeschränkte Beweglichkeit (Flexion 10 Grad und Abduktion 30 Grad) war postope-

rativ in Bezug auf die Flexion mit 70 Grad besser geworden, die Abduktion blieb schlecht mit 10 Grad.

Allerdings war die Beurteilbarkeit der schmerzfreien Beweglichkeit bei dieser Patientin aufgrund der Schmerzanamnese nur eingeschränkt zu verwerten. Weiterhin ist sie durch ihre dauerhafte Angewiesenheit auf Gehstützen sicherlich einer eher unüblichen postoperativen Belastung ausgesetzt gewesen. Das Ergebnis mit 46 Punkten und einem adaptierten Score von 66% schlechter als der Durchschnitt, ist aber durch die Vorgeschichte zu erklären.

Bei dem letzten Patienten lag in der Vorgeschichte eine traumatische N. axillaris Läsion vor 17 Jahren vor mit sukzessiver Deltoideusatrophie. Zur Operation hatte dann eine komplette Rotatorenmanschettenruptur mit Humeruskopfhochstand geführt. Die Beweglichkeit vor der Operation war mit 20 Grad Flexion gering und auch nach der Operation sehr eingeschränkt (Flexion 40 Grad und Abduktion 30 Grad), ebenso die Kraft mit 4 von 20 Punkten. Auch er hatte vor allem im Bereich Schmerzen und Aktivitäten des täglichen Lebens profitiert. Er erreichte 15 Punkte, also Schmerzfreiheit, und konnte damit wieder in seinem Beruf als Bäcker arbeiten (3 von 4 Punkten Arbeitsfähigkeit).

Resch hatte 12 Patienten mit einem Pectoralis Transfer operiert. Acht seiner Patienten hatten dabei eine isolierte Subscapularisläsion, weitere vier eine Kombination aus Supra- und Infraspinatusläsion. Den größten Erfolg hatte er im Bereich Schmerzen zu verzeichnen mit einer durchschnittlich erreichten Punktzahl von 9,6 (präoperativ 1,7) Punkten (Resch et al. 1996). Unsere Patienten lagen mit 11,66 Punkten in einem ähnlichen Bereich, wenn auch hier aufgrund der geringen und inhomogenen Datenmenge eine Vergleichbarkeit eingeschränkt ist.

Der postoperativ erreichte Constant Score war bei Resch 67,1 Prozent, bei uns lag er bei 75,3% (37–123%) und damit in einem ähnlichen Bereich wie bei Jost et al. 2003, die 28 Patienten mit anterosuperioren Defekten mit einem Pectoralis Transfer versorgt hatten.

Trotz der geringen Anzahl der Patienten, die wir untersucht und operiert hatten, können wir trotzdem zustimmen, dass alle Patienten postoperativ zufrieden mit dem Ergebnis waren und vor allem durch die Erleichterung der Schmerzen eine Verbesserung der Lebensqualität erreichten. Dies entspricht in Bezug auf Schmerzen auch den Ergebnissen von Vidil und Augereau, die 5 Patienten mit einer irreparablen Subscapularisläsion ope-

riert hatten. Sie hatten jedoch zusätzlich eine deutliche Verbesserung der Beweglichkeit beschrieben (Vidil, Augereau 2000).

Bei einer Patientin war dies auch bei uns der Fall (40 von 40 Punkten), bei den beiden anderen mussten wir ein schlechtes Ergebnis hinnehmen mit 18 und 6 von 40 Punkten.

Ob unsere Ergebnisse direkt mit denen der obengenannten Autoren zu vergleichen sind, ist ebenso in Frage zu stellen wie die Vergleichbarkeit der Studien untereinander. Problematisch ist, dass die Indikation zum Muskeltransfer von den Autoren unterschiedlich gehandhabt wird.

In der Studie von Elhassan und anderen 2008 werden drei Patientengruppen beschrieben, die voroperiert waren und bei denen entweder die Reparatur der Subscapularissehne misslungen war, diese im Rahmen einer Komplikation nach endoprothetischem Ersatz aufgetreten war oder sie eine misslungene Stabilisierungsoperation hinter sich hatten.

Bei Jost et al. 2003 war es die Hälfte der Patienten, mit bereits einer fehlgeschlagenen Operation. Bei Hackl et al. 2007 gilt die Beteiligung der Infraspinatussehne als Ausschlusskriterium, bei anderen werden sowohl isolierte Subscapularissehnendefekte operiert als auch Kombinationen aus mehreren Sehnenläsionen.

Ebenso divergiert die Operationsmethode. Die einen (Resch 2003) transferieren zum Tuberculum minus, die anderen (Jost et al. 2003, Elhassan et al. 2008) zum Tuberculum majus. Bei unseren Patienten ist zu bemerken, dass bei allen drei Begleitumstände vorlagen, die eine direkte Vergleichbarkeit und Verwertbarkeit der Ergebnisse nur bedingt erlauben.

## 6.4 Klinische Ergebnisse nach Latissimus dorsi Transfer

Gerber hatte erstmalig 1992 einen Latissimus dorsi Transfer für Patienten mit irreparablen posterosuperioren Rotatorenmanschettenmassenrupturen beschrieben. Ziel war es, die eingeschränkte Außenrotation und Flexion wiederherzustellen, als auch Schmerzen zu erleichtern. Wie beim Deltaflap wird auch hier die Retraktion der verbliebenen Sehne bis zum Glenoid mit Grad 3 nach Patte, fettige Degeneration Grad 3 nach Goutallier und Muskelatrophie Grad 3 nach Thomazeau als Indikation zum Muskeltransfer angesehen (Tauber et al. 2010, Gerber et al. 2006). Gerber hatte 67 Patienten nachuntersucht und festgestellt, dass diejenigen mit fehlender Subscapularissehne deutlich schlechter abschnitten (Gerber et al. 2006).

Mittlerweile gilt das Fehlen der Subscapularissehne oder ein präoperativ positiver Lift-off Test bei manchen Autoren als Kontraindikation für den Latissimus dorsi Transfer (Tauber et al 2010). Als weiteres Ausschlusskriterium wird die fortgeschrittene Osteoarthritis genannt (Gerber et al. 2006, Tauber et al. 2010).

Die vier von uns nachuntersuchten Patienten hatten präoperativ eine Kombination aus Supra- und Infraspinatussehnenabriss bei erhaltener Subscapularissehne. Alle hatte eine eingeschränkte Außenrotationsfähigkeit mit Werten zwischen  $-20^{\circ}$  (in Innenrotation fixiert) und  $15^{\circ}$ , so dass sich im Mittel  $3,75^{\circ}$  ergeben, bewertet man den negativen Wert mit  $0^{\circ}$ . Postoperativ kamen sie im Durchschnitt auf  $21,2^{\circ}$  ( $0-50^{\circ}$ ).

Eine Patientin konnte keine Verbesserung der Außenrotation erzielen, dafür aber eine Verbesserung der Flexion, Abduktion und auch der Kraft. Als Zeichen für eine Außenrotationsschwäche hatte sie auch ein positives Außenrotations-Lag-Sign zu verzeichnen. Insgesamt lag ihr Constant Score bei 97%, was neben den eben aufgeführten Verbesserungen auch an guten Ergebnissen bezüglich Schmerzen und Aktivitäten des täglichen Lebens angeht.

Alle vier Patienten hatten im Durchschnitt einen adaptierten **Constant Score** von 78,75% (54-102%) erreicht, bei Gerber waren es 73% (Gerber et al. 2006). Tauber hatte in seiner neuesten Veröffentlichung bei Patienten mit Versorgung nach der klassischen Methode einen absoluten Constant Score von 64 Punkten erreicht, bei den Patienten, bei denen er den M latissimus dorsi inklusive eines kleinen knöchernen Anteils „bone-to-bone“ transossär fixiert hatte, lag der Constant Score bei 74 Punkten (Tauber et al. 2010). Bei uns waren es durchschnittlich 61,75 (38-85) Punkte.

Die Patientin mit dem schlechtesten Ergebnis (38 Punkte) war bereits mehrfach voroperiert mit z.n arthroskopischer Dekompression, lateraler Clavicularesektion und Tenodese der LBS. Warner beschrieb, dass die Ergebnisse nach primärer Operation deutlich besser seien, als nach Rezidiveingriffen (Warner 2001). Bekannt war weiterhin eine Arthrose des Humeruskopfes mit Hochstand, was mittlerweile bei manchen Autoren ein Ausschlusskriterium ist (Tauber et al. 2010).

Wie die anderen Autoren auch konnten wir ein gutes Ergebnis bezüglich der **Schmerzen** mit durchschnittlich 10,5 (5-15) Punkten erzielen. Gerber hatte 2006 durchschnittlich 12 Punkte erreicht, andere Autoren in der Gruppe mit der klassischen Latissimus Operation 11,9 Punkte (Moursy et al. 2009, Tauber et al. 2010).

Beachtet man, dass bei allen präoperativ zum Teil heftigste Schmerzen vorlagen, ist dies beachtlich. Eine von den Autoren beschriebene Verbesserung der **Beweglichkeit** konnten wir bei unseren Patienten ebenfalls beobachten. Die Flexion mit präoperativen Werten von durchschnittlich 46,6 Grad lag postoperativ durchschnittlich bei 116 Grad. Die Abduktion stieg von präoperativ 56 Grad auf 115 Grad postoperativ.

Gerber 2006 beschrieb eine Steigerung der Flexion von 104 auf 123 Grad und der Abduktion von 101 auf 119 Grad, was im Endergebnis unseren Werten entspricht. Tauber erreicht sogar in beiden Bewegungsebenen 135 Grad (Tauber et al. 2010, Gerber et al. 2006).

Allerdings ist auffallend, daß die Patienten beider Autoren bereits präoperativ deutlich bessere Werte aufwiesen als unsere Patienten. Andere Autoren halten eine schlechte präoperative Beweglichkeit mit Werten unter 80 Grad bei der Abduktion für ein Ausschlusskriterium dieser Methode (Zafra et al. 2009). Wir konnten allerdings beobachten, dass sich zwei Patienten, die präoperativ Abduktionswerte von 0 und 50 Grad aufwiesen, postoperativ 160 und 170 Grad erreichten.

Im Bereich **Kraft** hatten unsere Patienten durchschnittlich 12,75 (5-17) Punkte, was 6,4 kg entspricht. Gerber beschrieb eine Steigerung der Kraft von 0,8 kg auf 1,8 kg (Gerber et al. 2006). Wir haben die Kraft am gestreckten, 90 Grad abduzierten Arm gemessen und die Messvorrichtung direkt unterhalb des Muskelbauches des M. Deltoideus angebracht.

Die ursprünglich von Constant und Murley beschriebene Methode befestigt die Messeinrichtung unterhalb des Handgelenkes. Möglicherweise kommt es daher zu

unterschiedlichen Ergebnissen. Bei 3 Patienten konnte die postoperative Integrität der Rotatorenmanschette überprüft werden.

Bei einem war der Transfer noch vorhanden, der erreichte absolute Constant Score lag bei 85 Punkten und damit deutlich höher als bei den beiden mit nicht mehr nachweisbarem Muskellappen. Sie erreichten 38 und 68 Punkte und damit ein deutlich schlechteres Ergebnis.

## **6.5 Intaktheit und Qualität des Muskeltransfers**

Spannend war für uns inwieweit das klinische Ergebnis beeinflusst wird durch die Intaktheit des Muskeltransfers und der verbliebenen Rotatorenmanschette. Harryman hatte 105 Patienten, die an einer Rotatorenmanschettenruptur operiert wurden, nachuntersucht und die funktionellen Ergebnisse mit der Integrität der Rotatorenmanschette korreliert. Seiner Meinung nach hatten Schultern mit intakter Rotatorenmanschette bessere Ergebnisse, vor allem was die Beweglichkeit und Aktivitäten des täglichen Lebens betrifft. Auch Gladstone und Glanzmann beschreiben, dass die fettige Infiltration und Atrophie ausschlaggebend für die Funktion der Rotatorenmanschette sind (Harryman 1991, Gladstone et al. 2007, Glanzmann 2010).

47,8 (14-72) Monate nach der operativen Rekonstruktion waren bei uns 57,1 % der Muskeltransfers noch intakt. Dabei bestätigte sich auch bei uns, dass Patienten mit intaktem Transfer ein besseres Ergebnis erzielten mit 64,75 Punkte des absoluten Constant Scores und 83,75% des relativen Scores als Patienten mit Reruptur und einem Constant Score von 54 Punkten und 70 % des relativen Scores. Ebenso schlossen sie besser ab, was die Beweglichkeit betrifft, mit durchschnittlich 133 Grad Flexion postoperativ, im Vergleich zu 113 Grad bei Patienten mit Reruptur. Von maximal 20 Punkten im Segment Beweglichkeit des Constant Scores, erreichten Patienten mit intaktem Transfer im Mittel 17 Punkte im Vergleich zu 11,6 Punkten.

Betrachtet man gesondert die Patienten mit Deltoideus Flap, dann ist das Ergebnis noch deutlicher. 54 (33-67) Monate postoperativ waren noch 50% der Transfers intakt. Sie erzielten einen relativen Constant Score von 84,75 % im Vergleich zu 67,5% bei Patienten mit Reruptur. Vandenbussche berichtete von 83% intakten Transfers, in 18 postoperativen MRT Untersuchungen, bei Spahn waren es sogar alle von 11 die post-

perativ ein MRT erhielten. Allerdings wurde bei Spahn nur bei 11 von 20 Patienten ein MRT durchgeführt, bei Vandebussche waren es 18 von 29 Patienten. Glanzmann berichtete über 15,5% intakte Transfers nach durchschnittlich 53 Monaten. Beide bestätigen die funktionell besseren Ergebnisse für Patienten mit intaktem Transfer (Vandebussche 2004, Spahn 2006, Glanzmann 2010).

Ein Fortschreiten der fettigen Degeneration nach Goutallier von durchschnittlich Grad 2,0 auf 3,3 nach Rekonstruktion, wurde unter anderem von Spahn beschrieben (Goutallier 1994, Spahn 2004). Diesen direkten Vergleich konnten wir aufgrund fehlender MRT Befunde präoperativ nicht anstellen. Wir konnten jedoch untersuchen inwieweit fettige Degeneration und Atrophie fortgeschritten waren, in Abhängigkeit davon, ob der Transfer als intakt dargestellt werden konnte oder nicht. Dabei zeigte sich, dass Patienten mit intaktem Transfer nicht nur ein niedrigeres Maß an fettiger Degeneration der Supraspinatussehne (Grad 2,5 im Vergleich zu Grad 2,8 im Mittel) aufwiesen sondern auch ein geringeres Maß an Atrophie nach Thomazeau mit Grad 2,2 im Vergleich zu Grad 2,8 (Thomazeau 1997).

Um die funktionell besseren Ergebnisse in Abhängigkeit von der Qualität der verbliebenen Rotatorenmanschette differenzierter betrachten zu können, haben wir die Patienten noch in drei Gruppen unterteilt. Dabei zeigte sich, dass Patienten mit intaktem Transfer und geringgradiger Degeneration und Atrophie von Infraspinatussehne und Subscapularissehne (Gruppe A) sehr gute Ergebnisse aufwiesen. Mit einem geschlechts-, und altersadaptierten Score von 98,2% und absoluten 77,2 Punkten waren sie nicht nur besser wie die Patienten mit Ruptur oder schwerer fettiger Degeneration der Infraspinatussehne (Gruppe B) oder der Subscapularissehne (Gruppe C), sondern auch besser als das Gesamtkollektiv.

Die schlechtesten Ergebnisse erzielten bei uns Patienten mit einer postoperativ vorliegenden Ruptur der Subscapularissehne, ob sie nun in Zusammenhang mit Rupturen der Supra- und Infraspinatussehne vorlag oder alleine. Mit einem durchschnittlich erreichten adaptierten Constant Score von 63,7% liegen die betroffenen Patienten deutlich unter dem gesamten Durchschnitt von 76%. Selbst Patienten mit intaktem Transfer schnitten schlechter ab wenn die Subscapularissehne postoperativ rupturiert war. Statt 98% des relativen Constant Scores von Patienten mit intaktem Transfer und intakter Subscapularissehne lag dieser nur noch bei 59% bei vorliegender Läsion der Subscapularissehne.



pularissehne. Ausserdem konnten bei erhaltener Sehne höhere Punkte für die Innenrotation dokumentiert werden. In Bezug auf die Aussenrotation trifft das Gleiche für die Unversehrtheit der Infraspinatussehne zu.

Dagegen gibt es bei der Einschätzung der **Schmerzen** nur geringe Unterschiede. Im Durchschnitt hatten die Patienten mit einer Reruptur aller Sehnen 10,5 Punkte erreicht, bei einem Gesamtdurchschnitt von 10,5 Punkten und im Vergleich zu den Patienten mit intakter Rotatorenmanschette von 11,5 Punkten. Dies wurde auch von anderen Autoren so beschrieben (Gladstone 2007, Glanzmann 2010)

Wir können also zustimmen, dass die Intaktheit der Rotatorenmanschette nicht ausschlaggebend ist für die subjektive Zufriedenheit und Schmerzfreiheit. Zu diesem Ergebnis kamen auch Calvert et al., die bei 20 Patienten die Intaktheit der Rotatorenmanschette nach Reparation mittels Arthrografie überprüfte und mit dem postoperativen klinischen Ergebnis verglich (Calvert et al. 1986).

## 7 Zusammenfassung und Schlusswort

In der retrospektiven Studie wurden 19 Patienten mit irreparabler Rotatorenmanschettenruptur, die sich einer Ersatzoperation unterzogen haben, nachuntersucht.

Interessiert hat uns bei dem langen Nachuntersuchungszeitraum neben dem klinischen Ergebnis, der Zusammenhang zwischen der Integrität des Muskeltransfers, der Qualität der entsprechenden Muskulatur und dem klinischen Ergebnis.

Mit 12 Patienten war die Gruppe der Patienten, die mit einer **Deltoideuslappenplastik** versorgt wurde, die größte. Besonders profitiert haben unsere Patienten in Bezug auf Schmerzfreiheit. Die Hälfte der Patienten verspürten postoperativ keine, ein weiteres Drittel noch milde Schmerzen. Da alle diese Patienten präoperativ unter zum Teil erheblichen Tag-, und Nachtschmerzen litten, ist dies als Erfolg zu werten.

Patienten mit anterosuperiorem Defekt erzielten deutlich schlechtere Ergebnisse in der Mobilität als Patienten mit posterosuperiorem Defekt. Am Beispiel der Flexion erreichte die erste Gruppe im Mittelwert 75 Grad, die zweite Gruppe dagegen 140 Grad. Subscapularisdefekte sollten möglicherweise ein Ausschlusskriterium für diese Operationsmethode sein.

Die vier Patienten die einen **Latissimus dorsi Transfer** erhalten hatten, litten präoperativ an einer kombinierten Supra-, und Infraspinatussehnenläsion. Bei keinem war die Subscapularissehne betroffen.

Die Ergebnisse waren insgesamt zufriedenstellend mit einem absoluten Constant Score von 59 Punkten, einer Schmerzfreiheit von 10,5 Punkten und einer Verbesserung der Flexion von 46,6 Grad auf 116 Grad, die damit allerdings noch unter den Werten von Gerber 2006 und Tauber 2010 liegen. Beide hatten jedoch keine Patienten, die präoperativ bereits schlechte Werte in Bezug auf Beweglichkeit aufwiesen.

Bei den drei Patienten, die mit einem **Pectoralis major Transfer** versorgt wurden, handelt es sich um eine inhomogene Gruppe, wovon einer präoperativ einen axillären Plexusschaden aufwies und die zweite Patientin auf Gehstützen angewiesen ist und damit einer außergewöhnlichen Belastung ausgesetzt ist. Dementsprechend inhomogen sind auch die Ergebnisse mit Constant Score Werten zwischen 34 und 86 Punkten.

Zusammenfassend kann man feststellen, dass Patienten von jeder der untersuchten Ersatzoperation in Bezug auf die Schmerzsymptomatik profitieren, unabhängig davon ob der Muskeltransfer postoperativ intakt war oder nicht.

Die Mobilität verbessert sich bei Patienten mit posterosuperiorem Defekt durch eine Deltoideuslappenplastik. Bei vergleichbarer Läsion liefert auch ein Latissimus dorsi Transfer gute Ergebnisse bezüglich Schmerzen und Mobilität. Bei anterosuperioren Defekten bzw. Beteiligung der Subscapularissehne sollte keine Deltoideuslappenplastik durchgeführt werden.

Bei einem langem Nachuntersuchungszeitraum von 56,8 Monaten im Mittel ist die Rerupturrate von 43 % hoch. Patienten mit rerupturiertem Transfer wiesen in der Regel auch ein höheres Mass an fettiger Degeneration und Atrophie auf und ein schlechteres funktionelles Ergebnis, als Patienten mit intaktem Transfer. Demzufolge scheint ein klarer Zusammenhang zu bestehen zwischen intaktem Muskeltransfer und klinischem Ergebnis. Ausserdem scheint sich zu bestätigen, dass die Rekonstruktion der Rotatorarmanschette durch den Transfer dazu beiträgt das Fortschreiten der fettigen Degeneration und Atrophie zu verlangsamen und damit auf das funktionelle Ergebnis vor allem langfristig positiven Einfluss zu nehmen. Die schlechtesten Ergebnisse erzielten Patienten mit einem Defekt der Subscapularissehne, unabhängig davon ob sie alleine betroffen war oder in Kombination mit Supraspinatus-, und Infraspinatussehne.

## **8 Anhang**

## Anhang 2

## Anhang 3

## Anhang 4

## 9 Abbildungen

### 9.1 Quellen der Abbildungen

**Abbildung 1: 90° Supraspinatustest nach Jobe 1983;** aus: Habermeyer, Schulterchirurgie 4.Auflage 2010 © Elsevier GmbH, Urban & Fischer, München S. 52 Abb. 3-8

**Abbildung 2: Außenrotationstest bei 90° Abduktion;** aus: Habermeyer, Schulterchirurgie 4.Auflage 2010 © Elsevier GmbH, Urban & Fischer, München S.52 Abb. 3-9

**Abbildung 3: Innenrotationstest bei 0° Abduktion;** aus: Habermeyer, Schulterchirurgie 4.Auflage 2010 © Elsevier GmbH, Urban & Fischer, München S.52 Abb. 3-10

**Abbildung 4: Kategorien des Constant Scores;** erstellt von der Autorin

**Abbildung 5: Verschluss des Rotatorenmanschettendefektes;** aus: Habermeyer, Schulterchirurgie 4.Auflage 2010 © Elsevier GmbH, Urban & Fischer, München S.358 Abb. 13-25 c

**Abbildung 6: Präparation des Deltoideuslappens;** aus: Habermeyer, Schulterchirurgie 4.Auflage 2010 © Elsevier GmbH, Urban & Fischer, München S.358 Abb. 13-25 a

**Abbildung 7: Akromioplastik nach Neer;** aus: Habermeyer, Schulterchirurgie 4.Auflage 2010 © Elsevier GmbH, Urban & Fischer, München S.346 13-10 b

**Abbildung 8: Muskelatrophie Grad 3 nach Thomazeau** in einer T2 gewichteten sagittalen MRT Untersuchung der rechten Schulter; 1997 Patientenarchiv

**Abbildung 9: Fettige Degeneration Grad 4 nach Goutallier** in einer T1 gewichteten sagittalen MRT Untersuchung der rechten Schulter; 1994 Patientenarchiv

**Abbildung 10: Ergebnisse des geschlechts-, und altersadaptierten Constant Scores nach der Einteilung von Böhm 1997;** von der Autorin erstellt

**Abbildung 11: Postoperative Schmerzen im Constant Score der Delta Flap Operierten;** von der Autorin erstellt

**Abbildung 12: Postoperative Aktivitäten des täglichen Lebens der Delta Flap Operierten im Constant Score;** von der Autorin erstellt



## 9.2 Abkürzungsverzeichnis

AC	=	Akromioclavicular
AHA	=	Akromiohumeraler Abstand
AR	=	Aussenrotation
IR	=	Innerrotation
ISP	=	Infraspinatussehne
LBS	=	Lange Bizepssehne
M	=	Musculus
MRT	=	Magnetresonanztomografie
RM	=	Rotatorenmanschette
SCP	=	Subscapularissehne
SSP	=	Supraspinatussehne

## 10 Literaturverzeichnis

1. Arntz CT, Jackins S, Matsen FA: **Prosthetic replacement of the shoulder for the treatment of the defects in the rotator cuff and the surface of the glenohumeral joint.** J Bone Joint Surg [Br] 75: 485-491; 1993
2. Augereau B: **Rekonstruktion massiver Rotatorenmanschettenrupturen mit einem Deltoidlappen.** Orthopäde 20: 315-319; 1991
3. Bayne O, Bateman JE: **The influence of etiology on the result of coccygectomy.** Clin Orthop 190: 266-272; 1984
4. Bennet WF: **Arthroscopic repair of massive rotator cuff tears: a prospective cohort with 2-to 4-year follow up;** Arthroscopy 19:380-390;2003
5. Bigliani LU, Morrison DS, April EW **The morphology of the acromion and its relationship to rotator cuff tears.** Orthop Trans 10: 228; 1986
6. Boehm TD, Mueller T, Rehwald C, Gohlke F, Barthel T, Eulert J: **Age and sex related Constant and Murley Score.** J Shoulder and Elbow Surg 6(2): 194; 1997
7. Brunner UH: **Klinische Untersuchung der Schulter.** In: Habermeyer P, Schweiberer L (Hrsg.): **Schulterchirurgie.** München-Wien-Baltimore, Urban & Schwarzenberg: 41-58; 1995
8. Burkhart SS: **Arthroscopic rotator cuff repair: indications and technique.** Oper Tech Sport Med 5: 204-214; 1997
9. Burkhart SS: **A stepwise approach to arthroscopic rotator cuff repair based on biomechanical principles;** Arthroscopy 16:82-90;2000
10. Calvert PT, Packer NP, Stoker DJ, Bayley JI, Kessel L: **Arthrography of the shoulder after operative repair of the torn rotator cuff.** J Bone Joint Surg 68B-1:147-150; 1986
11. Codman EA: **The Shoulder: Rupture of the supraspinatus tendon and other lesions in or about the subacromial bursa.** Boston, Thomas Todd Co: 1934
12. Cofield R. H.: **Subscapular muscle transposition for repair of chronic rotator cuff tears;** Surg Gynecol Obstet 154 (5) 667-662; 1982

13. Constant CR, Murley MB: **A Clinical Method of Functional Assessment of the Shoulder.** Clin orthop 214: 160-164; 1987
14. Dietz S.O., Habermeyer P, Magosch P: **Stand in der Versorgung der Rotatorenmanschettenruptur.** Zentralblatt Chir 127: 194-202; 2002
15. Elhassan B, Ozybadar M, Massimini D, Diller D, Higgins L, Warner JJP: **Transfer of pectoralis major for the treatment of irreparable tears of the subscapularis.** J Bone Joint Surg (Br), 90-B:1059-65;2008
16. Ellman H, Kay SP, Wirth M: **Arthroscopic treatment of full-thickness rotator cuff tears:2-to 7-year follow-up study.** Arthroscopy 9:195-200; 1993
17. Galatz LM, Ball CM, Teefey SA et al: **The outcome and repair integrity of completely arthroscopically repaired large and massive rotator cuff tears;** J Bone Joint Surg Am 86:219-224; 2004
18. Gazielly DF, Gleyze P, Montagnon C: **Functional and anatomical results after rotator cuff repair.** Clin Orthop 304: 43-53; 1994
19. Gerber C, Krushell RJ: **Isolated tears of the subscapularis muscle. Clinical features in sixteen cases.** J Bone Joint Surg Br 73B: 399-394; 1991
20. Gerber C: **Integrated scoring systems for the functional assessment of the shoulder. In The Shoulder: A Balance of Mobility and Stability.** Ed Matsen III FA, Fu, Hawkins RJ; Rosemount, Illinois; the academy of orthopaedic surgeons. P 531-550;1992
21. Gerber C, Maqueira G, Espinosa N: **Latissimus dorsi Transfer for the treatment of irreparable rotator cuff tears.** J Bone and Joint Surg, Vol 88-A/1: 113-120; 2006
22. Gerber C: **Latissimus dorsi transfer for the treatment of irreparable tears of the rotator cuff.** Clin Orthop 275: 152-160; 1992
23. Gladstone JN, Bishop JY, Lo JK, Flatow EL: **Fatty infiltration and atrophy of the rotator cuff repair and correlate with poor functional outcome.** Am J Sports Med 35(5):719-728; 2007
24. Glanzmann MC, Goldhahn J, Flury M, Schwyzer HK, Simmen BR: **Deltoid flap reconstruction for massive rotator cuff tears: Mid-and long-term functional and structural results.** J Shoulder Elbow Surg, 19:439-445;2010

25. Goutallier D, Bernageau J, Patte D: **Assessment of the trophicity of the muscles of the ruptured rotator cuff by CT scan.** In: Post M, Morrey BF, Hawkins RJ (eds).: **Surgery of the Shoulder.** Mosby Year Book: 11-13; St. Louis, 1994
26. Grammont PM, Baulot E: **Delta shoulder prosthesis for rotator cuff rupture.** Orthopedics 16: 65-68; 1993
27. Gumina S, Di Giorgio G, Bertino A: **Inflammatory infiltrate of the edges of a torn rotator cuff.** Int Orthop 30(5): 371-374; 2006
28. Habermeyer P, Lehmann L, Lichtenberg S: **Rotator cuff tear. Diagnostic and therapy.** Orthopäde 29: 196-208; 2000
29. Habermeyer P., Lehmann L: **Rotatorenmanschette, Rotatorenintervall und lange Bizepssehne;** Habermeyer P ( ed ) Schulterchirurgie, third ed. Urban und Fischer, München Jena, pp 333-374;2002
30. Hackl W, Wambacher M, Kralinger F, Smekal V: **Pectoralis major Transfer bei chronischer Subscapularisinsuffizienz.** Oper Orthop Traumatol, 19:433-41; 2007
31. Harryman DT, Mack L, Wang KY: **Repairs of the Rotator Cuff.** J Bone Joint Surg 73-A: 982-989; 1991
32. Huber DJ, Koch E: **Magnetresonanztomographie bei Erkrankungen der Rotatorenmanschette.** Orthopäde 24: 491-497; 1995
33. Jobe FW, Jobe CM: **Painful athletic injuries of the shoulder.** Clin Orthop 173: 117-124; 1983
34. Jost B, Puskas GJ, Lustenberger A, Gerber C: **Outcome of pectoralis major transfer for treatment of irreparable subscapularis tears;** J Bone Joint Surg Am 85:1944-1951; 2003
35. Klepps S, Goldfarb C, Flatow E, et al: **Anatomic evaluation of the subcoracoid pectoralis major transfer in human cadavers.** J Shoulder Elbow Surg 10:453-459; 2001
36. Levy HJ, Uribe JW, Delaney LG: **Arthroscopic assisted rotator cuff repair: preliminary results.** Arthroscopy 6: 55-60; 1990
37. Lichtenberg S, Magosch P, Habermeyer P: **Arthroscopic rotator cuff repair in overhead-throwing athletes;** Am J Sports Med 36(7):1317-22;2008

38. Lyons AR, Tomilinson JE: **Clinical diagnosis of tears of the rotator cuff.** J Bone Joint Surg Br 74: 414-415; 1992
39. Matsen FA III, Lippitt SB, Sidles JA, Harryman DT II: **Practical Evaluation and Management of the Shoulder.** WB Saunders: Philadelphia, 1994
40. McLaughlin HL: **Lesions of the musculotendinous cuff of the shoulder. The exposure and treatment of tears with retraction.** J Bone Joint Surg 26: 31-51; 1944
41. Moseley HF: **Shoulder Lesions.** Churchill Livingstone 2: 28; Edinburgh, 1972
42. Moursy M, Forstner R, Koller H, Resch H, Tauber M: **Latissimus dorsi tendon Transfer for irreparable Rotator Cuff Tears: A modified technique to improve tendon transfer integrity.** J Bone and Joint Surg, Vol 91-A/8: 1924-1931; 2009
43. Nakagaki K, Ozaki J, Tomita Y, Tamai S: **Alterations in the supraspinatus muscle belly with the rotator cuff tearing: Evaluation with magnetic resonance imaging.** J Shoulder and Elbow Surg; 3: 88-93; 1994
44. Neer CS II: **Impingement lesions.** Clin Orthop 173: 70-77; 1983
45. Ozbaydar M, Chung S, Diller D, Warner JJP: **Die arthroskopische Rekonstruktion der Rotatorenmanschette.** Der Orthopäde: 36: 825-833; 2007
46. Patte D: **Classification of Rotator Cuff Lesions.** Clin orthop 254: 81-86; 1990
47. Peterson CJ, Gentz CF: **Ruptures of the supraspinatus tendon – the significance of distally pointing acromioclavicular osteophytes.** Clin Orthop 174: 143; 1983
48. Pollock R, Dilliz ED, Mc Ilveen SJ, Flatow EL, Bigliani LU: **Prosthetic replacement in rotator cuff – deficient shoulders.** J Shoulder Elbow Surg 1: 173-186; 1992
49. Rathbun JB, McNab I: **The microvascular pattern of the rotator cuff.** J Bone Joint Surg 52-B; 540-553; 1970
50. Resch H, Povacz MD, Ritter E and Matschi W: **Transfer oft the pectoralis major muscle fort he treatment of irreparable ruptur oft he subscapularis tendon;** J Bone and Joint Surg, 82-A: 372-381;2000
51. Rockwood CA, Williams GR, Burkhead WZ: **Debridement of degenerative irreparable lesions of the rotator cuff.** J Bone Joint Surg Am 77: 857-866; 1995

52. Spahn G, Kirschbaum S, Klinger HM: **A study for evaluating the effect of deltoid-flap repair in massive rotator cuff defects.** Knee Surg Sports Traumatol Arthrosc, 14: 365-372;2006
53. Tauber M, Moursy M, Forstner R, Koller H, Resch H: **Latissimus dorsi Tendon Transfer for irreparable Rotator Cuff Tear.** J Bone and Joint Surg Am 92: 226-239; 2010
54. Thomazeau H, Gleyze P, Frank A, Levigne C, Walch G, Devallet P: **Arthroscopic debridement of full-thickness tears of the roator cuff: a retrospective multicentre study of 283 cases with a 3-year follow-up;** Rev Chir Orthop Rparatrice Appar Mot 86:136-142; 2000
55. Thomazeau H: **Prediction of Rotator Cuff Repair Results by Magnetic Resonance Imaging.** Clin Orthop Rel Res 344: 275-283; 1997
56. Thür C, Redaelli C: **Die Deltoideus Lappen Plastik.** Z Unfallchir Vers med 85: 173- 185 (Heft 4); 1992
57. Tirman PFJ, Steinbach LS, Belzer JP, Bost FW: **A practical approach to imaging of the shoulder with emphasis on MR imaging.** Orthop North Am 28: 483–515; 1997
58. Totterman SM, Miller FJ, Meyers RJ: **Basic anatomy of the shoulder by magnetic resonance imaging.** Topics Magn Reson Imag 6: 86; 1994
59. Uthoff HK, Sarkar K: **The effect of aging on the soft tissues of the shoulder.** In: Matsen FA, Fu FH, Hawkins RJ: **The shoulder: A Balance of Mobility and Stability.** Rosemont, IL: American Academy of Orthopaedic Surgeons: 269-278; 1993
60. Uthoff HK, Löhr JF: **Epidemiologie und Pathophysiologie der Rotatorenmanschettenrupturen;** Orthopäde 36:788-795;2007
61. Ure BM; Tiling T, Kirchner R, Rixen D: **Reliability of clinical examination of the shoulder in comparison with arthroscopy. A prospective study.** Unfallchirurg 96: 382-386; 1993
62. Vandenbusche E, Bensaida M, Mutschler C, Dart T, Augereau B: **Massive tears oft he rotator cuff treated with a deltoid flap;** Int Orthop 4:226-230; 2004
63. Vidil A, Augereau B: **Transfer of the clavicular portion of the pectoralis major muscle in the irreparable tears of the subscapularis muscle.** Rev Chir Orthop Reparatrice Appar Mot 86(8): 835-843; 2000

64. Warner JJP: **Diagnosis and treatment of anterosuperior rotator cuff tears; J Shoulder and Elbow. Surg: 37 –46; 2001**
65. Wirth MA, Rockwood CA Jr.: **Operative Treatment of irreparable rupture of the subscapularis. J Bone and Joint Surg. 79-A: 722-731, 1997**
66. Yergason RM: **Supination sign. J Bone and Joint Surg 13: 160; 1931**
67. Zafra M, Carpintero P, Carrasco C:**Latissimus dorsi Transfer for the treatment of massive tears of the rotator cuff. Intern Orthop 33-2:457-462;2009**
68. Zlatkin MB, Dalinka MK, Kressel HY: **Magnetic resonance imaging of the shoulder. Magn Reson Q 5: 3; 1989**

# 11 Lebenslauf

**Name:** Susanne Rogers, geb. Springer  
**Geburtsdatum:** 20.05.1968  
**Familienstand:** Verheiratet seit 22.8.1990  
Vier Kinder ( 21, 19, 18 und 12 Jahre alt )

## Medizinische Ausbildung

WS 1996 – SS 2003 **Studium der Humanmedizin**  
an der Ludwigs Maximilians Universität München

15.04.2002 – 24.11.2002 PJ Tertian in der Gastroenterologie und  
Klinik für Allgemein und Viszeralchirurgie  
Städt. Klinikum München Harlaching

25.11.2002 – 15.04.2003 PJ Tertian in der Pathologie  
Pathologisches Institut München, Klinikum Grosshadern

01.05.2003 **Ärztin im Praktikum**  
Abteilung für Allgemein und Viszeralchirurgie  
Städtisches Klinikum München Harlaching

01.10.2004 **Approbation** und Anstellung als Assistenzärztin in der  
Abteilung für Allgemein und Viszeralchirurgie  
Städtisches Klinikum München Harlaching

04.08.2008 **Fachärztin für Chirurgie**

01.12.2009 – 01.03.2012 **1. Operativer Dienst** in der Klinik  
für Allgemein-, und Viszeralchirurgie  
Städtisches Klinikum München Harlaching

01.03.2012 -31.08.2012 **Fachärztin für Chirurgie** der Abteilung für Allgemein-,  
Viszeral-,und Gefässchirurgie  
Krankenhaus Agatharied

01.09.2012 **Oberärztin** der Abteilung für Allgemein-,Viszeral-,  
und Gefässchirurgie  
Krankenhaus Agatharied