

Aus der
Chirurgischen Abteilung der RoMed Klinik Bad Aibling
und der Klinik für Unfall-, Hand und Wiederherstellungschirurgie
RoMed Klinikum Rosenheim
Lehrkrankenhaus der Ludwig-Maximilian-Universität München

Chefarzt Prof. Dr. med. G. Regel

**Behandlungsergebnisse nach palmarer,
optional variabel winkelstabiler
Plattenosteosynthese distaler
Radiusfrakturen mit einer 2,7mm Platte**

Dissertation
zum Erwerb des Doktorgrades in der Medizin
an der Medizinischen Fakultät der
Ludwig-Maximilians-Universität zu München

vorgelegt von
Klaus-Jürgen Maier

aus

Alsfeld

Jahr

2012

Mit Genehmigung der Medizinischen Fakultät
der Universität München

Berichterstatter: Prof. Dr. med G. Regel

Mitberichterstatter: Prof. Dr. Ekkehard Euler

Prof. Dr. Hans Hertlein

Prof. Dr. Eugen Faist

Dekan: Prof. Dr. med Dr. h. c. M. Reiser FACR, FRCR

Tag der mündlichen Prüfung: 26.01.2012

Meiner Familie

1	Einleitung und Vorbemerkungen	12
1.1	Historisches	12
1.2	Behandlungsmethoden und Probleme.....	13
1.2.1	Geschlossene Reposition, Ruhigstellung im Gips-/Castverband	13
1.2.2	Kirschnerdrahtspickung, Ruhigstellung im Gips-/Castverband..	13
1.2.3	Isolierte Schraubenosteosynthese.....	14
1.2.4	Fixateur externe,ggf. ergänzende interne Osteosynthese	14
1.2.5	Konventionelle Plattenosteosynthese, dorsal oder palmar	16
1.2.6	Winkelstabile Plattenosteosynthese, palmar oder dorsal	18
1.2.7	Variabel winkelstabile Plattenosteosynthese von palmar	21
2	Fragestellung	23
3	Grundlagen	24
3.1	Anatomie	24
3.1.1	Knöcherner Strukturen	24
3.1.2	Kapselbandapparat und Discus	26
3.1.3	Muskulatur, Nerven, Gefäße	28
3.2	Biomechanik	33
3.3	Pathomechanismus der Frakturentstehung.....	38
3.4	Frakturtypen	42
3.4.1	Klassifikationen.....	42
3.4.1.1	AO	42
3.4.1.2	Frykman.....	43
3.4.1.3	Mayo.....	44
3.4.1.4	Melone	46
3.5	Radiologische Messungen.....	46
3.5.1	Radioulnarer Index	47
3.5.2	Palmarer Kippwinkel.....	48

3.5.3	Radiusbasiswinkel.....	49
3.5.4	Dislocatio ad latus.....	49
3.6	Begleitverletzungen	50
3.6.1	Abrissbruch des Processus styloideus ulnae/ TFCC-Läsion.....	50
3.6.2	Läsion des DRUG	50
3.6.3	Bandläsionen der Handwurzelgelenke.....	51
3.6.4	Fraktur eines Handwurzelknochens, Luxationsfrakturen	53
3.7	Therapie	53
3.8	Komplikationen und Folgeschäden	53
3.8.1	Fehlstellungen, Arthrose	54
3.8.2	Nervenschaden, CRPS	55
3.8.3	Sehnenschäden.....	56
4	Patienten, Material und Methoden	57
4.1	Design der Studie.....	57
4.1.1	Frakturklassifikation	57
4.2	Behandlungskonzept.....	58
4.3	Nachuntersuchungsschema.....	59
4.3.1	Protokolle, Befunddokumentation und Vorgehensweise.....	59
4.3.1.1	Befragung der Patienten	59
4.3.1.2	Messung des Bewegungsausmaßes, klinische Untersuchung.....	59
4.3.1.3	Kraftmessung	60
4.3.1.4	Radiologische Messungen.....	60
4.3.1.5	Weitere allgemeine Parameter	61
4.4	Beurteilungsschema	62
4.5	Verwendete Implantate	62
4.6	Op-Technik	65
4.7	Statistische Auswertung.....	74
4.7.1	Tabellenprogramm Microsoft Office Excel 2003.....	74
5	Ergebnisse.....	75
5.1	Patientenkollektiv	75

5.1.1	Alter.....	76
5.1.2	Geschlecht	77
5.2	Allgemeine Daten.....	77
5.2.1	Unfallhergang, Unfallursache	77
5.2.2	Vorschäden.....	78
5.2.2.1	CTS.....	78
5.2.2.2	Radiocarpale Vorschäden	79
5.2.2.3	Vorschäden in der Handwurzel/Daumensattelgelenk.....	79
5.2.3	Begleitverletzungen Hand	80
5.2.4	Begleitverletzungen sonstige.....	80
5.2.5	Vorerkrankungen allgemein	80
5.2.6	Erstbehandlung.....	80
5.2.7	Radiusfraktur beidseits	81
5.3	Frakturbezogene Daten	81
5.3.1	Seitenlokalisierung	81
5.3.2	Operativ/konservativ	81
5.3.3	Schnitt-/Nahtzeit.....	82
5.3.4	Narkoseform.....	83
5.3.5	Fraktur geschlossen/offen	83
5.3.6	Gelenkbeteiligung	85
5.3.7	Frakturklassifikation.....	86
5.3.7.1	AO	86
5.3.7.2	Frykman, Mayo und Melone	86
5.3.8	Extensionsfraktur/Flexionsfraktur.....	87
5.3.9	Sprengung DRUG	88
5.3.10	SL -Bandruptur (Grad 2 und 3).....	88
5.3.11	Fraktur Proc. styloideus ulnae.....	89
5.3.12	Fraktur Ulnakopf/ -schaft	90
5.4	Frakturbezogene Messungen.....	91
5.4.1	Radioulnarer Index	91
5.4.2	Radiusbasiswinkel.....	92

5.4.3	Dorsalkippung.....	93
5.4.4	Palmarkippung	94
5.4.5	Versatz	95
5.4.5.1	Radial	95
5.4.5.2	Ulnar.....	96
5.4.5.3	Dorsal	97
5.4.5.4	Palmar	98
5.5	Therapie	98
5.5.1	Maßnahmen.....	98
5.5.1.1	Zeitraum bis zur Op	99
5.5.1.2	Art der Osteosynthese	100
5.5.1.3	Plattengröße.....	101
5.5.1.4	Plattenlänge	101
5.5.1.5	Additive Maßnahmen Radius.....	102
5.5.1.6	Spongiosaplastik	102
5.5.1.7	Osteosynthese Ulna/Proc. Styloideus Ulnae	102
5.5.2	Beurteilung Röntgenbild.....	104
5.5.2.1	Anatomiegerecht	104
5.5.2.2	Osteosynthese regelrecht.....	104
5.5.2.3	Vollständige Länge	105
5.5.2.4	Neigung der Gelenkfläche seitlich	105
5.5.2.5	Neigung der Gelenkfläche ap.....	105
5.5.3	Messungen Röntgenbild.....	105
5.5.3.1	Relativer Ulnavorschub.....	105
5.5.3.2	Neigung der Gelenkfläche nach dorsal	106
5.5.3.3	Neigung der Gelenkfläche nach palmar	106
5.5.3.4	Neigung der Gelenkfläche nach radial	107
5.5.3.5	Neigung der Gelenkfläche nach ulnar.....	107
5.5.3.6	Versatz ad latus nach dorsal	107
5.5.3.7	Versatz ad latus nach palmar.....	107
5.5.3.8	Versatz ad latus nach radial.....	108

5.5.3.9	Versatz ad latus nach ulnar	108
5.5.3.10	Gelenkstufe	108
5.5.3.11	Proc. styloideus disloziert.....	109
5.5.3.12	DRUG	109
5.5.3.13	SL –Spalt	110
5.5.3.14	SL –Winkel.....	112
5.6	Nachbehandlung.....	113
5.6.1	Übungsstabilität/Lagerungsschiene.....	113
5.6.2	KG	114
5.7	Komplikationen.....	114
5.7.1	CRPS 1	114
5.7.2	Hämatom	116
5.7.3	Infektion	116
5.7.4	Nervenschaden	116
5.7.5	Gefäßverletzung	117
5.7.6	Sehnenruptur	117
5.7.7	Plattenausbruch	117
5.7.8	Schraubenlockerungen, Plattenbruch	119
5.7.9	Sekundärer Längenverlust, dorsale Sinterung, Stufenbildung ..	121
5.8	Nachuntersuchung 4-6 Wochen, 4-6 und 8-12 Monate postoperativ ...	126
5.8.1	Klinischer Befund	126
5.8.1.1	Schmerzen subjektiv.....	126
5.8.1.2	Wetterfühligkeit.....	128
5.8.1.3	Bewegungseinschränkung Langfinger	128
5.8.1.4	Bewegungseinschränkung Daumen.....	128
5.8.1.5	Spitzgriff.....	129
5.8.1.6	Feingriff	129
5.8.1.7	Schlüsselgriff	129
5.8.1.8	Grobgriff.....	129
5.8.2	Messungen.....	129
5.8.2.1	Extension	130

5.8.2.2	Flexion.....	131
5.8.2.3	Radialadduktion	132
5.8.2.4	Ulnarabduktion.....	133
5.8.2.5	Supination	134
5.8.2.6	Pronation	135
5.8.2.7	Kraftminderung	136
5.8.3	Sonstiges	137
5.8.3.1	Atrophie Handbinnenmuskulatur	137
5.8.3.2	Revisionsoperationen	137
5.8.4	Scores	137
5.8.4.1	Quick –DASH	137
5.8.4.2	Gartland and Werley	139
5.8.4.3	Green and O`Brien	140
5.8.4.4	Castaing.....	141
5.8.4.5	Solgaard.....	143
5.8.5	Klinisches Ergebnis und radiologische Befunde	144
5.8.5.1	Metallentfernung	144
5.8.5.2	Arthrose.....	144
5.8.5.3	Knöcherne Ausheilung.....	144
5.8.5.4	Proc. Styloideus Ulnae	145
5.8.5.5	Korrelation radiologisches Ergebnis und klinischer Befund.	148
6	Diskussion (im Vergleich mit der Literatur).....	150
6.1	Patientenkollektiv	150
6.1.1	Alter, Geschlecht, Unfallursache und Zahl der Patienten.....	151
6.2	Behandlungskonzept.....	153
6.2.1	Konservativ –Operativ	153
6.2.2	Operativer Zugang, Implantatwahl	153
6.2.3	Zeitpunkt der Operation.....	154
6.2.4	Repositionsergebnis, Übungsstabilität.....	155
6.2.5	Operatives Vorgehen	156
6.2.6	Funktionelle Nachbehandlung	160

6.3	Frühpostoperatives Ergebnis	162
6.3.1	Schmerz und Funktion	162
6.3.2	Lockerung Osteosynthesematerial	163
6.3.3	Plattenbruch, verzögerte Frakturheilung	165
6.3.4	Ausbruch Osteosynthesematerial	166
6.3.5	Komplikationen	167
6.3.5.1	Gefäßverletzung	167
6.3.5.2	Wundhämatom, Infektion	167
6.4	Ergebnisse bei Behandlungsabschluss (1/2 – 1 Jahr postoperativ)	168
6.4.1	Radiologisch	168
6.4.1.1	Knöcherner Konsolidierung	168
6.4.1.2	Sekundärer Repositionsverlust, Ausheilung in Fehlstellung	168
6.4.2	Funktionelles Ergebnis und radiologisches Ausheilungsbild....	170
6.4.2.1	Anatomiegerechte Ausheilung/ Ausheilung in Fehlstellung	170
6.4.2.2	Art und Stärke der Fehlstellung	172
6.4.2.3	Schmerz	173
6.4.2.4	Kraft	173
6.4.2.5	Bewegungsausmaß	173
6.4.3	Komplikationen	174
6.4.3.1	Nervenschaden	174
6.4.3.2	Sehnenschaden	174
6.4.3.3	CRPS 1 (M. Sudeck)	175
6.4.4	Spätschaden	176
6.4.4.1	Arthrose Radiokarpalgelenk	176
6.4.4.2	Instabilität distales Radioulnargelenk, Abrissfraktur Processus styloideus ulnae, scapholunäre Instabilität	177
7	Zusammenfassung	188
	Literaturverzeichnis	191
8	Anhang	210
8.1	Excel-Tabelle Datensammlung (Ausschnitt)	210

8.2 Excel-Tabelle Auswertung (Ausschnitt).....	214
8.3 Merkblatt für Patienten	219
8.4 Dokumentationsbogen, Messblatt für obere Gliedmaßen	221
8.5 Fragebogen The Quick DASH, Quick-DASH-Auswertung.....	223
8.6 Schmerzskala	227
8.7 Scores	228
8.8 Vigorimeter.....	236
Abbildungs- und Tabellenverzeichnis	237
Danksagung.....	243
Lebenslauf	244

1 Einleitung und Vorbemerkungen

1.1 Historisches

Erstbeschreiber einer distalen Radiusfraktur waren Pouteau 1783[1] und Colles 1814[2], es folgten Barton 1838[3] und Smith 1847[4]. Auch im heutigen Sprachgebrauch des klinischen Alltags werden diese Namen zur Bezeichnung charakteristischer Frakturformen als Eigennamen verwendet. So wird die Extensionsfraktur auch als Colles-Fraktur – im französischen Sprachraum als Pouteau-Fraktur –, die Flexionsfraktur als Smith-Fraktur (auch Goyrand-Smith) bezeichnet. Die partiell artikuläre Abrissfraktur der dorsalen Radiuskante wird auch Barton-Fraktur, die der palmaren Radiuskante auch Goyrand-[5] oder reversed Barton-Fraktur genannt. Die Behandlung der Radiusfraktur, früher eine Domäne der rein konservativen Therapie, hat sich in den letzten Jahrzehnten extrem gewandelt. In den 50er und 60er Jahren des letzten Jahrhunderts wurde das zweite der von Lorenz Böhler 1932 angegebenen 3 Behandlungsprinzipien, „Einrenken – Festhalten – Üben“, nahezu ausschließlich durch Ruhigstellung im entsprechend anmodellierten Gipsverband realisiert. Drahtosteosynthesen, 1908 erstmals von Lambotte beschrieben, oder die Anwendung des Fixateur externe, von Hoffmann 1954[6] nach technischer Verbesserung zunehmend angewendet, fanden zunächst keine Verbreitung. Aber auch bei perfekt durchgeführter konservativer Therapie waren sekundäre Repositionsverluste mit Ausheilung der Fraktur in Fehlstellung und gegebenenfalls bleibenden Gebrauchsbeeinträchtigungen der Hand keine Seltenheit. In den 70er und 80er Jahren wurden zunehmend operative Behandlungsverfahren eingeführt. Die Kirschnerdrahtosteosynthese fand insbesondere in der Modifikation nach Kapandji[26] weite Verbreitung. Da es trotzdem nicht selten bei unzureichender Stabilität zu sekundären Repositionsverlusten bis hin zum vollständigen Zusammenbruch der Osteosynthese kam, wurden neue Konzepte mit von dorsal oder palmar eingebrachten Platten, Unterfütterungen mit Spongiosa oder Knochenspänen[27] bis hin zur Doppelplattenosteosynthese entwickelt. Auch mit diesen Methoden, die teilweise sogar mit einem Fixateur externe kombiniert wurden, gab es insbesondere bei den intraartikulären Frakturen und bei Osteoporose nicht selten Probleme mit Implantatlockerungen und sekundärer Redislokation. Mit Einführung der winkelstabilen Implantate Ende der 90er Jahre kam sozusagen mit der Jahrtausendwende auch eine entscheidende Wende in der operativen Behandlung der Radiusfraktur[28][29][30]. Zahlreiche Klassifikationen wurden von verschiedensten Autoren entwickelt, alle mit dem Ziel, Kriterien für ein operatives oder konservatives Behandlungsregime zu erhalten, stabile von instabilen Frakturen abzugrenzen, intraartikuläre von extraartikulären

Frakturen zu differenzieren (AO-Klassifikation[7][22], Klassifikationen nach Frykman[8], Melone[9], Mayo[92], McMurtry und Jupiter[23], Fernandez und Jupiter[25]...). Die Entwicklung der multidirektionalen (Synonyme: polyaxial, variabel) Winkelstabilität geht auf die grundlegenden Arbeiten von Wolter[14][15][16] zurück.

1.2 Behandlungsmethoden und Probleme

1.2.1 Geschlossene Reposition, Ruhigstellung im Gips-/Castverband

Für eine geschlossene Reposition ohne Osteosynthese sind lediglich stabile Frakturen ohne metaphysäre Trümmerzone bzw. ohne Gelenkbeteiligung geeignet. Stabile unverschobene Frakturen können ohne weitere Maßnahmen mit einem zirkulären Unterarmgips-/castverband zur Ausheilung gebracht werden. Radiologische Stellungskontrollen (in der Regel etwa 5 und 10 Tage nach Unfall) sind erforderlich, um einen eventuell auftretenden sekundären Repositionsverlust rechtzeitig zu erkennen und zu behandeln. Im Einzelfall muss im Rahmen der Nachreposition eine ergänzende Osteosynthese erfolgen.

1.2.2 Kirschnerdrahtspickung, Ruhigstellung im Gips-/Castverband

Instabile Frakturen mit dorsal metaphysärer Trümmerzone ohne Gelenkbeteiligung sind für eine geschlossene Reposition mit perkutaner Kirschnerdrahtfixation geeignet, eine 5-6 wöchige Ruhigstellung im zirkulären Unterarmgips-/castverband ist in der Regel erforderlich. Auch bei korrekt durchgeführter Therapie sind mehr oder minder ausgeprägte sekundäre Sinterungen in der Metaphyse im Rahmen der knöchernen Konsolidierung häufig unvermeidlich. Entsprechende Längen- und Korrekturverluste sind die Folge. Abbildung 1 zeigt einen typischen Verlauf.

A3-Fraktur K-Drahtfixation, Sinterung

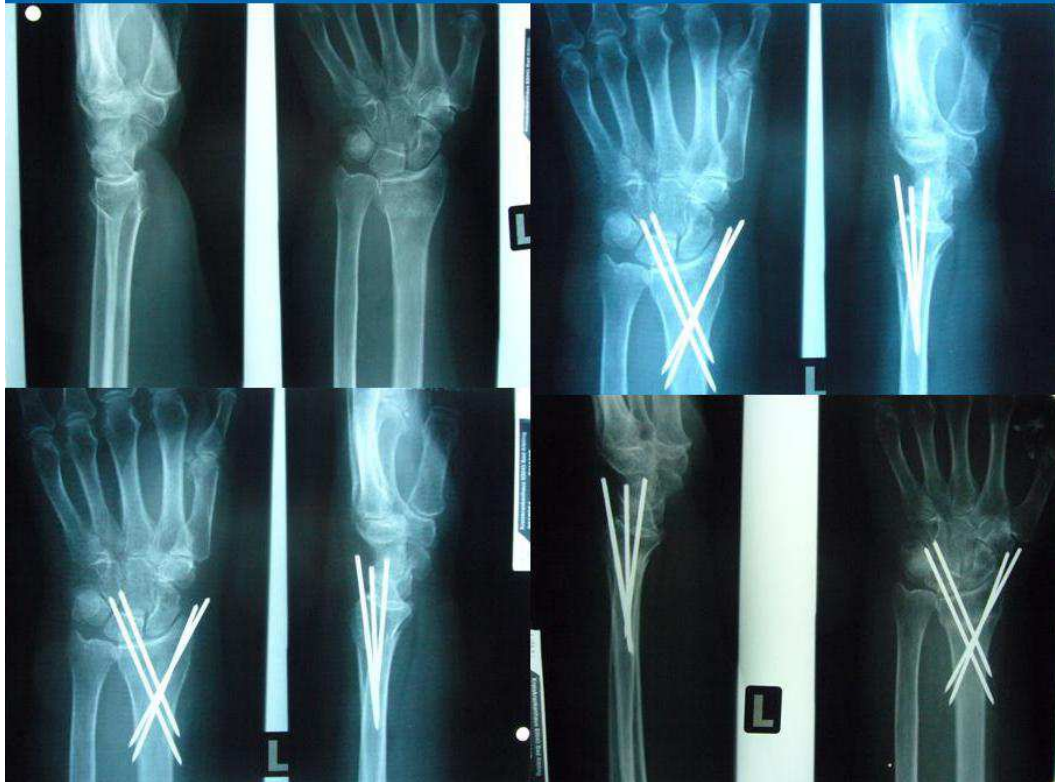

Abbildung 1: links oben: Unfallbild →rechts oben: 1 Tag postoperativ →links unten: 1Woche postoperativ →rechts unten: Ausheilungsbild mit Ulnavorschub 1-2mm

1.2.3 Isolierte Schraubenosteosynthese

Diese Form der Osteosynthese kommt nahezu ausschließlich für die alleinige Abrissfraktur des Processus styloideus radii in Betracht und führt in der Regel zur problemlosen knöchernen Ausheilung. Beim Einbringen der Schraube ist auf die Schonung des Ramus superficialis des Nervus radialis zu achten.

1.2.4 Fixateur externe, ggf. ergänzende interne Osteosynthese

Inbesondere vor der Ära der winkelstabilen Plattenosteosynthesen wurde der Fixateur externe bei höhergradig instabilen Frakturen eingesetzt, die Reposition der Fraktur wird unter Ausnutzung der Ligamentotaxis erreicht. Beim gelenküberbrückenden Fixateur erfolgt die Transfixation meist in Flexion und Radialabduktion des Handgelenkes. Um eine „übertriebene“ Zwangshaltung im Handgelenk („Schedestellung“) zu vermeiden und um die Stabilität der Osteosynthese zu erhöhen, kann oder muss eine ergänzende interne Osteosynthese kombiniert werden.

„einfache“ A3-Fraktur, Fix.ex.+K.Draht

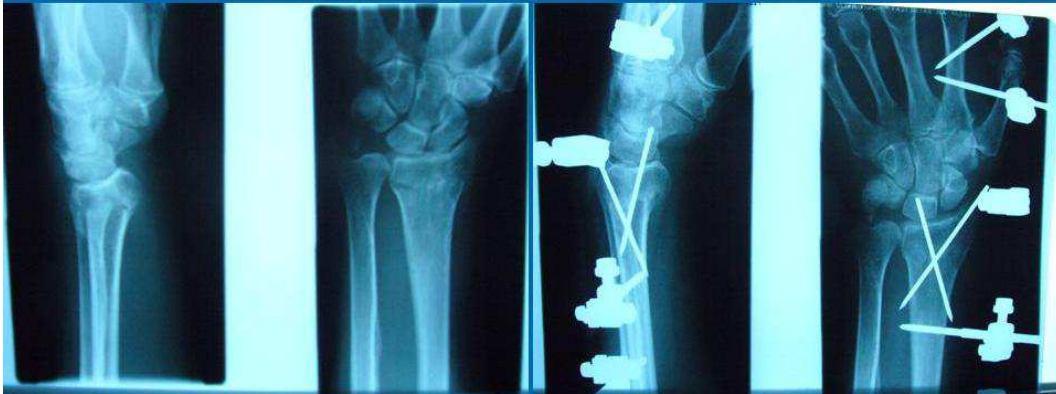


Abbildung 2: links:Unfallbilder in 2 Ebenen →rechts:Ausheilungsbilder nach 5-6 Wochen

Die mehrwöchige Immobilisierung des Handgelenks mit all ihren Nachteilen ist bei dieser Methode unvermeidlich, der nicht gelenküberschreitende Fixateur, beschrieben von McQueen 1998[10], kann nur bei ausreichender Größe der gelenknahen Fragmente verwendet werden. Bei hochgradig instabilen vor allem auch intraartikulären Frakturen oder verbleibender palmarer Abkipfung der distalen gelenkbeteiligten Fragmente nach geschlossener Reposition und Anlage des Fixateur externe muss ergänzend mit einer T-Platte von palmar abgestützt werden. Bei Verwendung konventioneller Schrauben und Platte (nicht winkelstabil) kommt es nicht selten zur Auslockerung der gelenknah eingebrachten Schrauben.

A3-Fraktur Fix.ex.+palmarer Abstützplatte Schraubenlockerung

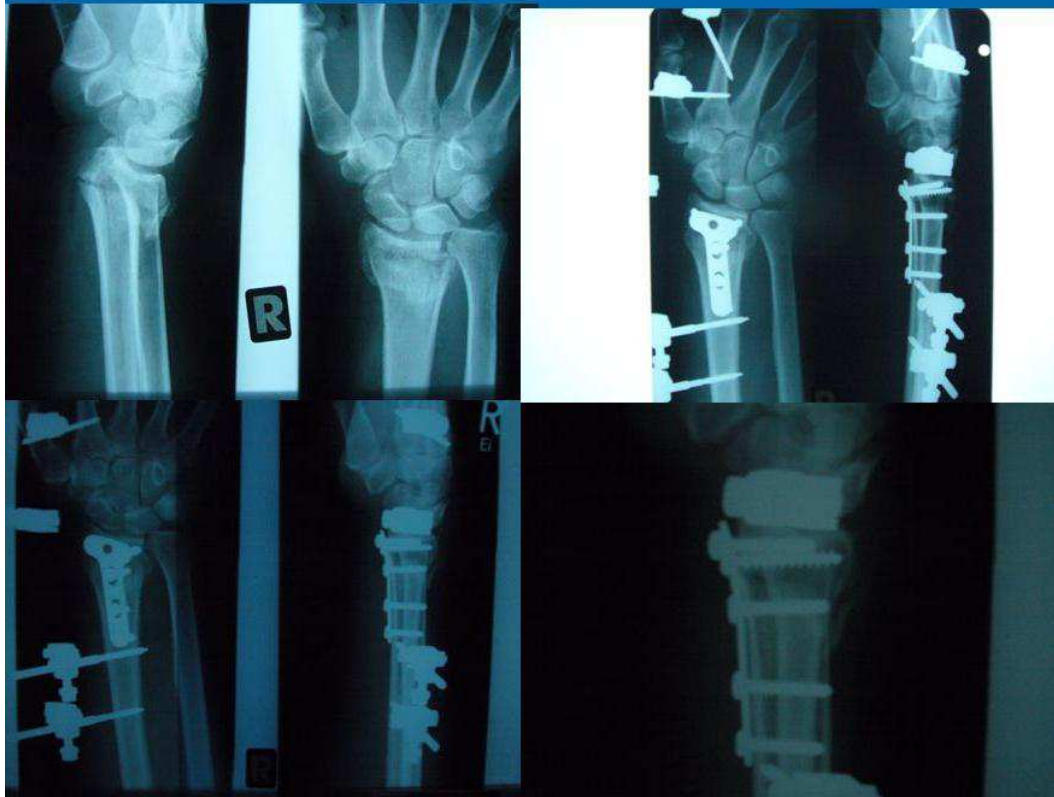

Abbildung 3: links oben:Unfallbilder in 2 Ebenen →rechts oben:postoperatives Ergebnis →links unten:10 Tage postoperativ Schraubenlockerung →rechts unten:Auslockerung der gelenknah eingebrachten Schrauben(vergrößerter Ausschnitt)

1.2.5 Konventionelle Plattenosteosynthese, dorsal oder palmar

Die nicht winkelstabile, konventionelle Plattenosteosynthese von palmar hat heutzutage allenfalls noch bei Flexionsfrakturen, als Abstützplatte, ihre Berechtigung, der unzureichende Halt der gelenknah im spongiösen Knochen eingebrachten Schrauben, insbesondere beim osteoporotischen Knochen, zieht nicht selten deren Auslockerung mit sekundärem Korrekturverlust bis hin zum vollständigen Zusammenbruch der Osteosynthese nach sich.

A3-Fraktur sek. Korrekturverlust

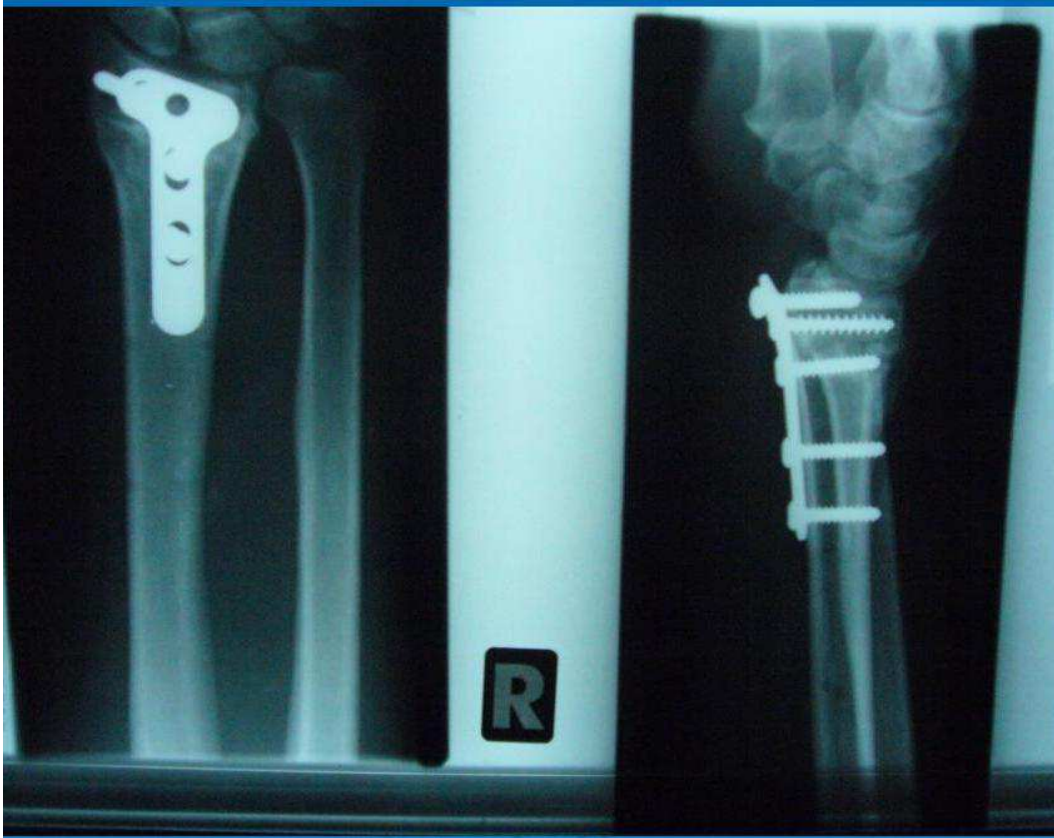

Abbildung 4: Auslockerung der distalen Schrauben, Rö-Aufnahmen 6 Wochen postoperativ

Gleiches gilt für die konventionelle Plattenosteosynthese von dorsal, hier kommt zusätzlich noch die Weichteilproblematik des dorsalen Zugangs, der eine subperiostale Ablösung des Strecksehnenleitlagers eventuell mit Subcutanverlagerung der Sehne des M. extensor pollicis longus erfordert, zum Tragen. Mechanische Irritationen der Strecksehnen, vor allem bei Verwendung kräftiger Platte (3,5mm oder 2,7mm), sind keine Seltenheit und verursachen entsprechende postoperative Schmerzen und Funktionseinschränkungen.[9][12][13]

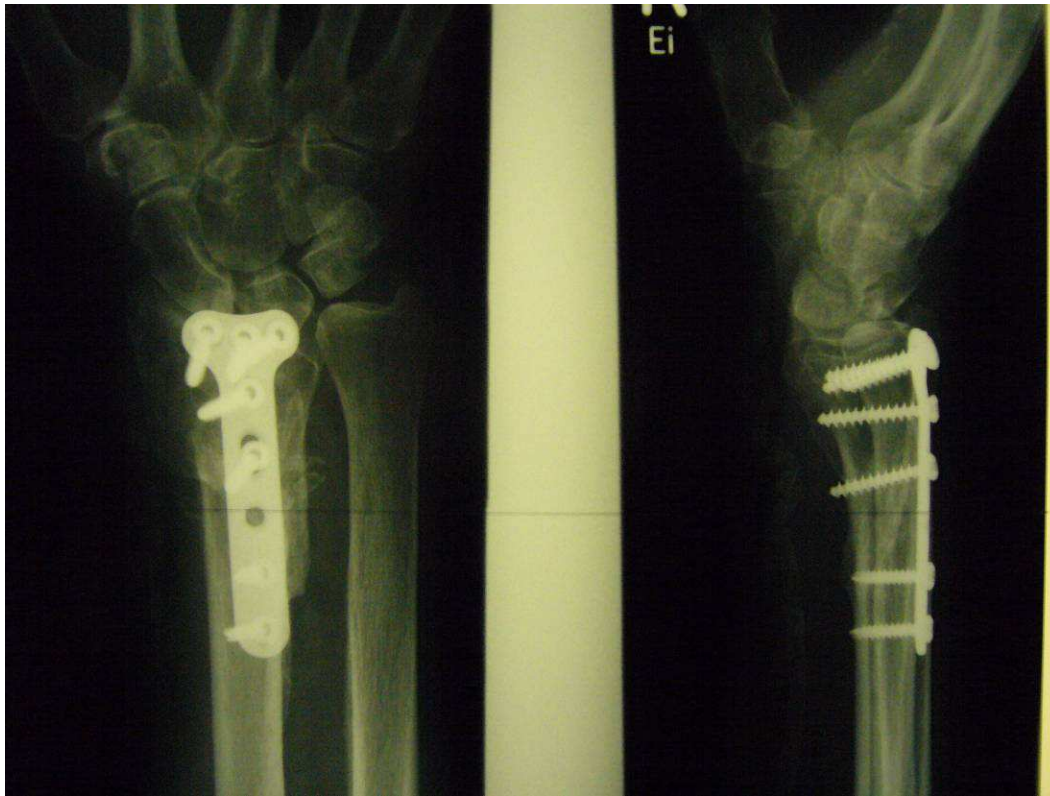


Abbildung 5: dorsale konventionelle Plattenosteosynthese(3,5mm), Ausheilung mit erheblichem Längenverlust des Radius

1.2.6 Winkelstabile Plattenosteosynthese, palmar oder dorsal

Entscheidende Fortschritte in der operativen Behandlung der distalen Radiusfrakturen konnten durch die Einführung der winkelstabilen Osteosynthese erreicht werden. Die winkelstabile Verbindung zwischen Schraubenkopf und Plattenloch, die durch Schraubgewinde oder Materialverklebung erreicht werden kann, verhindert das Auslockern der Schrauben auch beim osteoporotischen Knochen, die reponierten Fragmente werden quasi mit einem Fixateur interne stabilisiert. In den meisten Fällen ist eine frühfunktionelle Nachbehandlung möglich, so dass auf eine Immobilisierung des Handgelenkes verzichtet werden kann. Die ersten Plattensysteme kamen Mitte der 90er Jahre auf den Markt.

B3-Fraktur 3,5mm Classic

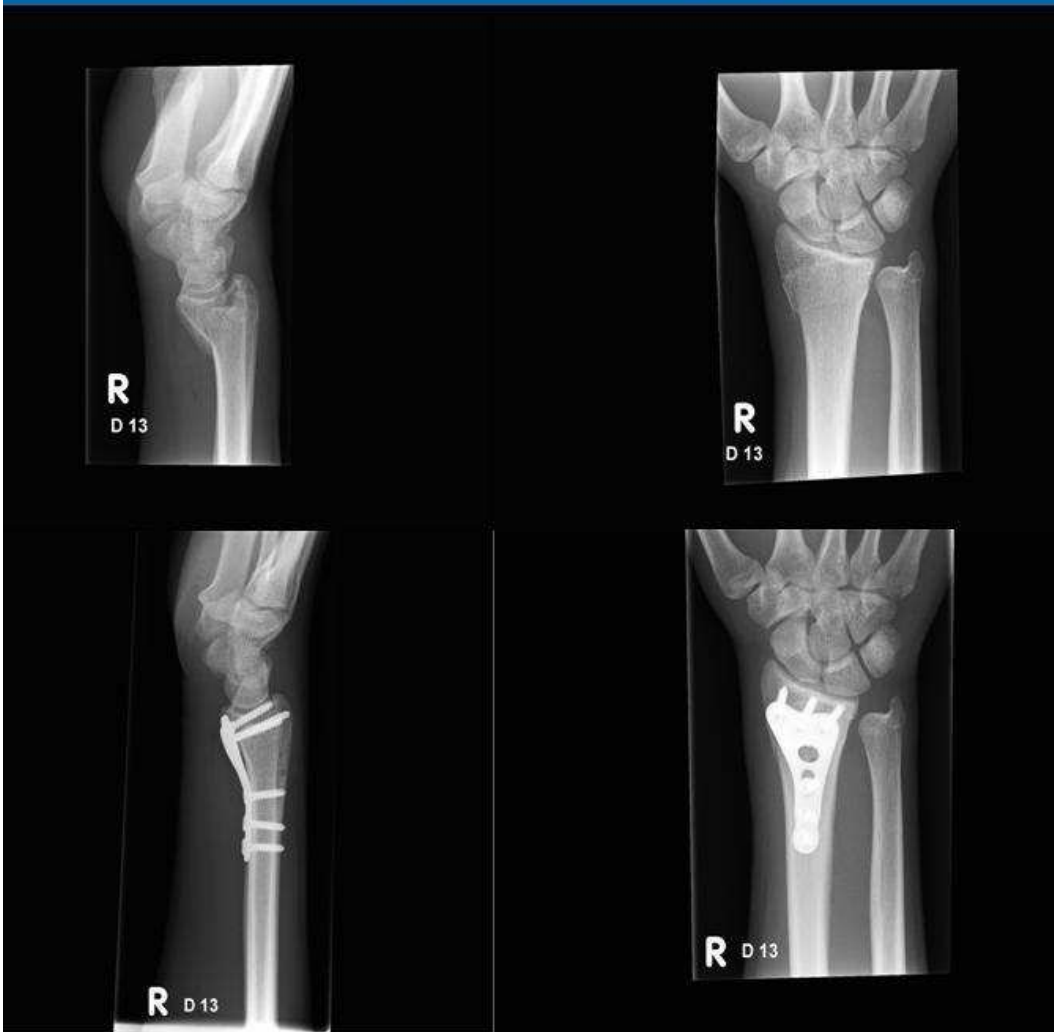

Abbildung 6: 3,5mm palmare Platte Typ Classic(Fa. Königsee Implantate)

C2-Fraktur 2,0mm palmare Platte

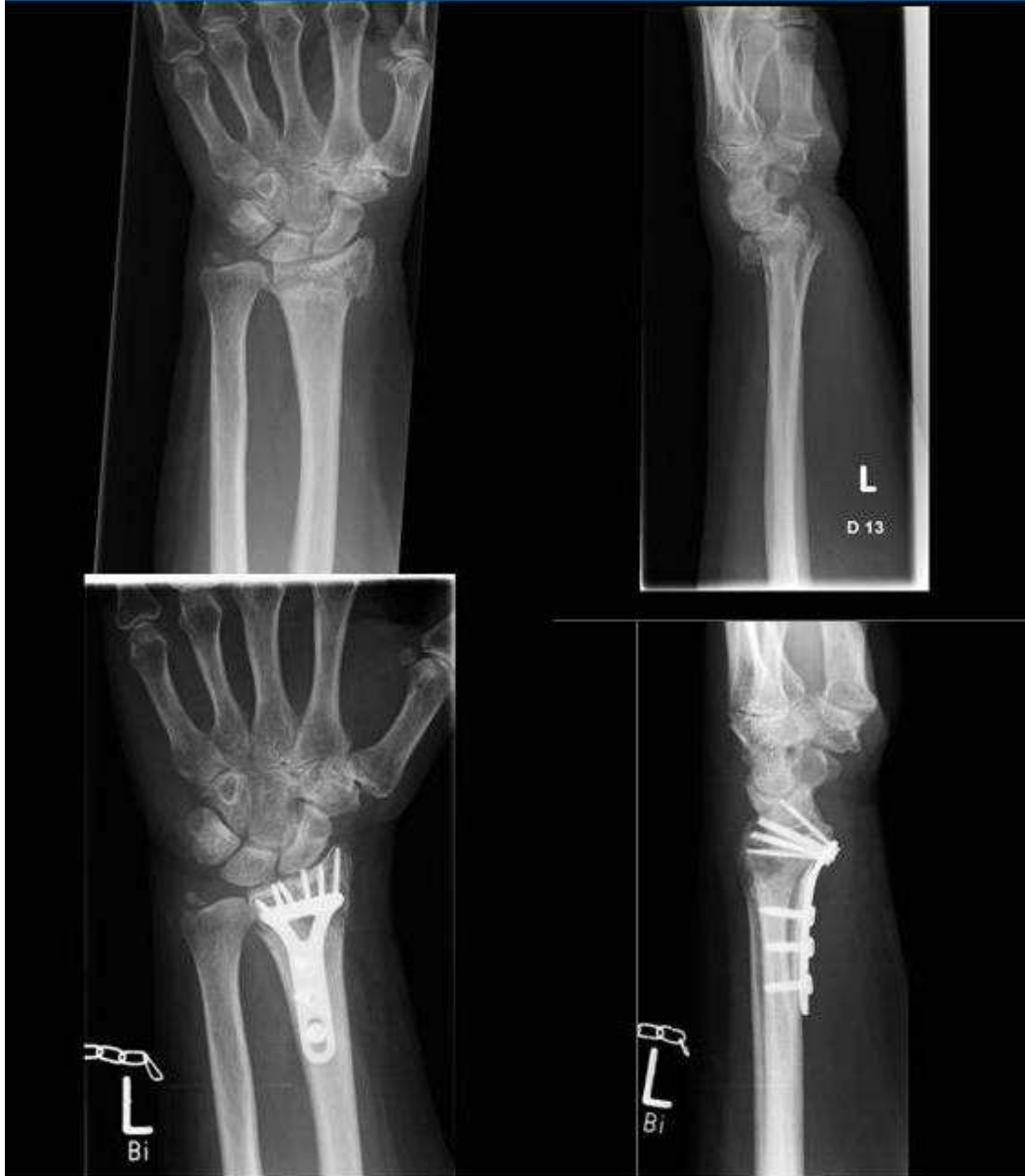

Abbildung 7: 2,0mm palmare Platte (Fa. Königsee Implantate)

C2-Fraktur 2,0mm Y-Platte dorsal

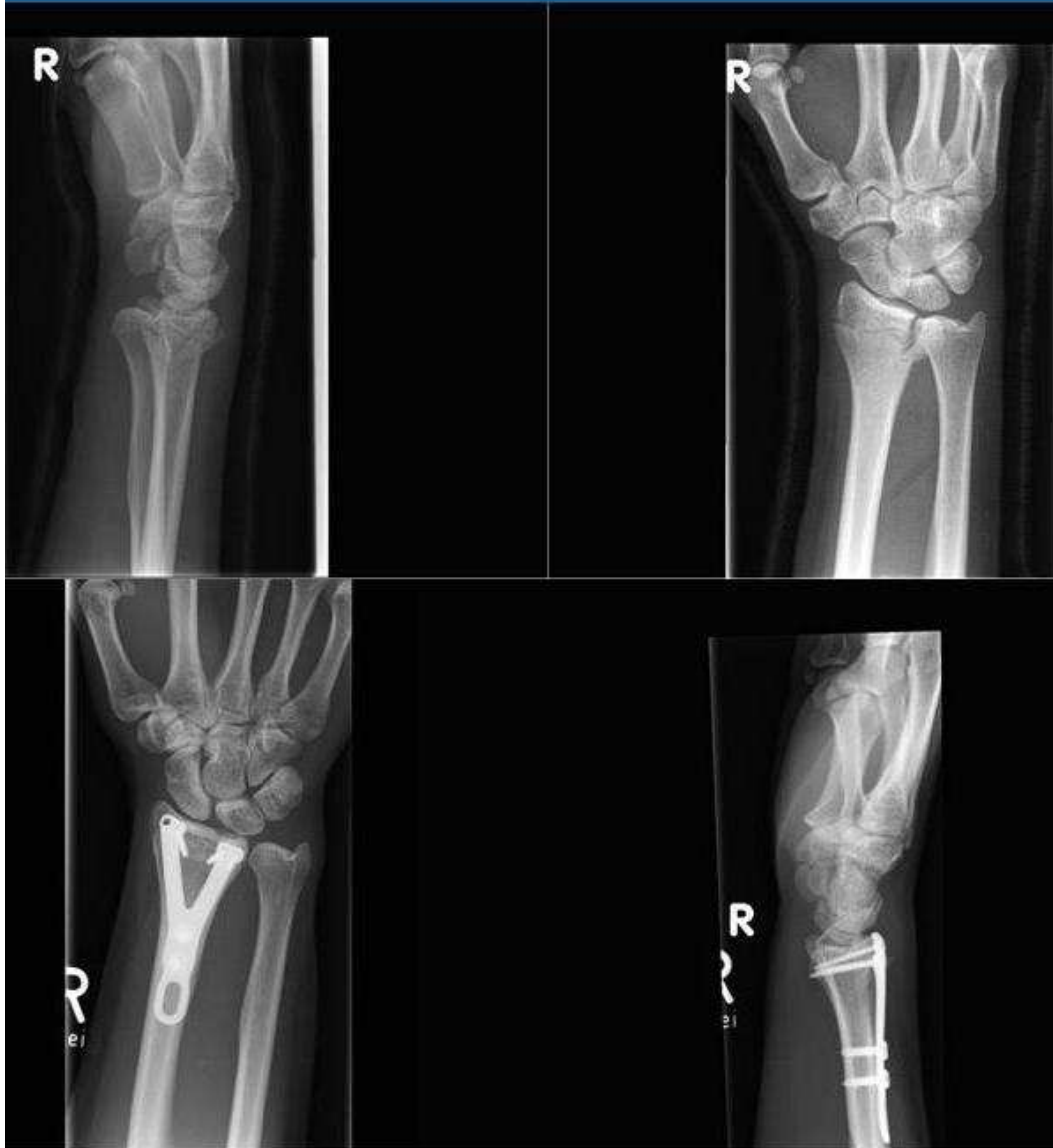

Abbildung 8: 2,0mm dorsale Platte, Aussparung für Tuberculum Listeri und EPL-Sehne

1.2.7 Variabel winkelstabile Plattenosteosynthese von palmar

Die jüngste Weiterentwicklung sind Plattensysteme bei denen die winkelstabile Verbindung zwischen Schraubenkopf und Plattenloch mit variablem Winkel abweichend von der zentralen Achse hergestellt werden kann. Grundlegende Arbeiten und Entwicklungen zur multidirektionalen Winkelstabilität gehen zurück auf D. Wolter[14][15][16]. Die Verblockung zwischen Schraubenkopf und Plattenloch kann technisch auf verschiedenen Wegen erreicht werden, z. B. durch Umformung des Materials beim Eindrehen der

Schraube (→Schraubenkopf besteht aus härterer Titanlegierung, die Platte aus weicherem „Reintitan“) oder durch speziell aufeinander abgestimmte Geometrien des Schraubenkopfs und des Plattenlochs. Der variable Winkel kann, je nach System, bis zu ca. 20°, zirkulär von der zentralen Achse abweichend, gewählt werden. Im Rahmen der vorgelegten Studie wurde für die variabel winkelstabile Osteosynthese ausschließlich die 2,7mm palmare Platte der Fa. Königsee Implantate GmbH verwendet.

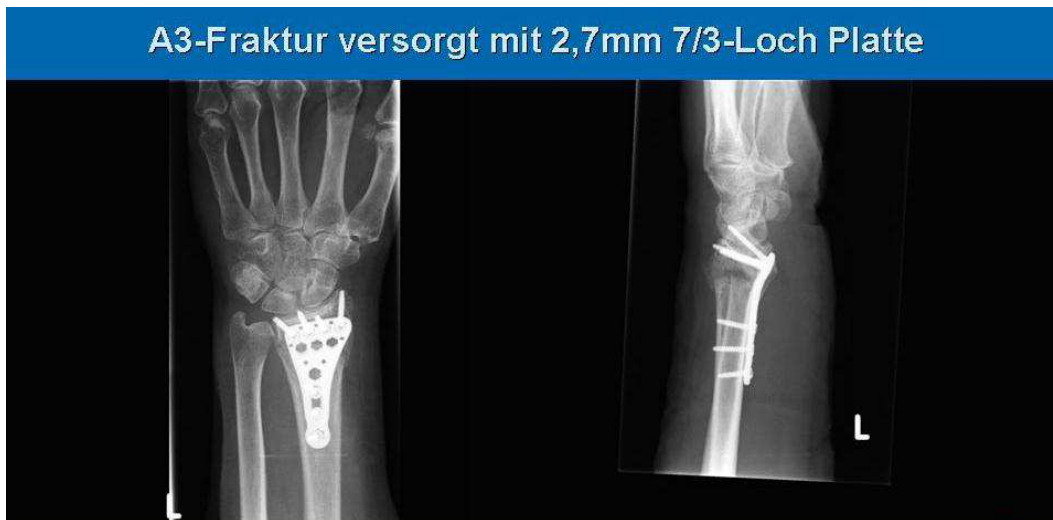

Abbildung 9: Beispiel der Versorgung einer A3-Fraktur mit der 2,7mm 7/3-Loch Platte

2 Fragestellung

Ziel der prospektiv angelegten Studie ist die Klärung der Frage, ob bei der Therapie der distalen Radiusfraktur, unter Verwendung einer 2,7mm variabel winkelstabilen palmaren Radiusplatte, durch ein standardisiertes Behandlungskonzept, welches auf die möglichst anatomische Ausheilung der Fraktur unter Vermeidung einer postoperativen Immobilisierung abzielt, ein hohes Maß an subjektiver Zufriedenheit bei den Patienten erreichbar ist. Für die Patienten ist die rasche Wiederherstellung der Gebrauchsfähigkeit der Hand bei möglichst geringen Schmerzen sowie die Wiedererlangung einer dauerhaft uneingeschränkten Funktion der verletzten Extremität entscheidend. In diesem Zusammenhang sind also folgende Fragen zu beantworten:

- wie häufig treten sekundäre Korrekturverluste auf, welchen Einfluss haben diese gegebenenfalls auf das objektive und subjektive Ergebnis?
- Treten Lockerungen der (variabel winkelstabil) eingebrachten Schrauben, die gegebenenfalls einen Korrekturverlust nach sich ziehen, auf?
- Gibt es eine Korrelation zwischen radiologischem Ausheilungsbild und subjektivem Ergebnis bzw. objektivem Befund?
- Welche implantatbedingten Probleme (Plattenfehllage, Schraubenlänge...) führen zu Beschwerden beim Patienten? Wie häufig treten diese auf?
- Treten postoperativ im Rahmen des frühfunktionellen Nachbehandlungskonzepts Implantatlockerungen oder Implantatausbrüche auf?
- Gibt es weitere Faktoren (z. B. Frakturtyp), die Einfluss auf das Behandlungsergebnis haben?
- Welchen Einfluss haben Begleitverletzungen der Radiusfraktur (Abrissfraktur des Processus styloideus ulnae, TFCC -Läsionen, Verletzungen des DRUG, Bandinstabilitäten der Handwurzelgelenke) auf das Behandlungsergebnis? Wie häufig bzw. in welchem Ausmaß treten sie auf? Welche diagnostischen und therapeutischen Konsequenzen werden daraus gezogen?
- Wie hoch ist die Inzidenz des CRPS 1 und 2, welche therapeutischen Konsequenzen sind zu ziehen?

3 Grundlagen

3.1 Anatomie

Zum Verständnis der Frakturen und möglicher Begleitverletzungen sind fundierte Kenntnisse der anatomischen Strukturen erforderlich. Für den Behandlungserfolg darf nicht nur die knöcherne Verletzung isoliert gesehen werden, es müssen auch die begleitenden Weichteilschäden beachtet und ein schonender Umgang mit den Weichteilen beim operativen Vorgehen erfolgen.

3.1.1 Knöcherne Strukturen

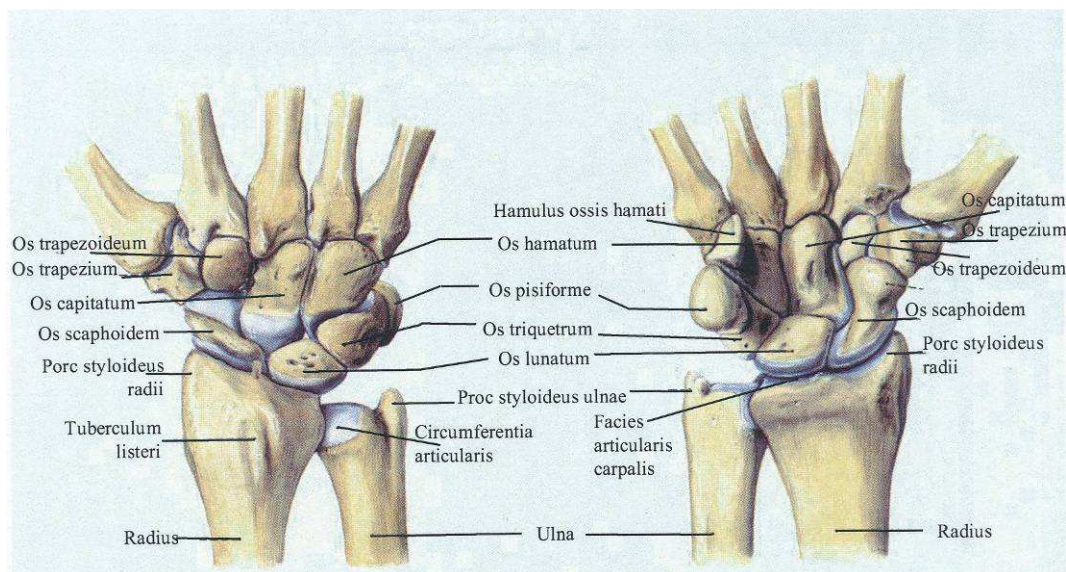


Abbildung 10: Atlas of Hand Surgery, knöcherne Strukturen von dorsal (linke Seite) und von palmar (rechte Seite)[39]

Die Bewegung im Handgelenk findet in mehreren Gelenken statt. Als „Handgelenke“ im weiteren Sinne wurden von R. Fick[40] folgende Gelenke bezeichnet:

1. das proximale Handgelenk, Articulatio radio-carpea
2. das distale Handgelenk, Articulatio intercarpea
3. die Verbindungen der proximalen Reihe der Handwurzelknochen miteinander

4. die Verbindungen der distalen Reihe der Handwurzelknochen miteinander
5. die Gelenke zwischen der distalen Reihe der Handwurzelknochen und der Mittelhandknochen, *Articulatio carpo-metacarpea*
6. die Gelenke zwischen den Mittelhandknochen[41]

Bei der gelenkbeteiligten distalen Radiusfraktur sind das proximale Handgelenk mit der *Articulatio radio-carpea* und gegebenenfalls das distale Radioulnargelenk betroffen. Das Radiocarpalgelenk kann in 3 Abschnitte eingeteilt werden:

1. die radiale dreieckige Gelenkfläche des Radius mit dem gegenüberliegenden Kahnbein
2. die ulnare viereckige, abgerundete Gelenkfläche des Radius mit dem gegenüberliegenden Mondbein
3. die Verbindung zwischen Ulnaköpfchen und *Discus articularis* mit dem Dreieckbein und dem ulnaren Teil des Mondbeins

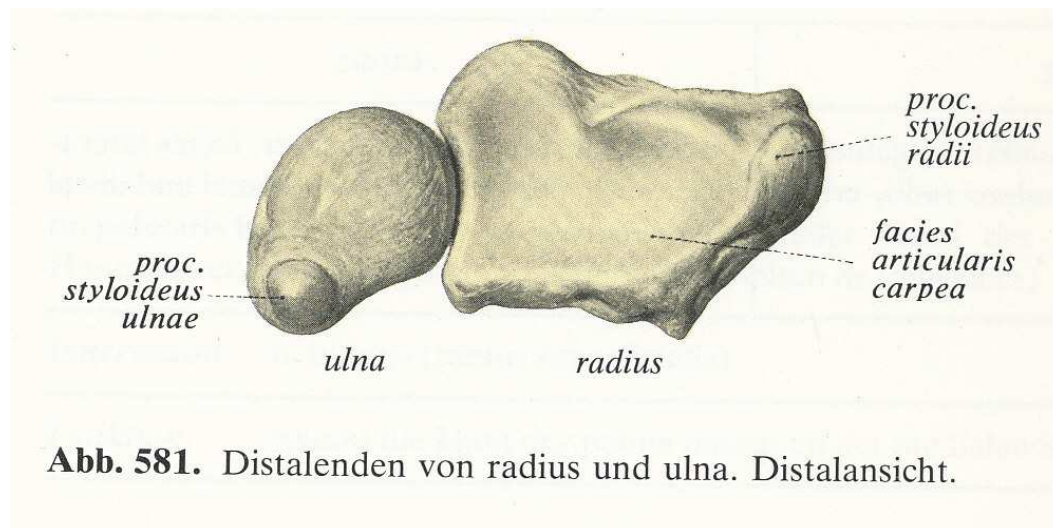


Abb. 581. Distalenden von radius und ulna. Distalansicht.

Abbildung 11: Radiocarpalgelenk aus Sobotta, Atlas der Anatomie des Menschen[42]

3.1.2 Kapselbandapparat und Discus

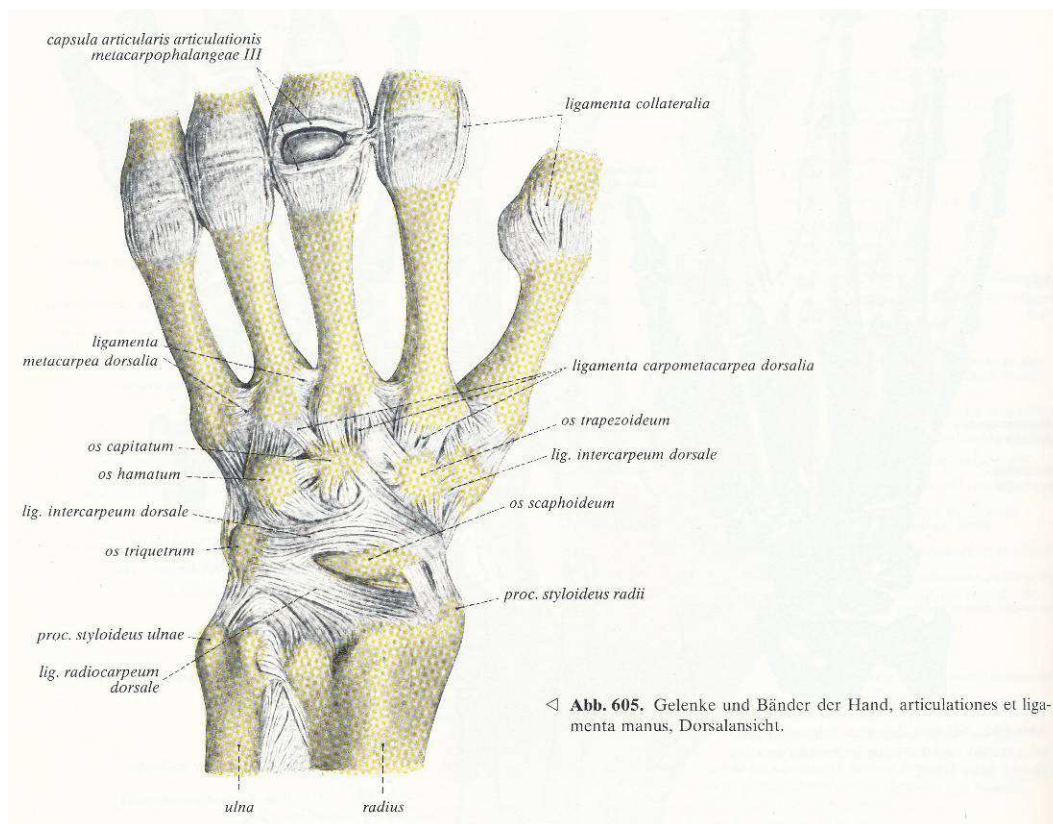


Abbildung 12: Dorsalansicht des Bandapparates des Handgelenkes aus Sobotta, Atlas der Anatomie des Menschen[42]

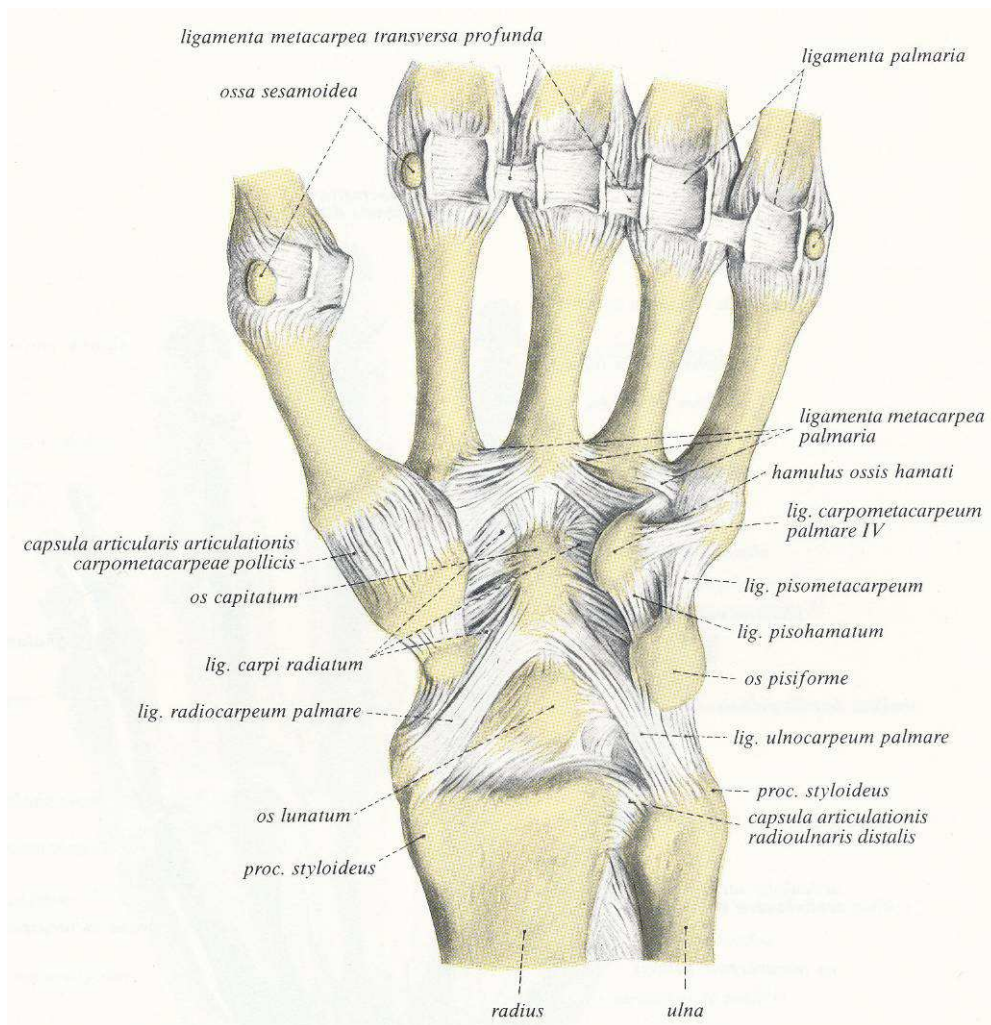


Abbildung 13: Palmaransicht des Bandapparates des Handgelenkes aus Sobotta, Atlas der Anatomie des Menschen[42]

Zahlreiche Bänder und Bandzüge verbinden die gelenkbildenden knöchernen Strukturen, wobei die radial und ulnar verlaufenden Bänder als Kollateralbänder begriffen werden, während die quer und schräg palmar und dorsal verlaufenden Bandstrukturen v-förmige Bandkomplexe ergeben. Weiterhin werden intrinsische Bänder, die die Handwurzelknochen miteinander verbinden, von extrinsischen Bändern, die eine Verbindung zwischen Carpus, Radius und Metacarpus darstellen, voneinander unterschieden. Diese funktionelle Beschreibung wurde von Taleisnik[43] 1976 vorgeschlagen. Insgesamt sind die palmaren Bandverbindungen deutlich stärker ausgebildet als die dorsalen.

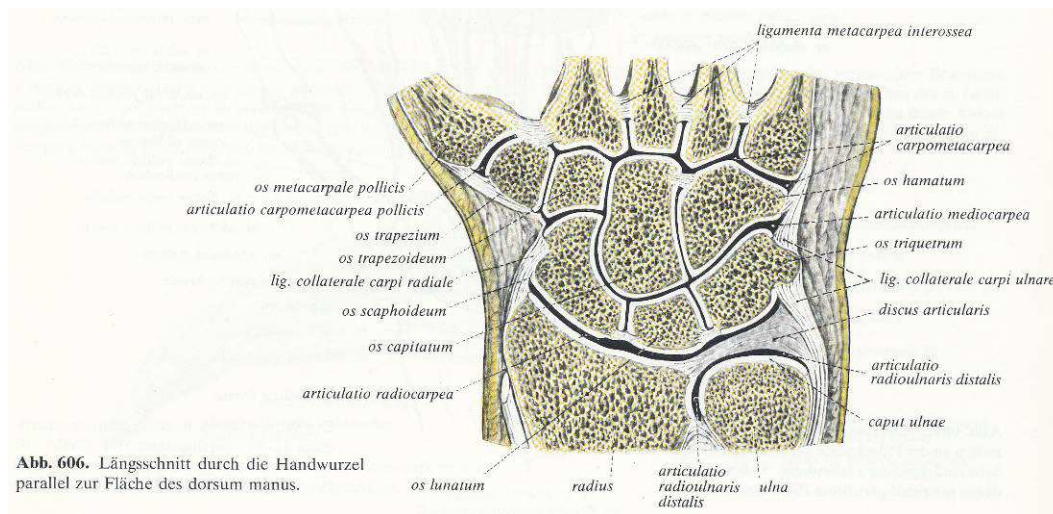


Abbildung 14: Längsschnitt durch die Handwurzel parallel zur Fläche des Handrückens aus Sobotta, Atlas der Anatomie des Menschen[42]

Abbildung 14 zeigt Anteile des sogenannten Triangulären Fibrokartilaginären Komplexes (TFCC), der aus knorpeligen und ligamentären Anteilen besteht und eine anatomische, biomechanische Einheit darstellt. Er spannt sich zwischen Radius, Ulnakopf, Os lunatum und Os triquetrum aus, Verbindungen bestehen auch zum Os hamatum und zur Basis des Metacarpale V. Zum TFCC zählen das Ligamentum collaterale ulnare, das Ligamentum ulnotriquetrum, das Ligamentum ulnolunatum, der dreieckige faserknorpelige Discus articularis und die Sehne des Musculus extensor carpi ulnaris. Der Discus articularis ist an der ulnaren Seite des Radius, am Caput ulnae und am Processus styloideus ulnae fixiert und über den Bandapparat zum Carpus und Metacarpus hin fixiert. Die Sehne des Musculus extensor carpi ulnaris dient als dynamischer Stabilisator. Der TFCC überträgt Druckkräfte bei Belastung des Handgelenkes, dient als Stabilisator des Radioulnargelenkes bei Umwendbewegungen des Unterarms und stabilisiert das Handgelenk auf der Ulnarseite[44][45][46]. Die Gelenkkapseln sind an der Knorpel-Knochen Grenze der Gelenkpartner befestigt, am Radioulnargelenk besteht ein sackförmiger Recessus, um Bewegungsspielraum für die Umwendbewegungen des Unterarms zu schaffen.

3.1.3 Muskulatur, Nerven, Gefäße

Der Unterarm wird durch Radius und Ulna mit der Membrana interossea und dem distal folgenden Handgelenk mit der quer verlaufenden Achse für die Beugung und Streckung in zwei Bereiche getrennt: die Regio antebrachii volaris mit den ventral gelegenen Flexoren und die Regio antebrachii dorsalis mit den dorsal gelegenen Extensoren. Die Abduktion im Handgelenk nach radial und nach ulnar wird durch entsprechende radial und ulnar gelegene Randmuskeln erzeugt. Dazwischen verlaufen die langen Fingerbeuger und -strecker. Die radial gelegenen Extensoren mit ihrem Ursprung am Epicondylus

humeri radialis vereinigen sich mit dem Musculus brachioradialis und dem Supinator zu einer radialen Streckergruppe, diese beiden Muskeln liegen in Höhe des Ellenbogens noch beugeseitig und strahlen distal dorsoradial ein. Im proximalen Drittel des Unterarms begrenzt der Musculus pronator teres die Flexoren auf der radialen Seite. In Höhe des Handgelenkes, dessen Anatomie für die operativen Zugangswege entscheidend ist, haben sowohl die Extensoren wie auch die Flexoren weitestgehend ihren sehnigen Verlauf eingenommen, nur der quer verlaufende Musculus pronator quadratus hat seinen Ursprung und Ansatz am Radius und an der Ulna handgelenksnahe auf der Beugeseite. Dieser Muskel muss zum Anlegen einer palmaren Plattenosteosynthese am Radius durchtrennt werden. In Fortsetzung der Unterarmfascie wird durch verstärkende Faserzüge streckseitig am Handgelenk das Retinaculum extensorum gebildet, darunter liegen die 6 Strecksehnenfächer. Beugeseitig in Höhe des Handgelenkes zeigt sich querverlaufend das kräftig ausgebildete Retinaculum flexorum, welches das Dach des sogenannten Karpaltunnels mit den darin verlaufenden Beugesehnen und dem Nervus medianus bildet.

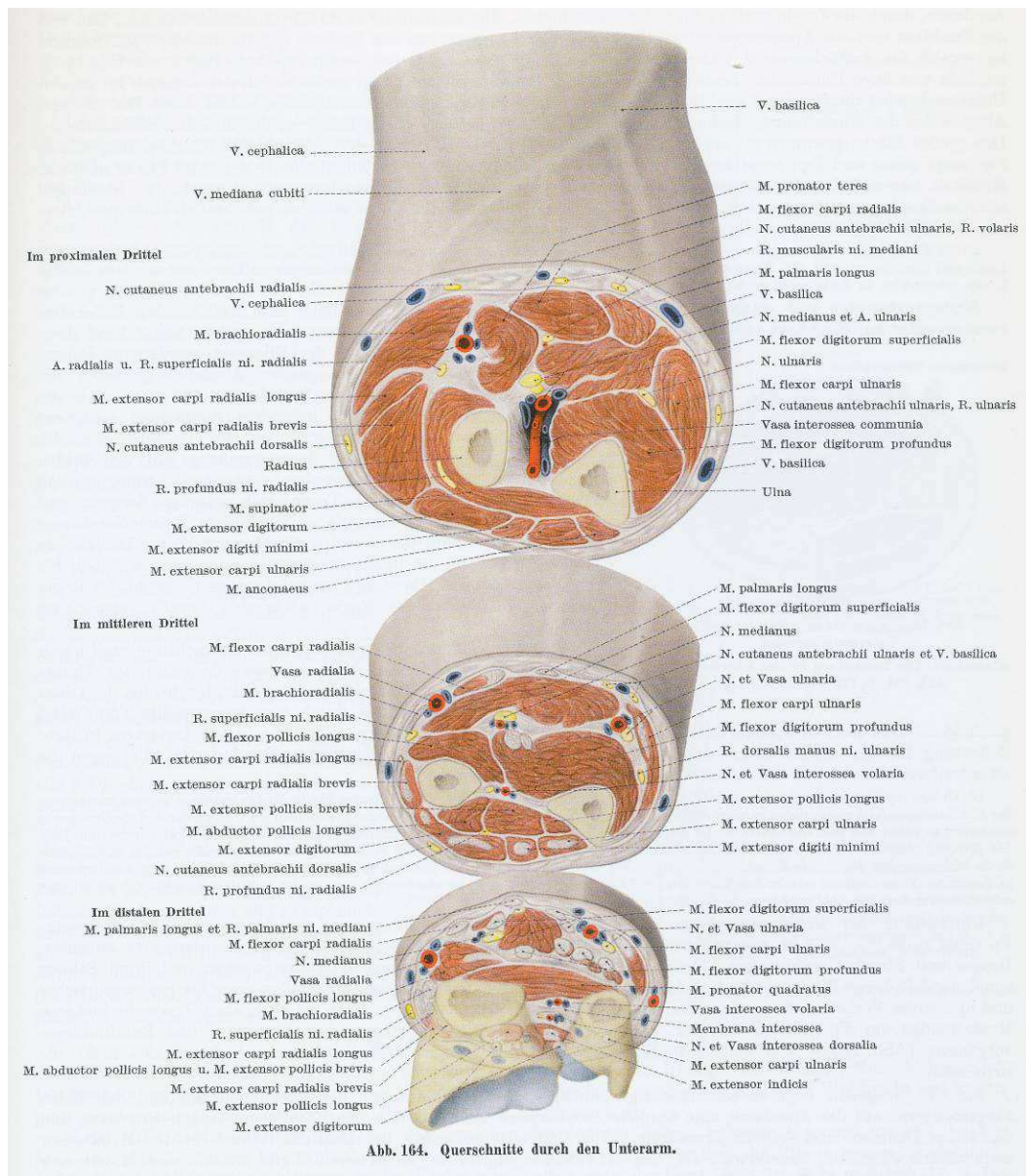


Abbildung 15: Muskelgruppen, Verlauf der Nerven und Gefäße (oberflächliche und tiefe Schichten) am Unterarm (aus Lanz Wachsmuth Praktische Anatomie)[47]

Am Unterarm unterscheidet man 5 sogenannte Gefäß-Nervenstraßen.

1. *Speichenstraße:* Leitmuskel ist der Musculus brachioradialis, zwischen den Beugern und den radialen Streckern verlaufen die Arteria radialis und der Ramus superficialis des Nervus radialis
2. *Ellenstraße:* Leitmuskel ist der Musculus flexor carpi radialis, zwischen oberflächlichen und tiefen Beugern entlang der Elle verlaufen Arteria und Nervus ulnaris

3. *Mittelstraße*: Leitmuskel ist der *Musculus flexor carpi radialis*, zwischen oberflächlichen und tiefen Beugern verläuft in der Mittellinie der *Nervus medianus*
4. *Volare Zwischenknochenstraße*: zwischen den tiefen Beugern und auf der *Membrana interossea* verlaufen *Arteria* und *Nervus interosseus volaris*
5. *Dorsale Zwischenknochenstraße*: Leitmuskel ist der *Musculus extensor digitorum*, zwischen den oberflächlichen und tiefen Streckern verlaufen und erschöpfen sich die *Arteria interossea dorsalis* und der *Ramus profundus* des *Nervus radialis*

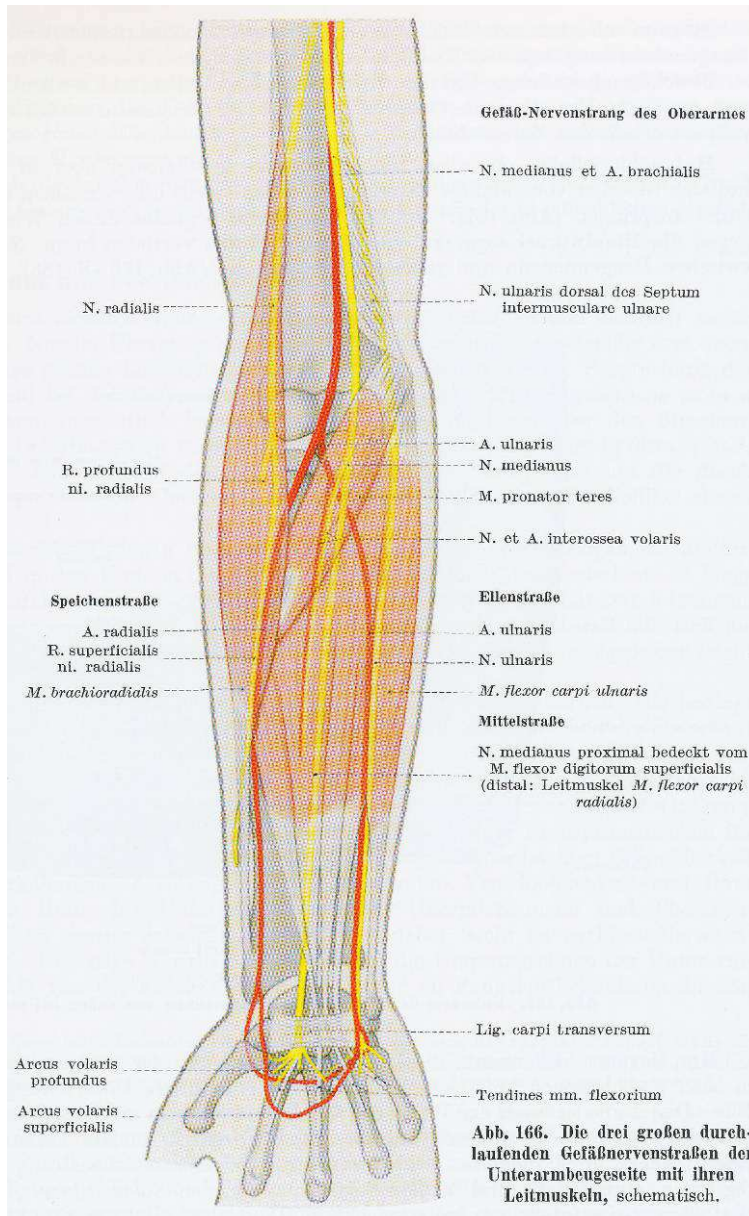


Abbildung 16: schematische Darstellung der durchlaufenden Gefäßnervenstraßen beugeseitig am Unterarm (aus Lanz Wachsmuth Praktische Anatomie)[47]

Von besonderer Bedeutung für die operativen Zugangswege ist die topographische Anatomie der Sehnen, Nerven und Gefäße in Höhe des Radiocarpalgelenkes. Streckseitig verlaufen in Längsrichtung in der Ansicht von radial nach ulnar nacheinander folgende Strukturen:

- Das 1. Strecksehnenfach mit den Sehnen des Musculus abductor pollicis longus und des Musculus extensor pollicis brevis
- Das 2. Strecksehnenfach mit den Sehnen des Musculus extensor carpi radialis longus und des Musculus extensor carpi radialis brevis
- Das 3. Strecksehnenfach mit der Sehne des Musculus abductor pollicis longus
- Zwischen 1. und 2./3. Strecksehnenfach der Ramus superficialis des Nervus radialis mit Verzweigung sowie die Arteria radialis mit Verzweigung und Begleitvenen
- Das 4. Strecksehnenfach mit den Sehnen des Musculus extensor digitorum und des Musculus extensor indicis
- Das 5. Strecksehnenfach mit der Sehne des Musculus extensor digiti V
- Das 6. Strecksehnenfach mit der Sehne des Musculus extensor carpi ulnaris
- Die Sehnen werden bedeckt vom Ligamentum carpi dorsale, in der darüberliegenden subcutanen Fettgewebsschicht verläuft in Höhe des 5./6. Strecksehnenfachs der Ramus dorsalis manus Nervi ulnaris, korrespondierend in Höhe des 1./3. Strecksehnenfachs der verzweigte Nervus superficialis des Nervus radialis; im Subcutangewebe verlaufen zahlreiche Venen.

Beugeseitig können folgende Strukturen identifiziert werden:

- Oberflächlich im Subcutangewebe etwa in der Medianlinie verlaufend die Sehne des Musculus palmaris longus, eventuell auf der Radialseite begleitet vom Ramus palmaris des Nervus medianus
- Weiter radialseitig unmittelbar unter der bedeckenden Fascie die Sehne des Musculus flexor carpi radialis, nochmals weiter radialseitig und ulnarseitig des 1. Strecksehnenfachs die Arteria radialis mit Seitenästen und Begleitvenen
- Auf der Ulnarseite im Subcutangewebe die Sehne des Musculus flexor carpi ulnaris begleitet vom Nervus ulnaris und von der Arteria ulnaris mit ihren Begleitvenen
- Unter dem Ligamentum carpi volare verläuft in der Medianlinie der Nervus medianus, ulnar und volar die Sehnen des Musculus flexor digitorum superficialis, weiterhin, bedeckt vom Nervus medianus, knochenah die Sehne des Musculus flexor pollicis longus
- In der tiefen Schicht ulnarseitig liegen die Sehnen des Musculus flexor digitorum profundus

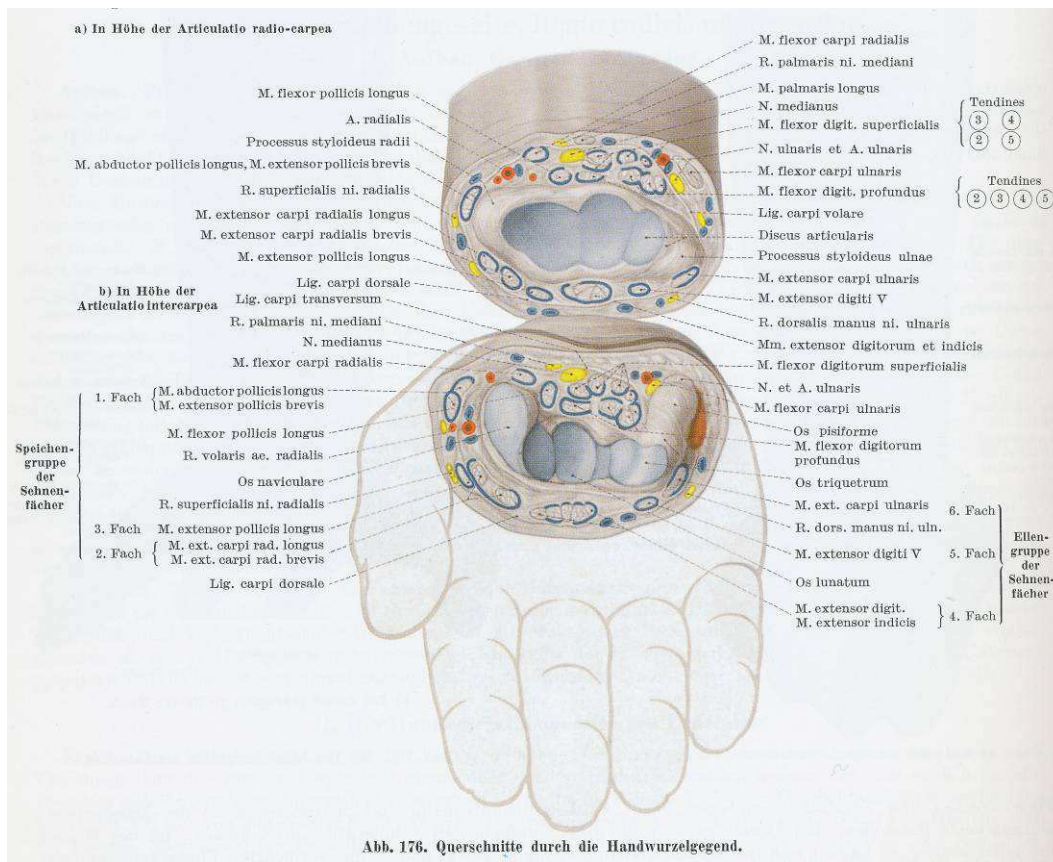


Abb. 176. Querschnitte durch die Handwurzelgegend.

Abbildung 17: Topographische Anatomie in Höhe des Radiocarpalgelenkes (aus Lanz Wachsmuth Praktische Anatomie)[47]

3.2 Biomechanik

Morphologisch besteht das Radiocarpalgelenk aus der Gelenkpfanne, mit der zweigeteilten Facies articularis carpea radii (s.o.) und dem mit dem Radius fest und dem Caput ulnae beweglich verbundenen Discus articularis (s.o.), und dem Gelenkkopf, der von der miteinander verbundenen proximalen Reihe der Handwurzelknochen gebildet wird. Die Gelenkpartner werden durch die nicht besonders straffe Gelenkkapsel (Capsula fibrosa und synovialis) und den teilweise über das Handgelenk hinaus ziehenden Verstärkungsbändern (s.o.) verbunden. *Das Radiocarpalgelenk ist ein Ellipsoidgelenk.* Die proximale Reihe und die distale Reihe der Handwurzelknochen bilden einen S-förmig geschwungenen Gelenkspalt, das Mediocarpalgelenk. Die Carpalia sind durch Gelenkkapseln und Bänder miteinander verbunden, die Räume sind gleichzeitig aber auch durch intercarpale Bänder zum Radiocarpalgelenk und zum Carpometacarpalgelenk hin abgeschlossen. *Das Mediocarpalgelenk ist als eine Kombination aus Ellipsoidgelenk mit kommunizierendem Kugelgelenk* ausgebildet. Hamatum und Capitatum bilden den Gelenkkopf, Lunatum und Triquetrum die Pfanne des Ellipsoidgelenkes auf der ulnaren

Seite, das Scaphoid bildet den Gelenkkopf, Trapezium und Trapezoideum bilden die Pfanne des Kugelgelenkes auf der radialen Seite.[48]

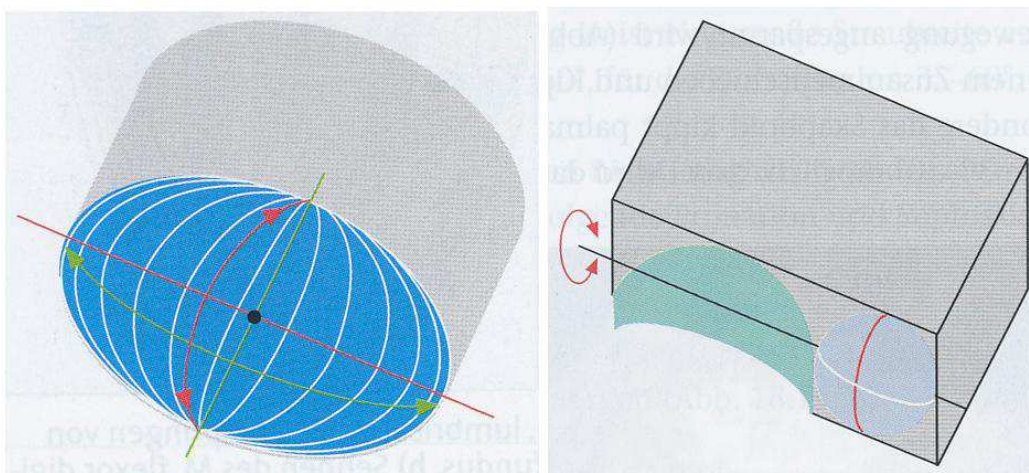


Abbildung 18: links= Modell des Radiocarpalgelenkes als 2-achsiges Ellipsoid; rechts=Modell des Mediocarpalgelenkes (Gelenkpfanne des Ellipsoids hellgrün, Gelenkkopf des Kugelgelenkes hellblau) mit Bewegungsachsen (aus B. Kummer Biomechanik)[48]

Radiocarpalgelenk und Mediocarpalgelenk besitzen also radioulnare und dorsopalmarare Bewegungsachsen für die entsprechenden Bewegungsebenen nach dorsal und palmar bzw. nach radial und ulnar. Da die dorsopalmararen Bewegungsachsen der beiden Anteile des Mediocarpalgelenkes weit auseinander liegen blockieren sich beide Gelenkkammern beim Bewegungsversuch nach radial oder ulnar, so dass Radial- und Ulnarabduktion ausschließlich im Radiocarpalgelenk stattfinden. Diese beiden Bewegungsebenen werden durch ein Zusammenspiel mehrerer Muskeln erzeugt, wobei sich die Flexions- und Extensionskomponenten der jeweiligen Muskeln gegenseitig aufheben. Für die Radialabduktion ist demnach im wesentlichen das Zusammenspiel des Musculus flexor carpi radialis mit den Musculi extensores carpi radialis longus et brevis verantwortlich, wobei aber auch die langen Daumenmuskeln, da sie radial der Abduktionsachse liegen, beteiligt sein können. Analog führt das Zusammenspiel der Musculi extensor et flexor carpi ulnaris unter Neutralisierung der jeweiligen Extensions- bzw. Flexionskomponente zur Ulnarabduktion. Auch hier haben die ulnar der Abduktionsachse gelegenen langen Extensoren und Flexoren eine entsprechende ulnare Abduktionskomponente. Streckung und Beugung wird stets kombiniert in beiden Gelenken stattfinden. Aufgrund der Ge-

lenkgeometrien findet die Palmarflexion größtenteils im Radiocarpalgelenk statt, während sich das Mediocarpalgelenk überwiegend an der Dorsalextension beteiligt.

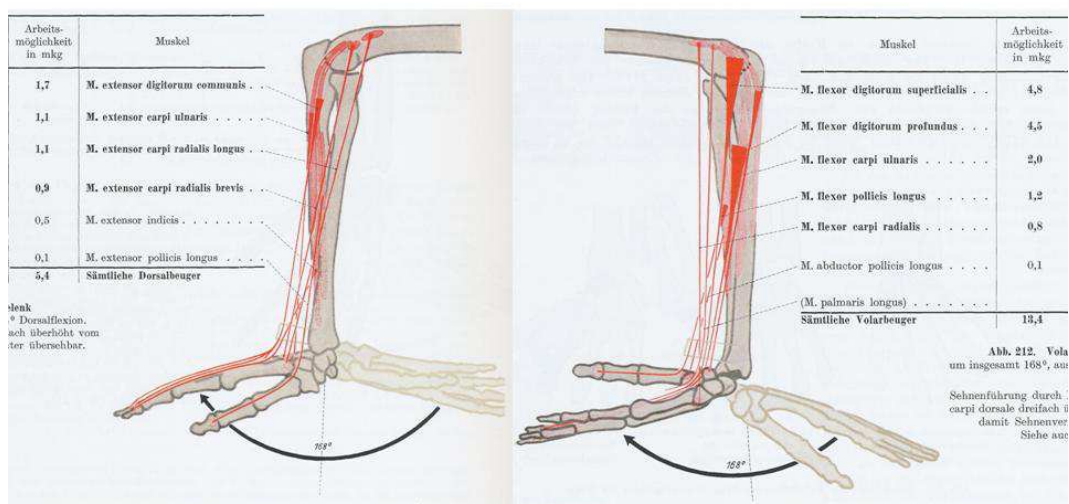


Abbildung 19: "Die bewegendenden Kräfte des Handgelenks"; Dorsalextension und Palmarflexion (aus Lanz Wachsmuth Praktische Anatomie)[41]

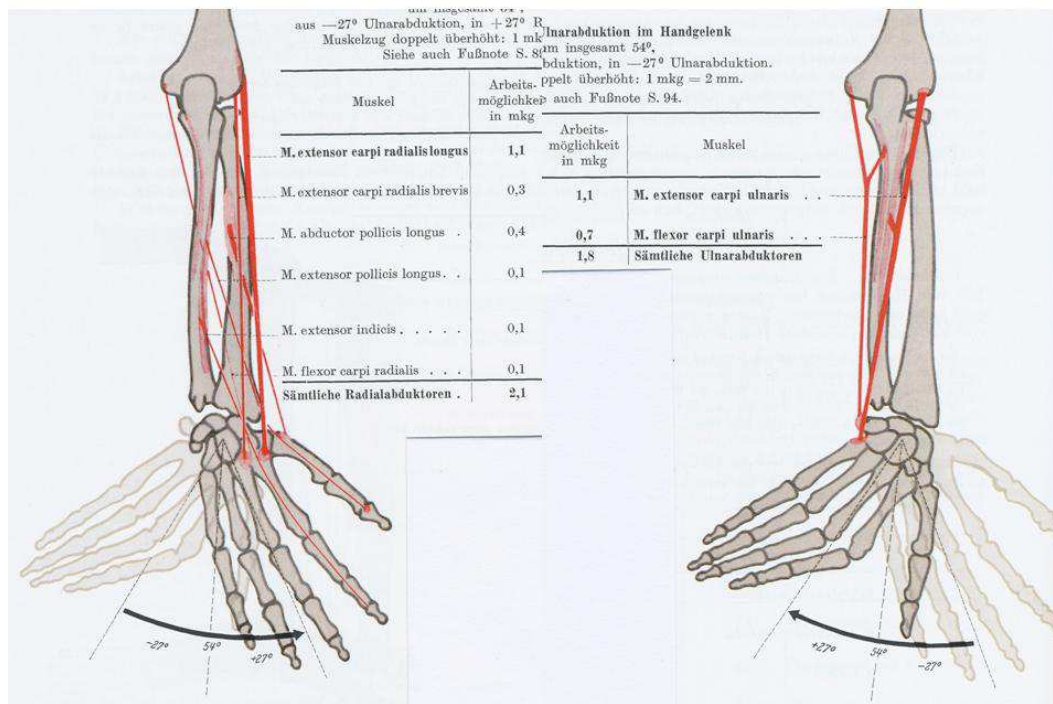


Abbildung 20: “Die bewegenden Kräfte des Handgelenks”; Radialabduktion und Ulnarabduktion (aus Lanz Wachsmuth Praktische Anatomie)[41]

In Abbildung 19 und 20 sind die an den verschiedenen Bewegungsebenen beteiligten Muskeln schematisch dargestellt, die mögliche Arbeitsleistung des aktiven Muskels ist angegeben, wobei die Leistungsstärke, angegeben in mkg, in der Reihenfolge von oben nach unten abnimmt. Die möglichen Bewegungsausmaße haben eine relativ große Streubreite und variieren interindividuell erheblich. Für die Angabe der Winkelmaße ist die Ausgangsposition die Mittelstellung der Hand, dabei liegt der Mittelfinger (dritter Strahl) in der verlängerten Achse des Unterarms und um 12° nach ulnar abgewinkelt[48]. Für die Radialabduktion beträgt die Norm $20-30^\circ$, für die Ulnarabduktion $30-40^\circ$. Die Normwerte für die Dorsalextension schwanken von $40-80^\circ$, für die Palmarflexion von $40-70^\circ$.

Die Umwendbewegungen des Unterarms (Supination und Pronation) finden im proximalen und distalen Radioulnargelenk statt. Im proximalen Radioulnargelenk dreht sich das Caput radii in der Incisura radii auf der Stelle (=Radgelenk), im distalen Radioulnargelenk schwenkt der Radius um das Caput ulnae (=Zapfengelenk). Kräftigste Pronatoren aus der Supinationsstellung heraus sind der Musculus pronator teres und der Musculus quadratus, die kräftigsten Supinatoren sind in erster Linie der Musculus biceps brachii und der schwächere Musculus supinator. Da der Discus articularis fest mit dem Radius verbunden ist (s.o.) dreht sich also die gesamte Gelenkpfanne des Radiocarpalgelenkes bei den Umwendbewegungen um das Caput ulnae.

Abb. 18.25: Umwendbewegung des Unterarms bei einem Probanden a) Supinationsstellung b) Pronationsstellung

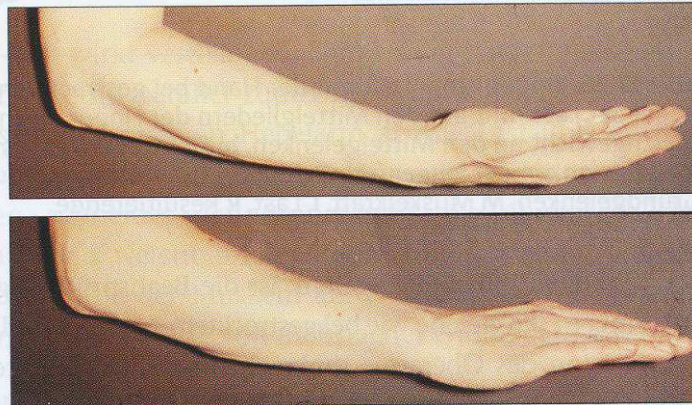


Abbildung 21: Umwendbewegungen eines Probanden (aus B. Kummer Biomechanik)[48]

Dabei wird die Pronation durch den endgradig entstehenden Knochenkontakt zwischen Radius und Ulna, die Supination durch Anspannung der Membrana interossea in der Endstellung begrenzt.

Nach dem 1996 von Rikli[62][79] veröffentlichten Konzept werden bei der Kraftübertragung am Radiocarpalgelenk 3 Säulen unterschieden. Die radiale Säule wird gebildet aus dem Radiusstyloid mit der Fossa scaphoidea, die intermediäre Säule besteht aus dem ulnaren Teil des Radius mit der Fossa lunata und dem Sigmoid notch, welches einem Anteil des Radioulnargelenkes entspricht. Die ulnare Säule besteht aus dem Caput ulnae mit dem triangulären Fibrocartilaginären Komplex.

Abb. 4 ■
3-Säulen-Modell
nach D. Rikli [20]
(Quelle: OP-Journal 1/2003,
Thieme Verlag).

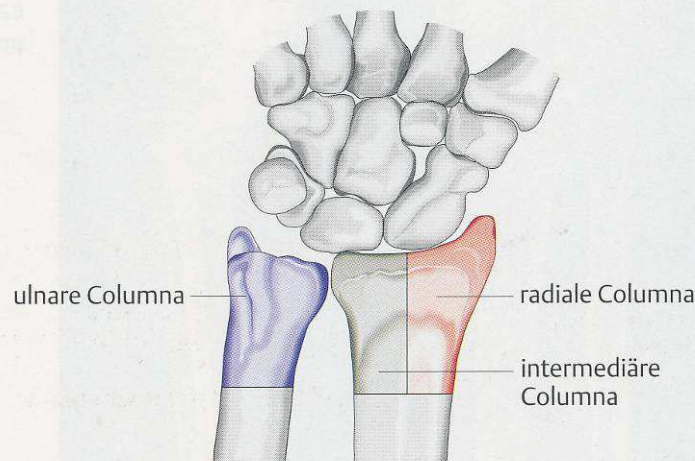


Abbildung 22: Distale Radiusfrakturen (aus Orthopädie und Unfallchirurgie up2date)[34]

Im Rahmen experimenteller Messungen wurden ein radiales und ein ulnares Zentrum der Kraftübertragung bei aktiven Bewegungen des Handgelenkes eruiert. Das ulnare Zentrum

entspricht dem TFCC, das radiale der intermediären Säule. Im Gegensatz zur früher vorherrschenden Meinung, nach der die Kraft überwiegend radial (ca. 80%) und nur zu einem geringen Anteil ulnar (ca.20%) übertragen würde, konnte mit Kadaverstudien nachgewiesen werden, dass die Kraftübertragung wesentlich stärker auf der ulnaren Seite erfolgt, das ulnare Zentrum mit dem TFCC kann sogar bis zu 3/4 dieser einwirkenden Kräfte übertragen. Die zu beobachtende Degeneration des TFCC mit zunehmendem Lebensalter und die schlechte Toleranz eines relativen Ulnavorschubs („ulnares Impaktionssyndrom, ulnares Impingement“) mit entsprechender Schmerzsymptomatik wird mit diesem Modell erklärt. Die radiale Säule dient nur in ihrem ulnaren Anteil der Kraftübertragung, ansonsten dient sie lediglich der Stabilisierung des Handgelenkes, quasi als Barriere bei Radialabduktion. Die ulnare Säule dient neben der beschriebenen Kraftübertragung gleichzeitig der Stabilisierung des Handgelenkes und bietet Widerstand bei Ulnarabduktion[61]. Diese experimentellen Ergebnisse wurden neuerdings von *Rikli et al*[212] mit intraartikulären Druckmessungen in vivo bestätigt. Die wesentlich stärkere Kraftübertragung über die ulnare, aber auch über die intermediäre Säule, hängt auch von der Stellung des Handgelenkes und des Unterarmes ab.

3.3 Pathomechanismus der Frakturentstehung

Unfallmechanismus

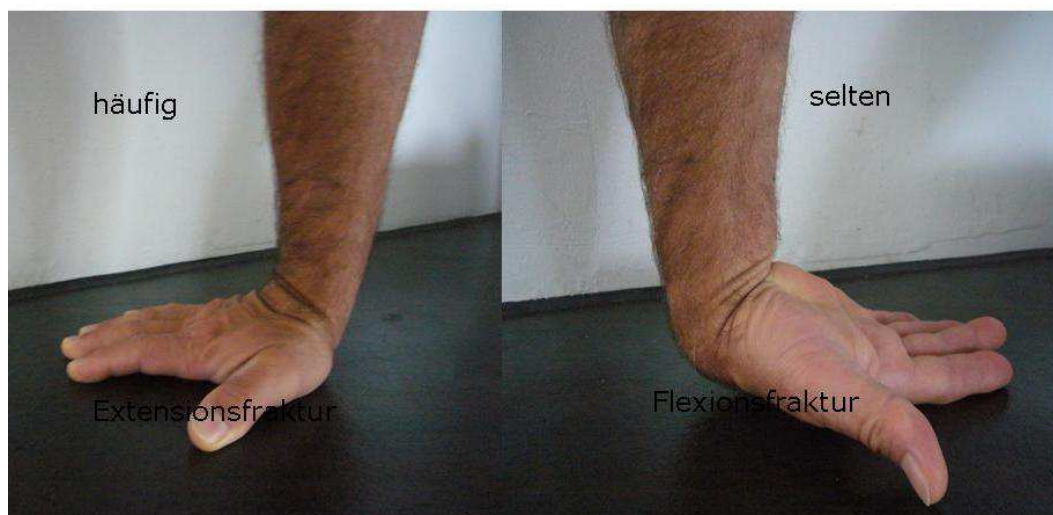

Abbildung 23: Simulation des typischen Frakturmechanismus, rechte Hand des Autors

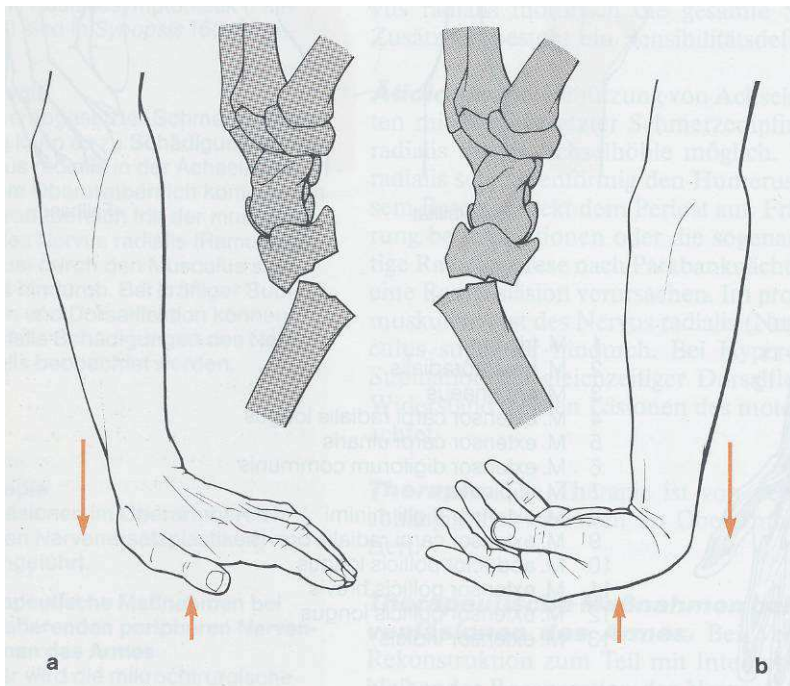


Abbildung 24: Unfallmechanismus Extensionsfraktur (li. Seite) und Flexionsfraktur (re. Seite) (aus Duale Reihe Orthopädie)[49]

Die wesentlich häufigeren Extensionsfrakturen (Colles-Fraktur, ca.90% der Radiusfrakturen) entstehen typischerweise beim Abfangen eines Sturzes durch Abstützen mit der gestreckten Hand. In Abhängigkeit von Richtung und Größe der einwirkenden Kraft und der Stabilität des Knochens entstehen die in Abbildung 22 und 23 dargestellten Frakturen infolge axialer indirekter Krafteinwirkung, das gilt auch für die seltenere Flexionsfraktur (Smith-Fraktur, ca.10% der Radiusfrakturen), die beim Sturz oder Aufprall mit flektiertem Handgelenk meist in Supinationsstellung des Unterarms entsteht[52]. Die einwirkenden axialen Kräfte werden überwiegend vom Radius (80-90%) und nur zu geringem Anteil von der Ulna (10-20%), via triangulärem fibrocartilaginärem Komplex, aufgenommen. Hierzu existieren grundlegende Arbeiten von *Linscheid* 1986 und *Palmer* 1987[50][51]. Andere Autoren, die insbesondere auf ligamentäre Begleitverletzungen, z.B. des fibrocartilaginären Komplexes hinweisen, geben an, dass sogar 40% der Kraftübertragung über die ulnare Seite des Handgelenkes (TFCC und Caput ulnae) stattfinden. An dieser Stelle sei darauf hingewiesen, dass die beim Sturz auf das Handgelenk einwirkenden Kräfte nicht mit den im 3-Säulen Modell nach Rikli festgestellten Kraftzentren, die bei kontrollierten aktiven Bewegungen im Handgelenk auftreten, zu verwechseln sind. 1967 konnte Frykman anhand experimenteller Arbeiten an Leichenarmen zeigen, dass die typische Extensionsfraktur bei Frauen bei einer durchschnittlichen Krafteinwirkung von 195kp(105-320kp) und bei Männern bei einer durchschnittlichen Krafteinwirkung von 282kp(140-440kp) entsteht[8]. Allerdings ist für die Art der resultierenden Verletzung die Winkelstellung des Handgelenks zum Zeitpunkt des Aufpralls entscheidend. Bei Extensionswinkeln von 40 bis 90 Grad und gleichzeitiger Abduktion zwischen 0 und 35 Grad nach radial oder ulnar entstehen die typischen Ex-

tensionsfrakturen bei entsprechender axialer Krafteinwirkung, bei Hyperextension (über 90°), seltener auch bei Hyperflexion, resultieren Luxationen und Frakturen in den Handwurzelgelenken, z.B. perilunäre Luxation, de Quervain`sche Luxationsfraktur, Scaphoid- oder Handwurzelknochenfrakturen[53][54]. Bei Winkeln kleiner 40° entstehen die Unterarmschaft- und Ellenbogengelenksfrakturen[55].

Radiusfrakturen zählen zu den osteoporoseassoziierten Frakturen. Bei höhergradiger Osteoporose können oftmals schon Bagatelltraumen zur Fraktur führen, nicht selten zeigen sich Trümmerfrakturen mit multiplen kleinen und kleinsten Fragmenten und gleichzeitiger Zerstörung der Gelenkfläche. Die Stabilität des Knochens spielt also bei der Entstehung (Krafteinwirkung) und bei den Folgen (knöcherne Destruktion) eine erhebliche Rolle[131][58]

Auch den speziellen Frakturtypen, wie die Barton`sche[3] oder die reversed Barton Fraktur[131], die-punch-fracture[59] oder die Chauffeur-Fraktur[60], liegen ähnliche Frakturmechanismen zugrunde, wobei es sich bei den erstgenannten eher um Hyperextensions- oder Hyperflexionstraumen handelt, während bei den beiden letztgenannten die axiale Stauchung im Vordergrund steht. Stärke und Richtung der Krafteinwirkung sowie Knochenbeschaffenheit führen zu charakteristischen Frakturformen. Sind die Kräfte nach dorsal gerichtet, resultiert die typische Colles Fraktur (ggf. loco typico) mit mehr oder weniger starker dorsaler Verkippung und metaphysärer Trümmerzone. In das Gelenk auslaufende Frakturlinien kommen vor, auch Abrisse des Processus syloideus radii mit radialer Verkippung oder Einstauchung entstehen auf diesem Weg. Bei den Flexionsfrakturen (Smith Fraktur) wirken die Kräfte in palmarer Richtung, es entstehen Frakturen mit mehr oder weniger starker palmarer Abkippung der Radiusmetaphyse, wobei die Frakturen häufig dorsal in die Gelenkfläche auslaufen, bei der Gelenkbeteiligung spielt die Stärke der Osteoporose eine wichtige Rolle. Die „Gelenk-randfrakturen“ (dorsal = Barton; palmar = reversed Barton) resultieren aus einer überwiegend axialen Krafteinwirkung, in Abhängigkeit von der Stellung des Handgelenkes beim Aufprall entsteht ein dorsaler oder palmarer unterschiedlich großer Kantenabriss. Gleiches gilt für die Chauffeur-Fraktur (auch backfire fracture genannt), bei der zur axialen Stauchung noch eine nach radial wirkende Komponente eine Rolle spielt. Rein axiale Krafteinwirkung bei gestrecktem (muskulär fixierten) Handgelenk führt zur die-punch-fracture mit Einstauchung eines palmaren oder dorsalen Gelenkfragments im Bereich der intermediären Säule.

Diese pathophysiologischen Grundlagen, also die unterschiedliche Stärke und Richtung der einwirkenden Kräfte bei unterschiedlicher Knochenqualität, sind richtungsweisend für das morphologische Korrelat, das Erscheinungsbild der Fraktur, und werden in der Klassifikation nach Fernandez am ehesten abgebildet. Diese Klassifikation wird daher schon an dieser Stelle und nicht erst im anschließenden Kapitel „3.4.1. Frakturklassifikationen“ abgehandelt.

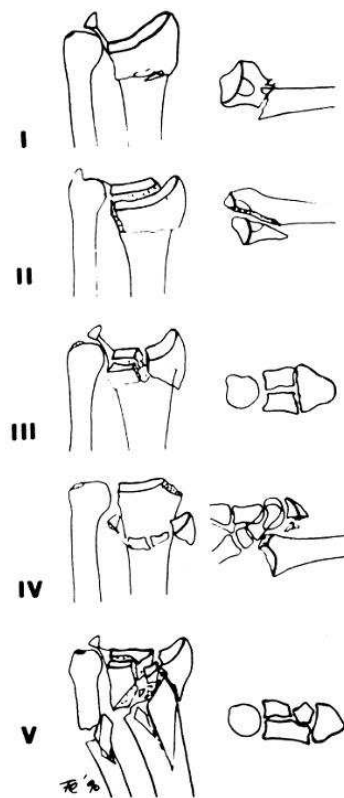


Abbildung 25: Klassifikation nach Fernandez (aus Schweiz Med Wochenschr 1999)

Die Typ I Frakturen entsprechen den Colles und Smith Frakturen mit entsprechenden metaphysären Trümmerfrakturen und Frakturausläufern in das Gelenk, wie oben beschrieben, im übrigen sind das die Frakturen des älteren Menschen, insbesondere auch bei Osteoporose. Die Typ II Frakturen mit dorsalem oder palmaren Kantenabris (Barton und reversed Barton), dazu gehören auch die Abrissfrakturen des Processus styloideus radii (Chauffeur-Fraktur, backfire fracture), treten bei vermehrt axialer Krafteinwirkung auf, die Form der Fraktur hängt ab von der Stellung des Handgelenks zum Zeitpunkt des Aufpralls. Meist handelt es sich bei diesen partiell artikulären Frakturen um junge Patienten. Ebenso meistens bei jungen Menschen als Folge von Rasanverletzungen entstehen die Typ III Frakturen, die rein axial einwirkende Kraft führt zur Teilung der Gelenkfläche in 4 Hauptfragmente: Schaft, Styloid, dorsoulnares und dorsopalmare Gelenkfragment. Die beiden letztgenannten werden auch Schlüsselselfragmente, der Verletzungstyp die-punch injury[37][60] genannt. Dieser Frakturtyp entspricht der Typ II Fraktur nach der Melone Klassifikation[9]. Im Sprachgebrauch des Klinikers wird daher auch der Name Melone-Fragment zur Bezeichnung des dorsoulnaren oder dorsopalmaren Kantenfragments verwendet. Dieser Frakturtyp wird nicht selten von Bandverletzungen begleitet. Radiocarpale Luxationsfrakturen mit radiologisch oft nur sehr kleinen knöchernen Absprengungen, sogenannten Avulsionsfrakturen, liegen den Typ IV Frakturen zugrunde, häufig kommt es zur Spontanreposition nach dem Unfall. Es resultieren hoch instabile Verletzungen, die trotz des radiologisch wenig eindrucksvollen Befundes nicht unter-

schätzt werden dürfen. Ursache ist auch bei diesen Frakturen ein Hochenergietrauma, ebenso wie bei den Typ V Frakturen, die eine Kombination der unterschiedlichen Frakturtypen mit oft hochgradiger Zertrümmerung darstellen[11].

3.4 Frakturtypen

3.4.1 Klassifikationen

3.4.1.1 AO

Die gebräuchlichste Klassifikation zur Beschreibung distaler Radiusfrakturen ist die 1989 publizierte AO-Klassifikation[33][22][7]. Der Nomenklatur folgend werden die distalen, handgelenksnahen Frakturen des Unterarms (Radius/Ulna) mit den Ziffern 23 (2 steht für Unterarm, 3 steht für distal) beschrieben. Es werden 3 Hauptgruppen unterschieden:

- Gruppe A: entspricht den extraartikulären Frakturen der Ulna und des Radius
- Gruppe B: entspricht den partiell artikulären Radiusfrakturen, das heißt die Kontinuität zwischen Epiphyse und Metaphyse ist teilweise noch erhalten
- Gruppe C: entspricht den vollständig artikulären Frakturen, einfach und mehrfragmentär, die Kontinuität zwischen Epiphyse und Metaphyse ist vollständig unterbrochen.

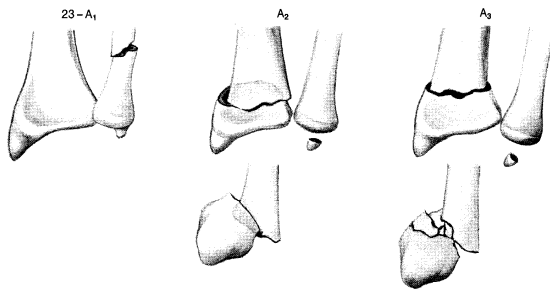
Die Gruppen A bis C werden jeweils noch einmal in 3 weitere Untergruppen (A1-3, B1-3, C1-3) unterteilt.

- A1 entspricht der isolierten distalen Ulnafraktur, A2 entspricht der einfachen distalen Radiusfraktur ohne Gelenkbeteiligung und ohne metaphysäre Trümmerzone, A3 beschreibt die distale Radiusfraktur mit metaphysärer Trümmerzone ohne Gelenkbeteiligung. Die metaphysäre Trümmerzone ist ein Kriterium für die Instabilität dieses Frakturtyps.
- Die partiell artikulären B-Frakturen des distalen Radius werden nach Richtung der Frakturebene unterteilt. Bei einer B1 Fraktur verläuft die Fraktur in der Sagittalebene, die B2 Fraktur liegt in der Frontalebene mit dorsalem Kantenabriss (Barton Fraktur), die B3 Fraktur verläuft ebenfalls in der Frontalebene – es liegt aber ein Abriss der palmaren Gelenkkante vor (sog. Reversed Barton Fraktur, bzw. Goyrand-Smith II)
- Bei der vollständig artikulären C1-Fraktur ist die Gelenkfläche und die Metaphyse jeweils einfach gebrochen, bei der C2-Fraktur handelt es sich um eine einfache Fraktur der Gelenkfläche mit metaphysärer Trümmerzone (=Instabilitätskriterium), bei der C3-Fraktur sind Gelenkfläche und Metaphyse mehrfach frakturiert.

Eine weitere Untergliederung in bis zu 27 Subgruppen ist möglich, diese wird jedoch wegen ihrer Komplexität im klinischen Alltag nicht angewandt

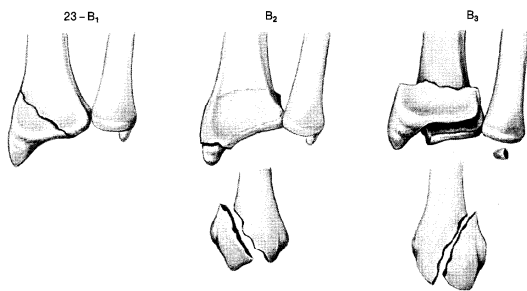
23 - A = Radius/Ulna distal, extraartikuläre Fraktur

Abb. 41
23 - Radius/Ulna distal



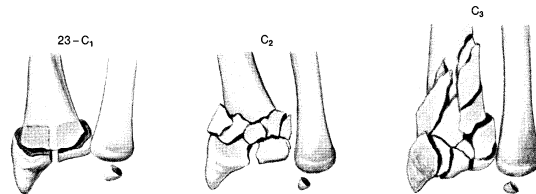
A₁ = der Ulna, Radius intakt A₂ = des Radius, einfach und impaktiert A₃ = des Radius, mehrfragmentär

23 - B = Radius/Ulna distal, partielle Gelenkfraktur des Radius



B₁ = Sagittalebene B₂ = dorsale Kante (Barton) B₃ = palmare Kante (reversed Barton, Goyrand-Smith II)

23 - C = Radius/Ulna, vollständige Gelenkfraktur des Radius



C₁ = artikulär einfach, metaphysär einfach C₂ = artikulär einfach, metaphysär mehrfragmentär C₃ = mehrfragmentär

Abbildung 26: AO-Klassifikation aus Chirurgische Operationslehre, Schultergürtel obere Extremität[32]

3.4.1.2 Frykman

Die Klassifikation nach Frykman[8] differenziert 8 Frakturtypen, wobei zwischen intra- und extraartikulären Frakturen mit und ohne Beteiligung des Processus styloideus ulnae unterschieden wird. Typ I und II beschreiben die extraartikulären Frakturen, Typ III und IV die Frakturen des Radiokarpalgelenkes; die Typen V und VI entsprechen Frakturen des Radioulnargelenkes, während die Typen VII und VIII die Beteiligung beider Gelenke darstellen.

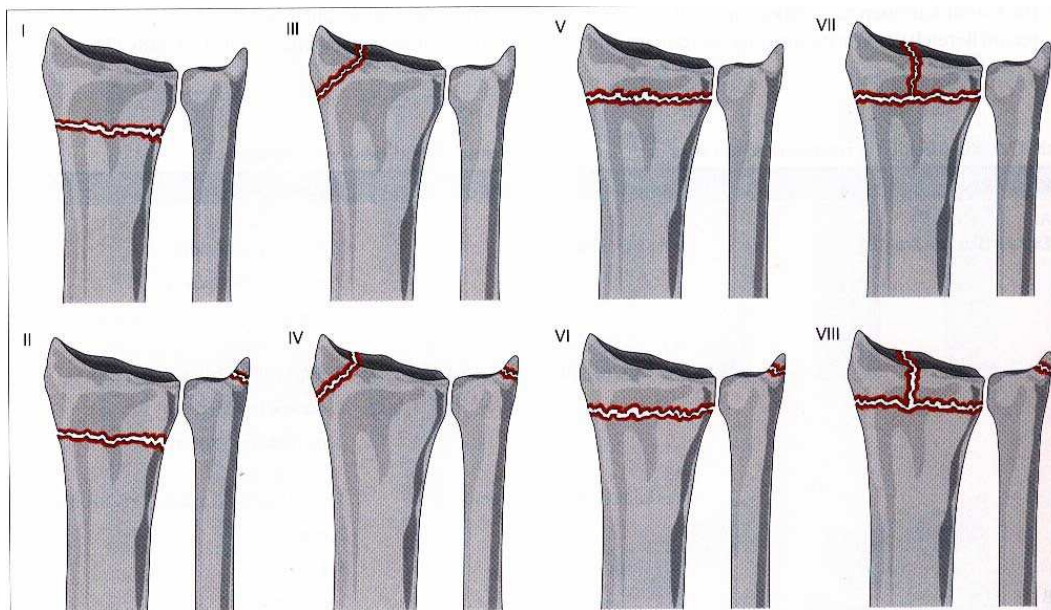


Abbildung 27: Klassifikation nach Frykman (1967)

Die Abrissfraktur des Processus styloideus ulnae wird nach Poigenfürst[31] als Kriterium einer ulnaren Instabilität gewertet.

3.4.1.3 Mayo

Diese Klassifikation beschreibt intraartikuläre Frakturen und wurde auf der Basis der Frykman-Klassifikation durch die Gruppe um Cooney[92] 1980 entwickelt. Der Frakturtyp 1 beschreibt eine intraartikuläre Fraktur ohne Dislokation im Radiocarpalgelenk, die Typen 2 – 4 beschreiben die dislozierten Frakturen. Beim Frakturtyp 2 ist nur die radiocarpale Gelenkfläche im Bereich der Fossa scaphoidea betroffen. Beim Frakturtyp 3 verläuft die Fraktur in das Radioulnargelenk mit Beteiligung der Fossae lunata und/oder sigmoidea, der Frakturtyp 4 betrifft die Fossae scaphoidea, lunata und sigmoidea[17]. Ein zentrales Element ist die Gelenkflächenbeteiligung mit Bezug zum Os lunatum, es wird der Begriff der „die-punch-injury“ zur Beschreibung eines ulnarseitigen intraartikulären Gelenkfragmentes eingeführt. Dieses Fragment kann imprimiert sein, so dass in Folge der Depression der Gelenkfläche (Fossa lunata) eine Unterbrechung des 1. Karpalbogens nach Gilula[36] resultieren kann.

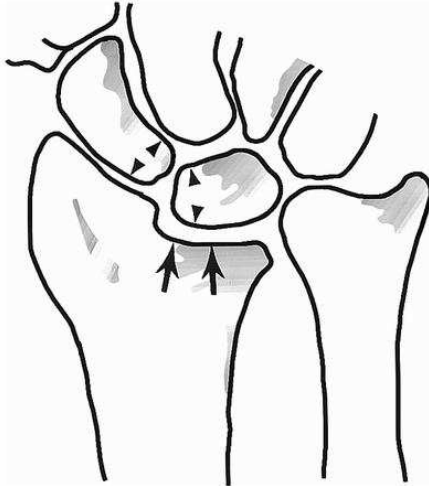


Abbildung 28: “die-punch-injury” aus Radiology April 2001 [37]

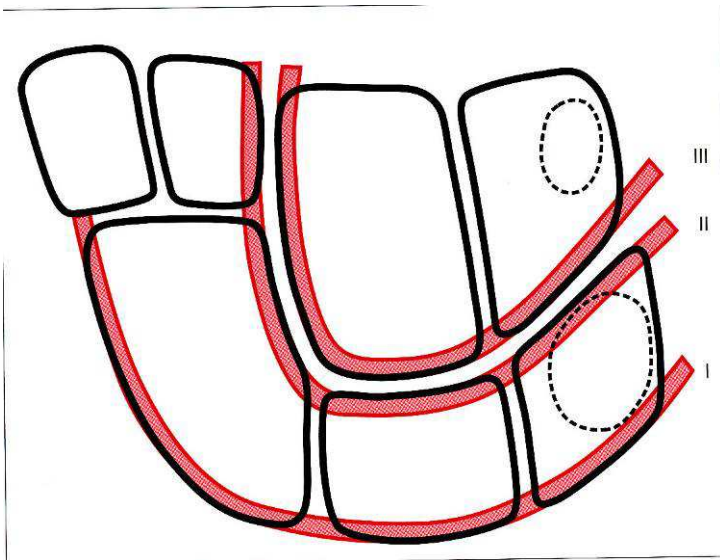


Abbildung 29: Radiologische Karpalbögen nach Gilula [38]

Das Absinken des „die-punch“ Fragmentes, welches durchaus auch mehrfragmentär vorliegen kann, führt zum Einsinken des Carpus im Bereich der fossa lunata, so dass eine sogenannte „lunate load“ fracture resultieren kann (siehe Abbildung 28).

3.4.1.4 Melone

Es handelt sich um eine Klassifikation intraartikulärer distaler Radiusfrakturen. Die modifizierte Klassifikation nach Melone CP Jr. unterscheidet 4 Schlüsselfragmente: Radiuschaft (1), radiales Styloidfragment(2), dorso-ulnares Fragment(3) und palmar-ulnares Fragment(4). Dabei ist die Typ I Fraktur unverschoben und stabil, während die Typen II-IV verschoben und zunehmend instabil einzustufen sind. Die Typ II Frakturen beschreiben die „die-punch“ Frakturen mit palmarer oder dorsaler Dislokation. Während die „einfache“ Die-Punch Fraktur mit Dislokation, wie oben beschrieben, zum Einsinken des Os lunatum (= lunate load fracture) führt (Typ IIa), sinken bei der sogenannten Doppel-Die-Punch Fraktur aufgrund des Frakturverlaufs Os lunatum und Os scaphoideum gemeinsam mit den Fragmenten der radiokarpalen Gelenkfläche nach dorsal ein (Typ IIb)[63][64]. Beim Typ III erhöht ein zusätzlich radial ausgesprengtes Fragment der Metaphyse die Instabilität, Typ IV stellt die Trümmerfraktur mit starker Dislokation und Rotationsfehlstellung der medialen (=ulnaren) Fragmente dar.

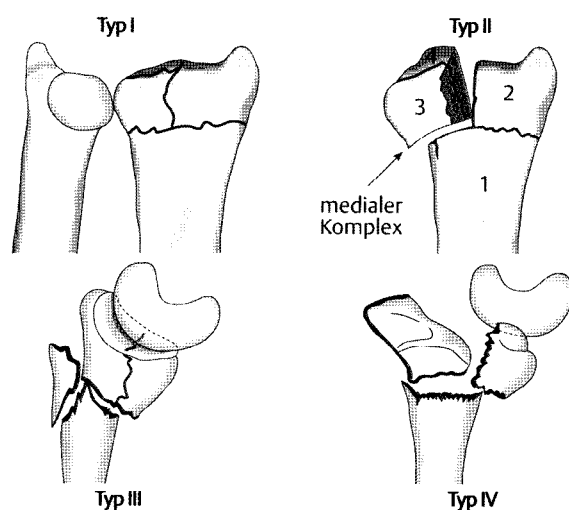


Abbildung 30: Klassifikation nach Melone aus Orthopädie und Unfallchirurgie up2date 2/2007 und Aktuelle Traumatologie 3/2005[34][35]

3.5 Radiologische Messungen

Die folgenden Messwerte geben Aufschluss über das Ausmaß der Dislokation und damit auch Hinweise auf die Instabilität der Frakturen. Üblicherweise werden die Standardaufnahmen nach Unfall im postero-anterioren (p.a.) und im seitlichen Strahlengang angefertigt. Bei konventionell auf Folien ausgedruckten Röntgenbildern erfolgt die Aus-

messung mit dem Winkelmesser, digitale Röntgenbilder können direkt am Computer (dicom PACS) bearbeitet und ausgemessen werden. Für die Beurteilung der Frakturen und die Indikationsstellung zur operativen oder konservativen Therapie sind diese Röntgenaufnahmen in der Regel völlig ausreichend, nur in Einzelfällen ist einer weitergehende Diagnostik mit Computertomografie oder Magnetresonanztomografie erforderlich. Diese Methoden dienen in speziellen Fällen zur weiteren Abklärung intraartikulärer Frakturen, ligamentärer Begleitverletzungen und Aufdeckung sogenannter „okkult“ Frakturen, also der traumatischen Knochenmarkskontusion (bone bruise), die der konventionellen Röntgenaufnahme entgehen. Auch für die postoperative Beurteilung des Repositionsergebniss mit der angestrebten Wiederherstellung der Anatomie können diese Messungen herangezogen werden, im Einzelfall sind Vergleichsaufnahmen der unverletzten Gegenseite, zur Bestimmung der individuellen Anatomie, sinnvoll.

3.5.1 Radioulnarer Index

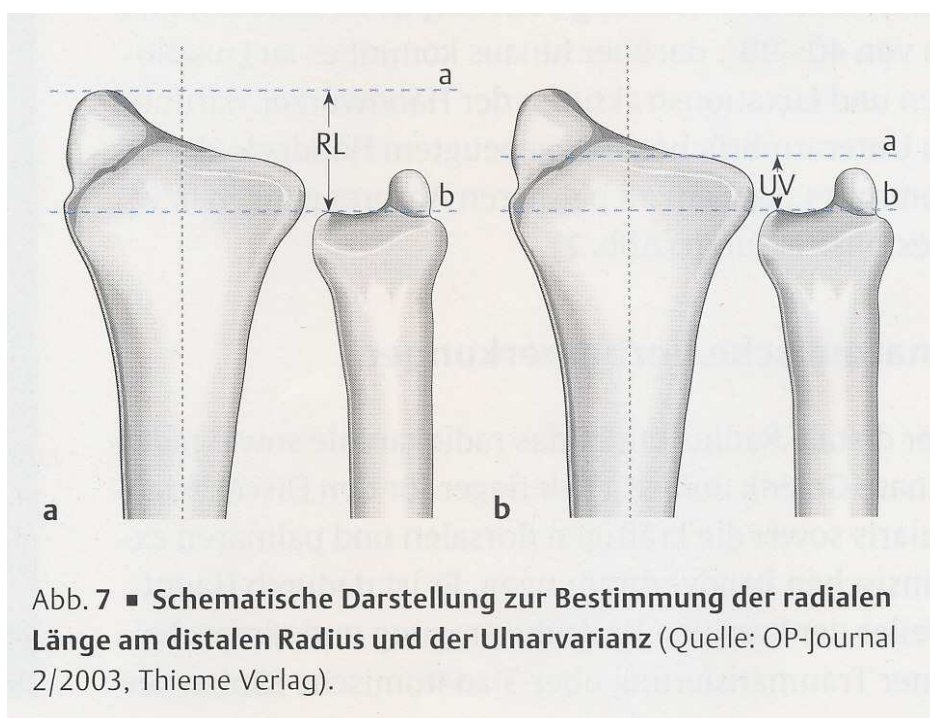


Abbildung 31: Distale Radiuslänge und Ulnarvarianz

Zur Bestimmung der Radiuslänge wird die Radiusschaftachse im p.a.Röntgenbild bestimmt, in Höhe der Spitze des Processus styloideus radii und in Höhe der ulnaren Gelenkfläche werden Orthogeralen zur Linie, die die Radiusschaftachse darstellt, gezogen. Die gemessene Strecke (RL) zwischen den Orthogeralen geben die Radiuslänge, den sogenannten radioulnaren Index, an. Die gemessene Länge ist natürlich abhängig von der individuellen Ulnarvarianz (UV) (Ulna-Plus- bzw. Ulna-Minus-Variante), welche dem individuell unterschiedlichen Längenverhältnis zwischen Radius und Ulna in Höhe des

Radioulnargelenkes entspricht. Der Normwert der distalen Radiuslänge beträgt 9-12mm[34][55][63].

3.5.2 Palmarer Kippwinkel

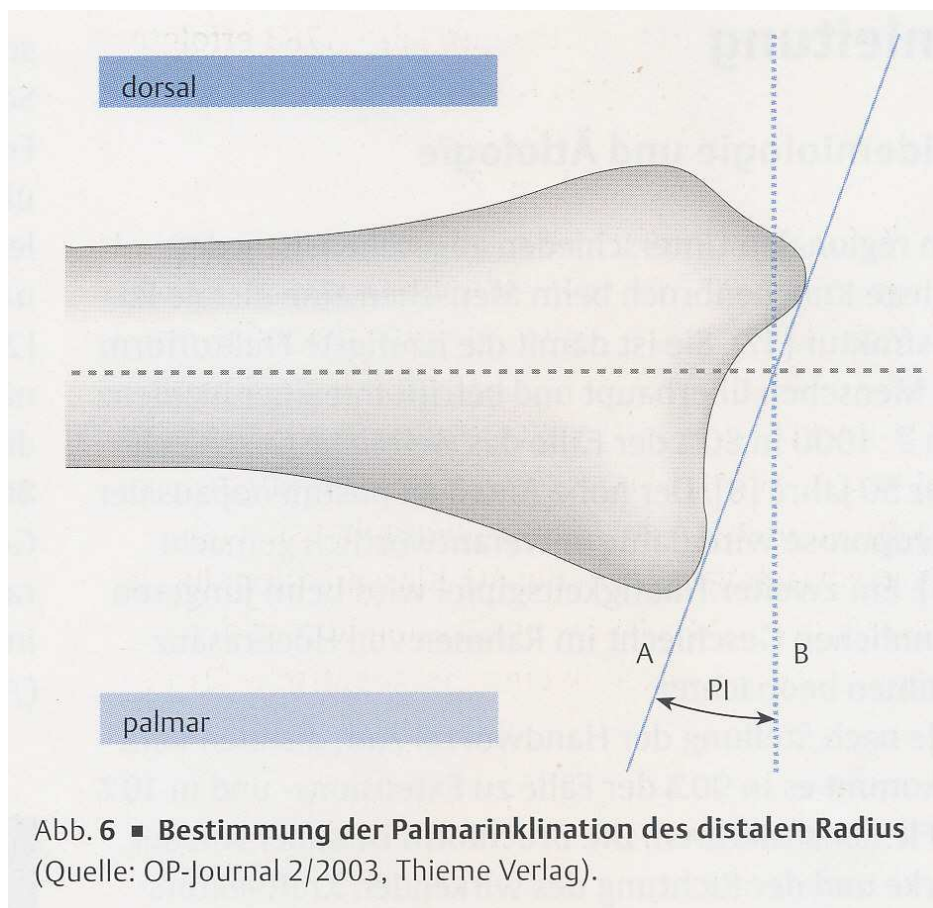


Abb. 6 ■ Bestimmung der Palmarinklination des distalen Radius
(Quelle: OP-Journal 2/2003, Thieme Verlag).

Abbildung 32: Palmarneigung der radialen Gelenkfläche

Zunächst wird die Radiusschaftachse im seitlichen Röntgenbild bestimmt, anschließend wird eine gerade Verbindungslinie zwischen dorsalem und palmarem Eckpunkt der radialen Gelenkfläche gezogen. Der palmare Kippwinkel der Gelenkfläche entspricht dem gemessenen Winkel, den diese Verbindungslinie mit einer zur seitlichen Radiusschaftachse angelegten Orthogeraden bildet. Der Normwert variiert stark und liegt im Mittel bei 10-12°.

3.5.3 Radiusbasiswinkel

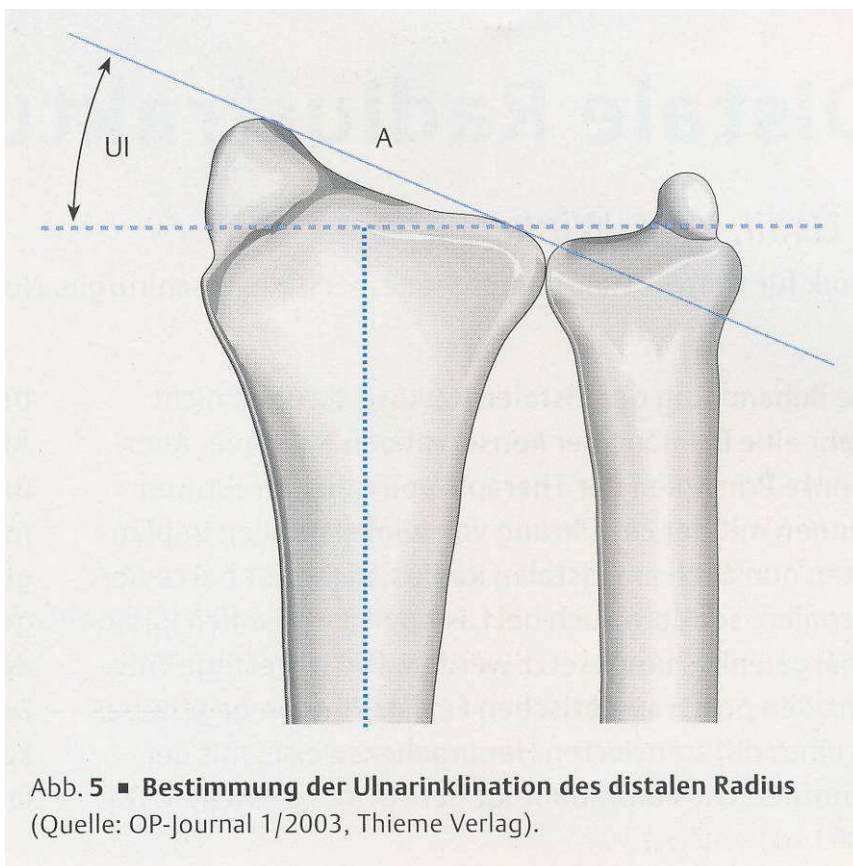


Abbildung 33: Ulnarneigung der radialen Gelenkfläche

Nach Bestimmung der Radiuschaftachse im a.p. Röntgenbild wird eine Orthogerade zu dieser Linie in Höhe der radialen Gelenkfläche gebildet. Eine gerade Linie zwischen dem radialen und ulnaren Eckpunkt der radialen Gelenkfläche wird gezogen. Der zwischen dieser Linie und der Orthograden messbare Winkel entspricht der Neigung der radialen Gelenkfläche nach ulnar. Auch dieser Winkel variiert individuell stark und liegt zwischen 15° und 25° [63].

3.5.4 Dislocatio ad latus

Die Verschiebung der Hauptfragmente nach radial, ulnar, dorsal oder palmar kann in Millimeter angegeben werden. Hierzu wird der Versatz der korrespondierenden Kortikalis im Bereich der Fraktur gemessen. Ein Versatz nach radial und/oder dorsal liegt relativ häufig vor, der Versatz nach palmar (Flexionsfrakturen) kommt deutlich seltener vor; die Verschiebung der distalen Fragmente nach ulnar ist eine Rarität. Bei perfekter Osteosynthese sollte das postoperative Röntgenbild keinen erkennbaren oder messbaren Versatz aufweisen.

3.6 Begleitverletzungen

Begleitverletzungen sind häufig. Im Carpus handelt es sich entweder um ligamentäre Läsionen, bis hin zur Bandzerreiung, oder selten um Frakturen eines Handwurzelknochens, wobei am ehesten Scaphoidfrakturen kombiniert sind. Die Bandverletzungen betreffen meistens die scapholunären, seltener auch die lunotriquetralen Bänder. Am ulnocarpalen Gelenkabschnitt werden basisnahe und schalenförmige Abrissfrakturen des Processus styloideus ulnae beschrieben, insbesondere die basisnahen Abrissfrakturen und Sprengungen des Radioulnargelenkes ziehen häufig Läsionen des Discus triangularis (= TFCC oder Triangulärer Fibrokar­tilaginärer Komplex) nach sich. Sprengungen des Radioulnargelenkes sind radiologisch durch eine Verbreiterung des Gelenkspaltes erkennbar. Die klinische Relevanz dieser Begleitverletzungen wird sehr unterschiedlich beurteilt[17][63][65][66]

3.6.1 Abrissbruch des Processus styloideus ulnae/ TFCC-Läsion

Die Abrissfrakturen des Processus styloideus ulnae stellen die häufigste Begleitverletzung bei distalen Radiusfrakturen dar. Man kann zwischen basisnahen und schalenförmigen Abrissfrakturen unterscheiden. Die Frakturen sind, auch in Abhängigkeit vom Dislokationsgrad der Radiusfraktur, mehr oder weniger stark verschoben („Erfordernisfehlstellung“[69]). Die Abrissbrüche sind als knöcherner Ausriss des TFCC zu werten, sie können entweder knöchern stabil oder pseudarthrotisch, im günstigsten Fall als straffe Pseudarthrose, ausheilen. Für die stabile Ausheilung ist in der Regel eine anatomisch korrekte Reposition der Radiusfraktur erforderlich. Bei unzureichender Ausheilung können ulnare Instabilitäten mit schmerzhaften Bewegungseinschränkungen resultieren, die im Einzelfall operative Eingriffe (z.B. offene oder arthroskopische Refixationen oder Glättungen) nach sich ziehen können. Mit Hilfe der Magnetresonanztomografie oder auch arthroskopisch können rein ligamentäre oder knorpelige Läsionen des TFCC erkannt werden, beschrieben werden radiale Ausrisse des Discus triangularis oder Zerreiungen der ulnocarpalen Bandverbindungen, auch zentrale Risse des faserknorpeligen Discus werden beschrieben[11][34][65][67][68][69].

3.6.2 Läsion des DRUG

Instabilitäten des distalen Radioulnargelenkes treten nicht nur bei Unterarmfrakturen (Galeazzi Fraktur, Essex-Lopresti Fraktur) sondern auch als Begleitverletzung der Radiusfrakturen auf. In erster Linie dient der Discus triangularis mit seinen palmaren und dorsalen radioulnaren Bandverbindungen als primärer Stabilisator des DRUG., sodass deren Ruptur oder Abriss mit dem Processus styloideus ulnae zur Instabilität des Gelenkes führen kann. Auch Frakturen können sehr weit distal bis in die gelenkige Verbindung zwischen Radius und Ulnakopf auslaufen und somit zur Inkongruenz der Gelenkflächen führen. Nur durch die anatomische Reposition der Radiusfraktur in allen Ebenen kann eine solche Gelenkstufe beseitigt werden. Zur Diagnostik und Therapie der Bandverletzungen gelten die unter 3.6.1 beschriebenen Überlegungen. Ob eine operative Stabilisierung/Refixation, insbesondere der basisnahen Abrissfrakturen des Processus

styloideus ulnae, erforderlich ist oder nicht, wird kontrovers diskutiert[34][67][68]. Rein ligamentäre oder faserknorpelige Läsionen des Discus triangularis entgehen der primären radiologischen Diagnostik und werden im Einzelfall bei entsprechenden Beschwerden durch die weiterführende Diagnostik (MRT, Arthroskopie) aufgedeckt. Klinisch werden Instabilitäten durch ein Klaviertastenphänomen im distalen Radioulnargelenk bei Palpation des Ulnaköpfchens oder durch ein typisches Schnappen bei Umwendbewegungen des Unterarms erkannt. Radiologisch sind die Instabilitäten in einer Verbreiterung des Gelenkspaltes im p.a. Röntgenbild oder durch eine Inkongruenz bzw. ein Versatz im seitlichen Röntgenbild erkennbar. Die traumatische Instabilität muss von einer anlagebedingten/konstitutionellen Laxität differenziert werden, eine vergleichende klinische gegebenenfalls auch radiologische Untersuchung der unverletzten Gegenseite kann indiziert sein[70]. Starke traumatische Dislokationen werden reponiert und in mäßiger Pronationsstellung des Unterarms durch Kirschnerdrahtfixation stabilisiert, eine ca. 6-wöchige Ruhigstellung im Oberarmgips/-cast, zur Ausschaltung der Vorderarmumwendbewegungen ist erforderlich[34].

3.6.3 Bandläsionen der Handwurzelgelenke

Distale Radiusfrakturen sind häufig mit Bandverletzungen der Handwurzelgelenke verbunden, dabei sind oft die scapholunären, etwas seltener die lunotriquetralen Bänder betroffen. Vor allem bei den intraartikulären Frakturen wird die Inzidenz der begleitenden Bandläsionen teilweise in bis zu 80% der Fälle angegeben[71][72][73][74][75][123]. Die Angaben zur Häufigkeit dieser Begleitverletzung sind sehr inkonstant, überwiegend stammen die Zahlen von Studien, bei denen bereits primär im Rahmen der operativen Frakturbehandlung Arthroskopien der Handgelenke durchgeführt wurden. Auch die Angaben zum Outcome der Patienten sind sehr uneinheitlich, weitestgehender Konsens besteht in der Therapie der Grad 3 Läsion, also der statischen Instabilität der scapholunären und lunotriquetralen Bänder: die offene Reposition mit Refixation oder Naht der Bänder kombiniert mit einer passageren Kirschnerdrahtarthrodese wird allgemein empfohlen[34]. Prinzipiell werden bei der scapholunären Dissoziation 3 Schweregrade unterschieden: Grad 1 entspricht der Bandverletzung ohne Instabilität, Grad 2 entspricht der dynamischen Instabilität bei Zerreißung verschiedener ligamentärer Strukturen, Grad 3 entspricht der statischen Instabilität bei ausgedehnter Zerreißung verschiedener ligamentärer Strukturen[77]. Die Wahrscheinlichkeit einer SL-Band Ruptur steigt bei intraartikulären Frakturen mit vertikalem Frakturverlauf in die Fossa lunata, wenn die Frakturlinie in Verlängerung des SL-Spaltes liegt. Eine Grad 1 Läsion des SL-Bandes kann nur mit Hilfe einer MRT Untersuchung oder arthroskopisch diagnostiziert werden. Grad 2 Läsionen sind radiologisch durch „Stressaufnahmen“ (a.p. Röntgenaufnahme mit Provokationstest durch Zusammendrücken eines Tennisballs oder unter forcierter Ulnarabduktion[77]) fassbar, Grad 3 Läsionen sind mit konventionellen Röntgenaufnahme durch eine Verbreiterung des SL-Spaltes und das sogenannte Siegelring-/Ringzeichen des Scaphoids im a.p. Röntgenbild sowie an der DISI Stellung (Dorsal Intercalated Segment Instability) durch das flektierte Scaphoid und das extendierte Lunatum im seitlichen Röntgenbild erkennbar[78]. Der SL-Winkel (Normwert 30°-60°) ist vergrößert. Unbehandelt führt die Grad 3 Läsion zum karpalen Kollaps mit fortschreitenden

arthrotischen Veränderungen im Radiokarpalgelenk und in den Handwurzelgelenken. Der SL-Winkel wird im seitlichen Röntgenbild bestimmt, Werte kleiner als 30° und Werte größer als 70° sind pathologisch. Ein Wert zwischen 60° und 70° gilt als grenzwertig pathologisch[77].

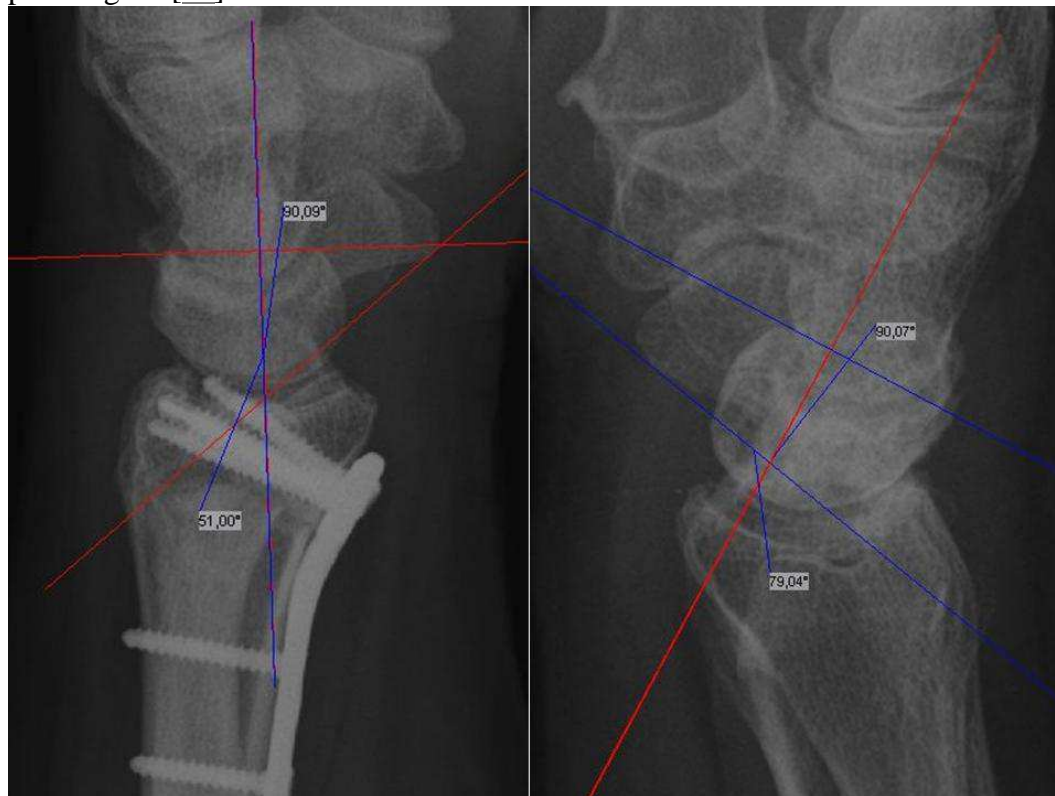


Abbildung 34: Links: Physiologischer SL-Winkel nach anatomischer Reposition und Osteosynthese - Rechts: Pathologischer SL-Winkel nach Ausheilung einer Radiusfraktur in Fehlstellung

Nach operativer Behandlung der Grad 3 Instabilität ist eine Ruhigstellung im Unterarmgips-/castverband für mindestens 6 Wochen erforderlich. Die Ruptur des Ligamentum lunotriquetrale, wobei höhergradige Läsionen mit Beteiligung der Bandverbindungen zum Radius und teilweise auch des extrinsischen Bandapparates einhergehen können, sind insgesamt seltener und werden in der Regel auch erst später erkannt[80][81]. Ähnlich wie die SL-Band Läsionen können diese Rupturen nach Schweregrad klassifiziert und mit Hilfe von Röntgenstressaufnahmen, MRT und Arthroskopie erkannt werden. Die höhergradige Instabilität ist radiologisch an der PISI Stellung (Palmar Intercalated Segment Instability), die aus der Flexionsfehlstellung des Os lunatum und Extensionsfehlstellung des Os scaphoideum resultiert, erkennbar. Die operative Therapie der akut traumatischen Läsion wird zum Beispiel als offene Naht/Refixation der Bänder mit Kirschnerdrahtosteosynthese und postoperativer Ruhigstellung im Unterarmgips-/cast durchgeführt. Nicht erkannte bzw. unbehandelte DISI oder PISI Fehlstellungen führen durch das Fehlgleiten der Handwurzelknochen zu Folgeinstabilitäten, das Capitatum verschiebt sich nach proximal in die Lücke zwischen Scaphoid und Lunatum, letztendlich kann ein vollständiger Kollaps des Karpus, die sogenannte SLAC-Wrist (Scapholunate

Advanced Collapse), resultieren. Experimentell wurden die beschriebenen Bandrupturen als Begleitverletzungen einer Radiusfraktur mit Kadaverstudien, bei denen dorsale, zentrale und palmare Bruchformen an den Präparaten erzeugt wurden, belegt und nachgewiesen[83].

3.6.4 Fraktur eines Handwurzelknochens, Luxationsfrakturen

Deutlich seltener, in ca. 1-2% aller Radiusfrakturen, treten begleitende Frakturen der Handwurzelknochen auf, davon wiederum betroffen in ca. 80% das Os scaphoideum und in ca. 13% das Os triquetrum[84]. Auch die übrigen Handwurzelknochen können selten, und wenn dann meist in Form schalenförmiger Absprengungen, mitbetroffen sein. Diese Frakturen können in der Regel konservativ behandelt werden. Für die Therapie begleitender Scaphoidfrakturen gelten allerdings die gleichen Richtlinien wie bei einer isolierten Scaphoidfraktur[85]. Lediglich die nicht dislozierten Frakturen des mittleren und distalen Drittels sind für eine konservative Therapie geeignet, dislozierte, instabile Frakturen und Frakturen des proximalen Pols werden in der Regel operativ behandelt (z.B. Herbertschraube). Unbehandelt kann eine Pseudarthrose des Scaphoids resultieren, die Scaphoidpseudarthrose wiederum kann im karpalen Kollaps, der sogenannten SNAC-Wrist (Scaphoid nonunion advanced collapse) enden[86]. Radiokarpale Luxationsfrakturen sind seltene schwere Handgelenksverletzungen, die meist infolge schwerster Gewalteinwirkungen entstehen. Der distale Radius ist dabei meistens als Fraktur des Processus styloideus radii bzw. mit palmaren oder dorsalen Kantenabrissen (Abscherfrakturen) beteiligt, mit Impressionen der beteiligten Gelenkflächen und Rupturen des extrinsischen und intrinsischen Bandapparates ist zu rechnen. Entsprechend komplex, dem Verletzungsmuster angemessen, muss die operative Therapie angelegt sein (geschlossene und offene Reposition, Bandnähte oder Refixationen, temporäre Arthrodesen mit Kirschnerdrähten oder Fixateur externe, Schraubenosteosynthese...)[87][88][89].

3.7 Therapie

Möglichkeiten und Grenzen der konservativen Therapie, die Indikationen zur operativen Therapie werden unter 1., Einleitung und Vorbemerkungen, sowie unter 4., Patienten, Material und Methoden, ausführlich abgehandelt. In diesen Kapiteln werden die aktuellen und teilweise auch älteren operativen Behandlungsmöglichkeiten dargestellt. Die Osteosynthese mit einem von palmar einzubringenden variabel winkelstabilen Implantat wird mit Bildern, die die eigene Operationstechnik illustrieren, dargestellt.

3.8 Komplikationen und Folgeschäden

Es können frakturspezifische, behandlungsspezifische und allgemein mit Radiusfrakturen einhergehende Komplikationen und Folgeschäden differenziert werden. Häufigster Folgezustand ist sicher die verbliebene oder sekundär aufgetretene Fehlstellung, die mit bewegungs- und belastungsabhängigen Beschwerden/Schmerzen und Bewegungs- und Funktionseinschränkungen einhergehen kann. Die in früheren Jahren akzeptierten Ausheilungen in Fehlstellung, da diese nicht ausschlaggebend für verbleibende Funktionsein-

schränkungen seien, werden in dieser Form heutzutage nicht mehr akzeptiert[2][91][92]. Auch aus diesem Grund ist in den letzten Jahren ein zunehmender Trend zur operativen Therapie erkennbar. Inkongruenzen der Gelenkflächen sowie unfall- oder operationsbedingte Knorpelschäden können wie bei allen Gelenkfrakturen sekundäre Arthrosen nach sich ziehen. Operationsspezifisch sind Wundheilungsstörungen, insbesondere bei unfallbedingten höhergradigen Weichteilschäden, Nachblutungen und tiefreichende Infektionen möglich, ebenso Auslockerungen des Osteosynthesematerials bis hin zum Ausbruch oder Implantatversagen. Strecksehenschäden oder -rupturen, besonders gefährdet ist die Sehne des Musculus extensor pollicis longus, und Beugesehnenrupturen, z. B. bei Fehlpositionierung einer palmaren Platte, werden beschrieben. Nervenschäden (Ramus palmaris des Nervus medianus, Ramus superficialis des Nervus radialis) mit sensiblen Ausfällen sind möglich, schwerwiegende Beeinträchtigungen kann ein posttraumatisches oder postoperatives Karpaltunnelsyndrom (CRPS II) nach sich ziehen. Das CRPS I (Synonyme: Morbus Sudeck, Reflexdystrophie, Algodystrophie) ist eine gefürchtete Komplikation sowohl bei der konservativen als auch der operativen Therapie und kann zur Einsteifung der Finger, Atrophie der Handbinnenmuskulatur, hartnäckigem Schmerzsyndrom bis hin zum hochgradigen Funktionsverlust der betroffenen Hand führen.

3.8.1 Fehlstellungen, Arthrose

In früheren Publikationen wurde immer wieder von einer relativ hohen Rate fehlverheilter Radiusfrakturen, meist über 30%, berichtet, zunehmend setzte sich die Erkenntnis durch, dass verbleibende Fehlstellungen Ursache eines unzureichenden funktionellen Ergebnisse sein kann[11][92][25][34][69][92][93]. Gleichzeitig ist aber auch in zahlreichen Publikationen und in jedem Lehrbuch nachzulesen, dass Fehlstellungen mit Längenverlust des Radius zur Inkongruenz im Radioulnargelenk mit relativem Vorschub der Ulna führt, nicht immer, aber häufig, führt dies zu bewegungsabhängigen Schmerzen im Radioulnargelenk besonders bei Pro- und Supinationsbewegungen. Fehlstellungen mit zum Teil schmerzhaften Funktionseinschränkungen werden im Rahmen gutachterlicher Einschätzungen für die gesetzliche Unfallversicherung mit einer Minderung der Erwerbsfähigkeit zwischen 10% und 20%, für die private Unfallversicherung mit einem Invaliditätsgrad von 1/7 bis zu 3/7 Arm bewertet[34]. Korrekturoperationen mit Aufrichtung des Radius oder Verkürzung der Ulna werden nicht nur bei jungen sondern auch bei älteren Patienten durchgeführt[94][95][96]. Stufenbildungen in der Gelenkfläche größer als 1mm prädestinieren zur posttraumatischen, sekundären Arthrose[97], auch wenn die Arbeit von Knirk JL und Jupiter JB aus dem Jahr 1986 nach modernen Kriterien der evidence based medicine methodische Fehler aufweist[98]. Auch andere Autoren konstatieren sekundäre Arthrosen des Radiokarpalgelenkes als Folge fehlverheilter Radiusfrakturen und Inkongruenzen der Gelenkfläche[99][100], wenngleich auch die Möglichkeit der Rückbildung (Remodeling) von Gelenkstufen bis zu 2mm im Langzeitverlauf, insbesondere bei konservativ behandelten Frakturen, angegeben wird. Die Ursachen für die Ausbildung einer posttraumatischen Arthrose sind bekannt, eine sichere Prognose, ob und wann eine Arthrose symptomatisch wird, kann nicht eindeutig abgegeben werden. Allerdings sind sekundär rekonstruktive Eingriffe wesentlich auf-

wendiger, sodass die primäre Vermeidung von Fehlstellungen ein Behandlungsziel darstellen sollte[113].

3.8.2 Nervenschaden, CRPS

Schädigungen sensibler Hautnervenäste führen zu entsprechenden Sensibilitätsstörungen oder –ausfällen im Ausbreitungsgebiet, im Falle des Nervus superficialis des Nervus radialis ist der Handrücken dorsoradial, der Zeigefinger radialseitig und der Daumen dorsoulnar, im Falle des Ramus palmaris des Nervus medianus die Hohlhand im Bereich des Daumenballens betroffen. Die Schädigung kann im Zusammenhang mit der Fraktur aber auch im Zusammenhang mit Behandlungsmaßnahmen auftreten. Läsionen des N. superficialis des N. radialis sind nicht selten Folge äußerer Druckschädigung z. B. durch enge Gipsverbände oder Schienen, aber auch direkte und indirekte Schädigungen bei operativem Vorgehen sind möglich (z.B. Hakenzug, Kirschnerdrahtosteosynthese[102][103]). Läsionen des R. palmaris des N. medianus sind beim palmaren operativen Zugang möglich, entweder durch akzidentelle Durchtrennung oder narbigen „Einbau“[101]. Gravierendere Folgen sind bei Ausbildung eines CRPS I zu erwarten. Das CRPS I (M. Sudeck) ist eine pathogenetisch nach wie vor unklare, phasenhaft ablaufende, diffuse Entzündungsreaktion der Weichteile und des Knochens, ausgelöst durch lokal und zentral ausgeschüttete Mediatoren; es wird eine Fehlsteuerung des sympathischen Nervensystems postuliert. Das CRPS II (Kausalgie) gilt als übergeordneter Begriff für die direkte Schädigung/Verletzung eines größeren Nerven, im Zusammenhang mit Radiusfrakturen ist der Nervus medianus betroffen. Die Diagnose CRPS I wird nach klinischen Kriterien gestellt[104]. Die Inzidenzrate für die Ausbildung eines CRPS nach Radiusfraktur variiert je nach Patientenkollektiv und Studiendesign erheblich, die Angaben schwanken zwischen 1% und 40%. Veldman et al.(1993) geben im Rahmen einer prospektiven Studie eine Häufigkeit von bis zu 35%, Atkins et al.(1989) von bis zu 25% an[105][106]. In einer Übersichtsarbeit stellen Stanos et al.(2001) fest, dass bei retrospektiven Studien eine Inzidenz von 1-2%, bei prospektiven Studien eine Inzidenz von 10-38% angegeben wird[107]. Bei schonender Reposition, frühfunktioneller Nachbehandlung in Kombination mit einer palmaren Plattenosteosynthese tritt ein CRPS I nur noch unter 1% der Fälle auf[34]. Die Angaben zur Inzidenz eines CRPS II, also der isolierten Schädigung des Nervus medianus, sind konstanter. Cooney et al.(1980) fand bei 565 Patienten mit Radiusfraktur eine posttraumatische Medianusschädigung bei 31 Patienten und ein spätes Karpaltunnelsyndrom bei 41 Patienten, entsprechend 12,6%[92]. Altissimi et al.(1986) stellten 35 Karpaltunnelsyndrome bei 297 Patienten (11,8%) im Zeitraum von 1,5-6 Jahren nach Trauma fest[108]. Baumgarten(2003) führte im Rahmen einer Dissertation bei 30 Patienten mit fehlerverheilten Radiusfrakturen elektrophysiologische Messungen durch, messbare Veränderungen traten bei 19 Patienten auf, klinisch manifest wurden 5 Patienten[109]. Allgemein werden starke Fehlstellungen, ausgeprägte Weichteilschäden mit Hämatom und Schwellung, beugeseitig ausgesprengte Fragmente und Ruhigstellung in extremer Schedestellung für Schädigungen des N. medianus verantwortlich gemacht[92]. Teilweise wird im Zusammenhang mit palmaren Plattenosteosynthesen die simultane, prophylaktische Spaltung des Karpaltunnels empfohlen[110][111][112].

3.8.3 Sehenschäden

Irritationen und Rupturen der Streck- oder Beugesehnen werden in bis zu 10% der Fälle angegeben[92][34][113]. Besonders gefährdet ist die Sehne des Musculus extensor pollicis longus distal des 3. Strecksehnenfaches, es werden mechanische Schädigungen durch Knochenfragmente oder überstehendes Osteosynthesematerial, aber auch konsekutive Ernährungsstörungen der Sehne nach Trauma infolge Minderdurchblutung, diskutiert. Der besondere anatomische Verlauf der Sehne mit den engen Beziehungen zur Speiche, dem Tuberculum Listeri und dem Ligamentum carpi dorsale wird als einer der Ursachen für deren gehäufte Ruptur auch bei unverschobenen Radiusfrakturen gesehen[47]. Störungen der Blutversorgung und mechanische Theorien werden nebeneinander diskutiert, als Behandlung wird einheitlich die Extensor indicis -Transposition mit guten klinischen Resultaten empfohlen[114]. Rupturen der Beugesehnen treten im Zusammenhang mit der palmaren Plattenosteosynthese auf[116][117], auch hier kommen in erster Linie mechanische Irritationen durch einliegendes Osteosynthesematerial in Betracht. In einer anatomischen Arbeit von Nelson D, Orbay J und Bindra R wird der Begriff der „Watershed Line“ geprägt, es handelt sich um die distale volare Kante des Radius, welche von der einstrahlenden Gelenkkapsel bedeckt ist. Von palmar eingebrachte Platten dürfen allenfalls an diese Kante heran platziert werden, diese aber nicht überragen oder bedecken, da es sonst zur mechanischen Schädigung der darüber verlaufenden Beugesehnen kommen kann[115]. Eine kernspintomographische Darstellung des Handgelenkes in seitlicher Projektion illustriert diese anatomische Gegebenheit anschaulich. Erwähnt werden sollen noch reaktiv entzündliche Veränderungen im Verlauf der Strecksehnenleitlager, im Verlauf des 1.Strecksehnenfachs kann sich eine Tendovaginitis stenosa de Quervain ausbilden[113], so dass eine operative Spaltung des Sehnenfachs erforderlich werden kann. Ist mechanisch störendes Osteosynthesematerial der Auslöser, muss dieses entfernt werden.

4 Patienten, Material und Methoden

4.1 Design der Studie

Mit dieser prospektiven klinischen und radiologischen Studie wurden alle Patienten, die unter der Diagnose einer distalen Radiusfraktur und/oder handgelenksnahen Unterarmfraktur in der RoMed Klinik Bad Aibling im Zeitraum vom 11.12.2006 bis zum 31.12.2009 ambulant oder stationär behandelt wurden, erfasst. Die Personendaten, der klinische und radiologische Erstbefund sowie einige allgemeine Daten wurden von allen Patienten in einer eigens für diese Studie erstellten Excel Tabelle (siehe Anhang 8.1) gesammelt. Ausschlusskriterien für die Aufnahme in die Studie waren kindliche bzw. Adoleszentenfrakturen und Korrekturosteotomien. Verzögerte operative Frakturbehandlungen oder Sekundärversorgungen, auch bei später von auswärts zugewiesenen Patienten, wurden eingeschlossen. Anhand der im eigenen Haus angefertigten oder von auswärts mitgebrachten Röntgenbilder wurden die Frakturen klassifiziert (AO, Frykman, Melone und Mayo) und die Patienten nach den Kriterien Frakturstabilität, Gelenkbeteiligung, Dislokation und allgemeiner Operabilität der konservativen oder operativen Frakturbehandlung zugeführt. Weitestgehend unverschobene und stabile Frakturen (A2 nach AO) wurden bei wenigen Patienten auf Wunsch (zur Vermeidung einer Ruhigstellung) operativ behandelt. Konservativ behandelte Patienten wurden nicht weiter verfolgt, der weit überwiegende Teil dieser Patienten wurde in hausärztliche Weiterbehandlung bzw. Weiterbehandlung beim niedergelassenen Facharzt überwiesen. Bei allen operativ behandelten Patienten wurde der postoperative Röntgenbefund nach festgelegten Kriterien erhoben; alle Patienten, mit Ausnahme einiger weniger weit entfernt wohnender Patienten, die mit variabel winkelstabiler Plattenosteosynthese von palmar operativ behandelt wurden, wurden mit fest vergebenen Terminen 4-6 Wochen, 4-6 Monate sowie 8-12 Monate postoperativ zur klinischen und radiologischen Nachuntersuchung einbestellt.

4.1.1 Frakturklassifikation

Anhand der Röntgenaufnahmen in 2 Ebenen (Unfallbilder und intraoperativ angefertigte Röntgenbilder unter Durchleuchtung) wurden die Frakturen klassifiziert. Verwendet wurde die AO-Klassifikation mit den 3 Hauptgruppen und den Untergruppen A1-3, B1-3 und C1-3, die Klassifikation nach Frykman mit den Gruppen 1-8[8], die Klassifikation nach Mayo mit den Gruppen 1-4 sowie die Klassifikation nach Melone mit den Gruppen 1-4.

4.2 Behandlungskonzept

In Anlehnung an den Algorithmus, Indikationsstellung bei Distaler Radiusfraktur, nachzulesen in den Leitlinien der Deutschen Gesellschaft für Unfallchirurgie[17], wurden, das Einverständnis der Patienten zur Operation vorausgesetzt, alle Patienten mit dislozierten, instabilen Radiusfrakturen einer operativen Behandlung zugeführt, unverschobene, stabile extra- und intraartikuläre Frakturen wurden konservativ behandelt. Ausnahmeindikationen für eine operative Therapie bei weitestgehend unverschobenen bzw. als stabil einzustufenden Frakturen ergaben sich in Einzelfällen aus dem Aufklärungsgespräch mit den Patienten, wenn der ausdrückliche Wunsch nach Verzicht auf eine Immobilisierung bestand (im Gesamtkollektiv 5 Patienten mit A2 Frakturen, 3 Patienten mit B1 Frakturen und 8 Patienten mit C1 Frakturen). Das operative Vorgehen zielt auf ein möglichst anatomisches Repositionsergebnis unter Verzicht auf eine postoperative Immobilisierung durch eine übungsstabile Osteosynthese ab. Für diesen Zweck wurde in den allermeisten Fällen eine 2,7mm Platte von palmar mit variabel winkelstabiler Fixation der distalen Schrauben verwendet. Zum Behandlungskonzept gehört die möglichst rasche operative Versorgung der Frakturen, zeitnah zum Unfallereignis, der Verzicht auf präoperative Repositionsmanöver, insbesondere unter Bruchspaltanästhesie, und die Vermeidung von („einengenden“) Gipsverbänden. Im Rahmen der Erstversorgung wird eine palmar abstützende Handgelenksorthese, die postoperativ als Lagerungsschiene verwendet wird, angelegt. Lediglich bei stark verschobenen Frakturen, die wegen patientenspezifischer Probleme oder aus organisatorischen Gründen nicht innerhalb der ersten Stunden nach dem Unfall versorgt werden können, erfolgt eine schonende Reposition durch „Aushängen“ mit „Mädchenfänger“. Die anschließende Ruhigstellung wird ebenfalls mit einer nicht zu eng angelegten Handgelenksorthese oder mit einem gut gepolsterten und gespaltenen Gipsverband/respektive Castverband vorgenommen. Das operative Vorgehen entspricht einem hausintern standardisierten Konzept, welches unter anderem den palmaren Zugangsweg und die offenen Repositionsmanöver mit präliminärer Kirschnerdrahtfixation, der an der palmaren Fläche des Radius angelegten Platte, beinhaltet. Es wird grundsätzlich auf die Anlage einer Blutsperre oder –leere verzichtet, das Retinaculum flexorum bleibt intakt. Die Spaltung des Carpaltunnels wird im Zusammenhang mit der Osteosynthese nicht durchgeführt, es sei denn, dass zum Unfallzeitpunkt bereits ein vorbestehendes CTS eindeutig nachgewiesen ist. Postoperativ werden die Patienten zur selbständigen frühfunktionellen Remobilisierung angeleitet. Die Patienten werden vom Arzt/der Ärztin, den betreuenden Gesundheits- und Krankenpflegern/-innen und Physiotherapeuten/-innen im Rahmen des in der Regel zwei bis dreitägigen stationären Aufenthaltes zur Hochlagerung der Extremität, aktiven Bewegungsübungen aus der Lagerungsschiene heraus und Vermeidung übermäßiger Belastungen (Abstützen mit der Hand) angeleitet. Hierzu wird den Patienten auch ein Merkblatt (s.Anhang 8.3), welches zahlreiche der immer wieder gestellten Fragen abhandelt, ausgehändigt. Medikamentös unterstützend wird, bei fehlenden Kontraindikationen, Diclofenac 150mg/die für 3-5 Tage postoperativ verordnet. Nach Entfernung der Redondrainage am 1. bzw. 2. postoperativen Tag werden die Patienten in ambulante (meist hausärztliche) Weiterbehandlung entlassen. Eine Wiedervorstellung zur klinischen

und radiologischen Kontrolluntersuchung, mit fester Terminvergabe, 4-6 Wochen postoperativ wird vorgeschlagen.

4.3 Nachuntersuchungsschema

Alle Patienten, die den mündlich und per Handzettel vorgeschlagenen Termin für die Kontrolluntersuchungen wahrgenommen haben, wurden nach einem einheitlichen Schema 4-6 Wochen, 4-6 Monate und 8-12 Monate postoperativ nachuntersucht. Lediglich die Patienten, die im Zeitraum 4-6 Monate postoperativ bei objektiv uneingeschränkter Funktion und unauffälligem Röntgenbefund bereits völlig beschwerdefrei waren, wurden nicht erneut einbestellt und abgeschlossen. Falls der Wunsch auf Metallentfernung bestand, wurden die Patienten abschließend 8-12 Monate postoperativ nachuntersucht, ebenso bei nicht völliger Beschwerdefreiheit oder objektiv auffälligen Befunden.

4.3.1 Protokolle, Befunddokumentation und Vorgehensweise

Klinische Befunde und anamnestische Angaben wurden mit einem selbst entworfenen Dokumentationsbogen (s.Anhang 8.4), die Gelenkbeweglichkeiten mit dem allgemein verwendeten Messblatt für obere Gliedmaßen nach der Neutral-0-Methode (s.Anhang 8.4) festgehalten. Die Patienten wurden gebeten den Fragebogen The Quick-DASH (s.Anhang 8.5) auszufüllen und es wurden Röntgenbilder des Handgelenkes in 2 Ebenen angefertigt.

4.3.1.1 Befragung der Patienten

Die Patienten wurden zunächst nach ihrer subjektiven Zufriedenheit mit dem Behandlungsergebnis in Bezug auf Gebrauchsfähigkeit der Hand und Schmerzen befragt. Hierzu wurde den Patienten eine Schmerzskala (s. Anhang 8.6) vorgelegt. Insbesondere wurden die Patienten im Hinblick auf Greiffunktionen (Feingriff, Grobgriff und Schlüsselgriff) sowie die Kräftenfaltung der Hand befragt. Die etwaige Durchführung von Krankengymnastik wurde erfragt und festgehalten.

4.3.1.2 Messung des Bewegungsausmaßes, klinische Untersuchung

Geprüft wurde die aktive Beweglichkeit der Langfinger und des Daumens, in dem die Patienten zum Faustschluss und zum vollständigen Ausstrecken der Finger aufgefordert wurden. Im Einzelfall (falls der Verdacht auf eine entsprechende Funktionseinschränkung bestand) wurden Spitzgriff, Schlüsselgriff und Grobgriff überprüft. Für die Messung des Bewegungsausmaßes im Handgelenk (Extension und Flexion, Ulnar- und Radialabduktion) sowie die Pro- und Supinationsbewegung des Unterarms wurden die einzelnen Bewegungsrichtungen vom Untersucher unterstützt, also aktiv und passiv bis zum Anschlag oder zur Schmerzgrenze durchgeführt und in Winkelgraden gemessen. Gemessen wurde nach der Neutral-Null-Methode. Beurteilt wurden die Narbenverhältnisse, die Weichteilschwellung bzw. etwaige Umfangsvermehrungen, lokale Druck-

schmerzhaftigkeiten oder augenfällige Deformitäten. Weiterhin wurde nach Muskelverschmächtigungen, sensiblen Störungen oder Ausfällen gefahndet. Die Untersuchungen erfolgten immer im Vergleich mit der unverletzten Seite.

4.3.1.3 Kraftmessung

Die Messung der groben Kraft erfolgte mit dem Vigorimeter (siehe Anhang 8.8) im Seitenvergleich. Je nach individueller Größe der Hand wurden die 3 verschieden großen Ballons verwendet, die Patienten wurden aufgefordert den Ballon abwechselnd mit beiden Händen mehrfach in gleicher Weise zu umfassen und mit maximaler Kraftentfaltung zusammenzupressen. Der maximal erreichbare Pressdruck, mit Vigorimeter gemessen in Kilopascal (kpc), ergibt den näherungsweise genauesten Wert, die auf jeder Seite maximal erreichten Werte wurden dokumentiert[18]. Dabei wurde berücksichtigt, dass mit physiologischen Differenzen zwischen dominanter und nicht dominanter Seite zu rechnen ist. Für die Auswertung und Beurteilung wurde die Differenz zwischen verletzter und unverletzter Seite in Prozentangabe berechnet.

4.3.1.4 Radiologische Messungen

Die radiologische Beurteilung wurde anhand der Unfallbilder, der intraoperativ, der 4-6 Wochen, 4-6 Monate und ggf. 8-12 Monate postoperativ angefertigten Röntgenbilder in 2 Ebenen vorgenommen. Teilweise wurden Vergleichsaufnahmen der Gegenseite, insbesondere bei fraglichen Normvarianten (Ulnavorschub, Ulna plus- bzw. Ulna minus Variante)[19] angefertigt. Folgende Parameter wurden mit den Unfallbildern bzw. im Rahmen der intraoperativen Durchleuchtung mit anschließenden Dokumentationsaufnahmen gemessen oder beurteilt :

- Radioulnarer Index
- Radiusbasiswinkel
- Dorsalkippung
- Palmarkippung
- Versatz nach radial (radial shift)
- Versatz nach ulnar (ulnar shift)
- Versatz nach dorsal (dorsal shift)
- Versatz nach palmar (palmar shift)
- Verbreiterung des SL-Spaltes
- Statische oder dynamische SL-Instabilität
- Abrissfraktur des Proc. Styloideus Ulnae
- Klassifikation
- Begleitende Ulnakopf- oder distale Schaftfraktur

- Extensions- resp. Flexionsfraktur

Anhand der postoperativ und im weiteren Verlauf im Rahmen der Kontrolluntersuchungen angefertigten Röntgenbilder wurden folgende Parameter bestimmt:

- Repositionsergebnis
- Lage des Osteosynthesematerials
- Radioulnarer Index
- Radiusbasiswinkel
- Neigung der Gelenkfläche seitlich
- Eventuell bestehender Versatz nach radial, ulnar, dorsal, palmar
- Eventuell verbliebene Gelenkstufe
- Stellung des Proc. Styloideus Ulnae
- Zusatzosteosynthese ulnarseitig
- SL-Winkel, Weite SL-Spalt
- Kongruenz des Radioulnargelenkes
- Art der Osteosynthese, verwendete Implantate

4.3.1.5 Weitere allgemeine Parameter

Sowohl präoperativ als auch postoperativ wurden weitere Daten dokumentiert:

- Alter
- Geschlecht
- Beruf
- Seite
- Konservative/operative Behandlung
- Geschlossene oder offene Fraktur
- Schnitt-Nahtzeit
- Art der Narkose
- Zeitdauer bis zur Op
- Behandlungszeiten
- Krankengymnastik
- Beruf
- Vorschäden, Vorerkrankungen
- Posttraumatischer oder postoperativer Nervenschaden
- Präoperative Reposition/Gipsverband

- Postoperative Immobilisierung oder Übungsstabilität
- Karpaltunnelspaltung
- Wundheilung
- CRPS I
- Schmerzlokalisierung
- Wetterfühligkeit
- Revisionsoperation
- Metallentfernung

4.4 Beurteilungsschema

Die erhobenen Daten wurden im Anschluss in 4 verschiedene Scoresysteme übertragen. Verwendet wurden der Score nach Gartland und Werley, der Score nach Green and O'Brien, der Score nach Castaing und der Score nach Solgaard (siehe Anhang 8.7). Weiterhin wurde den Patienten am Ende jedes Nachuntersuchungstermins der Fragebogen „The Quick DASH“ zur Beantwortung vorgelegt und das Ergebnis nach der vorgegebenen Formel berechnet (siehe Anhang 8.5). In die Bewertung des Behandlungsergebnisses gehen dabei unterschiedliche Parameter ein, dazu gehören

- Die subjektive Bewertung in Bezug auf Schmerz, Bewegungseinschränkung und Gebrauchsfähigkeit der Hand
- Der objektive klinische Befund mit Angaben zum Bewegungsausmaß und zur messbaren Kraft
- Das objektive radiologische Ergebnis mit Messwerten
- Komplikationen.

Die Scoresysteme gewichten die obengenannten Parameter unterschiedlich, so handelt es sich beim DASH-Score um eine rein subjektive Bewertung unabhängig vom objektiven Ergebnis, während zum Beispiel beim Score nach Solgaard die objektiven Parameter Kraft und Beweglichkeit wesentlich stärker berücksichtigt werden und das Gesamtergebnis beeinflussen. Die jeweils erreichten Punktzahlen wurden dokumentiert und die Gruppierung nach den festgelegten Vorgaben durchgeführt.

4.5 Verwendete Implantate

Weit überwiegend wurde die 2,7mm variabel winkelstabile Radiusplatte der Firma Königsee Implantate und Instrumente zur Osteosynthese GmbH, Am Sand, 07426 Königsee-Aschau zur operativen Stabilisierung verwendet. Ziel war, wenn aufgrund des Frakturtyps möglich, alle Frakturen über einen standardisierten palmaren Zugang unter Verwendung dieses Plattentyps zu versorgen. Die Platte steht in zwei verschiedenen Breiten, 23mm und 27mm am distalen Plattenende, zur Verfügung. Die Plattenlänge wird über die Zahl der zur Fixation am Schaft vorhandenen Plattenlöcher definiert, überwiegend werden die

2-Loch und 3-Loch Platten verwendet, es werden aber beide Plattentypen bis zur Länge 10-Loch(?) produziert. Eines der Schaftlöcher ist als Langloch angelegt, sodass die Platte intraoperativ im Bedarfsfall bei bereits eingebrachter Schraube nach distal oder proximal verschoben werden kann. Alle Schaftlöcher werden mit konventionell eingebrachten Schrauben, also nicht winkelstabil, besetzt. Distal und in Höhe der Fraktur werden alle Schrauben winkelstabil eingebracht. In der schmalen (23mm) Version stehen hierfür 5, in der breiten (27mm) Version 7 Plattenlöcher zur Verfügung. Dabei kann der Eindrehwinkel der Schraube im Verhältnis zur zentralen Achse im Plattenloch variabel, das heißt zirkulär bis zu 20° abweichend von der zentralen Achse, gewählt werden. Vorzugsweise werden die Schrauben aber in der jeweils vorgegebenen Achse des betreffenden Plattenlochs eingebracht, da der gewindetragende Schraubenkopf in dieser Position am tiefsten im Plattenniveau verschwindet. Ein von der zentralen Achse abweichender Winkel wird nur in speziellen intraoperativen Situationen verwendet, zum Beispiel um gelenknahe eingebrachte Schrauben außerhalb eines intraartikulären Frakturspalts zu positionieren oder ein dorsoulnares Schlüsselfragment gezielt zu fassen. Die winkelstabil eingebrachte Schrauben werden mit maximaler Kraft eingedreht, aufgrund der speziellen konischen Lochgeometrie mit mehrfach unterbrochenem Gewinde ist eine „Kaltverschweißung“^{[15][20][21]} des Schraubenkopfs im Gewindeloch ausgeschlossen. Die Platte weist weiterhin mehrere kleine Bohrungen zum Einbringen von 1,6mm starken Kirschnerdrähten auf. Damit kann die Platte intraoperativ präliminar mit Kirschnerdrähten fixiert werden, sodass in aller Ruhe eine intraoperative Röntgendurchleuchtung, mit der Plattenlage und Repositionsergebnis kontrolliert werden, erfolgen kann.

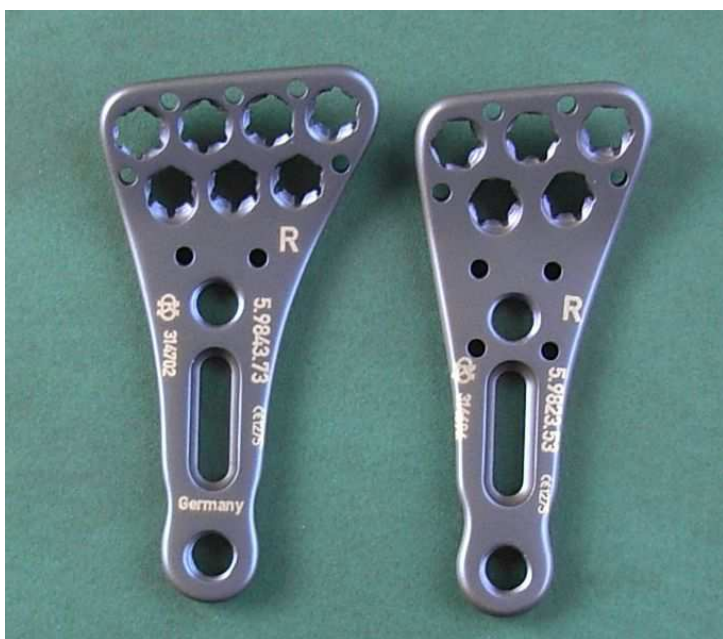

Abbildung 35: 2,7mm 3-Loch Radiusplatten (Fa. Königsee) breit (27mm) und schmal (23mm)

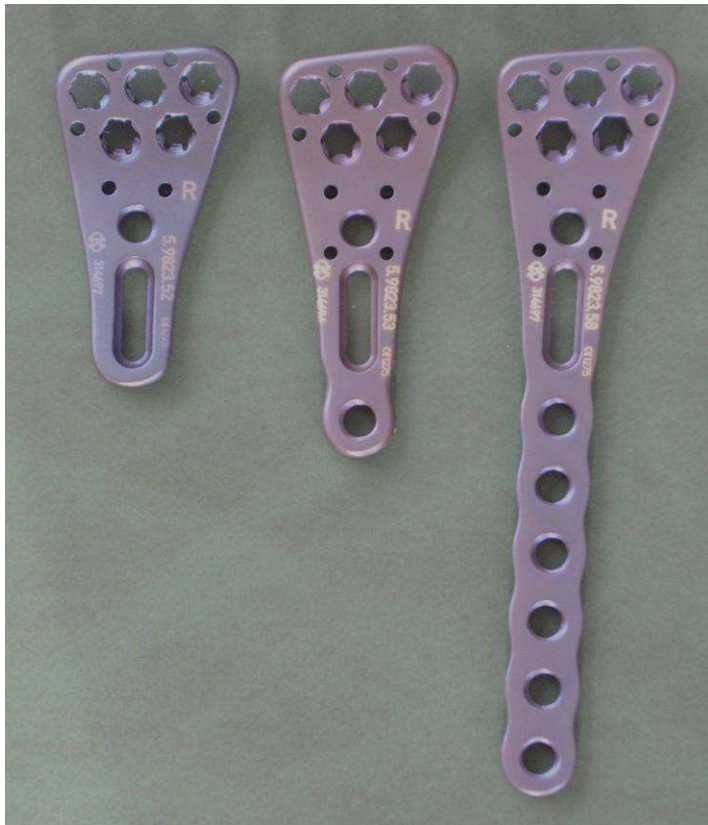

Abbildung 36: verschiedene Plattenlängen (2-Loch, 3-Loch und 8-Loch) schmale Version



Abbildung 37: Plattenausschnitt, konisches mehrfach unterbrochenes Gewinde



Abbildung 38: 2,7mm kopfgewindetragende Schraube, doppelgängiges Kopfgewinde mit gleicher Steigung wie am Schaft

Zu Beginn der Studie wurden vereinzelt noch ältere Plattensysteme (2,0mm und 3,5mm Radiusplatte der Fa. Königsee) verwendet. In Ausnahmefällen wurden isoliert oder ergänzend Kirschnerdrahtfixationen oder Schraubenosteosynthesen durchgeführt. In Einzelfällen kam der Kleinfragment Fixateur der Fa. Synthes zum Einsatz.

4.6 Op-Technik

Die Osteosynthese mit der 2,7mm Radiusplatte erfolgt in standardisierter Technik über einen palmaren Zugang. Es wird grundsätzlich auf eine Blutsperre verzichtet, die subtile Blutstillung erfolgt ausschließlich bipolar.

Hautincision – subcutane Präparation

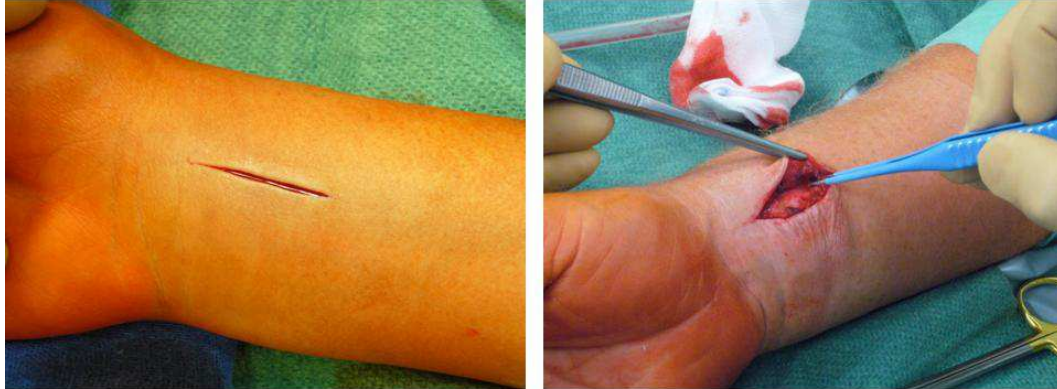


Abbildung 39: Op-Ablauf 1

Die Sehne des M. flexor carpi radialis dient als Leitstruktur für die Präparation in die Tiefe, sie wird nach ihrer Mobilisierung mit einem Spreizer zur Seite gehalten. Danach kommt die Unterarmfascie zur Darstellung, darunter ist meistens eine Einblutung in die Weichteile erkennbar. Bei strengem Einhalten dieses Operationsweges ist eine akzidentelle Läsion der A. radialis weitgehend sicher auszuschließen.

Flexor carpi radialis Sehne

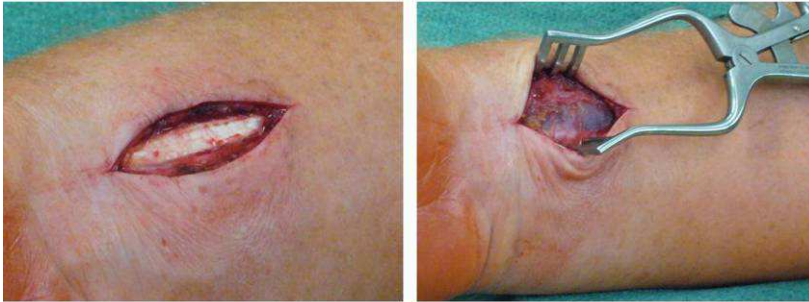


Abbildung 40: Op-Ablauf 2

Nach Durchtrennung der Faszie kommen die Fingerbeuger zum Vorschein, diese werden nach ulnar verdrängt, dabei eventuell einzelne vom Radius ausstrahlende Muskelfasern abgelöst. Der jetzt freiliegende M. pronator quadratus wird radialseitig durchtrennt und schrittweise von der Beugeseite des Radius abgelöst. Nur für die Durchtrennung des Muskels darf monopolarer Strom verwendet werden.

Durchtrennung Fascie und M. pronator quadratus

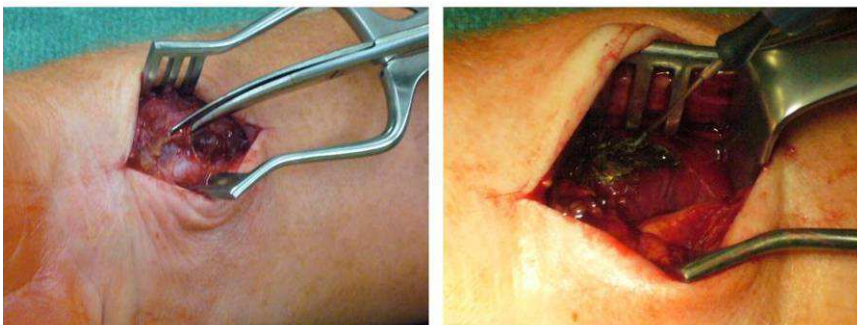

Abbildung 41: Op-Ablauf 3

Die beugeseitigen Frakturlinien werden sauber dargestellt, sodass nun unter Längszug und Flexion (im Falle der häufigeren Extensionsfraktur) die exakte Reposition durchgeführt und die je nach Größe des Radius und Ausdehnung der Fraktur ausgewählte Platte angelegt werden kann.

Anatomische Frakturrevision Auswahl der Platte

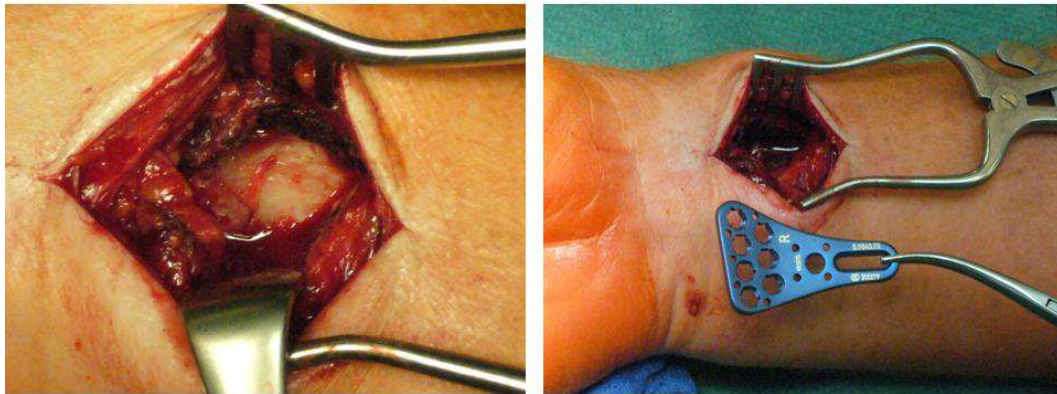


Abbildung 42: Op-Ablauf 4

Die Platte wird über die kleinen Löcher mit Kirschnerdrähten proximal und distal der Fraktur präliminar fixiert. Die Konstruktion entspricht einem Fixateur interne und ist ausreichend stabil, sodass jetzt in aller Ruhe Plattenlage und Repositionsergebnis unter Röntgendurchleuchtung geprüft werden können. Eine eventuell erforderliche Korrektur ist zu diesem Zeitpunkt noch problemlos möglich.

Fixieren der Platte Bildwandlerkontrolle

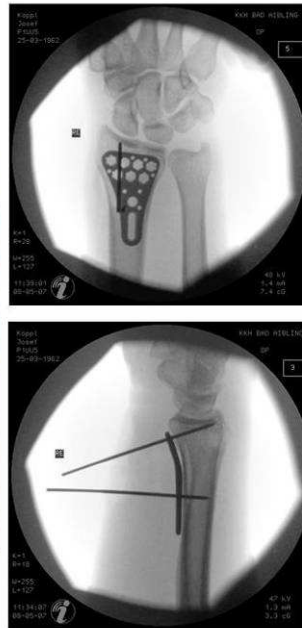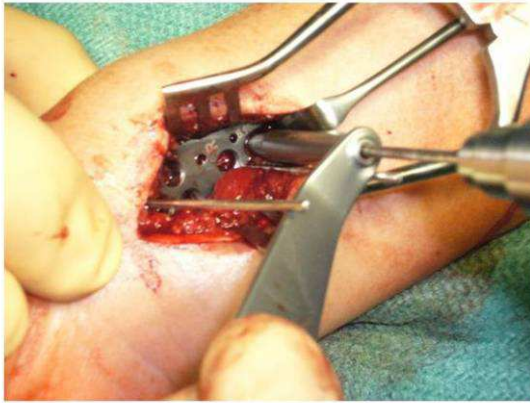


Abbildung 43: Op-Ablauf 5

Die Platte wird zunächst am Schaft mit konventionell eingebrachten Schrauben fixiert, die Platte sollte der Knochenoberfläche eng anliegen.

Bohren und Längenmessung

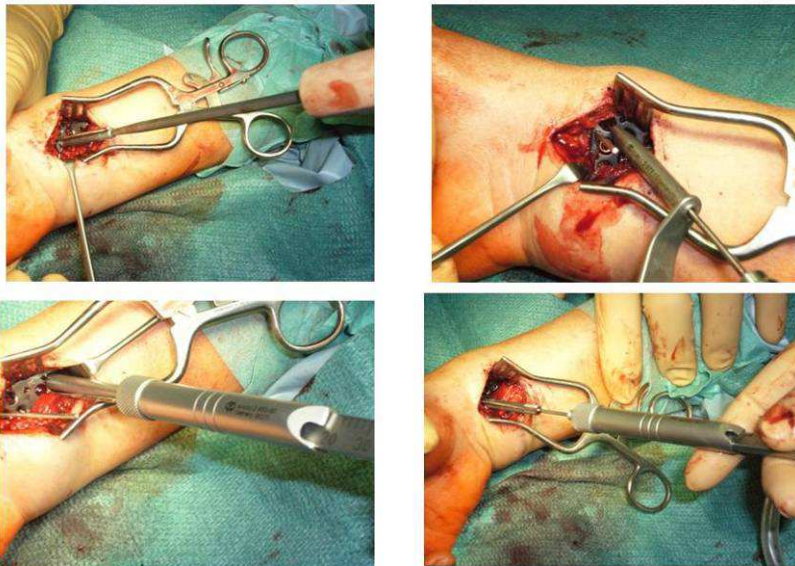


Abbildung 44: Op-Ablauf 6

Beim Eindrehen der distalen, winkelstabilen Schrauben wird mit dem Finger ein Gegendruck von dorsal aufgebaut, dadurch können die Fragmente unter Ausnutzung der anatomischen Form der Platte endgültig exakt reponiert und mit den winkelstabil verankerten Schrauben fixiert werden. Die Schrauben sollten mit der Spitze exakt die Gegenkortikalis erreichen, es ist auf eine möglichst streng subchondrale Lage der Schrauben, insbesondere bei ausgeprägter metaphysärer Trümmerzone und schlechter Knochenqualität, zu achten, um eine stabile Fixation zu erreichen und ein späteres Nachsintern im Bereich der dorsalen metaphysären Trümmerzone zu vermeiden.

Eindreihen der Schrauben Gegendruck von dorsal

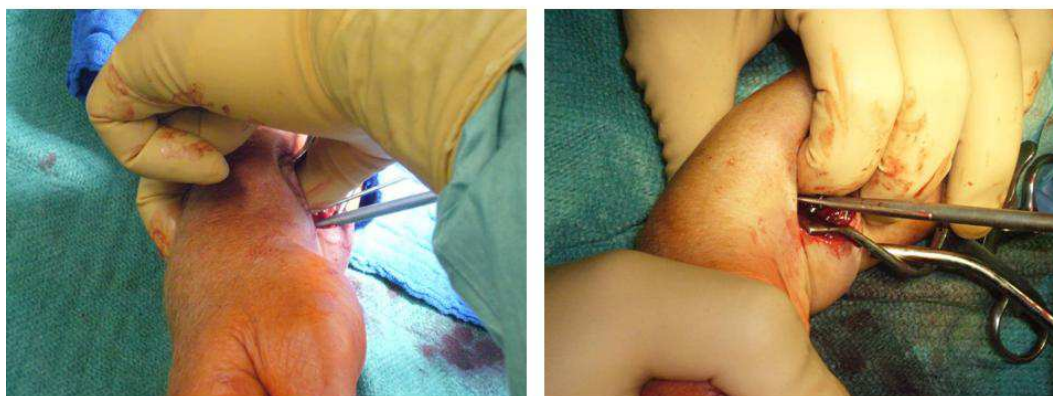

Abbildung 45: Op-Ablauf 7

Bei guter Knochenqualität und gering ausgeprägter Trümmerzone reicht es die distale Reihe (4 Schrauben bei der 27mm bzw. 3 Schrauben bei der 23mm Platte) zu besetzen, ansonsten kann zusätzlich die proximale der beiden distalen Reihen mit winkelstabilen Schrauben belegt werden. Die Neigung der einzelnen Löcher in der Platte mit der daraus resultierenden Ausrichtung der zentralen Achse für die variabel winkelstabil einzubringenden Schrauben entspricht der anatomischen Form und Neigung der radialen Gelenkfläche, sodass sich bei regulärer Positionierung die in Abbildung 45 erkennbare Lage der distalen Schrauben im Verhältnis zur Gelenkfläche ergibt.

Abschließende Rö-Kontrolle

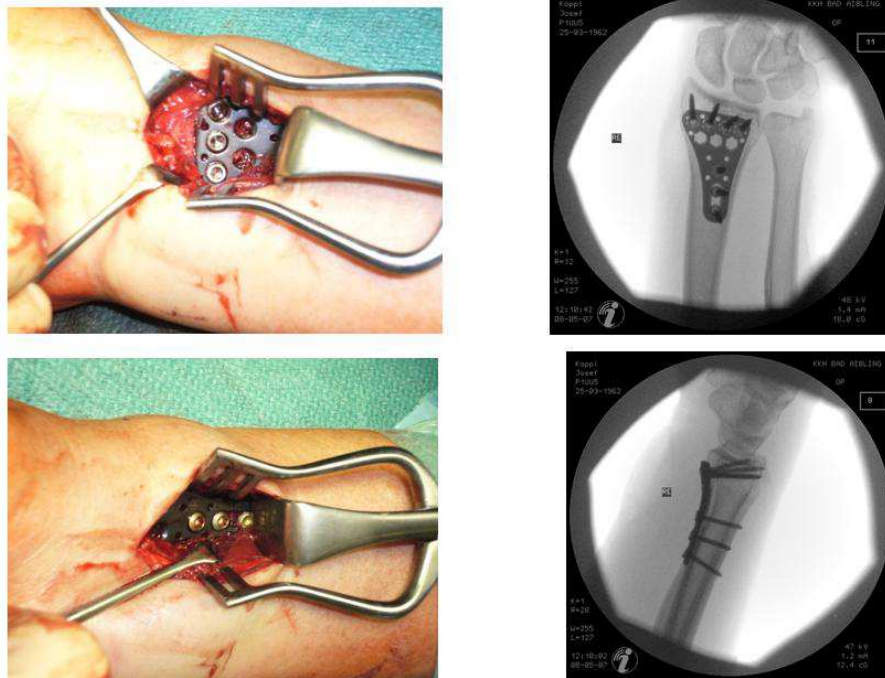


Abbildung 46: OP-Ablauf 8

Die distal eingebrachten Schrauben sollten die Gegenkortikalis idealerweise gerade eben tangieren, aber zur Vermeidung einer Sehnenirritation nicht überragen. Mit einer tangential auf die dorsale Radiuskante ausgerichteten Zielaufnahme bei 45° gebeugtem Handgelenk, kann die Schraubenlänge in Bezug zur dorsalen Kortikalis und zum Tuberculum Listeri exakt überprüft werden. Der unmittelbar neben dem Tuberculum verlaufende Sulcus mit der darin verlaufenden Extensor pollicis longus Sehne ist gut einstellbar (siehe roter Pfeil in Abbildung...)

Postoperative Zielaufnahme

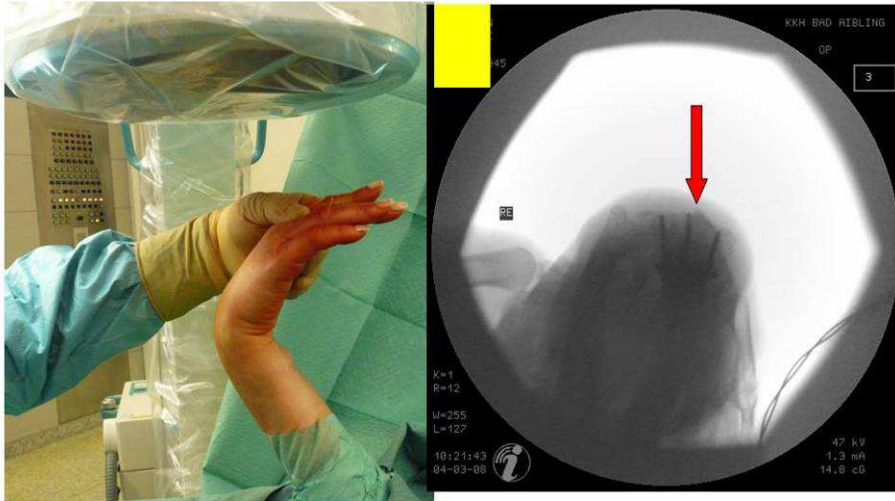


Abbildung 47: Op-Ablauf 9

Unter wechselnder Ulnar- und Radialabduktion kann unter Durchleuchtungskontrolle abschließend die Stabilität in der Handwurzel kontrolliert werden. Eine ggf. bestehende dynamische Instabilität ist gut erkennbar.

Dynamische Untersuchung unter Durchleuchtungskontrolle

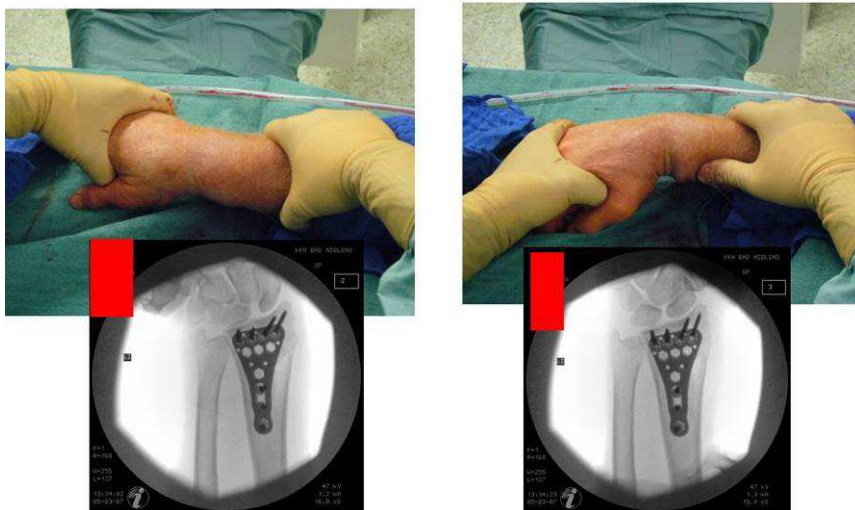


Abbildung 48: Op-Ablauf 10

Eine Adaptation des durchtrennten M. pronator quadratus gelingt meistens nicht und ist auch nicht erforderlich. Der möglichst atraumatische Wundverschluss wird mit Einzelknopfnähten oder fortlaufender Intracutannaht nach Einlegen einer Redondrainage hergestellt.

Wundverschluss

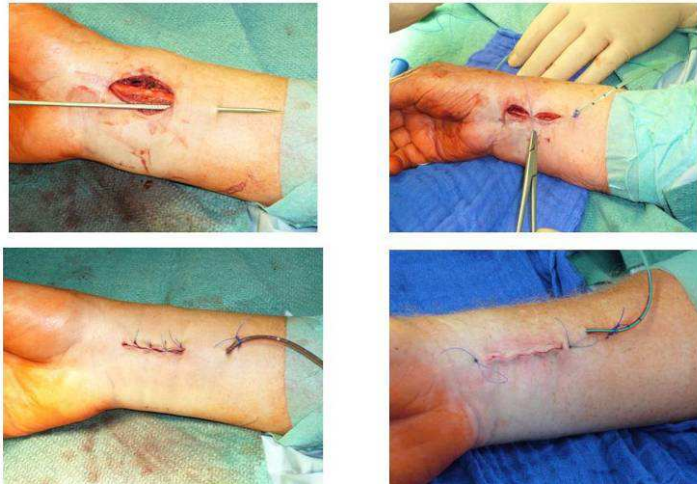

Abbildung 49: Op-Ablauf 11

Abschließend wird eine nicht zu kurze Handgelenksorthese mit Klettverschlüssen angelegt. Die Patienten können postoperativ nach Anleitung diese Schiene selbstständig zur Übungsbehandlung abnehmen.

Lagerungsschiene

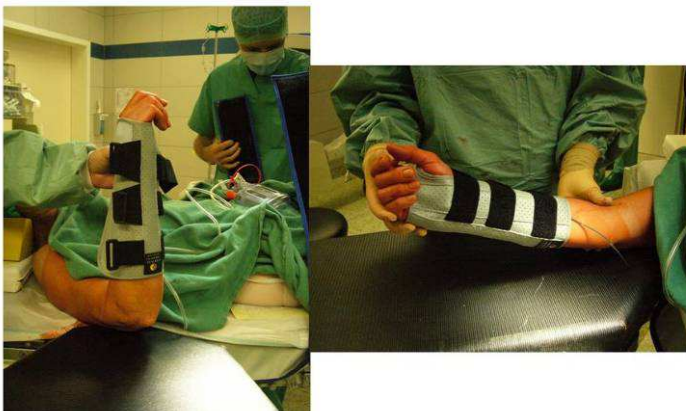

Abbildung 50: Op-Ablauf 12

4.7 Statistische Auswertung

4.7.1 Tabellenprogramm Microsoft Office Excel 2003

Für die Sammlung der Daten wurde das Programm Excel 2003 aus Microsoft Office verwendet. Die einzelnen Fälle (Frakturen) wurden von Beginn an bis zum Ende mit einer laufenden Nummer (1 – 383) versehen. Pro Fraktur wurde auf diese Weise eine Spalte mit allen dazugehörigen Daten gefüllt, so dass alle prä- und postoperativen Daten sowie die Daten der 3 Nachuntersuchungen in einer solchen Spalte erscheinen. Zahlenwerte (Längen, Winkelmaße, errechnete Punktzahlen...) wurden direkt in eine Zeile eingegeben, Befunde oder Angaben mit mehreren Möglichkeiten wurden mit einer jeweils definierten numerischen Systematik (z. B. 0=nein 1=ja; Art der Osteosynthese: 1=winkelstabil volar 2,7 2=winkelstabil volar 3,5 3=winkelstabil volar 2,0... 9=Verfahrenswechsel, Fix. ex. auf 2,7mm Platte usw.) verschlüsselt. Für jede Zeile mit Befunden oder Daten wurde ein entsprechender Kommentar hinterlegt. Pro Jahr wurde eine gesonderte Tabelle unter Beibehaltung der fortlaufenden Nummern erstellt. Unter Ausnutzung der im Programm hinterlegten mathematischen Funktionen wurden Formeln erstellt, mit Hilfe derer die jeweils gewünschten Berechnungen (Summen, Durchschnittswerte, Gruppierungen...) ermöglicht wurden. Für die endgültige Auswertung wurden die Tabellen der 3 Jahre (2007, 2008, 2009) zusammengefügt. Die in der vorliegenden Arbeit aufzufindenden Diagramme wurden ebenfalls mit dem Programm Excel 2003 erstellt (siehe Anhang 8.1 und 8.2)

5 Ergebnisse

5.1 Patientenkollektiv

Im Zeitraum vom 11.12.2006 – 31.12.2009 wurden 378 Patienten mit insgesamt 383 Radiusfrakturen erfasst, eine operative Behandlung erfolgte bei 236 Patienten. Der weit überwiegende Anteil der operativen Versorgungen (230 Frakturen) wurde mit einer 2,7mm Platte variabel winkelstabil von palmar durchgeführt. Bei 10 Patienten lagen Radiusfrakturen an beiden Handgelenken vor. Der jüngste Patient war ein 16jähriger junger Mann, die älteste Patientin war eine hochbetagte, aber noch aktive, 95jährige Frau. Der vorliegende Ergebnisteil wird in folgende Abschnitte untergliedert:

- Alter, Geschlecht und allgemeine Daten (Unfallhergang, Vorschäden...)
- Frakturbezogene Daten (Seite, Klassifikation, Begleitverletzungen...)
- Radiologische Messungen
- Therapie
- Nachbehandlung
- Komplikationen
- Nachuntersuchungsergebnisse

5.1.1 Alter

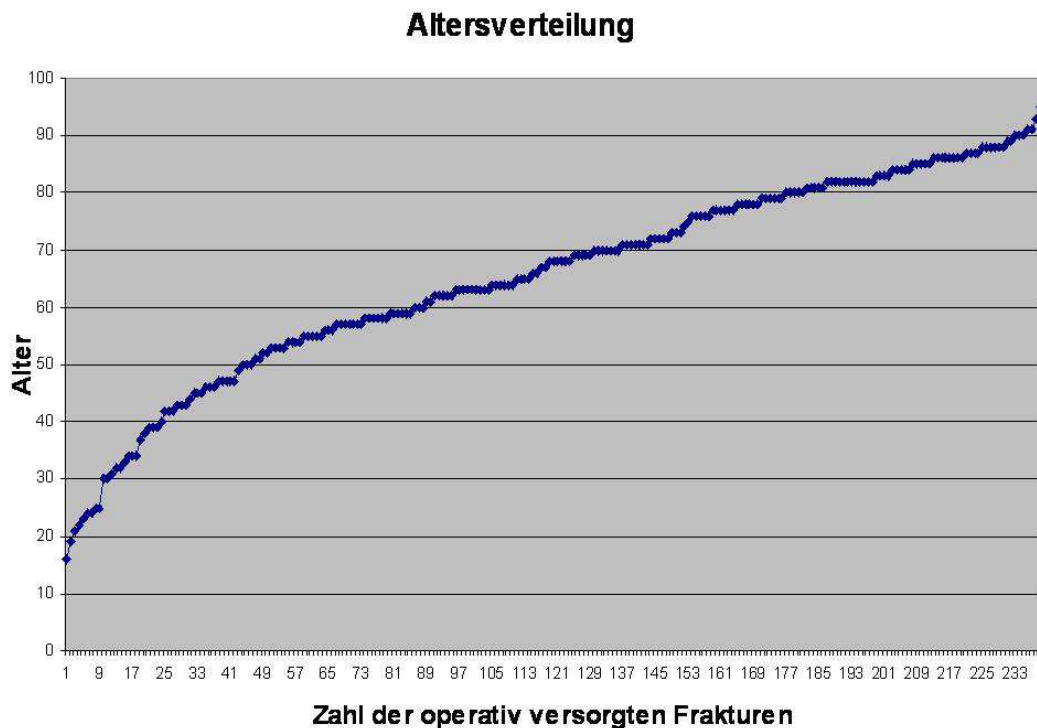


Abbildung 51: Altersverteilung (operative Frakturversorgung)

Die Grafik berücksichtigt nur die operativ behandelten Frakturen (236) und zeigt ein relativ homogenes Verteilungsmuster in Bezug auf das Alter, insbesondere bei den Altersgruppen zwischen 50 und 90 Jahren, über 90jährige Patienten sind die Ausnahme. Bei den jüngeren Erwachsenen fällt die Kurve zum Ausgangspunkt der x-Achse hin zunehmend ab, im Alter zwischen 20 und 50 Jahren treten Radiusfrakturen seltener auf. Kindliche Frakturen und Adoleszentenfrakturen wurden ausgeschlossen, bei den beiden jüngsten Patienten (16 und 19 Jahre) waren die Wachstumsfugen zum Zeitpunkt der Fraktur bereits geschlossen. Jeder Patient wird in der vorliegenden Grafik mit einem Punkt im Verlauf der x-Achse dokumentiert, so dass mehrere Patienten gleichen Alters auf einer Stufe in Höhe der y-Achse zu liegen kommen, grafisch resultiert eine entsprechend längere oder kürzere Stufe bis zum nächsten Treppenabsatz. Das Durchschnittsalter der operativ behandelten Patienten liegt bei 65 Jahren.

5.1.2 Geschlecht

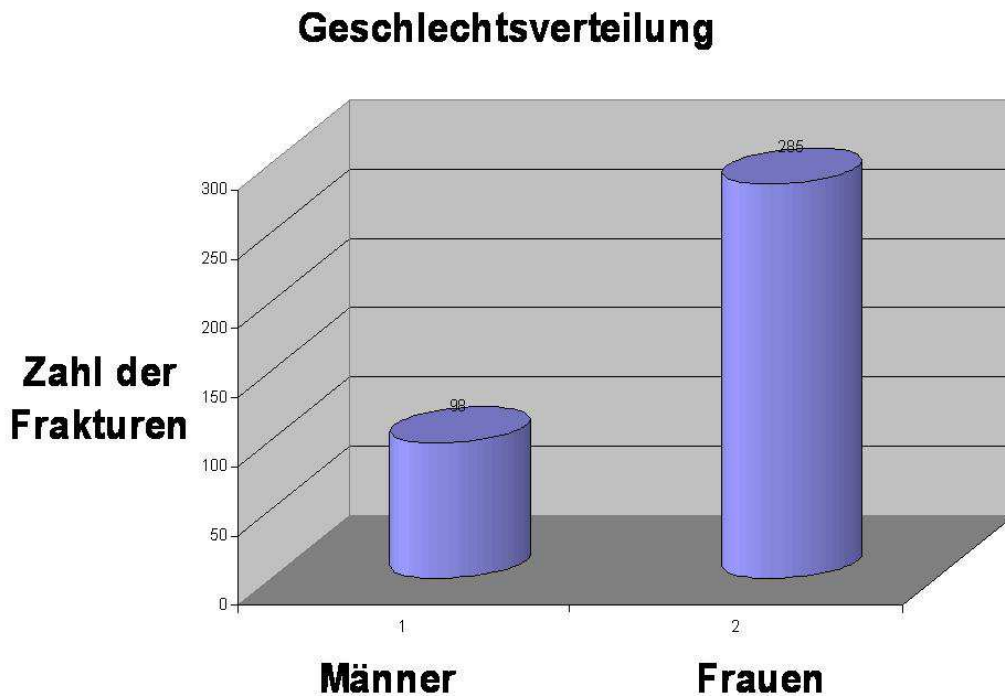


Abbildung 52: Geschlechtsverteilung (Gesamtkollektiv)

Grafisch dargestellt ist das Gesamtkollektiv, also konservativ und operativ behandelte Frakturen sind zusammengefasst. In ca. $\frac{3}{4}$ der Fälle (74,4%) sind Frauen, in ca. $\frac{1}{4}$ der Fälle (25,6%) sind Männer betroffen.

5.2 Allgemeine Daten

5.2.1 Unfallhergang, Unfallursache

Die Ursachen, sowie Entstehung und Ablauf des Unfallereignisses, welches zur Fraktur führt, sind sehr heterogen, wenngleich natürlich der Aufprall auf die ausgestreckte Hand des Armes absolut im Vordergrund steht. Sehr häufig handelt es sich um häusliche Unfälle oder um einen „Stolpersturz“, im Winter ereignen sich die Frakturen gehäuft bei Schnee -und Eisglätte. Sportunfälle, Arbeitsunfälle und Hochrasanzverletzungen (Motorrad- und Autounfall) treten naturgemäß eher bei jüngeren Patienten auf, während der Sturz aus „innerer Ursache“, z. B. nach Schwindelattacke, typischerweise beim älteren Patienten auftritt. Im vorliegenden Kollektiv wurden 4 Gruppen gebildet:

- Sturz aus ebenerdiger Position (gestolpert, ausgerutscht...)
- Sturz aus erhöhter Position (Leiter, Treppe...)

- Sportunfall (Fußball, Schlittschuhlauf, Inlineskaten...)
- Hochrasanzverletzung (Verkehrsunfall, Absturz aus großer Höhe...)

Ursache des Sturzes/Unfalls

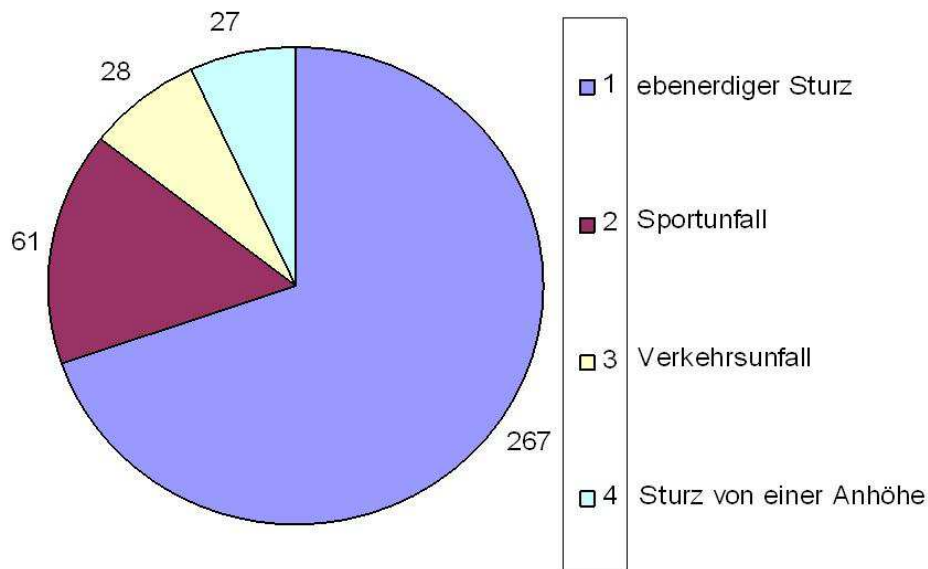


Abbildung 53: Unfallursache (Gesamtkollektiv)

Eindeutig am häufigsten (ca. 70% des Gesamtkollektivs) lag ein ebenerdiger Sturz vor, gefolgt von Sportunfällen (ca. 16% des Gesamtkollektivs); der Anteil der Stürze aus erhöhter Position sowie die Hochrasanzverletzungen betrug jeweils ca. 7% im Gesamtkollektiv.

5.2.2 Vorschäden

5.2.2.1 CTS

Entsprechend dem Behandlungskonzept wurde bei 236 operativen Versorgungen nur 2 Mal simultan mit der Osteosynthese eine Carpaltunnelspaltung vorgenommen, bei beiden Patienten war das Medianuskompressionssyndrom bereits präoperativ klinisch und neurologisch gesichert. Bei insgesamt 19 Patienten (8%) wurde eine Symptomatik ausgehend vom Nervus medianus beobachtet. Dabei handelte es sich um Schmerzen oder Parästhesien im zugehörigen Ausbreitungsgebiet des Nerven, die entweder posttraumatisch (also im Zusammenhang mit der Fraktur) oder postoperativ aufgetreten sind. Aufgrund anamnestischer Angaben konnten im Nachhinein, durch nochmalige gezielte Befragung, bei weiteren 11 dieser 19 Patienten vorbestehende Symptome eines

Kompressionssyndroms des Nervus medianus (zeitweilige nächtliche Schmerzen, Taubheitsgefühl, Kribbelparästhesien unter Belastung...) eruiert werden. Die Symptome wurden als solche bis zum Auftreten der Fraktur nicht weiter beachtet oder diagnostiziert, da sich die Patienten bis dato nur unerheblich beeinträchtigt gefühlt hatten. Bei den verbleibenden 6 Patienten war die Symptomatik im Zusammenhang mit dem Unfall bzw. der Operation zum ersten Mal aufgetreten. Unter Punkt 5.8, Nachuntersuchungsergebnisse, wird der weitere Verlauf bei diesen Patienten dargestellt.

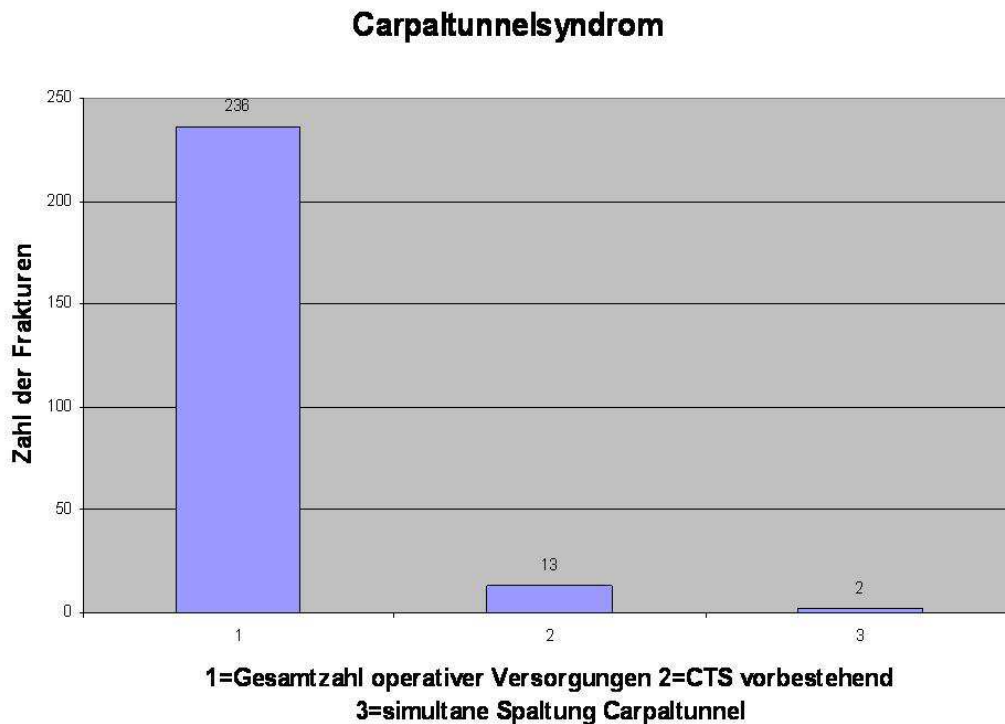


Abbildung 54: Karpaltunnelsyndrom (operativ versorgte Frakturen)

5.2.2.2 Radiocarpale Vorschäden

Radiologisch erkennbare Vorschäden am betroffenen, frisch verletzten Radiocarpalgelenk wurden erfasst. Im Gesamtkollektiv der Frakturen gab es 12 Patienten (3%) mit einer alten, teilweise in Fehlstellung verheilten Radiusfraktur am betroffenen Gelenk, vorbestehende arthrotische Veränderungen wurden 15 Mal (4%) erkannt.

5.2.2.3 Vorschäden in der Handwurzel/Daumensattelgelenk

Eine isolierte Rhizarthrose war radiologisch 35 Mal (9%), die Arthrose in einem oder mehreren Handwurzelgelenken, gegebenenfalls in Kombination mit einer Rhizarthrose, in 36 Fällen (9%) erkennbar. 2 Frakturen waren kombiniert mit einer vorbestehenden

chronischen Instabilität in der Handwurzel (SL-Dissoziation), 1 Mal lag vorbestehend eine Navicularepseudarthrose vor.

5.2.3 Begleitverletzungen Hand

Lediglich 2 Fälle mit begleitenden Fingerfrakturen an der betroffenen Hand wurden registriert.

5.2.4 Begleitverletzungen sonstige

Bei den operativ behandelten Patienten/Frakturen wurden die Begleitverletzungen erfasst, diese Patienten wurden ausnahmslos stationär behandelt. Bei 39 Patienten (17%) lagen leichte bis mittelschwere Begleitverletzungen, in der Regel multiple Prellungen oder Wunden, vor. 2 Mal wurden Radiusfrakturen im Rahmen eines Polytraumas behandelt. Weiterhin wurden folgende Frakturen in Kombination mit einer Radius- oder handgelenksnahen Unterarmfraktur beobachtet: 6 Schenkelhalsfrakturen, 5 petrochantäre Frakturen, 5 Humeruskopffrakturen, 4 Beckenringfrakturen, 2 Ellenbogengelenksfrakturen und 2 Wirbelkörperfrakturen.

5.2.5 Vorerkrankungen allgemein

Zahlreiche internistische oder neurologische Vorerkrankungen wurden erfasst: Herzinsuffizienz, Diabetes mellitus, Niereninsuffizienz, Hypertonie, neurologische Defizite, malignes Grundleiden, chronisch obstruktive Lungenerkrankung, Leberzellschaden, Aortenaneurysma, coronare Herzerkrankung, Herzrhythmusstörungen, Depressionen, Demenz, Ataxie, Rheuma, Morbus Sudeck, Marcumareinnahme, Osteoporose. Insbesondere die Angaben zur Osteoporose waren teilweise sehr unscharf, da eine exakte (leitliniengerechte) Diagnose nur in seltenen Fällen vorlag. Als weitgehend gesichert wurde die Diagnose einer Osteoporose angenommen, wenn in der Anamnese osteoporoseassoziierte Frakturen bekannt waren, oder vom Hausarzt eine entsprechende Diagnostik und Therapie (Knochendichtemessung, medikamentöse Therapie mit Calcium- oder Vitamin D Präparaten, Bisphosphonaten...) bereits veranlasst wurde, weiterhin, wenn intraoperativ eindeutig eine hochgradige Osteoporose vorlag. Unter diesen Voraussetzungen wurde bei 126 (53%) von 236 operierten Frakturen/Patienten die Diagnose einer Osteoporose gestellt. Mindestens eine, häufig mehrere der obengenannten internistischen oder neurologischen Vorerkrankungen haben bei 197 (83%) der 236 operativ behandelten Patienten/Frakturen vorgelegen. Insbesondere bei den hochbetagten Patienten waren meistens mehrere dieser Vorerkrankungen zu verzeichnen.

5.2.6 Erstbehandlung

Unverschobene stabile Frakturen wurden im gespaltenen Gips- oder Castverband ruhiggestellt, die Weiterbehandlung erfolgte im Haus oder mit Behandlungsempfehlung (Röntgenkontrolle) beim niedergelassenen Arzt/Facharzt. Instabile, verschobene Frakturen wurden entweder geschlossen reponiert („Mädchenfänger“) und ruhiggestellt oder in

Fehlstellung belassen und bis zur geplanten operativen Versorgung in einer Handgelenks-orthese gelagert. Insbesondere wenn eine sofortige operative Frakturversorgung möglich war, wurde auf präoperative Repositionsmanöver verzichtet. Von insgesamt 383 Frakturen wurde bei 95 Frakturen (25%) primär eine Reposition mit anschließender Ruhigstellung im Gips/Cast oder in einer Orthese vorgenommen. Bei 75% der Fälle wurden keine Repositionsmanöver vorgenommen.

5.2.7 Radiusfraktur beidseits

Im Gesamtkollektiv wurden 10 Patienten mit beidseitigen Radiusfrakturen erfasst, bei weiteren 4 Patienten war vorbestehend eine alte (mit oder ohne Fehlstellung) verheilte Radiusfraktur auf der Gegenseite bekannt.

5.3 Frakturbezogene Daten

5.3.1 Seitenlokalisation

Von insgesamt 383 erfassten Frakturen waren 194-mal die linke Seite und 189-mal die rechte Seite betroffen, prozentual entspricht das einem ausgeglichenen Verhältnis von 50,7% zu 49,3%.

5.3.2 Operativ/konservativ

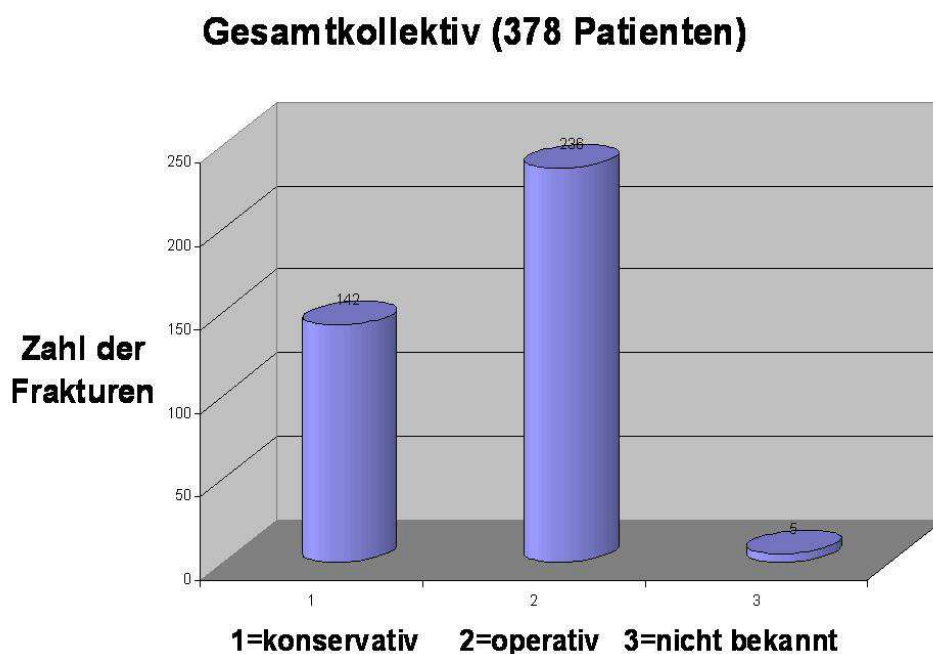


Abbildung 55: Frakturbehandlung

Es wurden 378 Patienten mit 383 Frakturen erfasst, nach Maßgabe des Therapiekonzepts und Aufklärung der Patienten ergab sich daraus ein Anteil von 142 Fällen (37%), die konservativ behandelt und ein Anteil von 236 Fällen (61,7%), die operativ behandelt wurden. 3 Patienten wurden nach Erstversorgung am Heimatort (Urlauber) behandelt.

5.3.3 Schnitt-/Nahtzeit

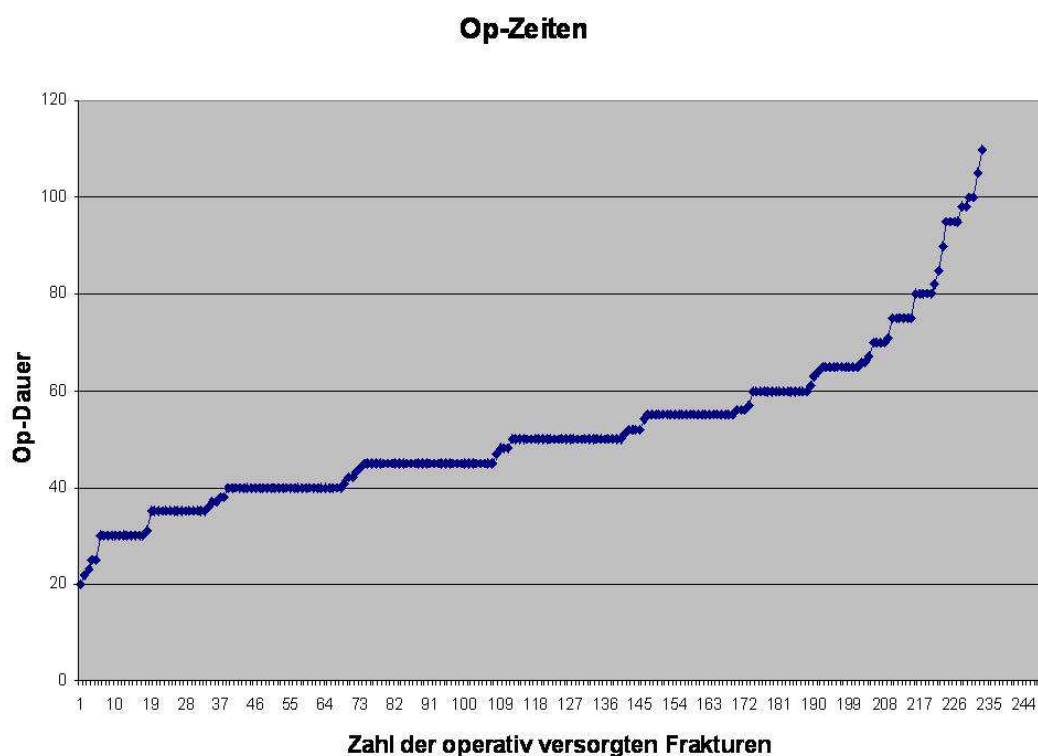


Abbildung 56: Op-Dauer

Die durchschnittliche Schnitt-/Nahtzeit betrug 52 Minuten, der kürzeste Eingriff lag bei 20 Minuten, der längste Eingriff nahezu 2 Stunden. Längere Op-Zeiten waren unter anderem bei der Versorgung handgelenksnaher Unterarmfrakturen, also bei gleichzeitiger Osteosynthese an der distalen Ulna, zu verzeichnen.

5.3.4 Narkoseform

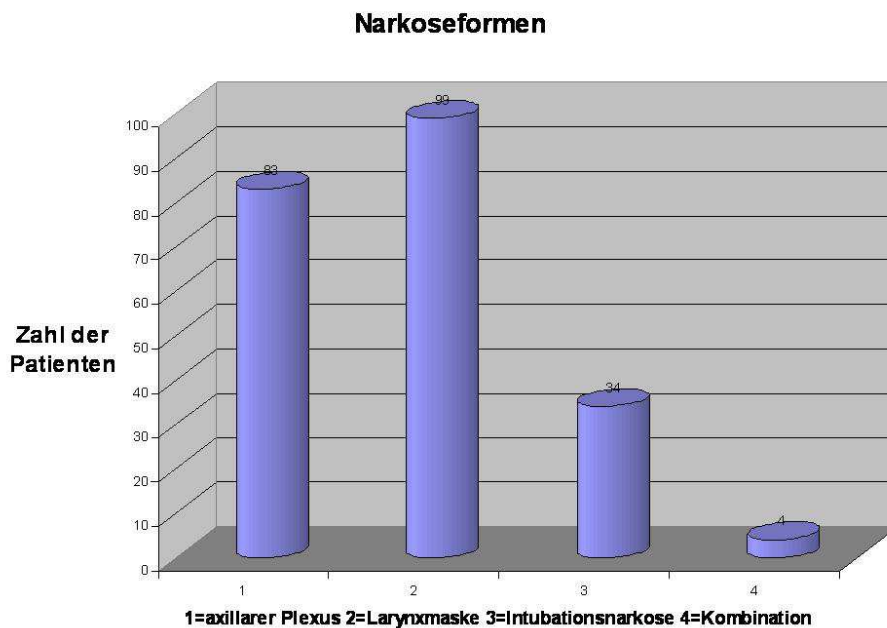


Abbildung 57: Narkoseart

Regionalanästhesien in Form einer axillaren Plexusanästhesie wurden bei 83 Patienten, entsprechend etwa 36% der erfassten Narkosen, durchgeführt, alle übrigen Versorgungen erfolgten in Vollnarkose.

5.3.5 Fraktur geschlossen/offen

Es wurden 2 Patienten mit offenen Frakturen behandelt:

Eine 79jährige Patientin hatte sich bei einem Sturz im Garten eine handgelenksnahe Unterarmfraktur links mit Durchspießung der Weichteile ulnarseitig, verschmutzter Riss-Quetschwunde beugeseitig am Handgelenk und einer partiell intraartikulären Flexions-trümmerfraktur (B3) des Radius zugezogen. Es erfolgte die sofortige Versorgung mit einer 3,5 mm Platte von palmar, die offene distale Ulnaschaftfraktur wurde mit einem dicken Kirschnerdraht intramedullär geschient, die Weichteile debridiert und vakuumversiegelt. Bei reizloser Wundheilung konnte nach wenigen Tagen die Sekundärnaht durchgeführt werden. Das postoperative Röntgenbild zeigte eine Fehlstellung mit unzureichend wiederhergestellter Länge und erheblicher Radialkippung, außerdem war die Platte bei ausgedehnter metaphysärer Trümmerzone zu kurz gewählt, so dass es zum Ausbruch der Platte kam und eine Reosteoyntese erfolgen musste. Diese wurde knapp 4 Wochen nach Erstversorgung mit einer 2,7mm 5/8-Lochplatte durchgeführt, wegen ausgedehnter metaphysärer Destruktion mit knöchernem Substanzverlust wurde ein allo-

gener Knochenblock beugeseitig implantiert. Der weitere Verlauf war komplikationslos, es kam zur vollständigen Osteointegration des Knochenblocks, der intramedulläre Kirschnerdraht wurde nach Konsolidierung der Ulnafraktur entfernt, die Platte am Radius verblieb in situ. Knapp 2 Jahre nach Unfall wurde die Patientin abschließend nachuntersucht, die Patientin war schmerzfrei mit minimal endgradiger Bewegungseinschränkung, sie beklagte noch eine Kraftminderung. In den Scores erlangte die Patientin folgende Punktzahlen: Solgaard 5 Punkte, Castaing 2 Punkte, Green and O'Brien 90 Punkte, Gartland and Werley 3 Punkte und Quick DASH 34 Punkte.

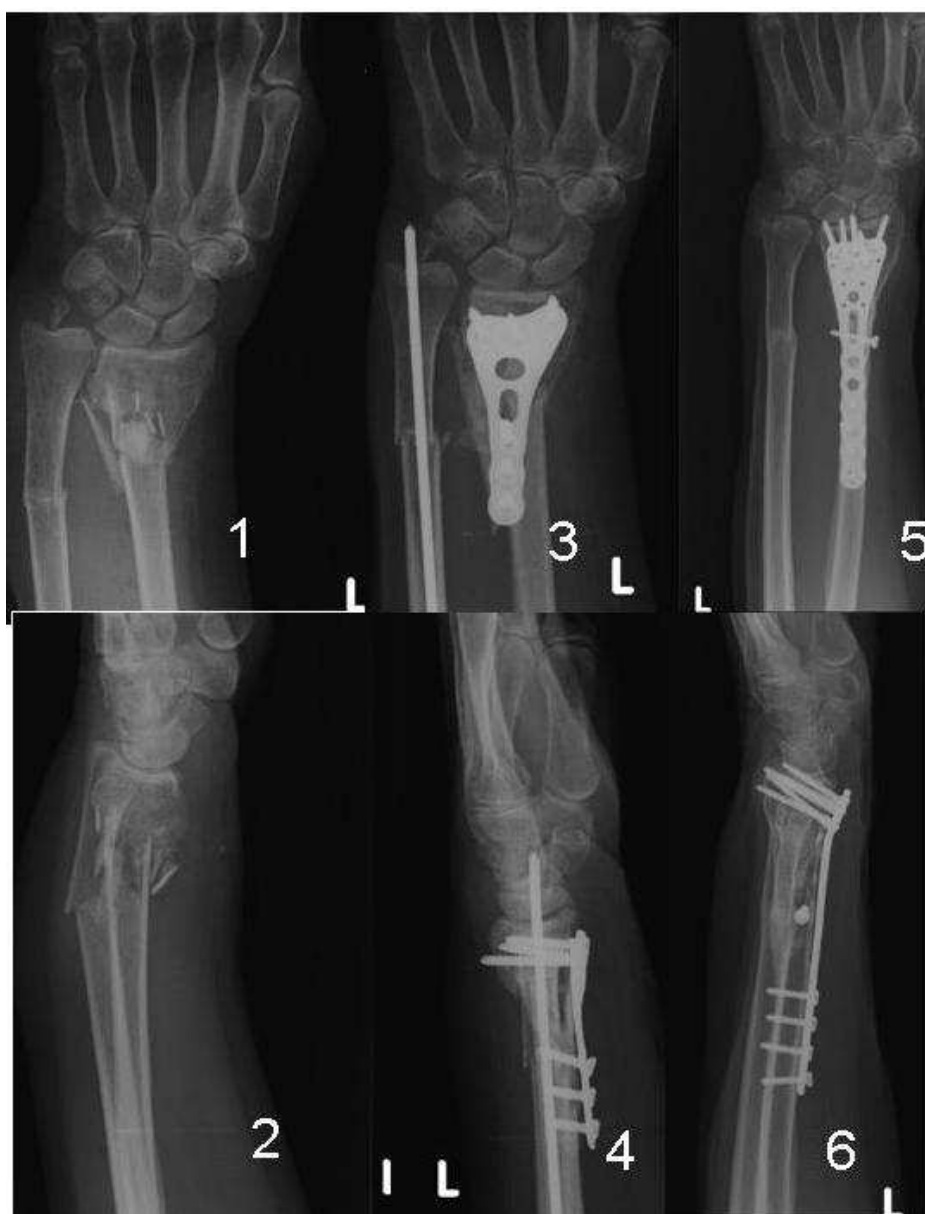

Abbildung 58: Bild 1 und 2 = Unfallaufnahmen; Bild 3 und 4 = Fehlstellung und Ausbruch; Bild 5 und 6 = Ausheilung 2 Jahre nach Unfall

Eine 69jährige Patientin ist beim Einkauf gestolpert und auf die linke Hand geprallt. Sie zog sich dabei eine erheblich nach radial und palmar verkippte ebenfalls partiell intraartikuläre Radiustrümmerfraktur zu, es zeigte sich eine kleine ulnarseitige Durchspießungswunde. Es erfolgte die sofortige offene Reposition und palmare winkelstabile Plattenosteosynthese, 8 Wochen postoperativ musste eine der distal eingebrachten Schrauben wegen marginaler Fehllage (tangierte das Radioulnargelenk) gewechselt werden. Im weiteren ergab sich ein unauffälliger Heilverlauf, eine Röntgenkontrolle 6 Monate postoperativ zeigt die Fraktur in achsengerechter Stellung mit jeweils 10° Abkippung der Gelenkfläche nach dorsal und radial knöchern homogen verheilt. Zu diesem Zeitpunkt war die Patientin weitestgehend schmerzfrei, bei endgradig eingeschränkter Beweglichkeit im Handgelenk. Leider hat die Patientin die vereinbarten Termine zur eingehenden klinischen Untersuchung (im Rahmen der Studie) nicht wahrgenommen, so dass eine Aussage über das endgültige Behandlungsergebnis nicht möglich ist.

5.3.6 Gelenkbeteiligung

Gelenkbeteiligung (383 Frakturen)

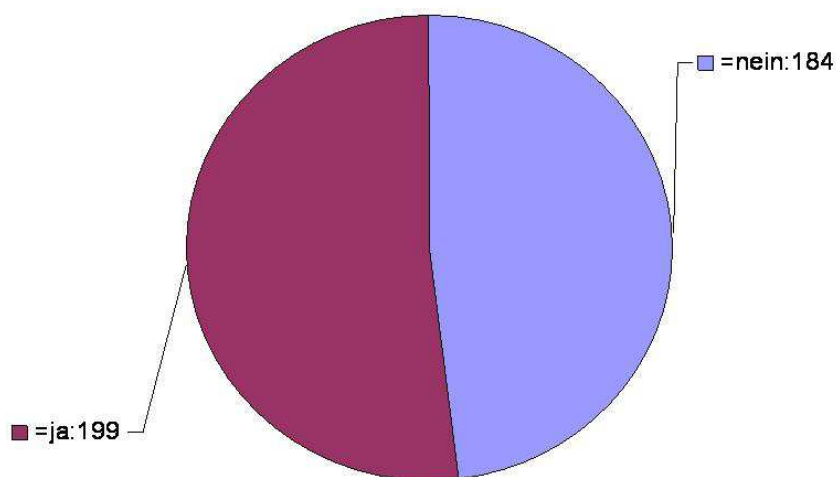


Abbildung 59: Gelenkbeteiligung (Gesamtkollektiv)

Die Grafik zeigt ein leichtes Überwiegen der gelenkbeteiligten Frakturen im Gesamtkollektiv, wobei es sich um isolierte Frakturen des Radiokarpal- oder Radioulnargelenk oder auch um Frakturen mit Beteiligung beider Gelenke handeln kann.

5.3.7 Frakturklassifikation

5.3.7.1 AO

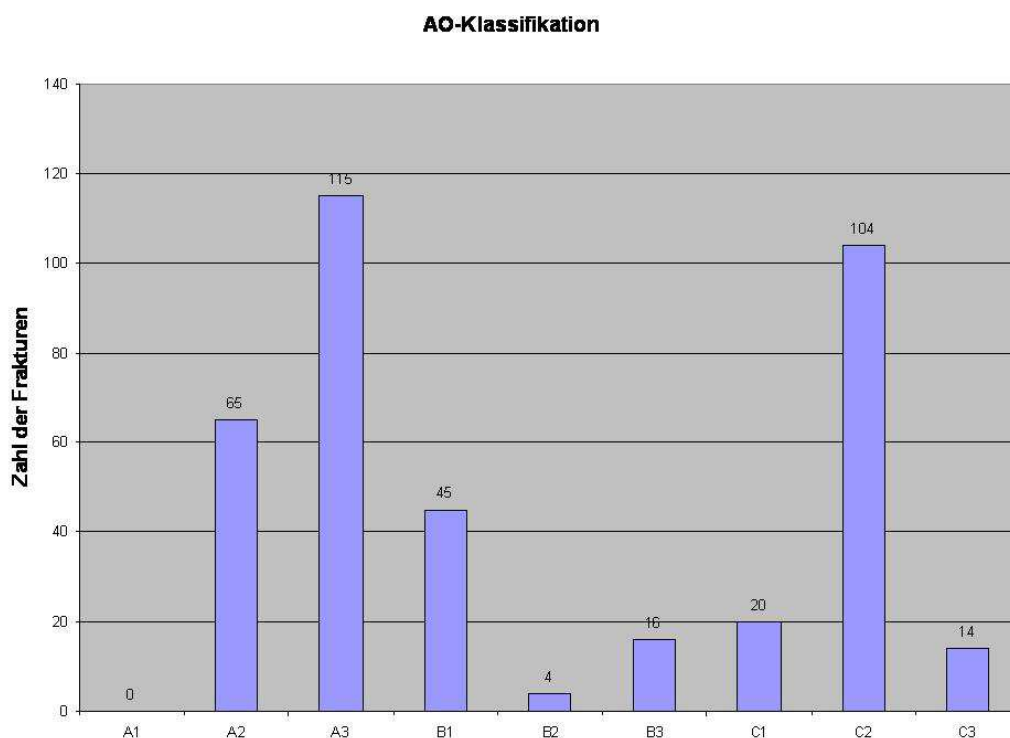


Abbildung 60: AO-Klassifikation (Gesamtkollektiv)

Das Säulendiagramm zeigt ein deutliches Überwiegen der A3 (33%) und der C2 (27%) Frakturen im Gesamtkollektiv der 383 Patienten. Die ebenfalls nahezu ausschließlich operationspflichtigen B3 und C3 Frakturen treten deutlich seltener auf.

5.3.7.2 Frykman, Mayo und Melone

Eine exakte Zuordnung der Frakturen ist bei Verwendung dieser Klassifikationen nur mit Hilfe der Computertomografie möglich, da der präzise Frakturverlauf, insbesondere intraartikuläre Fissuren und deren Beziehungen zum Radioulnargelenk mit konventionell angefertigten Röntgenbildern häufig nicht eindeutig nachvollziehbar sind. Andererseits wird die Computertomografie für die Diagnostik im klinischen Alltag nicht routinemäßig angewendet, es sei denn bei spezifischen Fragestellungen, die dann gegebenenfalls auch Behandlungskonsequenzen nach sich ziehen. In den meisten Fällen wurde kein CT des Handgelenks angefertigt, so dass hier auf die Anwendung dieser Klassifikationen verzichtet wird. Im übrigen hat sich ganz allgemein die gut praktikable und anschauliche AO-Klassifikation zur Beschreibung der distalen Radiusfrakturen durchgesetzt.

5.3.8 Extensionsfraktur/Flexionsfraktur

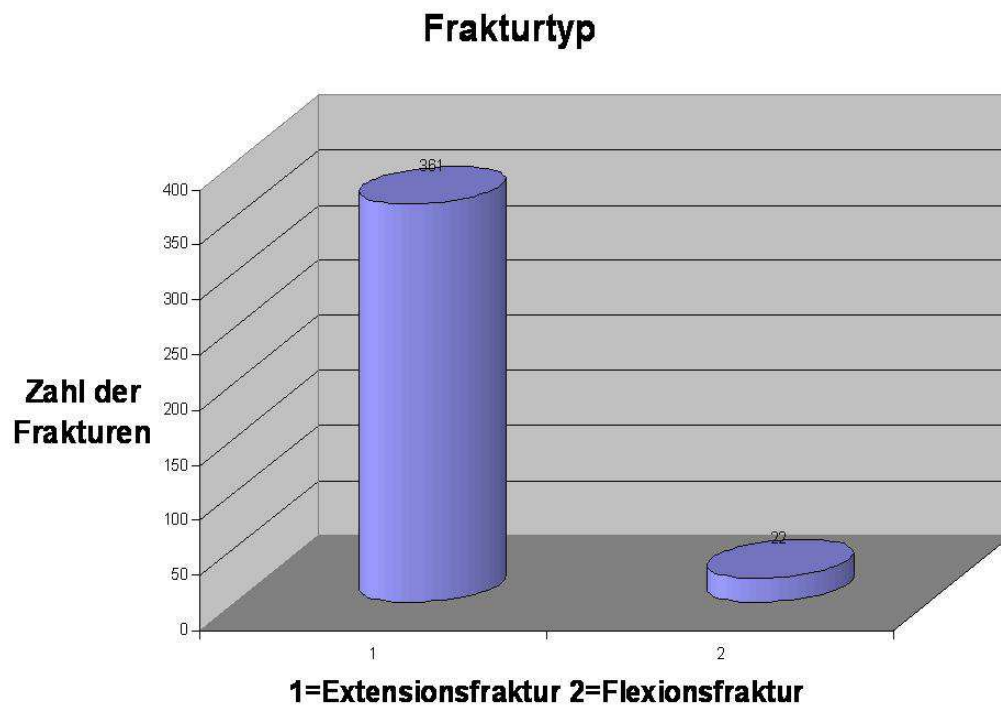


Abbildung 61: Frakturtyp (Gesamtkollektiv)

Weitaus am häufigsten (94%) entstehen Extensionsfrakturen, die seltenen Flexionsfrakturen lagen im Krankengut nur in 6% der Fälle vor. Einschränkend muss bei dieser Einteilung bemerkt werden, dass unter Extensionsfrakturen auch solche Frakturen subsumiert sind, bei denen überwiegend eine axiale, eventuell auch rein axiale Krafteinwirkung vorgelegen hat (z.B. Chauffeur-Fraktur, Barton-Fraktur, Die-Punch-Fraktur), während unter Flexionsfrakturen die typischen Smith-Frakturen und die Reversed-Barton-Frakturen zusammengefasst sind.

5.3.9 Sprengung DRUG

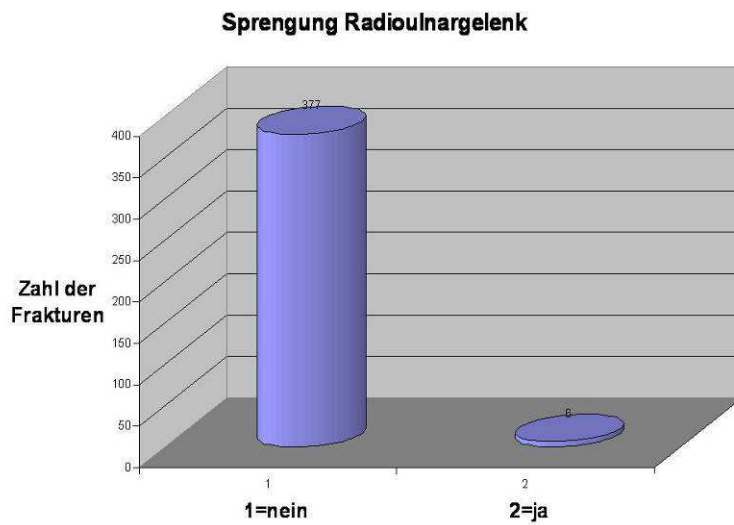


Abbildung 62: Sprengung Radioulnargelenk (Unfallaufnahme, Gesamtkollektiv)

Nur in 2 Fällen konnte mit dem primär angefertigten Röntgenbild eine Sprengung des Radioulnargelenkes eindeutig aufgrund des klaffenden Frakturspaltes nachgewiesen werden.

5.3.10 SL -Bandruptur (Grad 2 und 3)

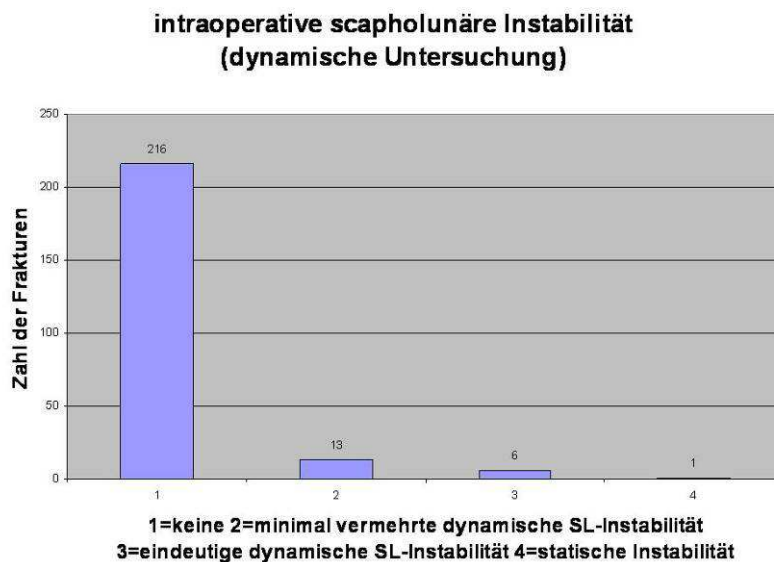


Abbildung 63: SL-Band Läsion (operativ versorgte Frakturen)

Bei allen operativen Versorgungen wurde abschließend, nach Reposition und Stabilisierung der Fraktur, eine dynamische Untersuchung des Handgelenkes unter forcierten Radialadduktions- und Ulnarabduktionsbewegungen (Stressbelastung) vorgenommen. Bei 216 Patienten (91,5%) war keinerlei Instabilität, entsprechend einem verbreiterten SL-Spalt oder abnormer Beweglichkeit des Handwurzelgelenks, festzustellen. Bei 13 Patienten (5,5%) wurde eine geringe oder fragliche abnorme Beweglichkeit des Handwurzelgelenkes bzw. Verbreiterung des SL-Spalt unter Röntgendurchleuchtung wahrgenommen, bei 6 Patienten (2,5%) bestand eindeutig eine dynamische Instabilität und nur bei 1 Patienten (0,5%) lag eine statische Instabilität mit klaffendem SL-Spalt vor.

5.3.11 Fraktur Proc. styloideus ulnae

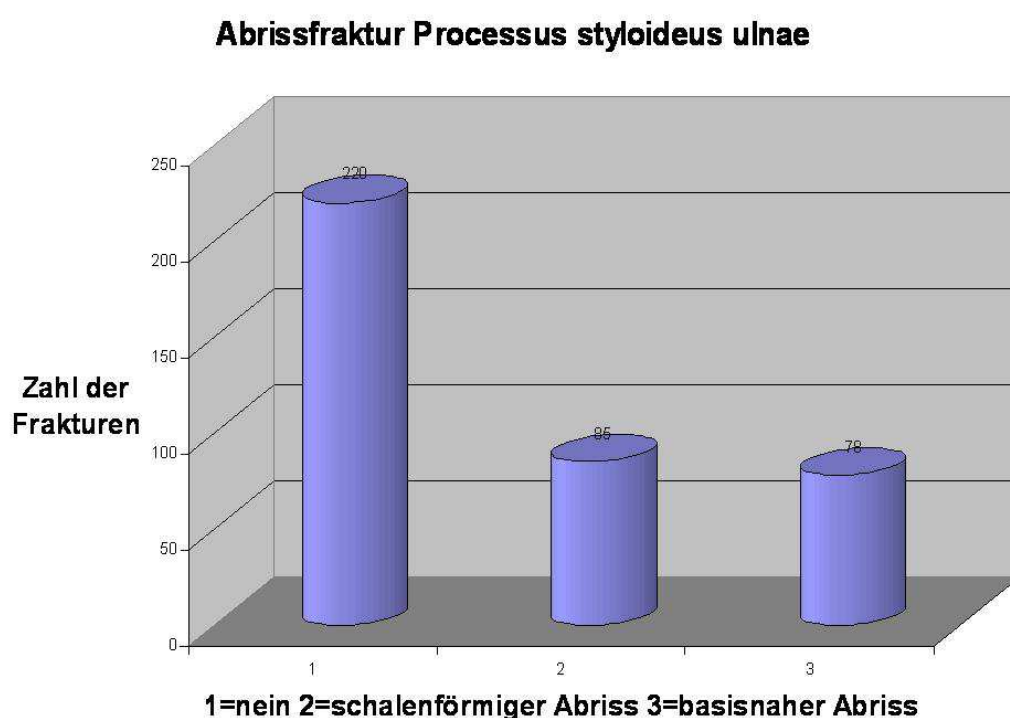


Abbildung 64: Abrissfraktur Processus styloideus ulnae (Gesamtkollektiv)

Im Gesamtkollektiv wurde bei 22% der Fälle ein schalenförmiger Abriss am Processus styloideus ulnae festgestellt, bei 20% der Fälle lag ein basisnaher Abriss des Griffelfortsatzes der Elle vor.

5.3.12 Fraktur Ulnakopf/ -schaft

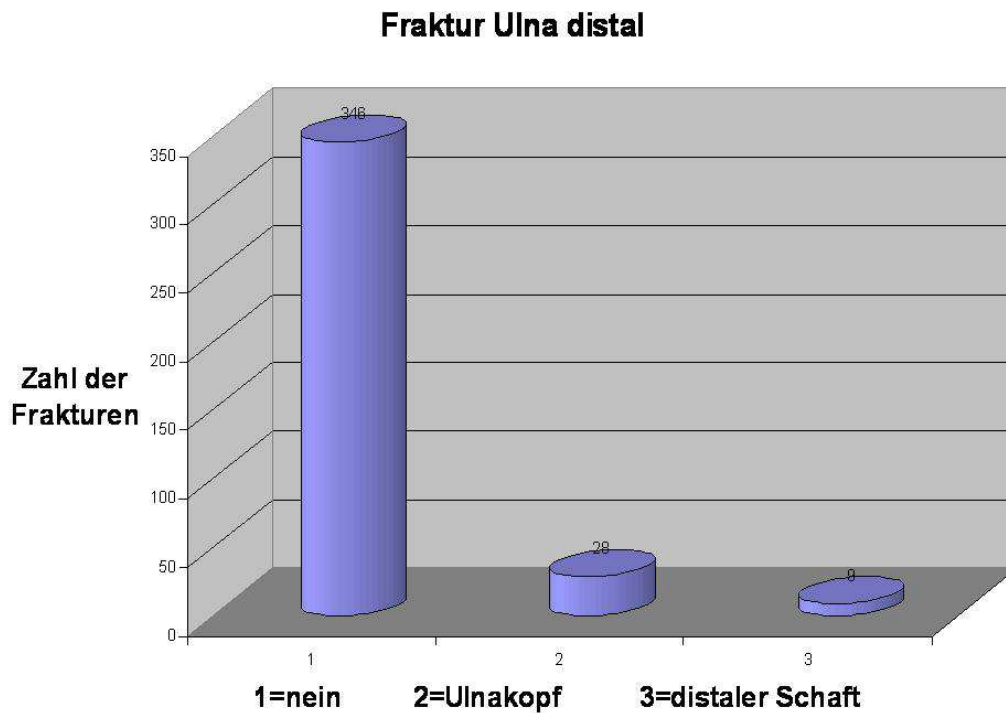


Abbildung 65: handgelenksnahe Unterarmfrakturen (Gesamtkollektiv)

Wird im Zusammenhang mit einer distalen Radiusfraktur eine Fraktur des Ulnakopfes oder des distalen Ulnaschaftes festgestellt, handelt es sich um eine Unterarmfraktur nahe dem Handgelenk. Distale Radiusfrakturen mit begleitender Fraktur des Ulnakopfes traten im Gesamtkollektiv 28-mal (7%), gleichzeitig vorliegende distale Schaftfrakturen lagen in 9Fällen (2%) vor.

5.4 Frakturbezogene Messungen

5.4.1 Radioulnarer Index

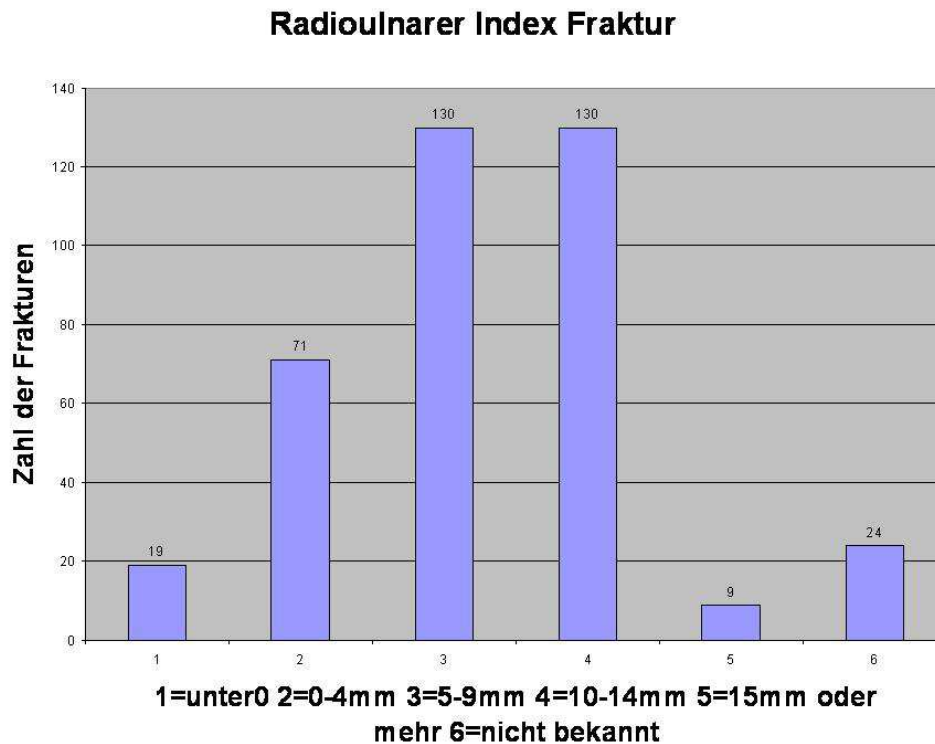


Abbildung 66: Radioulnarer Index der Frakturen (Gesamtkollektiv)

Der Radioulnare Index beschreibt die distale Radiuslänge im Verhältnis zur Ulna und wird im Falle einer Fraktur mit zunehmender Verkürzung des Radius und Minderung der Ulnarneigung der radialen Gelenkfläche kleiner, bei starken Dislokationen können sich die Werte sogar in den negativen Bereich bewegen. Im vorliegenden Diagramm sind die Werte im Abstand von 5mm in Gruppen zusammengefasst, Werte unter 0mm oder 15mm und mehr bilden ebenfalls eine eigene Gruppe. In 24 Fällen (Gruppe 6) waren die Unfallaufnahmen für die Messung nicht verfügbare oder verwertbar.

5.4.2 Radiusbasiswinkel

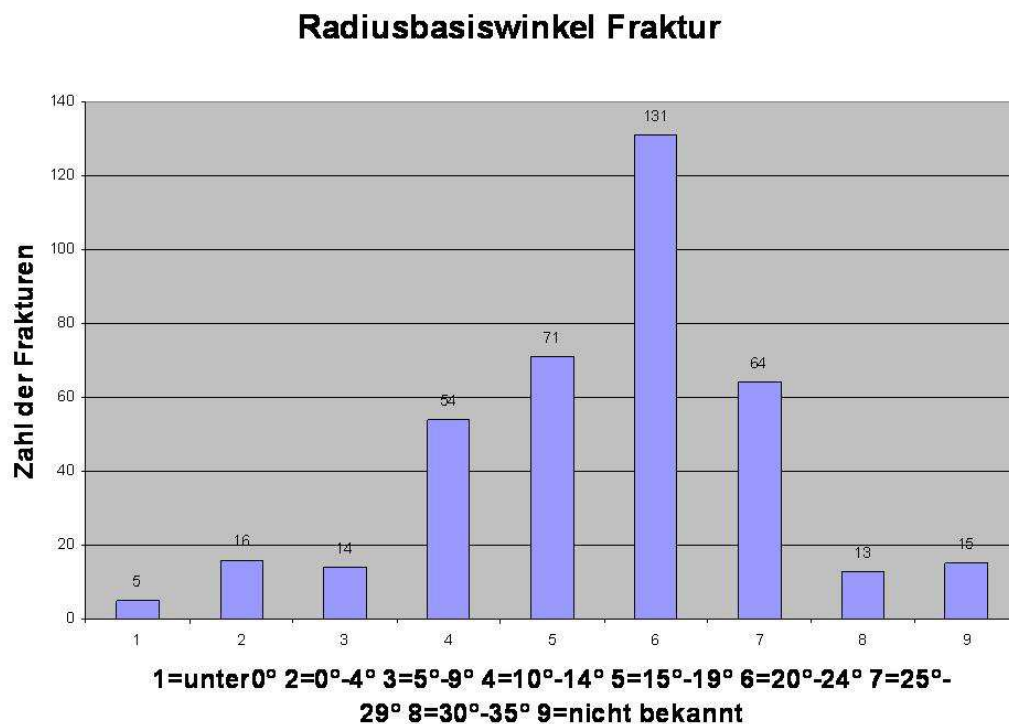


Abbildung 67: Radiusbasiswinkel der Frakturen (Gesamtkollektiv)

Die Minderung des Radiusbasiswinkels, also die Abflachung der Ulnarneigung der radialen Gelenkfläche, kann als ein Maß der Fehlstellung der Fraktur angesehen werden. Je kleiner (flacher) der Winkel desto stärker ist die Fehlstellung, immer verbunden mit einem relativen Längenverlust des Radius gegenüber der Ulna. Insofern sind Radio-ulnarer Index und Radiusbasiswinkel vergleichbare Parameter. Die Normwerte variieren erheblich, Abweichungen vom Normwert sind nicht zwangsläufig pathologisch. Im vorliegenden Säulendiagramm sind die mit dem p.a. Röntgenbild der Fraktur gemessenen Werte in 5°-Abständen angegeben. Bei 15 Fällen (Position 9 auf der x-Achse) waren die Unfallaufnahmen für eine Messung nicht verwert- oder verfügbar.

5.4.3 Dorsalkippung

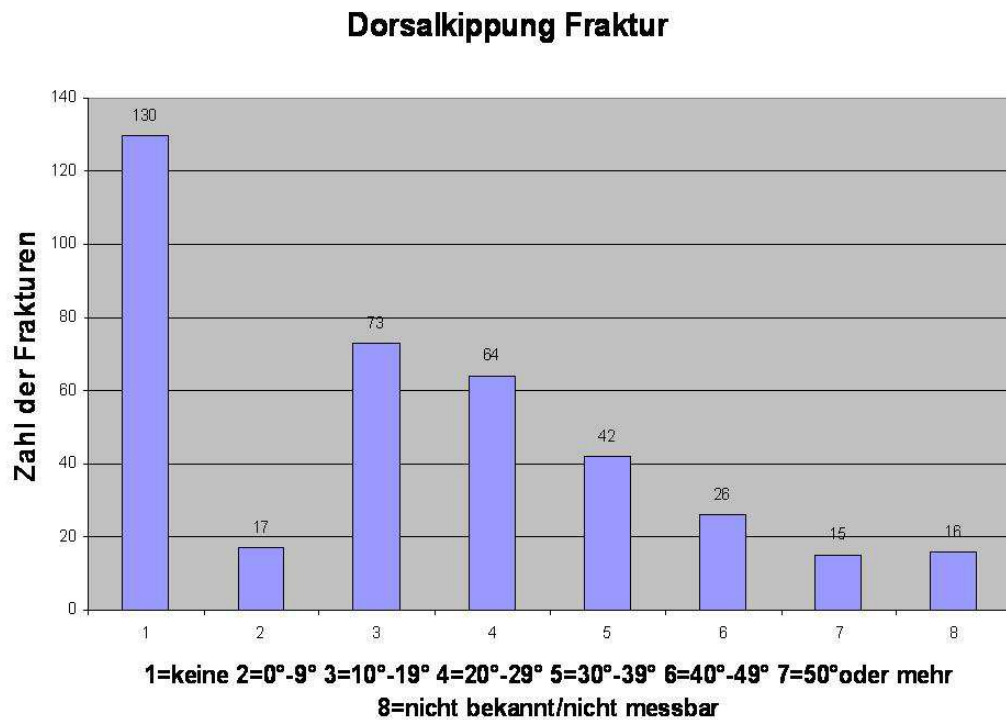


Abbildung 68: Dorsalkippung der Frakturen (Gesamtkollektiv)

Dieses Diagramm zeigt von Position 2 bis 7 auf der x-Achse alle Extensionsfrakturen mit Dislokation, die Einteilung erfolgt in 10°-Abständen, zunehmende Fehlstellungen sind im Verlauf der x-Achse abgebildet. Position 6 und 7 sind extrem verkippte Frakturen (zusammengefasst 41 Frakturen - entsprechend 11%). Bei 16 Frakturen (Position 8) war das Unfallbild nicht verwert- oder verfügbar.

5.4.4 Palmarkippung

Palmarkippung Fraktur

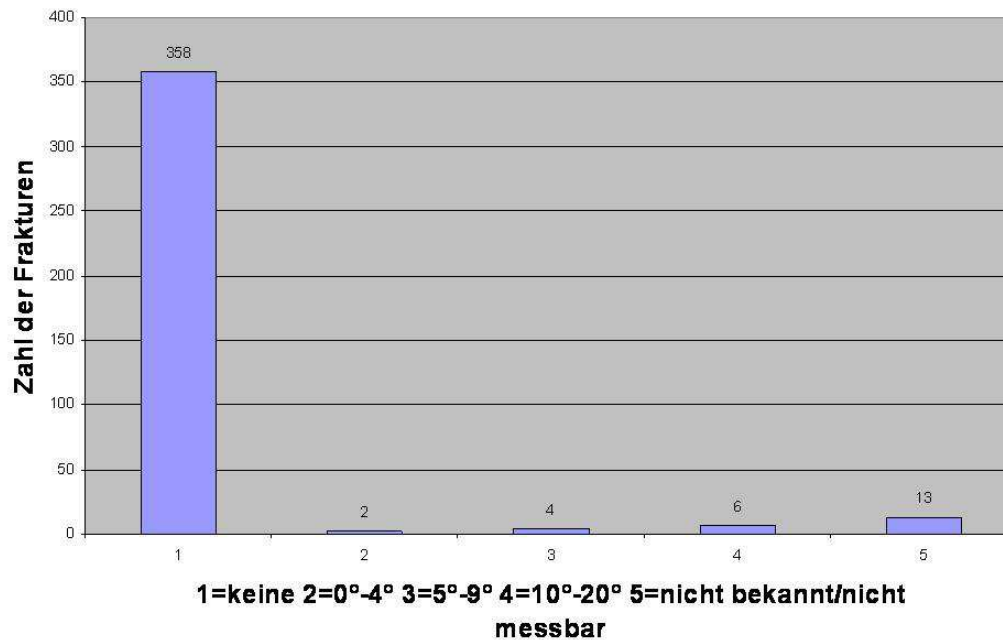


Abbildung 69: Palmarkippung der Frakturen (Gesamtkollektiv)

Die Positionen 2 bis 4 auf der x-Achse entsprechen den dislozierten, insgesamt eher seltenen, Smith-Frakturen, unverschobene Flexionsfrakturen „verbergen“ sich in der Säule in Position 1. Bei 13 Frakturen (Position 5) war das Unfallbild nicht verwert- oder verfügbar.

5.4.5 Versatz

5.4.5.1 Radial

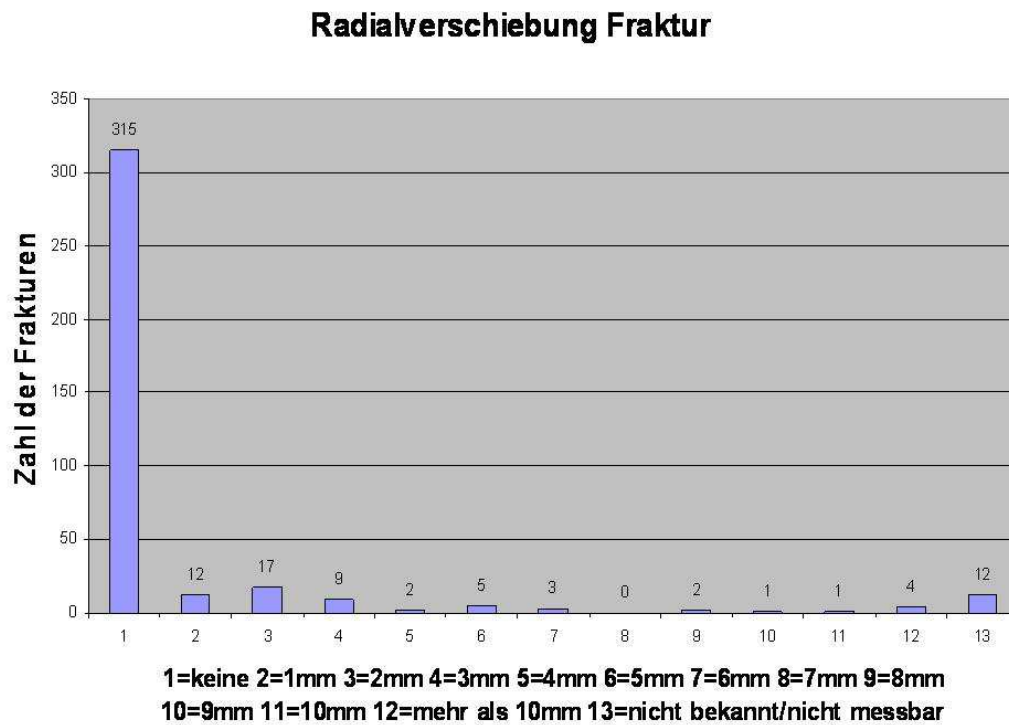


Abbildung 70: radialer Versatz der Frakturen (Gesamtkollektiv)

Das Säulendiagramm zeigt den gegebenenfalls vorliegenden kompletten Versatz der gesamten Radiusepiphyse nach radial in mm Schritten, eine reine Verbreiterung des Gelenkblocks im Rahmen einer axialen Stauchung mit Verlagerung eines ulnaren oder radialen Fragmentes, so wie es bei intraartikulären Frakturen vorkommt, wurde hierbei nicht erfasst. Es überwiegen eindeutig die eher geringgradigen Verschiebungen um 1 bis 3 mm, ein radialer Versatz wurde bei insgesamt 56 Frakturen (15% - Summe Position 2 bis 12) festgestellt, 12-mal (Position 13) waren die Unfallaufnahmen nicht verwert- oder verfügbar.

5.4.5.2 Ulnar

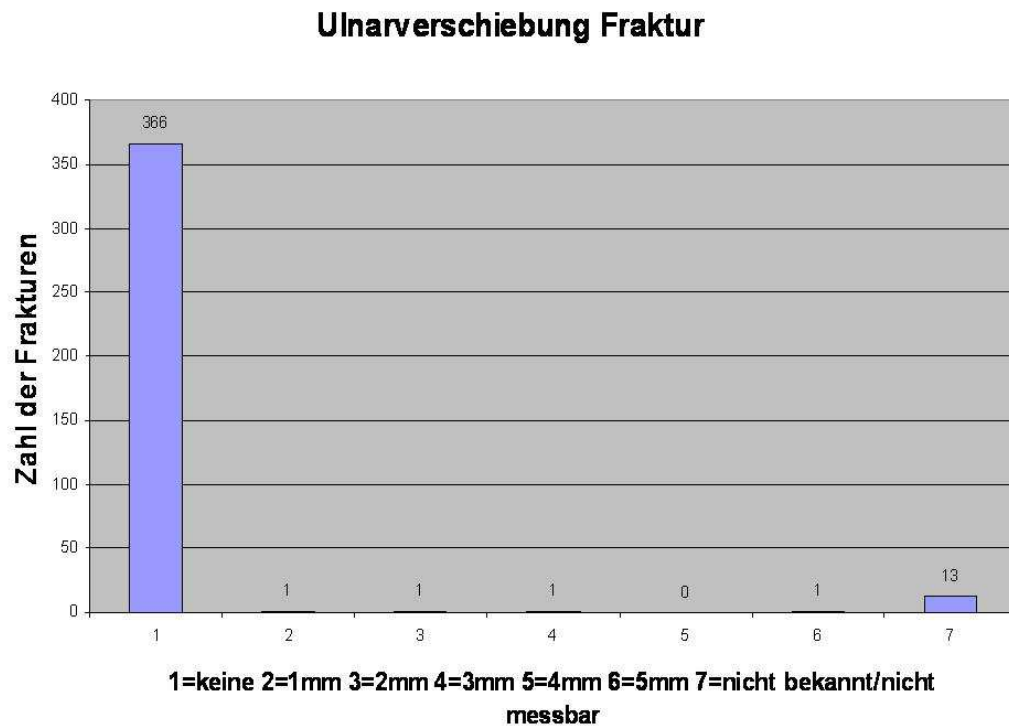


Abbildung 71: ulnarer Versatz der Frakturen (Gesamtkollektiv)

Ein kompletter Versatz der Radiusepiphyse nach ulnar ist eine Rarität, im Gesamtkollektiv ist dieser Befund nur 4-mal aufgetreten, 13-mal (Position 7) waren die Unfallaufnahmen nicht verwert- oder verfügbar.

5.4.5.3 Dorsal

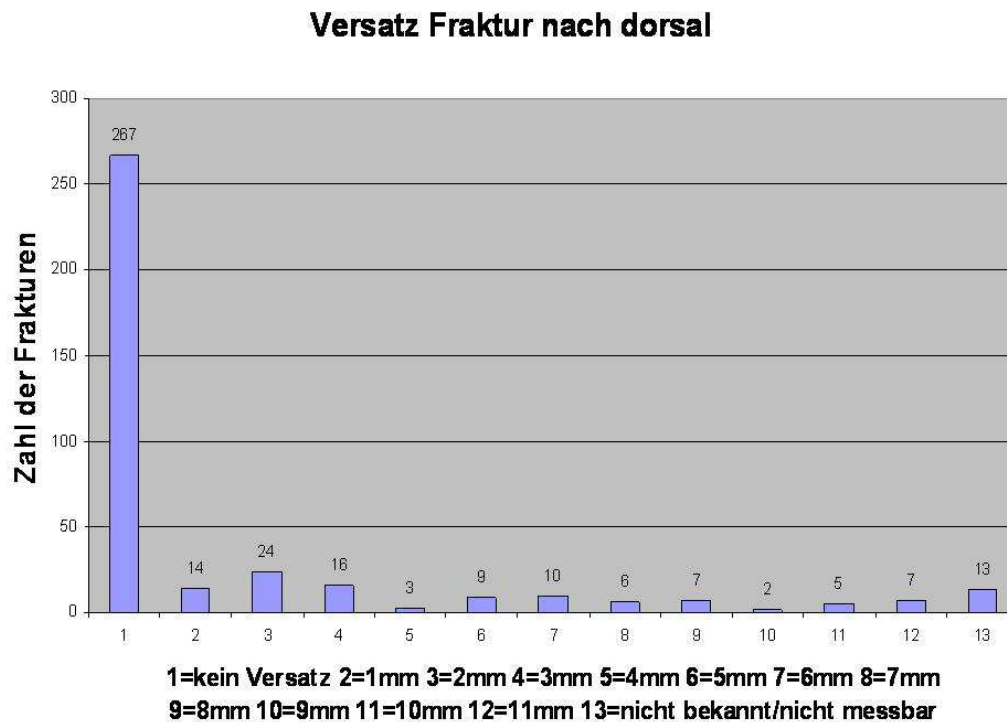


Abbildung 72: dorsaler Versatz der Frakturen (Gesamtkollektiv)

Der komplette Versatz der Radiusepiphyse nach dorsal wurde im seitlichen Röntgenbild gemessen und ist im vorliegenden Diagramm auf der x-Achse in mm Schritten aufgetragen. Bei einem dorsalen Versatz liegt immer eine Extensionsfraktur (Colles-Fraktur) vor, entsprechend häufig wird dieser Befund registriert. Insgesamt ist eine Dorsalverschiebung der Frakturen im Gesamtkollektiv 103-mal (27%) aufgetreten, geringgradige Verschiebungen um 1 bis 3 mm 54-mal (14% - Summe Position 2-3 der x-Achse), höhergradige Verschiebungen um 1/2cm bis über 1cm 49-mal (13% - Summe Position 5-12 der x-Achse). 13-mal waren die Unfallaufnahmen nicht verwert- oder verfügbar.

5.4.5.4 Palmar

Versatz Fraktur nach palmar

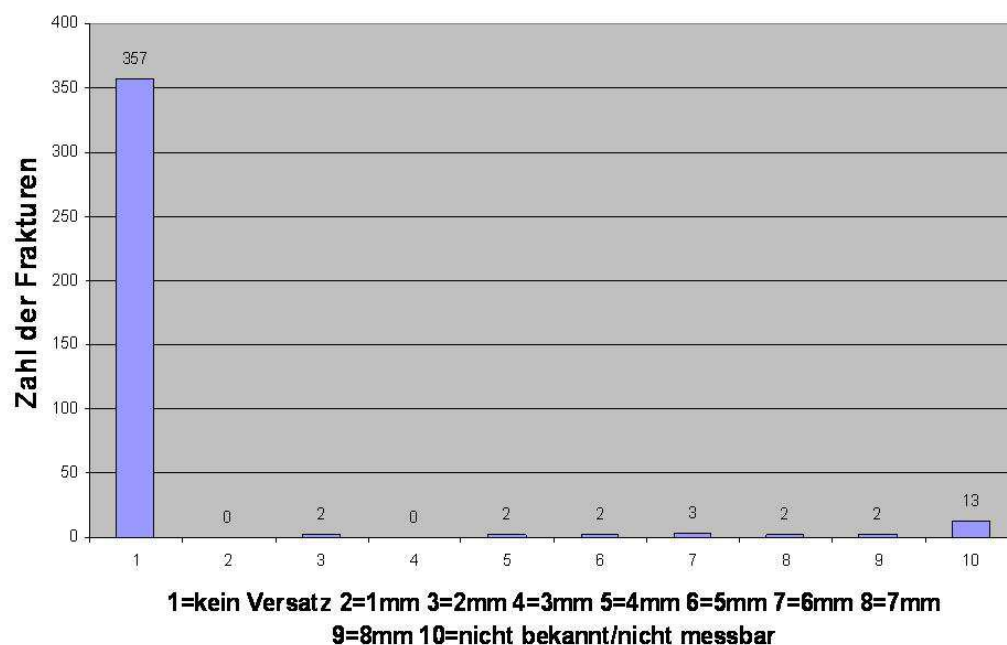


Abbildung 73: palmarer Versatz der Frakturen (Gesamtkollektiv)

Ein palmarer Versatz der Radiusepiphyse kann bei Smith-Frakturen auftreten, entsprechend selten kommt dieser Befund vor. Lediglich bei 13 Frakturen, entsprechend 3,4%, aus dem Gesamtkollektiv, hat eine Verschiebung nach palmar vorgelegen, wiederum 13 Fälle waren wegen fehlender oder nicht verwertbarer Röntgenbilder nicht auszuwerten.

5.5 Therapie

5.5.1 Maßnahmen

Im diesem Abschnitt werden folgende Daten grafisch oder beschreibend dargestellt: Op-Zeitpunkt nach dem Unfall, Art der Osteosynthese und verwendetes Osteosynthesematerial sowie zusätzliche Maßnahmen am Radius oder an der Ulna bei vorliegender Begleitfraktur.

5.5.1.1 Zeitraum bis zur Op

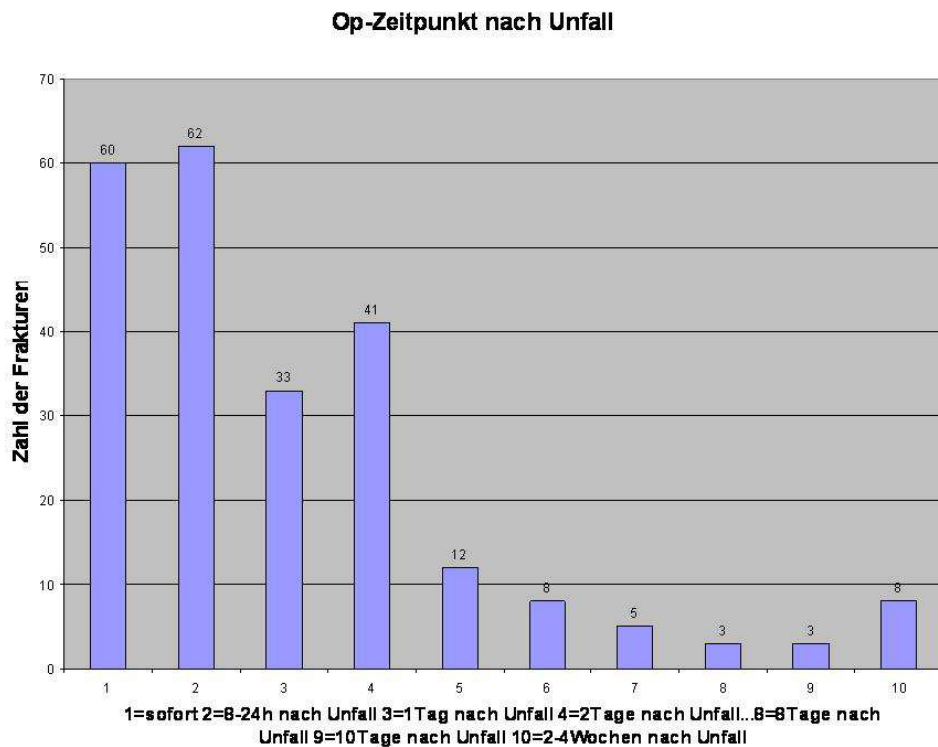


Abbildung 74: Zeitraum vom Unfallereignis bis zur Operation

Die möglichst zeitnahe definitive operative Versorgung ist Teil des Behandlungskonzepts. Betrachtet man das Säulendiagramm wurde dieses Ziel überwiegend erreicht. Innerhalb von 24h (Summe Position 1 und 2 der x-Achse) wurden 122 Frakturen (52%), innerhalb von 48h (Summe Position 1 bis 4) wurden 196 Frakturen (83%) operativ versorgt. 5 Tage nach Unfallereignis (Summe Position 1 bis 7) waren 221 Frakturen (94%) operativ versorgt, längere zeitliche Verzögerungen, jeweils 8 bzw. 10 Tage (Positionen 8 und 9) gab es bei 6 Frakturen. Erheblich verzögerte/sekundäre Versorgungen wurden bei 8 Frakturen (Position 10) durchgeführt. Bei einem Patienten (im Diagramm nicht berücksichtigt) war der genaue Zeitraum zwischen Unfallereignis und Operationstag nicht mehr eruierbar.

5.5.1.2 Art der Osteosynthese

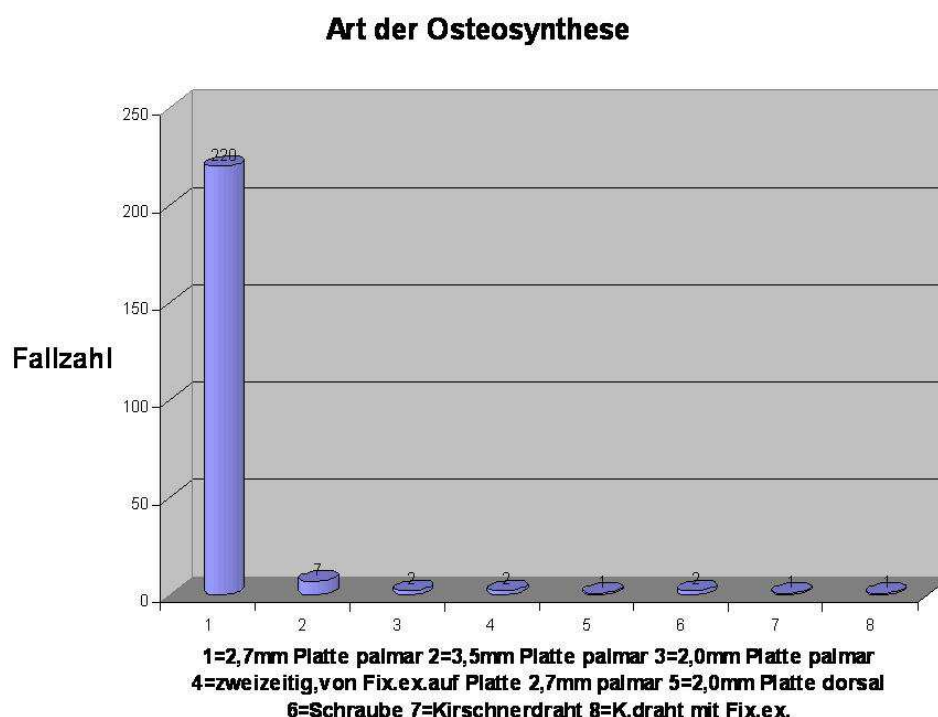


Abbildung 75: Art der Osteosynthese, verwendete Implantate

93% (220) der Frakturen (Position 1) wurden mit der 2,7mm variabel winkelstabilen palmaren Platte primär versorgt. Bei 2 Patienten wurde wegen einer prekären Weichteilsituation bei gleichzeitig vorliegender Trümmerfraktur primär ein Fixateur externe (Position 4) angelegt, nach Konsolidierung der Weichteile erfolgte die definitive Versorgung mit der 2,7mm Platte von palmar. Eine radiokarpale Luxationsfraktur wurde nach offener Reposition, Bandnähten und Kirschnerdrahtosteosynthese mit Fixateur externe (Position 8) transfixiert. 2 isolierte Schraubenosteosynthesen und eine Kirschnerdrahtosteosynthese (Positionen 6 und 7) wurden bei B1 Frakturen durchgeführt. Zu Beginn der Studie wurden überlappend noch ältere Plattensysteme verwendet, 7-mal wurden Frakturen mit einer 3,5mm und 2-mal mit einer 2,0mm winkelstabilen Platte von palmar versorgt. 231 Frakturen (Summe Positionen 1 bis 4, 98% aller Fälle) wurden also über einen palmaren Zugang versorgt. Lediglich für eine Barton-Fraktur (Position 5) mit kleinsten dorsalen Randkantenfragmenten wurde der dorsale Zugang für die Osteosynthese mit einer 2,0mm winkelstabilen Platte verwendet.

5.5.1.3 Plattengröße

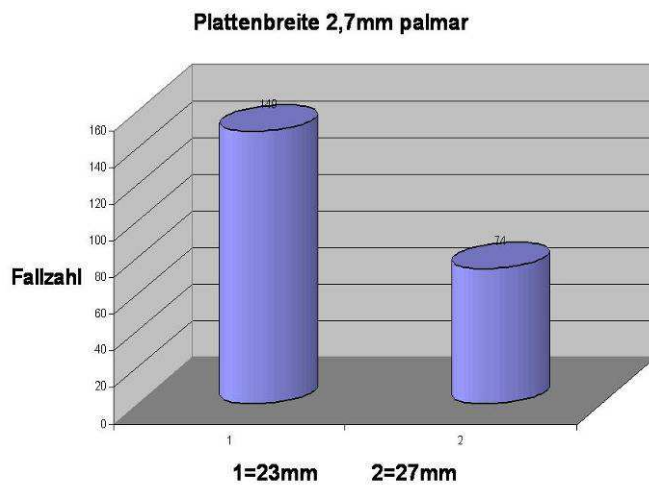


Abbildung 76: Zahl der verwendeten Platten - schmal oder breit

Bei Verwendung der 2,7mm Platte wurde in 2/3 der Fälle (148) die schmale 5-Loch Platte (5 variabel winkelstabile Löcher, distale Plattenbreite 23mm), in 1/3 der Fälle (74) die breite 7-Loch Platte (7 variabel winkelstabile Löcher, distale Plattenbreite 27mm) verwendet.

5.5.1.4 Plattenlänge

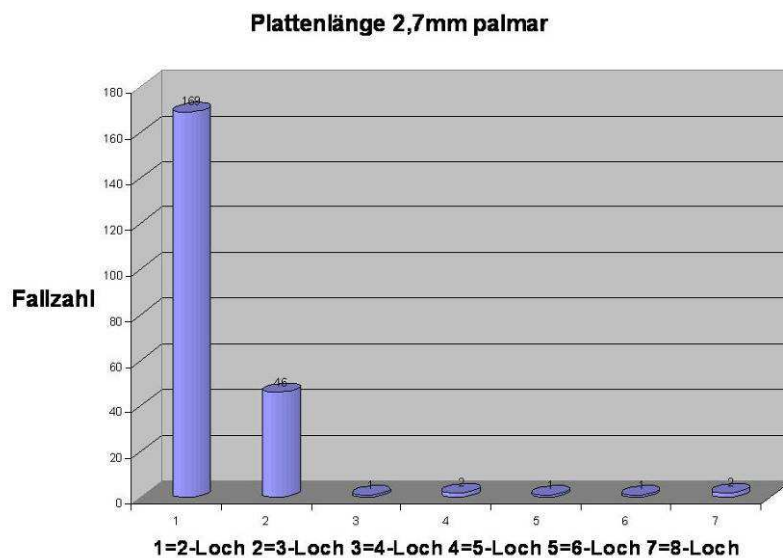


Abbildung 77: Zahl der verwendeten Platten – Plattenlänge

Weitaus am häufigsten wurden die kurzen Platten mit 2 Schaftlöchern eingesetzt, bei diesen Osteosynthesen wird das Langloch doppelt besetzt, so dass die Platte mit 3 konventionell eingebrachten Schrauben am Schaft fixiert ist. Die Abbildung zeigt 169 Fälle, entsprechend 76%, versorgt mit 2-Loch Platten und 46 Fälle, entsprechend 21%, versorgt mit 3-Loch Platten. Bei jeweils 2 Frakturen wurden eine 5-Loch und eine 8-Loch Platte, bei jeweils 1 Fraktur eine 4-Loch, eine 6-Loch und eine 7-Loch Platte verwendet.

5.5.1.5 Additive Maßnahmen Radius

2-mal wurden additiv zur palmaren variabel winkelstabilen Osteosynthese Kirschnerdrähte zur Fixation eines Processus styloideus radii Fragments verwendet.

5.5.1.6 Spongiosaplastik

Eine Spongiosaplastik (allogen) zur Auffüllung eines metaphysären Defekts wurde 2-mal durchgeführt. In beiden Fällen wurden Revisionseingriffe durchgeführt, bei denen ausgedehnte metaphysäre Defekte nach erfolgtem Längenausgleich resultierten. Ein primärer Knochenersatz wurde nicht durchgeführt. *Gruber et al*[147] konstatieren im Rahmen einer Studie mit 55 Patienten - es wurden ausschließlich AO Typ C2 und C3 Frakturen behandelt - , dass eine primäre Spongiosaplastik nicht erforderlich ist, dass aber hierzu von verschiedenen Autoren unterschiedliche Standpunkte vertreten werden. Studien, die darauf angelegt sind, eine Antwort auf die Frage, wann und ob eine Spongiosaplastik erforderlich ist, zu geben, existieren nicht.

5.5.1.7 Osteosynthese Ulna/Proc. Styloideus Ulnae

Eine isolierte Abrissfraktur des Processus styloideus ulnae wurde unabhängig von der Lokalisation des Abrisses (schalenförmig oder basisnah) in keinem Fall refixiert. Bei insgesamt 28 begleitenden Ulnakopf- und 9 distalen Ulnaschaftfrakturen (s. 5.3.12) erfolgten 3 Osteosynthesen mit intramedullärer Kirschnerdrahtschienung, 1 konventionelle Osteosynthese mit Drittelrohrplatte und 9 Osteosynthesen mit einer distal zweischenkligen 2,0mm winkelstabilen Miniplatte.

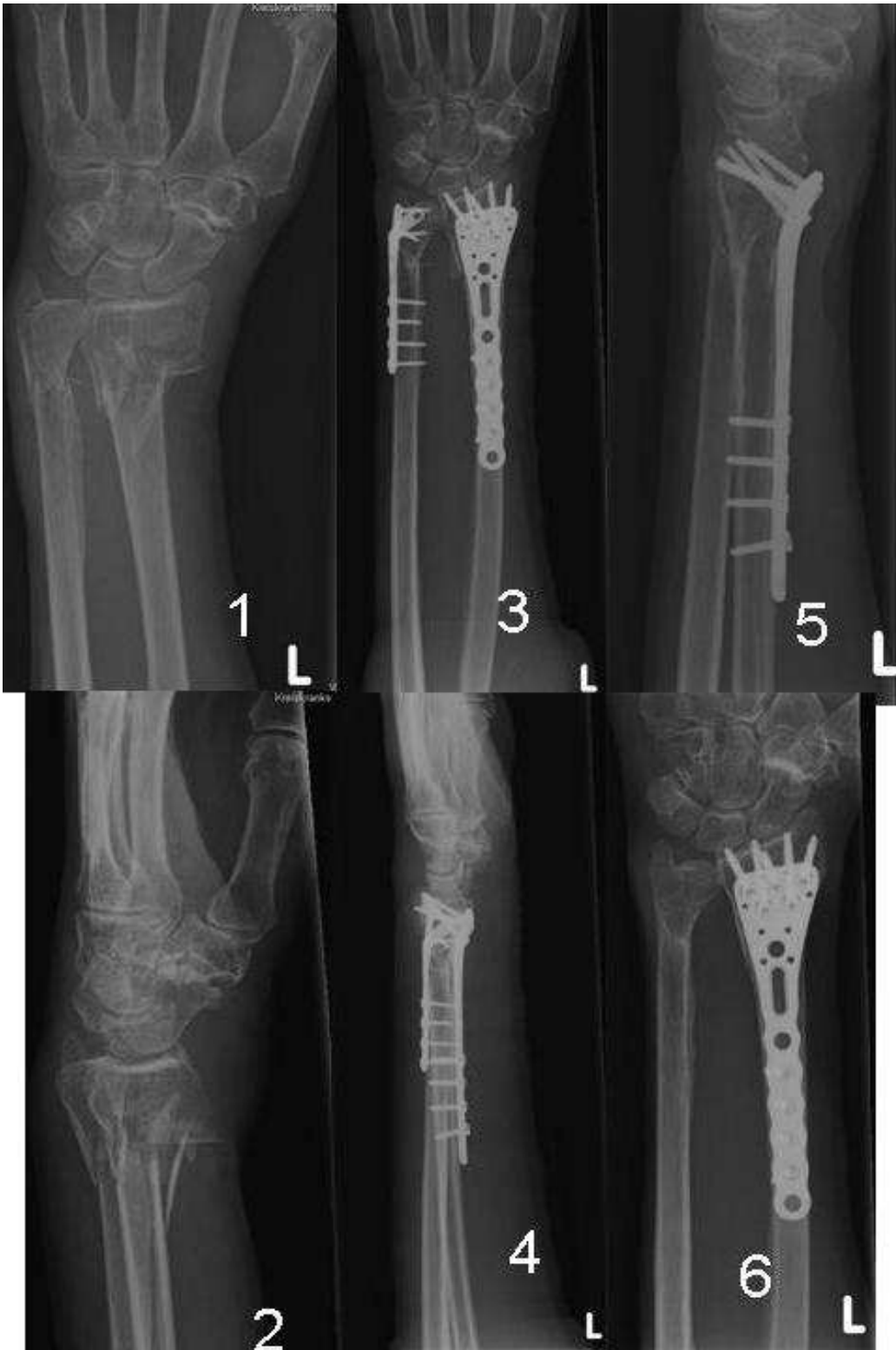

Abbildung 78: Bild 1 und 2 = Unfallaufnahme; Bild 3 und 4 = postoperative Aufnahme; Bild 5 und 6 = Ausheilungsbild nach 1 Jahr (lange Radiusplatte wegen Schaftfissur!)

5.5.2 Beurteilung Röntgenbild

Repositionsergebnis und Lage des Osteosynthesematerial wurden mit den postoperativen Röntgenbildern beurteilt. Das Repositionsergebnis wurde unter Berücksichtigung der nachfolgenden Kriterien als „anatomiegerecht“ gewertet:

- Vollständig wiederhergestellte Länge (Ulnavarianz)
- Anatomische Neigung der Gelenkfläche in beiden Ebenen (Palmar- und Ulnar-
neigung)
- Kein Versatz ad latus
- Keine Gelenkstufe

Bei den Messungen der Länge und der Winkelgrade wurden die Normwerte zugrunde gelegt, in Grenzfällen oder bei Normvarianten wurden zum Seitenvergleich Röntgenbilder der Gegenseite angefertigt. Unter folgenden Voraussetzungen wurde die Lage des einliegenden Osteosynthesematerials als „regelrecht“ bezeichnet:

- Die Platte liegt der Palmarseite des Radius vollständig an
- Die distale Plattenrand erreicht allenfalls die watershed line
- Die Platte überragt die Kortikalis in Höhe des Radioulnargelenkes nicht, distal radial maximal um 0,5mm
- Keine intraartikuläre Schraubenlage
- Die Schraubenspitzen überragen die dorsale Kortikalis allerhöchstens um 1mm

5.5.2.1 Anatomiegerecht

Unter diesen Voraussetzungen wurden das postoperative Röntgenbild bei 236 ausgewerteten Fällen 202-mal (85,6%) als anatomiegerecht, 34-mal (14,4%) als nicht anatomiegerecht gewertet.

5.5.2.2 Osteosynthese regelrecht

Nur 1-mal wurde die Lage des Osteosynthesematerials als fehlerhaft bewertet. In diesem Fall lag eine Schraube mit der Spitze im Radioulnargelenk, die Schraube wurde in einem Zweiteingriff gewechselt und die Lage korrigiert (siehe 5.3.5 Fall 2).

5.5.2.3 Vollständige Länge

Die Länge des Radius wurde bei insgesamt 218 Fällen (92,4%) vollständig wiederhergestellt, bei 18 Fällen (7,6%) wurde die vollständige Wiederherstellung der Radiuslänge nicht erreicht.

5.5.2.4 Neigung der Gelenkfläche seitlich

Die physiologische Palmarinklination (10-12°) wurde in 219 Fällen (92,8%) erreicht, in 17 Fällen (7,2%) wurde der physiologische palmare Kippwinkel der Gelenkfläche nicht anatomisch wiederhergestellt.

5.5.2.5 Neigung der Gelenkfläche ap

Die anatomische Wiederherstellung des Radiusbasiswinkels gelang in 225 Fällen (95,3%), in 11 Fällen (4,7%) wurde die physiologische radiale Inklination der radiokarpalen Gelenkfläche nicht erreicht.

5.5.3 Messungen Röntgenbild

Im Folgenden werden die den Ergebnissen unter 5.5.2 zugrundeliegenden Messwerte detailliert grafisch dargestellt und erläutert..

5.5.3.1 Relativer Ulnavorschub

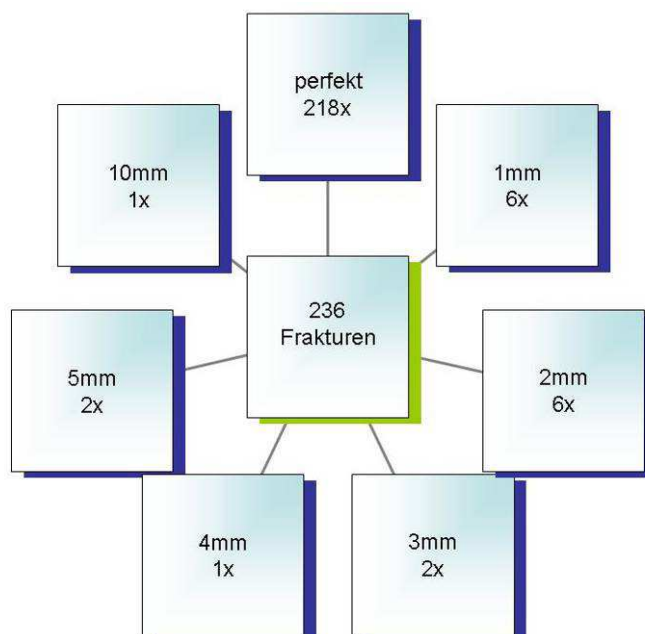


Abbildung 79: Längenverlust Radius in mm-Schritten

Bei 12 der insgesamt 17 Fälle mit Längenverlust des Radius war mit 1-2mm eine eher nur geringe Verkürzung messbar, starke Verkürzungen (3mm,4mm,5mm und 10mm) in 5 Fällen.

5.5.3.2 Neigung der Gelenkfläche nach dorsal

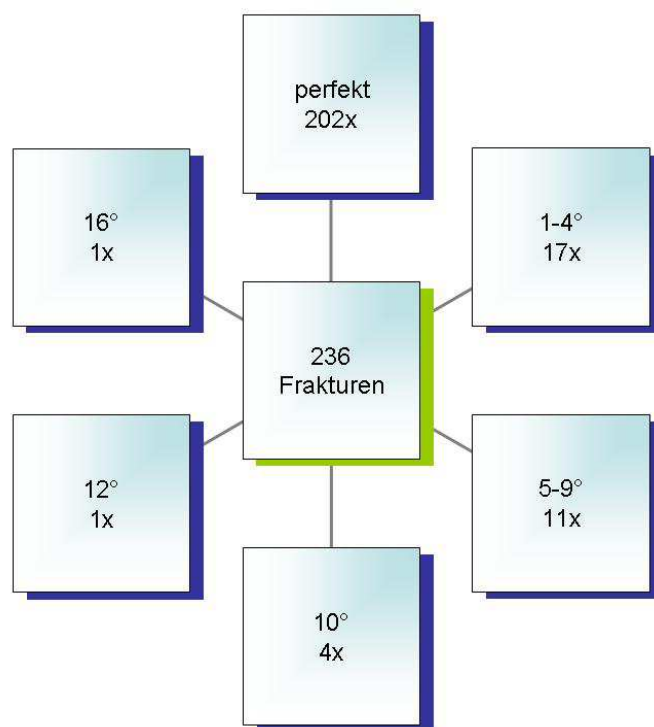


Abbildung 80: palmarer Kippwinkel postoperativ

Ein bis 4° im Vergleich zum Normwert oder im Vergleich mit der Gegenseite geminderter palmarer Kippwinkel wurde in der Gesamtbewertung noch als „anatomiegerechte“ Stellung gewertet; damit wird der Tatsache Rechnung getragen, dass geringe Toleranzen, die natürlich auch von der Einstellung des Röntgenbildes und nicht völlig zu vermeidenden Messungenauigkeiten abhängen, akzeptiert werden müssen. Auch mit digitalen Röntgenbildern unter Verwendung der dazugehörigen elektronischen Messung der Winkelgrade sind die ermittelten Werte nicht immer auf ein Grad genau reproduzierbar. Somit resultieren 219 Fälle mit „anatomiegerechter“ Stellung, eine mäßige Fehlstellung von 5°-10° (also der Verlust der physiologischen 10°-12° Inklination) lag in 15 Fällen und eine erhebliche Fehlstellung mit jeweils 12° bzw. 15° in 2 Fällen vor.

5.5.3.3 Neigung der Gelenkfläche nach palmar

Eine Fehlstellung der Gelenkfläche mit vermehrter Kippung der radiokarpalen Gelenkfläche nach palmar lag in keinem Fall vor.

5.5.3.4 Neigung der Gelenkfläche nach radial

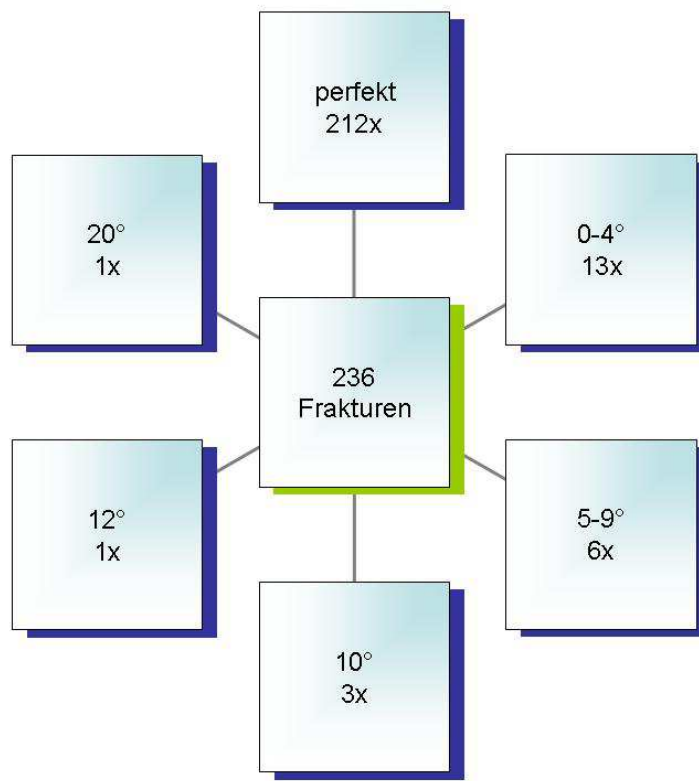


Abbildung 81: Radiusbasiswinkel postoperativ

Wie beim palmaren Kippwinkel wurden auch bei der Messung der Ulnarneigung der radiokarpalen Gelenkfläche ein bis 4° im Vergleich zum Normwert oder zur Gegenseite geminderter Winkel in der Gesamtbewertung als „anatomiegerechte“ Stellung gewertet. Mäßige Fehlstellungen von 5°-10° waren in 9 Fällen, erhebliche Fehlstellungen mit 12° und 20° in jeweils 1 Fall festzustellen.

5.5.3.5 Neigung der Gelenkfläche nach ulnar

Eine Fehlstellung der radiokarpalen Gelenkfläche mit vermehrter Ulnarinklination lag in keinem Fall vor.

5.5.3.6 Versatz ad latus nach dorsal

Ein Versatz des Gelenkblocks nach dorsal lag in keinem Fall vor.

5.5.3.7 Versatz ad latus nach palmar

Ein Versatz des Gelenkblocks nach palmar lag in keinem Fall vor.

5.5.3.8 Versatz ad laterus nach radial

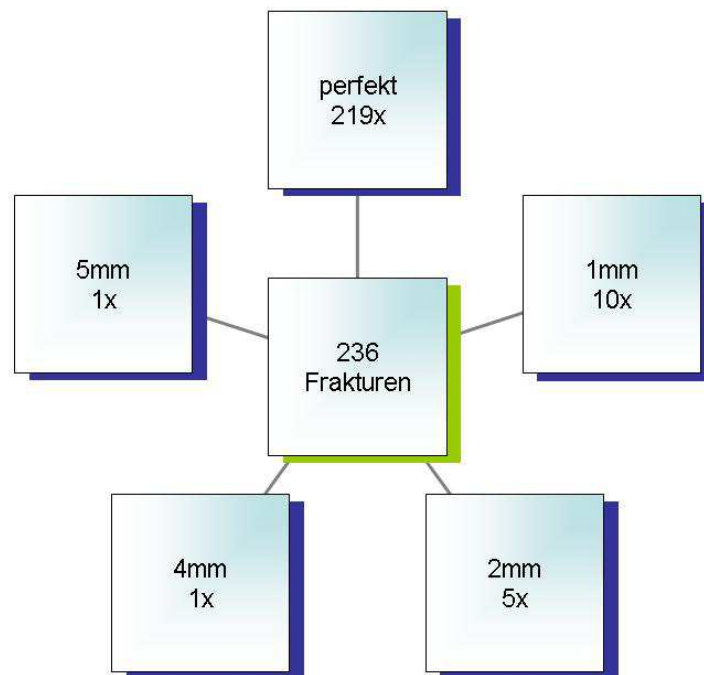


Abbildung 82: Versatz des Gelenkblocks nach radial in mm-Schritten

Die Messung des Versatzes der korrespondierenden Kortikalis ist insbesondere bei Vergrößerung des digitalen Röntgenbildes sehr exakt möglich, bereits ein geringer Versatz um 1mm wurde als „nicht anatomiegerecht“ gewertet. Somit resultieren insgesamt 17 Fehlstellungen.

5.5.3.9 Versatz ad laterus nach ulnar

Ein Versatz des Gelenkblocks nach ulnar lag in keinem Fall vor.

5.5.3.10 Gelenkstufe

Eine messbare Gelenkstufe mit bis zu 1mm Größe wurde in 10 Fällen, eine 3mm große Gelenkstufe wurde in einem Fall gemessen. Alle 11 Fälle wurden der Gruppe „nicht anatomiegerecht“ zugeordnet.

5.5.3.11 Proc. styloideus disloziert

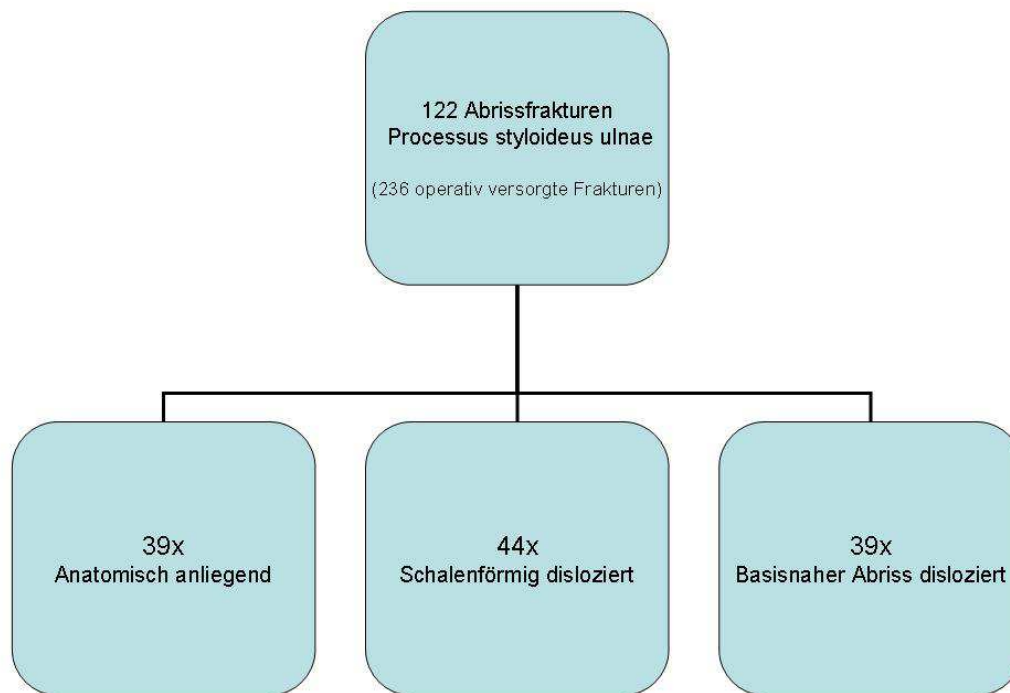


Abbildung 83: Abrissfrakturen des Processus styloideus ulnae (operative Fälle)

Wenn eine Abrissfraktur des Processus styloideus ulnae vorlag wurde auf den postoperativen Röntgenbildern beurteilt, ob sich das Fragment anatomisch angelegt hatte oder nicht. Bei Dislokation (mehr als 0,5mm) wurde zwischen schalenförmigem und basisnahem Abriss differenziert.

5.5.3.12 DRUG

Auf den postoperativen Röntgenbildern wurde ein geringes Klaffen des radioulnaren Gelenkspaltes (bis 1mm) 2-mal, ein deutliches Klaffen 3-mal registriert. Ein sekundäres Auseinanderweichen der Gelenkpartner mit gering oder mäßigem Klaffen des radioulnaren Gelenkspaltes (1-2mm) wurde in weiteren 3 Fällen festgestellt. Diese Fälle (insgesamt 8, entsprechend 3,4% der operativ behandelten Frakturen) wurden als Sprengung des Radioulnargelenkes gewertet.

- Bei 3 dieser 8 Patienten handelte es sich um handgelenksnahe Unterarmfrakturen – eine 83jährige Patientin mit A3 Fraktur nach AO und begleitender distaler Ulnaschaftfraktur und eine 85jährige Patientin mit gleichem Verletzungsmuster wurden mit 2,7mm palmarer variabel winkelstabiler Platte am Radius und 2,0mm winkelstabiler Ulna(mini)platte versorgt, das postoperative Röntgenbild zeigt die

Sprengung des Radioulnargelenkes, bei der dritten 59jährigen Patientin ist das Klaffen des Radioulnargelenkes erst sekundär (4-6 Monate postoperativ) radiologisch auffällig, bei dieser Patientin wurde eine B3 Fraktur nach AO mit 2,7mm palmarer variabel winkelstabiler Platte und die Ulnaschaftfraktur mit einer intramedullären Kirschnerdrahtschienung versorgt. Nach Ausheilung der Frakturen bei Nachuntersuchung 10-12 Monate postoperativ waren alle 3 Patientinnen völlig beschwerdefrei bei uneingeschränkter Handfunktion.

- Bei den folgenden 3 Patientinnen mit postoperativ radiologisch erkennbarer Sprengung des Radioulnargelenkes ergab sich ein ähnlicher klinischer Verlauf: eine 58jährige Patientin mit einer C2 Fraktur nach AO war bereits 4-6 Wochen postoperativ mit exzellenter Handgelenksfunktion nahezu beschwerdefrei, die Fraktur ist anatomisch ausgeheilt, die Patientin war auch nach 1 Jahr völlig beschwerdefrei. Eine 69jährige Patientin mit einer A3 Fraktur nach AO und basisnahe Abriss des Prozessus styloideus ulnae war nach anatomiegerechter Ausheilung der Radiusfraktur 10 – 12 Monate postoperativ völlig beschwerdefrei, bei ebenfalls auch objektiv uneingeschränkter Funktion der Hand. In gleicher Weise war bei einer 71jährigen Patientin mit einer B3 Fraktur nach AO diese 4-6 Monate postoperativ anatomiegerecht ausgeheilt, die Patientin war zu diesem Zeitpunkt und auch 1 Jahr postoperativ völlig beschwerdefrei. Auch in diesem Fall bestätigte die objektive Bewertung (Bewegungsausmaß, Kraft...) das funktionell sehr gute Endergebnis.
- Bei einer 66jährigen Austragsbäuerin wurde eine C2 Fraktur versorgt, sekundär 4-6 Monate postoperativ zeigte sich ein stark klaffender radioulnarer Gelenkspalt bei anatomiegerecht verheilter Radiusfraktur. Die Patientin klagte über zeitweise auftretende Parästhesien in den Fingern, eine weitere neurologische Abklärung war aus privaten und beruflichen Gründen zunächst nicht erwünscht. Bei fortbestehenden Symptomen und Wochen später doch erfolgter neurologischer Untersuchung wurde 11 Monate postoperativ die Metallentfernung mit simultaner Karpaltunnelspaltung durchgeführt. Bei der abschließenden Untersuchung 2 Monate danach war die Patientin bei uneingeschränkter Funktion der Hand beschwerdefrei.
- Fall 8 ist ein 47jährige Mann, von Beruf Werkschutzmitarbeiter und passionierter Gitarrenspieler, der sich eine A3 Fraktur beim Rollerbladen zugezogen hatte. Diese Fraktur wurde mit der 2,7mm Platte von palmar versorgt, es kam zum Plattenbruch (siehe 5.7.8 - 2.Absatz). Nach Reosteosynthese ist die Fraktur mit leichter dorsaler Eintauchung der Gelenkfläche und mäßig klaffendem radioulnaren Gelenkspalt verheilt. Bei der Abschlussuntersuchung war die objektiv messbare Handgelenksfunktion uneingeschränkt, der Patient bei uneingeschränkt wiederhergestellter Gebrauchsfähigkeit seiner Hand völlig beschwerdefrei.

5.5.3.13 SL –Spalt

Eine Verbreiterung des SL-Spalt als Zeichen einer Grad 3 Läsion bzw. statischen scapholunären Instabilität wurde in 3 Fällen festgestellt:

- Bei einem 64jährigen Mann mit einer A3 Fraktur nach AO erfolgte die anatomie-gerecht Reposition und Fixation, die Fraktur ist auch in dieser Stellung ausgeheilt. Der 1mm klaffende Gelenkspalt war prä- und postoperativ im Röntgenbild erkennbar, bei der intraoperativen dynamischen Untersuchung veränderte sich der Gelenkspalt nicht, anamnestisch lag eine „alte Handgelenksverletzung“ vor. Bei dem geistig behinderten Patienten waren weitere Angaben nicht eruierbar, wahrscheinlich hat eine vorbestehend alte SL-Dissoziation vorgelegen. Auf weitere operative Maßnahmen wurde verzichtet, der Patient war bei radiologisch unverändertem Befund auch nach 2 Jahren (wegen des nicht eindeutigen Befundes nochmals kontrolliert!) völlig beschwerdefrei und konnte bei uneingeschränkter Funktion seinem Hobby Akkordeonspielen ohne Probleme nachgehen.
- Bei einer 87jährigen Patientin mit einer A3 Fraktur nach AO wurde eine statische Instabilität intra- und postoperativ mit 1mm klaffendem SL-Spalt dokumentiert, aufgrund des hohen Alters aber auf weitere operative Maßnahmen (z.B. Bandnähte, temporäre Kirschnerdrahtarthrodese...) verzichtet. Die Fraktur ist nach der Osteosynthese unter funktioneller Nachbehandlung folgenlos ausgeheilt. 5 Monate postoperativ war die Patientin bei uneingeschränkter Beweglichkeit völlig beschwerdefrei.
- Bei einer 85jährigen Patientin mit einer C2 Fraktur nach AO wurde intraoperativ eine dynamische Instabilität festgestellt und daraus keine operative Behandlungskonsequenz gezogen. Es erfolgte lediglich die Osteosynthese, die allerdings nicht zu einem anatomiegerechten Repositionsergebnis geführt hatte, sondern es war ein 1mm breite Stufenbildung in der Gelenkfläche postoperativ erkennbar. Zusätzlich zeigte sich der 1mm klaffende SL.-Spalt. Nichts desto trotz war die hochbetagte Patientin bei der Nachuntersuchung 4-6 Wochen postoperativ bei nur minimal eingeschränkter Beweglichkeit nahezu schmerzfrei (Quick DASH 16 Punkte, Gartland and Werley 2 Punkte, Green and O'Brien 85 Punkte, Castaing 2 Punkte, Solgaard 4 Punkte). Zur geplanten Nachuntersuchung 4-6 Monate postoperativ ist die Patientin nicht mehr erschienen.

5.5.3.14 SL –Winkel

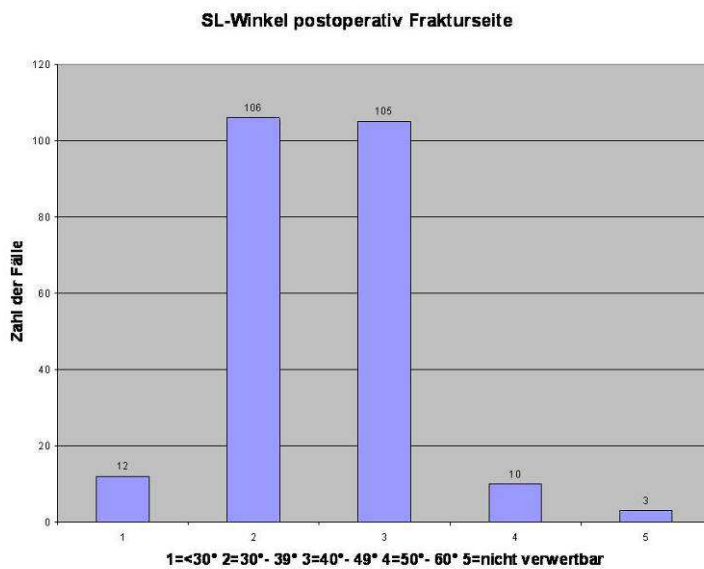


Abbildung 84: postoperativ gemessener SL-Winkel

Die Säulen 2, 3 und 4 zeigen die physiologischen Winkel von 30° - 60° zusammengefasst in Gruppen mit jeweils 10° Abstand. In 12 Fällen (Säule 1) wurde ein pathologischer SL-Winkel unter 30°, was einer DISI Fehlstellung entspricht, gemessen. In 3 Fällen (Säule 5) waren die vorliegenden Röntgenaufnahmen für eine Messung des SL-Winkels (-schlechte Projektion-) nicht verwertbar.

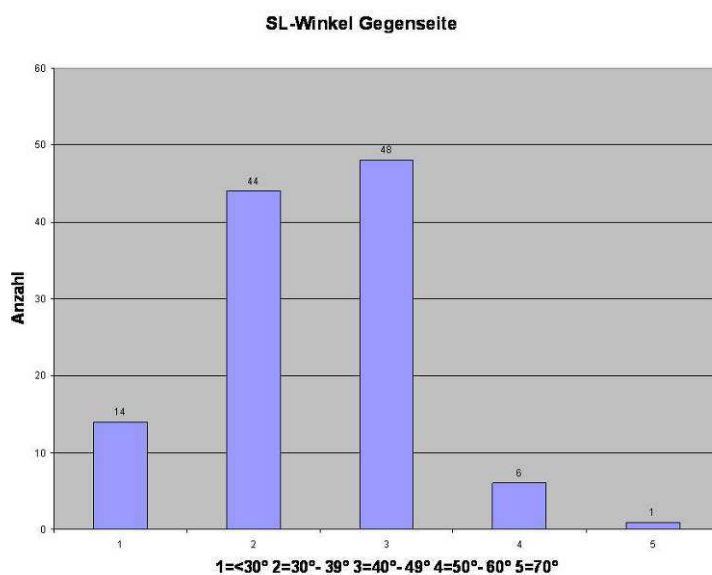


Abbildung 85: SL-Winkel Vergleichsaufnahmen unverletzte Gegenseite

Bei 113 Patienten wurden zur seitenvergleichenden Festlegung der individuellen Winkel und Längenmaße (Grenzwerte, Normvarianten) Vergleichsaufnahmen der unverletzten Gegenseite angefertigt. Es erfolgte die gleiche Gruppeneinteilung. Es wurden sogar 14 Fälle mit pathologischem SL-Winkel unter 30° (Säule 1) gemessen, 1 Fall mit grenzwertig erhöhtem SL-Winkel (70° , Säule 5) entsprechend einer PISI Fehlstellung.

5.6 Nachbehandlung

5.6.1 Übungsstabilität/Lagerungsschiene

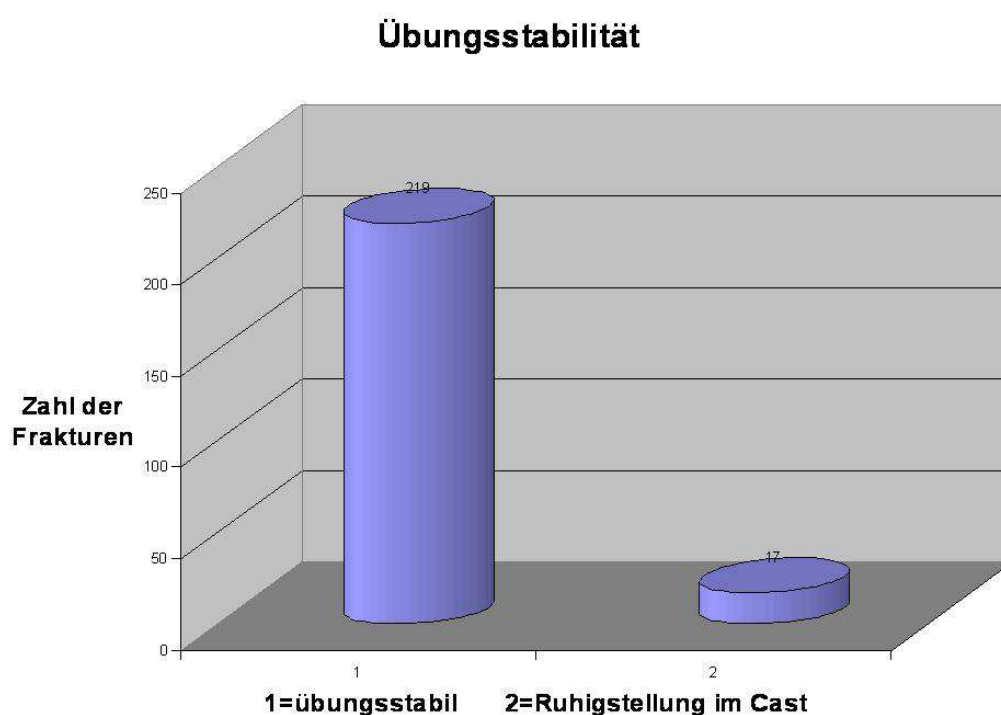


Abbildung 86: funktionelle Nachbehandlung, postoperative Immobilisierung

219 Patienten (92,8%) wurden funktionell nachbehandelt, das heißt, diese Patienten wurden ab dem ersten postoperativen Tag zu selbsttätigen Bewegungsübungen aus der Orthese heraus angeleitet. Bei 17 Patienten wurde das Handgelenk in einem zirkulären Castverband ruhiggestellt, bei diesen Patienten war nicht mit einer ausreichenden Compliance (-Alkoholprobleme, Demenz-) zu rechnen.

5.6.2 KG

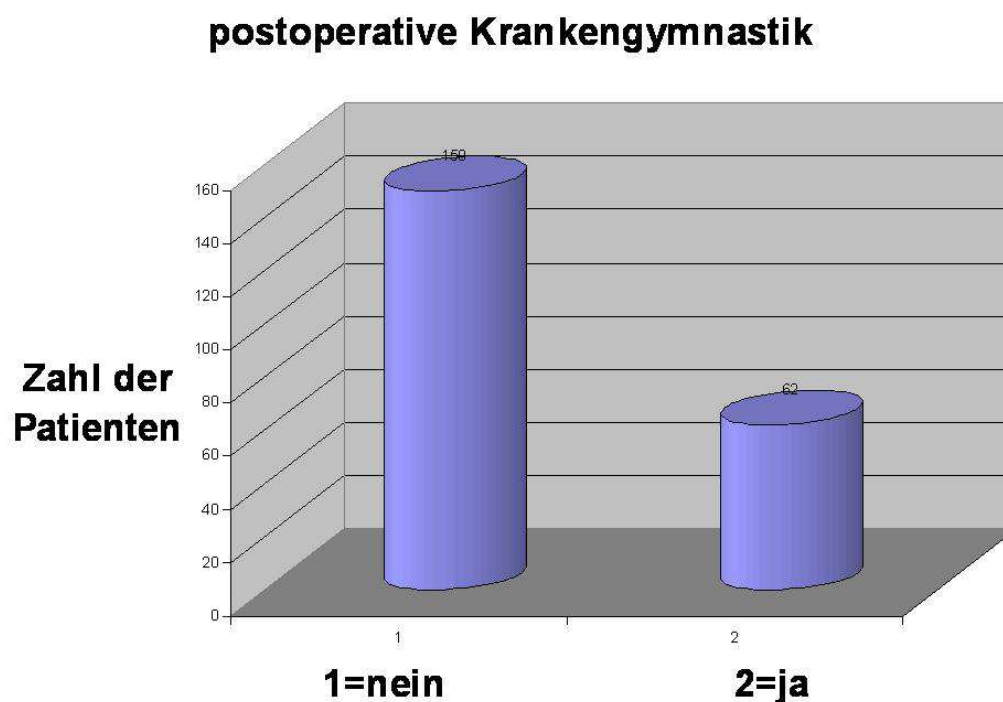


Abbildung 87: Krankengymnastik

Nachdem die Patienten unmittelbar postoperativ instruiert und angeleitet wurden und ein Merkblatt ausgehändigt bekamen, wurde zunächst keine Krankengymnastik verordnet. Bei wenigen Patienten wurde vom Operateur bei stärkerer Bewegungseinschränkung im Verlauf der ersten postoperativen Wochen Krankengymnastik verordnet, einige Patienten erhielten Krankengymnastik auf eigenen dringenden Wunsch oder die Physiotherapie wurde vom Hausarzt verordnet. Ohne Krankengymnastik wurden 150 Fälle (63,6%) ausbehandelt, bei 62 Fällen (26,3%) wurde Krankengymnastik verordnet, bei 24 Fällen (10,1%) existieren keine Angaben.

5.7 Komplikationen

5.7.1 CRPS 1

Ein CRPS 1 wurde 2-mal diagnostiziert. Beide Patientinnen konnten aus organisatorischen Gründen bzw. frakturspezifischen Gründen nicht unter den Bedingungen des vorgestellten Therapiekonzepts behandelt werden:

Eine 53jährige Patientin hatte sich während Ihres Urlaubsaufenthaltes in Kanada beim Sturz auf die ausgestreckten Arme Radiusfrakturen (Typ A3 und C2 nach AO) beidseits zugezogen. Im Rahmen der Erstversorgung erfolgte eine geschlossene Reposition und Kirschnerdrahtosteosynthese mit anschließender Ruhigstellung im gespaltenen Oberarmgipsverband beidseits. Die Patientin stellte sich erst 3 Wochen später bei uns vor. Die Röntgenkontrollen im Gipsverband zeigten erhebliche Fehlstellungen beidseits mit Stufenbildung in der Gelenkfläche linksseitig, so dass die Indikation zur Reosteosynthese gestellt wurde. Beidseits erfolgte die offene Reposition mit palmar abstützender partiell winkelstabiler Plattenosteosynthese unter nachfolgender funktioneller Therapie. Rechtsseitig entwickelte sich 8-10 Tage postoperativ eine Sudeck-Symptomatik mit typisch stadienhaftem Verlauf. 9 Monate postoperativ wurde das Osteosynthesematerial beidseits entfernt. Bei der abschließenden Untersuchung 1 Jahr postoperativ waren die Frakturen beidseits radiologisch in anatomiegerechter Stellung homogen ausgeheilt. Die Beweglichkeit beider Handgelenke war bis auf ein minimales Beugedefizit (5°) linksseitig uneingeschränkt, linksseitig wurden noch geringe Beschwerden bei starker Belastung des Handgelenks angegeben. Rechtsseitig wurden noch leichte Schmerzen, teilweise auch in Ruhe, und eine leichte Gebrauchsbeeinträchtigung der Hand berichtet. Die Fingerbeweglichkeit war nicht eingeschränkt, eine Kraftminderung bei Messung mit dem Vigorimeter bestand nicht.

Bei der zweiten Patientin handelte es sich um eine 30jährige Patientin, die mit ihrem Rennrad gegen einen stehenden LKW geprallt war und sich dabei eine radiokarpale Luxationsfraktur des linken Handgelenkes zugezogen hatte. Es erfolgte die offene Reposition mit Bandnähten, Refixation der Abrissfraktur des Processus styloideus radii mit Kirschnerdraht und Transfixation des Handgelenkes mit Fixateur externe. Der Fixateur und der Kirschnerdraht wurden 6 Wochen postoperativ entfernt und eine krankengymnastische Übungsbehandlung eingeleitet. Die Symptomatik des CRPS 1 entwickelte sich mit Beginn der Remobilisierung, so dass nochmals eine Ruhigstellung und eine medikamentöse Therapie erforderlich wurden. Radiologisch entwickelte sich eine verzögerte aber anatomiegerechte Frakturheilung mit angedeutet fleckförmiger Entkalkung im Handskelett. Die Patientin wurde handchirurgisch vorgestellt, ohne dass sich daraus zunächst eine weitere Behandlungskonsequenz ergab. Bei der Nachuntersuchung 6 Monate postoperativ waren die Beweglichkeit im Handgelenk und die Vorderarmumwendbewegungen noch deutlich eingeschränkt (Extension/Flexion 50-0-40, Radialadduktion/Ulnarabduktion 20-0-30, Supination/Pronation 60-0-70), es wurden noch mäßige Schmerzen im Handgelenk (Stärke 4 auf der Schmerzskala) und erhebliche Gebrauchsbeeinträchtigungen (Quick DASH 59 Punkte) angegeben. Der Faustschluss war vollständig möglich, die mit dem Vigorimeter gemessene Kraftminderung betrug knapp 50% der Gegenseite. Zur Kontrolluntersuchung 1 Jahr nach Unfall hat sich die Patientin persönlich nicht mehr vorgestellt, nach telefonischer Auskunft habe sich die Funktion der Hand aber deutlich gebessert, wenngleich immer noch belastungsabhängige Schmerzen beklagt wurden, sie sei in ihrer Tätigkeit als Maschinenführerin teilweise eingeschränkt. Eventuell wolle sie sich einer Handgelenksarthroskopie zur Behandlung der Knorpelschäden unterziehen.

5.7.2 Hämatom

Ein revisionsbedürftiges Wundhämatom ist nicht aufgetreten

5.7.3 Infektion

Eine Wundinfektion ist nicht aufgetreten, es erfolgte eine Sekundärnaht nach Vakuumversiegelung, die wegen eines erheblichen Weichteilschadens angelegt wurde.

5.7.4 Nervenschaden

Bei den 236 operativ behandelten Frakturen wurden bei insgesamt 19 Patienten (8%) Symptome (Sensibilitätsstörungen oder Parästhesien), die dem Ausbreitungsgebiet des Nervus medianus zuzuordnen waren, beobachtet. Die Gruppe dieser Patienten kann wie folgt differenziert werden (die Prozentangaben beziehen sich auf alle operativ behandelten Frakturen):

- Bei 2 Patienten (0,8%) bestand unmittelbar posttraumatisch eine Medianussymptomatik (Parästhesien), es erfolgte keine Karpaltunnelspaltung, nach Osteosynthese kam es zur Spontanremission.
- Bei 6 Patienten (2,5%) wurde postoperativ eine Medianussymptomatik festgestellt, entsprechend dem Behandlungskonzept war keine Karpaltunnelspaltung erfolgt, im weiteren Verlauf kam es zur vollständigen Spontanremission.
- Bei 4 Patienten (1,6%) bestanden vor dem Trauma nach anamnestischen Angaben Symptome (Parästhesien), die als Hinweis auf ein vorbestehendes Karpaltunnelsyndrom zu deuten waren, ein CTS war aber zum Operationszeitpunkt neurologisch nicht gesichert, es erfolgte keine Karpaltunnelspaltung, die Patienten waren im weiteren Verlauf beschwerdefrei.
- Bei weiteren 4 Patienten (1,6%) mit neurologisch nicht gesichertem aber aufgrund anamnestischer Angaben anzunehmendem Kompressionssyndrom des Nervus medianus wurde bei persistierender Symptomatik nach neurologischer Untersuchung (NLG) und Ausheilung der Fraktur, die Karpaltunnelspaltung simultan mit der Metallentfernung vorgenommen.
- Bei einem Patienten (0,4%) entwickelte sich sekundär nach der Osteosynthese, ohne vorbestehend bekanntes Kompressionssyndrom des N. medianus, ein CTS, so dass ebenfalls nach neurologischer Untersuchung simultan mit der Metallentfernung eine Karpaltunnelspaltung vorgenommen wurde.
- Bei 2 Patienten (0,8%) war das Karpaltunnelsyndrom bereits vor dem Trauma neurologisch gesichert, bei diesen Patienten erfolgte simultan mit der Osteosynthese die Karpaltunnelspaltung.

Zusammengefasst wurden also im Gesamtkollektiv der operativ behandelten Frakturen bis zum Abschluss der Behandlung lediglich 7 Karpaltunnelspaltungen (3%) durchgeführt, bei diesen 7 Patienten wurden die Frakturen von palmar mit der 2,7mm Platte

versorgt. Bei Abschluss der Behandlung hatten sich die neurologischen Symptome bei allen Patienten vollständig zurückgebildet. Die Karpaltunnelspaltungen erfolgten immer über einen gesonderten kurzstreckigen Zugang proximal in der Hohlhand.

Schädigungen des Ramus superficialis des Nervus radialis mit Sensibilitätsstörungen im versorgten Hautareal lagen 2-mal postoperativ vor, beide Male ist im Verlauf der ersten postoperativen Wochen eine vollständige Spontanremission eingetreten. Sensibilitätsstörungen als Folge einer Schädigung des Ramus palmaris des Nervus medianus wurden bei einem Patienten, ebenfalls mit nachfolgender Spontanremission, registriert.

5.7.5 Gefäßverletzung

Die akzidentelle Durchtrennung der Arteria radialis bei einer 64jährigen Patientin, beim Anlegen des palmaren Zugangs, blieb ohne klinische Folgen, das Gefäß wurde bei intaktem Hohlhandbogen ligiert. Eine Minderperfusion war bei der Abschlussuntersuchung nach 1 Jahr weder anamnestisch noch klinisch eruierbar, die Patientin war völlig beschwerdefrei, bei uneingeschränkter Gebrauchsfähigkeit der Hand.

5.7.6 Sehnenruptur

Eine Ruptur der Sehne des Musculus extensor pollicis longus ist bei einer 55jährigen Patientin, die sich beim Schlittschuhlaufen eine intraartikuläre Extensionsfraktur Typ C2 nach AO zugezogen hatte, etwa 8 Wochen nach palmarer variabel winkelstabiler Plattenosteosynthese aufgetreten. Die Patientin hatte ihre Hand im Rahmen ihrer beruflichen Tätigkeit als selbstständige Weinhändlerin zu diesem Zeitpunkt nahezu uneingeschränkt eingesetzt. Die Behandlung erfolgte durch einen Extensor indicis transfer, es kam zur funktionell uneingeschränkten Ausheilung bei Abschluss der Behandlung. Ursache der Sehnenruptur war wahrscheinlich die mechanische Irritation der Sehne durch die Spitze einer die Kortikalis leicht überragenden Schraube, wenngleich diese die dorsale Kortikalis radiologisch maximal um 1-2mm überragte. Weitere Sehnenrupturen sind nicht aufgetreten.

5.7.7 Plattenausbruch

Bei 236 Frakturversorgungen bzw. 232 Osteosynthesen mit Platte sind 4 Plattenausbrüche (1,7%) aufgetreten.

- Fall 1 wurde bereits unter 5.3.5 beschrieben
- Bei Fall 2 handelte es sich um eine 90jährige Patientin, die sich bei einem häuslichen Sturz eine handgelenksnahe Unterarmfraktur mit A3-Fraktur des Radius, die eine ausgedehnte metaphysäre Trümmerzone aufwies, zugezogen hatte. Die Primärversorgung erfolgte mit einer 2,7mm 5/3-Loch Platte von palmar am Radius und einer

2,0mm winkelstabilen Miniplatte an der Ulna. Die bereits auf der Unfallaufnahme erkennbare längsverlaufende Schafffissur im Radius wurde primär übersehen, die Plattenanlage erfolgte genau im Verlauf dieser Fissur, so dass die Platte postoperativ im Rahmen der funktionellen Therapie ausbrach. Es erfolgte eine Reosteosynthese mit einer 2,7mm 5/8-Loch Platte und längerer 2,0mm Ulna-Miniplatte. Die klinische und radiologische Kontrolluntersuchung 6 Wochen postoperativ zeigte einen unauffälligen Verlauf bei stabiler Osteosynthese. Die hochbetagte Patientin hat die vereinbarten Kontrolltermine (4-6 Monate oder 8-12 Monate postoperativ) nicht wahrgenommen, wurde aber 2 Jahre später erneut wegen einer subcapitalen Humerusfraktur konservativ behandelt. Klinisch bestand eine uneingeschränkte schmerzfreie Handgelenksfunktion, radiologisch zeigte sich eine achsengerechte Ausheilung bei homogener Durchbauung der Frakturen.

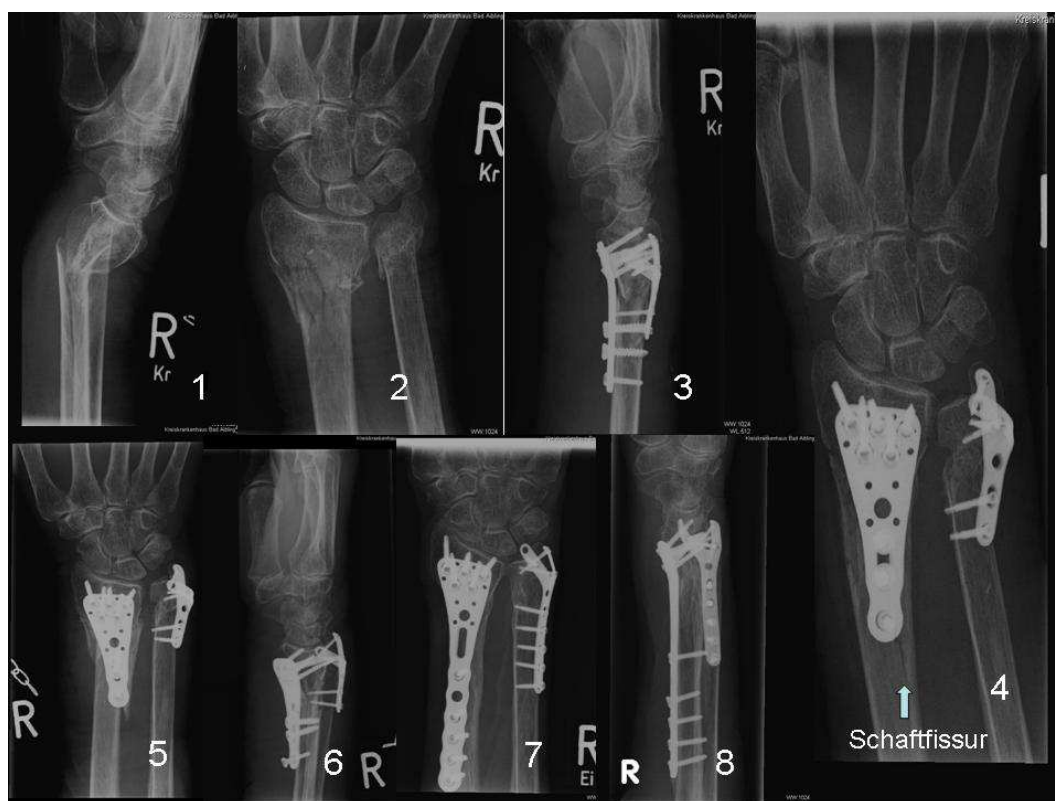

Abbildung 88: Bild 1 und 2 = Unfallaufnahmen; Bild 3 und 4 = postoperative Aufnahmen; Bild 5 und 6 = Plattenausbruch; Bild 7 und 8 = Ausheilungsbild nach 2 Jahren

- Bei Fall 3 handelte es sich um eine 75jährige Patientin, die sich bei einem häuslichen Sturz eine extraartikuläre Radiusfraktur Typ A3 nach AO zugezogen hatte, die Fraktur wurde mit einer 2,7mm 5/3-Loch Platte versorgt. Wie im Fall 2 wurde auch hier die längsverlaufende Schafffissur übersehen, so dass ebenfalls ein radiologisch ähnlich aussehender Plattenausbruch entstand. Wegen neurologischer Defizite und erheblicher Demenz wurde in Absprache mit den betreuenden Angehörigen keine Reosteosynthese vorgenommen, sondern eine Ruhigstellung im Unterarmgips für 6 Wochen

angeordnet. Die Fraktur ist danach in Fehlstellung (Längenverlust und Verkippung der Gelenkfläche) ausgeheilt, bei der Kontrolluntersuchung nach 6 Monaten war die Patientin schmerzfrei mit eingeschränkter akzeptabler Handgelenksfunktion.

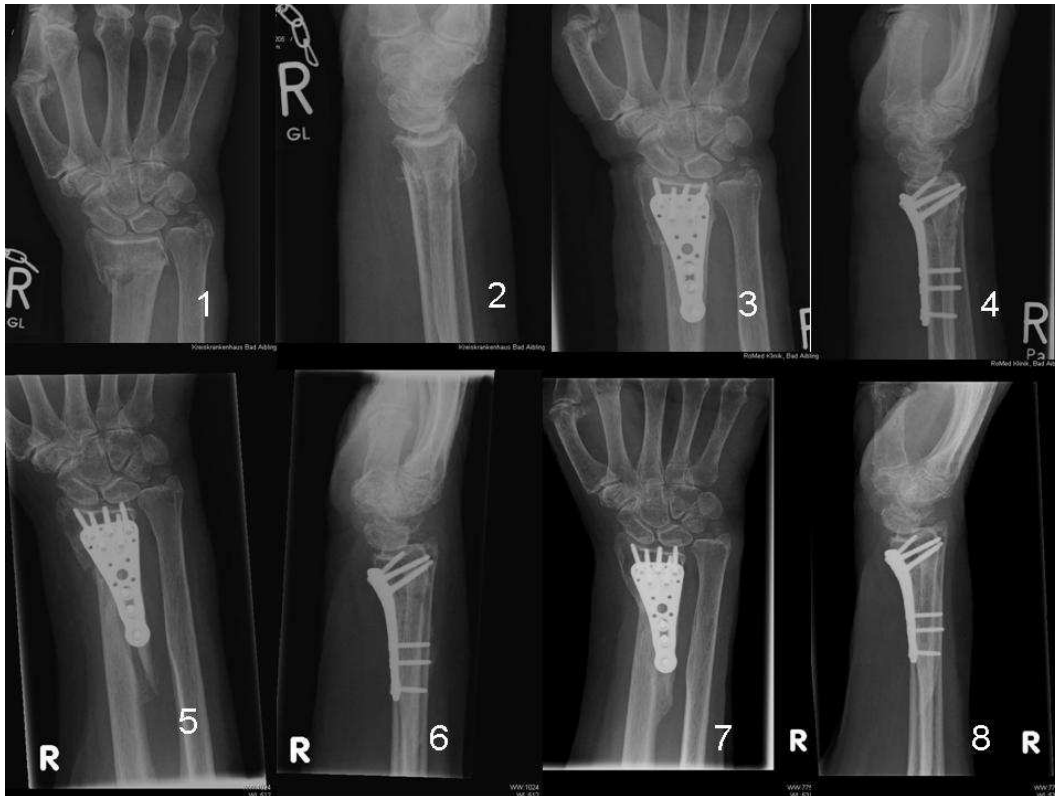

Abbildung 89: Bild 1 und 2 = Unfallaufnahme; Bild 3 und 4 = postoperative Aufnahmen; Bild 4 und 5 = Plattenausbruch; Bild 7 und 8 = Ausheilung in Fehlstellung

- Bei Fall 4 handelte es sich um eine 91jährige demente Patientin, die sich bei einem Sturz im Wald neben einer vorderen Beckenringfraktur ebenfalls eine extraartikuläre Radiusfraktur Typ A3 nach AO zugezogen hatte. In diesem Fall wurde versäumt einen protektiven Gipsverband anzulegen, die Osteosynthese wurde durch ständiges Abstützen bis zum typischen Ausbruch überlastet. Auch in diesem Fall erfolgte lediglich eine Ruhigstellung im Gipsverband, da die Patientin mittlerweile in Folge der Beckenringfraktur und des Allgemeinzustandes in Ihrer Mobilität hochgradig eingeschränkt war. Die Patientin ist dann, wenige Wochen später, im häuslichen Umfeld verstorben.

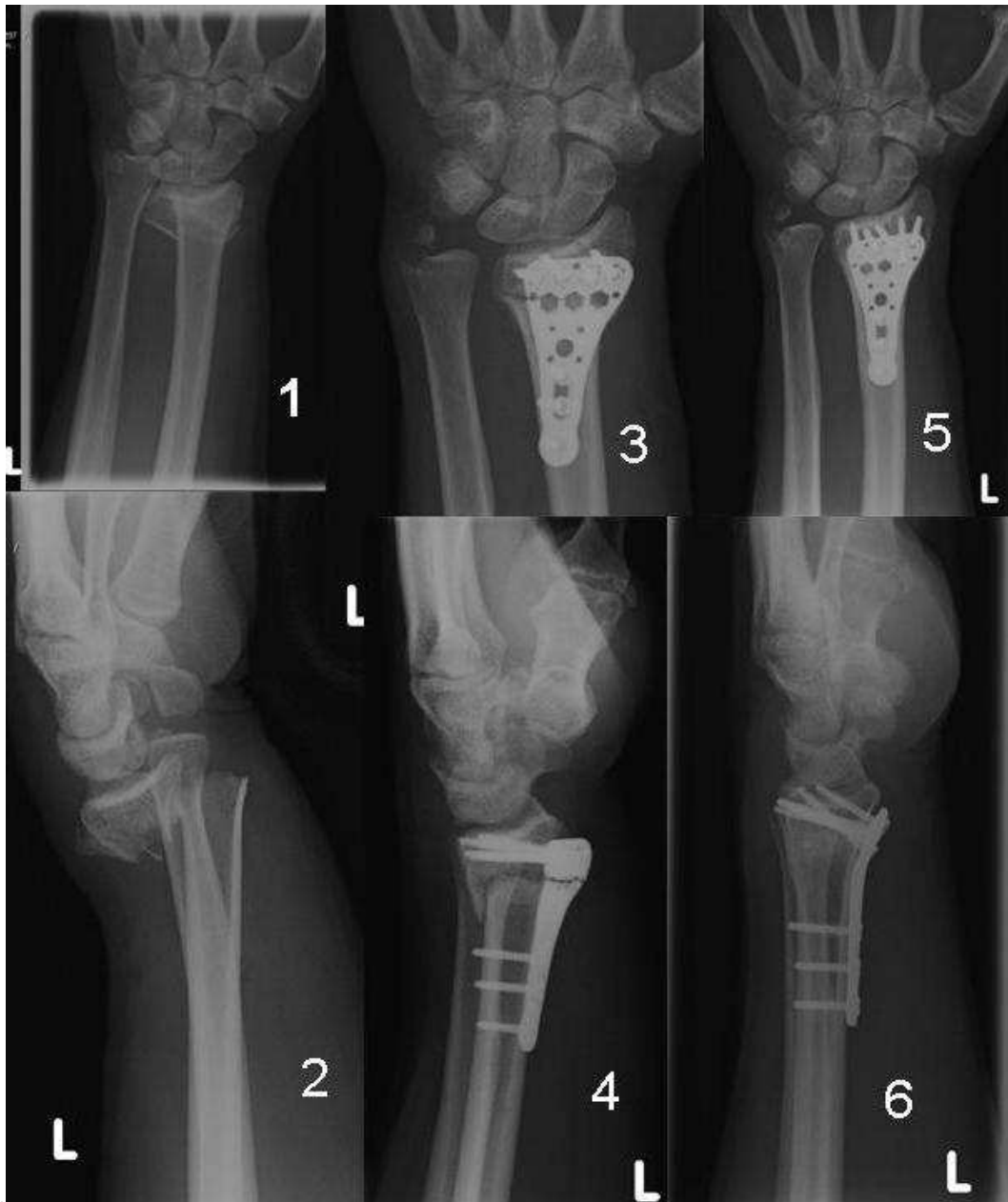5.7.8 Schraubenlockerungen, Plattenbruch

In 3 Fällen wurden Auslockerungen der distal winkelstabil eingebrachten Schrauben beobachtet. Bei einer 62jährigen Patientin mit einer intraartikulären Radiusfraktur Typ C2 nach AO führte dies bei ohnehin etwas zu kurz gewählten Schrauben zur dorsalen Sinterung im Bereich der metaphysären Trümmerzone. Das Osteosynthesematerial wurde nach Konsolidierung der Fraktur entfernt, die Fraktur ist mit geringem Längenverlust (1mm)

und dorsaler Einstauchung/Kippung der radiokarpalen Gelenkfläche um 10° ausgeheilt. Bei Abschluss der Behandlung 1 Jahr postoperativ war die Patientin völlig beschwerdefrei bei freier Beweglichkeit und uneingeschränkter Funktion. Ein nahezu identischer Verlauf ergab sich bei einer 89jährigen Patientin mit Frakturtyp C3 nach AO bei der bereits vorbestehend eine alte in Fehlstellung verheilte Fraktur vorlag, die Fraktur konsolidierte mit 2mm Längenverlust und dorsaler Sinterung der Gelenkfläche um 10° . Nach 6 Monaten klagte die hochbetagte Patientin noch über mäßige Schmerzen, die Beweglichkeit war im Handgelenk in Beugung um 25° und in Streckung endgradig (5°) eingeschränkt, das Osteosynthesematerial wurde auf Wunsch der Patientin nicht entfernt. Den Kontrolltermin 1 Jahr nach Osteosynthese hat die Patientin nicht wahrgenommen. Bei einem 51jährigen Elektroinstallateur mit intraartikuläre Fraktur Typ C2 nach AO kam es zur Auslockerung einer der distal winkelstabil eingebrachten Schrauben, radiologisch an einem bei Röntgenkontrolle neu aufgetretenen Überstehen des Schraubenkopfes um 1mm über Plattenniveau erkennbar, dies führte zum Absinken des ulnaren Schlüsselringes mit 1mm breiter Stufenbildung in der Gelenkfläche. Die Fraktur heilte mit dieser Fehlstellung aus, 11 Monate postoperativ war der Patient bei uneingeschränkt wiederhergestellter Funktion und Kraft subjektiv völlig beschwerdefrei. Eine Entfernung des Osteosynthesematerials war nicht erwünscht und wurde auch nicht empfohlen.

Zu berichten ist von einem Plattenbruch. Bei einem 47jährigen Werkschutzmitarbeiter, der beim Rollerbladen auf die linke Hand gestürzt war, wurde eine extraartikuläre Fraktur Typ A3 nach AO mit einer 2,7mm 7/3-Loch Platte versorgt, die postoperative Röntgenkontrolle zeigte eine leichte Fehlstellung mit Versatz des Gelenkblocks nach radial um 1mm bei asymmetrisch aber noch regelrecht einliegender Platte. 5 Wochen postoperativ zeigte sich eine verzögerte Frakturheilung bei unveränderter Stellung, der Patient ist dann 4 Wochen später erneut auf einer Treppe gestürzt und stellte sich dann verzögert nach Ablauf einer weiteren Woche wegen Schmerzen im Handgelenk vor. Radiologisch zeigte sich ein dorsal eingesunkener und stark verkippter Gelenkblock, die Platte war in Höhe der zweiten distalen Lochreihe gebrochen. Es erfolgte die korrigierende Reosteosynthese, wiederum mit einer 2,7mm 7/3-Loch Platte bei der die distale Lochreihe vollständig und das radiale Loch der 2. distalen Reihe mit einer Schraube winkelstabil besetzt wurde. Die Frakturstellung war jetzt nahezu anatomiegerecht, der radiale Versatz und die Radialkippung der Gelenkfläche vollständig beseitigt, nach dorsal war die Gelenkfläche noch um knapp 10° verkippt. Die Fraktur ist danach in dieser Stellung homogen ausgeheilt, die letzte Röntgenkontrolle vor Metallentfernung zeigte eine Verbreiterung des radioulnaren Gelenkspaltes, wobei klinisch allerdings keine Instabilitätssymptomatik bestand. Bei völliger Beschwerdefreiheit wurde auf Wunsch des Patienten die Metallentfernung durchge-

ge-



führt.

Abbildung 90: Bild 1 und 2 = Unfallaufnahme; Bild 3 und 4 = Plattenbruch; Bild 5 und 6 = Ausheilung nach Reosteosynthese

5.7.9 Sekundärer Längenverlust, dorsale Sinterung, Stufenbildung

Ein dorsales Sintern der Fraktur mit Abkipfung der Gelenkfläche und Längenverlust des Radius, teilweise auch mit sekundärer Stufenbildung in der Gelenkfläche, trat bei insgesamt 18 Fällen (7,6%) in der Gruppe der operativ versorgten Frakturen auf.

Korrekturverlust	0°-5°	6°-10°	11°-20°
1mm	5 Frakturen (1x Gelenkstufe 1mm) 1	3 Frakturen 2	
2mm	1 Fraktur (Gelenkstufe 2mm) 3	3 Frakturen (1x Gelenkstufe 1mm) 4	
3mm	2 Frakturen 5	1 Fraktur 6	
4mm			1 Fraktur (Gelenkstufe 3mm) 7
8mm	1 Fraktur 8		
14mm		1 Fraktur 9	

Abbildung 91: Gruppierung operativ versorgter Frakturen mit sekundärem Korrekturverlust

- Nummer 8 und 9 entsprechen den Fällen 3 und 4 mit Plattenausbruch und konservativer Weiterbehandlung, dargestellt unter 5.7.7.
- Nummer 7 ist eine 79jährige demente Patientin mit intraartikulärer Radiusfraktur Typ C2 nach AO, die sich im postoperativen Verlauf permanent mit der betroffenen Hand abstützte und die einen Gipsverband nicht tolerierte. Nach primär anatomisch wiederhergestellter Länge und Gelenkkongruenz kam es im weiteren Verlauf zum kontinuierlichen Korrekturverlust mit letztendlich resultierender Arthrose. Auch nach Metallentfernung klagte die Patientin über erhebliche Schmerzen und eine Gebrauchsbeeinträchtigung der Hand. Es bestand eine erhebliche Kraftminderung und eine endgradige Bewegungseinschränkung. (Gartland and Werley 12 Punkte, Green and O'Brien 60 Punkte, Castaing 10 Punkte, Solgaard 15 Punkte)

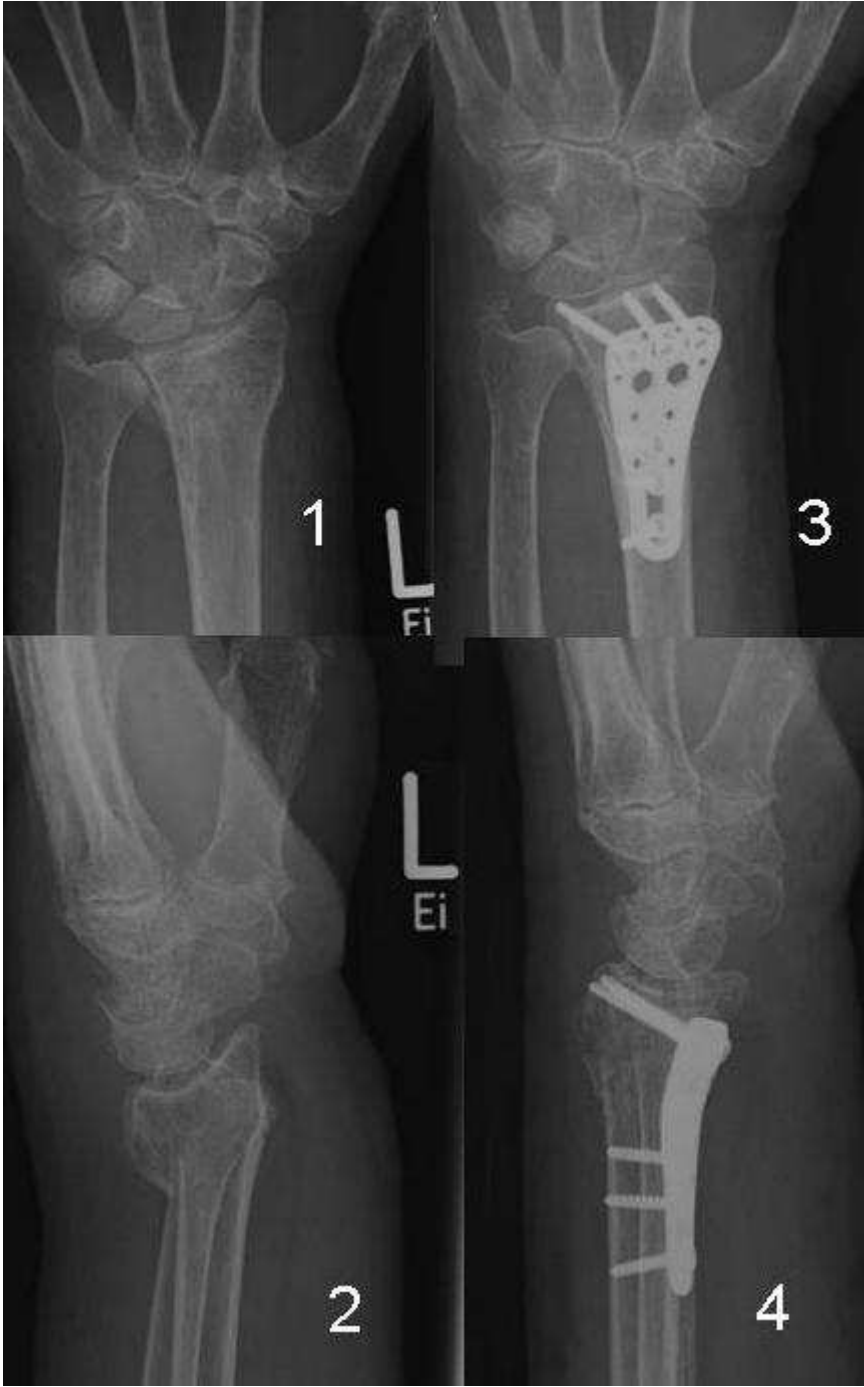

Abbildung 92: Bild 1 und 2 = Unfallaufnahmen; Bild 3 und 4 = postoperatives Ergebnis

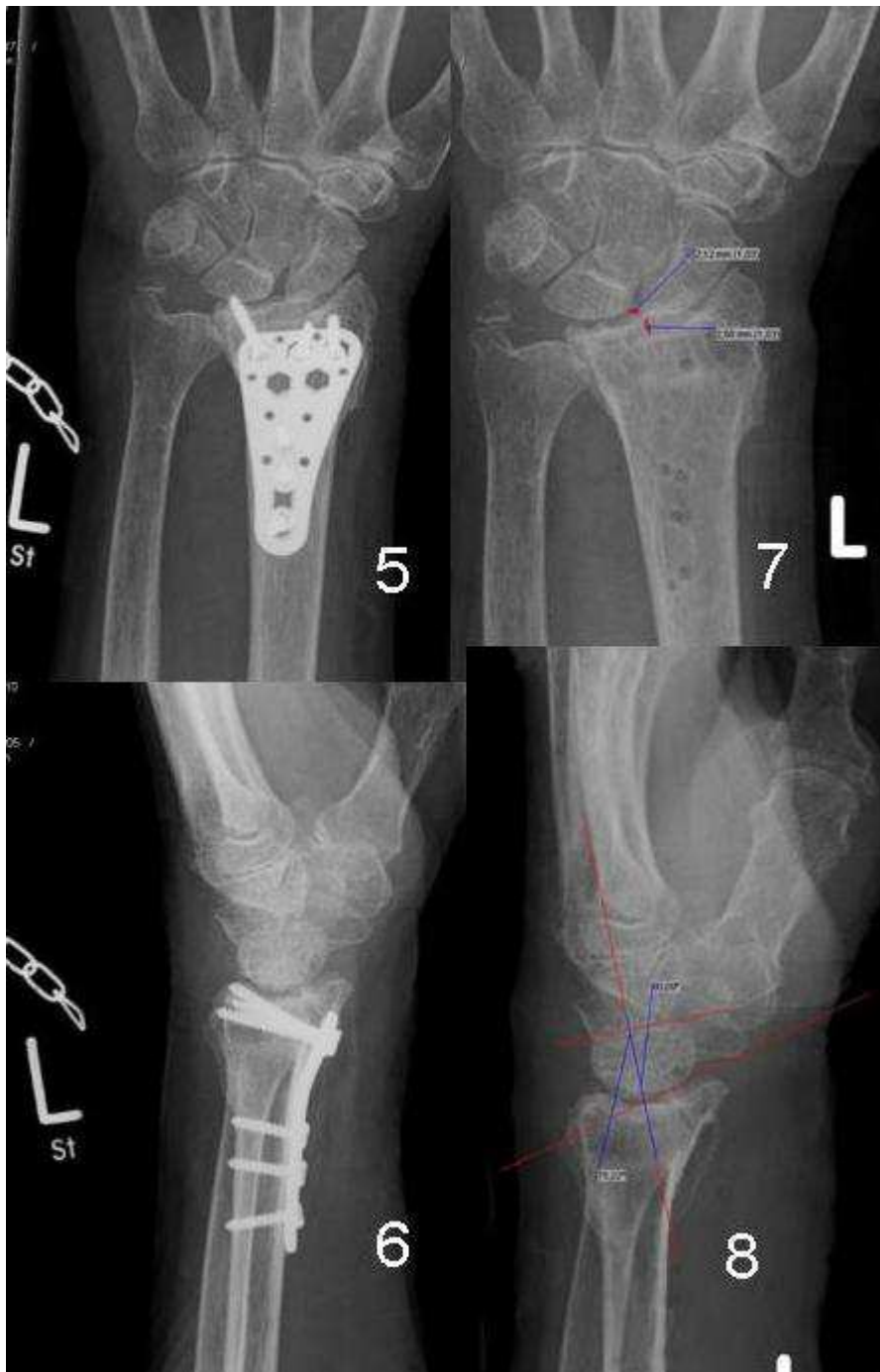

Abbildung 93: Bild 5 und 6 = sekundäres Sintern/Einsinken; Bild 7 und 8 = Ausheilung mit Korrekturverlust, Arthrose

- Nummer 6 ist eine 58jährige Patientin mit einer Flexionsfraktur Typ B3 nach AO, arbeitstätig als Küchenhilfe. 1 Jahr postoperativ war die Fraktur mit Korrekturverlust ausgeheilt, subjektiv und objektiv war ein mäßiges Behandlungsergebnis erreicht und es wurden Parästhesien im Ausbreitungsgebiet des Nervus medianus angegeben. Die

Patientin wünschte bei bestehender Arbeitsfähigkeit keine weiteren Maßnahmen. Die Patientin hat sich, wie vereinbart, 2 Jahre später nochmals vorgestellt, die neurologischen Symptome hatten sich vollständig zurückgebildet, die Gesamtfunktion der Hand war subjektiv nur noch bei starker Belastung eingeschränkt, auffällig war eine deutlich eingeschränkte Beugebeweglichkeit im Handgelenk.

- Nummer 5: Eine 77jährige Patientin mit einer intraartikulären Fraktur Typ C2 nach AO bei vorbestehender Arthrose im Radiokarpalgelenk, die Ausheilung mit Korrekturverlust endete mit einer progredienten schmerzhaften Arthrose im Radiokarpalgelenk, weitere operative Maßnahmen waren nicht erwünscht (einer der schlechtesten Fälle der Serie nach 12 Monaten: Quick DASH 83 Punkte, Gartland and Werley 12 Punkte, Green and O'Brien 60 Punkte, Castaing 10 Punkte, Solgaard 14 Punkte). - Eine 73jährige Patientin mit intraartikulärer Radiusfraktur Typ C2 nach AO, nach Metallentfernung war diese Patientin trotz Korrekturverlust bei uneingeschränkter Funktion der Hand völlig beschwerdefrei.
- Nummer 4: Ein 79jähriger Patient mit intraartikulärer Fraktur Typ C3 nach AO, der die verletzte Hand unmittelbar postoperativ nahezu uneingeschränkt im Alltag auch mit Belastung (Abstützen, festes Zupacken...) einsetzte. Es kam zur Ausheilung mit Korrekturverlust und 1mm Stufenbildung in der Gelenkfläche bei uneingeschränkter Funktion und Beschwerdefreiheit. – Eine 95jährige multimorbide Patientin mit intraartikulärer Fraktur Typ C3 gab bei der Kontrolluntersuchung 6 Monate postoperativ noch mäßige Schmerzen und eine Gebrauchsbeeinträchtigung der Hand an, klinisch bestand eine endgradige Bewegungseinschränkung und leichte Kraftminderung (Quick DASH 53 Punkte, Gartland and Werley 8 Punkte, Green and O'Brien 65 Punkte, Castaing 8 Punkte, Solgaard 8 Punkte); die Patientin ist zur geplanten Untersuchung nach 12 Monaten nicht mehr erschienen. – Eine 67jährige Patientin mit intraartikulärer Radiusfraktur Typ C2 gab bei der Abschlussuntersuchung noch geringgradige belastungsabhängige Beschwerden und leichte Gebrauchsbeeinträchtigung der Hand an, klinisch zeigte sich eine freie Beweglichkeit und uneingeschränkte Kraft (Quick DASH 11 Punkte, Gartland and Werley 3 Punkte, Green and O'Brien 90 Punkte, Castaing 2 Punkte, Solgaard 3 Punkte).
- Nummer 3 ist eine 73jährige Patientin mit einer Flexionsfraktur Typ B3 nach AO, der Korrekturverlust mit Stufenbildung in der Gelenkfläche endete 12 Monate postoperativ in einer schmerzhaften Arthrose mit mäßiggradiger Gebrauchsbeeinträchtigung und endgradiger Bewegungseinschränkung (Quick DASH 33 Punkte, Gartland and Werley 8 Punkte, Green and O'Brien 70 Punkte, Castaing 5 Punkte, Solgaard 6 Punkte).
- Nummer 2: Bei einer 60jährigen Patientin mit intraartikulärer Fraktur Typ C2 nach AO endete der Korrekturverlust mit mäßig schmerzhafter Arthrose und Kraftminderung ohne messbare Bewegungseinschränkung. Subjektiv beklagte die Patientin eine deutliche Gebrauchsbeeinträchtigung im Beruf als Sekretärin und im Alltag (Quick DASH 46 Punkte, Gartland and Werley 6 Punkte, Green and O'Brien 75 Punkte, Castaing 6 Punkte, Solgaard 10 Punkte). Die Patientin gab an, sich eventuell handchirurgisch weiterbehandeln lassen zu wollen. – Eine 86jährige Patientin mit

extraartikuläre Radiusfraktur Typ A3 nach AO, die Patientin war bei Abschluss der Behandlung beschwerdefrei, die Funktion der Hand uneingeschränkt. – Eine 62jährige Patientin mit intraartikulärer Radiusfraktur Typ C2 nach AO, bei Abschluss der Behandlung war die Patientin bei uneingeschränkter Funktion der Hand beschwerdefrei.

- Nummer 1: Diese Gruppe beinhaltet den 51jährigen Elektroinstallateur mit der unter 5.7.8 beschriebenen Schraubenlockerung und sekundären Stufenbildung, der Patient war bei Abschluss der Behandlung beschwerdefrei. – Eine 84jährige Patientin mit intraartikulärer Radiusfraktur Typ C3 nach AO, die bei der Abschlussuntersuchung noch über Schmerzen und eine mäßige Gebrauchsbeeinträchtigungen im Alltag berichtete, es bestand noch eine Einschränkung der Beugebeweglichkeit (Quick DASH 15 Punkte, Gartland and Werley 3 Punkte, Green and O`Brien 85 Punkte, Castaing 5 Punkte, Solgaard 3 Punkte). – Eine 88jährige Patientin mit extraartikulärer Radiusfraktur Typ A3, eine 92jährige Patientin mit intraartikulärer Fraktur Typ C2 und eine 57jährige Patientin mit extraartikulärer Fraktur Typ A3 waren bei der Abschlussuntersuchung bei uneingeschränkter Funktion der Hand völlig beschwerdefrei.

5.8 Nachuntersuchung 4-6 Wochen, 4-6 und 8-12 Monate postoperativ

Von 236 operativ behandelten Fällen konnten 4-6 Wochen postoperativ 193 Frakturen (81,8%), 4-6 Monate postoperativ 192 Frakturen (81,4%) und 8-12 Monate postoperativ 124 Frakturen (52,5%) klinisch und radiologisch nachuntersucht werden. Patienten bei denen die Fraktur bereits zum Zeitpunkt der 2. Nachuntersuchung (4-6 Monate postoperativ) klinisch und radiologisch anatomiegerecht ohne Funktionseinschränkung, bei gleichzeitig völliger Beschwerdefreiheit, ausgeheilt war, wurden nicht wieder einbestellt und abgeschlossen. Addiert man diese 69 Frakturen (29,2%) zu den 124 Frakturen, wurde also eine abschließende Nachuntersuchungsquote von 193 Frakturen (81,8%) erreicht.

5.8.1 Klinischer Befund

Im Folgenden werden die im Rahmen der geplanten Nachuntersuchungstermine erhobenen Befunde dargestellt.

5.8.1.1 Schmerzen subjektiv

Das Schmerzniveau wurde mit einer visuellen Schmerzskala von 1 – 10 bestimmt.

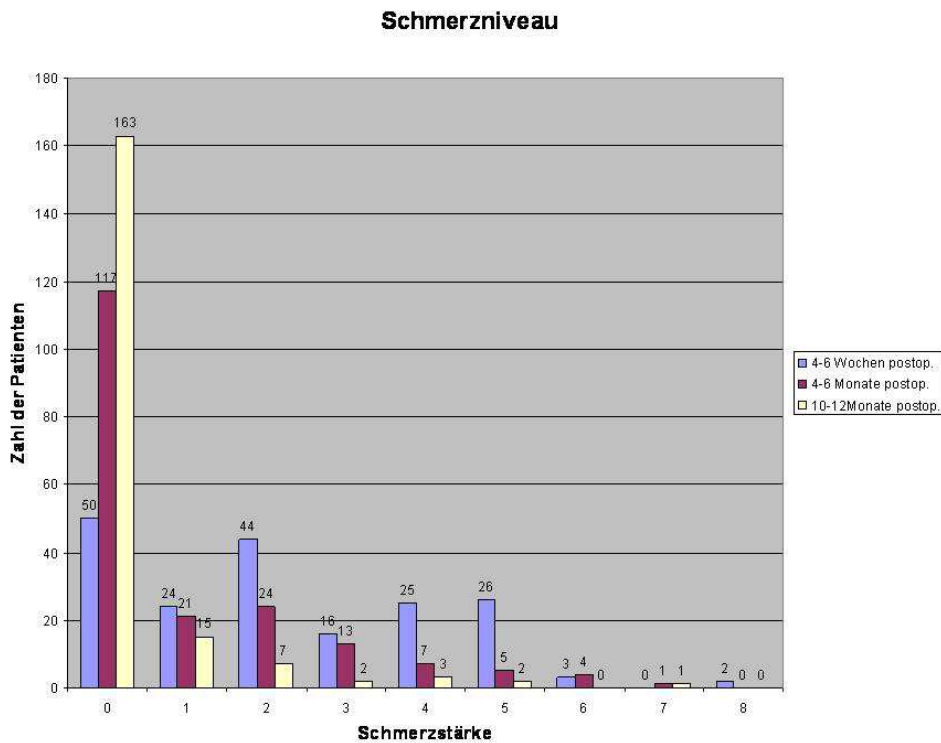


Abbildung 94: Schmerzniveau

Schmerzstärke 7: 4-6 Monate postoperativ war ein 83jähriger Patient mit einer A3-Fraktur auf diesem Schmerzniveau, war dann aber bei der Abschlussuntersuchung völlig schmerzfrei. - Eine 63jährige Patientin mit einer C2 Fraktur, die Fraktur war radiologisch in anatomiegerechter Stellung perfekt ausgeheilt, keine Arthrose, keine Instabilität, kein CRPS 1 oder 2 (neurologisch gesichert), klinisch uneingeschränkt freie Beweglichkeit – in diesem Fall war die Diskrepanz zwischen subjektivem Schmerzempfinden und objektivem Befund nicht erklärbar.

Schmerzstärke 6: Es fanden sich 4 Patienten mit diesem Schmerzniveau 4-6 Monate postoperativ. 2 Patientinnen mit einer C3 bzw. C2 Fraktur entwickelten eine Arthrose, bei Kontrolle 12 Monate postoperativ wurde Schmerzniveau 2 angegeben. Eine weitere Patientin war mit 4mm Ulnavorschub ausgeheilt, bei Kontrolle 12 Monate postoperativ wurde Schmerzniveau 2 angegeben. Die 4. Patientin dieser Gruppe hatte ein CRPS 1 (siehe 5.7.1), sie war bei Kontrolle 12 Monate postoperativ schmerzfrei.

Schmerzstärken 3- 5: Diese Gruppen beinhalten die unter 5.7.8 und 5.7.9 beschriebenen Fälle mit Korrekturverlust.

Von den 193 nachuntersuchten Fällen waren 1 Jahr postoperativ 163 Patienten (84,5%) völlig schmerzfrei, leichte Schmerzen (Schmerzstärke 1-3) wurden von 24 Patienten

(12,4%), mittelstarke Schmerzen (Schmerzstärke 4-6) wurden von 5 Patienten (2,6%) und starke Schmerzen (Schmerzstärke 7) von einer Patientin (0,5%) angegeben.

5.8.1.2 Wetterfühligkeit

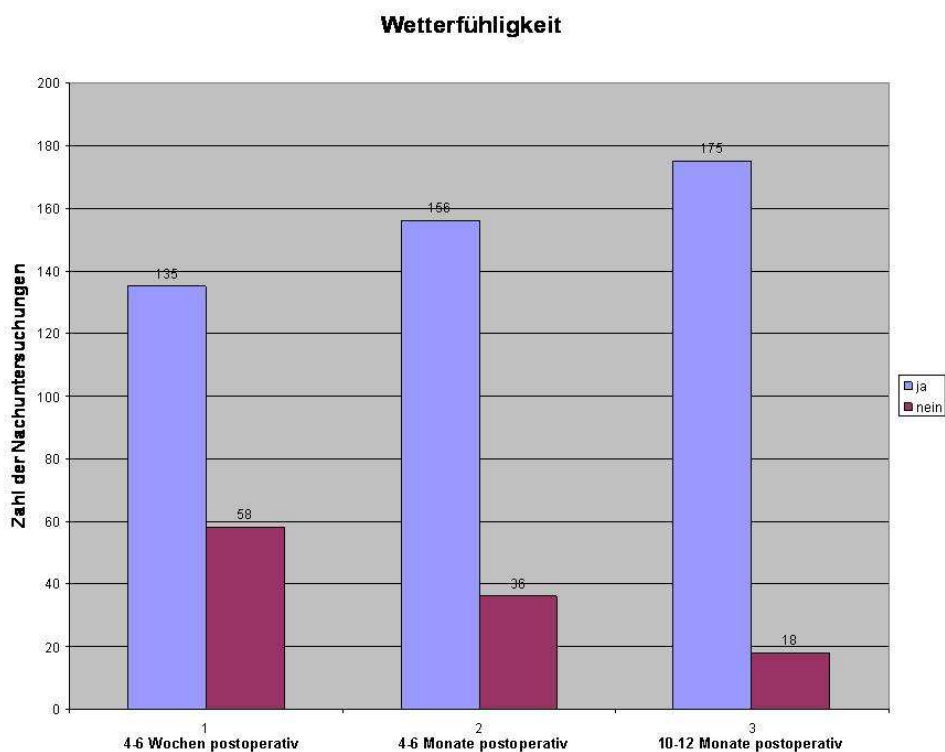


Abbildung 95: Wetterfühligkeit

5.8.1.3 Bewegungseinschränkung Langfinger

Bewegungseinschränkungen der Langfinger im direkten Zusammenhang oder als Folge der Radiusfraktur sind in keinem Fall aufgetreten, bei einzelnen Patienten waren partielle Bewegungseinschränkungen infolge vorbestehender Schäden (Fingergelenksarthrosen, Trauma...) bekannt.

5.8.1.4 Bewegungseinschränkung Daumen

Eine Einschränkung der Daumengelenksbeweglichkeit lag in einzelnen Fällen als Folge einer Rhizarthrose oder Fraktur vor, im Zusammenhang oder als Folge der Radiusfraktur sind am 1. Strahl ebenfalls keine Bewegungseinschränkungen aufgetreten.

5.8.1.5 Spitzgriff

Der Spitzgriff war bei den Abschlussuntersuchungen bei keinem Patienten eingeschränkt.

5.8.1.6 Feingriff

Der Feingriff war bei den Abschlussuntersuchungen bei keinem Patienten eingeschränkt.

5.8.1.7 Schlüsselgriff

Der Schlüsselgriff war bei den Abschlussuntersuchungen bei keinem Patienten eingeschränkt

5.8.1.8 Grobgriff

Der Grobgriff war bei den Abschlussuntersuchungen lediglich bei der Patientin mit schmerzhafter Arthrose, beschrieben unter 5.7.9 Nummer 5, eingeschränkt.

5.8.2 Messungen

Die Messungen des Bewegungsausmaßes in Extension, Flexion , Radialadduktion und Ulnarabduktion im Handgelenk sowie der Supination und Pronation bei Vorderarmumwendbewegungen wurde nach der Neutral-Null-Methode im Seitenvergleich vorgenommen. Im Folgenden werden die Minderungen der Beweglichkeit in den einzelnen Bewegungsebenen im Vergleich zur unverletzten Seite oder, falls wegen eines Vorschadens auf der Gegenseite nicht möglich, im Vergleich zum Normwert dargestellt.

5.8.2.1 Extension

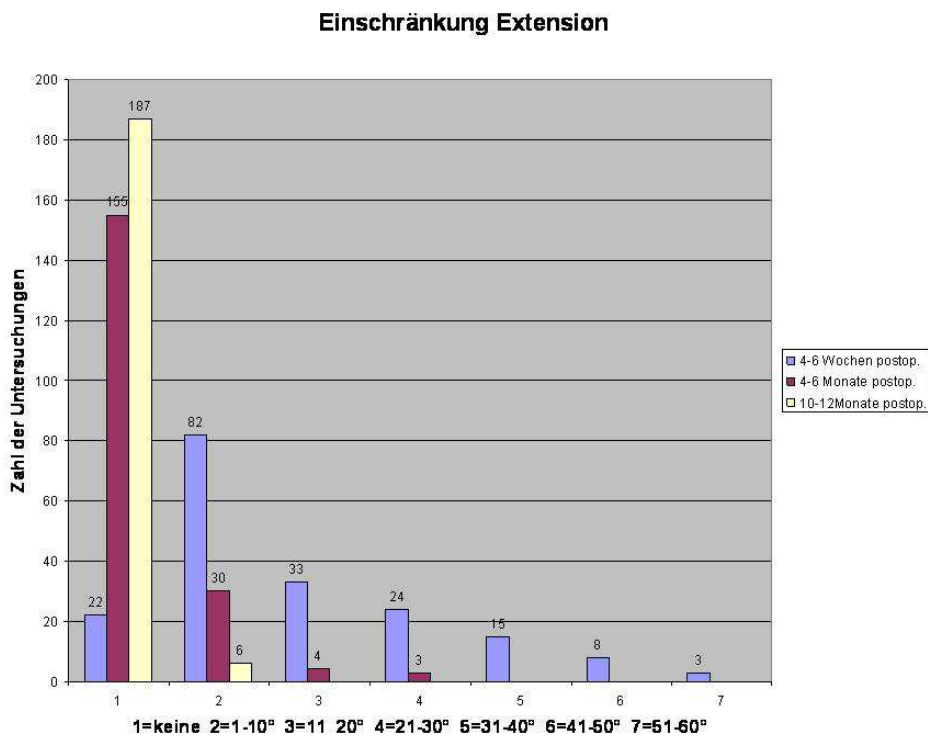


Abbildung 96: Bewegungseinschränkung in Extension

Bei Abschluss der Untersuchung nach 10 – 12 Monaten verblieb lediglich bei 6 Patienten ein geringes Streckdefizit, maximal bis 10°.

5.8.2.2 Flexion

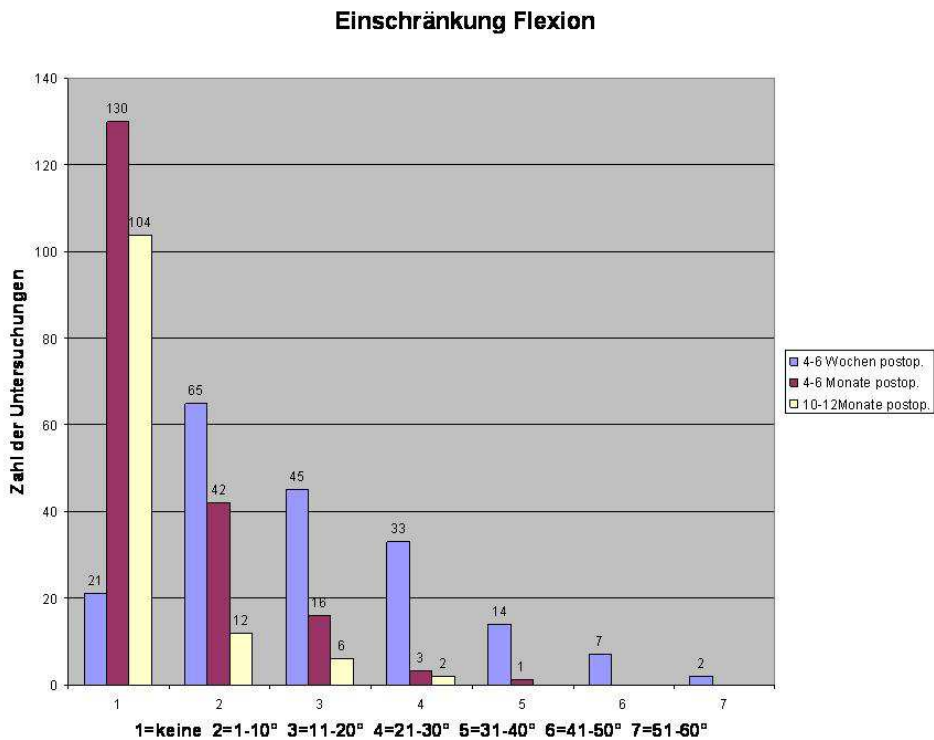


Abbildung 97: Bewegungseinschränkung in Flexion

Bei insgesamt 8 Patienten war eine stärkere Bewegungseinschränkung in der Beugung bei Abschluss der Untersuchung feststellbar. Die 2 Patientinnen mit einer Einschränkung der Beugebeweglichkeit um ca. 30° waren Fälle aus der Gruppe der sekundären Korrekturverluste (B3- und C2- Fraktur, siehe 5.7.9 Nummer 6 und 5). Bei der jüngeren Patientin mit B3-Fraktur waren abschließend radiologisch Zeichen einer Arthrose, bei der älteren Patientin mit C2-Fraktur war eine Progredienz der vorbestehenden Arthrose sowie ein Längenverlust mit relativem Ulnavorschub erkennbar. 2 Patientinnen mit einem Beuge-defizit von 20° bzw. 15° gehörten ebenfalls in die Gruppe mit sekundärem Korrekturverlust, es handelte sich dabei um eine 73jährige Frau mit B3-Fraktur und eine hochbetagte Frau mit C3-Fraktur (siehe 5.7.9 Nummer 3 und 1). Mit jeweils etwa 20° Beuge-defizit waren eine C3-Fraktur bei einer 55jährigen Patientin, bei der zwar ein anatomiegerechtes Repositionsergebnis erreicht wurde, bei der jedoch bei der Abschlussuntersuchung eine mäßig schmerzhafte Arthrose erkennbar war, und eine weitere C3-Fraktur bei einem 46jährigen Patienten mit postoperativ radiologisch nachweisbarer Gelenkstufe (1mm) ausgeheilt. Auch bei diesem Patienten entwickelte sich eine radiologisch erkennbare Arthrose, allerdings bei subjektiver Schmerzfreiheit und uneingeschränkter Funktion. Bei einem 45-jährigen Kraftfahrer war eine C2-Fraktur, die erst 10 Tage nach dem Trauma versorgt werden konnte (Auslandsaufenthalt), mit einem Beuge-defizit von ca. 15° und Schmerzsymptomatik im Bereich des TFCC ausgeheilt. Bei einer 85jährigen Patientin

wurde eine B3-Fraktur 13 Tage nach dem Trauma versorgt, die Fraktur war anatomiegerecht aber mit einem Beugedefizit von 15° ausgeheilt.

5.8.2.3 Radialadduktion

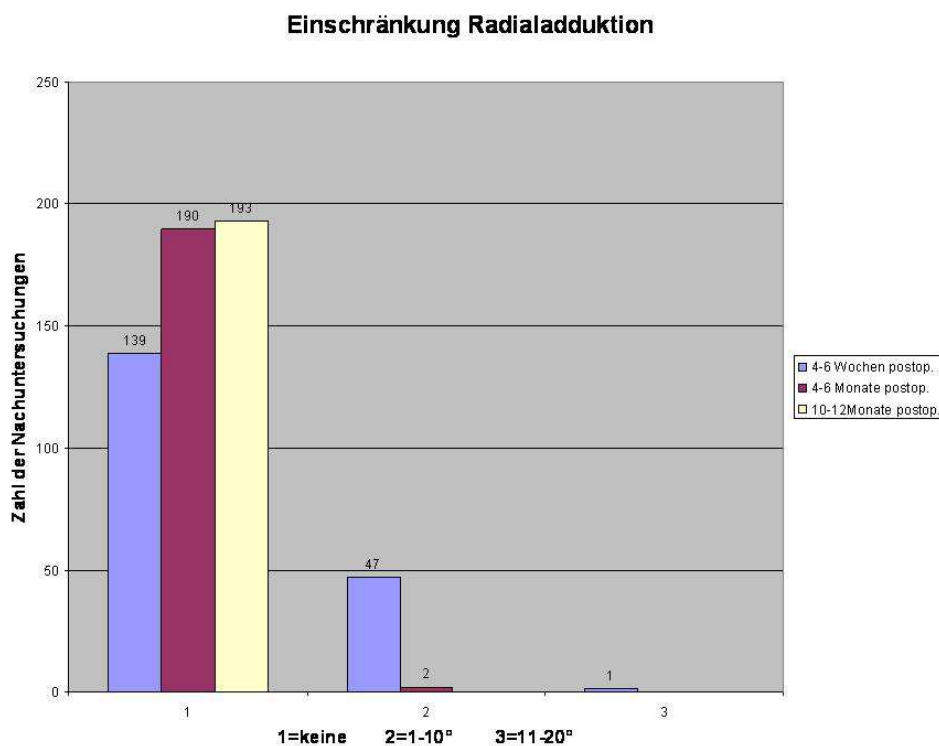


Abbildung 98: Bewegungseinschränkung in Radialadduktion

Bei keinem Fall war bei Abschluss der Untersuchung eine eingeschränkte Radialadduktion messbar.

5.8.2.4 Ulnarabduktion

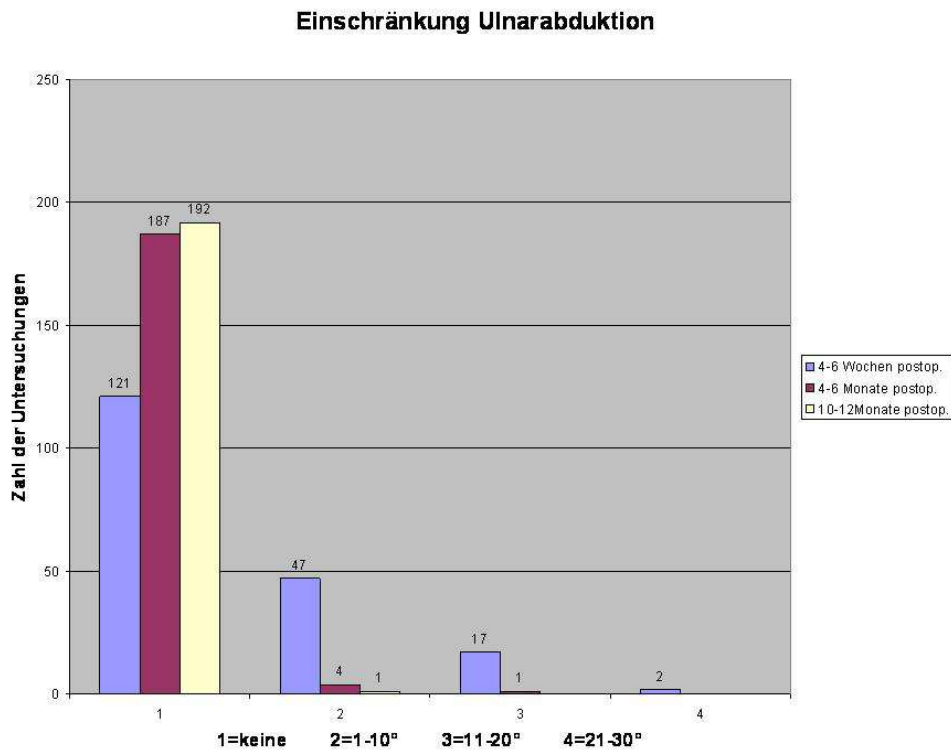


Abbildung 99: Bewegungseinschränkung in Ulnarabduktion

Lediglich bei einer Patientin (wiederum die B3-Fraktur aus 5.7.9, sekundärer Korrekturverlust) war abschließend ein Defizit in der Ulnarabduktion messbar.

5.8.2.5 Supination

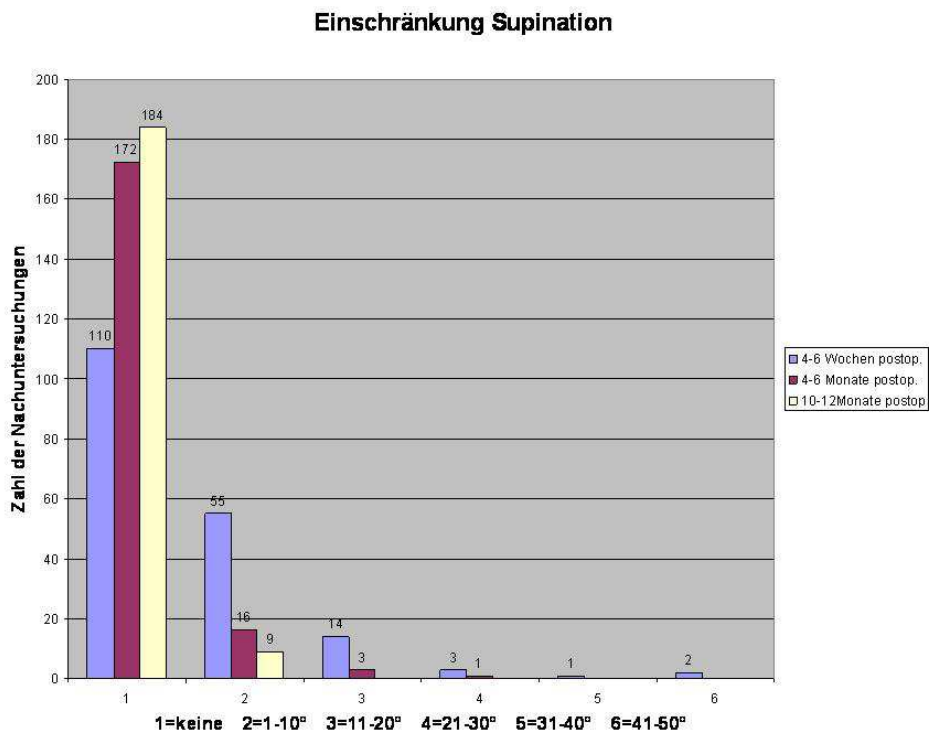


Abbildung 100: Einschränkung in Supination

Bei Abschluss der Untersuchung bestand noch ein geringgradiges Supinationsdefizit (maximal 10°) bei 9 Patienten.

5.8.2.6 Pronation

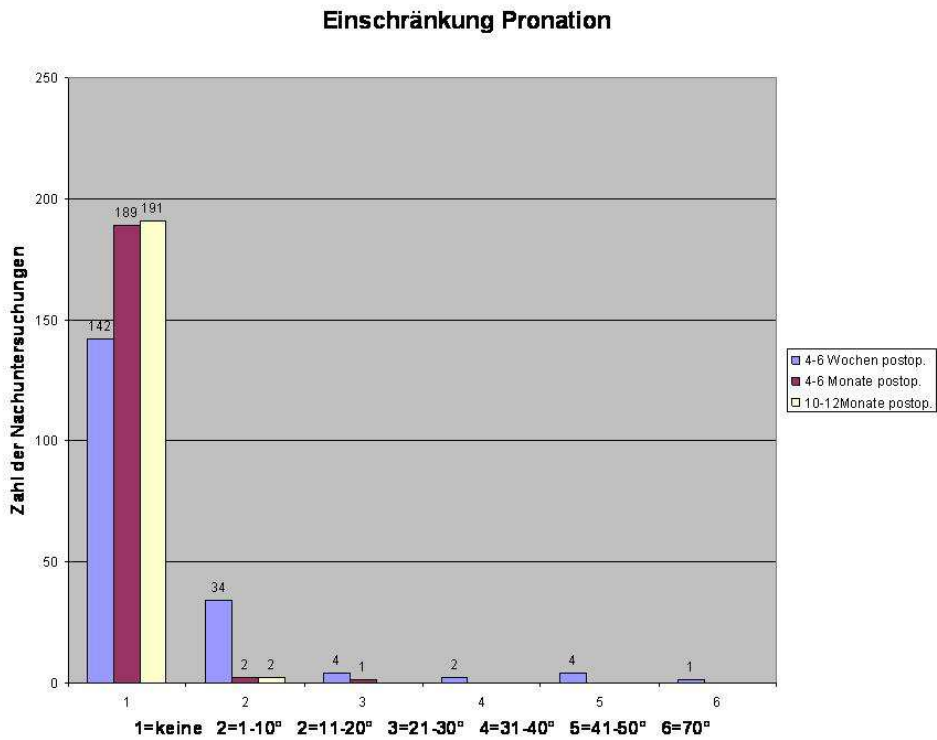


Abbildung 101: Einschränkung in Pronation

Bei Abschluss der Untersuchung war die Pronation bei 2 Patienten geringgradig zwischen (maximal 10°) eingeschränkt.

5.8.2.7 Kraftminderung

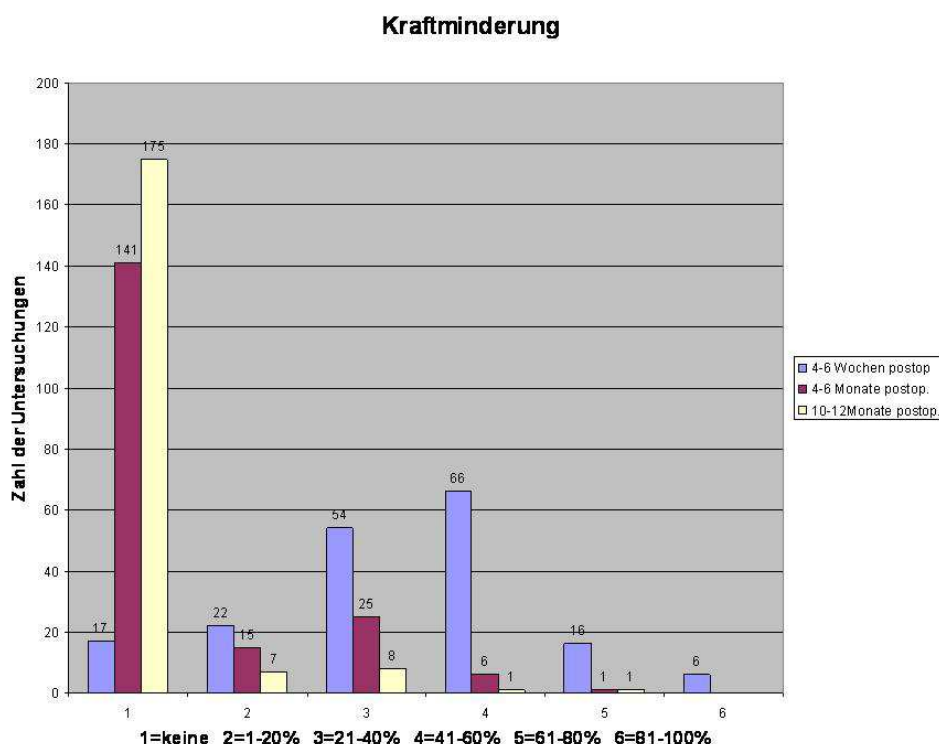


Abbildung 102: Kraftminderung

Die einzige Patientin mit stärker eingeschränkter Kraft bei der Messung mit dem Vigorimeter ist wiederum aus der Gruppe der sekundären Korrekturverluste, beschrieben unter 5.7.9 Nummer 5. Von den 6 Patienten mit mäßig vermehrt eingeschränkter Kraft (21-40%) gehören 3 in die Gruppe mit abschließend erkennbarer Arthrose. Weiterhin handelt es sich um eine 55jährige Patientin mit einer intraartikulären Fraktur Typ C2 nach AO mit primär unzureichender Reposition, die mit einem relativen Ulnavorschub von 4mm und um eine 64jährige Patientin mit einer C2-Fraktur die ebenfalls nach unvollständiger Reposition mit einem Längenverlust von 1-2mm ausgeheilt sind, sowie um einen 56jährigen Patienten mit einer intraartikulären Fraktur Typ C2 nach AO mit ausgedehnter metaphysärer Trümmerzone und Weichteilschaden (einer der beiden Patienten, die mit temporär angelegtem Fixateur externe behandelt wurden). Dieser Patient hat sich 2 Jahre postoperativ nochmals vorgestellt und war dann bei uneingeschränkter Kraft, völlig beschwerdefrei.

5.8.3 Sonstiges

5.8.3.1 Atrophie Handbinnenmuskulatur

Eine Atrophie der kleinen Handmuskeln ist, insbesondere im Zusammenhang mit den beschriebenen Medianusläsionen bzw. den 2 Fällen mit CRPS 1, nicht aufgetreten.

5.8.3.2 Revisionsoperationen

Es wurden 3 Revisionsoperationen (Reosteosynthesen) durchgeführt. Es handelt sich dabei um die bereits beschriebenen Fälle unter „offene Frakturen“ (5.3.5 Fall1), „Plattenausbruch“ (5.7.7 Fall 2) und „Plattenbruch“ (5.7.8).

5.8.4 Scores

Die Auswertung der Behandlungsergebnisse und Zuordnung in das Punktesystem der nachfolgenden Scores erfolgte an Hand der klinischen und radiologischen Nachuntersuchung mit Befragung der Patienten zum Zeitpunkt der Nachuntersuchungen 4-6 Wochen, 4-6 Monate und 10-12 Monate postoperativ. Der Fragebogen Quick-DASH wurde von den Patienten abschließend ausgefüllt. Wenige Fälle waren aufgrund mangelhaft ausgefüllter Fragebögen, unzureichender Angaben oder fehlender Röntgenaufnahmen nicht verwertbar, einige Fälle wurden frühpostoperativ nicht, aber dann, nach telefonischer Einbestellung, im 2. und/oder 3. Nachuntersuchungszeitraum nachkontrolliert. Ebenso sind einige wenige Fälle zum 2. und/oder 3. Kontrolltermin nicht erschienen. Insofern kommt es zu geringen Abweichungen der Fallzahlen in den Scores im Vergleich mit den insgesamt während der 3 Zeiträume nachuntersuchten Fälle (siehe Einleitung 5.8)

5.8.4.1 Quick –DASH

Der Fragebogen Quick DASH ist ein Instrument zur Beurteilung des Behandlungsergebnisses ausschließlich aus der Sicht des Patienten. Die Fragen beziehen sich auf Schmerzen, Beschwerden und Fähigkeiten bestimmte Tätigkeiten (Alltagsaktivitäten, berufliche und sportliche/musikalische Betätigung) auszuüben. Die jeweilige Frage kann wie folgt beantwortet werden: keine, geringe, mäßige oder erhebliche Schwierigkeiten, nicht möglich; daraus ergeben sich 1 – 5 mögliche Punkte. Die erste Seite des Fragebogens umfasst 11 Fragen (Schmerz, Beschwerden, Alltagsaktivitäten...), die Punkte werden addiert, daraus ergibt sich der „Rohwert“ (minimal 11 Punkte – maximal 55 Punkte). Mit einer Formel (Rohwert dividiert durch die Anzahl der Fragen, minus 1, multipliziert mit Faktor 25 – es müssen mindestens 10 Fragen beantwortet sein, ansonsten ist der Fragebogen nicht verwertbar) wird die endgültige Punktzahl berechnet. Daraus ergibt sich ein Spektrum von 0 – 100 Punkten. Die optionalen Module für Arbeit und Beruf bzw. Sport und Musik wurden von den Patienten im Einzelfall ausgefüllt, aber nicht gesondert berechnet.

Quick DASH

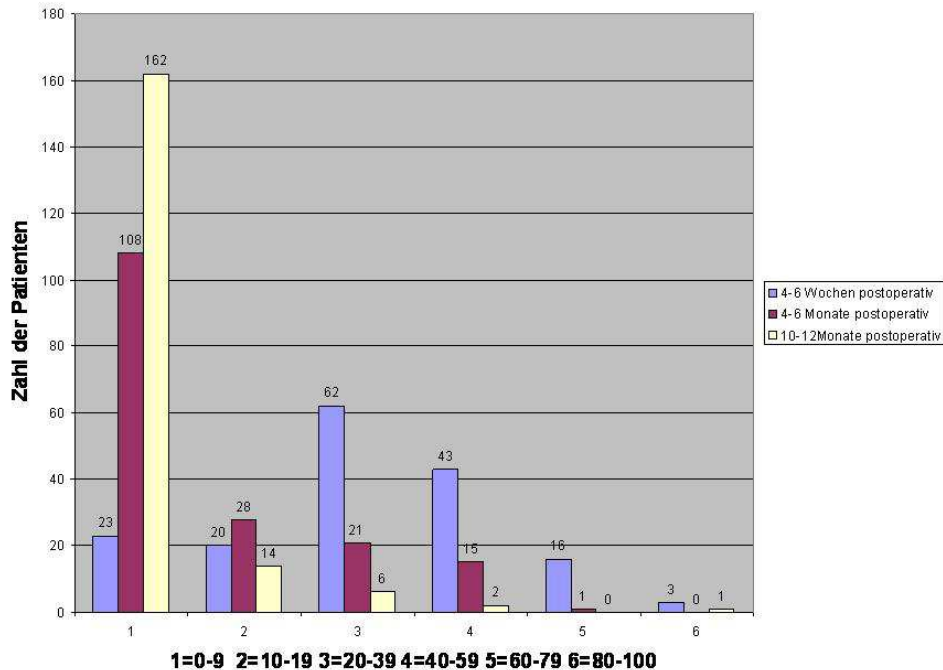


Fig. 1: Nachuntersuchungsergebnisse, Quick DASH

Position 1 (0-9 Punkte) umfasst Patienten mit uneingeschränkter Funktion und Schmerzfreiheit mit allenfalls minimalen unspezifischen Restbeschwerden, Position 2 (10-19 Punkte) enthält Patienten die geringe belastungsabhängige Beschwerden und Schwierigkeiten angeben, Position 3 (20-39 Punkte) sind Patienten, die mäßiggradige meistens belastungsabhängige Schmerzen und Einschränkungen angeben, Position 4 (40-59 Punkte) beinhaltet Patienten mit erheblichen Schmerzen und/oder Einschränkungen ihrer Fähigkeiten, Position 5 (60-79 Punkte) sind Patienten mit starken Schmerzen und/oder Einschränkungen ihrer Fähigkeiten und Position 6 (80-100 Punkte) entspricht Patienten mit stärksten Schmerzen und/oder hochgradigen Einschränkungen ihrer Fähigkeiten. In der frühen postoperativen Phase (4-6 Wochen postoperativ) gaben bereits 43 Patienten (25,7%, entsprechend der Summe aus Position 1 und 2) keine oder nur geringe Einschränkungen ihrer Fähigkeiten bei Schmerzfreiheit oder allenfalls geringen Schmerzen an. Demgegenüber stehen 19 Patienten (11,4%, entsprechend der Summe aus Position 5 und 6) mit starken Schmerzen und/oder hochgradigen Einschränkungen ihrer Fähigkeiten (vergleiche Schmerzniveau, unter 5.8.1.1). Bei der Abschlussuntersuchung 10-12 Monate postoperativ fällt eine Patientin mit 83 Punkten (Position 6) auf, es handelte sich dabei um die 77jährige bereits unter 5.7.9 Nummer 5 beschriebene Patientin mit vorbestehender und abschließend progredienter Arthrose. 2 Patienten landen bei der Abschlussuntersuchung in der Gruppe 40-59 Punkte (Position 4), es handelt sich dabei um die unter 5.7.9 Nummer 2 beschriebene 60jährige Sekretärin mit Arthrose nach C2 Fraktur und um

einen 40jährigen Mann, der sich beim Fußballspiel eine C2 Fraktur nach AO zugezogen hatte. Die Fraktur war 1 Jahr nach Unfall anatomiegerecht ausgeheilt, das Osteosynthesematerial war entfernt, eine messbare Bewegungseinschränkung bestand nicht und die Kraft der Hand war bei der Messung mit dem Vigorimeter lediglich um 10% eingeschränkt. Mit dem Patienten wurde eine weitere diagnostische Abklärung (MRT, ggf. Arthroskopie) besprochen, um die Ursache der angegebenen Schmerzen und Funktionseinschränkungen zu suchen. Der Patient hat sich dann allerdings nicht wieder vorgestellt, ein Versicherungsbegehren (-beim letzten Vorstellungstermin wurde vom Patienten die Frage nach einem Dauerschaden im Zusammenhang mit einer bestehenden privaten Unfallversicherung betont angesprochen-) ist in diesem Fall nicht auszuschließen. 20-39 Punkte (Position 3) mit mäßiggradigen Beschwerden und Funktionseinschränkungen weisen folgende 6 Patienten 10-12 Monate postoperativ auf: der unter 5.3.5 beschriebene Fall der 79jährigen Patientin mit Reosteosynthese nach offener Fraktur und Plattenausschub, der unter 5.7.1 beschriebene Fall der 53jährigen Patientin mit Radiusfrakturen beidseits, die nach verzögerten Osteosynthesen einseitig ein CRPS 1 entwickelt hatte, der unter 5.7.9 Nummer 3 beschriebene Fall der 73jährigen Patientin mit sekundärem Repositionsverlust und nachfolgender Arthrose, der Fall einer 55jährigen Patientin (siehe 5.8.8.2), die nach anatomischer Ausheilung einer C3 Fraktur eine radiokarpale Arthrose entwickelt hat, der Fall der 66jährigen Austragsbäuerin (siehe 5.5.3.12 Fall 3) mit Sprengung des Radioulnargelenkes, die aber nach Metallentfernung und CTS-Spaltung beschwerdefrei war und der Fall einer 84jährigen Patientin, die nach einer C2 Fraktur nach AO und bereits erfolgter Metallentfernung vorübergehend die Symptomatik eines Medianuskompressionssyndroms entwickelte. 6 Monate nach der Abschlussuntersuchung stellte sich diese Patientin erneut vor, sie war nunmehr beschwerdefrei, eine Spontanremission der neurologischen Symptome war eingetreten.

5.8.4.2 Gartland and Werley

Der Score nach Gartland and Werley bewertet das messbare Bewegungsausmaß (maximal 20 Punkte) und Komplikationen (schmerzhafte Arthrose, Medianusschaden, Funktionseinschränkung der Finger durch Gips-/Castverband – maximal 18 Punkte) hoch, während subjektive Angaben zum Schmerz und Funktionseinschränkungen (maximal 6 Punkte) sowie eine verbliebene Deformität (maximal 6 Punkte) deutlich niedriger bewertet werden. 0-2 Punkte gelten als exzellentes, 3-8 Punkte als gutes, 9-20 Punkte als mäßiges und mehr als 20 Punkte als schlechtes Behandlungsergebnis.

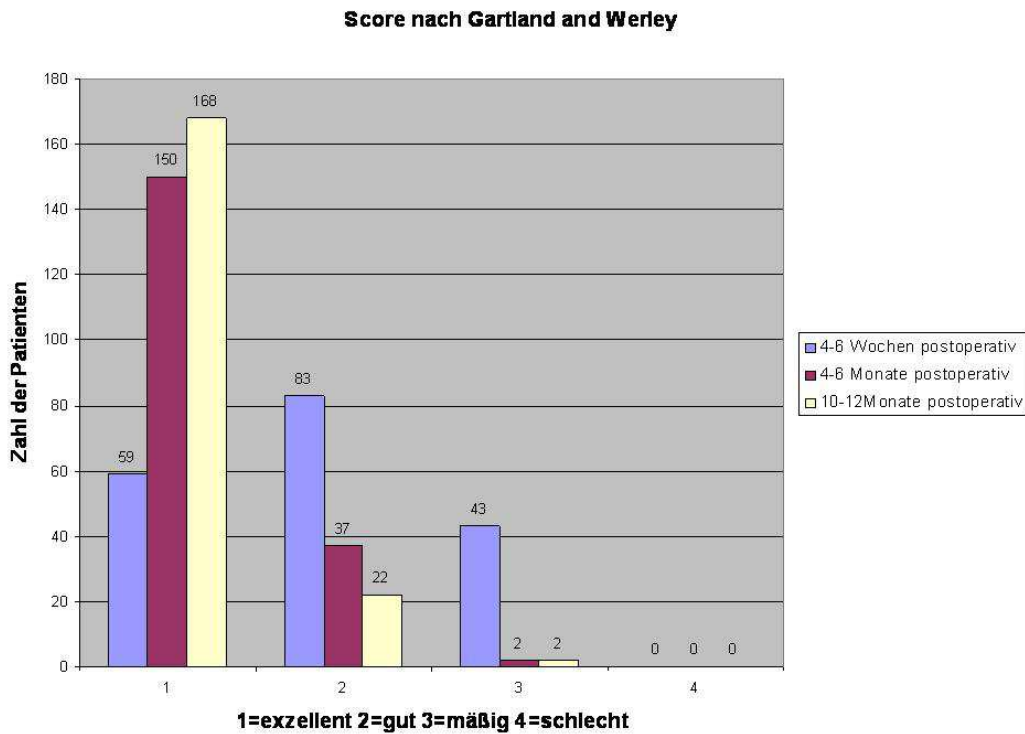

Fig. 2: Nachuntersuchungsergebnisse, Score nach Gartland and Werley

In keinem der 3 Untersuchungszeiträume bestand ein schlechtes Ergebnis, die klinische Untersuchung 4-6 Wochen postoperativ erfolgte bei den 17 Fällen mit postoperativer Ruhigstellung nach Gips bzw. Cast Abnahme. Bereits in dieser frühen postoperativen Phase ergeben sich 59(32%) exzellente Ergebnisse, während die Abschlussuntersuchung lediglich 2 nur mäßige Ergebnisse zeigte. Bei diesen Patientinnen handelt es sich um die unter 5.7.9 beschriebenen Fälle Nummer 5 (77jährige Patientin) und Nummer 7 (79jährige Patientin) mit sekundärem Repositionsverlust und Ausheilung mit Arthrose.

5.8.4.3 Green and O`Brien

Im Score nach Green and O`Brien werden Bewegungsausmaß, Schmerz, Röntgenbild sowie Tätigkeit/Beschäftigung mit je 25 Punkten, abgestuft in 5-Punkte-Schritten, und die gemessene Kraft mit 10 Punkten, ebenfalls abgestuft, bewertet. Die Zuordnung der Ergebnisse erfolgt lediglich in 2 Gruppen, das heißt 70 Punkte oder mehr gilt als zufriedenstellend, weniger als 70 Punkte bedeutet ein unzufriedenstellendes Ergebnis.

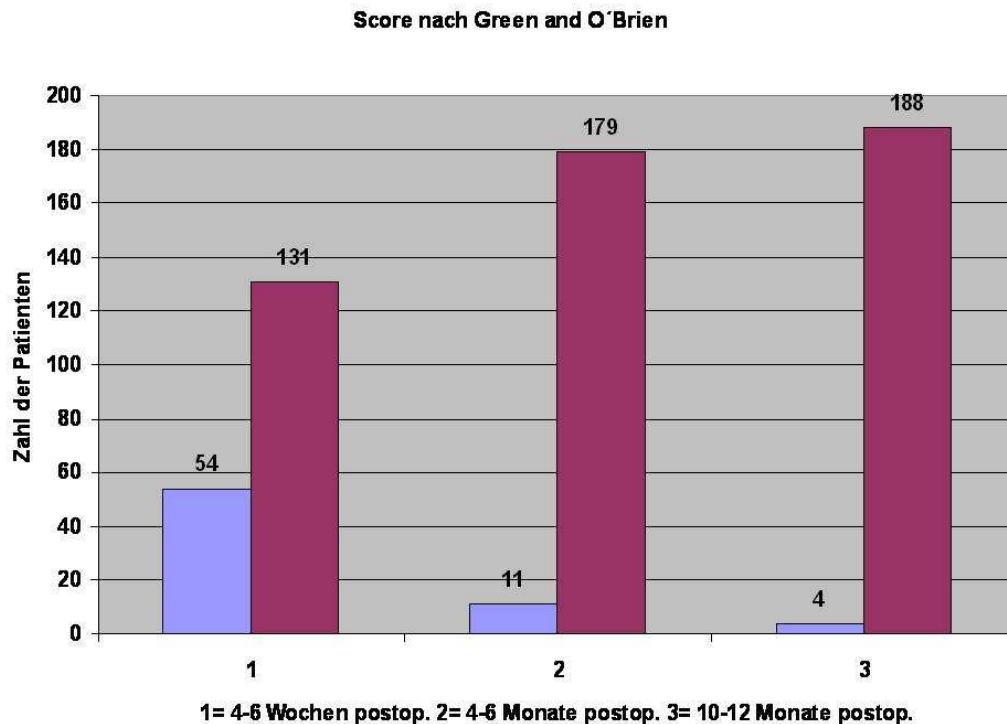

Fig. 3: Nachuntersuchungsergebnisse, Score nach Green and O'Brien

Nach 4-6 Monaten verblieben von 190 verwertbaren Nachuntersuchungen noch 11 Fälle, bei der Abschlussuntersuchung 8-12 Monate noch 4 Fälle mit unzufriedenstellenden Ergebnissen. Bei diesen Fällen handelte es sich ausnahmslos um Patienten, die radiologisch erkennbare Zeichen einer Arthrose aufwiesen und bei denen die Kombination aus Schmerz, Bewegungseinschränkung und Kraftminderung zum weiteren Punktverlust mit daraus resultierender Abwertung führte.

5.8.4.4 Castaing

Der Score nach Castaing bewertet die subjektive Einschätzung in Bezug auf Schmerz, Gebrauchsbeeinträchtigung und Kraft, das messbare Bewegungsausmaß und das Röntgenbild (Dorsal- und Radialkipfung, Arthrosezeichen, Ulnavorschub) gleichermaßen jeweils mit 9 Punkten. Bei den hier verwendeten Scores ist dieser der einzige, bei dem ein perfektes Ergebnis auch nur bei 0 Punkten attestiert wird. 1-5 Punkte bedeutet ein gutes, 6-11 Punkt ein genügendes, 12-15 Punkte ein mäßiges, 16-25 Punkte ein schlechtes und mehr als 25 Punkte ein sehr schlechtes Ergebnis.

Score nach Castaing

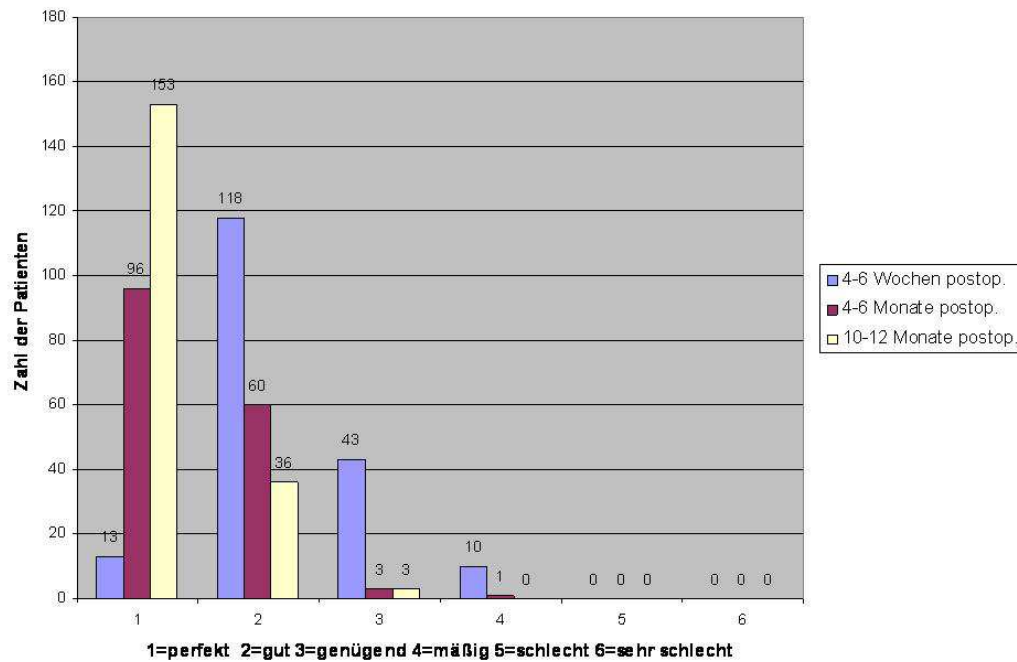


Fig. 4: Nachuntersuchungsergebnisse, Score nach Castaing

Immerhin fallen trotz der strengen Bewertung für die Zuordnung in die Kategorie 1=perfekt 13 Fälle (7%) bereits 4-6 Wochen postoperativ unter diese Rubrik, aufgrund der etwas anderen Zuordnung der Punkte und der im Vergleich mit den übrigen Scores ansonsten eher weniger strengen Bewertungskriterien resultieren dann aber 4-6 Monate postoperativ bereits weit überwiegend perfekte und gute Ergebnisse (178 Fälle, entsprechend 96,7%) und nur noch 3 genügende bzw. ein mäßiges Ergebnis. Es handelt sich dabei um den bereits beschriebenen Fall einer 55jährigen Patientin nach C3 Fraktur, die zwar anatomiegerecht aber mit Flexionsdefizit und arthrotischen Veränderungen ausgeheilt ist (4=mäßig), diese Patientin landet aber bei der Nachuntersuchung 10-12 Monate postoperativ bei wesentlich verbesserter Kraft und Beweglichkeit in der Gruppe 2=gut. Eine 77jährige Patientin mit einer A3 Fraktur und die unter 5.7.9 Nummer 4 beschriebene multimorbide 95jährige Patientin mit C3 Fraktur waren 4-6 Monate postoperativ in der Kategorie 3=genügend, beide sind zur Nachuntersuchung 10-12 Monate postoperativ nicht mehr erschienen. In der Kategorie 3=genügend taucht die unter 5.7.9 Nummer 5 beschriebene 77jährige Patientin mit vorbestehender und dann progredienter Arthrose auf, diese Patientin verbleibt auch bei der Abschlussuntersuchung in der Kategorie 3. Bei der Abschlussuntersuchung 10-12 Monate postoperativ erscheinen in Kategorie 3 die 79jährige unter 5.7.9 Nummer 7 und die 60jährige ebenfalls unter 5.7.9 Nummer 2 dargestellten Patientinnen.

5.8.4.5 Solgaard

Der Score nach Solgaard bewertet die verbleibende Deformität, das messbare Bewegungsausmaß, die subjektive Bewertung in Bezug auf Schmerz, Bewegungseinschränkung und Kraft und die messbare Kraftentfaltung gleichmäßig mit jeweils maximal 6 Punkten, als Komplikation werden Krepitation, Medianusschaden, unvollständiger Faustschluss und Schmerzen im Radioulnargelenk mit insgesamt maximal 15 Punkten berücksichtigt. Von 0-2 Punkte liegt ein exzellentes, von 3-7 Punkten ein gutes, von 8-18 Punkten ein mäßiges und bei 19 Punkten und mehr ein schlechtes Behandlungsergebnis vor. Im Vergleich zu den anderen hier verwendeten Scores hat die messbare Kraftentfaltung im Score nach Solgaard eine etwas stärkere Gewichtung.

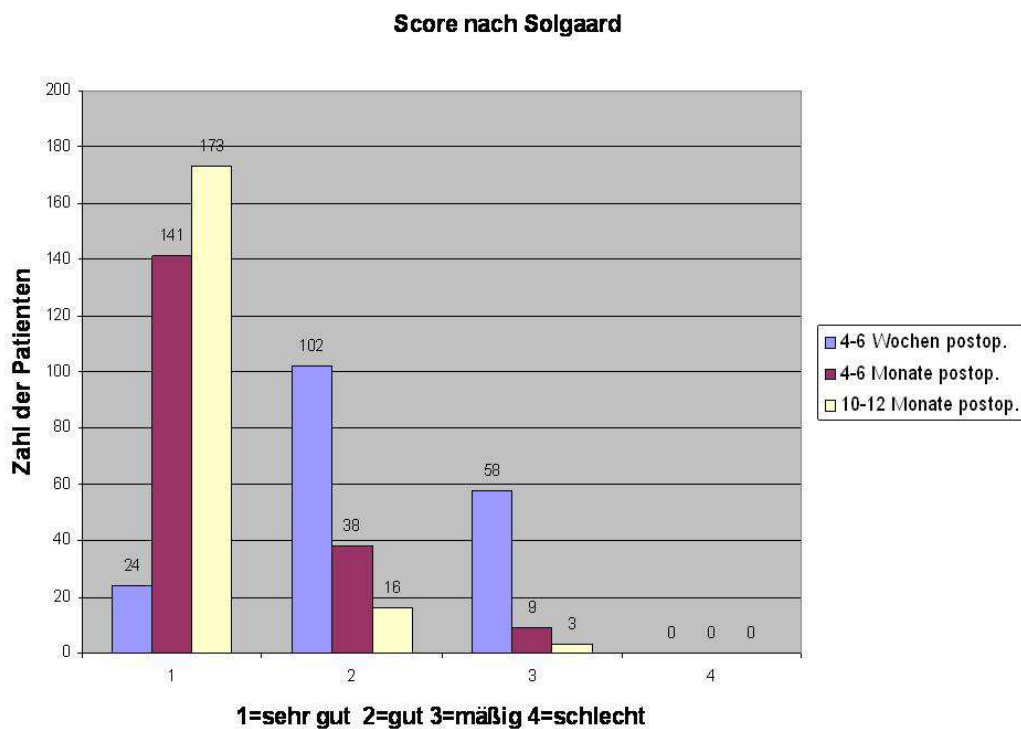


Fig. 5: Nachuntersuchungsergebnisse, Score nach Solgaard

Naturgemäß ist die Kraftentfaltung der Hand (gemessen mit dem Vigorimeter) in der frühen postoperativen Phase (1. Untersuchungszeitraum 4-6 Wochen postoperativ) noch stärker gemindert, dies erklärt die verhältnismäßig geringere Zahl sehr guter Ergebnisse zu diesem Zeitpunkt im Vergleich mit den anderen Scores (24 Fälle, entsprechend 13%). Nach 4-6 Monaten haben die Patienten jedoch zum großen Teil die individuelle Kraft erreicht, was sich im entsprechenden Ausgleich der Säulen zeigt. Hinter den 3 mäßigen Ergebnissen verbergen sich wiederum die beiden schlechtesten Fälle der Serie beschrieben unter 5.7.9 (Fallbeschreibungen Nummer 5 und 7), sowie die 60jährige

Patientin bei der ein sekundärer Repositionsverlust von ca. 10° und 1mm Länge zur mäßiggradigen schmerzhaften Arthrose geführt hat (5.7.9 Nummer 2, Fall1).

5.8.5 Klinisches Ergebnis und radiologische Befunde

5.8.5.1 Metallentfernung

Von den 193 abschließend untersuchten Fällen, das heißt bis 1 Jahr postoperativ, wurde 59-mal (30,6%) eine Metallentfernung durchgeführt, es wurde also bei 139 Fällen (69,6%) das Osteosynthesematerial nicht entfernt.

5.8.5.2 Arthrose

Bei 14 (6%) der 236 operativ behandelten Fälle waren arthrotische Veränderungen der Gelenkfläche (subchondrale Sklerose, Gelenkstufen oder -erosionen, Gelenkspaltverschmälerung) erkennbar. Nicht alle radiologischen Veränderungen haben ein klinisches Korrelat. 4 Patienten mit gelenkbeteiligten Frakturen (2-mal C2 und 2-mal C3 Frakturen, 3 Männer und 1 Frau) haben trotz der erkennbaren arthrotischen Veränderungen eine völlig oder weitestgehend ungestörte und schmerzfreie Gebrauchsfähigkeit der Hand. Die anderen 10 Fälle wurden in den vorangegangenen Abschnitten mehrfach erwähnt und beschrieben, es handelt sich entweder um C3 Frakturen oder die Fälle mit sekundärem Repositionsverlust oder um die bereits primär in Fehlstellung (Längenverlust, Gelenkstufe) versorgten Frakturen.

5.8.5.3 Knöcherner Ausheilung

Alle Radiusfrakturen sind knöchern ausgeheilt, eine Pseudarthrose ist nicht aufgetreten. Die Zahl der primären oder sekundären Fehlstellungen (postoperativ nicht anatomiegerecht, Stufenbildung in der Gelenkfläche primär oder sekundär, sekundärer Korrekturverlust...) wurden in den vorangegangenen Abschnitten eingehend dargestellt.

5.8.5.4 Proc. Styloideus Ulnae

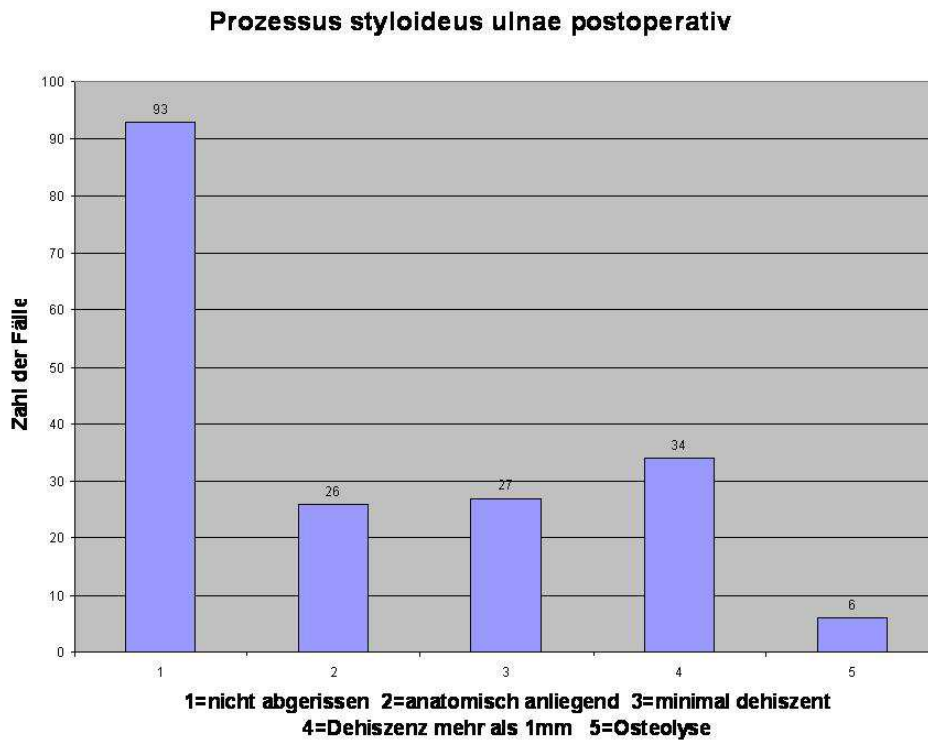


Abbildung 103: radiologischer Befund am Prozessus styloideus ulnae, Abschlussuntersuchung

Insgesamt wurden 186 Röntgenaufnahmen beurteilt. 93-mal (50%) war der Griffelfortsatz nicht abgerissen, 26-mal (14%) war eine anatomisch anliegende/ausgeheilte Abrissfraktur erkennbar, 27-mal (14,5%) war die Abrissfraktur mit minimaler Dehiszenz (also pseudarthrotisch) und 34-mal (18,3%) mit mehr als 1mm Dehiszenz ausgeheilt. 7-mal (3,2%) war ein knöcherner Substanzverlust (Osteolyse) erkennbar.

Tabelle 1: Mittlere Punktwerte Scores Abrissfraktur PSU/kein Abriss

Alle abschließenden Röntgenaufnahmen	Kein Abriss Anzahl 93	Abrissfraktur PSU Anzahl 93
Quick DASH	4,72	3,66
Gartland and Werley	0,86	0,73
Green and O'Brien	104,89	106,06
Castaing	0,52	0,46
Solgaard	0,82	0,74

Tabelle 1 zeigt die mittleren Punktwerte nach den Scores (siehe 5.8.4) in Bezug auf die Befunde der Röntgenbilder bei der Abschlussuntersuchung nach Ausheilung der Frakturen, verglichen werden die Frakturen mit und ohne Abrissbruch des PSU.

Tabelle 2: Mittlere Punktwerte Scores - Abrissfraktur PSU aufgeschlüsselt

Abrissfraktur PSU Anzahl	Kein Abriss 93	Anatomisch anliegend 26	Minimale Dehiszenz 27	Dehiszenz mehr als 1mm 34	Osteolyse 7
Quick DASH	4,72	1,5	2,68	6,18	4,29
Gartland and Werley	0,86	0,15	1,08	0,97	0,71
Green and O'Brien	104,89	109,42	104,42	103,97	106,43
Castaing	0,52	0,04	0,64	0,74	0,43
Solgaard	0,82	0,15	1,32	1,18	0,29

Tabelle 2 zeigt die mittleren Punktwerte nach den Scores in Bezug auf die Befunde der Röntgenbilder bei der Abschlussuntersuchung nach Ausheilung der Frakturen, verglichen werden die Frakturen ohne Abrissbruch mit den Frakturen mit Abrissbruch des PSU, wobei die PSU –Frakturen nochmals nach dem radiologischen Erscheinungsbild (anatomisch anliegend, minimale Dehiszenz, Dehiszenz mehr als 1mm, (partielle) Osteolyse) aufgeschlüsselt werden.

Tabelle 3: Mittlere Punktwerte Scores – Abrissfraktur PSU, mit und ohne Fehlstellung Fraktur

Abrissfraktur PSU	Kein Abriss keine Fehl- stellung	Abriss Fehl- 80	Kein Abriss mit Fehl- stellung	Abriss Fehl- stellung	Dehiszenz mehr als 1mm keine Fehlstellung	Dehiszenz mehr als 1mm mit Fehlstellung
Anzahl			7		23	11
Quick DASH	2,29		25,29		3,61	12,1
Gartland and Werley	0,43		5,43		0,57	1,82
Green and O'Brien	107,25		82,14		106,74	98,18
Castaing	0,2		4		0,26	1,72
Solgaard	0,34		5,86		0,43	2,72

Tabelle 3 zeigt die mittleren Punktwerte nach den Scores in Bezug auf die Befunde der Röntgenbilder bei der Abschlussuntersuchung nach Ausheilung der Frakturen, verglichen werden die Frakturen mit und ohne Abrissbruch des PSU, im Unterschied zu Tabelle 1 werden hier die beiden Gruppen nochmals aufgeteilt nach dem Kriterium der Frakturheilung mit oder ohne Fehlstellung. Bei 6 Patienten ohne Abrissfraktur des PSU lag keine abschließende Röntgenaufnahme vor, so dass die Ausheilung der Fraktur nicht mit Sicherheit als anatomiegerecht gewertet werden konnte, daher wurden diese Fälle nicht berücksichtigt. In den Gruppen anatomisch anliegender PSU und minimale Dehiszenz finden sich nur jeweils 1 Fall mit Fehlstellung, so dass die Berechnung eines Mittelwertes nicht sinnvoll ist.

5.8.5.5 Korrelation radiologisches Ergebnis und klinischer Befund

Tabelle 4: Mittlere Punktwerte Scores – radiologisches Ausheilungsergebnis (1)

Radiologisches Ausheilungsbild	Anatomiegerecht	Alle Fehlstellungen
Anzahl:	159	34
Quick DASH	2,85	12,32
Gartland and Werley	0,45	2,56
Green and O`Brien	107,26	95,88
Castaing	0,21	2,03
Solgaard	0,37	3,09

Tabelle 4 zeigt die mittleren Punktwerte nach den Scores beim Vergleich der Frakturen mit radiologischer Ausheilung in anatomiegerechter Stellung oder in Fehlstellung, zugrunde gelegt wurden die Kriterien aus 5.5.2 für die radiologische Bewertung.

Tabelle 5: Mittlere Punktwerte Scores – radiologisches Ausheilungsergebnis (2)

Radiologisches Ausheilungsbild	Anatomiegerecht	stärkere Fehlstellungen
Anzahl:	159	25
Quick DASH	2,85	16,91
Gartland and Werley	0,45	3,4
Green and O`Brien	107,26	91,2
Castaing	0,21	2,8
Solgaard	0,37	4,08

Tabelle 5 zeigt die mittleren Punktwerte nach den Scores beim Vergleich der Frakturen mit radiologischer Ausheilung in anatomiegerechter Stellung oder in stärkerer Fehlstellung, es wurden Frakturen, die mit minimaler Fehlstellung (z.B. Kippung der Gelenkfläche 5°-10°, Gelenkstufe 0,5mm, Längenverlust 0,5-1mm), also nahezu anatomisch, ausgeheilt sind(9 Fälle), eliminiert.

Tabelle 6: Mittlere Punktwerte Scores – radiologisches Ausheilungsergebnis (3)

Radiologisches Ausheilungsbild	Dorsalkippung isoliert 0°-10°	Dorsalkippung kombiniert mit Gelenkstufe oder Ulnavorschub
Anzahl	7	10
Quick DASH	0,5	27
Gartland and Werley	0,3	4,8
Green and O'Brien	103,6	77,5
Castaing	0,9	4,5
Solgaard	0,5	6,8

Tabelle 6 zeigt die gemittelten Punktwerte der Scores zum Vergleich der Frakturen mit isolierter, geringgradiger Dorsalkippung mit Frakturen bei denen eine höhergradige „kombinierte“ Fehlstellung vorliegt.

Tabelle 7: Mittlere Punktwerte Scores – radiologisches Ausheilungsbild(4)

Radiologisches Ausheilungsbild	Relativer Ulnavorschub 1mm-2mm	Relativer Ulnavorschub 3mm-5mm
Anzahl	11	11
Quick DASH	7,5	26,5
Gartland and Werley	1,9	5,5
Green and O'Brien	99,5	82,3
Castaing	1,8	4,5
Solgaard	1,8	6,5

Tabelle 7 zeigt die gemittelten Punktwerte der Scores zum Vergleich der Frakturen ausgeheilt mit geringem (1-2mm) und stärkerem (3-5mm) relativem Ulnavorschub.

6 Diskussion (im Vergleich mit der Literatur)

In den letzten Jahren hat sich die winkelstabile Plattenosteosynthese der Radiusfraktur von palmar zunehmend durchgesetzt. Die Versorgung der Frakturen über einen dorsalen Zugang, mit dem Problem der vergleichsweise deutlich größeren Zugangsmorbidität[119][121][122][123][124], wird ebenso wie die Kirschnerdrahtosteosynthese oder die Versorgung mit Fixateur externe zunehmend zugunsten der offenen Reposition und Fixation über einen palmaren Zugang verlassen. Erst die Wiederentdeckung der Winkelstabilität, also die 1931 von Paul Reinhold aus Paris als Patent angemeldete winkelstabile Platten-Schrauben-Verbindung nach dem Prinzip „Gewinde im Gewinde“[15], und deren konstruktive Umsetzung haben dazu geführt, dass nicht nur Flexionsfrakturen sondern auch Extensionsfrakturen von palmar versorgt werden können. Die variable (multi-direktionale) Winkelstabilität, von *Wolter et al.*[20][120] mit dem „tifix-System“ in Form einer kraftschlüssigen Verbindung durch Materialumformung, mit Verblockung des Schraubenkopfes im Plattenloch, realisiert, hat die operativen Möglichkeiten erweitert. Neuerdings werden als Alternative intramedulläre Osteosynthesen[118] bei Radiusfrakturen propagiert, diese haben sich jedoch nicht durchgesetzt..

Mit dieser prospektiven Studie soll das hier vorgestellte Behandlungskonzept unter Verwendung einer neu auf dem Markt eingeführten 2,7mm variabel winkelstabilen palmaren Radiusplatte im Vergleich mit der Literatur, insbesondere unter Berücksichtigung aktueller Publikationen zur palmaren winkelstabilen Plattenosteosynthese, überprüft werden.

6.1 Patientenkollektiv

Es wurden alle Patienten, die im Zeitraum von Dezember 2007 bis Dezember 2009 mit der Diagnose einer Radiusfraktur in der RoMed Klinik Bad Aibling behandelt wurden, prospektiv erfasst und nach Abklärung der Indikation und Aufklärung einer operativen Behandlung zugeführt. Die Klinik, ehemals Kreiskrankenhaus, ist ein Haus der Grund- und Regelversorgung mit relativ großem Einzugsgebiet und gehört zum Verbund der ehemaligen 3 Kreiskrankenhäuser Prien, Wasserburg und Bad Aibling mit dem zentral gelegenen ehemals Städtischen Klinikum Rosenheim. Alle 4 Häuser bilden jetzt den Verbund der RoMed Kliniken in kommunaler Trägerschaft (Stadt und Landkreis Rosenheim). Demnach handelt es sich um ein typisches, nicht selektiertes Patientenkollektiv

aus einer Region mit teils städtischer, teils ländlicher Infrastruktur. Insofern ist zu erwarten, dass die epidemiologischen Daten denen der Literatur entsprechen.

6.1.1 Alter, Geschlecht, Unfallursache und Zahl der Patienten

Im Zeitraum wurden 378 Patienten mit 383 Radiusfrakturen (10-mal beidseitige Radiusfrakturen) erfasst, instabile Frakturen wurden nach Zustimmung der Patienten operativ, nahezu ausschließlich mit palmarer variabel winkelstabiler Plattenosteosynthese, versorgt. Der jüngste der operativ behandelten Patienten war 16 Jahre, die älteste Patientin 96 Jahre, alt. Das Durchschnittsalter dieser Patienten betrug 65 Jahre. Die Kurve in Abbildung 50 zeigt die Altersverteilung, jeder Patient ist mit einem Punkt markiert. Es ist ein relativ kontinuierlicher Anstieg der Kurve etwa ab dem Alter 40 bis zu den 90-jährigen erkennbar. Kleinere Plateaus, also mehrere gleichaltrige Patienten, entstehen bei den Altersgruppen um 65 Jahre, 70 Jahre und 80 Jahre. Das Durchschnittsalter ist vergleichbar mit dem anderer Patientenkollektive, wobei eine Tendenz zum höheren Alter besteht. *Dumont et al* (2003) behandelte ein Kollektiv mit Durchschnittsalter 59 Jahre[125], *Krimmer et al* (2004) ein Kollektiv mit Durchschnittsalter 54,7 Jahre[30]. Bei einer retrospektiven Studie von *Felderhoff et al* (1999) mit 213 Patienten war das Durchschnittsalter 63,5 Jahre, in einer aktuellen Studie von *Geyer et al* (2010) mit 47 operativ behandelten Patienten war der Altersdurchschnitt der Männer 54 Jahre und der Frauen 65,8 Jahre[126]. In einer prospektiven Studie von *Sakhaii et al* (2003) mit 124 Patienten und palmarer winkelstabiler Plattenosteosynthese war das Durchschnittsalter der Patienten 63 Jahre[127], bei *Orbay et al* (2002) 54 Jahre[128] und wiederum *Orbay et al* (2004) 78,6 Jahre[119]. Weitere Studien beschäftigen sich mit einem nach dem Alter selektierten Patientengut, so zum Beispiel *Walz et al* (2004) mit einem hochbetagten Patientengut im Durchschnittsalter 79,4 Jahre[13] oder *Smektala et al* (2009) im Rahmen einer prospektiven Kohortenstudie zur stationären Behandlungsqualität der distalen Radiusfraktur in Deutschland mit Patienten im Altersdurchschnitt von 76 Jahren[129]. Teilweise wird bei diesen Studien der Altersdurchschnitt zwischen Frauen und Männern getrennt angegeben, in der hier vorgelegten Arbeit wurde diese Trennung nicht vorgenommen. Je älter das Patientenkollektiv ist, desto höher wird der Anteil an Frauen, so zum Beispiel bei *Smektala et al* rund 90%. An dieser Stelle spielen natürlich demografische Faktoren und die Osteoporose eine große Rolle. In Deutschland ist jeder 15. Knochenbruch bei über 65-jährigen eine distale Radiusfraktur, sie liegt damit hinter den Schenkelhalsfrakturen an 2. Stelle der „geriatrischen“ Frakturen[130]. Schon 1985 beschreibt *Cummings et al* für die 50-jährige, hellhäutige Frau ein lebenszeitliches Risiko von bis zu 50% eine Radiusfraktur zu erleiden[131].

Auch das Verhältnis Frauen (285) zu Männern (98) im Gesamtkollektiv (75%:25%) entspricht dem Verteilungsmuster anderer Untersuchungen mit nicht selektiertem Krankengut[127][132][133], die immer wieder beschriebene zweigipflige Altersverteilung mit einem ersten Maximum in der 2. und 3. und einem zweiten Maximum in der 6. und 7.

Lebensdekade kann mit den Daten der hier vorgelegten Studie nicht nachvollzogen werden. Die Kurve zur Darstellung der Altersverteilung in Abbildung 50 zeigt im Gegenteil bei den Patienten im Alter von 20 bis 40 Jahren einen relativ steilen Anstieg ohne Plateau. Eine mögliche Erklärung für dieses Phänomen könnte darin liegen, dass bei Studien, die diesen zweigipfligen Verlauf beschreiben, verhältnismäßig mehr Männer behandelt oder miteinbezogen wurden. Als Beispiel hierfür seien die Studien von *Brug et al* (2000)[130] und *Matschke et al* (2004)[134] genannt, bei denen ein deutlich höherer Männeranteil erkennbar ist (ad1: Gesamtkollektiv 284, davon 136 Männer(48%) und 148 Frauen (52%) – ad 2: Gesamtkollektiv 195, davon 70 Männer (36%) und 125 Frauen (64%). Diese Beobachtung wird in einer Studie von *Meisinger et al* (2002), bei der alters- und geschlechtsspezifische Häufigkeiten von Extremitätenfrakturen anhand der Daten der 3. MONICA-Augsburg-Querschnittsstudie analysiert wurden, bestätigt. Allgemein besteht bei Männern ein Gipfel der Inzidenzraten für Extremitätenfrakturen im Alter zwischen 15 und 24 Jahren und erneut im Alter zwischen 45 und 54 Jahren, während bei Frauen der Gipfel der Inzidenzraten für diese Frakturen im Alter zwischen 65 und 74 Jahren liegt[135]. Diese Zahlen zeigen das erhöhte Frakturrisiko der Männer in jüngeren Jahren, zum Beispiel bei Sport- und Arbeitsunfällen, durch äußere Gewalteinwirkung, während bei den älteren Frauen die Osteoporose und Stürze mit geringer Krafteinwirkung in den Vordergrund treten

Der deutlich höhere Frauenanteil spiegelt sich auch bei den Unfallursachen wieder. Im vorliegenden Krankengut war bei einem Frauenanteil von 75% der ebenerdige Sturz (häufig das Abfangen eines „Stolpersturzes“ mit dem ausgestreckten Arm) mit einem Anteil von 70% eindeutig die häufigste Ursache einer Radiusfraktur. Stürze aus größerer Höhe oder Rasanzverletzungen waren mit jeweils 7% eher selten. Die Angaben zur Unfallursache und zur prozentualen Verteilung der Häufigkeiten sind in zahlreichen Publikationen in immer wiederkehrender ähnlicher Form nachzulesen. *Felderhoff et al* (1999) berichtet über 213 Patienten (davon 151 Frauen) von denen 68% auf die dorsal-extendierte und 24% auf die palmarflektierte Hand gestürzt waren[137], bei *Matschke et al* (2004) werden als Ursache in $\frac{3}{4}$ der Fälle ein niederenergetisches Trauma angegeben, *Schupp et al* (2003) berichtet über 37 nachuntersuchte Patienten (34 Frauen, 3 Männer) im Alter über 65 Jahren mit Osteoporose, wobei in 30 Fällen ein Sturz in häuslicher oder pflegebetreuender Umgebung, in 4 Fällen ein Sturz außerhalb des Hauses und in 3 Fällen ein Verkehrsunfall als Ursache angegeben wurde[138], in einer Kohortenstudie mit den Daten von 1201 Patienten älter als 65 Jahre konnte *Smektala et al* (2009) zeigen, dass bei über 50% dieser Patienten im Zeitraum 3 Monate vor dem Sturzereignis, welches zur Radiusfraktur geführt hatte, ein weiteres Sturzereignis vorausgegangen war[129].

Als Resümee kann festgehalten werden, dass es sich bei dem mit dieser Studie vorgestellten Kollektiv um ein unselektiertes Patientengut handelt, so wie es typischerweise deutschlandweit in jedem Versorgungskrankenhaus, ohne Schwerpunktbildung in der Handchirurgie, anzutreffen ist.

6.2 Behandlungskonzept

Das unter 4.3 vorgestellte Behandlungskonzept beruht im wesentlichen auf folgenden Eckpunkten/Kriterien: 1. instabile Frakturen sollen primär operativ versorgt werden. 2. Wenn der Frakturtyp es zulässt, soll die Versorgung möglichst über einen palmaren Zugang mit winkelstabiler Plattenosteosynthese erfolgen. 3. Der Eingriff soll möglichst zeitnah zum Unfallereignis erfolgen, auf präoperative Repositionsmanöver, vor allem in Bruchspaltanästhesie, soll möglichst verzichtet werden. 4. Es wird eine anatomische und übungsstabile Osteosynthese unter Verzicht auf eine postoperative Immobilisierung angestrebt. 5. Die operative Vorgehensweise ist standardisiert und soll in dieser Weise von allen Operateuren durchgeführt werden, wobei grundsätzlich auf eine Blutsperrung und auf die Spaltung des Karpaltunnels (Ausnahme: präoperativ gesichertes unfallunabhängiges CTS) verzichtet wird. 6. Die Patienten werden postoperativ zur selbsttätigen Übungsbehandlung angeleitet, regelmäßige Krankengymnastik soll nur ausnahmsweise im Bedarfsfall verordnet werden.

6.2.1 Konservativ –Operativ

Von insgesamt 383 Frakturen wurden 236 Fälle (61,7%) operativ und 142 Fälle (37%) konservativ behandelt. Die Domäne der konservativen Therapie ist die stabile metaphysäre Extensionsfraktur ohne Trümmerzone (A2,B1,C1)[139]. Die Summe der A1, B1 und C1 Frakturen beträgt 130 Fälle, einzelne Patienten wurden trotz vorliegender Instabilitätskriterien aus individuellen Gründen konservativ behandelt (schlechter Allgemeinzustand, Pflegefall, Operation abgelehnt...). Überwiegend wurde also das Kriterium 1 erfüllt.

6.2.2 Operativer Zugang, Implantatwahl

Die Ergebnisse unter 5.5.1.2, „Art der Osteosynthese“ zeigen, dass 93% der operativ versorgten Frakturen mit der 2,7mm variabel winkelstabilen Platte von palmar versorgt wurden, werden die Fälle, die zu Beginn der Studie noch mit älteren Plattensystemen stabilisiert wurden, eingeschlossen, so ergibt sich eine Frakturversorgung über den palmaren Zugangsweg in 98% der Fälle. Ausnahmen waren eine radiokarpale Luxationsfraktur (Fixateur externe mit Kirschnerdraht), 3 dislozierte B1 Frakturen (1-mal Kirschnerdraht, 2-mal Schraubenosteosynthese) und eine Barton-Fraktur (dorsale 2,0mm Y-Platte). Das Ziel (Eckpunkt 2 des Konzepts) die Frakturen - natürlich nur, wenn es operationstechnisch möglich und sinnvoll erschien - über den palmaren Zugang zu versorgen, wurde also ebenfalls erreicht. Der palmare Zugang hat unseres Erachtens nach eine wesentlich geringere Zugangsmorbidität als der dorsale und verursacht weniger postoperative Schmerzen und Beschwerden beim Patienten. Dies ist eine wesentliche Voraussetzung um eine frühfunktionelle gipsfreie Nachbehandlung zu ermöglichen. Der Trend zur winkelstabilen Osteosynthese von palmar ist an den zahlreichen nationalen und internationalen Publikationen zu diesem Thema in den letzten Jahren erkennbar, wobei immer wieder auf die besseren früh postoperativen Ergebnisse hingewiesen wird. Einige Studien untersuchen das klinische Ergebnis bei komplexeren Frakturen, insbesondere bei alten

Patienten, andere vergleichen die winkelstabile palmare Plattenosteosynthese mit anderen etablierten Verfahren [13][28][29][30][34][35][65][67][110][119][121][125][126][127][128][136][138][140][141][142][143][144][145][146][147][148][149][150]. Der Tenor ist eindeutig, immer wieder werden die Vorteile, auch der variablen (polyaxialen) Winkelstabilität, für den Operateur und die ausgesprochen hohe Zufriedenheit der Patienten herausgestellt.

6.2.3 Zeitpunkt der Operation

Eine zeitnahe zum Unfallereignis erfolgte Versorgung der Frakturen mit einer stabilen Osteosynthese vermindert Schmerzen und erleichtert das operative Vorgehen. Die exakte Wiederherstellung der Anatomie bei älteren Frakturen ist, wie bei vielen Frakturen anderer Lokalisation, erschwert. Radiusfrakturen werden leider auch heute noch im Alltag vieler Krankenhäuser „stiefmütterlich“ behandelt. Dies zeigt die Studie, unter dem Aspekt der Versorgungsforschung, von Smektala et al (2009)[129]. An dieser Studie beteiligten sich 242 Akutkliniken, die Daten wurden im Zeitraum von Januar 2002 bis September 2003 erhoben: Die Kirschnerdrahtosteosynthese erfolgt in 75% der Fälle noch am Tag des Unfalls oder einen Tag danach, die Plattenosteosynthese hingegen wird in 49% der Fälle erst ab dem zweiten Tag nach dem Frakturereignis durchgeführt. Gleichzeitig wurde mit dieser Studie festgestellt, dass seit dem Einsatz winkelstabiler Platten für die Osteosynthese die Bohrdrahtosteosynthese rückläufig ist. Im hier untersuchten Patientenkollektiv erfolgte die Osteosynthese in 52% der Fälle innerhalb von 24 Stunden, innerhalb von 48 Stunden waren 83% der Frakturen bereits definitiv versorgt, nach 5 Tagen waren 94% der Patienten operativ behandelt. Bei den innerhalb von 24 Stunden versorgten Patienten wurde nochmals zwischen „Akutversorgung“ innerhalb von 6 Stunden nach dem Frakturereignis und leicht verzögerter Versorgung bis 24 Stunden nach Unfall unterschieden. Hier zeigt sich das immerhin 60 von 122 Patienten, das entspricht etwa 25% aller operativ versorgten Patienten, notfallmäßig definitiv behandelt wurden. In einer Übersichtsarbeit von Siebert und Klonz (2005) wird die zeitnahe Versorgung zum Unfallereignis zur Vermeidung von Weichteilschäden, insbesondere des Nervus medianus, der Arteria ulnaris und der Haut, empfohlen[151], wobei hier die Reposition in Bruchspaltanästhesie, Regionalanästhesie oder Vollnarkose bis zur definitiven Versorgung gemeint ist. Eine Begründung, weshalb die definitive Versorgung nicht möglichst sofort, während der ersten Narkose, erfolgen sollte, so wie bei anderen Frakturen auch, wird nicht abgegeben. In einer Übersichtsarbeit von Oestern (1999)[55][113] wird zur Frage des Operationszeitpunktes keine Aussage gemacht. Thielke et al (2003) stellt fest, dass bei begrenzter Operationskapazität eine primäre Versorgung nur bei offenen Frakturen erforderlich sei, da ein Einfluss des Operationszeitpunktes auf die Komplikationsrate bzw. auf das Outcome bisher nicht nachgewiesen wurde[152]. Felderhoff et al (1999)[137] gibt einen Zeitraum von durchschnittlich 3 Tagen bis zur operativen Therapie bei 213 operativ behandelten Patienten an. Bei Durchsicht der Literatur bleibt festzustellen, dass die weitaus überwiegende Mehrzahl der Publikationen auf die Frage des Operationszeitpunktes nicht eingeht. Papke et al (2006) folgert aus einer Untersuchung bei 193 überwiegend mit Plattenosteosynthese operativ behandelten Patienten mit Radiusfraktur aufgrund einer geringen Komplikationsrate, dass der Operationszeitpunkt keinen Einfluss

auf die Komplikationshäufigkeit hat[153]. Roth (2008) fand eine signifikante Verschlechterung des Outcome in Bezug auf den DASH-Score, wenn die Patienten später als 10 Tage nach dem Trauma operativ versorgt wurden[154]. All dem sei ein Zitat von Langer im Lehrbuch *Alterstraumatologie* gegenüber gestellt[155]:

Der beste Zeitpunkt für eine Operation bei einer frischen isolierten Radiusfraktur ist eindeutig der Zeitraum in den ersten 6 Stunden direkt nach der Verletzung. Das Gewebe ist in dieser Zeit noch nicht stark angeschwollen oder verhärtet und die Gewebsschichten nicht miteinander verklebt. Hämatom kann noch aus dem Gewebe nach der Eröffnung abfließen. Nie wieder sind Präparation und Reposition so leicht wie in dieser Phase. Im klinischen Alltag ist es aber häufig aufgrund der Personalstruktur, der Arbeitszeitregelung, der Verfügbarkeit eines CT, anderer Notfälle etc. nicht möglich jeden Patienten sofort einer Operation zuzuführen.

Diesem Statement ist eigentlich nichts hinzuzufügen. Das Ziel der perfekten Reposition, insbesondere einer gelenkbeteiligten Fraktur, ist aus den genannten Gründen am besten und einfachsten mit einer schonenden indirekten Repositionstechnik unter Ausnutzung der Ligamentotaxis in den ersten Stunden nach Frakturereignis umsetzbar. Diese Erfahrung gilt nicht nur für Radiusfrakturen.

6.2.4 Repositionsergebnis, Übungsstabilität

Unter 5.5.2 Beurteilung Röntgenbild und 5.5.3 Messungen Röntgenbild werden die Kriterien und Ergebnisse gezeigt, die zur Bewertung „anatomiegerecht“ bei der Auswertung des postoperativen Röntgenbildes geführt haben. Unter diesen sicher eher strengen Maßstäben wurde in 85,6% der Fälle ein anatomiegerechtes Repositionsergebnis erreicht. Schon McQueen (1988) konnte zeigen, dass die Wiederherstellung der Anatomie Einfluss auf das funktionelle Ergebnis hat[156], diese Erkenntnis wird von Schneiders *et al* (2006) mit einer Nachuntersuchung bei 344 Patienten, von denen 61% erschienen, bestätigt: Entscheidend für das Behandlungsergebnis bei der distalen Radiusfraktur ist die Wiederherstellung der Gelenkfläche und das Vermeiden einer Radiusverkürzung. Fehlstellungen im Bereich des Radiusbasiswinkels und der palmaren Inklinationswinkel haben geringere Auswirkungen auf das funktionelle und subjektive Behandlungsergebnis[157]. Die für die Auswertung der Röntgenbilder festgelegten Kriterien der hier vorgelegten Arbeit entsprechen diesen Anforderungen. Es wäre also zu zeigen, ob Patienten mit einem perfekten (anatomiegerechten) Röntgenbild auch tatsächlich signifikant bessere klinische Resultate haben, dies müsste sich bei Auswertung der Ergebnisse mit den hier verwendeten Scores nachweisen lassen (siehe 6.4.2.4).

Ziel jeder operativen Stabilisierung war eine übungsstabile Osteosynthese zur Vermeidung einer Immobilisierung im Gips- oder Castverband, die bereits im Operationssaal angelegte Orthese durfte und sollte von den Patienten ab dem 1. postoperativen Tag selbstständig zur Bewegungsübung abgenommen und nur vorübergehend als Lagerungsschiene verwendet werden. Diese funktionelle Nachbehandlung erfolgte bei 92,8 % der

Patienten, lediglich bei 7,2% der Patienten erfolgte eine Immobilisierung im Gips- oder Castverband. Bei diesen Patienten war z. B. wegen einer Alkoholkrankheit oder Demenz nicht mit einer ausreichenden Compliance zu rechnen (siehe 5.6.1), Osteoporose spielte bei der Entscheidung für eine Immobilisierung keine oder nur eine untergeordnete Rolle. Bei der überwiegenden Mehrzahl der Patienten kann trotz Osteoporose eine übungstabile Osteosynthese erreicht werden. Die Nachteile einer Immobilisierung des Handgelenkes mit verzögerter Rehabilitation sind bekannt, darauf weist *Ochmann et al* (2006) bei kritischer Beurteilung seiner Behandlungsergebnisse der Radiusfraktur mit dem Fixateur externe beim alten Menschen hin[158]. *Walz et al* (2004)[13] stellt die Vorteile der frühfunktionellen Nachbehandlung nicht nur beim jungen, sondern auch beim alten Patienten mit schlechter Knochenqualität, heraus, aufgrund der positiven Erfahrungen wurde schließlich bei allen Patienten auf eine postoperative Immobilisierung verzichtet, ohne dass bei einem bis dato allerdings noch kleinen Patientenkollektiv (13 Fälle) ein sekundärer Korrekturverlust zu verzeichnen war. *Downing* (2008)[144] konstatiert, dass von volar eingebrachte winkelstabile Platten erfolgreich für die Osteosynthese extra- und intraartikulärer Frakturen eingesetzt werden können und eine frühe postoperative Mobilisierung ermöglichen, für Ihn bleibt aber die Frage, ob die Frühmobilisierung das Outcome verbessert, offen. *Wong et al* (2009)[148] unterstreicht die guten funktionellen Ergebnisse bei 35 Patienten mit palmarer variabel winkelstabiler Osteosynthese und sofortiger postoperativer Remobilisierung unter dem Aspekt einer frühen Rückkehr zum Arbeitsplatz und daraus resultierenden sozioökonomischen Vorteilen. *Jakubietz et al* (2008)[149] konnte beim Vergleich zwischen dorsaler und palmarer winkelstabiler Osteosynthese eine schnellere Wiederherstellung des Bewegungsausmaßes und der Kraft bei gleichzeitig niedrigerem Schmerzniveau für die palmare Gruppe dokumentieren. *Lozano-Calderon et al* (2008)[145] sieht nach einer Studie mit 60 Patienten, bei denen die eine Hälfte nach volarer winkelstabiler Osteosynthese 2 Wochen, die andere Hälfte 6 Wochen im Handgelenk ruhiggestellt wurde, keinen Unterschied im Bewegungsausmaß des Handgelenkes 3 Monate und 6 Monate postoperativ. *Krimmer* fordert nach seinen Osteosynthesen grundsätzlich eine Ruhigstellung im Handgelenk, bei extraartikulären Frakturen für 2 Wochen, bei intraartikulären Frakturen für 4 Wochen, wobei aber das Handgelenk auch schon nach 2 Wochen aus der Schiene heraus mobilisiert wird[159]. Ein einheitliches, vor allem auf Grundlage gesicherter Erkenntnisse, nachvollziehbares Konzept für die postoperative Nachbehandlung einer palmarer winkelstabiler Plattenosteosynthese existiert also nicht. Insgesamt scheint sich aber die zügige postoperative Mobilisierung des Handgelenkes, unter Ausnutzung der Vorteile einer übungstabilen Osteosynthese, immer mehr durchzusetzen.

6.2.5 Operatives Vorgehen

Wir verwenden ausschließlich den Zugang zwischen der Sehne des M. flexor carpi radialis und der Arteria radialis mit Durchtrennung des M. pronator quadratus auf seiner Radialseite (Henry-Zugang)[160], dadurch wird der Nervus medianus geschont. Eine Verlängerung über die Handgelenksbeugefalte hinaus wird grundsätzlich vermieden, das 1. Strecksehnenfach wird nicht tangiert. Falls die Reposition dorsaler/dorsoulnarer Kantenfragmente geschlossen unter Ausnutzung der Ligamentotaxis nicht gelingt, ge-

schiebt dies perkutan in Joystick-Technik oder über einen limitierten dorsalen Zugang. Eine zu weit distale Plattenlage (Watershed-line!) muß unbedingt vermieden werden. Die Platte wird nach Reposition angelegt und präliminar mit Kirschnerdrähten (wie ein Fixateur interne) fixiert, es erfolgt dann die Röntgenkontrolle. Die Reposition über die zuvor angelegte Platte am Schaft, so wie von anderen Operateuren propagiert, erfolgt nicht, da eine absolut exakte Reposition der korrespondierenden palmaren Frakturkanten, zum Beispiel auch das Einpassen eines ausgesprengten beugeseitigen Kortikalisfragmentes, nur unter direkter Sicht möglich ist, eine zuvor angelegte Platte dafür aber die Sicht versperrt. Bei gelungener Reposition und korrekter Plattenlage erfolgt dann die Osteosynthese. Die Fixation der Platte am Schaft erfolgt mit konventionell eingedrehten Schrauben, dies führt dazu, dass die Platte der palmaren Kortikalis exakt anliegt. Anschließend kann distal die (variabel) winkelstabile Verschraubung erfolgen, wobei die dorsalen Fragmente unter Ausnutzung der anatomischen Form und unter Beibehaltung des Längszuges mit den Fingern der anderen Hand gegen die Platte gepresst werden. Dadurch kann die anatomische Form des Radius ideal remodelliert werden. Streng genommen handelt es sich bei dieser Vorgehensweise also nur um eine „partiell winkelstabile“ Osteosynthese, da nur distal eine winkelstabile Verschraubung erfolgt, die Verschraubung am Schaft wird in konventioneller Technik durchgeführt. Die distal winkelstabil eingebrachten Schrauben sollten insbesondere bei Osteoporose und ausgedehnter Zertrümmerung der Metaphyse mit nur noch kleinen Gelenkfragmenten streng subchondral liegen und mit der Spitze exakt die dorsale Kortikalis erreichen. Dadurch kann ein sekundärer Repositionsverlust durch Nachsintern in der dorsalen metaphysären Trümmerzone, quasi über die Schraubenspitzen hinweg, vermieden werden. Das Besetzen der zweiten distalen Lochreihe dient in diesen Situationen bei entsprechend fächerförmiger Verteilung einer möglichst flächenhaften Abstützung, ebenfalls mit dem Ziel einen sekundären Repositionsverlust zu verhindern. Bei guter Knochenqualität und größeren Gelenkfragmenten gelingt die stabile Fixation meist schon mit Besetzung lediglich der distalen Lochreihe. Das Ziel, die Schrauben mit der Spitze möglichst exakt bis an die dorsale Kortikalis zu platzieren, gelingt nur, wenn, wie im verwendeten System, die Schrauben in mm-Abständen verfügbar sind. Wenn die verwendeten Schrauben nur in 2mm-Abständen verfügbar sind, führt dies zwangsläufig zum schlechten Kompromiss, meistens werden die Schrauben aus berechtigter Vorsicht dann eher zu kurz gewählt. Schließlich sei noch erwähnt, dass die winkelstabilen Schrauben mit maximaler Kraft angezogen werden, dadurch kann eine sekundäre Auslockerung mit nahezu hundertprozentiger Sicherheit vermieden werden. Die spezielle Lochgeometrie zur Realisierung der variablen Winkelstabilität beim hier verwendeten System führt im Nebeneffekt dazu, dass eine „Kaltverschweißung“ des gewinde-tragenden Schraubenkopfs im Plattenloch nicht vorkommt. Der Eingriff wird mit den beschriebenen Röntgenaufnahmen in 3 Projektionen und einer dynamischen Untersuchung unter Durchleuchtung beendet. Eine Naht des M. pronator quadratus, da in den meisten Fällen sowieso nicht möglich, wird nicht durchgeführt.

Der Zugang nach Henry hat sich aus genannten Gründen allgemein zunehmend durchgesetzt, der früher verwendete Zugang zwischen den Sehnen des M. flexor carpi radialis und M. palmaris longus wird wegen der Nähe bzw. fast unvermeidlichen Freilegung des

Nervus medianus wohl kaum noch angewendet[24][30][57][113][123][127][159][161]. *Woltmann et al* (2004) beschreibt beide Zugangswege, für die Darstellung eines ulnaren Kantenfragments wird der ulnare Weg bevorzugt[76], *Dumont et al* (2003) beschreibt einen ulnaren Zugangsweg mit „en bloc“Verlagerung der Beugesehnen nach radial[125] und wird dafür von *Löhlein und Lenz* (2004) heftig kritisiert[162]. In der hier vorgelegten Serie mit 236 operativen Fällen wurden 231 Frakturen über einen palmaren Zugang versorgt (siehe 5.5.1.2), es wurde ausschließlich der Zugangsweg nach Henry verwendet. Dieser kann bei hervorragender Übersicht in Abhängigkeit von der Fraktursituation und der verwendeten Plattengröße in den meisten Fällen recht klein gehalten werden (3-5cm, siehe 4.7). Die ersten palmaren winkelstabilen Osteosynthesen bei Radiusfrakturen, seiner Zeit noch im „Kreiskrankenhaus Bad Aibling“, wurden mit der 3,5mm Platte über den weiter ulnar gelegenen Zugang zwischen Flexor carpi radialis und palmaris longus bereits im Jahr 2000 durchgeführt. Dies war seinerzeit der übliche lehrbuchmäßige Zugang[213]. Auch wir haben vermehrt Probleme mit dem Nervus medianus, insbesondere auch mit Sensibilitätsstörungen ausgelöst durch Läsionen des Ramus palmaris, gesehen, sodass schon bald auf den Zugangsweg nach Henry umgestiegen wurde. Ab diesem Zeitpunkt waren solche Probleme weitestgehend ausgemerzt, auch Narbenschmerzen waren deutlich reduziert (siehe auch *Krimmer 2008*[159]). Bei den hier untersuchten 236 Versorgungen wurde nur in einem Fall eine Läsion des Ramus palmaris (mit späterer Spontanremission) festgestellt (siehe 5.7.4). Läsionen des Ramus superficialis des Nervus radialis, wie sie gehäuft bei Kirschnerdrahtosteosynthesen oder auch durch Druckläsionen vorkommen[163][164], sind bei dieser operativen Vorgehensweise ebenfalls selten, es waren 2 Fälle mit Spontanremission in den ersten postoperativen Wochen zu verzeichnen (siehe 5.7.4).

An dieser Stelle muss das Thema „Karpaltunnelspaltung“ diskutiert werden. Zum vorgestellten Behandlungskonzept gehört die Vermeidung einer primären Spaltung, Ausnahme ist ein vorbestehendes (neurologisch) gesichertes Medianuskompressionssyndrom. Eine solche Spaltung, simultan mit der Osteosynthese, erfolgte lediglich 2-mal, bei weiteren 5 Patienten wurde die Karpaltunnelspaltung bei neurologisch gesichertem CTS im Zusammenhang mit einer Metallentfernung, und dann über einen gesonderten Zugang in der Hohlhand, vorgenommen. Bei insgesamt 19 Patienten (8%) wurden Symptome, ausgehend vom Nervus medianus, beobachtet, nach Abzug der 7 Karpaltunnelspaltungen kam es also bei 12 Patienten (5%) zur Spontanremission (siehe 5.7.4) oder umgekehrt ausgedrückt: nur bei 3% aller Fälle war eine Karpaltunnelspaltung erforderlich. Eine prophylaktische Spaltung ist also nicht erforderlich, bei keinem Patienten musste in der frühpostoperativen Phase eine Spaltung des Carpaltunnels wegen klinischer Symptome (Nervenkompression) durchgeführt werden. Die Gesamtzahl beinhaltet die vorbestehenden, die posttraumatischen und die postoperativen Druckläsionen des Nervus medianus, wobei eine klare Trennung naturgemäß nicht immer möglich ist. Auffällig ist aber, dass die prozentuale Häufigkeit dieser Schäden im Vergleich zu Literaturangaben eher gering ist, was möglicherweise auf unser Behandlungskonzept (früher Op-Zeitpunkt, keine Blutsperre, keine engen Gipsverbände...) zurückzuführen ist. *Cooney et al* (1980)[92] fand bei 565 Patienten mit Radiusfrakturen eine posttraumatische Läsion des N. medianus bei 31 Patienten (5,5%), bei weiteren 41 Patienten (7,2%) ein „spätes“ (-

nach Ausheilung der Fraktur-) CTS, das entspricht insgesamt 12,7% des Gesamtkollektivs. *Altissimi et al* (1986)[108] fand bei 41 (13,8%) von 297 Patienten mit Radiusfrakturen ein CTS. *Zettl et al* (2009)[121] beschreibt in seiner Studie, bei der 60 Patienten mit Extensionsfrakturen von palmar winkelstabil und 60 Patienten von dorsal mit konventioneller T-Platte behandelt wurden, in der palmaren Gruppe 7 (=11,7%) und in der dorsalen Gruppe 5 Patienten (8,3%) Medianusläsionen, bei volarer Plattenlage musste bei 6 Patienten (10%) innerhalb eines Jahres, bei dorsaler Plattenlage bei keinem Patienten, eine Dekompression durchgeführt werden. Diese Konstellation spricht ebenfalls gegen eine prophylaktische Karpaltunnelspaltung, auch bei Vorliegen von Symptomen. Selbstkritisch wird im Absatz „Komplikationen“ angemerkt, dass in einigen Fällen eine topographisch zu nahe Präparation am N. medianus erfolgte, mit der Konsequenz, den Zugang nun deutlich radial der Sehne des M. flexor carpi radialis zu wählen. Ab diesem Zeitpunkt waren keine Probleme mit dem Nerv mehr zu beobachten, die Darstellung palmar-ulnarer Kantenfragmente sei trotzdem ausreichend gut möglich gewesen. Diese Aussagen entsprechen exakt unseren eigenen Erfahrungen. *Arora et al* (2007) gibt in einer Serie mit 114 Patienten, bei gleichem Zugangsweg radial der Flexor carpi radialis Sehne, innerhalb eines Jahres 3-mal (2,6%) ein CTS an[165]. *Sakhaii et al* (2003) fand bei 100 nachuntersuchten Fällen, unter Verwendung des Henry-Zugangs ohne Karpaltunnelspaltung, 2-mal (2%) ein CTS, welche eine sekundäre Entlastung nach sich zogen[127]. *Wong et al* (2009) fand bei 35 Fällen mit Henry-Zugang ohne Karpaltunnelspaltung kein CTS[148]. *Hakimi et al* (2010) gibt bei gleichem operativen Vorgehen und 89 operativ behandelten Fällen 2 Irritationen des N. medianus ohne weitere operative Konsequenzen und 2 frühpostoperative Karpaltunnelspaltungen (zusammen 4,5%) an. In der Mehrzahl der Publikationen kristallisiert sich heraus, dass bei Verwendung des Zugangs nach Henry eine simultane, prophylaktische Karpaltunnelspaltung nicht erforderlich ist und die Zahl der sekundär erforderlichen Dekompressionen selten ist. Im eigenen Krankengut war bei dieser Vorgehensweise keine einzige frühe Revision wegen eines eventuell akut aufgetretenen postoperativen Kompressionssyndroms erforderlich, alle 5 sekundären Dekompressionen konnten elektiv nach neurologischer Abklärung kombiniert mit einer Metallentfernung durchgeführt werden. Eindeutig ist aufgrund unserer Ergebnisse festzuhalten:

Unter Verwendung des Zugangs nach Henry ist eine prophylaktische Spaltung des Karpaltunnels obsolet, bei akuten posttraumatischen Symptomen, die auf eine Nervenkompression hinweisen, führt die notfallmäßig durchgeführte Osteosynthese auch ohne simultane Spaltung zur Remission

Alle Eingriffe wurden bewusst ohne Blutsperrung durchgeführt. Dies zwingt den Operateur zu Beginn des Eingriffs eine sorgfältige Blutstillung durchzuführen, der Eingriff kann dann immer äußerst übersichtlich erfolgen. Ein Vorteil ist, dass im Einzelfall auch verlängerte Operationszeiten unproblematisch sind, weiterhin kommt es nicht zur reaktiven Hyperämie, so wie es nach Öffnen einer Blutsperrung regelmäßig zu beobachten ist. Dies vermindert die postoperative Schwellneigung und damit auch postoperative Schmerzen. Am Ende des Eingriffs kann ein locker gewickelter Verband ohne(!) Kompression an-

gelegt werden. Diese Vorgehensweise zielt, genau wie die Vermeidung eventuell einengender Gipsverbände, darauf ab, den postoperativen Schmerz zu vermindern, um einem Morbus Sudeck (CRPS1) keinen Vorschub zu leisten. Die am Ende des Eingriffs verwendete Lagerungssorthese wird mit den Klettverschlüssen nur äußerst locker angelegt. Bei der Durchsicht der zahlreichen hier bereits mehrfach zitierten Publikationen wird von den Operateuren meistens eine Oberarmblutsperre oder –leere verwendet, teilweise werden keine Angaben dazu gemacht. Lediglich *Geyer et al* (2010)[126] gibt an, dass eine Blutsperre oder –leere nicht routinemäßig, sondern nur von einzelnen Operateuren verwendet wurde. Ein CRPS1 trat in diesem Kollektiv 1-mal bei 49 versorgten Frakturen auf.

6.2.6 Funktionelle Nachbehandlung

Eine Ruhigstellung soll möglichst vermieden werden, eine sofortige, nach vorheriger Anleitung, selbsttätige Remobilisierung der verletzten Extremität in allen Gelenken wird angestrebt. Die Patienten werden vom Operateur, von den betreuenden Schwestern und Pflegern und ganz besonders von den Physiotherapeuten angeleitet das Handgelenk unmittelbar postoperativ, spätestens am 1. postoperativen Tag nach Entfernung der Wunddrainage, in allen Ebenen aktiv zu bewegen, dabei werden auch die Pro- und Supination durchgeführt. Gehäuftes Hochlagern der Extremität und rezidivierende vollständige Faustschlüsse mit über Kopf ausgestrecktem Arm mehrfach am Tag werden empfohlen. Die Patienten müssen das An- und Ablegen der mit Klettverschlüssen fixierten Handgelenksorthese erlernen. Ruhigstellung bzw. Immobilisierung im Gips- oder Castverband erfolgt nur bei zu erwartender mangelnder Compliance des Patienten. Andererseits werden die Patienten eingehend darauf hingewiesen, die Extremität nicht zu überlasten, insbesondere das Abstützen mit der Hand ist bis zur knöchernen Konsolidierung (5-6 Wochen postoperativ) nicht erlaubt. Schon *Gronlund et al* (1990)[166] zeigte in einer Studie, dass Patienten mit stabiler Colles`Fraktur von einer unmittelbar postoperativ eingeleiteten funktionellen Therapie profitieren. *Krasteva* (2008) führte eine prospektiv randomisierte Studie mit 46 Patienten durch, nach palmarer winkelstabiler Plattenosteosynthese wurden 23 Patienten unmittelbar postoperativ 2x wöchentlich physiotherapeutisch angeleitet mobilisiert und 23 Patienten nach Instruktion einem selbstständigen/eigenverantwortlichen Übungsprogramm zugeführt. Nach 6 Wochen unterschied sich das Behandlungsergebnis in der „selbstständigen Gruppe“ in Bezug auf Schmerz und Funktion nicht von dem der anderen Gruppe, es zeigte sich sogar eine signifikant höhere relative Beweglichkeit. Als Resümee wird festgehalten, dass für motivierte und selbstständige Patienten die Instruktion in ein Heimtrainingsprogramm mit Anleitung über ein Übungsheft aus medizinischer und ökonomischer Sicht eine sinnvolle Alternative zur Verordnung von krankengymnastischer Übungsbehandlung bietet[167]. Eine postoperative Immobilisierung einer übungstabil versorgten Fraktur hat unserer Ansicht nach keine Rationale, Voraussetzung ist natürlich, dass keine begleitende Instabilität des Radioulnargelenkes oder in den Handwurzelgelenken vorliegt. Würden sich aus einer frühfunktionellen Nachbehandlung unter völligem Verzicht auf eine Immobilisierung des Handgelenkes spezifische, morphologisch fassbare Nachteile ergeben oder begründen lassen, wäre im Umkehrschluss der nach wie vor angewendeten Methode der

funktionellen Therapie mit einem nicht gelenküberbrückenden Fixateur externe oder Bewegungsfixateur sozusagen die Grundlage entzogen. In diesem Zusammenhang sei auf die Ausführungen zum nicht-gelenküberbrückenden Fixateur externe zur Behandlung der distalen Radiusfraktur von *Rikli und Campbell* im Kapitel „Distaler Radius und Handgelenk“ im Buch „AO-Prinzipien des Frakturmanagements“^[168] hingewiesen. Die Publikationen von *Gradl et al*^[169], *Franck et al*^[170] und *Wendt et al*^[171] weisen auf die guten und sehr guten Ergebnisse dieses Behandlungskonzepts, auch im Vergleich mit der palmaren winkelstabilen Plattenosteosynthese, hin, wobei die sofortige freie Bewegbarkeit des Handgelenkes direkt postoperativ als ein entscheidender Vorteil des Verfahrens angesehen wird. Von Gradl et al wurden mit dieser Methode auch intraartikuläre und Trümmerfrakturen frühfunktionell nachbehandelt. Davon unterscheiden sich die Angaben von *Krimmer et al* (2008), der als „postoperatives Regime“ nach palmarer winkelstabiler Plattenosteosynthese eine 4-wöchige Ruhigstellung intraartikulärer und eine 2-wöchige Ruhigstellung extraartikulärer Frakturen fordert, wobei bei den intraartikulären Frakturen nach 2 Wochen aus der Schiene heraus mobilisiert werden darf. Als Begründung für die postoperative Ruhigstellung der intraartikulären Frakturen werden mögliche Teilrupturen des ulnokarpalen Komplexes und des karpalen Bandapparates angeführt^[159]. Andererseits veröffentlicht der gleiche Autor im Jahr 2004 zum Thema palmare winkelstabile Plattenosteosynthese der instabilen distalen Radiusfraktur, dass die exakte Reposition und subchondrale winkelstabile Platzierung der Schrauben eine dauerhafte Retention mit der Möglichkeit der Frühmobilisation bietet, wörtlich: „Dies gilt auch für die Mehrheit der Frakturen vom C-Typ“^[30]. Zusammenfassend bleibt festzuhalten, dass es, wie bereits im Absatz unter 6.2.4 bemerkt, ein allgemein anerkanntes Konzept zur Nachbehandlung der mit palmarer winkelstabiler Plattenosteosynthese versorgten Radiusfrakturen bisher nicht gibt und dies weder in Bezug auf den Beginn der postoperativ eingeleiteten frühfunktionellen Bewegungsübungen noch zur Frage, ob und wann oder bei welchen Patienten/Frakturen krankengymnastische Übungsbehandlung erforderlich ist oder nicht. Überwiegend entsprechen die unterschiedlichen Angaben und Empfehlungen zu diesen Themen in der Literatur subjektiven Einschätzungen und persönlichen Erfahrungen, wobei der Übergang von rational nachvollziehbaren Statements bis hin zum „Glaubensbekenntnis“ fließend ist. Ganz allgemein hat sich in Kenntnis der Pathophysiologie der Bandheilung, mit ihrem phasenhaften Verlauf (Entzündungsphase, Proliferationsphase und Regenerationsphase) die frühfunktionelle Therapie einer Bandverletzung zunehmend durchgesetzt. Dies bedeutet, dass einerseits in den ersten Tagen nach einer akuten Verletzung abschwellende, entzündungshemmende Maßnahmen im Vordergrund stehen, andererseits bei rückläufiger Schwellung und Schmerzen mit einer Remobilisierung der Gelenke begonnen werden kann. Das subjektive Schmerzempfinden des Patienten limitiert das Bewegungsausmaß und die Belastbarkeit, der kooperative Patient steuert die Remobilisierung in den vorgegebenen Grenzen (- nicht Abstützen, nicht schwer heben...) selbst. Diesem Konzept kommt das postoperative Tragen einer Handgelenksorthese mit Klettverschlüssen, die der Patient mühelos abnehmen und anlegen kann, entgegen. Abschließend sei nochmals darauf hingewiesen, dass nicht jeder Patient für diese Nachbehandlung geeignet ist, beim aus welchen Gründen auch immer unkooperativen Patienten ist ein „schützender“ Gips- oder Castverband für die Dauer von

5-6 Wochen unbedingt erforderlich. Krankengymnastische Übungsbehandlung ist im Einzelfall, bei unzureichender Funktion etwa ab der 4. postoperativen Woche sinnvoll.

Die unter 5.6 grafisch dargestellten Ergebnisse zur Nachbehandlung zeigen, wie das vorgestellte Konzept umgesetzt wurde. 92,8% der Patienten wurden funktionell nachbehandelt (siehe Abb. 86), bei 26,3% der Patienten wurde regelmäßige Krankengymnastik, teilweise sozusagen als „Automatismus“ vom Hausarzt, verordnet.

6.3 Frühpostoperatives Ergebnis

6.3.1 Schmerz und Funktion

Es war nicht das vorrangige Ziel dieser Studie die Vorteile der palmaren winkelstabilen Plattenosteosynthese mit funktioneller Nachbehandlung für das frühpostoperative Ergebnis herauszuarbeiten. Trotzdem soll im Rahmen der Diskussion, neben den nachfolgend erläuterten Komplikationen, kurz auf die teilweise erstaunlich gute Gebrauchsfähigkeit der Hand bereits bei der ersten Nachuntersuchung 4-6 Wochen postoperativ hingewiesen werden. In diesem Zusammenhang interessieren weniger die im Einzelnen gemessenen Werte für Schmerz, Bewegungsausmaß und Kraft (siehe 5.8.1.1 und 5.8.2), sondern eher die Gesamtbewertung dieser Parameter mit den Scores. Betrachtet man hierzu die Abbildungen der Nachuntersuchungsergebnisse (siehe 5.8.4, blaue Säulen) erreichen im Score nach Gartland and Werley bereits 142 Patienten (76,8%) 4-6 Wochen postoperativ die Gruppen exzellent und gut, im Score nach Castaing 131 Patienten (71,2%) die Gruppen perfekt und gut sowie im Score nach Solgaard 126 Patienten (68,5%) die Gruppen sehr gut und gut. Bei der rein subjektiven Bewertung mit dem Fragebogen Quick DASH geben allerdings nur 43 Patienten (25,7%) keine oder nur geringe Beschwerden und Einschränkungen an, die überwiegende Mehrzahl der Patienten, nämlich 105 entsprechend 62,9%, klagen noch über mäßige bis erhebliche Schmerzen und Funktionseinschränkungen, während 19 Patienten (11,4%) über starke und stärkste Schmerzen mit hochgradiger Einschränkung der Gebrauchsfähigkeit klagen. In der Literatur werden allgemein nur wenige Angaben zum frühen postoperativen Ergebnis gemacht. *Geyer et al*[126] beschreibt in seiner prospektiven Studie mit 47 Patienten, bei der die Frakturen ebenfalls mit einer palmaren polyaxialen winkelstabilen Plattenosteosynthese versorgt wurden, *überwiegend* gute und sehr gute frühpostoperative Ergebnisse, wobei die Nachuntersuchung dieser Patienten auch erst 4 Monate postoperativ erfolgte. Weitere Studien mit Beschreibung der Ergebnisse bereits 4-6 Wochen postoperativ sind dem Autor keine bekannt.

6.3.2 Lockerung Osteosynthesematerial

Im Ergebnisteil unter 5.7.8 sind die 3 Fälle, bei denen es zu einzelnen Lockerungen der variabel winkelstabilen Schraubenverankerung gekommen ist, beschrieben. Diese Fälle sind im ersten Jahr, nach Neueinführung der palmaren 2,7mm variabel winkelstabilen Platte, aufgetreten und sind mit hoher Sicherheit darauf zurückzuführen, dass in der Anfangszeit die Kopfgewinde tragenden Schrauben nicht mit maximalem Drehmoment eingebracht wurden. Dies ist damit zu erklären, dass in den Jahren vor Einführung der variablen Winkelstabilität, also unter Verwendung der Systeme mit einer vorgegebenen starren winkelstabilen Fixation der Kopfgewinde tragenden Schrauben im Gewinde des Plattenlochs, die Schrauben nach dem Eindrehen zur Vermeidung einer sog. „Kaltverschweißung“ zwischen Schraubenkopf und Plattenloch minimal zurückgedreht (geloockert) wurden, um diesem Problem für den Fall einer eventuell erforderlichen Metallentfernung vorzubeugen. Im Rahmen durchgeführter Metallentfernungen, insbesondere auch nach Osteosynthesen bei Humeruskopffrakturen, bei denen eine Kleinfragmentplatte mit gleicher variabel winkelstabiler Verbindung zwischen Schraubenkopf und Plattenloch verwendet wurde, war festzustellen, dass offensichtlich aufgrund der speziellen Lochgeometrie, mit dem mehrfach unterbrochenen konischen Gewinde (siehe Abbildung 36), Kaltverschweißungen nicht mehr auftraten. Auf das „Zurückdrehen“ der Schrauben wurde nunmehr grundsätzlich verzichtet und die Schrauben mit maximaler Kraft, ein Drehmomentschraubenzieher wird nicht verwendet, festgezogen. Seitdem sind Lockerungen der variabel winkelstabil eingebrachten Schrauben nicht mehr aufgetreten, umgekehrt gab es aber auch kein Problem bei eventuell erforderlichen Metallentfernungen. Die winkelstabile Verbindung lässt sich beim Herausdrehen der Schrauben, auch wenn die Schrauben mit maximaler Kraft eingebracht wurden, immer problemlos lösen. Die Verwendung eines Drehmomentschlüssels, wie für andere winkelstabile Systeme empfohlen[21], ist für das hier verwendete System nicht erforderlich. Das Prinzip der Kaltverschweißung wurde bereits 1999 von Wolter[14][20] propagiert, wobei die Fragen der Metallentfernung oder Lockerungen der Schrauben-Platten Verbindung noch nicht thematisiert wurden. Die polyaxiale Winkelstabilität wurde durch Verwendung von Titanmaterialien unterschiedlicher Härtegrade realisiert, für die Platte wurde weiches Titan (0) mit geringerem Sauerstoffgehalt, für die Schrauben härteres Titanmaterial (4) verwendet, sodass es beim Eindrehen des Kopfgewindes in das Plattenloch zu einer Materialumformung mit „Kaltverschweißung“ kam. Voigt und Lill (2010) weisen in einem Übersichtsartikel zu winkelstabilen Implantaten unter anderem darauf hin, dass die fehlende Auslockerung der Schrauben aus der Platte weniger sekundäre Dislokationen der Frakturen nach sich zieht, andererseits sei die Materialentfernung wegen kaltverschweißten Schrauben problematisch[178]. In zahlreichen Veröffentlichungen zum Thema der unidirektionalen oder auch multidirektionalen winkelstabilen Osteosynthese der Radiusfraktur wird zur Frage der Lockerung einer winkelstabilen Schraubverbindung nicht Stellung genommen. Dumont et al[125] beschreibt bei 166 nachuntersuchten

Patienten aus einer Gruppe mit 200 palmaren Osteosynthesen unter Verwendung einer konventionellen T-Platte, also ohne winkelstabile Schrauben-Platten Verbindung, erstaunlicherweise nur 3 Materiallockerungen (2%) obwohl alle Frakturen (A,B und C nach AO) auch bei Osteoporose in dieser Weise versorgt und überwiegend frühfunktionell nachbehandelt wurden. *Zettl et al*[123] fand im Rahmen einer vergleichenden Studie mit 60 von palmar winkelstabil und 60 von dorsal konventionell versorgten Frakturen nur bei den konventionellen Osteosynthesen ein Implantatversagen und 2 Schraubenlockerungen. Ähnlich positive Ergebnisse fanden *Walz et al*[13] beim Vergleich von 30 konventionellen T-Plattenosteosynthesen mit 44 winkelstabilen Osteosynthesen bei alten Patienten, die Osteosynthesen wurden überwiegend von palmar durchgeführt. Sekundäre Repositionsverluste im Gefolge von Materiallockerungen wurden nur bei der konventionellen Osteosynthese festgestellt. *Matschke et al*[134] fand bei einer prospektiven Multicenterstudie mit 197 eingeschlossenen Fällen bei denen 155 von palmar und 42 von dorsal ausschließlich winkelstabil versorgt wurden, keine Lockerung einer winkelstabilen Schraubenverbindung. *Arora et al*[165] beschreibt bei 114 von 141 nachuntersuchten Fällen nach palmarer unidirektionaler winkelstabiler Osteosynthese 2 Fälle mit Schraubenlockerung, ohne dass sich daraus weitere Konsequenzen ergeben hätten. Aktuellere Veröffentlichungen mit Nachuntersuchungen nach multidirektionaler (variabler) winkelstabiler palmarer Plattenosteosynthese beschreiben die hohe Stabilität, sodass postoperativ kaum mit einem Repositionsverlust zu rechnen sei[179][180][133][175], ob jedoch keine oder vereinzelte Lockerungen der winkelstabilen Schraubverbindungen aufgetreten sind ist diesen Arbeiten nicht zu entnehmen. In unserem Kollektiv führten die Lockerungen der winkelstabil eingebrachten Schrauben in allen 3 Fällen zu einem mehr oder wenig starken Repositions- bzw. Längenverlust, so wie unter 5.7.8 detailliert beschrieben. Ein klinisches Korrelat mit schmerzhafter Bewegungseinschränkung ergab sich aber nur in einem Fall, die beiden anderen Fälle waren zum Zeitpunkt der Abschlussuntersuchung bei objektiv uneingeschränkt wiederhergestellter Funktion völlig beschwerdefrei.

Interessant in diesem Zusammenhang ist eine von *Hoffmeier et al*[181] 2009 veröffentlichte Untersuchung der mechanischen Eigenschaften multidirektional verriegelbarer Plattenosteosynthesen zur Versorgung gelenknaher Radiusfrakturen, unter definierten Bedingungen wurden 4 Plattensysteme in Bezug auf die Festigkeit der variabel winkelstabilen Schraube - Plattenverbindung getestet. Getestet wurde Palmar Classic (3,5mm) und Palmar 2,7mm der Fa. Königsee, VariAx der Fa. Stryker und Viper der Fa. Integra. Die stabilste Verbindung ergab sich bei der 3,5mm Platte, mit geringen Abstrichen folgte die 2,7mm Platte. VariAx zeigte etwa die Hälfte der Festigkeit der 2,7mm Platte bei statischer Belastung, sodass es unter dynamischer Belastung bei allen Proben zum Versagen der winkelstabilen Verbindung kam. Am schlechtesten schnitt Viper ab, aufgrund mangelnder Verankerungsmöglichkeit der Schraube konnten dynamische Untersuchungen, wie mit den anderen Systemen, erst gar nicht durchgeführt werden, eine Winkelstabilität ist bei diesem System nicht vorhanden. Bei den Platten der Fa. Königsee konnte die Belastung bis zum Erreichen des Plattenbruchs gesteigert werden, ohne dass es zum Versagen der variabel winkelstabilen Verbindung zwischen Schraubenkopf und Plattenloch kam.

Wegen der relativ hohen Anzahl gelockerter winkelstabiler Verbindungen sei in diesem Zusammenhang nochmals die Studie von *Sakhaii et al*[127] erwähnt. Es wurde die Radius-T-Platte der Fa. Synthes verwendet und nachuntersucht. Die Platte wird von palmar angelegt, in die distalen Gewindelöcher können 1,8mm Abstützstifte mit Gewindekopf oder in Kombination 2,4mm selbstschneidende Kortikalisschrauben eingebracht werden. Von 124 versorgten Radiusfrakturen wurden innerhalb von 3-17 Monaten 100 Fälle nachuntersucht, es wurden „16 Fälle mit Teillockerungen“ beobachtet, wobei dies jedoch keinen Einfluss auf das subjektive oder objektive klinische und funktionelle Ergebnis hatte.

Bei der 2,7mm variabel winkelstabilen palmaren Platte der Fa. Königsee ist die Verankerung der Schraube im Plattenloch bei korrekter Anwendung stabil, mit einer Lockerung ist nicht zu rechnen. Die Schraube sollte dabei mit maximaler Kraft festgedreht werden, eine „Kaltverschweißung“ tritt nicht auf.

6.3.3 Plattenbruch, verzögerte Frakturheilung

Die Kombination aus Fixation in leichter Fehlstellung, verzögerter Frakturheilung und erneutem Treppensturz mit Aufprall auf die betroffene Hand, 9 Wochen postoperativ, führte zum einzigen in dieser Serie aufgetretenen Plattenbruch. Der Fall des 47jährigen Mannes mit einer A3-Fraktur wurde bereits unter 5.7.8 ausführlich beschrieben (s. auch Abb.90). Nach anamnestischen Angaben anlässlich der 1. Nachuntersuchung 5 Wochen postoperativ hatte dieser sportlich und musikalisch aktive Mann seine Hand bereits 2-3 Wochen postoperativ nahezu uneingeschränkt unter voller Belastung eingesetzt. Die Röntgenkontrolle am Tag der Nachuntersuchung zeigte eine verzögerte Frakturheilung, ein Plattenbruch war zu diesem Zeitpunkt radiologisch nicht eindeutig nachweisbar, die winkelstabil eingebrachten Schrauben waren nicht gelockert. Retrospektiv kann allerdings ein zu diesem Zeitpunkt bereits vorgelegener, aber nicht erkannter, Ermüdungsbruch der Platte im Verlauf der 2. distalen Lochreihe nicht eindeutig ausgeschlossen werden. Für die Osteosynthese wurde in diesem Fall die breitere 2,7mm 7/2-Loch Platte verwendet, die zu diesem Zeitpunkt in Höhe der 2. distalen Lochreihe radial und ulnar jeweils noch ein kleines Loch zum präliminaren Einbringen von Kirschnerdrähten (siehe Operationstechnik) aufwies. Naturgemäß liegt diese 2. Lochreihe nach anatomischer Positionierung der Platte in den meisten Fällen in Höhe der metaphysären Trümmerzone, sodass im Rahmen der funktionellen Nachbehandlung mit rezidivierenden (Biege)-Momenten/ Druckspitzen auf diesen Bereich der Platte gerechnet werden muss. Die randständigen kleinen Löcher führen an dieser Stelle zu einer Schwächung der Platte mit erhöhtem Sollbruchrisiko, sind aber auf der anderen Seite aus operationstechnischer Sicht an dieser Lokalisation nicht unbedingt erforderlich. Nach Mitteilung dieses Einzelfalls an die Firma Königsee wurde ab diesem Zeitpunkt die Produktion für die breite 27mm Platte geändert und die beiden kleinen radial und ulnar an der Plattenkante gelegenen Löcher weggelassen, um die Belastbarkeit der Platte in diesem Bereich zu erhöhen. Weitere Plattenbrüche sind seit dieser Zeit, auch von anderen Anwendern, nicht mehr bekannt geworden.

Zur Problematik der verzögerten Frakturheilung werden bei *Sakhaii et al*[127], unter Verwendung einer palmaren unidirektional winkelstabilen T-Platte (Fa.Synthes) 3 Fälle (von 124 Versorgungen) mit Pseudarthrose, einmal kombiniert mit einer Reflexdystrophie, angegeben. Alle 3 Fälle wurden revidiert und erneut mit einer winkelstabilen Plattenosteosynthese mit autologer Spongiosaplastik versorgt. *Geyer et al*[126] beschreibt in einem Kollektiv mit 47 Patienten bei einem Mann mit beidseitiger Radiusfraktur einen beidseitigen Plattenbruch, der 12 Wochen postoperativ festgestellt wurde, und führt dies auf eine Überbeanspruchung zurück, der Patient habe seine körperlich belastende Tätigkeit 6 Wochen postoperativ wieder aufgenommen, für die Osteosynthese wurde die „Matrixplatte“ (Fa. Stryker) verwendet. Unter Verwendung einer 3,5mm palmaren unidirektional winkelstabilen Platte (Fa. Königsee) hat *Thielke et al*[152] keine Pseudarthrose, keine Schraubenlockerung und keinen Plattenbruch bei 49 behandelten und nachuntersuchten Patienten festgestellt. Unter Verwendung der 2,4mm LCP distale Radiusplatte (Fa. Synthes) fand *Arora et al*[165] bei 114 Nachuntersuchungen keinen Plattenbruch. *Osada et al*[146] beobachtete in seiner Serie mit 49 Fällen unter Verwendung der DRV Locking Plate (Mizuho Ikakogyo Co) kein Implantatversagen, ebenso *Orbay et al*[128] in einer Serie mit 39 Frakturen unter Verwendung der DVR Plate (Hand Innovations, Miami, FL).

Auch wenn den Veröffentlichungen zur palmaren (multidirektionalen) Plattenosteosynthese der Radiusfrakturen nicht immer eindeutig zu entnehmen ist, ob als Komplikation ggf. eine Pseudarthrose oder ein Implantatversagen aufgetreten ist oder nicht, scheint es sich bei diesen Komplikationen unabhängig vom verwendeten Implantat oder Frakturtyp prinzipiell um Ausnahmefälle zu handeln. Die hier beschriebenen Einzelfälle waren jeweils mit Überbelastung in der frühen postoperativen Phase vergesellschaftet.

6.3.4 Ausbruch Osteosynthesematerial

Insgesamt 4 Plattenausrisse, immer proximal am Schaft, sind aufgetreten, die Fälle wurden unter 5.3.5 und unter 5.7.7 ausführlich dargestellt.. Die Fixation der Platte am Schaft erfolgt in unserer Technik ausschließlich konventionell, nur die gelenkseitigen, distalen Schrauben werden winkelstabil eingebracht. Die Ursachenanalyse dieser Fälle ist eindeutig. In 3 Fällen wurde bei ausgedehnter metaphysärer Trümmerzone die Platte zu kurz gewählt, bei 2 Fällen wurde sogar eine eindeutig erkennbare Schaftfissur, die bis über das proximale Plattenende hinaus reichte, übersehen, sodass ein Versagen der Osteosynthese sozusagen vorprogrammiert war. Ob in diesen Fällen eine winkelstabile Verankerung der Schaftschrauben den Zusammenbruch der Osteosynthese verhindert hätte, erscheint eher unwahrscheinlich. Beim ersten dieser Fälle (bei primär offener Fraktur) wurde die Fraktur mit der zu kurz gewählten Platte außerdem noch in Fehlstellung (Verkürzung) fixiert. Im 4. Fall wurde bei einer 91jährigen dementen Patientin mit begleitender vorderer Beckenringfraktur versäumt, protektiv einen Gips- oder Castverband anzulegen. Im Verlauf der

Mobilisierung mit Gehwagen hat sich die Patientin mit der Hand natürlich ständig abgestützt, letztendlich ist durch die resultierende Überlastung die Platte am Schaft ausgerissen. Es handelt sich also bei den beschriebenen Komplikationen 3-mal eindeutig um operationstechnische Mängel, im Fall 4 wurde das Problem der mangelnden Compliance (Demenz) unterschätzt und daher keine adäquate Nachbehandlung (mit protektivem Gips-/Castverband) veranlasst. Für eine sichere Osteosynthese sollten wenigstens 4, besser 6, Kortikales proximal der am Schaft auslaufenden Fraktur besetzt werden, bei erkennbarer oder zu erwartender mangelnder Compliance (Demenz, Alkoholkrankheit) wird bis zur beginnenden knöchernen Konsolidierung (4-6 Wochen postoperativ) üblicherweise ein protektiver geschlossener Gips-/Castverband angelegt. In Veröffentlichungen werden solche oder ähnlich gelagerte Fälle nicht oder zumindest nicht in dieser Form beschrieben. Ein „Osteosyntheseversagen“ gibt *Zettl et al*[121] in seiner vergleichenden Studie (-60 volare winkelstabile gegen 60 dorsale konventionelle Osteosynthesen-) für die dorsale Gruppe an, *Meier et al*[175] berichtet über ein Versagen der Verblockung der distalen Reihe bei einem Patienten nach erneutem Sturz. Plattenausrisse, wie in der hier vorgelegten Serie, werden nicht angegeben. Zusammengefasst ist also für das hier vorgestellte Kollektiv festzuhalten:

Ein Osteosyntheseversagen ist auf operationstechnische Mängel oder mangelnde Compliance (Demenz, Überlastung) zurückzuführen.

6.3.5 Komplikationen

6.3.5.1 Gefäßverletzung

In einem Fall wurde die A. radialis im Rahmen eines Präparationsfehlers iatrogen durchtrennt, das Gefäß wurde bei intaktem Hohlhandbogen ligiert. Negative Auswirkungen auf das Behandlungsergebnis wurden nicht beobachtet, eine postoperative Minderdurchblutung der Hand oder der Finger bestand nicht.

6.3.5.2 Wundhämatom, Infektion

In der nachuntersuchten Serie ist kein revisionsbedürftiges Wundhämatom und keine Infektion aufgetreten. In der Literatur werden diese Komplikationen nicht oder nur vereinzelt beschrieben. *Matschke et al*[134] gibt bei 197 operativen Versorgungen mit winkelstabilen Implantaten 2 Infekte (1%), *Geyer et al*[126] bei 47 Versorgungen mit einer multiaxialen palmaren Platte 3 Infekte (6,1%) an. Insgesamt zeigt die Studienlage, dass diese Komplikationen nicht oder nur selten auftreten.

6.4 Ergebnisse bei Behandlungsabschluss (1/2 – 1 Jahr postoperativ)

6.4.1 Radiologisch

6.4.1.1 Knöcherne Konsolidierung

Alle Frakturen sind knöchern konsolidiert, eine Pseudarthrose ist nicht aufgetreten, 2-mal wurden allogene Spongiosaplastiken zur Auffüllung eines metaphysären Defekts durchgeführt.

6.4.1.2 Sekundärer Repositionsverlust, Ausheilung in Fehlstellung

Die Ausheilung der Radiusfraktur in Fehlstellung kann zur persistierenden Funktionseinschränkung und zur sekundären posttraumatischen Arthrose führen. Ursächlich kann dafür eine unzureichende primäre Reposition und Fixation der Fraktur in Fehlstellung, aber auch ein sekundärer Längen- oder Repositionsverlust bei primär anatomiegerechter Stellung, zum Beispiel durch „Sintern“ der Fraktur im Bereich der metaphysären Trümmerzone, sein. Weiterhin müssen operationstechnische Mängel oder auch mangelnde Compliance der Patienten in Betracht gezogen werden. Die Kombination Demenz und mangelhafte Operation hat in unserer Serie bei 3 Patienten zur Ausheilung der Fraktur in erheblicher Fehlstellung geführt, wenngleich das funktionelle Ergebnis bei den hochbetagten Patienten durchaus akzeptabel war (die Falldarstellungen sind im Ergebnisteil unter 5.7.7 und 5.7.9 zu finden). Bei niedrigem Aktivitätsgrad bzw. geringem funktionellen Anspruch ist bei diesen Fällen bis zur Abschlussuntersuchung kein sekundäres Problem, wie zum Beispiel eine Instabilität oder Arthrose, aufgetreten.

Unabhängig von der Ursache des Repositionsverlustes resultierte bei 4 Patienten eine mehr oder wenig schmerzhafte Arthrose im Radiokarpalgelenk mit Gebrauchsbeeinträchtigung der Hand, bei weiteren 4 Patienten Bewegungseinschränkungen im Handgelenk überwiegend bei Flexion mit mäßigen Funktionseinschränkungen und eher geringen Schmerzen, 9 Patienten waren trotz Ausheilung in Fehlstellung bei uneingeschränkter Beweglichkeit beschwerdefrei, 1 Patientin ist zur Abschlusskontrolle nicht erschienen.

Schon *Dumont et al*[125] gibt als Ergebnis einer Studie, bei der 200 Frakturen mit einer palmaren Plattenosteosynthese versorgt wurden, nur einen durchschnittlichen sekundären Repositionsverlust von 3° an, obwohl zu dieser Zeit noch keine winkelstabilen Implantate eingesetzt wurden. *Sakhaii et al*[127] beschreibt bei seiner Nachuntersuchung von 100 Frakturen nach palmarer winkelstabiler Plattenosteosynthese einen mittleren Korrekturverlust von $3\pm 4^\circ$ für den palmaren Neigungswinkel und für den Ulnavorschub 1 ± 1 mm im Gesamtkollektiv. Im hier vorgestellten Kollektiv wird die Gesamtzahl der Fälle mit den entsprechenden Repositionsverlusten beschrieben (siehe 5.7.9), da bei 92,4% der Fälle kein Repositionsverlust vorlag und somit eine Mittelwertberechnung keine sinnvollen

Werte ergeben würde. Hier ist die Einzelfallbeschreibung mit den entsprechenden Werten und klinischen Konsequenzen aussagekräftiger. Die im Durchschnitt nur geringen sekundären Repositionsverluste nach palmarer winkelstabiler Osteosynthese bestätigt auch *Thielke et al*[152] mit einer Studie bei 49 operativ versorgten Patienten, von denen 40 nachuntersucht wurden. Für die Palmarinklination wird ein Korrekturverlust von $0,9^{\circ} \pm 0,9^{\circ}$ und für die Radiuslänge ein Korrekturverlust von $1,0 \pm 1,0$ mm angegeben. *Walz et al*[13] gibt bei 44 mit einem winkelstabilen Implantat versorgten Frakturen 2 Fälle (4,6%) mit sekundärem Repositionsverlust an, ebenso *Krimmer et al*[30], der 2 Repositionsverluste in Längsrichtung von 2 mm (62 Patienten palmar winkelstabil versorgt) angibt. *Matschke et al*[134] beschreibt bei 197 Versorgungen mit winkelstabilen Implantaten 5 Fälle mit relativem Ulnavorschub 6 Monate postoperativ. Einige Autoren mit aktuellen Studien zur palmaren (multidirektional) winkelstabilen Plattenosteosynthese geben zur Frage sekundärer Repositionsverluste keine Hinweise[126][175][206]. Andere weisen darauf hin, dass eine streng subchondrale Lage der Schrauben unter der Gelenkfläche hilft, einen sekundären Repositionsverlust, mit Sintern der Fraktur im Bereich der metaphysären Trümmerzone, zu vermeiden[180]. Im Vergleich mit den Angaben in der Literatur liegt also in unserem Kollektiv eine relativ hohe Rate an sekundären Repositionsverlusten vor, allerdings wurden tatsächlich auch minimale Korrekturverluste (0° - 10° Dorsalkippung und Längenverlust 1 mm bei 8 Fällen, siehe 5.7.9) erfasst, 6 dieser Fälle waren bei der Abschlussuntersuchung beschwerdefrei. Möglicherweise haben diese geringgradigen Repositionsverluste keine klinische Relevanz und werden daher von anderen Autoren nicht als solche gewertet. In diesem Zusammenhang spielen auch Röntgen-Artefakte infolge unterschiedlicher Projektionen eine Rolle. Bei kritischer Betrachtung fällt eine mangelnde Vergleichbarkeit unserer Daten mit denen anderer Studien auf. Bei den absoluten Zahlenangaben wird in einigen Studien erst bei einem Längenverlust ab 2 mm von einem sekundären Repositionsverlust gesprochen, dadurch fallen natürlich eine Reihe von Fällen mit geringen Repositionsverlusten heraus. Bei anderen Studien wird der mittlere Repositionsverlust in Grad- oder Millimeterangaben für alle Fälle, also auch den Fällen, die ohne Repositionsverlust ausgeheilt sind, berechnet, entsprechend gering fallen die berechneten Mittelwerte aus. Diese Werte haben dann aber keine klinische Relevanz, da sie allenfalls ein Ausdruck dafür sind, dass bei einer palmaren winkelstabilen Osteosynthese einer Radiusfraktur (bei korrekter Durchführung) im Allgemeinen kaum mit sekundären Repositionsverlusten zu rechnen ist. Diese Tatsache wird auch mit unseren Zahlen eindeutig belegt, die „Ausreißer“ mit extremem Repositionsverlust (3 Fälle: mit 4 mm, 8 mm und 14 mm Längenverlust) sind die beschriebenen Therapieversager mit Plattenausriss bzw. Überlastung bei mangelnder Compliance. Lässt man bei der Mittelwertberechnung diese 3 Fälle weg, so ergibt sich auch in unserer Serie ein mittlerer Längenverlust von ca. 1 mm. *Gruber et al*[147] beschreibt mit seiner Studie bei der ausschließlich AO Typ C2 und C3 Frakturen mit palmarer winkelstabiler Plattenosteosynthese behandelt wurden, einen mittleren Repositionsverlust von $1,9^{\circ} \pm 3,3^{\circ}$ für die Palmarinklination und $1,4^{\circ} \pm 2,8^{\circ}$ für die Radialinklination bei Nachuntersuchung 12 Monate postoperativ, ein statistisch signifikanter Längenverlust des Radius habe nicht vorgelegen. In absoluten Zahlen wird für 4 Patienten (7,8%) ein Verlust der Radialinklination von mehr als 5° und für 22 Patienten (43,1%) ein Verlust der Palmarinklination von mehr als 5° angegeben. Diese hohe Zahl sekundärer Repositionsverluste

für die Palmarinklination bei gelenkbeteiligten Frakturen deckt sich insofern mit unseren Ergebnissen, als auch, wenngleich in erheblich geringerer Häufigkeit, bei unseren sekundären Repositionsverlusten eindeutig die Typ C-Frakturen überwiegen. Andererseits ist es erstaunlich, dass bei der Studie von *Gruber et al*, bei diesem hohen Prozentsatz sekundärer Repositionsverluste für die Palmarinklination, kein signifikanter Längenverlust des Radius festzustellen war, da zumindest eine höhergradige Fehlstellung der Gelenkfläche immer mit einer konsekutiven Überlänge der Ulna einhergeht bzw. einhergehen muss. Wie auch immer, es stellt sich die Frage, wie man diese Repositionsverluste gegebenenfalls vermeiden könnte. Es liegt die Vermutung nahe, dass die erhöhte Instabilität, vor allem mehrfragmentärer intraartikulärer Frakturen, Ursache für dieses Phänomen ist. Offensichtlich kommt es in Einzelfällen auch bei korrekt durchgeführter Osteosynthese im Rahmen der Frakturheilung bei stabil einliegendem Osteosynthesematerial zum Sintern in der Frakturzone, so wie das bei winkelstabilen Osteosynthesen auch in anderen Körperregionen zu beobachten ist (z. B. Humeruskopffrakturen). Ein Ansatzpunkt zur Vermeidung dieses Phänomens wäre die additive Auffüllung der Defektzone mit autogenem, allogenen oder keramischem Knochenersatz. Ob durch eine solche Maßnahme tatsächlich ein Vermeiden sekundärer Repositionsverluste mit Verbesserung der klinischen Ergebnisse, zum Beispiel auch durch Reduktion der posttraumatischen Arthroserate, erreichbar ist, könnte nur durch gezielt angelegte Studien beantwortet werden. Das Problem der Entstehung einer posttraumatischen Arthrose wird unter 6.4.4.1 behandelt.

Im nachuntersuchten Kollektiv ist ein sekundärer Repositionsverlust mit Ausheilung der Fraktur in Fehlstellung in 7,6% der Fälle aufgetreten, in knapp der Hälfte der Fälle hat dies zu persistierenden Schmerzen und/oder Gebrauchsbeeinträchtigung der Hand geführt, dabei überwiegen die C-Frakturen. Möglicherweise könnte eine simultane Defektauffüllung zur Verbesserung der Ergebnisse führen.

6.4.2 Funktionelles Ergebnis und radiologisches Ausheilungsbild

6.4.2.1 Anatomiegerechte Ausheilung/ Ausheilung in Fehlstellung

Auf den Zusammenhang zwischen radiologischem Ausheilungsbild, das heißt der anatomischen Wiederherstellung der physiologischen Neigungswinkel, der Gelenkkongruenz und der Radiuslänge, und funktionellem Ergebnis wurde bereits von *McQueen und Caspers*[156] sowie von *Schneiders et al*[157] hingewiesen. Auch *Fernandez*[25] beschreibt diesen Zusammenhang. *Prommersberger und van Schoonhoven*[189] weisen darauf hin, dass die Patienten bei Ausheilung der Radiusfraktur in Fehlstellung nicht immer Beschwerden angeben, dass aber meist eine klare Korrelation zwischen klinischem Befund und radiologischem Ausheilungsbild besteht. Es würden Kraftminderung, Schmerzen und Bewegungseinschränkungen angegeben sowie über ein gestörtes ästhetisches Erscheinungsbild geklagt. Auf die Korrelation schlechter radiologischer Ergebnisse mit schlechteren klinischen Ergebnissen wird auch von *Schupp et al*[138] hingewiesen. Für

die Bewertung des funktionellen Gesamtergebnis sind die üblichen Scores (hier verwendet: Quick DASH, Gartland and Werley, Green and O'Brien, Castaing und Solgaard) am besten geeignet. Je nach Verteilung der Punkte werden subjektive und objektive Parameter mit den jeweiligen Scores unterschiedlich stark gewichtet, darauf wurde bereits im Ergebnisteil unter 5.8.4. eingehend hingewiesen. Während über den Fragebogen Quick DASH das Ergebnis rein subjektiv aus der Sicht des Patienten abgebildet wird, bewertet z. B. der Score nach Solgaard subjektive und objektive Parameter unter Betonung der messbaren Kraftentfaltung. Durch die Verwendung mehrerer Score-Systeme kann die Validität der Aussagen zum funktionellen Endergebnis möglicherweise verbessert werden, insbesondere wenn mit allen Tests übereinstimmende Bewertungen oder Trends erkennbar werden. Eine entscheidende Fragestellung dieser Arbeit, nämlich die Frage nach einer Korrelation zwischen radiologischem Ausheilungsbild und subjektivem bzw. objektivem Befund, kann durch Bestimmung der Mittelwerte der erreichten Punktzahlen in den jeweiligen Score-Systemen beantwortet werden. Dazu müssen Gruppen gebildet werden, die die Fälle mit Ausheilung der Frakturen in anatomiegerechter Stellung oder mit Ausheilung in Fehlstellung zusammen fassen, die zuvor festgelegten radiologischen Kriterien für die Bewertung als „anatomiegerecht“ wurden unter 5.5.2 des Ergebnisteils beschrieben. Umgekehrt formuliert geht es also um die Frage, ob die Ausheilung einer Radiusfraktur in Fehlstellung zu einem schlechteren Behandlungsergebnis führt oder nicht. Da aus der klinischen Erfahrung bekannt ist, dass es durchaus gute Behandlungsergebnisse auch bei Ausheilung der Radiusfrakturen in Fehlstellung gibt, herrscht immer noch teilweise die Meinung, Fehlstellungen bei distalen Radiusfrakturen könnten toleriert werden.

Von den 236 operativ behandelten Frakturen konnten abschließend 193 Fälle klinisch und radiologisch nachuntersucht werden, dabei fanden sich 159 Fälle mit anatomiegerechter Ausheilung und 34 Fälle mit geringer oder stärkerer Fehlstellung. Die gemittelten Punktwerte in Tabelle 4 belegen eindeutig, dass die Ausheilung in Fehlstellung im Durchschnitt zu schlechteren Behandlungsergebnissen führt, das gilt sowohl für die rein subjektive Einschätzung durch die Patienten als auch für die objektiven Parameter. Diese Aussage wird untermauert durch die Ergebnisse in Tabelle 5. Hier wurden Frakturen mit Ausheilung in nur geringer Fehlstellung eliminiert und erneut die Mittelwerte der erreichten Punktzahlen berechnet. In allen Scores verschlechtern sich die gemittelten Punktwerte. Offensichtlich hängt das subjektive und objektive Endergebnis auch vom Ausmaß der Ausheilung in Fehlstellung ab. Andererseits liegen die durchschnittlichen Punktzahlen bei den 25 Fällen mit stärkerer Fehlstellung immer noch im Bereich guter Ergebnisse (Quick DASH 16,91 bedeutet geringe Funktionseinschränkung, Gartland and Werley 3,4 entspricht der Kategorie „gut“, Green and O'Brien 91,2 entspricht der Kategorie „zufriedenstellend“, Castaing 2,8 und Solgaard 4,08 entsprechen den Kategorien „gut“), was wiederum bedeutet, dass die wenigen unzufriedenstellenden Ergebnisse (beschrieben im Ergebnisteil unter 5.8.4) bei der Mittelwertberechnung durch eine Reihe guter Ergebnisse, trotz Fehlstellung, kompensiert werden. Dies entspricht der Erfahrung des klinischen Alltags, dass trotz Ausheilung in Fehlstellung durchaus hervorragende funktionelle Ergebnisse erreichbar sind. In unserem Kollektiv finden sich in der Gruppe mit Ausheilung in „stärkerer Fehlstellung“ unter 25 Fällen immerhin 11 Fälle mit Quick

DASH von 0-9 Punkten, also Patienten die keine oder minimale unspezifische Beschwerden angeben. Genauso finden sich mehrere gute oder exzellente Ergebnisse, trotz Fehlstellung, in den anderen Score-Systemen (Gartland and Werley 11x exzellent, Castaing 9x perfekt, Solgaard 9x sehr gut). Gleichzeitig tauchen aber auch die Fälle mit den schlechtesten Ergebnissen in dieser Gruppe auf: Quick DASH = alle 3 Fälle mit mehr als 40 Punkten und 3 der 6 Fälle mit 20-39 Punkten und alle Fälle die in den Scores nach Gartland and Werley (2x mäßig), Green and O'Brien (3x unzufriedenstellend), Castaing (4x genügend und mäßig) sowie Solgaard (3x mäßig) die letzten Plätze belegen. Unterm Strich sind die Ergebnisse folgendermaßen zu interpretieren:

Die exakte anatomische Reposition und stabile Fixation einer Radiusfraktur führt mit hoher Sicherheit zu perfekten bzw. guten subjektiven und objektiven Behandlungsergebnissen mit meist uneingeschränkt wiederhergestellter Funktion der Hand, die Ausheilung einer Radiusfraktur in Fehlstellung führt in deutlich mehr als der Hälfte der Fälle zu schlechteren oder auch unzufriedenstellenden Ergebnissen. In Einzelfällen können allerdings auch höhergradige Fehlstellungen zu einem guten funktionellen Ergebnis führen. Zur objektiveren Beurteilung sollten immer mehrere Scores herangezogen werden.

6.4.2.2 Art und Stärke der Fehlstellung

Schneiders et al[157] konstatieren aufgrund der Ergebnisse einer Nachuntersuchung bei 344 Patienten mit einer Nachuntersuchungsquote von 61%, dass die Wiederherstellung der Gelenkfläche und die Vermeidung einer Verkürzung des Radius entscheidend für das Behandlungsergebnis sei, während Fehlstellungen, die den Radiusbasiswinkel und die Palmarinklination betreffen, geringere negative Auswirkungen haben. Diese Aussagen können beim Vergleich mit unseren Ergebnissen prinzipiell unterstützt werden. Einschränkung ist allerdings zu bemerken, dass diese Aussage zwar eindeutig auf die isolierten geringgradigen Dorsalkippungen der Gelenkfläche (0° - 10°) zutrifft, höhergradige primär mit dorsaler Fehlstellung der Gelenkfläche versorgte Frakturen oder höhergradige Dorsalkippungen der Gelenkfläche im Rahmen sekundärer Repositionsverluste sind immer kombiniert mit messbarem Längenverlust (relativem Ulnavorschub) oder Gelenkstufenbildung. Eine getrennte Darstellung der einzelnen Fehlstellungen zur Beurteilung ihre jeweiligen Bedeutung für das klinische Ergebnis erscheint daher für diese Situationen nicht sinnvoll. Tabelle 6 zeigt die Mittelwerte der erreichten Punktzahlen in den Scores für Frakturen mit Ausheilung in Fehlstellung, wobei 1 Gruppe mit isolierter (geringgradiger) Dorsalkippung der Gelenkfläche und 1 Gruppe mit „kombinierter“ Fehlstellung (Dorsal- und/oder Radialkipung, Stufenbildung der Gelenkfläche, relativer Ulnavorschub) zum Vergleich dargestellt sind. Mit allen Scores kann eindeutig gezeigt werden: die isolierte geringgradige Einstauchung der Gelenkfläche führt meistens nur zu geringen funktionellen Defiziten (hinter den 7 Fällen verbergen sich 5 Fälle mit völliger Beschwerdefreiheit), höhergradige, kombinierte Fehlstellungen heilen ausnahmslos mit mehr oder weniger starken funktionellen Defiziten aus (unter den 10 Fällen existiert kein Fall mit völliger Beschwerdefreiheit). Entsprechende Ergebnisse zeigt die Tabelle 7. Es wurden 2 Gruppen gebildet, einerseits die Frakturen mit Aus-

heilung unter geringgradigem relativen Ulnavorschub (1-2mm) und andererseits die Frakturen mit Ausheilung unter höhergradigem Ulnavorschub (3-5mm). Auch hier zeigt sich bei den Einzelfallbetrachtungen, dass ein stärkerer relativer Ulnavorschub immer mit Verkippungen oder Stufenbildung der Gelenkfläche kombiniert ist, die Mittelwerte der erreichten Punktzahlen in den Scores, dargestellt in der Tabelle, belegen, dass mit zunehmender Fehlstellung (Ulnavorschub) mit einem zunehmend schlechteren funktionellen Behandlungsergebnis zu rechnen ist. Die Einzelfallbetrachtung zeigt, dass bei geringem Ulnavorschub nicht unbedingt mit funktionellen Einschränkungen zu rechnen ist (6 von 11 Fällen sind mit Beschwerdefreiheit ohne Funktionseinschränkung ausgeheilt), während bei den Patienten mit höhergradigem Ulnavorschub nur 1 von 11 Fällen ohne Funktionseinschränkungen ausgeheilt ist. Ein höhergradiger Ulnavorschub führt zum sog. „Lunatumimpingement“ mit entsprechenden funktionellen Einschränkungen. Fazit:

Die Ausheilung einer Radiusfraktur mit minimaler, isolierte Dorsalkippung der Gelenkfläche (bis 10°) führt häufig zur Ausheilung ohne funktionelles Defizit, auch ein isolierter geringgradiger relativer Ulnavorschub (1mm) kann folgenlos ausheilen, bei höhergradigen Fehlstellungen liegt meistens eine „kombinierte Fehlstellung“ aus Längenverlust des Radius, Verkippung und eventuell Stufenbildung der Gelenkfläche vor, diese Fehlheilungen gehen nahezu ausnahmslos mit funktionellen Defiziten (Schmerzen, Bewegungseinschränkung und/oder Kraftminderung) einher.

6.4.2.3 Schmerz

Bei Behandlungsabschluss wurde von den 34 nachuntersuchten Patienten, bei denen die Radiusfraktur in Fehlstellung ausgeheilt war, im Durchschnitt ein eher niedriges Schmerzniveau angegeben. Die Angaben reichten von 0 – 7 Punkten, also von Schmerzfreiheit bis mittlere Schmerzstärke, bei der Mittelwertberechnung ergibt sich die Punktzahl 1,1.

6.4.2.4 Kraft

Die mit dem Vigorimeter gemessene Kraftminderung bei den mit Fehlstellung ausgeheilten Frakturen lag im Mittel bei 9,1%, die Messwerte reichten von 0%-75%.

6.4.2.5 Bewegungsausmaß

Insgesamt war die Beweglichkeit bei Behandlungsabschluss auch bei den in Fehlstellung ausgeheilten Frakturen in allen Ebenen nur gering eingeschränkt. Am stärksten war die Flexion im Handgelenk betroffen (von 0°-30°, Mittelwert 5,4°), während die Extension (0°-20°, Mittelwert 1,5°), die Supination (0°-30°, Mittelwert 1,8°) und die Pronation (0°-20°, Mittelwert 1,0°) deutlich geringer eingeschränkt waren. Die Ulnarabduktion war nur in einem Fall um 10°, die Radialabduktion in keinem Fall eingeschränkt.

Im Vergleich mit der Literatur sind die Ergebnisse bei Behandlungsabschluss für die Parameter Schmerz, Kraft und Bewegungsausmaß vergleichbar oder sogar besser, im Rahmen der hier vorgelegten Studie dienten diese Parameter jedoch ausschließlich dazu, die einzelnen Fälle den Score-Systemen zuzuordnen. Statistische Berechnungen für diese Einzel-Parameter erfolgen nicht, da sich mit solchen Daten keine Hinweise für die Beantwortung der Fragestellungen dieser Studie ergeben würden. Zu beachten ist bei den oben angegebenen Zahlen, dass diese sich nur auf die nachuntersuchten Fälle mit Ausheilung in Fehlstellung beziehen, das sind naturgemäß die schlechten Werte, wobei selbst diese immer noch sehr akzeptable Ergebnisse darstellen.

6.4.3 Komplikationen

6.4.3.1 Nervenschaden

Die im eigenen Krankengut im Vergleich mit der Literatur eher selten aufgetretenen Nervenläsionen wurden bereits im Absatz 6.2.5, Operatives Vorgehen, eingehend abgehandelt.

6.4.3.2 Sehnenschaden

Mit Schädigungen der Streck- oder Beugesehnen ist bei distalen Radiusfrakturen sowohl bei der konservativen, besonders aber bei der operativen Frakturbehandlung zu rechnen. Herauszuheben sind dabei die Rupturen der Sehne des *Musculus extensor pollicis longus*[17]. Bereits *Coenen* beschrieb 1930, dass die Trommlerlähmung bis zu diesem Zeitpunkt seit dem Jahre 1881 in über 60 Fällen bei der Radiusfraktur beschrieben worden sei und dieser spontane Spättriss der Sehne auch in der Folge anderer Handgelenksverletzungen auftreten könne[172]. Im Zusammenhang mit der palmaren Plattenosteosynthese der Radiusfrakturen wird die Ruptur dieser Sehne in seltenen Fällen als Folge einer mechanischen Irritation durch zu lang gewählte, die dorsale Kortikalis überragende Schrauben beschrieben[70][121][147]. In der hier vorgestellten Serie ist 1 Ruptur dieser Sehne aufgetreten, die Behandlung erfolgte mit einem *Extensor indicis* Transfer(siehe 5.7.6).

Beugesehnenrupturen werden ebenfalls angegeben, als Ursache wird die zu weit distale Plattenlage oder eine abstehende Platte angesehen, so dass eine mechanische Irritation der Sehnen an der Plattenkante resultiert[116][143]. Zur Vermeidung einer Irritation der Beugesehnen darf die Platte die quer verlaufende distale Kante des Radius (*watershed line*, siehe 3.8.3) nicht überragen[173][174]. Im eigenen Krankengut ist diese Komplikation nicht aufgetreten, in den aufgeführten Publikationen handelt es sich um Einzelfallbeschreibungen (Case reports). Irritationen der Beuge- oder Strecksehnen durch zu lang gewählte Schrauben oder abstehende Plattenkante, auch im Bereich des 1. Strecksehnenfachs durch ein radiales Überragen der Plattenkante, ohne dass es zur Sehnenruptur kommt, können eine, eventuell auch frühzeitige, Metallentfernung erforderlich machen. Einzelfallbeschreibungen finden sich bei *Hakimi et al*[133] und *Meier et al*[175]. Ganz allgemein wird auf diese „Weichteilirritationen“ ohne spezifische Zahlen-

angaben in zahlreichen Publikationen hingewiesen. Im hier behandelten Kollektiv wurde eine Metallentfernung 1-mal wegen Irritation der EPL-Sehne, 1-mal wegen Irritation im Bereich des 1. Strecksehnenfachs (Tendovaginitis De Quervain), 3-mal wegen einer Tendovaginitis im Bereich des 3. Strecksehnenfachs und 1-mal wegen mechanischer Irritation im Bereich der Beugesehnen vorgenommen. Insgesamt ist also bei 7 von 236 operativ behandelten Fällen (3%) eine implantatbedingte Sehnenläsion aufgetreten. Eine Metallentfernung wegen mechanischer Irritation im Bereich des 1. Strecksehnenfachs wurde 2-mal durchgeführt, der klinische Befund einer lokalen Druckschmerzhaftigkeit mit bewegungsabhängigen Schmerzen unmittelbar über der Plattenkante konnte radiologisch in beiden Fällen eindeutig nachvollzogen werden. Die Plattenkante überragte die radiale Kortikalis jeweils um 1-2mm und war nach Ausheilung der Fraktur bzw. Abschwellung der Weichteile unmittelbar proximal des Processus styloideus radii tastbar. Nach Metallentfernung waren beide Patienten beschwerdefrei. Zusammengefasst:

Läsionen oder Irritationen der Streck- oder Beugesehnen treten im Zusammenhang mit der palmaren winkelstabilen Plattenosteosynthese in Einzelfällen auf, Ursache sind zu lang gewählte Schrauben oder Fehllagen des Osteosynthesematerials.

6.4.3.3 CRPS 1 (M. Sudeck)

Aus unserer Sicht wesentliche Gesichtspunkte zum Thema „Vermeidung eines CRPS1“ wurden unter 6.2 dargestellt und diskutiert. Auffällig ist, dass die beiden Fälle eines CRPS1 im hier vorgestellten Kollektiv wesentliche Bedingungen des propagierten Behandlungskonzept nicht erfüllten. Es handelte sich um die junge Frau mit radiokarpaler Luxationsfraktur, behandelt im Fixateur externe, und um die Patientin, die erst nach Rückkehr aus dem Urlaub verspätet operiert werden konnte, und überdies am Urlaubsort vorbehandelt (Reposition, Kirschnerdrahtosteosynthese und Oberarmgipsverband) wurde. Beide Fälle wurden unter 5.7.1 ausführlich dargestellt. *Heim*[111] stellte in einer Untergruppe eines größeren Kollektivs, bei der eine volare oder dorsale Plattenosteosynthese mit einem passageren Fixateur externe kombiniert wurde, bei 17% der Fälle (5 von 29 nachuntersuchten Patienten) eine Algodystrophie im weiteren postoperativen Verlauf fest. Die Distraction mit einem handgelenksüberbrückenden Fixateur externe über mehrere Wochen kann zu einer Sudeck'schen Dystrophie führen (*Oestern*[113]). *Uzdil und Winker*[34] weisen in einer Übersichtsarbeit aus dem Jahre 2007 zum Thema „Distale Radiusfrakturen“ auf die hohe Rate des CRPS bei der Behandlung der Radiusfraktur mit Fixateur externe hin. Andererseits ist allgemein bekannt, dass Sekundäreingriffe bzw. Nachrepositionen gehäuft zum CRPS führen (AWMF: Leitlinien der Deutschen Gesellschaft für Unfallchirurgie 7.7.2[17]). Eine nach Studienlage gesicherte Behandlungsempfehlung nach den Kriterien der evidenzbasierten Medizin kann in diesem Zusammenhang allerdings nicht abgeleitet werden, *Schädel-Höpfner et al* weisen aufgrund einer systematischen Literaturrecherche in Pubmed und der Cochrane-Library darauf hin, dass operative Verfahren und hier insbesondere winkelstabile Platten-Schrauben-Systeme zu einer besseren Formwiederherstellung des distalen Radius führen, eine klinisch-funktionelle Überlegenheit konnte bisher für keine Behandlungsmethode erwiesen werden[176]. Im Rahmen der Recherche wird unter anderem der Cochrane Review von

Handoll et al, der 15 Studien mit 1022 Patienten erfasst, aufgeführt, dabei wurde eine hohe Komplikationsrate im Zusammenhang mit einer externen Fixation festgestellt, insbesondere trat ein CRPS nach externer Fixation häufiger auf als nach konservativer Therapie, der Unterschied war jedoch nicht signifikant[177]. Über ein extrem hohes Risiko für die Ausbildung eines CRPS1, allerdings bei einem selektierten Patientengut mit komplexeren C2- und C3- Frakturen, die mit Doppelplattenosteosynthese, teilweise kombiniert mit einer Spongiosaplastik behandelt wurden, berichtet *Can et al*[191]. Von 30 Patienten entwickelten 10 (1/3 der Fälle!) innerhalb von 6-12 Wochen postoperativ Symptome eines CRPS1. Unsere Ergebnisse zeigen, dass ein CRPS1 bei Patienten, die unter den Bedingungen des hier vorgestellten Konzepts behandelt wurden, in keinem Fall aufgetreten ist, beide Fälle mit CRPS1 mussten aufgrund der speziellen Verletzungsform bzw. spezifischer individueller Faktoren unter Bedingungen behandelt werden, die eigentlich vermieden werden sollten. Zeitlich erheblich verzögerter Eingriff, Nachreposition und die transartikuläre externe Fixation in den beiden beschriebenen Fällen haben die Ausbildung der Algodystrophie möglicherweise begünstigt. Abschließend bleibt festzustellen:

Die palmare winkelstabile Plattenosteosynthese der Radiusfraktur führt unter den Bedingungen des hier vorgestellten Behandlungskonzepts zur sicheren Vermeidung eines CRPS1.

6.4.4 Spätschaden

Als wesentliche klinisch relevante Spätschäden sind die posttraumatische Arthrose, sowie die Instabilitäten in den Handgelenken und in den Handwurzelgelenken zu nennen. Diese werden abschließend in diesem Kapitel behandelt, wobei die verschiedenen Formen der Instabilitäten gemeinsam abgehandelt werden, da eine strenge Trennung dieser Begleitverletzungen der Radiusfraktur teilweise nicht möglich ist. Insbesondere die Läsionen des distalen Radioulnargelenkes, der Abrissfrakturen des *Prozessus styloideus ulnae* und des triangulären fibrokartilaginären Komplexes bilden eine Entität.

6.4.4.1 Arthrose Radiokarpalgelenk

14-mal (6%) konnten radiologisch arthrotische Veränderungen der radiokarpalen Gelenkfläche erkannt werden. Bei 4 Fällen mit achsengerechter Ausheilung der Fraktur (2-mal C2 und 2-mal C3 Fraktur) bestanden keine Funktionseinschränkungen, die Patienten waren schmerzfrei. Bei 4 Patienten mit C-Frakturen war die Arthrose im Zusammenhang mit einem sekundären Repositionsverlust aufgetreten, 3 C-Frakturen mit bereits primär bestehender Fehlstellung und 2 C-Frakturen mit anatomiegerechter Ausheilung endeten mit einer schmerzhaften Arthrose. Eine schmerzhaft Arthrose trat bei einer jungen Patientin nach radiokarpaler Luxationsfraktur auf. Diese Auswertung zeigt:

Gelenkbeteiligende Frakturen, insbesondere bei Ausheilung in Fehlstellung, prädestinieren zur Ausbildung einer radiokarpalen Arthrose, die zu schmerzhaften

Gebrauchsbeeinträchtigung der Hand führen kann. Eine Ausheilung in anatomie-gerechter Stellung verhindert zwar nicht sicher die Arthrose, es kann sich aber trotzdem eine schmerzfreie Gebrauchsfähigkeit der Hand entwickeln.

Als Ursache für eine posttraumatische Arthrose werden intraartikuläre Fehlstellungen über 2mm[113] oder auch karpale Instabilitäten[202], die unbehandelt zum karpalen Kollaps führen können[11], angesehen. Weiterhin ist allgemein anerkannt, dass intraartikuläre, vor allem mehrfragmentäre, Frakturen, auch bei anatomiegerechter Ausheilung, infolge des möglichen traumatischen Knorpelschadens in eine Arthrose münden können. Zum Thema der posttraumatischen Arthrose äußern sich *Can et al*[191] im Rahmen einer Nachuntersuchung komplexer intraartikulärer distaler Radiusfrakturen, die mit einer kombinierten dorsalen und palmaren Plattenosteosynthese (nicht winkelstabil) versorgt wurden. Es wurden 30 Patienten in dieser Weise versorgt, bei 19 Patienten wurde additiv eine autologe Spongiosaplastik durchgeführt, 25 Patienten konnten im Mittel 2-3 Jahre nach der Operation nachuntersucht werden. Bei 14 Patienten wurden eine geringe Gelenkspaltverschmälerung und bei 7 Patienten deutliche Zeichen einer radiokarpalen Arthrose mit Gelenkspaltverschmälerung, Osteophyten und Zystenbildung festgestellt. Auch *Rikli et al*[211] beschreiben bei 17 Patienten, die in gleicher Weise versorgt wurden, radiologisch erkennbare arthrotische Veränderungen nach ca. 1 Jahr bei 14 Patienten. In beiden Studien wird betont und belegt, dass diese Arthrosen trotz stabiler Osteosynthese und guter anatomischer Ausheilung entstanden sind und dass bei guter anatomischer Rekonstruktion trotz Arthrose durchaus ein gutes funktionelles Ergebnis erreicht werden kann. Bei den meisten Studien wird jedoch zu dieser Fragestellung nicht Stellung genommen

6.4.4.2 Instabilität distales Radioulnargelenk, Abrissfraktur Processus styloideus ulnae, scapholunäre Instabilität

Läsionen oder Instabilitäten des Radioulnargelenkes, radiologisch als Verbreiterung des Gelenkspaltes, klinisch als federnde Instabilität oder durch ein typisches Schnappen bei der Vorderarmumwendbewegung erkennbar, wurden bei 8 Patienten (3,4%) festgestellt. 3 dieser Patienten waren aus der kleinen Gruppe der handgelenksnahen Unterarmfrakturen (begleitende Ulnakopf- oder distale Schaftfraktur, 37 Fälle, s.5.3.12), weitere 5 Patienten hatten isolierte distale Radiusfrakturen (A, B oder C-Frakturen nach AO). Das Alter dieser Patienten: 47, 58, 59, 66, 69, 71, 83, 85 Jahre, die 4 jüngeren Patienten standen noch im Arbeitsleben: ein Werkschutzmitarbeiter, zwei Büroangestellte und eine Bäuerin. Die Fälle sind detailliert unter 5.5.3.12 beschrieben. Teilweise ist die Instabilität erst im weiteren Verlauf (einige Wochen postoperativ) klinisch oder radiologisch erkennbar gewesen, bei einigen Patienten zeigte sich bei der intraoperativen Durchleuchtung bzw. mit dem unmittelbar postoperativ angefertigten Röntgenbild eine, wenn auch geringe, Instabilität. Therapeutisch wurden keine Konsequenzen gezogen, alle Patienten wurden frühfunktionell ohne Ruhigstellung nachbehandelt, insbesondere erfolgte weder mit dem Ersteingriff noch in der frühen oder spätoperativen Phase eine weitere operative Maßnahme oder Revision. Alle (!) Patienten waren bei der Abschlussuntersuchung 1 Jahr

postoperativ bei objektiv uneingeschränkter Funktion subjektiv völlig oder weitestgehend beschwerdefrei.

Hauptstabilisator des distalen Radioulnargelenkes (DRUG) ist der Trianguläre Fibrocartilaginäre Komplex (TFCC)[182]. Er inseriert an der Basis des Processus styloideus ulnae (PSU) und bildet mit diesem eine funktionelle Einheit zur Stabilisierung des DRUG. Basisnahe Abrissfrakturen des PSU können genau wie Zerreißen der zum TFCC gehörigen radioulnaren Bänder zur Instabilität im DRUG führen. Verletzungsbedingte Instabilitäten treten meistens im Zusammenhang mit Frakturen auf, bei den Luxationsfrakturen des Unterarms (Monteggia-Fraktur, Galeazzi-Fraktur und Essex-Lopresti-Verletzung) zerreißen die Bandverbindungen des DRUG oder des PRUG (proximales Radioulnargelenk). Die anatomiegerechte stabile Fixation der Frakturen führt in diesen Fällen häufig zur regelrechten Gelenkkongruenz, nur im Einzelfall sind passagere Arthrodesen oder Bandrekonstruktionen erforderlich[183]. Anders verhält es sich, wenn Läsionen des DRUG im Zusammenhang mit distalen Radiusfrakturen auftreten. Ein ulnarer Handgelenksschmerz nach Radiusfrakturen wird von Patienten immer wieder, auch unabhängig von der Ausheilung in anatomischer Stellung oder in Fehlstellung, angegeben, weiterhin können Einschränkungen der Unterarmdrehung und Deformierungen des Handgelenkes mit Prominenz des Ulnakopfes resultieren[184]. Intraartikuläre Inkongruenzen, Verkippungen des distalen Radiusfragmentes, Verkürzungen des Radius mit Ulna-plus-Situation, ligamentäre oder knöcherne Ausrisse des TFCC und Instabilitäten des DRUG prädisponieren zur Arthrose des DRUG, vor allem die Luxation im DRUG kann zum kompletten Verlust der Unterarmdrehung führen[187].

Für eine freie Drehbeweglichkeit des Unterarms sind 2 funktionell miteinander verbundene Gelenke verantwortlich, das proximale und das distale Radioulnargelenk...Störungen oder anatomische Abweichungen in einem dieser Gelenke führen zwangsläufig zu einer Einschränkung der Unterarmdrehbeweglichkeit (Pronation-/Supination)[185].

Die Verletzungen des DRUG beziehen sich also entweder auf die knöchernen Strukturen oder auf den ulnokarpalen Komplex (TFCC). Die knöcherne Inkongruenz des DRUG wiederum kann Folge einer direkten Schädigung mit verbliebener Stufenbildung in der Gelenkfläche, zum Beispiel infolge eines primär oder sekundär dislozierten die-punch-Fragmentes sein oder sie folgt indirekt aus einer in Fehlstellung verheilten distalen extraartikulären Radiusfraktur[184] [185][186][187]. Aus der verbliebenen Fehlstellung resultiert eine Verminderung der artikulären Kontaktflächen im DRUG sowie eine Spannungsanstieg des TFCC bei der Unterarmdrehung, sofern der TFCC intakt ist. Diese Konstellation führt zur Einschränkung der Unterarmdrehung, umgekehrt kann nach Ruptur des TFCC die Unterarmdrehung weniger eingeschränkt sein als bei intaktem TFCC mit Fehlstellung des distalen Radius. Die biomechanischen Grundlagen wurden bei Untersuchungen an Leichenpräparaten gezeigt, experimentell wurden Verkürzungen, Verkippungen und Rotationsfehlstellungen in verschiedenen Ebenen und verschiedenen Ausmaßes am distalen Radius erzeugt und deren Auswirkung auf die Kontaktflächen im

DRUG und die Einschränkung der Unterarmdrehbewegung untersucht[184]. Verkippungen und Verkürzungen des Radius können infolge der relativen Überlänge der Ulna zum sog. Ulnaimpaktionssyndrom führen[188][189][190], Arthrosen im DRUG führen oft erst im fortgeschrittenen Stadium zu Schmerzen und Bewegungseinschränkungen.

Kommt es beim Unfall zu einer Ruptur des palmaren oder dorsalen Verstärkungsbandes des TFCC oder gar zu einem vollständigen Abriss des TFCC selbst, so resultiert eine Instabilität des DRUG. Dies bedeutet zunächst eine erhöhte Mobilität im DRUG. Erst die durch die Läsion mögliche Subluxation oder gar Luxation im DRUG verursacht eine Einschränkung der Umwendbewegung[184].

Erstes Ziel der Therapie der distalen Radiusfraktur ist die exakte Wiederherstellung der anatomischen knöchernen Verhältnisse in Bezug auf die vollständig Länge des Radius, die physiologischen Neigungswinkel und eine stufenfreie Gelenkfläche. Nach exakter anatomischer Reposition muss eine stabile Fixation der Fragmente erfolgen, so dass möglichst frühzeitig mit einer aktiven Übungsbehandlung begonnen werden kann. Dies ist das Ziel des vorgelegten Behandlungskonzepts und wird von zahlreichen Autoren, insbesondere im Zusammenhang mit den winkelstabilen Osteosynthesen, propagiert, es gilt der Satz: „Die Funktion folgt der Form“[13][97][125][126][138][152]. Andererseits stellt sich die Frage nach der klinischen Relevanz der zahlreichen möglichen Begleitverletzungen (hier: die Instabilität des DRUG) und den Umgang mit diesen. *Siebert und Klonz*[151] aber auch *Krimmer*[159] fordern bei Inkongruenz des DRUG nach Reposition der Fraktur die geschlossene oder offene Reposition und Transfixation mit Kirschnerdraht und anschließende 3-4wöchige Ruhigstellung unter Einschluss des Ellenbogengelenkes, wir haben dieses Vorgehen wegen schlechter Ergebnisse (hochgradige lang andauernde Bewegungseinschränkungen, Schmerzen bis hin zum CRPS1) bereits vor Jahren -vor Beginn dieser Studie- verlassen und danach keine Probleme mehr gesehen. Die Tatsache, dass alle 8 Fälle der hier vorgelegten Studie zwar mit einer mehr oder weniger ausgeprägten Instabilität, dabei aber unter völliger Beschwerdefreiheit und uneingeschränkter Beweglichkeit, ausgeheilt sind, spricht für diese Vorgehensweise. Es fällt bei Begutachtung der radiologischen Ausheilungsbilder allerdings auch auf, dass bei allen 8 Patienten eine anatomische Ausheilung der knöchernen Strukturen erreicht wurde. Die Länge des Radius, die Neigung der Gelenkfläche und die stufenfreie Rekonstruktion der Gelenkfläche bei den intraartikulären Frakturen wurde in allen Fällen erreicht, so dass hier wahrscheinlich der Schlüssel zum Erfolg zu finden ist. Diese Aussagen und die in unserem Kollektiv insgesamt nur äußerst geringe Zahl an Instabilitäten im DRUG im weiteren postoperativen Verlauf stehen in diametralem Gegensatz zu den Aussagen von *Frank et al*[65] in seiner aktuellen Veröffentlichung vom September 2010:

Bei arthroskopisch assistierten Frakturversorgungen finden sich in 40-84% der Fälle TFCC-Läsionen als Begleitverletzung. Unbehandelt entwickeln bis zu 33% der Patienten nach einem Jahr eine DRUG-Instabilität, das klinische Ergebnis ist dann schlechter.

Diese Statements beziehen sich auf eine Studie mit 66 Patienten aus dem Jahr 2006, die frühestens 1 Jahr nach Osteosynthese nachuntersucht wurden, überwiegend erfolgte die Versorgung mit einer palmaren winkelstabilen Plattenosteosynthese, seltener mit einer dorsalen Platte und teilweise mit Kirschnerdrahtosteosynthese ggf. kombiniert mit Fixateur externe. Bei 55% der Patienten wurden Begleitverletzungen festgestellt, 44% wurden operativ behandelt. Im Endergebnis war die Kraft und Beweglichkeit auf der betroffenen Seite auf jeweils 81% reduziert, der DASH-Score lag bei 24,8 Punkten. Auch wenn eine direkte Vergleichbarkeit nicht exakt ist, bleibt trotzdem festzuhalten, dass unsere 8 Patienten abschließend keine Bewegungseinschränkung und keine messbare Kraftminderung aufwiesen, der durchschnittliche Quick-DASH lag bei 3,6 Punkten. In diesem Zusammenhang kommt eine Aussage von *Uzdil und Winker*[34] zum Tragen, es wird festgestellt, dass zwei Drittel aller distalen Radiusfrakturen karpale, radioulnare und ulnokarpale Begleitverletzungen aufweisen, aber nur die Hälfte eine klinische Relevanz besitzen. Noch 1999 wird in einer Übersichtsarbeit zum Thema „Distale Radiusfrakturen“, operative Therapien, von *Oestern*[113] die Problematik des DRUG und des PSU bei der Abhandlung der Begleitverletzungen überhaupt nicht erwähnt. Erst seitdem MRT-Untersuchungen und vor allem die intraoperative Arthroskopie des Handgelenkes zunehmend eingesetzt werden, wird das Augenmerk zunehmend auf Begleitverletzungen der karpalen Bänder und des DRUG gelenkt. Die hohe Inzidenz der Begleitverletzungen, die in früheren Jahren in diesem Ausmaß nicht bekannt waren, ist erst seit dem intensivierten Einsatz dieser diagnostischen Methoden bekannt. Nach *Loos et al*[164] ist in ca. 2/3 der Fälle mit karpalen Begleitverletzungen bei distalen Radiusfrakturen zu rechnen, dies deckt sich in etwa mit den Angaben von *Frank et al*[65]. Bei diesen Angaben werden allerdings die bekanntermaßen sehr häufigen begleitenden Abrissfrakturen des Processus styloideus ulnae subsumiert. Die Häufigkeit der Abrissfraktur des PSU wird mit 50-80% angegeben[192]. Die Therapieempfehlungen zur Behandlung dieser Begleitverletzung werden völlig kontrovers diskutiert. Teilweise wird grundsätzlich die operative Refixation des basisnahen Abrisses mit Zuggurtungsosteosynthese oder Minischraube, teilweise nur bei nachzuweisender Instabilität des PSU, nach operativer Stabilisierung der Radiusfraktur, gefordert[11][65][151][182][193], andere Autoren, vor allem in jüngster Zeit, weisen darauf hin, dass die Abrissfraktur des PSU für das funktionelle Ergebnis ohne Bedeutung sei[67][68][141][194]. Im Rahmen dieser Studien wurden Kollektive mit und ohne Abrissfrakturen des PSU nachuntersucht, auffällig ist, dass bei allen letztgenannten Studien palmare winkelstabile Osteosynthesen durchgeführt wurden. *Reichl et al*[195] untersuchte teils prospektiv teils retrospektiv 238 von 480 operativ versorgten Radiusfrakturen mindestens 1 Jahr nach erfolgter Osteosynthese. Es wurden nur Patienten mit isolierter Radiusfraktur, ggf. Spitzenabriss oder basisnahe Abriss des PSU eingeschlossen und entsprechend 3 Gruppen gebildet. Im Ergebnis wird festgestellt, dass weder das Vorhandensein noch die Lokalisation eines Abrisses des Processus styloideus ulnae einen signifikanten Einfluss auf die funktionellen und radiologischen Ergebnisse hat. In der Zusammenfassung wird wörtlich mitgeteilt:

Die Daten zeigen, dass Patienten mit Fraktur des Processus styloideus ulnae, unabhängig ob basisnah oder Spitzenabriss, die gleichen funktionellen und radiologischen Ergebnisse aufweisen wie Patienten ohne diese Verletzung. Daraus kann

geschlussfolgert werden, dass im Wesentlichen eine korrekte anatomische Reposition und eine adäquate operative Stabilisierung des Radius zu guten subjektiven und objektiven Behandlungsergebnissen führen. Durch eine anatomische Reposition und die Wiederherstellung des distalen Radius wird ein hohes Maß an Kongruenz im DRUG geschaffen, das in jedem Falle auch die Stabilität verbessert.

Verletzungen des TFCC, die nicht mit einer Instabilität des DRUG einhergehen und nicht durch den knöchernen Abriss des PSU charakterisiert sind, entgehen der konventionell radiologischen Diagnostik. Diese Läsionen sind nur im Rahmen einer weiterführenden Diagnostik, das heißt mit Hilfe der MRT (mit und ohne Kontrastmittel) oder CT-Arthrographie erkennbar, auch die Handgelenksarthroskopie kann zur weiteren Abklärung und ggf. Therapie herangezogen werden. Im Rahmen dieser Studie wurde keine weitere diagnostische Abklärung im Hinblick auf diese Verletzungsform veranlasst, insofern können mit den hier vorgelegten Daten keine Aussagen zur Häufigkeit oder zum Ausmaß dieser möglichen BegleitleSION bei Radiusfrakturen gemacht werden. *Hohendorff et al*[71] untersuchte in einer prospektiven Studie bei 28 Patienten mit intraartikulären distalen Radiusfrakturen den diagnostischen Wert einer präoperativen CT-Arthrographie und einer intraoperativen Arthroskopie des Handgelenkes im Rahmen der operativen Versorgung der Frakturen. Radiologisch wurden 10 Teilläsionen und eine vollständige SL-Bandruptur sowie 16 Läsionen des TFCC festgestellt, arthroskopisch wurden 9 Teilläsionen und 2 vollständige SL-Bandrupturen diagnostiziert, der TFCC war arthroskopisch nur in 4 Fällen sicher beurteilbar. *Frank et al*[65] fand, unter Zuhilfenahme der intraoperativen Arthroskopie bei intraartikulären Frakturen oder bei Verdacht auf eine intraartikuläre Begleitverletzung, bei 66 Patienten mit 32% Typ-A, 10% Typ-B und 58% Typ-C-Frakturen in 60% der Fälle eine Abrissfraktur des PSU, in 25% eine TFCC-Läsion, bei 8% karpale Instabilitäten und bei 5% eine distale Ulnafraktur. *Geisler et al*[196] initiierten eine Studie mit 60 Patienten, die sich eine dislozierte intraartikuläre Fraktur (Typ B oder C nach AO) zugezogen hatten, um mit einer Arthroskopie die Häufigkeit intraartikulärer Begleitverletzungen (Bandläsionen) festzustellen. Bei 41 Patienten (68%) wurden Weichteilläsionen diagnostiziert, TFCC Läsionen bei 26 Patienten, SL-Band Läsionen bei 19 Patienten und 9 Läsionen am LT-Band. Die Mehrzahl dieser Frakturen wurde nach geschlossener Reposition mit Kirschnerdrähten fixiert, 13 Patienten erhielten eine Plattenosteosynthese. Vergleichbare Zahlen in Bezug auf die Häufigkeit karpaler/intraartikulärer Weichteilverletzungen finden sich bei allen Autoren, die diagnostische Arthroskopien der Handgelenke im Rahmen der Frakturversorgung durchführen[197][198], die Frakturbehandlung erfolgt meist mit perkutan eingebrachten Kirschnerdrähten und Fixateur externe.

Ähnlich uneinheitlich und kontrovers wie bei den Verletzungen des ulnokarpalen Komplexes wird die Diskussion um karpale Bandverletzungen, insbesondere der scapholunären Bandläsionen, geführt. Auch hier zeigt sich, dass Studiengruppen, die eine Handgelenksarthroskopie bei Radiusfrakturen durchführen eine teilweise extrem hohe Inzidenz dieser Bandverletzungen angeben, wobei aber nur teilweise therapeutische Konsequenzen daraus gezogen werden. Nach Durchforsten der zahlreichen Veröffentlichungen zu

diesem Thema ist völlig klar, dass im Zusammenhang mit Radiusfrakturen ein hoher Prozentsatz an karpalen Bandverletzungen auftritt, die Angaben schwanken allerdings, je nach Studiengruppe und Kollektiv (extraartikuläre oder intraartikuläre Frakturen – junge oder alte Patienten – gemischte Kollektive – Jahr der Veröffentlichung), zwischen etwa 5% und 80% (!), die Arbeiten wurden in diesem Abschnitt bereits mehrfach zitiert. Sozusagen als „Extreme am Anfang und am Ende der Skala“ dieser Veröffentlichungen und zur Demonstration der Uneinheitlichkeit der Angaben und der Veränderungen im Verlaufe der Jahre seien noch zwei Arbeiten erwähnt. Zum einen *Rosenthal et al*[199] der in einer Serie von 190 distalen Radiusfrakturen bei 14 Fällen (7,4%) eine karpale Bandinstabilität feststellte, mit einem gehäuften Auftreten bei älteren Patienten und bei Frakturen des Processus styloideus radii, zum anderen *Pilny et al*[200] der 75 konservativ behandelte Radiusfrakturen (A,B und C-Frakturen nach AO) 3 Jahre später klinisch und radiologisch nachuntersucht hat, dabei bei 16 Patienten (27%) radiologische Zeichen einer Instabilität, bei 13 Patienten eine SLAC-wrist (scapholunate advanced collapse) und nur bei 3 Patienten keine arthrotischen Veränderungen feststellte. Bei der retrospektiven Evaluation der Röntgenbilder, unmittelbar nach Reposition, wurden „offensichtliche Zeichen einer SL-Instabilität“ bei 56% der Fälle festgestellt, 6 Wochen nach Unfall sei bei 81% der Patienten radiologisch eine Ruptur des SL-Bandes erkennbar gewesen. In einer Arbeit zum Thema der Begutachtung von SL- und LT-Band-Schäden weist *Hempfling*[201] darauf hin, dass die Häufigkeitsangaben zur Kombinationsverletzung einer distalen Radiusfraktur mit SL-Bandverletzung in der Literatur erheblich abweichen, bei intraartikulären Frakturen schwanken die Angaben von 21% bis 89%, bei extraartikulären Frakturen von 19,8% bis 52,1%. Weiterhin wird festgestellt, dass nach distalen Radiusfrakturen, mit 69% Häufigkeit von SL-Band-Schäden, vorwiegend dynamische Instabilitäten (63%), seltener statische Fehlstellungen (21%) und isolierte Bandschäden ohne Instabilität (16%) auftreten. Hinzu kommen anlagebedingte Bandlaxitäten und einseitige Hypermobilität des Scaphoids, sowie die nicht seltenen degenerativen Verschleißschäden besonders im Zusammenhang mit der anlagebedingten sog. Ulna-plus-Variante, die im Endeffekt auch ohne Trauma zur Instabilität zwischen Scaphoid und Lunatum führen können. Auf die Häufigkeit der unfallunabhängigen degenerativen Instabilitäten wird von *Hempfling*[201] und von *Schneiders et al*[203] unter anderem unter Bezugnahme auf die Arbeiten von *Wright et al*[204] hingewiesen. Diese Arbeitsgruppe untersuchte mit einer Kadaverstudie die Häufigkeit degenerativer Verschleißschäden an 62 Handgelenken, lediglich bei 2 Patienten war eine Handgelenkspathologie (2-mal Radiusfraktur) in der Vorgeschichte bekannt. Das Durchschnittsalter der Verstorbenen betrug 78 Jahre, 17 Männer und 14 Frauen. Es wurden 18 SL Defekte (einschließlich kompletter Rupturen), 20 LT Defekte und 33 TFCC Defekte diagnostiziert.

Vor diesem Hintergrund stellt sich die Frage nach einer angemessenen Therapie begleitender, im Zusammenhang mit den Radiusfrakturen auftretender, Läsionen des DRUG und des karpalen Bandapparates und es drängt sich die Frage auf, weshalb in zahlreichen Studien zur Therapie der distalen Radiusfraktur, insbesondere seit Einführung der palmaren winkelstabilen Plattenosteosynthese, auch ohne Behandlung dieser BegleitleSIONen, über einen hohen Prozentsatz guter und auch langfristig excellenter Behandlungsergebnisse berichtet wird

[13][30][57][76][121][125][126][127][128][133][134][136][138][140][146][148][149][150][152][175][205][206][207][208][209]. Lediglich für die traumatische Grad 3 Läsion des SL-Bandes besteht weitestgehender Konsens, dass eine Reposition mit Stabilisierung und Bandnaht erfolgen sollte. Im Übrigen wird von allen Autoren die hohe Primärstabilität dieser Form der Osteosynthese, mit der Chance einer frühzeitigen Übungsbehandlung, und das Ziel der perfekten anatomischen Reposition als Voraussetzung für ein gutes Behandlungsergebnis und zur Vermeidung von Spät- oder Sekundärschäden betont:

Die anatomische Rekonstruktion und Retention gilt als erklärtes Behandlungsziel der distalen Radiusfraktur und liefert die Voraussetzung zur Vermeidung von Spätschäden infolge posttraumatischer Arthrose, die bevorzugt im distalen Radioulnargelenk oder dem Radiokarpalgelenk auftritt[30].

The primary goal in treatment of unstable fractures of the distal radius is to achieve optimal restoration of the disrupted anatomy and allow quick return of hand function, while preventing secondary fracture displacement[128].

Mit der Einführung verschiedener winkelstabiler Implantate zur Verwendung am distalen Radius kann der These „die Funktion folgt der Form“ nicht nur im Hinblick auf die Rekonstruktion sondern auch auf die funktionelle Nachbehandlung bereits unmittelbar postoperativ Rechnung getragen werden[13]

Auch *Schneiders et al*[157] folgert aus seiner Nachuntersuchung zur Frage der Korrelation zwischen radiologischem und funktionellem Ergebnis -es wurden 211 aus einem Kollektiv von 344 Patienten, die in der Ära vor den winkelstabilen Osteosynthesen behandelt wurden, erfasst-, dass die Wiederherstellung der Gelenkfläche und das Vermeiden einer Radiusverkürzung entscheidend für das Behandlungsergebnis ist. Wie sind nun unsere eigenen Ergebnisse einzuschätzen und zu bewerten?

Wie zu Beginn dieses Abschnitts bereits ausgeführt, hat die in unserem Kollektiv bei der Abschlussuntersuchung 1 Jahr postoperativ festgestellte Instabilität im DRUG keine klinische Relevanz, alle 8 Patienten waren völlig oder weitestgehend beschwerdefrei. Entsprechend wurde von 7 Patienten ein Schmerzniveau von 0, von 1 Patientin ein Schmerzniveau von 1 angegeben. Bei keinem Patienten bestand eine lokale Druckschmerzhaftigkeit im Bereich des DRUG. Bei der Messung des Bewegungsumfangs im Handgelenk waren alle Patienten uneingeschränkt, bei der Unterarmdrehung war lediglich bei einer Patientin die Supination um 10° gemindert. Eine Kraftminderung war in keinem Fall messbar. Der durchschnittliche Punktwert bei der Bestimmung des Quick-DASH lag bei 3,6 Punkten, aufgeschlüsselt im Einzelnen: 5-mal 0 Punkte, 2-mal je 3 Punkte, 1-mal 23 Punkte. Ursache für die relativ hohe Punktzahl bei der zuletzt genannten Patientin war ein vorbestehendes Karpaltunnelsyndrom, welches sich im weiteren Verlauf verschlechtert hatte, so dass nach Ausheilung der Fraktur die Metallentfernung mit simultaner Karpaltunnelspaltung erfolgte. Die Patientin (Austragsbäuerin)

war einige Wochen danach beschwerdefrei. Also war die Instabilität des DRUG auch in diesem Fall nicht die Ursache der abschließend noch bestehenden Beschwerden. Es wurden folgende durchschnittlichen Punktwerte in den ermittelten Scores ermittelt: Gartland and Werley 0,75 Punkte (7-mal exzellent, 1-mal gut), Green and O'Brien 105 Punkte (8-mal zufriedenstellend), Castaing 0,63 Punkte (5-mal perfekt, 3-mal gut), Solgaard 0,86 Punkte (7-mal exzellent, 1-mal gut). Auch hier hat die Patientin mit dem CTS jeweils den schlechtesten Punktwert. Nach diesen Ergebnissen kann eindeutig folgende Aussage gemacht werden:

Im hier nachuntersuchten Kollektiv ist die verbleibende Instabilität im DRUG nach Ausheilung der Fraktur eine Seltenheit, wenn eine Instabilität im DRUG verbleibt oder entsteht hat sie für das Outcome der Patienten keine Bedeutung.

TFCC Läsionen können nur im Rahmen einer weiterführenden, spezifischen Diagnostik nachgewiesen oder ausgeschlossen werden, methodisch kommen die MRT, die CT-Arthrographie und die Arthroskopie in Betracht. Eine klinisch relevante Läsion des TFCC, unter Berücksichtigung der hohen Rate asymptomatischer und degenerativer Veränderungen (siehe oben), insbesondere mit zunehmendem Alter, muss allerdings zunächst klinisch detektiert werden. Hierzu müssen die Schmerzangaben des Patienten, die lokale Druckschmerzhaftigkeit und der bewegungs- oder belastungsabhängige ulnare Handgelenksschmerz sowie Stressbewegungen bzw. Provokationstests herangezogen werden[210]. Besteht eine klinische Verdachtsdiagnose wird die weiterführende Diagnostik zur Abklärung des ulnaren Handgelenksschmerz veranlasst. Bei allen Patienten wurde im Rahmen der Studie bei den klinischen und radiologischen Kontrolluntersuchungen nach einem ulnaren Handgelenksschmerz gefahndet. Nur bei 8 Patienten waren Symptome, die zur Verdachtsdiagnose geführt haben, eruierbar. Bei 2 Patientinnen (beide mit C2-Faktur, 77 Jahre und 60 Jahre) resultierte bis zur Ausheilung der Fraktur mit abschließender Metallentfernung ein „schleichend“ zunehmender Korrekturverlust (5-10° Dorsalkippung und 2-3mm Längenverlust, nach primär anatomiegerechter Reposition), in beiden Fällen zeigte sich radiologisch eine zunehmende radiokarpale Arthrose (2 der 3 schlechtesten Fälle nach Quick-DASH: 83 und 46 Punkte). Weitere 5 Patienten klagten über einen eher diskreten ulnaren Handgelenksschmerz, bei einer dementen Patientin wurde auf Wunsch der betreuenden Tochter keine weitere Abklärung veranlasst, 2 Patientinnen wünschten aufgrund der geringen Symptomatik und Funktionseinschränkungen (Quick-DASH 9 bzw. 11 Punkte) keine weitere Abklärung und Therapie, die Behandlung wurde abgeschlossen, und 2 Patienten entschlossen sich bei der letzten geplanten Kontrolluntersuchung zunächst nochmals abzuwarten. Diese Patienten wurden 2 Jahre postoperativ nachuntersucht und waren dann bei uneingeschränkter Funktion beschwerdefrei. Bei einem 41-jährigen Mann mit einer anatomisch perfekt ausgeheilten Fraktur und freier Beweglichkeit war die Ursache der Schmerzen und angegebenen erheblichen Funktionseinschränkungen (zweitschlechtester Wert im Quick-DASH: 55 Punkte) nicht eruierbar, es war eine weitere Abklärung, zunächst ein MRT, geplant, der Patient hat sich aber nicht wieder vorgestellt. Ein Versicherungsbegehren kann aufgrund spezifischen Nachfragens in diesem Fall nicht ausgeschlossen werden.

Angesichts der nachgewiesenermaßen hohen Inzidenz der traumatisch oder degenerativ bedingten TFCC Läsionen, wie sie durch die zahlreichen Studien, bei denen im Zusammenhang mit der Therapie der Radiusfrakturen diesbezüglich eingehende weitere Diagnostik betrieben wurde, belegt sind, kann aufgrund unserer Ergebnisse für das hier vorgestellte Kollektiv folgender Schluss gezogen werden:

Unter Beachtung des vorgestellten Behandlungskonzepts, mit dem Ziel der Wiederherstellung einer perfekten knöchernen Anatomie und Gelenkkongruenz, spielen möglicherweise vorhandene TFCC Läsionen für das subjektive und objektive Behandlungsergebnis keine Rolle. Für ein gutes oder schlechtes Endergebnis sind andere Faktoren maßgeblich.

Hinweise auf eine SL-Band Läsion ergaben sich in unserem Kollektiv bei insgesamt 20 Patienten, das entspricht 8,5% der operativ behandelten Fälle. Die Zuordnung in diese Gruppe erfolgte bei primär oder postoperativ verbreitertem SL-Spalt oder bei Nachweis oder Verdacht einer Instabilität im Rahmen der intraoperativ erfolgten dynamischen Untersuchung. Somit wurden auch dezente Instabilitäten erfasst. Die grafische Darstellung und Erläuterung erfolgt im Ergebnisteil Abschnitt 5.3.10. Eindeutige oder fragliche dynamische Instabilitäten wurden intraoperativ 19-mal festgestellt, bei einem Patienten war bereits präoperativ eine statische Instabilität (altes Trauma) ohne klinisches Korrelat bekannt. Zwei der 19 Patientinnen wurden aufgrund der postoperativen Röntgenaufnahme als Grad 3 Läsion (statisch instabil) eingestuft. Von den verbleibenden 17 fraglich oder gesicherten dynamischen Instabilitäten (also Grad 1 und Grad 2 Läsionen) sind 13 Fälle radiologisch stabil, subjektiv und objektiv folgenlos ausgeheilt. 2 hochbetagte Patientinnen sind zur Nachuntersuchung nicht mehr erschienen. 1 Patientin mit C2-Fraktur, primär anatomisch reponiert erlitt einen sekundären Repositionsverlust und endete in einer Arthrose (Quick-DASH 46 Punkte, gleiche Patientin wie unter Abschnitt TFCC). 1 Patientin mit C2-Fraktur wurde primär mit 2mm Ulnavorschub und 1mm breiter Stufe in der Gelenkfläche unzureichend reponiert und ist in dieser Fehlstellung ausgeheilt. Bei der Abschlussuntersuchung wurden zwar keine Schmerzen, aber Funktionseinschränkungen (Quick-DASH 18 Punkte) angegeben, die mit dem Vigorimeter gemessene Kraftminderung lag bei 30%. Keine der Grad 3 Läsionen wurde operativ behandelt: Patient 1 hatte eine alte SL-Instabilität ohne Beschwerden, bei Patientin 2 und 3 wurden wegen des hohen Alters (87 Jahre und 85 Jahre) keine operativen Konsequenzen gezogen, nach ½ Jahr war die 87jährige beschwerdefrei, die 85jährige ist nach einmaliger Wiedervorstellung 6 Wochen postoperativ nicht mehr erschienen. Durch die Einzelfallbetrachtung ist eindeutig festzustellen, dass Grad 1 und Grad 2 Läsionen des SL-Bandes unter den Voraussetzungen des hier vorgestellten Behandlungskonzepts stabil ausheilen, umgekehrt ist kein einziger Fall einer sekundären, primär nicht erkannten Instabilität aufgetreten. Bedenkt man die hohe Inzidenz der SL-Band Läsionen, die im Rahmen der obengenannten Studien mit intraoperativer Arthroskopie festgestellt werden, untermauern unsere Ergebnisse die These, dass durch stabile und anatomische Wiederherstellung der Gelenkkongruenz eine anatomisch regelrechte Artikulation der Handwurzelknochen resultiert und gegebenenfalls gerissene Band-

strukturen stabil ausheilen. Im hier vorgestellten Kollektiv ist keine einzige sekundäre Fehlstellung der Handwurzelknochen (DISI oder PISI) aufgetreten. In Zusammenfassung der Ergebnisse können folgende Aussagen getroffen werden:

Die perfekte anatomische Reposition einer distalen Radiusfraktur in Kombination mit einer frühfunktionellen Nachbehandlung führt zu einer stabilen und folgenlosen Ausheilung begleitender Grad 1 und 2 Verletzungen des SL-Bandes. Eine SL-Band Läsion in Kombination mit unzureichender Reposition oder sekundärem Repositionsverlust kann zu bleibenden Funktionseinschränkungen führen oder der Ausbildung einer sekundären Arthrose Vorschub leisten. Grad 3 Läsionen (statische Instabilitäten) sind nach exakter Reposition und Stabilisierung einer Radiusfraktur sehr selten.

Im Umkehrschluss wäre also zu postulieren, dass die hohe Rate an statischen Instabilitäten, Fehlstellungen der Handwurzelknochen bis hin zum Kollaps (SLAC-Wrist), die im Rahmen der obengenannten Studien ermittelt wurden, auf eine Ausheilung der Radiusfrakturen in Fehlstellung zurückzuführen sein müsste. Eine Antwort auf diese spezifische Fragestellung ist diesen Arbeiten leider nicht zu entnehmen, da alle diese Arbeiten nur die Häufigkeit der Bandverletzungen bezogen auf den Frakturtyp, das Alter der Patienten, den Verletzungsmechanismus usw. bearbeiten, keine Arbeit differenziert nach dem radiologischen Ausheilungsbild. Wenn überhaupt, wird das radiologische Ausheilungsbild lediglich in Bezug zum klinischen Ergebnis (Schmerz, Funktion, Bewegungsausmaß, Kraft...) bewertet.

Die Häufigkeit der Abrissfrakturen des PSU bei den operativ behandelten Frakturen (122 von 236 operativen Versorgungen, entsprechend 51,7%, siehe Abb.83 unter 5.5.3.11) entspricht den Angaben in der Literatur[192]. Die postoperativen Bilder zeigen den Abrissbruch entweder anatomisch anliegend, schalenförmig disloziert oder einen basisnahen dislozierten Abrissbruch. Zum Behandlungsabschluss konnten insgesamt 186 Röntgenbilder beurteilt werden, 93-mal war der Griffelfortsatz nicht abgerissen, 26-mal war die Abrissfraktur anatomisch anliegend, 27-mal mit minimaler Dehiszenz und 34-mal mit Dehiszenz mehr als 1mm, das heißt pseudarthrotisch, ausgeheilt. 6-mal war eine partielle Osteolyse des PSU erkennbar (siehe Abb.98 unter 5.8.5.4). In Bezug auf die klinische Bedeutung der Abrissfrakturen des Processus styloideus ulnae bestätigen unsere Ergebnisse uneingeschränkt die Ergebnisse und Aussagen der Studie von Reichl[195](siehe oben). Unsere Ergebnisse sind in den Tabellen 1,2 und 3 (unter 5.8.5.4) zusammengefasst. Tabelle 1 zeigt, dass die gemittelten Punktwerte der einzelnen Scores keinen signifikanten Unterschied zwischen den Fällen mit oder ohne Abrissfraktur des PSU zeigen. In dieser Tabelle sind alle Abrissfrakturen, unabhängig vom radiologischen Bild, zusammengefasst. Tendenziell sind die Mittelwerte nach Quick DASH, Gartland and Werley, Castaing und Solgaard bei Vorliegen einer Abrissfraktur sogar etwas höher als ohne Abrissfraktur, lediglich Green and O'Brien ergibt bei Vorliegen einer Abrissfraktur einen minimal höheren Mittelwert. Wesentliche Unterschiede bestehen jedoch weder in die eine noch in die andere Richtung. In Tabelle 2 werden die gemittelten Punktwerte der

nach radiologischen Kriterien (anatomisch anliegend, minimale Dehiszenz, Dehiszenz mehr als 1mm, Osteolyse) in Gruppen aufgeschlüsselten Abrissfrakturen des PSU mit den Mittelwerten der Scores der Frakturen ohne PSU -Abriss verglichen. Auch hier liegen die Werte nicht gravierend auseinander, aber es ist bei den anatomisch anliegend ausgeheilten Abrissfrakturen nach Quick DASH, Gartland and Werley, Castaing und Solgaard eine Tendenz zu besseren (niedrigeren) Werten erkennbar, auch hier liegt der mittlere Punktwert nach Green and O`Brien leicht höher. Eine gegenläufige Tendenz ist bei den pseudarthrotisch ausgeheilten PSU –Abrissen mit Dehiszenz mehr als 1mm festzustellen, die Werte nach Quick DASH, Gartland and Werley, Castaing und Solgaard sind etwas schlechter (höher), nach Green and O`Brien minimal besser. Die Ursache für diese Differenzen klärt sich bei Betrachtung der Tabelle 3. In dieser Tabelle werden die Gruppen „kein Abriss PSU“ und „Abriss PSU mit Dehiszenz mehr als 1mm“ nochmals untergliedert in je eine Gruppe mit Ausheilung der Fraktur ohne oder mit Fehlstellung. Jetzt ist eindeutig nachweisbar, dass die Ausheilung der Frakturen in Fehlstellung zu deutlich schlechteren Punktwerten führt und damit die Differenzen, dargestellt in Tabelle 2, erklärt. Da nahezu alle Frakturen mit Ausheilung in Fehlstellung in diesen beiden Gruppen auftauchen, erfolgte auch nur in diesen Gruppen eine Trennung nach „Ausheilung in Fehlstellung“ bzw. „Ausheilung ohne Fehlstellung“ und anschließende Bestimmung der Mittelwerte der Punktzahlen der jeweiligen Scores. In den Gruppen mit Ausheilung des PSU –Abrisses „anatomisch anliegend“ bzw. „minimale Dehiszenz“ tauchen jeweils nur 1 Fall mit Ausheilung der Fraktur in Fehlstellung auf, so dass hier eine Untergruppierung nicht sinnvoll ist. Andererseits liefert die Tatsache, dass in der Gruppe „Abriss PSU mit Dehiszenz mehr als 1mm“ bei insgesamt 36 Fällen immerhin 11 Fälle mit Frakturheilung in Fehlstellung auftauchen, einen deutlichen Hinweis darauf, dass die fortbestehende oder sekundär aufgetretene Fehlstellung des PSU häufig mit einer unzureichenden Reposition der Radiusfraktur einhergeht (sog. „Erfordernisfehlstellung“ des PSU[69]). Weiterhin kann man herauslesen, dass nicht die Abrissfraktur des PSU als solche, sondern die Frakturheilung in Fehlstellung für ein schlechteres klinisches Outcome verantwortlich ist. Das Resumee:

Die Abrissfraktur des Processus styloideus ulnae hat unabhängig von der Frakturform (basisnah oder schalenförmig) und der Ausheilung (anatomisch oder pseudarthrotisch) keinen Einfluss auf das funktionelle Ergebnis, so dass eine operative Refixation nicht erforderlich ist. Eine Dislokation des PSU kann als sogenannte Erfordernisfehlstellung auf eine Fehlstellung des Radius hinweisen, die dann gegebenenfalls behandelt werden muss.

7 Zusammenfassung

Mit der Nachuntersuchung konnte gezeigt werden, dass das hier vorgestellte Konzept der frühfunktionellen Nachbehandlung einer stabil und möglichst anatomisch versorgten distalen Radiusfraktur unter Verwendung einer 2,7mm palmaren variabel winkelstabilen Platte sowohl objektiv als auch subjektiv beim Patienten zu hervorragenden Behandlungsergebnissen führt. Bereits in der frühen postoperativen Phase ist eine gute Gebrauchsfähigkeit der Hand zu verzeichnen, nach 1 Jahr überwiegen bei weitem die perfekten und guten klinischen Resultate. Eine hochgradig schmerzhafte Funktionseinschränkung ist bei 236 operativen Versorgungen nach Behandlungsabschluss nur 1-mal aufgetreten. Die eingangs gestellten Fragen können nun, wie folgt, beantwortet werden:

- **Im nachuntersuchten Kollektiv ist ein sekundärer Repositionsverlust mit Ausheilung der Fraktur in Fehlstellung in 7,6% der Fälle aufgetreten, in knapp der Hälfte der Fälle hat dies zu persistierenden Schmerzen und/oder Gebrauchsbeeinträchtigung der Hand geführt.**

3 erhebliche Fehlstellungen resultierten aus Therapieversagern (Plattenausriss und Überlastung), von 17 Patienten mit messbarem Korrekturverlust waren abschließend 9 Patienten beschwerdefrei, 4 Patienten hatten mäßiggradige Bewegungseinschränkungen und weitere 4 Patienten hatten eine mehr oder minder schmerzhafte Arthrose.

- **Bei der 2,7mm variabel winkelstabilen palmaren Platte der Fa. Königsee ist die Verankerung der Schraube im Plattenloch bei korrekter Anwendung stabil, mit einer Lockerung ist nicht zu rechnen. Die Schraube sollte dabei mit maximaler Kraft festgedreht werden, eine „Kaltverschweissung“ tritt nicht auf.**

Die in der Anfangsphase bei der Anwendung dieser Platte beobachteten Schraubenlockerungen (3-mal) waren operationstechnisch bedingt, nachdem das Problem erkannt war, sind weitere Lockerungen nicht mehr aufgetreten. Bei den beschriebenen 3 Fällen ist jeweils ein mäßiger Korrekturverlust aufgetreten.

- **Die exakte anatomische Reposition und stabile Fixation einer Radiusfraktur führt mit hoher Sicherheit zu perfekten bzw. guten subjektiven und objektiven Behandlungsergebnissen mit meist uneingeschränkt wiederhergestellter**

Funktion der Hand, die Ausheilung einer Radiusfraktur in Fehlstellung führt in deutlich mehr als der Hälfte der Fälle zu schlechteren oder auch unzufriedenstellenden Ergebnissen. In Einzelfällen können allerdings auch höhergradige Fehlstellungen zu einem guten funktionellen Ergebnis führen.

Diese Erkenntnis hat sich nach Studienlage allgemein durchgesetzt, sie entspricht damit auch der klinischen Erfahrung des Alltags. Die Ausheilung einer Radiusfraktur mit minimaler, isolierter Dorsalkippung der Gelenkfläche (bis 10°) führt häufig zur Ausheilung ohne funktionelles Defizit, auch ein isolierter geringgradiger relativer Ulnavorschub (1mm) kann folgenlos ausheilen, bei höhergradigen Fehlstellungen liegt meistens eine „kombinierte Fehlstellung“ aus Längenverlust des Radius, Verkippung und eventuell Stufenbildung der Gelenkfläche vor, diese Fehlheilungen gehen nahezu ausnahmslos mit funktionellen Defiziten (Schmerzen, Bewegungseinschränkung und/oder Kraftminderung) einher.

- **Läsionen oder Irritationen der Streck- oder Beugesehnen treten im Zusammenhang mit der palmaren winkelstabilen Plattenosteosynthese in Einzelfällen auf, Ursache sind zu lang gewählte Schrauben oder Fehllagen des Osteosynthesematerials.**

In diesen Situationen können schmerzhafte Tendovaginitiden mit Ausbildung eines Sehnenscheidenganglions bis hin zur Sehnenruptur auftreten, im hier nachuntersuchten Kollektiv ist keine Beugesehnenruptur und eine Strecksehnenruptur, behandelt mit einem Extensor Indicis Transfer, aufgetreten. Ein Überragen der Platte radialseitig kann zur Irritation im Bereich des 1. Strecksehnenfaches führen.

- **Ein Osteosyntheseversagen ist auf operationstechnische Mängel oder mangelnde Compliance (Demenz, Überlastung) zurückzuführen.**

Die Ursachen für die insgesamt 4 Plattenausrisse waren übersehene Schafftfissuren mit entsprechend zu kurz gewählten Platten oder Überlastung durch permanentes Abstützen mit der Hand. Ist eine mangelnde Compliance beim Patienten zu erwarten, muss postoperativ eine Immobilisierung im Gips-/Castverband erfolgen.

- **Gelenkbeteiligende Frakturen, insbesondere bei Ausheilung in Fehlstellung, prädestinieren zur Ausbildung einer radiokarpalen Arthrose, die zu schmerzhaften Gebrauchsbeeinträchtigung der Hand führen kann. Eine Ausheilung in anatomiegerechter Stellung verhindert zwar nicht sicher die Arthrose, es kann sich aber trotzdem eine schmerzfreie Gebrauchsfähigkeit der Hand entwickeln.**

Arthrosen im Radiokarpalgelenk sind nicht immer schmerzhaft, die Kombination aus Fehlstellung mit Arthrose führt nahezu immer zu Schmerzen und Funktionseinschränkungen. Auslöser einer radiokarpalen Arthrose können Fehlstellungen, Instabilitäten oder intraartikuläre, vor allem mehrfragmentäre Radiusfrakturen sein.

- **Die exakte anatomische Reposition und übungsstabile Fixation ist für die folgenlose Ausheilung der Radiusfraktur mit uneingeschränkter Funktion der Hand**

entscheidend, konnte dieses Ziel mit der palmaren winkelstabilen Plattenosteosynthese erreicht werden, treten die Begleitverletzungen (Abrissfrakturen des PSU, Läsionen des TFCC, Läsionen des DRUG, Instabilitäten der Handwurzelgelenke) in den Hintergrund und haben keinen wesentlichen Einfluss auf das Endergebnis.

Im hier nachuntersuchten Kollektiv ist die verbleibende Instabilität im DRUG nach Ausheilung der Fraktur eine Seltenheit, wenn eine Instabilität im DRUG verbleibt oder entsteht hat sie für das Outcome der Patienten keine Bedeutung. Unter Beachtung des vorgestellten Behandlungskonzepts, mit dem Ziel der Wiederherstellung einer perfekten knöchernen Anatomie und Gelenkkongruenz, spielen möglicherweise vorhandene TFCC Läsionen für das subjektive und objektive Behandlungsergebnis keine Rolle. Für ein gutes oder schlechtes Endergebnis sind andere Faktoren maßgeblich. Die perfekte anatomische Reposition einer distalen Radiusfraktur in Kombination mit einer frühfunktionellen Nachbehandlung führt zu einer stabilen und folgenlosen Ausheilung begleitender Grad 1 und 2 Verletzungen des SL-Bandes. Eine SL-Band Läsion in Kombination mit unzureichender Reposition oder sekundärem Repositionsverlust kann zu bleibenden Funktionseinschränkungen führen oder der Ausbildung einer sekundären Arthrose Vorschub leisten. Grad 3 Läsionen (statische Instabilitäten) sind nach exakter Reposition und Stabilisierung einer Radiusfraktur sehr selten. Die Abrissfraktur des Processus styloideus ulnae hat unabhängig von der Frakturform (basisnah oder schalenförmig) und der Ausheilung (anatomisch oder pseudarthrotisch) keinen Einfluss auf das funktionelle Ergebnis, so dass eine operative Refixation nicht erforderlich ist. Eine Dislokation des PSU kann als sogenannte Erfordernisfehlstellung auf eine Fehlstellung des Radius hinweisen, die dann gegebenenfalls behandelt werden muss.

- **Die palmare winkelstabile Plattenosteosynthese der Radiusfraktur führt unter den Bedingungen des hier vorgestellten Behandlungskonzepts zur sicheren Vermeidung eines CRPS1. Unter Verwendung des Zugangs nach Henry ist eine prophylaktische Spaltung des Karpaltunnels obsolet.**

Lediglich 2 Patienten entwickelten ein CRPS1, diese Patienten erfüllten allerdings nicht die Bedingungen bzw. Voraussetzungen des Behandlungskonzepts. Nur 3% der Fälle entwickelten ein CRPS 2 mit der Notwendigkeit einer Karpaltunnelspaltung.

Literaturverzeichnis

- 1 **Pouteau C**: Oeuvres posthumes de M. Pouteau. Paris, Ph-D Pierres, 1783
- 2 **Colles A**: On the fracture of the carpal extremity of the radius. Edinburgh Med Surg J. 1814, 10,182-186,
- 3 **Barton JR**: Views and treatment of an important injury of the wrist. Med Examiner. 1838,365,
- 4 **Smith RW**: A treatise on fracture in the vicinity on joints and on certain forms of accidental and congenital dislocations. Hrsg.: Hodges and Smith: Dublin. 1847 ,162-163,
- 5 **Latil F,Hueston JT**: Goyrand J.G.B.(1803-1866),surgeon and academician from Aix en Provence. Ann Chir Plast Esthet. 1992 Oct, 37(5),574-578,
- 6 **Hofmann R**: Osteotaxis,osteosynthesis externe par finches et rotules. Acta Chir Scand.. 1954, 107,72,
- 7 **Müller,M.,Nazarin,S.,Koch,P**: Klassifikation AO der Frakturen. Springer. 1979
- 8 **Frykman GK**: Fracture of the distal radius including sequelae-shoulder hand finger syndrome. Disturbance in the distal radioulnar joint and impairment of nerve function. A clinical and experimental study. Acta Orthop.Scand.1967, *Suppl 108*, 1-155,
- 9 **Melone CP**: Articular fractures of the distal radius. Clin Orthop North Am. 1984, 15, 217-236,
- 10 **McQueen MM**: Redisplaced unstable fractures of the distal radius. A randomised prospective study of bridging versus non-bridging external fixation. J Bone Joint Surg.. 1998, 80B,665-9,
- 11 **Rikli,D Regazzoni,P**: Distale Radiusfrakturen. Schweiz Med Wochenschrift. 1999, 129,776-85,
- 12 **Häfeli M. et al**: Erste Erfahrungen mit einer dorsalen Platte in modernem Design für die Versorgung der Radiusfraktur . Hrsg.: SGH: Freie Mitteilungen 43.Jahreskongress. 2009, 16.05.2010, http://www.congress-info.ch/sgh-sghr2009/upload/File/lo_ortho_Abstracts.pdf.

- 13 Walz M.,Kolbow B.,Auerbach F.: Was leistet die winkelstabile Plattenosteosynthese bei der distalen Radiusfraktur des alten Menschen?. Der Unfallchirurg. September 2004, *Volume 107,Number 8*, 0177-5537.
- 14 Wolter D.: Fixateur-interne-Systeme. Trauma und Berufskrankheit. November 1999, *Volume 1, Number 4*,305-306, 1436-6274.
- 15 Wolter D.,Jürgens C.,Wenzl M.,Schümann U.,Seide K.: Titanfixateure-interne-Systeme mit multidirektionaler winkelstabiler Schraubenlage. Trauma und Berufskrankheit. 2001, *Suppl 4*,425-428,
- 16 Wolter D., Jürgens C.: Winkelstabile Verbindungen bei Osteosynthese-implantaten:Historische Entwicklung, wissenschaftlicher Hintergrund und aktueller Stand. Trauma und Berufskrankheit. November 2006, *Volume 8 Number 4*, S.pp.206-211(6),
- 17 Dresing K.,Stürmer K.M.et al. : Distale Radiusfraktur. Hrsg.: AWMF: Leitlinien der Deutschen Gesellschaft für Unfallchirurgie. 05/2008 AWMF online, 03/1999 <http://www.uni-duesseldorf.de/AWMF/II/012-015.htm>.
- 18 Bechtol C.O.: Grip test. The Use of a Dynamometer with Adjustable Handle Spacings. J Bone Joint Surg. Am.. July 1954, *36*,820-832,
- 19 Lanz U: Der Ulnavorschub nach distalen Radiusfrakturen. Hrsg.: Buck-Gramcko D,Nigst H: Handgelenksverletzungen. Stuttgart, *Hippokrates*, 1988,126-134,
- 20 Wolter D,Schümann U,Seide K : Universeller Titanfixateur interne. Trauma und Berufskrankheit. 1999, *1*,307-319,
- 21 Raschke Michael J,Stange Richard: Unterschenkel. Hrsg.: Raschke Michael J,Stange Richard: Alterstraumatologie. 1.Auflage München, *Urban und Fischer*, 2009,483-484, 978-3-437-24390-5.
- 22 Müller M.E.,Nazarian S.,Koch P.,Schatzker J.: The comprehensive classification of fractures of long bones. Berlin Heidelberg New York, *Springer*, 1990
- 23 McMurtry R. Y.,Jupiter J.B.: Fractures of the distal radius. Skeletal trauma. 1984, 1063-1094,
- 24 Matschke S,Wagner C,Wentzensen A: Distale Radiusfrakturen Indikationen zur Plattenosteosynthese. Trauma und Berufskrankheiten. 2007, *9*,24-30,

- 25 Fernandez D.L.: Should anatomic reduction be pursued in distal radial fractures?. J Hand Surg Br. 2000, 25B 6,523-527,
- 26 Kapandji A.: L'osteosynthese par double embrochade intra-focal. Ann Chir.. 1976, 30, 903-908,
- 27 Leung K.S. et al: Ligamentotaxis and Bone Grafting for Comminuted Fractures of the Distal Radius. J Bone Joint Surg. 1989, 71B,838-842,
- 28 Uzdil T.,Neumann W.,Bauschke A.,Winker K.H.: Die palmare winkelstabile Plattenosteosynthese bei distalen Radiusfrakturen. Aktuelle Traumatologie. 2001, 31,141-148,
- 29 Moser V.L.et al.: Palmare winkelstabile Plattenosteosynthese der instabilen distalen Radiusfraktur. Operative Orthopädische Traumatologie. 2004, 16,380-396,
- 30 Krimmer H.et al.: Palmare winkelstabile Plattenosteosynthese der instabilen distalen Radiusfraktur. Unfallchirurg. 2004, 107,460-467,
- 31 Poigenfürst J.,Tuchmann A.: Bedeutung der ulnaren Bandverletzung beim Speichenbruch an typischer Stelle. Handchirurg. 1978, 10,121-125,
- 32 Hansis M.,Schmidt H-M.: Unterarm und Handgelenk. Hrsg.: Kremer K.,Lierse W.,Platzer W.,Schreiber H.W.,Weller S.: Chirurgische Operationslehre Schultergürtel obere Extremität. Band 9. Stuttgart, Georg Thieme Verlag, 1995,281,
- 33 Müller ME.,Allgöwer M.,Schneider R.,Willenegger H.: Manual of internal fixation.Techniques recommended by AO-ASIF Group. 3rd edition Berlin,Heidelberg,New York, Springer, 1991,118-150,
- 34 Uzdil T.,Winker K.H.: Distale Radiusfrakturen. Orthopädie und Unfallchirurgie up2date . 2007, 2,1-20, 1611-7859.
- 35 Winker K.H.: Winkelstabile Plattensysteme am distalen Radius:Lösungsmöglichkeiten und Probleme. Aktuelle Traumatologie. 35, 3,151-154, 0044-6173.
- 36 Gilula LA,Weeks PM: Post-traumatic ligamentous instabilities of the wrist. Radiology. 1978, 129,641-651,
- 37 Goldfarb CA,Yuming Yin,Gilula LA,Fisher AJ,Boyer MI: Wrist Fractures:What the clinician wants to know. Radiology. 2001, 219,11-28,

- 38 **Breitenseher M**: Hand, Instabilitäten des Handgelenks. Der MR-Trainer Obere Extremität. Stuttgart, Georg Thieme Verlag KG, 2005, 3-13-130651-3.
- 39 **Pechlaner S, Hussl H, Kerschbaumer F**: Atlas of Hand Surgery. Stuttgart, New York, Georg Thieme Verlag, 2000
- 40 **Fick R**: Handbuch der Anatomie und Mechanik der Gelenke. Band 1. Jena, 1904,224,
- 41 **von Lanz T, Wachsmuth W**: Anatomie und Bewegungsmechanik des Handgelenkes. Praktische Anatomie, Arm. Sonderausgabe der 2.Auflage Berlin, Heidelberg, Springer-Verlag, 2004,226,238-240, 3-540-40571-2.
- 42 **Sobotta J**: Kopf,Hals,Obere Extremität. Hrsg.: Ferner H, Staubesand J: Atlas der Anatomie des Menschen. Band 1. 18 München, Wien, Baltimore, Urban&Schwarzenberg, 1982,347,362-363, 3-541-02818-1.
- 43 **Taleisnik J**: The ligaments of the wrist. J Hand Surg. 1976, 1A,110-118,
- 44 **Beyermann K, Krimmer H, Lanz U**: TFCC(Triangular Fibrocartilage Complex) lesions, Diagnosis and therapy. Orthopäde. 1999, 28(10),891-898,
- 45 **Sennwald G**: Anatomie des Radiokarpalkomplexes. Das Handgelenk. Berlin, Heidelberg, New York, London, Paris, Tokyo, Springer Verlag, 1987,13-46,
- 46 **Palmer AK, Werner FW, Eng MM**: The triangular fibrocartilage complex of the wrist:Anatomy and function. J Hand Surg. 1981, 6, 153-162,
- 47 **von Lanz T, Wachsmuth W**: Unterarm, Regio antebrachii. Praktische Anatomie, Arm. Sonderausgabe der 2. Auflage Berlin, Heidelberg, Springer-Verlag, 2004, 175,177,198,222, 3-540-40571-2.
- 48 **Kummer B**: Morphologie und Biomechanik der Hand. Biomechanik Form und Funktion des Bewegungsapparates. Köln, Deutscher Ärzte-Verlag GmbH, 2005, 460-461,468-469,477,
- 49 **Niethart FU, Pfeil J**: Unterarm und Hand,Verletzungen und Verletzungsfolgen. Hrsg.: Bob A und K: Duale Reihe Orthopädie. Stuttgart, Hippokrates Verlag, 1987, 394, 3-7773-0888-9.
- 50 **Linscheid RL**: Kinematic considerations of the wrist. Clin.Orthop. 1986, 202, 27-39,

- 51 Palmer AK: The distal radio-ulnar joint:anatomy,biomechanics and triangular fibrocartilage complex abnormalities. Hand Clin . 1987, 3, 31-40,
- 52 Pilz F, Lindemann-Sperfeld L, Winter S, Wieland O: Distale Radiusfrakturen Behandlungskonzept und Erfahrungen. Trauma und Berufskrankheit. 2000, *Vol 2, Number 4*, 313-319,
- 53 Rowlings ID: The management of dislocation of the carpal lunate. Surgery. 1981, 12, 319-330,
- 54: Towfigh H:Ellenbogen-Unterarm-Hand.Hrsg:Schmitt Neuerburg K-P. Band Tscherne Unfallchirurgie. 2, Berlin Heidelberg, Springer Verlag ,2001, 450-502. 3-540-63300-6
- 55Oestern HJ:Distale Radiusfrakturen Teil1.Grundlagen und konservative Therapie.Chirurg.1999,70,1180-1192,0009-4722
- 56Rappold G,Leixnering M,Pezzei C:Diagnostik und Therapie karpaler Begleitverletzungen bei distalen Radiusfrakturen.Handchir Mikrochir plast. Chir,2001,33(4),221-228
- 57Stahel PF,Infanger M,Bleif IM,Heyde CE,Ertel W:Die palmare winkelstabile Plattenosteosynthese Ein neues Konzept zur Versorgung instabiler distaler Radiusfrakturen.Trauma und Berufskrankheiten.2005,7 Suppl 1,27-32
- 58Earnshaw SA, Cawte SA, Worley A, Hosking DJ:Colles`fracture of the wrist as an indicator of under-lying osteoporosis in postmenopausal women: a prospective study of bone mineral density and bone turnover rate.Osteoporosis Int.1998,8,53-60
- 59Edwards HC:The Mechanism andTreatment of Backfire Fracture. JBJS Am.1926,8,701-717,1535-1386
- 60Scheck M:Long-Term Follow-up of Treatment of Comminuted Fractures of the Distal End of the Radius by Transfixation with Kirschner Wires and Cast.JBJS Am.1962,44,337-351
- 61Rikli DA, Bapst R, Jupiter JB:Distale Radiusfraktur:neue Konzepte als Basis für die operative Therapie.Handchir Mikrochir Plast Chir.2007,39,2-8
- 62Rikli D, Regazzoni P:Fractures of the Distal End of the Radius Treated by Internal Fixation and Early Function.JBJS.1996,78B,588-592

- 63 Baierlein Sammy A :Obere Extremität. Frakturklassifikationen Stuttgart. Georg Thieme Verlag KG, 2011, 48, 978-3-13-153231-2
- 64 Stoller DW, Li AE, Lichtman DM, Brody GA: The Wrist and Hand. Stoller DW Magnetic Resonance Imaging in Orthopaedics and Sports Medicine. Volume 2, 3rd Edition- Baltimore, Philadelphia, Lippincot Williams & Wilkins, 2007, 1757, 978-0-7817-7357-7
- 65 Frank J, Pralle H, Lehnert M, Marzi I: Begleitverletzungen distaler Radiusfrakturen. Der Unfallchirurg. 2010, Volume 113, Number 10, 796-803
- 66 Schädel-Höpfner M, Strehl R, Gotzen L, Junge A: Häufigkeit scapholunärer Bandverletzungen bei distalen Radiusfrakturen, Meeting abstract 67. Jahrestagung der Deutschen Gesellschaft für Unfallchirurgie. Nov 2003, 03.01 2011, <http://www.egms.de/en/meetings/dgu2003/03dgu0173.shtml>
- 67 Kim JK, Koh Y-D, Do N-H: Should an Ulnar Styloid Fracture be fixed following Volar Plate Fixation of a Distal Radial Fracture. JBJS (American). 2010, 92, 1-6
- 68 Souer JS, Ring D, Matschke S, Audige L, Marent-Huber M, Jupiter JB: Effect of an Unrepaired Fracture of the Ulnar Styloid Base on Outcome After Plate-and-Screw Fixation of a Distal Radial Fracture. JBJS (American), 2009, 91, 830-838
- 69 Mentzel M, Hoss H, Ebinger T, Kinzl L, Wachter NJ: Problematik der in Fehlstellung ausgeheilten Radiusfraktur. Der Unfallchirurg. 2001, Volume 104, Number 3, 210-214
- 70 Prommersberger KJ, Fröhner S, van Schoonhoven J, Schmitt R: Luxationen im distalen Radioulnargelenk. Schmitt R, Lanz U Bildgebende Diagnostik der Hand. 2. Auflage, Stuttgart, Georg Thieme Verlag, 2004, 190
- 71 Hohendorff B, Eck M, Mühlendorfer M, Fodor S, Schmitt R, Prommersberger KJ: Palmare Handgelenksarthroskopie zur Beurteilung karpaler Begleitläsionen bei der operativen Versorgung distaler intraartikulärer Radiusfrakturen. Handchir Mikrochir plast Chir. 2009, 41(5), 255-299
- 72 Schwendenwein E, Wozasek GE, Hajdu S, Vecsei V: Okkulte scapholunäre Dissoziation bei distaler Radiusfraktur. Wiener Klinische Wochenschrift. 2003, Volume 115, Numbers 15-16, 580-583
- 73 Fischer M, Denzler C, Sennwald G: Carpal ligament lesions associated with fresh distal radius fractures: arthroscopic study of 54 cases. Swiss Surg. 1996, 2(6), 269-272

- 74Forward DP,Lindau TR,Melsom DS:Inter-carpal Ligament Injuries Associated with Fractures of the Distal Part of the Radius.JBJS(American).2007,89,2334-2340
- 75Fischer M:Begleitende karpale Bandläsionen bei frischen distalen Radiusfrakturen - arthroskopische Studie über 54 Fälle.European Surgery.1997,Volume 29,Number 4,177-179
- 76Woltmann A,Wagner F,Beisse R,Bühren V:Winkelstabile Plattenosteosynthese am distalen Radius Indikation,Technik,klinischer Nutzen.Trauma und Berufskrankheiten.2004,6 Suppl 2,251-257
- 77Rudigier J:Luxationen-Bandverletzungen.Rudigier JuergenKurzgefaßte Handchirurgie Klinik und Praxis.5,Stuttgart,Georg Thieme Verlag, 2006,123-125
- 78Frank J,Pralle H,Marzi I:28 Hand und Finger.Scharf HP,Rüter A,Pohlemann T,Marzi I,Kohn D,Günther KP Orthopädie und Unfallchirurgie.1.Auflage,München,Urban&Fischer Verlag,2009,553-554
- 79Rikli DA,Businger A,Bapst R:Die dorsale Doppelplattenosteosynthese am distalen Radius.Operative Orthopädie und Traumatologie.2005,Volume 17,Issue 6,626-627
- 80Böttcher R,Mutze S,Lautenbach M,Eisenschenk,A:Diagnostik der lunotriquetralen Instabilität.Handchir Mikrochir plast Chir.2005,37(2),131-136
- 81Jacoby SM, Lee Ostermann A: Arthroscopic- Assisted Treatment of Distal Radius Fractures. Slutsky DJ, Lee Osterman A Fractures and Injuries to the Distal Radius and Carpus: The Cutting Edge. First Edition, Philadelphia/Pennsylvania, Saunders Elsevier, 2009, 209-217
- 82Vasenius J: Operative Treatment of Distal Radius Fractures. Scandinavian Journal of Surgery. 2008, 97, 290-297
- 83Pechlaner S, Kathrein A, Gabl M, Lutz M, Angermann P, Zimmermann R, Peer R, Peer S, Rieger M, Freund M, Rudisch A: Distale Radiusfrakturen und Begleitverletzungen Experimentelle Untersuchungen zum Pathomechanismus. Handchir Mikrochir plast Chir. 2002, 34(3), 150-157
- 84Neumaier M, Werber K-D, Freude T, Stöckle U: Versorgung von distalen Radiusfrakturen mit begleitender Scaphoidfraktur. Meeting Abstract. DKOU Berlin, 2010, DOI: 10.3205/10dkou546

- 85 Siebert HR, Leixnering M, Braun M, Schädel-Höpfner M: Scaphoidfraktur. AWMF online. 2008, http://www.awmf.org/uploads/tx_szleitlinien/012-016_S1_Scaphoidfraktur_05-2008_
- 86 Ruggaber M, Menke H: Der chronische Handgelenksschmerz-Diagnostik und Möglichkeiten der Therapie. Hessisches Ärzteblatt. 2008, 2, 92-95
- 87 Hagen K, Reese M: Die radiokarpale Luxationsfraktur. Handchir Mikrochir plast Chir. 2000, 32(5), 339-342
- 88 Oberladstätter J, Arora R, Dallpozza C, Smekal V, Rieger M, Lutz M: Sagittaler Bewegungsumfang nach dorsalen radiokarpalen Luxationsfrakturen. Handchir Mikrochir plast Chir. 2007, 39(1), 49-53
- 89 Schmitt: Karpale Instabilitäten. Schmitt R, Lanz U. Bildgebende Diagnostik der Hand. 2. Auflage, Stuttgart, Georg Thieme Verlag, 2004, 261-284
- 90 Arbeitlang E, Boeckl O: Kritische Bemerkungen zur distalen Radiusfraktur. Archives of Orthopaedic and Trauma Surgery. 1963, Volume 55, Number 1, 1-12
- 91 Beck E, Gabl M: Konservative Behandlung distaler Radiusfrakturen - Indikation, Technik, Ergebnisse. European Surgery. 1997, Volume 29, Number 4, 194-196
- 92 Cooney WP, Dobyns JH, Linscheid RL: Complications of Colles`Fractures. JBJS Am. 1980, 62, 613-619
- 93 Solgaard: Function after distal radius fracture. Acta Orthop Scand. 1988, 59, 39-42
- 94 Strassmeier M, Wilhelm K: Verletzungen und Verletzungsfolgen im Handgelenkbereich. Wirth CJ, Zichner L, Martini A-K. Orthopädie und Orthopädische Chirurgie. Ellenbogen, Unterarm, Hand, 1, Stuttgart, Georg Thieme Verlag, 2003, 467-540
- 95 Grechenig W, Fellingner M, Peicha G, Windisch G: Korrekturoperationen nach distaler Radiusfraktur in loco typico - Indikation und Technik. European Surgery. 2002, Volume 34, Supplement 3, 51-54
- 96 Thelen U, Hullmann S, Pommer A, David A: Der optimale Zeitpunkt der operativen Korrekturposttraumatischer Fehlstellungen des distalen Radius des Erwachsenen wird durch individuelle Faktoren determiniert. meeting abstractDKOU Berlin. 2006, <http://www.egms.de/de/meetings/dgu2006/06dgu0425.shtml>

- 97Knirk JL,Jupiter JB:intra-articular fractures of the distal end of the radius in young adults.JBJS (Am).1986,68,647-649
- 98Haus BM,Jupiter JB:Intra-Articular Fractures of the Distal End of the Radius in Young Adults:Reexamined as Evidence-Based and Outcomes Medicine. JBJS (Am).2009,91,2984-2991
- 99Kopylov P,Johnell O,Redlund-Johnell I,Bengner U:Fractures of the distal end of the radius in young adults:a 30-year-follow-up.J Hand Surg (Br).1993,18(1),45-49
- 100Ford DR,Sithole J,Davis TRC:The 38-year outcome of distal radius fractures in young adults.J Hand Surg (Br).2006,31 (Suppl 1),6-7
- 101Nienstedt F:Die distale,intraartikuläre Radiusfraktur mit palmarer Fragmentdislokation.Operative Orthopädie und Traumatologie.1998,Volume 10,Number 4,265-278
- 102Schneiders W,Elenz J,Rehberg S,Rein S,Rammelt S,Zwipp H,Heineck J:Langzeitergebnisse nach Kirschner-Draht-Osteosynthese distaler Radiusfrakturen.Der Unfallchirurg.2010,1-7
- 103Schweigkofler U,Hofmann T,Hoffmann R:Isolierte und additive Kirschner-Draht-Osteosynthese der distalen Radiusfraktur.Trauma und Berufskrankheit.2007,Volume 9,Number 1,14-18
- 104Birklein F et al:Leitlinien der DGN.Deutsche Gesellschaft für Neurologie.2008,1-22,http://www.dgn.org/images/stories/dgn/leitlinien/LL2008/1108kap_065.pdf
- 105Veldman PH,Reynen HM,Arntz IE,Goris RJ:Signs and symptoms of reflex sympathetic dystrophy:prospective study of 829 patients.Lancet.1993,342,1012-1016
- 106Atkins RM,Duckworth T,Kanis JA:Algodystrophy following Colles`fracture.J Hand Surg (Br).1989,14,161-164
- 107Stanos SP,Harden RM,Wagner-Raphael L,Saltz SL:A prospective clinical model for investigating the development of CRPS.Harden RN,Baron R,Janig WComplex regional pain syndrome.Volume 22,Seattle,IASP Press,2001,151 164
- 108Altissimi M,Antenucci R,Fiacca C,Mancini GB:Long-term results of conservative treatment of fractures of the distal radius.Clin Orthop.1986,206,202-210

- 109Baumgarten A:Auswirkungen der fehlverheilten distalen Radiusfraktur auf den Nervus medianus.Universitätsklinik Würzburg.2003
- 110Schmelzer-Schmied N,Schröder K,Wieloch P,Martini AK,Daecke W:Ergebnisse nach operativer Versorgung der distalen Radiusfraktur des älteren Patienten.Obere Extremität.2007,*Volume 2,Number 1*,13-18
- 111Heim D:Die Plattenosteosynthese bei distalen Radiusfrakturen-Inzidenz,Indikation und Resultate.Swiss Surg.2000,*6*,304-314
- 112Dittel KK,Rapp M,Hertl H:Eine neue Radius-Universal-Platte (RUP) für die Osteosynthese distaler Radiusfrakturen-Ergebnisse einer prospektiven Studie.Meeting AbstractDGU Berlin.2003,<http://www.egms.de/en/meetings/dgu2003/03dgu0167.shtml>
- 113Oestern HJ:Distale Radiusfrakturen - Teil 2. Operative Therapien.Chirurg.1999,*70*,1381-1394
- 114Loos A,Kalb K,van Schoonhoven J,Landsleitner B:Rekonstruktion der Extensor pollicis longus-Sehne mittels Extensor indicis-Transposition.Handchir Mikrochir plat Chir.2003,*35(6)*,368-372
- 115Nelson D,Orbay J,Bindra R:Anatomy findings and their clinical relevance for the volar approach for distal radius fracture fixation.J Hand Surg (Br).2006,*Volume 31,Number1(Supplement)*,21-21
- 116Hohendorff B,Kurzen P,Boss A:Beugesehnenrupturen nach palmarer Osteosynthese mit einer multidirektional winkelstabilen Platte.Der Unfallchirurg.2006,*Volume 109,Number 11*,995-997
- 117Valbuena SE,Cogswell LK,Baraziol R,Valenti P:Rupture of flexor tendon following volar plate of distal radius fracture.Report of five cases.Chir Main.2010,*29(2)*,109-113
- 118Gradl G,Wendt M,Gierer P,Beck M,Mittlmeier T:Intramedulläre Versorgung der distalen Radiusfraktur.Trauma und Berufskrankheit.2008,*Volume 10 Supplement 2*,241-244
- 119Orbay J,Badia A,Khoury RK,Gonzalez E,Indriago I:Volar Fixed-Angle Fixation of Distal Radius Fractures: The DVR Plate.Techniques in Hand and Upper Extremity Surgery.2004,*Volume 8, Issue 3*,142-148

- 120Jessel M,Wolter D,Schümann U,Seide K,Weidtmann A:Abriebuntersuchungen bei Stahl- und Titanimplantaten für die Osteosynthese.Trauma und Berufskrankheiten.1999,1,326-331
- 121Zettl RP,Clauberg E,Nast-Kolb D,Ruchholtz S,Kühne CA:Volare winkelstabile vs. dorsale Plattenosteosynthese bei der distalen Radiusfraktur.Unfallchirurg.2009,112,712-718
- 122Lindemann-Sperfeld L,Pilz F,Marintschev I,Otto W:Der distale Speichenbruch.Chirurg.2003,74,1000-1008
- 123Barrie KA,Wolfe SW:Internal Fixation for Intraarticular Distal Radius Fractures.Techniques in Hand and Upper Extremity Surgery.2002,6(1),10-20
- 124Henry MH,Griggs SM,Levaro F,Clifton J,Masson MV:Volar Approach to Dorsal Displaced Fractures of the Distal Radius.Techniques in Hand and Upper Extremity Surgery.2001,5(1),31-41
- 125Dumont C,Fuchs M,Folwaczny EK,Heuermann C,Stürmer KM:Ergebnisse der palmaren Plattenosteosynthese bei instabilen distalen Radiusfrakturen.Chirurg.2003,74,827-833
- 126Geyer T,Hefele K,Gülke J,Gebhard F,Mentzel M:Frühergebnisse nach palmarer winkelstabiler (multiaxialer) Plattenosteosynthese bei der Behandlung distaler Radiusfrakturen.Unfallchirurg.2010,1-11
- 127Sakhaii M,Groenewold U,Klonz A,Reilmann H:Ergebnisse nach palmarer Plattenosteosynthese mit der winkelstabilen T-Platte bei 100 distalen Radiusfrakturen.Unfallchirurg.2003,106,272-280
- 128Orbay JL,Fernandez DL:Volar Fixation for Dorsally Displaced Fractures of the Distal Radius:A Preliminary Report.J.Hand Surg.(Am).2002,27(2),205-215
- 129Smektala R,Endres HG,Dasch B,Bonnaire F,Trampisch HJ,Pientka L:Die stationäre Behandlungsqualität der distalen Radiusfraktur in Deutschland.Unfallchirurg.2009,112,46-54
- 130Brug E,Joosten U,Püllen M:Brüche am distalen Unterarm - Welche Therapie ist wann indiziert?.Orthopäde.2000,29,318-326
- 131Cummings SR,Kelsey JL,Nevitt MC,O'Dowd KJ:Epidemiology of Osteoporosis and Osteoporotic Fractures.Epidemiol Rev.1985,7,178-208

- 132Zingg U,Rillmann P,Metzger U,Platz A:Osteosynthese distaler Radiusfrakturen mit der AO/ASIF Titan-Pi-Platte.Unfallchirurg.2005,108,206-214
- 133Hakimi M,Jungbluth P,Windolf J,Wild M:Functional results and complications following locking palmar plating on the distal radius:a retrospective study.J Hand Surg Eur Vol.May 2010,Vol.35,4,283-288
- 134Matschke S,Kruhl CH,Wentzensen A:Erste Erfahrungen mit winkelstabilen Implantaten.Trauma und Berufskrankheit.2004,6,Suppl 1,19-26
- 135Meisinger C,Wildner M,Stieber J,Heier M,Sangha O,Döring A:Epidemiologie der Extremitätenfrakturen.Orthopäde.2002,31,92-99
- 136Orbay JL,Fernandez DL:Volar Fixed-Angle Plate Fixation for Unstable Distal Radius Fractures in the Elderly Patient.J Hand Surg (Am).2004,Vol 29,Issue 1,96-102
- 137Felderhoff J,Wierner P,Dronsella J,Weber U:Operative Versorgung der distalen,instabilen Radiusfraktur mit der dorsalen/palmaren Abstützplatte.Orthopäde.1999,28,853-863
- 138Schupp A,Tuttli C,Möhlig T,Siebert HR:Der distale Speichenbruch.Chirurg.2003,74,1009-1017
- 139Korber J,Kohler H,Rembor U,Wentzensen A:Begleit- und Nachbehandlung distale Radiusfrakturen.Trauma und Berufskrankheit.2007,9,42-46
- 140Ruch DS,Papadonikolakis A:Volar Versus Dorsal Plating in the Management of Intra-Articular Distal Radius Fractures.J Hand Surg(Am).2006,Vol 31,Issue 1,9-16
- 141Sammer DM,Shah HM,Shauver MJ,Chung KC:The Effect of Ulnar Styloid Fractures on Patient-Rated Outcomes After Volar Locking Plating of Distal Radius Fractures.J Hand Surg (Am).2009,Vol 34 Issue 9,1595-1602
- 142Gwathmey FW,Brunton LM,Pensy RA,Chhabra AB:Volar Plate Osteosynthesis of Distal Radius Fractures With Concurrent Prophylactic Carpal Tunnel Release Using a Hybrid Flexor Carpi Radialis Approach.J Hand Surg (Am).2010,Vol 35, Issue 7,1082-1088
- 143Cross AW,Schmidt CC:Flexor Tendon Injuries Following Locked Volar Plating of Distal Radius Fractures.J Hand Surg (Am).2008,Vol 33, issue 2,164-167

- 144 **Downing ND**: A revolution in the management of fractures of the distal radius?. *JBJS (British Volume)*. 2008, *Vol 90-B, Issue 10*, [1271-1275](#)
- 145 **Lozano-Calderon SA, Souer S, Mudgal C, Jupiter JB, Ring D**: Wrist Mobilization Following Volar Plate Fixation of Fractures of the Distal part of the Radius. *JBJS (Am)*. 2008, *90*, [1297-1304](#)
- 146 **Osada D, Kamei S, Masuzaki K, Takai M, Kameda M, Tamai K**: Prospective Study of Distal Radius Fractures Treated With a Volar Locking Plate System. *J Hand Surg*. 2008, *Vol 33, Issue 5*, [691-700](#)
- 147 **Gruber G, Gruber K, Giessauf C, Clar H, Zacherl M, Fuerst F, Bernhardt GA**: Volar Plate Fixation of AO Type C2 and C3 Distal Radius Fractures, A Single-Center Study of 55 Patients. *J Orthop Trauma*. 2008, *Vol 22 Number 7*, [467-472](#)
- 148 **Wong TC, Yeung CC, Chiu Y, Yeung SH, Ip FK**: Palmar Fixation of Dorsally Displaced Distal Radius Fractures Using Locking Plates With Smartlock Locking Screws. *J Hand Surg (European Volume)*. 2009, *34E*, [173-178](#)
- 149 **Jakubietz RG, Gruenert JG, Kloss DF, Schindele S, Jakubietz MG**: A Randomised Clinical Study Comparing Palmar and Dorsal Fixed-Angle Plates for the Internal Fixation of AO C-Type Fractures of the Distal Radius in the Elderly. *J Hand Surg (European Volume)*. 2008, *33E*, [600-604](#)
- 150 **Marcheix P-S, Dotzis A, Benkö P-E, Siegler J, Arnaud J-P, Charissoux J-L**: Extension Fractures of the Distal Radius in Patients Older Than 50: A Prospective Randomized Study Comparing Fixation Using Mixed Pins or a Palmar Fixed-Angle Plate. *J Hand Surg (European Volume)*. 2010, *35E*, [646-651](#)
- 151 **Siebert HR, Klonz A**: Distale Radiusfraktur. *Unfallchirurg*. 2005, *108*, [135-153](#)
- 152 **Thielke K-H, Wagner T, Bartsch S, Echtermeyer V**: Winkelstabile, volare Plattenosteosynthese komplexer artikulärer Frakturen am distalen Radius. *Chirurg*. 2003, *74*, [1057-1063](#)
- 153 **Papke Y, Schuetz L, Freitag S, Josten C**: Besteht zwischen Unfallzeitpunkt und Operationszeitpunkt eine Korrelation bezüglich der Komplikationsrate bei der Behandlung der distalen Radiusfraktur?. *Deutscher Kongress für Orthopädie und Unfallchirurgie Meeting Abstract Berlin*. 2006, [30.01.2011](#), <http://www.egms.de/de/meetings/dgu2006/06dgu0498.shtml>

- 154Roth F:Die operative Versorgung der instabilen, distalen Radiusfraktur mittels palmarer, winkelstabiler Plattenosteosynthese.Julius-Maximilian-Universität WürzburgDissertationWürzburg.2008,75-78,www.opus-bayern.de/uni-wuerzburg
- 155Langer M:Handgelenk und Hand.Raschke Michael J,Stange RichardAlterstraumatologie.1.Auflage,München,Urban und Fischer,2009,396,978-3-437-24390-5
- 156McQueen M,Caspers J:Colles fracture:does the anatomical result affect the final function?.JBJS.1988,70B,649-651
- 157Schneiders W,Biewener A,Rammelt S,Rein S,Zwipp H,Amlang M:Die distale Radiusfraktur Korrelation zwischen radiologischem und funktionellem Ergebnis.Unfallchirurg.2006,109,837-844
- 158Ochmann S,Frerichmann U,Armsen N,Raschke MJ,Meffert RH:Ist die Behandlung der instabilen distalen Radiusfraktur beim älteren Menschen mittels Fixateur externe nicht mehr indiziert?.Unfallchirurg.2006,109,1050-1057
- 159Krimmer H:Neues und Zukünftiges in der Versorgung von Radiusfrakturen.Trauma und Berufskrankheiten.2008,10 Suppl 2,259-262
- 160Henry AK:Exposure of the Long Bones and other Surgical Methods.British Journal of Surgery.1928,Vol 15 Issue 59,530
- 161Klonz A,Reilmann H:Palmare Plattenosteosynthese der distalen Radiusfraktur.Unfallchirurg.2005,108,155-157
- 162Löhlein F,Lenz U:Die instabile Radiusfraktur Leserbrief.Chirurg.2004,75,209-210
- 163Schnorpfeil F,Spangenberg P,Rosenow DE:Neuropathischer Schmerz im Bereich der oberen Extremität.Rosenow,Tronnier,GöbelNeurogener Schmerz, Management von Diagnostik und TherapieHeidelberg.Springer Medizin,2005,41-159,3-540-21482-8
- 164Loos B,Olk A,Grimm A,Kopp J,BachAD,Polykandriotis E,Hennig FF,Horch RE:Die distale Radiusfraktur und ihre Begleitverletzungen am Handgelenk.CHAZ.6,20051,13-19
- 165Arora M,Lutz M,Hennerbichler A,Krappinger D,Espen D,Gabl D:Complications Following Internal Fixation of Unstable Distal Radius Fracture With a Palmar Locking-Plate.J Orthop Trauma.2007,Vol 21 Number 5,316-322

- 166 Gronlund B, Harreby MS, Kofoed R, Rasmussen L: The importance of early exercise therapy in the treatment of Colles` fracture. A clinically controlled study. *Ugeskr Laeger*. 1990, *152(35)*, 2491-2493
- 167 Krasteva AS: Physiotherapie nach operativ behandelte distaler Radiusfraktur. Dissertation Medizinische Fakultät der Universität Ulm. 2008, 1-104, http://vts.uni-ulm.de/docs/2008/6597/vts_6597_9011.pdf
- 168 Rikli DA, Campbell DA: Distaler Radius und Handgelenk. Ruedi TP, Buckley RE, Moran CGAO-Prinzipien des Frakturmanagements. 22, Stuttgart, Thieme Verlag, 2008, 665-666
- 169 Gradl G, Gierer P, Ewert A, Beck M, Mittlmeier T: Der radio-radiale Fixateur am Handgelenk - eine Option zur frühfunktionellen Behandlung der distalen Radiusfraktur. *Zentralblatt Chir*. 2003, *128(12)*, 1014-1020
- 170 Franck WM, Dahlen C, Amlang M, Friese F, Zwipp H: Distale Radiusfraktur - Ist der nicht-gelenküberbrückende Fixateur externe eine therapeutische Alternative?. *Unfallchirurg*. 2000, *103*, 826-833
- 171 Wendt M, Wichelhaus A, Beck M, Gierer P, Kundt G, Mittlmeier T, Gradl G: Nicht gelenküberbrückender Fixateur externe vs. palmare winkelstabile Plattenosteosynthese in der Behandlung der distalen extraartikulären Radiusfraktur. *Obere Extremität*. 2009, *Vol 4 Number 4*, 209-216
- 172 Coenen H: Über die Ursache der Sehnenruptur des Extensor pollicis longus bei der typischen Radiusfraktur. *Archives of Orthopaedic and Trauma Surgery*. 1930, *Vol 28, Number 1*, 193-206
- 173 Orbay JL: The treatment of unstable distal radius fractures with volar fixation. *Hand Surg*. 2000, *5*, 103-112
- 174 Willis AA, Kutsumi K, Zobitz ME, Cooney WP: Internal fixation of dorsally displaced fractures of the distal part of the radius. *J Bone Joint Surg*. 2006, *88A*, 2411-2417
- 175 Meier R, Krettek C, Probst C: Erste Ergebnisse der mulidirektional-winkelstabilen palmaren Osteosynthese der distalen Radiusfraktur. *Unfallchirurg*. 2010, *113*, 789-795
- 176 Schädel-Höpfner M, Diener M, Windolf J: Gesicherte Literaturergebnisse zur Therapie distaler Radiusfrakturen. *Trauma Berufskrankheiten*. 2008, *10 (Suppl2)*, 230-235

- 177Handoll H,Huntley J,Madhok R:External fixation versus conservative treatment for distal radial fractures in adults.[Rev3:CD006194Cochrane Database Syst.](#)2007,
- 178Voigt C,Lill H:Winkelstabile Implantate.Trauma Berufskrankheit.2010,12 (Suppl 4,)430-433
- 179Mehling I,Meier M,Schlor U,Krimmer H:Multidirektionale winkelstabile Versorgung der instabilen distalen Radiusfraktur.Handchir Mikrochir Plast Chir.2007,1,29-33
- 180Figl M,Weninger P,Liska M,Hofbauer M,Leixnering M:Volar fixed-angle plate osteosynthesis of unstable distal radius fractures:12 months results.Arch Orthop Trauma Surg.2009,129,661-669
- 181Hoffmeier KL,Hofmann GO,Mückley T:The strength of polyaxial locking interfaces of distal radius plates.Clin Biomech (Bristol,Avon).2009 Oct,24(8,)637-641
- 182Luther C,Germann G,Krimmer H,Sauerbier M:Bedeutung des Ellengriffels bei der Behandlung distaler Radiusfrakturen.Trauma Berufskrankheiten.2007,9,31-37
- 183Lendemans S,Taeger G,Nast-Kolb D:Luxationsfrakturen des Unterarms.Unfallchirurg.2008,111,1005-1016
- 185Matschke S,Glatzel U,Grützner A,Wentzensen:Radioulnargelenkverletzungen.Trauma Berufskrankheit.2004,6,213-220
- 186van Schoonhoven J,Lanz U:Rettungsoperationen und deren Differenzialindikation am distalen Radioulnargelenk.Orthopäde.33,704-714
- 187van Schoonhoven J,Prommersberger K-J,Lanz U:Die Bedeutung des distalen Radioulnargelenks bei rekonstruktiven Eingriffen nach fehlverheilten körperfernen Speichenbrüchen.Orthopäde.1999,28,864-871
- 188Meier R,Krettek C,Krimmer H:Bildgebende Verfahren am Handgelenk.Unfallchirurg.2003,Vol 106, Number 12,999-1009
- 190Grechenig W,Tesch NP,Peicha G,Seibert FJ:Ulna-impaction Syndrom.European Surg.2002,Vol 34 Suppl 184,46-50
- 184Prommersberger KJ,van Schoonhoven J:Störungen des distalen Radioulnargelenkes nach distaler Radiusfraktur.Unfallchirurg.2008,111,173-186

- 189Prommersberger K-J, van Schoonhoven J: Korrekturingriffe nach distaler Radiusfraktur. *Unfallchirurg*. 2007, *110*, 617-630
- 191Can Ü, Lattmann T, Crook D, Trentz O, Platz A: Kombinierte dorsale und palmare Plattenosteosynthese bei distalen intraartikulären Radiusfrakturen. *Unfallchirurg*. 2008, *111*, 607-612
- 192Hempfling H: Bedeutung des Ellengriffels in der Therapie distaler Radiusfrakturen. *Trauma Berufskrankheiten*. 1998, *1*, 40-48
- 193Kuner EH, Mellios K, Berwarth H: Behandlung der komplizierten distalen Radiusfraktur mit dem Fixateur externe. *Unfallchirurg*. 2002, *105*, 99-207
- 194Zenke Y, Sakai A, Oshige T, Moritani S, Nakamura T: The effect of an associated ulnar styloid fracture on the outcome after fixation of a fracture of the distal radius. *JBJS (Br)*. 2009, *Vol 91-B, Issue 1*, 102-107
- 195Reichl M, Platek S, Adolf D, Winckler S, Westphal T: Unbehandelter Abriss des Processus styloideus ulnae. *Unfallchirurg*. 2010, 1-5
- 196Geissler WB, Freeland AE, Savoie FH, McIntyre LW, Whipple TL: Intracarpal Soft-Tissue Lesions Associated with an Intra-Articular Fracture of the Distal End of the Radius. *JBJS (Am)*. 1996, *78*, 357-365
- 197Peicha G, Grechenig W, Clement H, Seibert FJ, Leithgöb O, Fellingner M: Die Handgelenksarthroskopie in der Therapie frischer distaler Radiusfrakturen loco typico. *European Surg*. 2002, *Vol 34 Suppl 184*, 22-25
- 198Varitimidis SE, Basdekis GK, Dailiana ZH, Hantes ME, Bargiotas K, Malizos K: Treatment of intra-articular fractures of the distal radius. *JBJS (Br)*. 2008, *Vol 90-B, Issue 6*, 778-785
- 199Rosenthal DI, Schwartz M, Phillips WC, Jupiter J: Fracture of the radius with instability of the wrist. *American Journal of Roentgenology*. 1983, *Vol 141, Issue 1*, 113-116
- 200Pilny J, Kubes J, Hoza P, Mechl M, Visna P: Scapholunate instability of the wrist following distal radius fracture. *Acta Chir Orthop Traumatol Cech*. 2007, *74(1)*, 55-58
- 201Hempfling H: Begutachtung der SL- und LT-Band-Schäden. *Trauma Berufskrankheiten*. 2008, *10*, 286-299
- 202Redeker J, Vogt PM: Karpale Instabilität. *Chirurg*. 2011, *82*, 85-94

- 203 Schneiders W, Amlang M, Rammelt S, Zwipp H: Häufigkeit der traumatischen und chronischen scapholunären Bandläsion bei distaler Radiusfraktur. Unfallchirurg. 2005, *108*, 715-720
- 204 Wright TW, Del Charco M, Wheeler D: Incidence of Ligament Lesions and Associated Degenerative Changes in the Elderly Wrist. Journal of Hand Surg. 1994, *19A*, 313-318
- 205 Woltmann A, Hierholzer C, Bühren V: Gibt es noch eine Differenzialindikation für die Behandlung der distalen Radiusfraktur?. Trauma Berufskrankheiten. 2007, *0*, 6-13
- 206 Hakimi M, Jungbluth P, Gehrman S, Nowak J, Windolf J, Wild M: Unidirektionale vs. multidirektionale palmare winkelstabile Osteosynthese bei instabilen distalen Radiusfrakturen. Unfallchirurg. 2010, *113*, 210-216
- 207 Rizzo M, Katt BA, Carothers JT: Comparison of Locked Volar Plating Versus Pinning and External Fixation in the Treatment of Unstable Intraarticular Distal Radius Fractures. Hand. 2008, *3(2)*, 111-117
- 208 Gruber G, Zacherl M, Giessauf C, Glehr M, Fuerst F, Liebmann W, Gruber K, Bernhardt GA: Quality of Life After Volar Plate Fixation of Articular Fractures of the Distal Part of the Radius. JBJS (Am). 2010, *92*, 1170-1178
- 209 Jupiter JB, Marent-Huber M: Operative Management of Distal Radial Fractures with 2,4-Millimeter Locking Plates: A Multicenter Prospective Case Series. JBJS (Am). 2010, *92*, 96-106
- 210 Brüser P: Der ulnare Handgelenkschmerz. Orthopäde. 2004, *33*, 638-644
- 211 Rikli DA, Rosenkranz J, Regazzoni P: Complex Fractures of the Distal Radius. European Journal of Trauma. 2003, *29*, 199-207
- 212 Rikli DA, Honigmann P, Bapst R, Cristalli A, Morlock MM, Mittlmeier T: Intra-Articular Pressure Measurement in the Radioulnocarpal Joint Using a Novel Sensor: In Vitro and In Vivo Results. The Journal of Hand Surgery. 2007, *Vol.32A No 1*, 67-75
- 213 Hansis M, Schmidt H-M: Unterarm und Handgelenk. Kremer K, Lierse W, Platzer W, Schreiber H. W, Weller S. Chirurgische Operationslehre Schultergürtel obere Extremität. 9.1., Stuttgart New York, Georg Thieme Verlag, 1995, 264-265

8 Anhang

8.1 Excel-Tabelle Datensammlung (Ausschnitt)

	A	B	C	D	E	F
1						
2						
3					Personendaten 2008	
4	Name					
5	Laufende Nr.					
6	Name					
7	Vorname					
8	Strasse					
9	PLZ					
10	Ort					
11	Telefon					
12	Geb. Datum	02.08.1935	09.04.1937	02.11.1976	21.08.1925	12.07.1943
13	Unfalltag (Uhrzeit)	05.01.2008 16:30	06.01.2008 18:30	07.01.2008	10.01.2008 15:00	10.01.2008 10:00
14	Behandlungsbeginn (Uhrzeit)	05.01.2008 18:30	07.01.2008 10:40	08.01.2008 14:00	10.01.2008 16:45	11.01.2008
15	Unfallort/Unfallsache	Sturz auf Eisplatte	im Stall ausgerutscht	Fußballspiel	Glätte ausgerutscht	Sturz Pat Neuro
16	Stat. Aufnahme	07.01.2008	07.01.2008	x	10.01.2008	x
17	OP-Datum	08.01.2008	08.01.2008	x	11.01.2008	x
18	Geschlecht	weiblich	weiblich	männlich	weiblich	weiblich
19	Schnitt-/Nahtzeit	55	52	x	45	x
20	Narkoseform	1	2	x	3	x
21	Entlassungsdatum	12.01.2008	12.01.2008	x	24.01.2008	x
22	Behandlungsende hier	29.01.2008	19.01.2008	08.01.2008	24.01.2008	11.01.2008
23	Weiterbehandlung	hier	hier, BG	Hausarzt	Hausarzt	Neurolog. Klinik
24	Dauer amb. Behandl.	4	5	x	2	x
25	Op abgelehnt	0	0	0	0	0
26	Konserv. /Operativ	2	2	1	2	1
27	KG	0	0	x	0	x
28	Beruf	Rentnerin	Rentnerin	x	Rentnerin	Patientin
29						
30					Erstbefund	
31						
32	Seite	li	li	li	re	re
33	Fraktur geschl./offen	1	1	1	1	1
34	Nervenschaden	0	0	0	0	0
35	Vorschäden radiocarpal	1	0	0	0	0
36	Rhizarthrose/Arthr. Handwurzel	0	1	0	0	0
37	Osteoporose	1	1	0	0	0
38	primär Aushängen/Gips	0	0	0	0	0
39	nur Gips/keine Reposition	1	1	1	1	1
40	Begleitverletzungen Hand	0	0	0	0	0
41	Begleitverletzungen sonstige	0	0	0	3	0
42						
43					Röntgen (Unfallbild)	
44						
45	unverschob./verschob.	1	1	0	1	0
46	Gelenkbeteiligung	1	1	1	1	0
47	Sprengung R.U.Gelenk	0	0	0	0	0
48	Ulnaplusvariante	0	0	0	0	0
49	federnde Instab. R.U.konstitut.	0	0	0	0	0
50	Extensionsfraktur	1	1	1	1	1
51	Flexionsfraktur	0	0	0	0	0
52	Trümmerfraktur	0	0	0	0	0
53	SL-Bandruptur	0	0	0	0	0
54	AO-Klassifikation	C2	C2	B1	C2	A2
55	Frykman-Klassifikation	4	3	3	4	1
56	Melone-Klassifikation	2	2	1	2	0
57	Mayo-Klassifikation	2	2	1	2	0
58	Fraktur Proc.styl.ulnae	1	0	0	2	0
59	Fraktur Ulnaschaft dist.	1	0	0	0	0
60	Begleitverletzungen	0	0	0	0	0
61	Radiolnärer Index Fraktur	11	10	15	7	9
62	Radiolnärer Index Gegens.	14	13	x	11	x
63	Radiusbasiswinkel Fraktur	18	16	22	20	24
64	Radiusbasiswinkel Gegens.	26	26	x	28	x
65	Dorsalkippung Fraktur	25	12	0	10	0
66	Palmarkippung Fraktur	0	0	0	0	0
67	palmarer Kippwinkel Gegens.	18	-10	x	5	x
68	Versatz ad lat. ap nach radial	0	0	0	0	0
69	Versatz ad lat. ap nach ulnar	0	0	0	0	0
70	Versatz ad lat. seifl.n.dorsal	0	0	0	0	0
71	Versatz ad lat. seifl.n.palmar	0	0	0	0	0
72	SL-Spalt Fraktur	0	0	0	0	0
73	SL-Spalt Gegenseite	0	0	x	0	x
74	Instabilität intraoperativ	0	0	x	0	x
75	DISI	0	0	0	0	0
76	PISI	0	0	0	0	0
77	Ringzeichen Scaphoid	0	0	0	0	0
78						
79					Allgemein	
80						
81	Op sofort/8-24h/Tage n.U.	5	4	0	2	0
82	Radiusfraktur beidseits	0	0	0	0	0

83	Sturz aus innerer Ursache	0	0	0	0	x
84	Vorerkrankungen	4	15	0	4 6	5
85	CTS vorbestehend	0	0	0	0	0
86	CTS-Spaltung simultan	0	0	x	0	x
87						
88						
89						
90						
91	anatomiegerecht	1	1	x	1	x
92	Osteosynthese regelrecht	1	1	x	1	x
93	Vollständige Länge	1	1	x	1	x
94	relativer Ulnavorschub	0	0	x	0	x
95	Neigung der Gelenkfläche seitl.	1	1	x	1	x
96	Neigung Gelenkfl. dorsal	0	0	x	0	x
97	Neigung Gelenkfl. palmar	0	0	x	0	x
98	Neigung Gelenkfläche ap	1	1	x	1	x
99	Neigung Gelenkfl. radial	0	0	x	3	x
100	Neigung Gelenkfl. ulnar	0	0	x	0	x
101	Versatz ad lat. ap nach radial	0	0	x	0	x
102	Versatz ad lat. ap nach ulnar	0	0	x	0	x
103	Versatz ad lat. seitl. n. dorsal	0	0	x	0	x
104	Versatz ad lat. seitl. n. palmar	0	0	x	0	x
105	Gelenkstufe	0	0	x	0	x
106	Proc.styloideus disloziert	1	0	x	2	x
107	Proc.styloideus refixiert	0	0	x	0	x
108	dist. Ulnafraktur Osteosynth.	0	0	x	0	x
109	Radioulnargelenk	1	1	x	1	x
110	SL-Winkel postop.	40	50	x	40	x
111	SL-Winkel Gegenseite	35	40	x	40	x
112	SL-Dissoziation	0	0	x	0	x
113	Art der Osteosynthese	1	1	x	1	x
114	2.7 mm Platte 23mm/27mm	1	2	x	1	x
115	Plattenlänge 2-Loch,3-Loch...	2	2	x	2	x
116	additive Maßnahmen Radius	0	0	x	0	x
117	Spongiosaplastik	0	0	x	0	x
118						
119						
120						
121	Vakuumversiegelung/Sek.naht	0	0	x	0	x
122	Wundhämatom revisionsbed.	0	0	x	0	x
123	Wundheilung	1	1	x	1	x
124	übungsstabil/Lagerungssch.	1	1	x	1	x
125	Ruhigstellung Gips/Cast	0	0	x	0	x
126	neurologischer Schaden	0	0	x	0	x
127	CRPS	0	0	x	0	x
128	Operateur	9	1	x	1	x
129	Gefäßläsion	0	0	x	0	x
130						
131						
132						
133						
134						
135	Datum	19.02.2008	19.02.2008	x	13.03.2008	x
136	Faustschluss vollständig	1	1	x	1	x
137	Op-Narbe reizlos abgeheilt	1	1	x	1	x
138	Revisionsoperation erfolgt	0	0	x	0	x
139	Schmerzlokalisierung	0	2	x	0	x
140	Wetterfühigkeit	0	0	x	0	x
141	Schmerzen subjektiv	1	0	x	0	x
142	Extension	5	40	x	0	x
143	Flexion	20	20	x	10	x
144	Radialabduktion	0	0	x	0	x
145	Ulnarabduktion	0	0	x	0	x
146	Supination	0	0	x	0	x
147	Pronation	0	0	x	0	x
148	noch Schwellung/Ödem	0	1	x	1	x
149	CRPS	0	0	x	0	x
150	Kraftminderung	42	40	x	9	x
151	Instabilität Handwurzel	0	0	x	0	x
152	Atrophie Handinnenmuskul.	0	0	x	0	x
153	Bewegungseinschr. Langfinger	0	0	x	0	x
154	Bewegungseinschr. Daumen	0	0	x	0	x
155	Spitzgriff	1	1	x	1	x
156	Feingriff	1	1	x	1	x
157	Schlüsselgriff	1	1	x	1	x
158	Grobgriff	1	1	x	1	x
159	Quick DASH	36	38	x	6	x
160	Gartland and Werley	2	7	x	2	x
161	Green and O'Brien	85	90	x	105	x
162	Castaigne	2	2	x	1	x
163	Solgaard	6	6	x	2	x
164	sek. Nervenschaden	0	0	x	0	x

postop.Ergebnis Röntgen

1.Nachuntersuchung (4 - 6 Wochen postoperativ)

klinischer Befund (1)

165	Entscheidung für Op richtig?	1	1	x	1	x
166						
167						
168					Röntgenbefund (1)	
169						
170	Fraktur durchbaut	1	1	x	1	x
171	anatomiegerecht	1	1	x	1	x
172	Osteosynthesemat.radial	1	1	x	1	x
173	Osteosynthesemat.ulnar	0	0	x	0	x
174	Stellung Fraktur/dors.Sinter.	1	1	x	1	x
175	Stellung Fraktur Stufe Gel.	0	0	x	0	x
176	Stellung Fraktur Länge	1	1	x	1	x
177	Metallentfernung	0	0	x	0	x
178	DRUG	0	0	x	0	x
179	SL-Dissoziation	0	0	x	0	x
180	Proc. Styloideus	3	0	x	3	x
181						
182					2.Nachuntersuchung (4 - 6 Monate postoperativ)	
183						
184					klinischer Befund (2)	
185						
186						
187	Datum	10.06.2008	24.06.2008	x	08.07.2008	x
188	Faustschluss vollständig	1	1	x	1	x
189	Op-Narbe reizlos abgeheilt	1	1	x	1	x
190	Revisionsoperation erfolgt	0	0	x	0	x
191	Schmerzlokalisierung	0	0	x	0	x
192	Wetterfühligkeit	0	0	x	0	x
193	Schmerzen subjektiv	0	0	x	0	x
194	Extension	0	0	x	0	x
195	Flexion	0	5	x	0	x
196	Radialabduktion	0	0	x	0	x
197	Ulnarabduktion	0	0	x	0	x
198	Supination	0	0	x	0	x
199	Pronation	0	0	x	0	x
200	noch Schwellung/Ödem	0	0	x	0	x
201	CRPS	0	0	x	0	x
202	Kraftminderung	0	25	x	0	x
203	Instabilität Handwurzel	0	0	x	0	x
204	Atrophie Handbinnenmuskul.	0	0	x	0	x
205	Bewegungseinschr. Langfinger	0	0	x	0	x
206	Bewegungseinschr. Daumen	0	0	x	0	x
207	Spitzgriff	1	1	x	1	x
208	Feingriff	1	1	x	1	x
209	Schlüsselgriff	1	1	x	1	x
210	Grobgriff	1	1	x	1	x
211	Quick DASH	5	41	x	0	x
212	Gartland and Werley	0	0	x	0	x
213	Green and O'Brien	110	100	x	110	x
214	Castaing	0	1	x	0	x
215	Solgaard	0	2	x	0	x
216	Zufriedenheit	1	1	x	1	x
217	ME gewünscht?	0	3	x	0	x
218						
219					Röntgenbefund (2)	
220						
221						
222	Fraktur durchbaut	1	1	x	1	x
223	anatomiegerecht	1	1	x	1	x
224	Osteosynthesemat.radial	1	1	x	1	x
225	Osteosynthesemat.ulnar	0	0	x	0	x
226	Stellung Fraktur/dors.Sinter.	1	1	x	1	x
227	Stellung Fraktur Stufe Gel.	0	0	x	0	x
228	Stellung Fraktur Länge	1	1	x	1	x
229	Metallentfernung	0	0	x	0	x
230	DRUG	0	0	x	0	x
231	SL-Dissoziation	0	0	x	0	x
232	Proc. Styloideus	4	0	x	3	x
233						
234					3.Nachuntersuchung (8 - 12 Monate postoperativ)	
235						
236					klinischer Befund (3)	
237						
238	Datum	1	04.12.2008	x	1	x
239	ME erfolgt?	x	2	x	x	x
240	neurolog. Sympt.rückgebildet?	x	3	x	x	x
241	Zeitraum der Rückbildung	x	0	x	x	x
242	Faustschluss vollständig	x	1	x	x	x
243	Op-Narbe reizlos abgeheilt	x	1	x	x	x
244	Revisionsoperation erfolgt	x	0	x	x	x
245	Schmerzlokalisierung	x	0	x	x	x
246	Wetterfühligkeit	x	0	x	x	x

247	Schmerzen subjektiv	x	0	x	x	x
248	Extension	x	0	x	x	x
249	Flexion	x	0	x	x	x
250	Radialabduktion	x	0	x	x	x
251	Ulnarabduktion	x	0	x	x	x
252	Supination	x	0	x	x	x
253	Pronation	x	0	x	x	x
254	noch Schwellung/Ödem	x	0	x	x	x
255	CRPS	x	0	x	x	x
256	Kraftminderung	x	0	x	x	x
257	Instabilität Handwurzel	x	0	x	x	x
258	Atrophie Handinnenmuskul.	x	0	x	x	x
259	Bewegungseinschr. Langfinger	x	0	x	x	x
260	Bewegungseinschr. Daumen	x	0	x	x	x
261	Spitzgriff	x	1	x	x	x
262	Feingriff	x	1	x	x	x
263	Schlüsselgriff	x	1	x	x	x
264	Grobgriff	x	1	x	x	x
265	Quick DASH	x	0	x	x	x
266	Gartland and Werley	x	0	x	x	x
267	Green and O'Brien	x	110	x	x	x
268	Castaing	x	0	x	x	x
269	Solgaard	x	0	x	x	x
270	Zufriedenheit	x	1	x	x	x
271	ME gewünscht?	x	0	x	x	x
272						
273					Röntgenbefund (3)	
274						
275	Fraktur durchbaut	x	1	x	x	x
276	anatomiegerecht	x	1	x	x	x
277	Osteosynthesemat. radial	x	1	x	x	x
278	Osteosynthesemat. ulnar	x	0	x	x	x
279	Stellung Fraktur/dors. Sinter.	x	1	x	x	x
280	Stellung Fraktur Stufe Gel.	x	0	x	x	x
281	Stellung Fraktur Länge	x	1	x	x	x
282	Metallentfernung	x	0	x	x	x
283	DRUG	x	0	x	x	x
284	SL-Dissoziation	x	0	x	x	x
285	Proc. Styloideus	x	0	x	x	x
286						
287						
288	weitere Bemerkungen	x	x	x	x	x
289						
290						
291						
292						
293						
294						
295						
296						
297						
298						
299						
300						
301						
302	Alter	72	70		82	
303						
304	Gesuchten Namen eingeben					
305	Wachter					
306						
307						
308						
309	Vorbereitung für die Auswertung					
310						
311	Radioulnarer Index Fraktur	11	10	15	7	9
312		3	3	4	2	2
313	Radioulnarer Index Gegens.	14	13	x	11	x
314		3	3	5	3	5
315						
316	Radiusbasiswinkel Fraktur	18	16	22	20	24
317		4	4	5	5	5
318	Radiusbasiswinkel Gegens.	26	26	x	28	x
319		2	2	4	2	4
320	Dorsalkippung Fraktur	25	12	0	10	0
321		3	2	0	2	0
322	Palmarkippung Fraktur	0	0	0	0	0
323		0	0	0	0	0
324	palmarer Kippwinkel Gegens.	18	-10	x	5	x
325		3	0	4	2	4
326						
327						
328	Neigung Gelenkfl.dorsal	0	0	x	0	x

8.2 Excel-Tabelle Auswertung (Ausschnitt)

	A	B	C	D	E	F	G	H	I	J	K	L	M	N	O	
1	Auswertung															
2																
3																
4																
5			Durchschnittsalter													
6	Alter	65	Jahre													
7		männlich	weiblich													
8	Geschlecht	28	88													
9		durchschnittliche Op-Zeit														
10	Schnitt-/Nahtzeit	50	Minuten													
11		Ax.plex+Lama	Ax.plex	Lama	ITN	iv.reg.	Komb.									Summe
12	Narkoseform	0	28	27	10	0	9									74
13	Entlassungsdatum															
14	Behandlungsende hier															
15	Weiterbehandlung															
16	Dauer amb. Behandl.															
17																
18	Op abgelehnt															
19		konservativ	nicht bekannt	operativ												
20	Konserv./Operativ	40	2	74												116
21		nein	ja													
22	KG	53	22	41												116
23	Beruf															
24																
25																
26		links	rechts													
27	Seite	54	62													116
28		nein	ja													
29	Fraktur geschl./offen	116	0													116
30		nein	ja													
31	Nervenschaden	116	0													116
32																
33	Vorschäden radiocarpal	109	3	3	1	0	0									116
34																
35	Rhizarthrose/Arthr.Handwurzel	94	12	9	1	0										116
36																
37	Osteoporose	78	38	0	0	0										116
38																
39	primär Aushängen/Gips	91	25	0	0	0										116
40																
41	nur Gips/keine Reposition	25	91	0	0	0										116
42																
43	Begleitverletzungen Hand	115	0	0	1	0										116
44																
45	Begleitverletzungen sonstige	100	7	2	2	3	1	0	1							116
46																
47		nein	ja													
48	unverschob./verschob.	36	80	0	0	0	0	0								116
49																
50	Gelenkbeteiligung	56	60	0	0	0	0	0								116
51																
52	Sprengung R.U.Gelenk	112	4	0	0	0	0	0								116
53																
54	Ulnaplustvariante	112	4	0	0	0	0	0								116
55																
56																
57	federnde Instab. R.U.konstitut.	114	2	0	0	0	0	0								116
58																
59	Extensionsfraktur	5	111	0	0	0	0	0								116
60	Flexionsfraktur	111	5	0	0	0	0	0								116
61	Trümmerfraktur	113	3	0	0	0	0	0								116
62	SL-Bandruptur	116	0	0	0	0	0	0								116
63	AO-Klassifikation	A1	A2	A3	B1	B2	B3	C1	C2	C3						
64		0	19	39	14	2	3	8	27	4						116
65	Frykman	27	24	30	22	6	3	2	2							116
66	Melone-Klassifikation	57	21	29	6	1	2	0								116
67	Mayo-Klassifikation	57	21	31	1	6	0	0								116

8.3 Merkblatt für Patienten

Informationsblätter zur operativen Knochenbruchbehandlung

Speichenbruch am Handgelenk (Winkelstabile Plattenosteosynthese einer Radiusfraktur)

Sehr geehrte Patientin, sehr geehrter Patient!

Bei Ihnen wurde ein **Speichenbruch (med.: distale Radiusfraktur)** am Handgelenk operativ versorgt. Die Stabilisierung wird durch eine spezielle (anatomisch geformte) Titanplatte mit sog. winkelstabiler Schraubenverankerung im Knochen gewährleistet. Dies hat den Vorteil, dass eine Gipsruhigstellung in der Regel nicht erforderlich ist. Ganz im Gegenteil, es sind frühzeitige Bewegungsübungen, die für den Heilungsvorgang förderlich sind, möglich. Allerdings müssen Sie unbedingt einige **Verhaltensregeln** beachten. Zu starke Belastungen können zu Komplikationen, bis hin zum Ausbruch der Platte, führen! Mit diesem Merkblatt möchten wir Ihnen einige häufig gestellte Fragen beantworten und wichtige Verhaltensregeln ans Herz legen. Nachfolgend sind die wesentlichen Punkte aufgelistet:

- In den meisten Fällen besteht **Übungs-/Bewegungsstabilität**, so dass auf eine Ruhigstellung im Gipsverband verzichtet werden kann.

-Die Patienten werden mit einer **Lagerungsschiene** versorgt, diese Schiene dient in der Anfangsphase nach der Operation lediglich als Schutz für die Wundheilung und zur Schmerzvermeidung.

-Die Schiene darf selbsttätig zur Übungsbehandlung abgenommen werden.

-Bewegungsübungen des Handgelenkes und Umwendbewegungen des Unterarms sollen selbsttätig mehrfach am Tag durchgeführt werden.

-Vor allem in den ersten 1-2 Wochen nach der Operation besteht eine vermehrte **Schwellneigung** der Finger und des Handgelenkes.

-Zur Vermeidung einer vermehrten Schwellung muss die Hand so häufig wie möglich hoch gelagert werden („über Herzniveau“).

-Vor allem in den ersten Tagen nach der Operation soll die Hand sooft wie möglich **hoch über Kopf** angehoben und dabei der Faustschluss und die vollständige Streckung aller Finger geübt und durchgeführt werden. Diese Übung kann sowohl mit angelegter Schiene als auch nach Ablegen der Schiene erfolgen.

-Die Patienten werden nach der Operation noch im Krankenhaus durch die behandelnden Ärzte(innen) und Physiotherapeuten(innen) zur Durchführung dieser Übungen angeleitet. Die Übungen können danach selbstständig durchgeführt werden - Krankengymnastik, Lymphdrainagen usw. sind in der Regel zunächst nicht erforderlich.

-**Fäden** werden 10-12 Tage nach der Operation entfernt. **Wundkontrollen** erfolgen vor Entlassung und danach alle 2-3 Tage.

-Die übungstabile winkelstabile Plattenosteosynthese mit Vermeidung eines fest umschließenden Gips- oder Kunststoffverbandes, die selbsttätige Übungsbehandlung mit den Maßnahmen zur Abschwellung dienen der möglichst raschen Wiederherstellung der Gebrauchsfähigkeit der Hand, dadurch können unspezifische Entzündungsvorgänge der Knochen und Weichteile, wie z.B. der sog. Morbus Sudeck (auch CRPS= complex regional pain syndrom/komplexes regionales Schmerzsyndrom), mit hoher Sicherheit vermieden werden.

-Abschwellend wirkende **Schmerzmittel** (Diclofenac, Ibuprofen...) sind, soweit diese Medikamente vertragen werden und wenn aufgrund individueller Vorerkrankungen keine Gegenanzeige (Kontraindikation) besteht, in den ersten Tagen nach dem Eingriff sinnvoll und können vom Arzt verschrieben werden.

-Starke Belastungen des Handgelenkes müssen in den ersten 4 – 6 Wochen nach der Operation vermieden werden. **Schweres Heben und insbesondere Abstützen mit der operierten Hand sind nicht erlaubt.**

-Nach diesem Zeitraum muss eine **Röntgenkontrolle** erfolgen. Im Regelfall kann dann die Freigabe auch für eine schrittweise zunehmende Belastung des Handgelenkes erfolgen.

-Bei den meisten Patienten besteht zu diesem Zeitpunkt bereits eine gute Beweglichkeit im Handgelenk, der Faustschluss sollte uneingeschränkt möglich sein. Nur in Einzelfällen ist jetzt noch krankengymnastische Übungsbehandlung/ Ergotherapie erforderlich.

-**Metallentfernungen** sind nicht zwingend erforderlich, dies ist eine individuelle Entscheidung.

Je jünger der Patient, desto eher kommt die Metallentfernung in Betracht. Falls nach Ausheilung der Fraktur Beschwerden vorliegen, die auf das noch einliegende Osteosynthesematerial zurückzuführen sind, besteht die Indikation zur Metallentfernung.

-Wenn eine Metallentfernung geplant wird, sollte diese im Zeitraum von ½ - 1 Jahr nach der Operation durchgeführt werden. Vor Entfernung des Osteosynthesematerials muss eine Röntgenkontrolle (zur Dokumentation der knöchernen Heilung) erfolgen.

8.4 Dokumentationsbogen, Messblatt für obere Gliedmaßen

Op-Narbe reizlos abgeheilt
Ja nein

Revisionsoperation erfolgt
Ja nein

Schmerzlokalisierung
Keine DRUG TFCC/Styl.

Wetterfähigkeit
Ja nein

Schmerzen subjektiv
Zahl =

noch Schwellung/Ödem
Ja nein

CRPS
Nein Stad1 Stad2 Stad3

Instabilität Handwurzel
Ja nein

Atrophie Handbinnenmuskul.
Ja nein

Feingriff
D1/D2 D1/D3 D1/D4 D1/D5

Schlüsselgriff
Ja nein

Grobgriff
Ja eingeschränkt nein

Kraftminderung
KPa li.

Kpa re.

Bemerkungen

Name:

Aktenzeichen:

Untersuchungstag:

Rechtshänder Linkshänder

Messblatt für obere Gliedmaßen (nach der Neutral - 0 - Methode)

Schultergelenke:

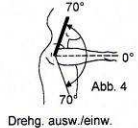
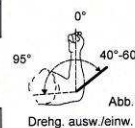
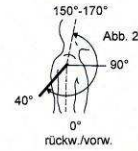
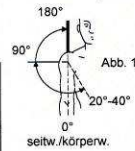
Arm seitw. / körperw. (Abb. 1)

Arm rückw. / vorw. (Abb. 2)

Arm ausw. / einw. drehen (Oberarm anliegend) (Abb. 3)

Arm ausw. / einw. (Oberarm 90° seitw. abgeh.) (Abb. 4)

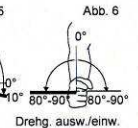
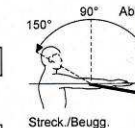
Rechts					Links				



Ellenbogengelenke:

Streckung / Beugung (Abb. 5)

--	--	--	--	--	--	--	--	--	--



Unterarmdrehung:

ausw. / einw. (Abb. 6)

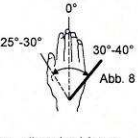
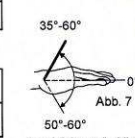
--	--	--	--	--	--	--	--	--	--

Handgelenke:

handrückenw. / hohlhandw. (Abb. 7)

ellenw. / speichenw. (Abb. 8)

Rechts					Links				
II	III	IV	V		II	III	IV	V	



Fingergelenke:

Abstände in cm:

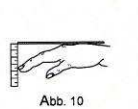
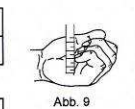
Nagelrand

/ quere Hohlhandfalte (Abb. 9)

Nagelrand

/ verl. Handrückenebene (Abb. 10)

--	--	--	--	--	--	--	--	--	--



Daumengelenke:

Streckung/Beugung:

Grundgelenk

Endgelenk

Abspreizung (Winkel zwischen 1. und 2. Mittelhandknochen)

In der Handebene (Abb. 11)

Rechtwinklig zur Handebene (Abb. 12)

0					0				
---	--	--	--	--	---	--	--	--	--

0					0				
---	--	--	--	--	---	--	--	--	--

Ankreuzen, welche Langfingerkuppen mit der Daumenspitze erreicht werden können

--	--	--	--	--	--	--	--	--	--

Handspanne:

Größter Abstand in cm zwischen Daumen- und Kleinfingerkuppe

--	--

Umfangmaße in cm:

(Hängender Arm)

15 cm ob. äußerem Oberarmknorren

Ellenbogengelenk

10 cm unt. äußerem Oberarmknorren

Handgelenk

Mittelhand (ohne Daumen)

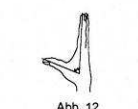
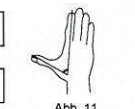
Armlänge in cm:

Schulterhöhe / Speichenende

Stumpflängen in cm:

Schulterhöhe / Stumpfende

Äuß. Oberarmknorren / Stumpfende



8.5 Fragebogen The Quick DASH, Quick-DASH-Auswertung

DISABILITIES OF THE ARM, SHOULDER AND HAND

THE *quick* DASH


ANLEITUNG

Dieser Fragebogen beschäftigt sich sowohl mit Ihren Beschwerden als auch mit Ihren Fähigkeiten, bestimmte Tätigkeiten auszuführen.

Bitte beantworten Sie *alle Fragen* gemäß Ihrem Zustand in der vergangenen Woche, indem Sie einfach die entsprechende Zahl ankreuzen.

Wenn Sie in der vergangenen Woche keine Gelegenheit gehabt haben, eine der unten aufgeführten Tätigkeiten durchzuführen, so wählen Sie die Antwort aus, die Ihrer Meinung nach *am ehesten* zutreffen würde.

Es ist nicht entscheidend, mit welchem Arm oder welcher Hand Sie diese Tätigkeiten ausüben. Antworten Sie Ihrer Fähigkeit entsprechend, ungeachtet, wie Sie die Aufgaben durchführen konnten.



DISABILITIES OF THE ARM, SHOULDER AND HAND

Bitte schätzen Sie Ihre Fähigkeit ein, wie Sie folgende Tätigkeiten in der vergangenen Woche durchgeführt haben, indem Sie die entsprechende Zahl ankreuzen.

	Keine Schwierigkeiten	Geringe Schwierigkeiten	Mäßige Schwierigkeiten	Erhebliche Schwierigkeiten	Nicht möglich
1. Ein neues oder festverschlossenes Glas öffnen	1	2	3	4	5
2. Schwere Hausarbeit (z. B. Wände abwaschen, Boden putzen)	1	2	3	4	5
3. Eine Einkaufstasche oder einen Aktenkoffer tragen	1	2	3	4	5
4. Ihren Rücken waschen	1	2	3	4	5
5. Ein Messer benutzen, um Lebensmittel zu schneiden	1	2	3	4	5
6. Freizeitaktivitäten, bei denen auf Ihren Arm, Schulter oder Hand Druck oder Stoß ausgeübt wird (z.B. Golf, Hämmern, Tennis, usw.)	1	2	3	4	5

7. In welchem Ausmaß haben Ihre Schulter-, Arm- oder Handprobleme Ihre normalen sozialen Aktivitäten mit Familie, Freunden, Nachbarn oder anderen Gruppen während der vergangenen Woche beeinträchtigt? (Bitte kreuzen Sie die entsprechende Zahl an)

Überhaupt nicht	Ein wenig	Mäßig	Ziemlich	Sehr
1	2	3	4	5

8. Waren Sie in der vergangenen Woche durch Ihre Schulter-, Arm- oder Handprobleme in Ihrer Arbeit oder anderen alltäglichen Aktivitäten eingeschränkt? (Bitte kreuzen Sie die entsprechende Zahl an)

Überhaupt nicht eingeschränkt	Ein wenig eingeschränkt	Mäßig eingeschränkt	Sehr eingeschränkt	Nicht möglich
1	2	3	4	5

Bitte schätzen Sie die Schwere der folgenden Beschwerden während der letzten Woche ein. (Bitte kreuzen Sie in jeder Zeile die entsprechende Zahl an)

	Keine	Leichte	Mäßige	Starke	Sehr starke
9. Schmerzen in Schulter, Arm oder Hand	1	2	3	4	5
10. Kribbeln (Nadelstiche) in Schulter, Arm oder Hand	1	2	3	4	5

11. Wie groß waren Ihre Schlafstörungen in der letzten Woche aufgrund von Schmerzen im Schulter-, Arm- oder Handbereich? (Bitte kreuzen Sie die entsprechende Zahl an)

Keine Schwierigkeiten	Geringe Schwierigkeiten	Mäßige Schwierigkeiten	Erhebliche Schwierigkeiten	Nicht möglich
1	2	3	4	5

DISABILITIES OF THE ARM, SHOULDER AND HAND

ARBEITS- UND BERUFS-MODUL (OPTIONAL)

Die folgenden Fragen beziehen sich auf den Einfluss Ihres Schulter-, Arm- oder Handproblems auf Ihre Arbeit (einschließlich Haushaltsführung, falls dies Ihre Hauptbeschäftigung ist). Bitte geben Sie Ihre/n Arbeit/Beruf hier an:

Ich bin nicht berufstätig (Sie können diesen Bereich auslassen).

Bitte kreuzen Sie die Zahl an, die Ihre körperlichen Fähigkeiten in der vergangenen Woche am besten beschreibt. Hatten Sie irgendwelche Schwierigkeiten:

	Keine Schwierigkeiten	Geringe Schwierigkeiten	Mäßige Schwierigkeiten	Erhebliche Schwierigkeiten	Nicht möglich
1. In der üblichen Art und Weise zu arbeiten?	1	2	3	4	5
2. Aufgrund der Schmerzen in Schulter, Arm oder Hand Ihre übliche Arbeit zu erledigen?	1	2	3	4	5
3. So gut zu arbeiten wie Sie es möchten?	1	2	3	4	5
4. Die bisher gewohnte Zeit mit Ihrer Arbeit zu verbringen?	1	2	3	4	5

SPORT- UND MUSIK-MODUL (OPTIONAL)

Die folgenden Fragen beziehen sich auf den Einfluss Ihres Schulter-, Arm- oder Handproblems auf das Spielen Ihres Musikinstrumentes oder auf das Ausüben Ihres Sports oder auf beides. Wenn Sie mehr als ein Instrument spielen oder mehr als eine Sportart ausüben (oder beides), so beantworten Sie bitte die Fragen in bezug auf das Instrument oder die Sportart, die für Sie am wichtigsten ist. Bitte geben Sie dieses Instrument bzw. diese Sportart hier an:

Ich treibe keinen Sport oder spiele kein Instrument (Sie können diesen Bereich auslassen).

Bitte kreuzen Sie die Zahl an, die Ihre körperlichen Fähigkeiten in der vergangenen Woche am besten beschreibt. Hatten Sie irgendwelche Schwierigkeiten:

	Keine Schwierigkeiten	Geringe Schwierigkeiten	Mäßige Schwierigkeiten	Erhebliche Schwierigkeiten	Nicht möglich
1. In der üblichen Art und Weise Ihr Musikinstrument zu spielen oder Sport zu treiben?	1	2	3	4	5
2. Aufgrund der Schmerzen in Schulter, Arm oder Hand Ihr Musikinstrument zu spielen oder Sport zu treiben?	1	2	3	4	5
3. So gut Ihr Musikinstrument zu spielen oder Sport zu treiben wie Sie es möchten?	1	2	3	4	5
4. Die bisher gewohnte Zeit mit dem Spielen Ihres Musikinstrumentes oder mit Sporttreiben zu verbringen?	1	2	3	4	5



DASH Deutsche Version 2002:
Günter Germann, Angela Harth,
Gertard Wand, Erhan Demir
Klinik für Hand-, Plastische und
Rekonstruktive Chirurgie
– Schwerebrandverlezztenzentrum –
IKF-Unfallklinik Ludwigshafen
Klinik für Plastische und Handchirurgie
der Universität Heidelberg

©IWH & AAOCC & COMSS 1997

DISABILITIES OF THE ARM, SHOULDER AND HAND

DASH (FULL LENGTH) - AUSWERTUNGEN

Teil 1 „Funktionsfähigkeit“ mit 30 Fragen mit möglichen Werten von „1“ bis „5“ (Fragen 1 –30)

Teil 2 „Sport- und Musik“ mit 4 Fragen mit möglichen Werten von „1“ bis „5“ (Fragen 1 – 4)

Teil 3 „Arbeit“ mit 4 Fragen mit möglichen Werten von „1“ bis „5“ (Fragen 1 – 4)

Die Teile 2 und 3 stellen eine **optionale Punktwertung** dar. Sie umfassen Schwierigkeiten die im Zusammenhang mit sportlichen, musikalischen oder beruflichen Aktivitäten und Tätigkeiten auftreten könnten. **Diese stehen aber nicht im Zusammenhang mit den übrigen Aktivitäten des täglichen Lebens aus dem Teil 1.**

Punktwertung Teil 1

Die Antwortpunkte der Fragen 1 - 30 werden **summiert** und bilden den **Rohwert**.
Der maximal mögliche Rohwert beträgt 150 Punkte und das mögliche Minimum liegt bei 30 Punkten.
Der Streubereich liegt bei 120 Punkten.
Die Rohwerte werden in eine Skala von 0 bis 100 Punkte konvertiert, wobei der Wert von 0 keine Einschränkung (sehr gute Funktion) bedeutet und ein Wert von 100 für hohe Einschränkung steht.

Der Rohwert wird wie folgt in den DASH-Funktionsfähigkeit-Wert umgerechnet:

$$\text{Teil 1: } \frac{(\text{Rohwert} - 30)}{1.2} = \text{DASH-Wert (0-100)}$$

Punktwertung für jeweils Teil 2 und 3

Die Antwortpunkte der Fragen 1 - 4 werden summiert und bilden den Rohwert.
Der maximal mögliche Rohwert beträgt 20 Punkte und das mögliche Minimum liegt bei 4 Punkten.
Der Streubereich liegt bei 16 Punkten.
Die Rohwerte werden in eine Skala von 0 bis 100 Punkte konvertiert, wobei der Wert von 0 keine Einschränkung (gute Funktion) bedeutet und ein Wert von 100 für hohe Einschränkung steht.

Der Rohwert wird wie folgt in den Wert für Freizeitaktivitäten (DASH-Sport/Musik) umgerechnet:

$$\text{Teil 2: } \frac{(\text{Rohwert} - 4)}{0.16} = \begin{cases} \text{DASH-Sport (0-100)} \\ \text{DASH-Arbeit (0-100)} \end{cases}$$

Bei lückenhaft beantworteten Fragebögen gilt es folgendes zu beachten:

Wurden im Teil 1 **weniger** als 10% (3 Fragen) nicht beantwortet, so darf der Mittelwert aller anderen Fragen für den fehlenden Wert bzw. Werte verwendet werden.
Sind allerdings 3 oder mehr Fragen nicht beantwortet worden, so darf dieser Teil nicht gewertet werden.

In den **Teilen 2 und 3** dürfen keine Antworten fehlen.

QUICK-DASH - AUSWERTUNGEN

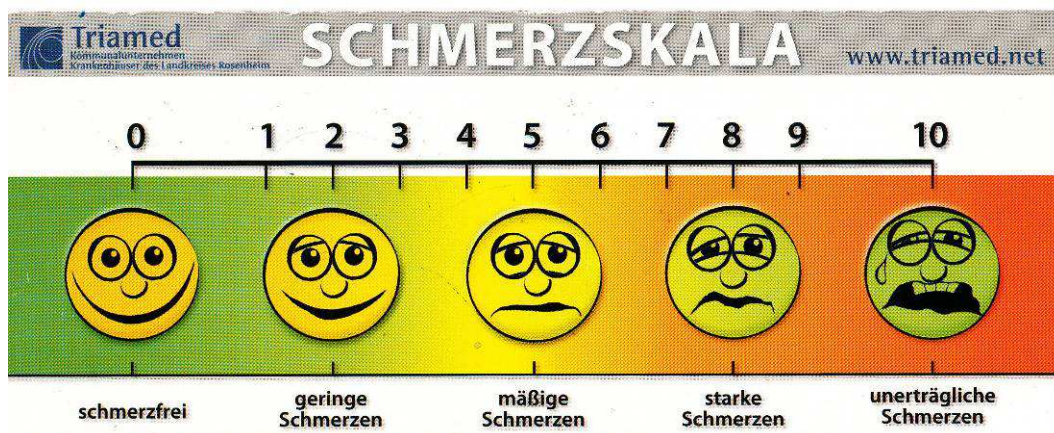
Wurden mehr als 1 Frage nicht beantwortet, so darf der Quick-DASH nicht gewertet werden.

Die Antwortpunkte der Fragen 1 - 11 werden **summiert** und bilden den **Rohwert**.
Der Rohwert wird in einen Quick-DASH-Wert wie folgt umgerechnet:

$$\left[\frac{\text{Rohwert}}{\text{Anzahl der beantwort. Fragen}} - 1 \right] \times 25 = \text{Quick-DASH-Wert (0-100)}$$

Auswertung für DASH-Sport und DASH-Arbeit → siehe Teil 2

8.6 Schmerzsкала



8.7 Scores

Score nach Gartland and Werley

Referenz	Gartland JJ, Werley CW (1951) Evaluation of healed Colles' fractures. J Bone Jt Surg 33-A: 895-907.
Anwendung	Radiusfraktur
Anmerkung	Score vergleicht Hand nicht mit Gegenseite
Residual deformity	Prominent ulnar styloid 1
	Residual dorsal tilt 2
	Radial deviation of hand 3-3
Subjective evaluation	
	Excellent: No pain, disability, or limitation of motion 0
	Good: Occasional pain, slight limitation of motion, no disability 2
	Fair: Occasional pain, some limitation of motion, feeling of weakness in wrist, no particular disability if careful, activities slightly restricted 4
	Poor: Pain, limitation of motion, disability, activities more or less markedly restricted. 6
Objective evaluation [1]	
	Loss of dorsiflexion 5
	Loss of ulnar deviation 3
	Loss of supination 2
	Loss of palmar flexion 1
	Loss of radial deviation 1
	Loss of circumduction 1
	Pain in distal radio-ulnar joint 1
Complications	
	Arthritis change
	Minimal 1
	Minimal with pain 3
	Moderate 2

	Moderate with pain	4
	Severe	3
	Severe with pain	5
	Nerve complications (median)	1-3
	Poor finger function due to cast	1-3
Result	0-2	excellent
	3-8	good
	9-20	fair
	>20	poor

[1] The objective evaluation is based upon the following ranges of motion as being the minimum for normal function: dorsiflexion 45°; palmar flexion 30°; radial deviation 15°; ulnar deviation 15°; pronation 50°; supination 50°

Fenster schliessen

Score nach Green und O'Brien

Referenz	Green DP, O' Brien ET (1978) Open reduction of carpal dislocations: indications and operative techniques. J Hand Sure 3 250-26;
Anwendung	Radiusfraktur
Pain	No pain 25
	Cold weather symptoms 20
	Mild, no effect on activity 15
	Moderate, affects activity 5
	Severe 0
Range of motion	140° or more 25
	100 - 140° 20
	70- 100° 15
	40 - 70° 5
	<40° 0
Occupation	Same as before operation 25
	Same as before but with limitations 20
	Able to work but unemployed 15
	Change to lighter work 5
	Unable to work because of pain 0
Grip strength	Normal 10
	Greater than 50% of normal 5
	Less than 50% of normal 0
X-rays	Normal 25
	Slight incongruity, malunion, rotation of scaphoid, or carpal instability 20
	Moderate incongruity, malunion, scaphoid rotation, or carpal instability 15
	Severe changes noted above, or non-union or avascular necrosis 5

Arthritic changes

0

Result

A score of 70 or better is considered to be a "Satisfactory result"

Fenster schliessen

Score nach Castaing

Referenz	In: Wagner HE, Jakob RP (1985) Operative Behandlung der distalen Radiusfraktur mit Fixateur externe. Unfallchirurg 88: 473-480		
Anwendung	Radiusfraktur		
Subjektive Angaben	Perfekt	keine Beschwerden	0
	Befriedigend	Beschwerden alle Kraftgriffe möglich, selten Beschwerden	1
	Genügend	alle Kraftgriffe möglich, oft Beschwerden bei Belastung	2
	Ordentlich	gewisse Kraftgriffe unmöglich	4
	Ungenügend	mehrere Kraftgriffe unmöglich, manuelle Tätigkeit eingeschränkt	6
	Schlecht	mehrere Kraftgriffe unmöglich manuelle Tätigkeit sehr reduziert	8
	Sehr schlecht	unbrauchbare Hand	9
Funktion	Normal		0
	Dorsalflexion	von 45 - 25°	1
		von 25- 15°	2
		von 15- 10°	3
	Palmarflexion	weniger als 45°	1
	Ulnarabduktion	von 30 -15°	1
		von 15-0°	2
	Radialabduktion	eingeschränkt	1
	Pronation-Supination	zwischen 130-90°	1
		unter 90°	2
Röntgenbild [1]	Normal		0
	Dorsalkippung	von 5 -10°	1

		von 10-20°	2
		über 20°	3
	Radialkipfung	von 10-20°	1
		über 20°	2
	Arthrosezeichen	+	1
		++	2
	Ulnarvorschub	von 2-4 mm	1
		über 4 mm	2
Resultat	0	perfekt	
	1-5	gut	
	6-11	genügend	
	12-15	mäßig	
	16-25	schlecht	
	>25	sehr schlecht	

[1] Bewertung Röntgenbild: Bleibender Stellungsverlust im Vergleich zur Gegenseite

Fenster schliessen

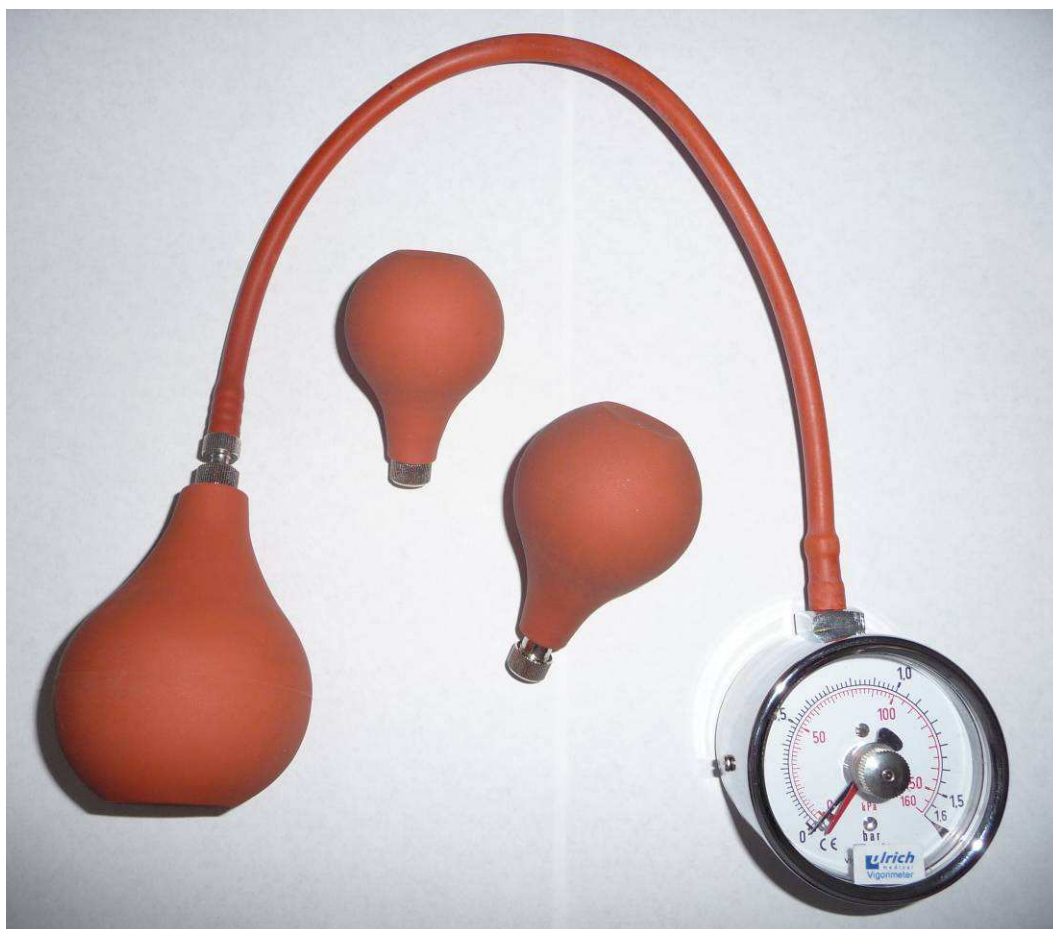Score nach Solgaard

Referenz	Solgaard S (1988) Function after distal radius fracture. Acta Orthop Scand 59: 39-42	
Anwendung	Radiusfraktur	
Anmerkung	Empfohlener Score bei Radiusfrakturen. K.M. Stürmer (Hrsg.): Leitlinien Unfallchirurgie. 2. Auflage, Thieme, Stuttgart New York 1999, S. 84-97 oder www.awmf-online.de	
Cave	einige Kategorien schlecht objektivierbar bzw nicht quantifizierbar (alle Punkt"bereiche")	
Deformity (max. 6)	Prominent ulnar styloid	1
	Radial deviation	1-2
	Dinner fork deformity	1-3
Range of motion (max. 6)	Limitation of motion < 20%	0
	Limitation of motion < 50%	2
	Limitation of motion > 50%	4
	Stiffness of wrist	6
Subjective evaluation (max. 6)	No pain, no limitation of motion	0
	Slight pain, slight limitation of motion	2
	Occasional pain, some limitation of motion, weakness	4
	Pain, limitation of motion, activities restricted	6
Grip strength (max. 6)	Normal (within \pm SD)	0
	Within 2 SD - 4 SD	2
	Within 4 SD - 6 SD	4
	Less than 6 SD	6
Complications (max. 15)	None or minimal	0
	Slight crepitation	1-2
	Severe crepitation	3-4
	Median nerve compression	1-3

	Pulp-palm distance 1 cm	3
	Pulp-palm distance > 2 cm	5
	Pain in distal radio-ulnar joint	1-3
Result	0-2	excellent
	3-7	good
	8-18	fair
	19-39	poor

Fenster schliessen

8.8 Vigorimeter



Abbildungs- und Tabellenverzeichnis

Abb. 1: A3-Fraktur K-Drahtfixation, Sinterung	14
Abb. 2: “einfache“ A3-Fraktur, Fix.ex.+K.Draht	15
Abb. 3: A3-Fraktur Fix.ex.+palmare Abstützplatte, Schraubenlockerung	16
Abb. 4: A3-Fraktur sek. Korrekturverlust	17
Abb. 5: dorsale Plattenosteosynthese, Längenverlust	18
Abb. 6: B3-Fraktur 3,5mm Classic	19
Abb. 7: C2-Fraktur 2,0mm palmare Platte	20
Abb. 8: C2-Fraktur 2,0mm Y-Platte dorsal	21
Abb. 9: A3-Fraktur versorgt mit 2,7mm 7/3-Loch Platte	22
Abb. 10: Atlas of Hand Surgery, knöcherne Strukturen von dorsal...	24
Abb. 11: Radiocarpalgelenk aus Sobotta, Atlas der Anatomie...	25
Abb. 12: Dorsalansicht des Bandapparates des Handgelenkes...	26
Abb. 13 : Palmaransicht des Bandapparates des Handgelenkes...	27
Abb. 14 : Längsschnitt durch die Handwurzel parallel zur ...	28
Abb. 15 : Muskelgruppen, Verlauf der Nerven und Gefäße...	30
Abb. 16 : schematische Darstellung der durchlaufenden Gefäßnerven...	31
Abb. 17 : Topographische Anatomie in Höhe des Radiocarpalgelenkes	33
Abb. 18 : Modell des Radiocarpalgelenkes	34
Abb. 19 : Die bewegenden Kräfte des Handgelenkes...	35

Abb. 20: Die bewegenden Kräfte des Handgelenkes...	36
Abb. 21 : Umwendbewegungen eines Probanden	37
Abb. 22 : Distale Radiusfrakturen	37
Abb. 23 : Simulation des typischen Frakturmechanismus	38
Abb. 24 : Unfallmechanismus Extensionsfraktur und Flexionsfraktur	39
Abb. 25 : Klassifikation nach Fernandez	41
Abb. 26 : AO-Klassifikation	43
Abb. 27 : Klassifikation nach Frykman	44
Abb. 28 : „die-punch-injury“	45
Abb. 29 : Radiologische Karpalbögen nach Gilula	45
Abb. 30 : Klassifikation nach Melone	46
Abb. 31 : Distale Radiuslänge und Ulnavarianz	47
Abb. 32 : Palmarneigung der radialen Gelenkfläche	48
Abb. 33 : Ulnarneigung der radialen Gelenkfläche	49
Abb. 34 : Bestimmung des SL-Winkels am Röntgenbild	52
Abb. 35 : 2,7mm 3-Loch Radiusplatten der Fa. Königsee	63
Abb. 36 : verschiedene Plattenlängen schmale Version	64
Abb. 37 : Plattenausschnitt, konisches mehrfach unterbrochenes Gewinde	64
Abb. 38 : 2,7 mm kopfgewindetragende Schraube	65
Abb. 39 : Op- Ablauf 1	66

Abb. 40 : Op- Ablauf 2	67
Abb. 41 : Op- Ablauf 3	67
Abb. 42 : Op- Ablauf 4	68
Abb. 43 : Op- Ablauf 5	69
Abb. 44 : Op- Ablauf 6	69
Abb. 45 : Op- Ablauf 7	70
Abb. 46 : Op- Ablauf 8	71
Abb. 47 : Op- Ablauf 9	72
Abb. 48 : Op- Ablauf 10	72
Abb. 49 : Op- Ablauf 11	73
Abb. 50 : Op- Ablauf 12	73
Abb. 51 : Altersverteilung	76
Abb. 52 : Geschlechtsverteilung	77
Abb. 53 : Unfallursache	78
Abb. 54 : Karpaltunnelsyndrom	79
Abb. 55 :Frakturbehandlung	81
Abb. 56 : Op-Dauer	82
Abb. 57 : Narkoseart	83
Abb. 58 : Beispiel Plattenausbruch offene Fraktur	84
Abb. 59 : Gelenkbeteiligung	85

Abb. 60 : AO-Klassifikation	86
Abb. 61 : Frakturtyp	87
Abb. 62 : Sprengung Radioulnargelenk	88
Abb. 63 : SL-Band Läsion	88
Abb. 64 : Abrissfraktur Processus styloideus ulnae	89
Abb. 65 : handgelenksnahe Unterarmfrakturen	90
Abb. 66 : Radioulnarer Index der Frakturen	91
Abb. 67 : Radiusbasiswinkel der Frakturen	92
Abb. 68 : Dorsalkippung der Frakturen	93
Abb. 69 : Palmarkippung der Frakturen	94
Abb. 70 : radialer Versatz der Frakturen	95
Abb. 71 : ulnarer Versatz der Frakturen	96
Abb. 72 : dorsaler Versatz der Frakturen	97
Abb. 73 : palmarer Versatz der Frakturen	98
Abb. 74 : Zeitraum vom Unfallereignis bis zur Operation	99
Abb. 75 : Art der Osteosynthese, verwendete Implantate	100
Abb. 76 : Zahl der verwendeten Platten – schmal oder breit	101
Abb. 77 : Zahl der verwendeten Platten – Plattenlänge	101
Abb. 78 : Beispiel lange 2,7mm Platte + 2,0mm Miniplatte Ulna	103
Abb. 79 : Längenverlust Radius in mm-Schritten	105

Abb. 80 : palmarer Kippwinkel postoperativ	106
Abb. 81 : Radiusbasiswinkel postoperativ	107
Abb. 82 : Versatz des Gelenkblocks nach radial in mm-Schritten	108
Abb. 83 : Abrissfrakturen des Proessus styloideus ulnae	109
Abb. 84 : postoperativ gemessener SL-Winkel	112
Abb. 85 : SL-Winkel Vergleichsaufnahmen unverletzte Gegenseite	112
Abb. 86 : funktionelle Nachbehandlung, postoperative Immobilisierung	113
Abb. 87 : Krankengymnastik	114
Abb. 88 : Beispiel 1: Plattenausbruch, übersehene Schaftfissur	118
Abb. 89 : Beispiel 2: Plattenausbruch, übersehene Schaftfissur	119
Abb. 90 : Beispiel Plattenbruch	121
Abb. 91 : operativ versorgte Frakturen mit sekundärem Korrekturverlust	122
Abb. 92 : Beispiel sekundärer Korrekturverlust Bild 1 – 4	123
Abb. 93 : Beispiel sekundärer Korrekturverlust Bild 5 – 8	124
Abb. 94 : Schmerzniveau	127
Abb. 95 : Wetterfähigkeit	128
Abb. 96 : Bewegungseinschränkung in Extension	130
Abb. 97 : Bewegungseinschränkung in Flexion	131
Abb. 98 : Bewegungseinschränkung in Radialadduktion	132
Abb. 99 : Bewegungseinschränkung in Ulnarabduktion	133

Abb. 100 : Einschränkung in Supination	134
Abb. 101 : Einschränkung in Pronation	135
Abb. 102 : Kraftminderung	136
Abb. 103 : radiologischer Befund am Proz. Styloideus ulnae	145
Fig. 1 : Quick DASH	138
Fig. 2 : Score nach Gartland and Werley	140
Fig. 3 : Score nach Green and O`Brien	141
Fig. 4 : Score nach Castaing	142
Fig. 5 : Score nach Solgaard	143
Tab. 1 : Mittelwerte Abrissfraktur PSU/kein Abriss	146
Tab. 2 : Mittelwerte Abrissfraktur PSU aufgeschlüsselt	146
Tab. 3 : Mittelwerte Abrissfraktur PSU mit und ohne Fehlstellung Fraktur	147
Tab. 4 : Mittelwerte - radiologisches Ausheilungsbild (1)	148
Tab. 5 : Mittelwerte - radiologisches Ausheilungsbild (2)	148
Tab. 6 : Mittelwerte – radiologisches Ausheilungsbild (3)	149
Tab. 7 : Mittelwerte – radiologisches Ausheilungsbild (4)	149

Danksagung

Ganz herzlich bedanken möchte ich mich bei Herrn Professor Dr. G. Regel, für die hervorragende Betreuung und Beratung sowie die prompte Bearbeitung der Manuskripte.

Ganz besonderen Dank gilt meinem Freund Friedrich Hertlein, der mit großer Selbstverständlichkeit viele Stunden seiner Freizeit geopfert hat, um mich mit Rat und Tat bei der Erstellung der Excel-Tabellen zu unterstützen. Die von ihm erstellten mathematischen Funktionen haben mir die Arbeit bei der Auswertung der Daten erheblich erleichtert.

Meine Familie musste in der Zeit der Erstellung dieser Arbeit noch häufiger als sonst auf meine Präsenz verzichten. Für die Geduld und die moralische Unterstützung danke ich herzlichst meiner lieben Frau Anette und meinen beiden Kindern Valentin und Natalie

Lebenslauf

Name	Maier
Vorname	Klaus-Jürgen
Geburtstag und –ort	21.03.1957 in Alsfeld
Familienstand	verheiratet
Eltern	Änny und Georg Maier, verstorben
Schulbildung	1963-1967 Gerhart-Hauptmann-Grundschule in Alsfeld, 1967-1975 Albert-Schweitzer-Gymnasium in Alsfeld 1975 Abitur
Hochschulstudium	WS 1975/76 - SS 1982 Studium der Humanmedizin an der Philipps-Universität Marburg, Praktisches Jahr in den Chirurgischen und Inneren Abteilungen des Roten-Kreuz Krankenhauses sowie in der Kinderklinik der Städtischen Kliniken in Kassel 17.05.1982 Approbation als Arzt
Beruflicher Werdegang	01.01.1983 -30.04.1984 Assistenzarzt in der Chirurgischen Abteilung, Kreiskrankenhaus Alsfeld 01.05.1984-31.01.1985 Assistenzarzt in der Chirurgischen Abteilung, Kreiskrankenhaus Frankenberg 01.02.1985-31.01.1987 Assistenzarzt in der Allgemein- und Unfallchirurgischen sowie der Gefäßchirurgischen Abteilung, Kreiskrankenhaus Alsfeld 15.02.1987-31.12.1987 wissenschaftlicher Mitarbeiter am Zentrum für Operative Medizin I, Abteilung Unfallchirurgie Philipps-Universität Marburg

01.01.1988-31.01.1992 Assistenzarzt in der Chirurgischen Abteilung, Kreiskrankenhaus Alsfeld, ab 01.01.1990 Funktionsoberarzt

01.02.1992-31.01.1993 Assistenzarzt in der Chirurgischen Abteilung, Kreiskrankenhaus Nürtingen

08.09.1992 Anerkennung : Arzt für Chirurgie

01.02.1993-28.02.1995 Assistenzarzt in der Unfallchirurgischen Abteilung Bietigheim, Kliniken Ludwigsburg-Bietigheim GmbH

28.03.1995 Anerkennung: Facharzt für Unfallchirurgie

Seit 01.04.1995 Leitender Oberarzt der Chirurgischen Abteilung, Kreiskrankenhaus Bad Aibling

19.09.2007 Anerkennung: Facharzt für Orthopädie und Unfallchirurgie

Bad Aibling, 17. Juni 2011

Klaus – Jürgen Maier

