

Aus der  
Klinik für Vögel  
der Tierärztlichen Fakultät der Ludwig-Maximilians-Universität München  
Leitung: Prof. Dr. Rüdiger Korb

# UNTERSUCHUNGEN ZUM MALABSORPTIONSSYNDROM (MAS) BEI MASTHÄHNCHEN

## -EINE FELDSTUDIE-

INAUGURAL-DISSERTATION

Zur Erlangung der Doktorwürde  
der Tierärztlichen Fakultät  
der Ludwig-Maximilians-Universität  
München

von  
Monika Schweikl

aus  
München

München, 2008

Gedruckt mit der Genehmigung der Tierärztlichen Fakultät  
der Ludwig-Maximilians-Universität München

Dekan: Univ.-Prof. Dr. Braun  
Berichterstatter: Univ.-Prof. Dr. Korbel  
Koreferent: Univ.-Prof. Dr. Mansfeld

Tag der Promotion: 8. Februar 2008

**Meiner Familie  
Günter  
und  
Lena**

***in Dankbarkeit gewidmet***

**Inhaltsverzeichnis**

	Inhaltsverzeichnis .....	4
	Abkürzungsverzeichnis .....	6
<b>1.</b>	<b>Einleitung</b> .....	<b>8</b>
<b>2.</b>	<b>Literatur</b> .....	<b>9</b>
2.1.	MAS – Definition und Historie .....	9
2.2.	Klinik und Pathologie .....	9
2.3.	Histologie .....	11
2.4.	Ätiologie .....	15
2.4.1.	Viren .....	17
2.4.1.1.	Reovirus.....	17
2.4.1.2.	Rotavirus.....	19
2.4.1.3.	Parvoviren.....	20
2.4.1.4.	Enterovirus-ähnliche Partikel .....	20
2.4.1.5.	Togavirus-ähnliche Partikel.....	20
2.4.1.6.	Arenavirus-ähnliche Partikel .....	21
2.4.1.7.	Calicivirus .....	21
2.4.1.8.	Coronavirusartige Partikel.....	21
2.4.1.9.	FEW-Virus und TS9L- Virus.....	21
2.4.1.10.	Stunting Syndrome Agent .....	22
2.4.2.	Bakterien.....	22
2.4.3.	Futterbestandteile .....	23
2.4.4.	Stallklima/Umweltbedingungen .....	24
2.4.5.	Kükenherkunft.....	24
2.4.6.	Hormonelle Imbalancen.....	24
2.4.7.	Infektionsversuche mit Erregerkombinationen .....	27
2.5.	Pathogenese.....	28
2.6.	Immunologische Aspekte/ Rasseunterschiede .....	30
2.7.	Behandlungsstrategien/Prophylaxe .....	32
<b>3.</b>	<b>Klinische, virologische und bakteriologische Untersuchungen zum Malabsorptionssyndrom (MAS) beim Masthähnchen.....</b>	<b>34</b>

<b>4.</b>	<b>Semiquantitative analysis of histological alterations in duodenum and pancreas of chickens suffering MAS .....</b>	<b>55</b>
<b>5.</b>	<b>Diskussion .....</b>	<b>81</b>
<b>6.</b>	<b>Zusammenfassung .....</b>	<b>90</b>
<b>7.</b>	<b>Summary .....</b>	<b>92</b>
<b>8.</b>	<b>Résumé .....</b>	<b>94</b>
<b>9.</b>	<b>Literaturverzeichnis .....</b>	<b>96</b>
	Danksagung .....	108
	Lebenslauf .....	109

## Abkürzungsverzeichnis

Abb.	Abbildung
BU	Bakteriologische Untersuchung
CEF	Hühnerembryofibroblasten
Cl. perfringens	Clostridium perfringens
CpE	zytopathogener Effekt
E.coli	Escherichia coli
ELP	Enterovirus like particles
EMB	Eosin-Methylenblau-Lactose-Saccharose
ERS	Enteropathogene Reovirusstämme
Fig.	Figure
HEL	Hühnerembryoleber
IBV	Infektöse Bronchitis Virus
IEL	Intraepitheliale Leukozyten
I.U.	internationale Einheiten
MAS	Malabsorptionssyndrom
nm	Nanometer
ppm	parts per million
PAS	Periodic acid-Schiff
PbE	Plaque bildende Einheiten
PCNA	Proliferation cell nuclear antigen
SMS	Spiking Mortality Syndrome
SPF	Spezifisch pathogenfrei
Tab.	Tabelle, table
TNF $\alpha$	Tumornekrosefaktor $\alpha$

UZ                      Untersuchungszeitpunkt

vs                      versus

µm                      Mikrometer

## 1. Einleitung

Das Malabsorptionssyndrom (MAS) ist eine weltweit verbreitete bedeutsame Erkrankung beim Masthähnchen. Auch im süddeutschen Raum verursacht MAS große Probleme in der Geflügelindustrie, da es mit hohen wirtschaftlichen Einbußen einhergeht. Die Verluste kommen durch hohe Selektionsraten im Stall, schlechte Futtermittelverwertung, schlechte Gewichtszunahmen, erhöhten Medikamenteneinsatz und hohe Verwurfraten am Schlachthof zustande. In der Hähnchenmast spielen die Uniformität der Herde und gute Gewichtszunahmen eine herausragende Rolle für die Produktivität, insbesondere in der Produktion von Grillern. Zu kleine und untergewichtige Tiere, die Folgen des Malabsorptionssyndrom sind, können im Schlachthof nicht maschinell verarbeitet werden und werden bei der Schlachtung als untauglich beurteilt (FRIES et al., 2001). Auch aus tierschutzrechtlichen Aspekten ist das Malabsorptionssyndrom von Bedeutung. Erste klinische Anzeichen von MAS äußern sich in Diarrhoe, die zu feuchter, verklebter Einstreu und auch zu verstärkter Ammoniakbildung im Stall führt und das Stallklima erheblich verschlechtert. Die Einstreuqualität ist maßgeblich entscheidend für die Ausbildung von Sohlenballengeschwüren, die bei feuchter Einstreu oft erhebliche Ausmaße annehmen können und so die Tiergesundheit stark beeinflussen.

Ursachen für die massiven Probleme mit MAS sind in uneinheitlicher Symptomatik, trotz multipler Forschungsarbeiten unklarer Ätiologie sowie Bekämpfungs- und Prophylaxeschwierigkeiten zu suchen. Bislang ist es nicht gelungen, ein primär pathogenes Agens als Auslöser von MAS nachzuweisen. Vielmehr geht man derzeit von einem multifaktoriellen Krankheitsgeschehen aus, an dem verschiedene Viren wie Reo- und Rotaviren, aber auch bakterielle Komponenten als Auslöser diskutiert werden. Auch eine genetische Disposition für die Empfänglichkeit von MAS wird beschrieben.

Ziel dieser Arbeit ist es, die klinische Ausprägung an verschiedenen Rassen zu erfassen. Des Weiteren sollen histologische Veränderungen in ihrer Qualität und Quantität beurteilt werden und ihr Potential als mögliches Diagnostikkriterium bewertet werden. Außerdem sollen mögliche ätiologische Faktoren wie virale Komponenten und die Bakterienbesiedelung des Darmes an der Ätiologie des MAS-Syndroms diskutiert werden.



## **2. Literatur**

### **2.1. MAS – Definition und Historie**

Unter Malabsorption (von lat. malus = schlecht, absorbere = aufsaugen) versteht man im Allgemeinen eine mangelhafte Resorption aufgenommener und verdauter Nährstoffe durch die Wand des Verdauungstraktes (WIESER und RIBBECK, 1991).

Das Malabsorptionssyndrom beim Masthähnchen wurde erstmals in den USA von OLSEN (1977) anlässlich der Western Poultry Disease Conference beschrieben. Ein Jahr später wurde dasselbe Syndrom bei Masthähnchenküken in Europa von KOUWENHOVEN et al. (1978a) dokumentiert. Auch in England, den USA und in Australien wurden Krankheitsausbrüche beschrieben. Wegen der hohen Variabilität der Krankheitssymptome ist die Krankheit unter multiplen synonymen Namen bekannt geworden. So beschreiben Namen wie Helicopter Disease (KOUWENHOVEN et al., 1978a), Femoral Head Necrosis, Brittle Bone Disease (VAN DER HEIDE et al., 1981), infektiöse Proventriculitis (KOUWENHOVEN et al., 1978b), Pale Bird Syndrome (GOOD, 1982), Runting and Stunting Syndrome (McLOUGHLIN et al., 1987), Infectious Stunting Syndrome (BRACEWELL und RANDALL, 1984; FRAZIER et al., 1990) denselben Krankheitskomplex.

### **2.2. Klinik und Pathologie**

Die klinischen Symptome von MAS zeigen eine hohe Variabilität. Erstes klinisches Anzeichen ist ein ungleichmäßiges Wachstum, das ab dem vierten Lebenstag auftritt (BRACEWELL und RANDALL, 1984). In der dritten bis vierten Lebenswoche erscheint die Herde so unregelmäßig, als bestעה sie aus verschiedenen Altersgruppen (MONREAL, 1992). Die Mortalitätsrate zeigt zwischen dem sechsten und 14. Lebenstag einen leichten Anstieg (BRACEWELL und RANDALL, 1984) und kann auf bis zu 15 % steigen (MARTLAND, 1989). Bei der Futteraufnahme ist der unersättlicher Appetit der Tiere (FRAZIER und REECE, 1990) bei gleichzeitig schlechter Futtermittelverwertung (CERVANTES, 2003) auffällig. Auch Koprophagie wird beschrieben (FARMER, 1985). Außerdem zeigen die Tiere Polydipsie (BRACEWELL und RANDALL, 1984). Die Kloaken der Tiere sind verklebt (FRAZIER und REECE, 1990), das Abdomen wölbt sich vor (BRACEWELL und RANDALL, 1984). Der Kotabsatz wird als wässriger bis mukoider Durchfall mit gelblich bis orangefarbenem mukösem Kotbild beschrieben (FRAZIER und REECE, 1990, CERVANTES, 2003).

Oft ist die Einstreu im Stall wegen dem hohen Wassergehalt im Kot stark verklebt (BRACEWELL und RANDALL, 1984). Die Haut und die Kämmen der Tiere erscheinen sehr blass, was auf verminderte Pigmentation durch schlechte Absorption der Carotinoide zurückgeführt wird (NELSON et al., 1982, FRAZIER und REECE, 1990). Auch Befiederungsstörungen sind beschrieben. Bei „stunted birds“ entwickelt sich nicht das Adultfederkleid, so dass betroffene Tiere immer noch das gelbe Daunenfederkleid am Kopf haben („yellow heads“), das bis zur fünften Lebenswoche bestehen bleibt (BRACEWELL und RANDALL, 1984, FRAZIER und REECE, 1990). Viele Federn der Tiere sind brüchig (PAGE et al., 1982). Außerdem ist das Wachstum der ersten Schwungfedern gestört, was der Krankheit den Namen „Helicopter-Disease“ gegeben hat (KOUVENHOWEN et al., 1978a). Die abnormale Befiederung der Schwungfedern wird allerdings als nicht konstantes Merkmal bei MAS beschrieben (FRAZIER und REECE, 1990). Ein weiteres Symptom bei MAS ist die erhöhte Inzidenz von Lahmheit und Beinschwäche (FRAZIER und REECE, 1990, PAGE et al., 1982). Die Lahmheit kann mit Verbiegungen des Tibiotarsus einhergehen (FRAZIER und REECE, 1990).

Pathologisch fällt bei der äußeren Besichtigung des Tierkörpers das vorgewölbte Abdomen auf. Nach Abpräparieren der Haut vom Abdomen sind die erweiterten Darmschlingen sichtbar, die gegen die Bauchwand drücken (BRACEWELL und RANDALL, 1984). An den inneren Organen wird am Drüsenmagen von KOUWENHOVEN et al. (1978b) eine diffuse Schwellung und Entzündung des Organs beschrieben. Auf der Mukosa sind Beläge von fibrotischem nekrotischem Material, zum Teil auch Hämorrhagien sichtbar. Auch BRACEWELL und RANDALL (1984) berichten von gelegentlicher Vergrößerung des Drüsenmagens und Verdickung der Drüsenmagenwand. PAGE et al. (1982) beschreiben neben der Erweiterung des Drüsenmagens eine Verkleinerung des Muskelmagens, dessen Muskulatur schlaff und atonisch wirkt. Im Dünndarm wird eine mukoid-katarrhalische Enteritis mit geschwollenen blassen Därmen und flüssigem Darminhalt beschrieben (VERTOMMEN et al., 1980a, BRACEWELL und RANDALL, 1984). Die Darmwand erscheint brüchig, das Lumen ist mit wenig verdauten, orangefarbenen und schleimigen Futtermassen gefüllt (PAGE et al., 1982, BRACEWELL und RANDALL,

1984). Die Blinddärme können dilatiert und mit Gas und schaumigem, flüssigem Inhalt gefüllt sein (PASS et al., 1982, BRACEWELL und RANDALL, 1984).

Veränderungen des Pankreas werden als Atrophien eines oder mehrerer Pankreaslappen beschrieben (RANDALL et al., 1981). Makroskopisch werden pathologisch-anatomische Befunde nicht vor der zweiten bis dritten Lebenswoche sichtbar. Erste Anzeichen einer Pankreasveränderung sind eine Abrundung der Ränder, vor allem am geschlossenen Ende der Duodenalschleife, Verkleinerung der Lappen, blasse Farbe und verhärtete Konsistenz (BRACEWELL und RANDALL, 1984). Auch PASS et al. (1982), PAGE et al. (1982) und RIDDELL und DEROW (1985) berichten vom Auftreten einer Pankreasatrophie. Die Inzidenz der Pankreasdegeneration wird von FRAZIER und REECE (1990) auf weniger als 1 % der Herde geschätzt.

An den lymphatischen Organen fällt eine Atrophie, insbesondere von Thymus und Bursa fabricii (BRACEWELL und WYETH, 1981, BRACEWELL und RANDALL, 1984, FRAZIER und REECE, 1990) auf.

Am Skelettsystem sind rachitisartige Veränderungen an den Rippen (KOUWENHOVEN et al., 1978a) beschrieben. Die Rippenköpfchen sind vergrößert, und die Wachstumszone an den langen Röhrenknochen, insbesondere am Tibiotarsus, wirkt verdickt (KOUWENHOVEN et al., 1978b, BRACEWELL und RANDALL, 1984). Weiche Knochen, wie sie von RIDDELL und DEROW (1985) beschrieben werden, sind auf die schlechte Kalzifizierung des Skeletts zurückzuführen (PAGE et al., 1982). FRAZIER und REECE (1990) beschreiben die Knochenveränderungen als Osteodystrophie, der Tibiotarsus von betroffenen Tieren kann verbogen oder gebrochen sein, außerdem sind die Femurköpfe bei der Sektion leicht ablösbar. Dies wird auch schon von PAGE et al. (1982) berichtet.

Als weitere Veränderungen berichten BRACEWELL und RANDALL (1984) vom Auftreten chronischer Dottersackinfektionen bei Tieren mit MAS-Symptomen.

### **2.3. Histologie**

Histologische Veränderungen treten insbesondere im Gastrointestinaltrakt, Pankreas und in der Bursa fabricii auf.

### *Drüsenmagen*

Im Drüsenmagen werden Veränderungen im Sinne einer Proventrikulitis unter Einbeziehung der Drüsen beschrieben. Das interalveoläre Gewebe ist infiltriert von mononukleären Zellen, vor allem von Lymphozyten, außerdem werden auch gemischte mononukleäre Entzündungszellen in den Drüsen beschrieben. Auch in den Lumina können mononukleäre Zellen beobachtet werden; es sind nicht alle Drüsen betroffen (BRACEWELL und RANDALL, 1984). Neben den Entzündungszellinfiltraten beschreibt KOUWENHOVEN et al. (1978a) eine teilweise auftretende Fibrose und erhöhte Anzahl von Retikulumzellen zwischen den Drüsen. Auch leichte Hämorrhagien zwischen den Schleimhautzotten treten auf (KOUWENHOVEN et al., 1978b). PAGE et al. (1982) weisen auf eine Hyperplasie und Hypertrophie des Drüsenepithels hin, die mit Fibrose und Ödem einhergeht. Außerdem sind fokale Nekroseherde im Drüsenepithel beschrieben (PAGE et al., 1982).

### *Darm*

Die Veränderungen im Darm werden dominiert von Villusatrophie, Krypthyperplasie, Infiltration von Lymphozyten, Makrophagen und Plasmazellen in die Lamina propria im Dünndarm und zystischer Dilatation der Lieberkühnschen Krypten, vor allem im proximalen und mittleren Jejunum (FRAZIER und REECE, 1990). Auch BRACEWELL und RANDALL (1984) beschreiben kleine abgestumpfte Zotten und dilatierte Lieberkühnsche Krypten mit abgeflachtem Epithel und Zelldebris im Lumen. Die Läsionen im Darm werden ab dem zweiten Lebenstag beschrieben. Dabei handelt es sich um Nekrose und Degeneration der Enterozyten in den Lieberkühnschen Krypten, weniger ausgeprägt an den Villi. Die Basalmembran der betroffenen Krypten erscheint rupturiert. In der Lamina propria und im Villuskorium wird eine Infiltration mit Makrophagen und Lymphozyten beobachtet. Ab dem fünften bis sechsten Tag kommt es zur Auskleidung der Krypten mit flachem Epithel, was als zystische Krypten bezeichnet wird. Diese enthalten manchmal zugrunde gegangene Zellen und anderen Debris. Rund um die zerstörten Krypten ist eine erhöhte Anzahl von Fibroblasten zu finden. Manchmal sind die Krypten auch mit Heterophilen gefüllt (sogenannte Kryptenabszesse). Bei erkrankten Tieren scheint Pyknose der Enterozyten der Zotten und Apoptose öfter vorzukommen als bei gesunden Tieren.

Eine Hypertrophie der Enterozyten in den Krypten und in Zonen mit Maturation wird beschrieben. In der Lamina propria ist eine deutliche Trennung aller Komponenten auffallend, was durch ein Ödem bedingt ist. Bei älteren Tieren ist mehr eine Villusfusion, ein erhöhter Zellgehalt in der Lamina propria und ein deutlicher Anstieg der Anzahl der intraepithelialen Lymphozyten auffällig (FRAZIER und REECE, 1990). GOODWIN et al. (1993) beschreibt außerdem bei Küken mit Enteritis das Vorhandensein von reovirusartigen Partikeln als Einschlüsse im Zytoplasma des Kryptepithels.

### *Pankreas*

Bei den Veränderungen des Pankreas ist vor allem der exokrine Anteil dieses Organs betroffen (PASS et al., 1982, ASDRUBALI et al., 1987, REECE und FRAZIER, 1990), wobei bei den meisten Tieren alle Lappen des Organs betroffen sind, bei manchen aber auch nur Teile des Organs. Am häufigsten ist eine Veränderung der Azinuszellen, die atrophiert erscheinen, keine Zymogengranula enthalten und deren basophiles Zytoplasma vermindert ist (ASDRUBALI et al., 1987). Diese Veränderungen wurden von REECE und FRAZIER (1990) bei Hähnchen ab dem 13. Lebenstag beschrieben. PASS et al. (1982) beschreibt neben dem Verlust der zymogenen Granula der Azinozyten auch blasse, große Nuklei in diesen Zellen, auch von Nekrose der Azinozyten wird berichtet.

Außerdem treten Vakuolen unterschiedlicher Größe im Zytoplasma der Azinuszellen auf; diese Vakuolen erscheinen in der Hämatoxilin-Eosin-Färbung leer, selten enthalten sie eosinophile Fragmente (ASDRUBALI et al., 1987, PASS et al., 1982). Auch in der PAS-Färbung lassen sie sich nicht anfärben, sie enthalten kein sudanophiles Material (ASDRUBALI et al., 1987).

Mit der Atrophie der Azinuszellen geht eine Expansion des Bindegewebes einher, welches die ursprüngliche Struktur des Pankreas zerstört. Dabei werden auch Infiltrationsherde mit mononukleären Zellen sichtbar (ASDRUBALI et al., 1987). Diese Fibroplasie und die lymphoiden Zentren werden von REECE und FRAZIER (1990) ab Tag 28 beobachtet. Diese Autoren beschreiben außerdem eine Erweiterung der Lumen der Azini und ab Tag 16 eine Erweiterung der interlobulären Ausführungsgänge (REECE und FRAZIER, 1990), die von abgeflachtem Epithel ausgekleidet sind und Debris enthalten können (PASS et al., 1982).

Das endokrine Pankreasgewebe ist von den Veränderungen nicht betroffen. Um die Langerhansschen Inseln erscheint das Pankreasgewebe intakt (PASS et al., 1982, REECE und FRAZIER, 1990).

In der Ultrastruktur zeigen die Azinozyten ein fehlendes raues endoplasmatisches Retikulum bei Vorhandensein von normalen Mitochondrien; allerdings enthalten sie weniger oder keine Zymogengranula. Inaktive Azinozyten haben keine Mikrovilli an der luminalen Seite. Die beschriebenen Vakuolen in den Azinozyten können von unterschiedlicher Größe und unterschiedlicher Anzahl sein. Sie enthalten elektronendichte Ablagerungen und Myelinkörper und/oder feines körniges Material. Manche Vakuolen sind membrangebunden und scheinen aus dem dilatierten rauhen endoplasmatischem Retikulum zu entstehen; andere Vakuolen sind nicht vollständig membrangebunden, die Vakuole verschmilzt mit den normalen Zellorganellen. Gelegentlich wird auch Nekrose der Azinozyten beschrieben (PASS et al., 1982).

#### *Thymus und Bursa fabricii*

Im Thymus werden eine Atrophie der Rinde und eine Depletion der Lymphozyten beschrieben (REECE und FRAZIER, 1990). In den kleinsten Thymusläppchen ist die Abgrenzung zwischen Rinde und Mark nicht vorhanden, die Zellpopulation besteht aus Retikularzellen, Epithelzellen, Gefäßen und einer diffusen Population von Lymphozyten. In den größeren Lämpchen ist der Kortex erkennbar, aber dünner ausgebildet als bei gesunden Tieren. Auch hier ist eine Depletion der Lymphozyten erkennbar (PASS et al., 1982). In den Hassalschen Körperchen sind degenerierte Zellen, Detritus und Heterophile zu finden (REECE und FRAZIER, 1990).

Auch die Bursa fabricii zeigt Veränderungen im Sinne einer Lymphozytendepletion in den Follikeln; außerdem ist das lockere interfollikuläre Bindegewebe gering vermehrt. In der Bursa sind jedoch keine lymphoide Nekrose, Entzündungszellen oder abgekapselte Fibroplasie beschrieben (REECE und FRAZIER, 1990).

#### *Skelettsystem*

Bei Küken mit Veränderungen am Skelettsystem wird am Tibiotarsus Osteodystrophie mit einer erweiterten Metaphyse beschrieben, die mit einer tiefen und weiten Proliferationszone und ungeordnetem Aufbau der Säulchen von hypertrophen Chondrozyten einhergeht. Der Säulenaufbau kann aber auch geordnet

erscheinen. Ähnliche Veränderungen werden auch in veränderten Femurköpfen bei Küken mit MAS gefunden. Nekrose oder Degeneration wird nicht beschrieben (REECE und FRAZIER, 1990), sodass der Name „Femoral Head Necrosis“ in die Irre führen kann. PAGE et al. (1982) beschreiben bei betroffenen Küken die Ausprägung von transversalen und vertikalen Spalten in der Proliferations- und Transitionalzone. Entlang der Spalten ist die Anzahl an Chondrozyten vermindert. An der Verbindung zwischen Epiphyse und Periost kommt es zu Nekrose des Knorpels. Am Periost ist eine Hyalinisierung erkennbar (PAGE et al., 1982).

#### *Herz*

Am Herz sind Veränderungen im Sinne einer fokalen Myocarditis beschrieben (PAGE et al., 1980)

### **2.4. Ätiologie**

Welche Ätiologie hinter dem Krankheitskomplex MAS steht, ist bislang noch unklar. Viele Untersuchungen weisen auf eine infektiöse Ätiologie hin. Dies wird durch Infektionsversuche belegt, bei denen die Reproduktion von MAS durch Inokulation von Homogenat der Verdauungsorgane von erkrankten Küken bei Eintagsküken gelang (BRACEWELL and WYETH, 1981, KOUWENHOVEN et al., 1978a, , KOUWENHOVEN et al., 1988, MONTGOMERY et al., 1997, REECE und FRAZIER, 1990, RUDAS et al., 1986, ŠEVČIKOVÀ, 1997, SHAPIRO und NIR, 1995, SMART et al., 1988, SONGSERM et al., 2000, FRIEDMAN et al., 1998, u.a.). Darmhomogenat, das mit Formalin behandelt wurde und in dem weder Bakterien noch Viren nachweisbar waren, verursachte keine MAS-Symptome (SONGSERM et al., 2002). KOUWENHOVEN et al. (1978a) infizierten Eintagsküken mit einem bakterien- und mykoplasmenfreien Homogenat, das durch Filtration gewonnen wurde. Diese Tiere zeigten im Vergleich zu den uninfizierten Kontrolltieren eine Wachstumsdepression und auch Knochenveränderungen, beide Merkmale waren allerdings nicht so stark ausgeprägt wie bei den durch unbehandeltes Darmhomogenat infizierten Küken. SELL et al. (1992) konnten mit gefiltertem Darmhomogenat Veränderungen wie Gewichtsdepression und Erniedrigung der Maltase-Aktivität des Jejunums hervorrufen, sodass hier Bakterien nicht als primäre Ursache des MAS-Syndroms eingestuft wurden. SMART et al. (1988) verwendeten Darm- und

Pankreashomogenat, das durch Zusatz von Penicillin, Streptomycin und Gentamycin bakterienfrei gemacht wurde. Eine Gewichtsdepression konnte sowohl mit den Darm- als auch mit den Pankreashomogenaten ausgelöst werden. Intestinale Läsionen sowie eine erhöhte Aktivität der Plasma-Amylase-Aktivität und Pankreasatrophie wurde nur mit einem Darmhomogenat ausgelöst. Auch die Behandlung des Darmhomogenats mit Chloroform oder Methanol (KOUWENHOVEN et al., 1988) wirkte sich auf die Pathogenität des Darmhomogenats aus. MAS-Symptome konnten mit diesen Inokula nicht reproduziert werden, während unbehandeltes Homogenat MAS auslöste. Bakterien wurden in diesen behandelten Homogenaten nicht nachgewiesen, allerdings wurde Reovirus vor und nach der Behandlung mit Chloroform beziehungsweise Methanol isoliert.

Die Empfänglichkeit der Küken gegenüber einer experimentellen Infektion hängt vom Infektionszeitpunkt ab. Am empfänglichsten sind Eintagsküken (KOUWENHOVEN et al., 1983 und 1986), ab dem dritten Lebenstag sinkt die Empfänglichkeit rapide ab und ist ab einem Alter von einer Woche zu vernachlässigen. Eine Inokulation am 14. Lebenstag hat keinen sichtbaren Effekt auf die Küken (KOUWENHOVEN et al., 1983 und 1986, MARTLAND, 1989).

Die Ergebnisse dieser Infektionsversuche machen eine virale Komponente in der Ätiologie von MAS wahrscheinlich.

Als Übertragungsweg kommt sowohl eine horizontale als auch eine vertikale Übertragung (WYETH und CHELLTLE, 1985) in Frage. KOUWENHOVEN et al. (1983, 1986), VERTOMMEN et al. (1980) und WYETH und CHELLTLE (1985) wiesen eine Infektion durch Kontaktübertragung nach. MAS kann demnach von künstlich infizierten Eintagsküken auf nicht infizierte Küken durch Kontakt im selben Stall übertragen werden (VERTOMMEN et al, 1980). WYETH und CHELLTLE (1985) wiesen die Möglichkeit der vertikalen Transmission nach. Allerdings erkrankten in diesem Versuch nicht die vertikal infizierten Küken selbst, sondern empfängliche Eintagsküken, die zu den vertikal infizierten Tieren gesetzt wurden und die von den infizierten angesteckt wurden. Die Autoren vermuten bei den vertikal infizierten Küken die Anwesenheit spezifischer Antikörper, die den klinischen Ausbruch von MAS verhinderten.

Neben den Viren werden andere Faktoren wie bakterielle Keime, Umweltfaktoren, Futterbestandteile als beteiligte Komponenten an der Ätiologie von MAS diskutiert.



## 2.4.1. Viren

### 2.4.1.1. Reovirus

Als hauptverdächtiges Virus wird Reovirus im Zusammenhang mit MAS beschrieben. Welche Rolle Reoviren am MAS-Geschehen spielen, ist unklar. OLSEN beschreibt 1977 die Isolierung eines Reovirus von zwei Wochen alten Masthähnchen mit MAS-Symptomen. Allerdings konnten bei Infektionsversuchen mit diesem Virus zwar „verklebte Kloaken (cloakal pasting)“ ausgelöst werden, aber keine Gewichtsdepression. Des Weiteren gibt es viele Berichte über Reovirusisolation von MAS-Küken in den USA und in Australien. HIERONYMUS et al. (1983) isolierten und klassifizierte fünf Reovirusstämme aus Därmen von drei bis fünf Tage alten Masthähnchen. Auch in Europa wurden Reoviren von MAS-Küken isoliert (KOUWENHOVEN et al., 1983).

Mit Reoviren wurden schon diverse Infektionsversuche durchgeführt, die in ihren Ergebnissen sehr unterschiedlich ausfielen. Reovirus allein, das vom Intestinaltrakt erkrankter Küken isoliert wurde, war in einigen Studien nicht in der Lage, klinische Symptome von MAS auszulösen (DECAESSTECKER et al., 1986; KOUWENHOVEN et al., 1988). In anderen Studien hingegen wurde mit Reovirus Gewichtsdepression hervorgerufen (REKIK et al., 1991, VAN DER HEIDE et al., 1981; VERTOMMEN et al., 1980, AL-AFALEQ et al., 1994). Auch andere Symptome, die auf ein Vorliegen von MAS hinweisen, wurden teilweise durch Reoviren verursacht. So beschreiben VERTOMMEN et al. (1980) ungleiches Wachstum, Diarrhoe und einer Erniedrigung der Karotinodkonzentration sowie eine Erhöhung der Aktivität der alkalischen Phosphatase im Plasma durch orale Inokulation eines Reo-Feldisolats, das von an MAS erkrankten Tieren gewonnen wurde.

REKIK et al. (1991) lösten bei einer Studie, die mit neun verschiedenen Reovirusstämmen, die aus Darminhalten erkrankter Tiere isoliert wurden, insbesondere mit dem sogenannten Stamm 615, der sich serologisch von dem Stamm S1133 unterschied, Gewichtsdepression, unverdaute Ingesta, geschwollene Fußballen, Femurkopfnekrosen, Befiederungsstörung, Proventrikulitis, Tenosynovitis und eine erniedrigte d-Xylose-Absorption aus dem Darm aus. Histologisch zeigten diese infizierten Tiere eine Lymphozyteninfiltration in die Lamina propria des Duodenums und Jejunums, eine moderate Atrophie der Villi, Proventrikulitis, und Tenosynovitis.

CLARK et al. (1990) teilten nach einer Studie mit sechs Reovirusstämmen (883, 176, 81-5, S1133, FC und TX) diese in drei verschiedene Pathotypen ein: Pathotyp 1 (883) verursachte vorübergehende Probleme im Verdauungssystem (Transient Digestive System Disorder), Pathotyp 2 (FC, TX und S1133) verursachte virale Arthritis, und Pathotyp 3 (176 und 81-5) verursachte beides.

Insgesamt lässt sich zusammenfassen, dass durch alleinige Inokulation von Reovirus zwar Symptome von MAS ausgelöst werden konnten, die Koch'schen Postulate aber nicht erfüllt wurden.

#### *ERS-Stämme (enteropathogen reovirus strains)*

MINTA et al. (2001) beschreiben das Auftreten eines hochpathogenen Reovirusstammes, der von Broilern in Polen isoliert wurden. Klinisch äußerte sich diese Reovirusinfektion in hoher Mortalität (in der akuten Phase zwischen 7 % und 50 %), Apathie, Schwäche, progressiver Ataxie und Tortikollis. In der späteren Phase zeigten die Tiere ungleichmäßiges Wachstum. Als pathologische Veränderungen traten starke Leberschwellung, die mit Nekrose einherging, Splenomegalie mit Nekroseherde in der Milz, Hydroperikard und Nephritis auf. In der serologischen Untersuchung zeigten die Herden eine Serokonversion gegen Reovirus.

VAN LOON (2001) isolierte einen sogenannten ERS-1 Stamm aus einer Broilerherde aus Polen. Die Tiere zeigten Lahmheit, hohe Mortalitätsrate, weiße Spots auf der Leber und Pericarditis. Das Virus wurde aus Leber, Niere, Thymus, Zäkaltonsillen, Milz und Herz isoliert. Eine antigenetische Verwandtschaft der hier isolierten ERS-Stämme und eines Reovirusstammes, der von MAS-kranken Tieren aus den Niederlanden isoliert wurde, wird vermutet. Antikörper gegen ERS-1 neutralisierten den Stamm aus den Niederlanden. Es wird angenommen, dass diese zwei Stämme zum selben Serotyp gehören. Bei einem Infektionsversuch mit dem ERS-1 Stamm bei kommerziellen Broilern zeigten oral oder subkutan infizierte Küken eine deutliche Gewichtsdepression im Vergleich zu den Kontrolltieren. Diese war bei den Küken, die am ersten Lebenstag infiziert wurden, deutlicher ausgeprägt als bei Küken, die am siebten Lebenstag infiziert wurden. Aufgrund der Tatsache, dass die ERS-Stämme in vielen Ländern wie in den Niederlanden, Belgien, Irland, England, Spanien, Deutschland, Italien, USA, Argentinien, den Vereinigten arabischen Emiraten,

Südafrika, den Philippinen und Indonesien (VAN DE ZANDE und LIN, 2005) verbreitet sind und von Küken mit MAS isoliert werden konnten, wird vermutet, dass ERS-Stämme mit dem Krankheitsbild MAS assoziiert sind (VAN LOON et al., 2001). 2003 traten in den USA erstmalig ERS-Varianten auf, die neben Arthritis/Tenosynovitis und MAS auch ZNS-Symptome wie Tremor mit Kopfschütteln und Tortikollis hervorriefen. Diese Erscheinungen konnten in SPF-Hühnern reproduziert werden (HEIN et al., 2003; VAN DE ZANDE et al., 2003; VAN DE ZANDE und KUHN, 2007).

#### **2.4.1.2. Rotavirus**

Neben den Reoviren werden auch Rotaviren als mögliche Ursache von MAS diskutiert. Aviäre Rotaviren sind Rotaviren der Gruppe A und D, wobei Rotaviren der Gruppe D bisher nur bei Vögeln nachgewiesen wurden (McNULTY, 1993). In Untersuchungen von OTTO et al. (2006) werden Rotaviren, insbesondere der Gruppe D, in Zusammenhang mit dem MAS-Geschehen im norddeutschen Raum beschrieben.

Rotaviren replizieren wie Reoviren im Zytoplasma. Am stärksten betroffen sind die reifen Epithelzellen der oberen Hälfte der Dünndarmzotten. Unreife kuboidale Zellen ersetzen die abgelösten Enterozyten, die nicht in der Lage sind, die Resorptions- und Verdauungsaufgaben zu übernehmen. So kommt es zur Malabsorption von Nährstoffen; insbesondere bleiben vermehrt Kohlenhydrate im Darmlumen zurück, was zu einer osmotischen Diarrhoe führt (McNULTY, 1978, YASON und SCHAT, 1986). Als Symptome treten Unruhe, Appetitlosigkeit, Dehydratation, Durchfall, vermehrter Absatz von Blinddarmkot sowie ein Auseinanderwachsen der Herde auf. Außerdem kann es durch gerötete Kloakalschleimhaut auch zu vermehrtem Kloakenpicken kommen.

Pathologisch dominieren die Veränderungen des Verdauungskanals. Neben Blässe der Därme, die mit flüssigem Inhalt und Gas gefüllt sind, ist eine Dilatation der Blinddärme, die mit gelblich-bräunlichem, zum Teil schaumigem Inhalt gefüllt sind, festzustellen. Histologisch zeigen sich vor allem Veränderungen im Dünndarm. Es kommt zur Vakuolisierung und Desquamation der Enterozyten. Die Darmzotten atrophieren, gleichzeitig proliferieren die Krypten. In der Lamina propria zeigt sich eine Infiltration mit gemischten Entzündungszellen (McNULTY, 1993).

#### **2.4.1.3. Parvoviren**

Auch Parvoviren wurden im Zusammenhang mit MAS beschrieben. KISARY et al. (1983) berichten in einer Studie über Parvoviruspartikel, die in Därmen von zehn Tage alten Mastküken mit Stunting Syndrome nachgewiesen wurden. Bei experimenteller Infektion von SPF- und Broiler-Eintagsküken konnten bei den Broilern Wachstumsdepression, schlechte Befiederung und weiche Knochen festgestellt werden, während die SPF-Küken keine Veränderungen zeigten (KISARY, 1985). Im Gegensatz zu KISARY (1985) konnten MEULEMANS et al. (1986) mit einem teilweise gereinigtem Parvovirus (Stamm ABU) weder bei SPF- noch bei Broilereintagsküken klinische Symptome oder Wachstumsdepression auslösen, obwohl das Virus in den Fäzes der Tiere sieben Tage p. i. nachweisbar war.

#### **2.4.1.4. Enterovirus-ähnliche Partikel**

Des Weiteren wurden kleine unbehüllte Viruspartikel, die als Enterovirus-ähnliche Partikel klassifiziert wurden, in der ersten Lebenswoche bei Mastküken isoliert, die später Runting Syndrome entwickelten (McNULTY et al., 1984). Auch McFERRAN et al. (1986) entdeckten kleine runde Entero-like-Partikles (ELP) mittels direkter Elektronenmikroskopie in den Fäzes von 2 Tage alten Küken in einer Mastkükenfarm in Nordirland, in der die Herde Anzeichen von Stunting Syndrome zeigte. FRAZIER et al. (1986a, 1990) beschreiben virale Einschlüsse von Enteroviren in Enterozyten und degenerierten Makrophagen in veränderten Krypten bei betroffenen Küken. Auch in Belgien (MEULEMANN et al., 1986), USA (GOODWIN et al., 1985a), Malaysia (CHOOI und CHULAN, 1985) und den Niederlanden (SONGSERM et al., 2000) wurden Enterovirus-ähnliche Partikel im Zusammenhang mit MAS beschrieben.

#### **2.4.1.5. Togavirus-ähnliche Partikel**

FRAZIER et al. (1986b) beschreiben den Nachweis von Togavirus-ähnlichen Partikeln in den Enterozyten des Jejunums an der luminalen Hälfte der Zotte, in den Lieberkühnschen Krypten und im Epithel des ventralen Pankreas-Ausführungsgangs im Zusammenhang mit MAS.

#### **2.4.1.6. Arenavirus-ähnliche Partikel**

Arenavirus-artige Partikel wurden bei Broilern in Georgia beschrieben (DAVIS et al., 1993, DAVIS et al., 1995, CASTRO et al., 1995) und mit den Krankheitsbildern von Spiking Mortality Syndrome, Hypoglykämie und auch mit Runting/Stunting in Verbindung gebracht (CASTRO et al., 1995).

#### **2.4.1.7. Calicivirus**

Der Nachweis von Calicivirus im Darminhalt von Küken mit Runting/Stunting gelang WYETH et al. (1981) mittels elektronenmikroskopischer Untersuchung. Eine Anzüchtung in der Zellkultur gelang allerdings nicht, sodass es nicht für Infektionsversuche genutzt werden konnte. Im Zusammenhang mit MAS konnte in 40% der Feldinfektionen in Großbritannien Calicivirus nachgewiesen werden (BRACEWELL und RANDALL, 1984). Diese Viren wurden in Hühnerembryofibroblasten (CEF) isoliert und als „Chicken Candidate Calicivirus“ (CCV) bezeichnet (CUBITT und BARRETT, 1985).

#### **2.4.1.8. Coronavirusartige Partikel**

GOODWIN et al. (1985a) beschreiben den elektronenmikroskopischen Nachweis von coronavirusartigen Partikeln bei Masthähnchenküken aus Beständen, die klinische Zeichen von MAS zeigten. Allerdings wurden auch in einer klinisch unauffälligen Herde coronavirusartige Partikel in dieser Studie nachgewiesen.

#### **2.4.1.9. FEW-Virus und TS9L- Virus**

FARMER und TAYLOR (1985) isolierten ein sogenanntes „FEW- Virus“ aus Darmhomogenaten von vier Tage alten Küken, die an MAS erkrankt waren. Das Virus wuchs auf aviärer Zellkultur. Ein RNA-Genom, eine pH-Stabilität bis zu pH 3 und eine Resistenz gegenüber Trypsinbehandlung kennzeichnen das Virus. Elektronenmikroskopisch zeigt es sich als sphärischer behüllter Partikel von 45-55 nm Durchmesser. Eine genaue Charakterisierung des Virus gelang nicht. Ein weiteres Virus, das von denselben Autoren beschrieben wurde, ist das TS9L-Virus. Obwohl weltweit Antikörper gegen dieses Virus gefunden werden, konnte kein Zusammenhang zwischen TS9L und dem Auftreten von MAS gefunden werden (FARMER und TAYLOR, 1985).

#### 2.4.1.10. Stunting Syndrome Agent

ALI und REYNOLDS (2000) beschreiben die Isolation eines „Stunting Syndrome Agent“, das bei jungen Puten Diarrhoe, Gewichtsdepression und schlechte Futtermittelverwertung verursacht. Bei Inokulation von Embryonen in die Allantoishöhle konnte bei den Putenküken wässriger Darminhalt, erniedrigte Darm-Maltase-Aktivität und erniedrigte D-Xylose-Resorption hervorgerufen werden. Die Versuche, das „Stunting Syndrome Agent“ zu klassifizieren, schlugen fehl, das Virus konnte nicht klassifiziert werden.

Bei Infektionsversuchen mit den beschriebenen Viren (Rotavirus, Parvovirus, Enterolike-Virus, Togalike-Virus, Arenalike agents, Calicivirus, Coronavirus, FEW und TS9L) wurden zwar teilweise Symptome, die auch bei MAS auftreten wie zum Beispiel Gewichtsdepression ausgelöst, allerdings gelang mit keinem der beschriebenen Viren eine konstante Reproduktion von MAS, sodass die Kosch'schen Postulate nicht erfüllt sind.

#### 2.4.2. Bakterien

Neben viralen Erregern werden auch Bakterien als ätiologische Faktoren oder Co-Faktoren im MAS-Geschehen diskutiert. So isolierten MONTGOMERY et al. (1997) neben Reovirus, IBV und zwei Bakteriophagen auch zwölf aerobe (*Enterococcus faecium*, *Bacillus licheniformis*, *Staphylococcus cohnii*, *E.coli* spp., *Proteus mirabilis*) und zwei anaerobe Bakterien (*Clostridium perfringens*, *Bakteroides fragilis*) aus dem Darm von Küken mit MAS-Symptomen. Allerdings wurden diese Bakterien als physiologische Darmflora von Masthühnchen eingestuft. Selbst *Clostridium perfringens*, der Erreger der nekrotisierenden Darmentzündung, kann als physiologischer Bewohner der Darmschleimhaut auftreten (FICKEN, 1991).

Auch „Long segmented filamentous organisms“ wurden als Ursachen des Stunting Syndroms diskutiert. Diese Bakterien wurden im Jejunum von erkrankten Tieren nachgewiesen (ANGEL et al., 1990). Allerdings konnte SELL et al. (1992) eine Gewichtsdepression bei Tieren auslösen, die mit filtriertem Inokulum (Filtergröße 0,45 µm und 0,20 µm) infiziert wurden. Hieraus wurde schlussgefolgert, dass diese Bakterien nicht die Primärursache für MAS sein können (SELL et al., 1992).

Es ist nicht auszuschließen, dass Bakterien oder deren Toxine als Sekundärerreger die intestinalen Läsionen bei MAS-erkrankten Masthühnchen verschlimmern (SONGSERM et al., 2002).

#### **2.4.3. Futterbestandteile**

Es wird angenommen, dass neben den Mikroorganismen auch andere Faktoren wie Futterbestandteile und Toxine für die Ätiologie des Malabsorptionssyndroms eine Rolle spielen (HEFFELS-REDMANN et al., 1992).

CASAUBON et al. (2004) testeten in einer Studie den Effekt von rohen nicht entfetteten Sojabohnen und deren Lektinen auf die Ernährung und Pigmentation von Masthühnchen. Sojabohnen-Agglutinin wird an Enterozyten gebunden und inkorporiert und führt zu Hyperplasie und Dysplasie des Darmepithels. Eine erhöhte Anzahl von Mitose in den Krypten vor allem des Duodenums und Jejunums war ebenso festzustellen wie eine Darmzottenatrophie. Des Weiteren wurden eine Wachstumsdepression, eine Verschlechterung der Futtermittelverwertung und eine schlechtere Absorption von Proteinen bei Zunahme des rohen Sojabohnen-Fett-Gehalts nachgewiesen. Die Läsionen im Darmepithel werden als möglicher Faktor für Indigestion und Malabsorption angesehen.

Auch Mykotoxine, insbesondere Aflatoxine werden als weitere ätiologische Ursachen für MAS in Erwägung gezogen. OSBORNE und HAMILTON (1981a, b) wiesen bei einer Aflatoxinkonzentration ab 1,25 µg/g eine signifikante Erniedrigung der spezifischen Aktivität der Pankreasenzyme Amylase, Lipase, Trypsin, RNase und DNase nach. Ab Konzentrationen von 2,5 µg/g wurde eine kompensatorische Pankreatomegalie beobachtet. Die Verdauungsinsuffizienz aufgrund der erniedrigten Aktivität der Pankreasenzyme führt zur Malabsorption. Dies spricht dafür, dass Aflatoxine als weitere mögliche ätiologische Ursache für MAS in Frage kommen. Auch Mangelsituationen wie zum Beispiel Selenmangel (GRIES und SCOTT, 1972) können Krankheitsbilder hervorrufen, die dem klinischen Bild von MAS sehr ähnlich sind. Verursacht werden können solche Mangelsituationen auch durch Parasitosen (MONREAL, 1992)

#### **2.4.4. Stallklima/Umweltbedingungen**

Neben den infektiösen Ursachen können auch das Stallklima und die Umweltbedingungen den Ausprägungsgrad des MAS-Syndroms mitbestimmen.

Schlechte hygienische Verhältnisse in den Aufzuchtbetrieben und in den Elterntierbeständen sowie in der Brüterei, hohe Besatzdichten und schlechte Fütterungsbedingungen können eine Rolle spielen (FARMER, 1985, MONREAL, 1992). Auch ABRAMS (1985) beschreibt, dass die Kükenqualität, Überbelegung des Stalles, Schwankungen in der Bruttemperatur und die Erreichbarkeit des Futters für die neu eingestellten Küken einen Einfluss auf das MAS-Geschehen haben.

SMART et al. (1988) stellten fest, dass Stress in Form von zu niedriger Stalltemperatur in der ersten Lebenswoche die Inzidenz von Pankreasatrophie nach experimenteller Infektion mit Darmhomogenaten erhöht.

Auch das Lichtprogramm kann das Auftreten von MAS beeinflussen. DAVIS et al. (1996) beschreiben in ihrem Versuch, dass experimentell infizierte Hühner, die unter kontrolliertem Lichtprogramm aufgezogen werden, weniger stark an Hypoglycämie bei Einwirkung von Stress leiden wie Hühner, die unter Dauerlicht gehalten werden. Die Hühner zeigten nach Auftreten der „Spiking Mortality“ eine Gewichtsdepression, allerdings wurden die Krankheitskomplexe MAS und SMS (= Spiking Mortality Syndrome) nicht exakt voneinander getrennt.

#### **2.4.5. Kükenherkunft**

Es ist möglich, dass zwischen der Herkunft der Küken und dem Auftreten von MAS ein Zusammenhang besteht. Es wird beschrieben, dass MAS insbesondere bei Küken, die von jungen Elterntieren (Alter zwischen 24 und 30 Wochen) abstammen, auftritt (WYETH und CHELLTLE, 1985). O'BRIEN (1983) beschreibt einen Zusammenhang zwischen bestimmten Elterntierherden und deren Nachkommen, die in verschiedenen Mastfarmen eingestallt wurden, und dem Auftreten von MAS.

#### **2.4.6. Hormonelle Imbalancen**

Hormonelle Imbalancen können Ursache für eine starke Gewichtsdepression sein. RUDAS et al. (1986) zeigten, dass die Schilddrüsenfunktion beim Auftreten von MAS sehr früh betroffen ist. Ein erniedrigter Spiegel von Thyroxin, Trijodthyronin, und ein erniedrigter 5'-Dejodinations-Level wurde bei MAS beschrieben (RUDAS et al.,



1989). Hingegen konnten SONGSERM et al. (2000) nur an Tag 14 erniedrigte Thyroxinwerte messen.

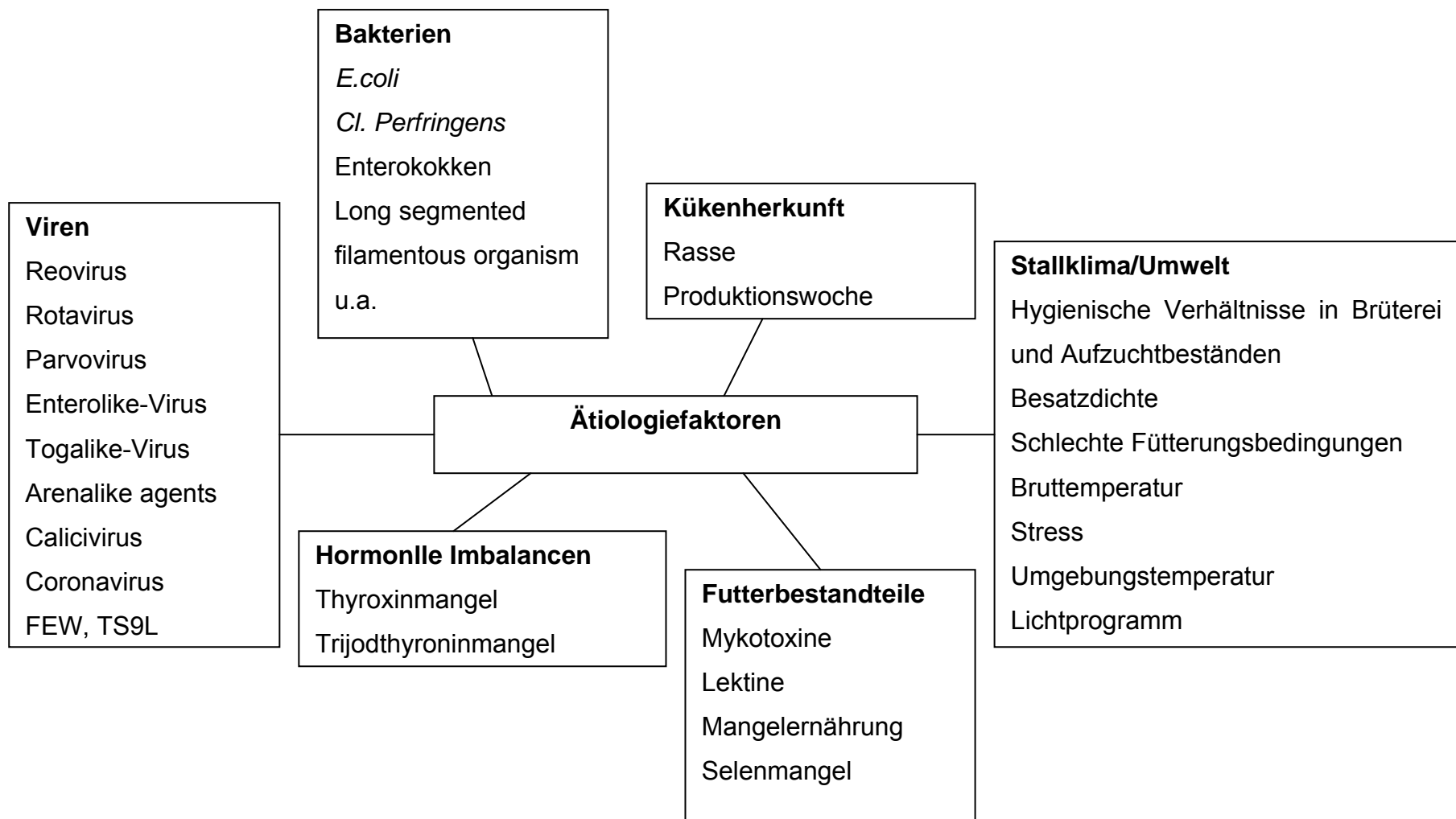


Abb. 1: Übersicht über mögliche Ätiologiefaktoren des MAS

#### 2.4.7. Infektionsversuche mit Erregerkombinationen

Da bisher durch ein einziges ätiologisches Agens MAS nicht reproduziert werden konnte, geht man nun vielmehr von einer multikausalen Infektionskrankheit aus. Deshalb wurden auch einige Erreger-Kombinationen im Infektionsversuch getestet, von denen man eine Beteiligung am MAS-Geschehen vermutete.

SONGSERM et al. (2002) unternahmen in ihrer Studie Versuche, MAS mit Erregerkombinationen zu reproduzieren. Dabei verwendeten sie Darmhomogenat von MAS-kranken Küken, Darmhomogenat von gesunden Küken, Reovirus und hämolytische *E.coli*, die auch aus MAS-Därmen isoliert wurden.

Gewichtsdepression und intestinale Läsionen wurden reproduziert durch Inokulation von Reovirus zusammen mit behandeltem MAS-Homogenat und mit Homogenat von gesunden Küken; überraschenderweise wurde mit zusätzlicher Inokulation von *E.coli* mit der Kombination aus behandeltem MAS-Homogenat und Reovirus keine Gewichtsdepression ausgelöst, obwohl intestinale Läsionen hervorgerufen wurden. Dieses Ergebnis erbrachte auch die Verwendung von behandeltem MAS-Homogenat und *E.coli* oder eine Kombination aus Reovirus und *E.coli*. Die Darmläsionen waren schwerer ausgeprägt und entstanden schneller bei Kombinationen, die Reovirus und behandeltes MAS-Homogenat enthielten. Schlussgefolgert wurde, dass eine Kombination von enteropathogenem Reovirus und Substanzen, die im Darmhomogenat sowohl von gesunden als auch von kranken Küken vorhanden sind, MAS bei SPF-Broilern induzieren können. *Escherichia coli* ist nicht essentiell wichtig für die Ausprägung einer Gewichtsdepression, kann aber eine Rolle bei der Entwicklung der Darmläsionen spielen. Allerdings müssen Darmläsionen nicht immer zu Gewichtsdepression führen. Auch MONTGOMERY et al. (1997) versuchten, mit diversen Kombinationen aus Reovirus, IBV-Virus, aeroben gram-positiven-Bakterien (*Enterococcus faecium*, *Staphylococcus cohnii*, *Bacillus licheniformis*), aeroben gram-negativen Bakterien (diverse *E.coli*, *Proteus mirabilis*), gram-positiven anaeroben Bakterien (*Clostridium perfringens*) und gramnegativen anaeroben Bakterien (*Bacteroides fragilis*) und zwei Bakteriophagen MAS zu reproduzieren. Zwar gelang die Auslösung von Wachstumsdepression, insbesondere mit Kombinationen aus Reovirus, IBV-Virus und anderen Agentien, aber Symptome wie Lethargie oder trockene Fäzes, die die Positivkontroll-Küken, die mit MAS-

Darmhomogenat infiziert wurden, zeigten, wurden nicht ausgelöst. Deshalb wurde keiner der untersuchten Erreger als ultimatives ätiologisches Agens angesehen.

## **2.5. Pathogenese**

Die Pathogenese von MAS ist derzeit noch weitgehend unklar. Prinzipiell lässt sich die Pathogenese einer Malassimilation in die zwei Komplexe der Malabsorption und Maldigestion aufteilen. Dies ist auch für die Pathogenese von MAS von Bedeutung. Unter dem Begriff Malabsorption wird die Behinderung der Resorption der Nahrungsendprodukte infolge einer Transportstörung in der Darmschleimhaut zusammengefasst (KRAFT und HIRSCHBERGER, 2000). Der Magen-Darm-Trakt ist das am stärksten betroffene Organ; entzündliche Veränderungen und die bei Durchfallerkrankungen übliche beschleunigte Darmassage verringern das Absorptionsvermögen des Darmes (REKIK et al., 1991). Bei an MAS erkrankten Küken wurde eine verminderte Absorption von D-Xylose aus dem Darm nachgewiesen (GOODWIN et al., 1985a). Die Maldigestion geht mit einer Verminderung der pankreatischen Verdauungsenzyme, digestiver Dünndarmenzyme oder Gallensäuren im Darm einher (KRAFT und HIRSCHBERGER, 2000). Für MAS sind hier die Veränderungen des Pankreas von Bedeutung; durch bindegewebeartige Veränderungen der Bauchspeicheldrüse werden zu wenig Verdauungsenzyme produziert, es entsteht eine Maldigestion (REKIK et al., 1991). Dies wurde von GRIFFITHS AND WILLIAMS (1985) durch den Nachweis unverdauter Stärke und von unverdauten Fetten im Kot von „runted birds“ bestätigt. Trypsin war in diesem Versuch bei gesunden Tieren im Kot vorhanden, fehlte aber im Kot von erkrankten Tieren. Dies weist auf eine Dysfunktion des Pankreas hin. Die Autoren wiesen auf die ihrer Meinung nach unkorrekte Bezeichnung „Malabsorption“ hin. Es ist möglich, dass die Pathogenese je nach infektiösem Agens variiert.

MONREAL (1992) beschreibt folgende Theorie der Pathogenese:

Die Entzündung der Darmschleimhaut im oberen Jejunum führt bereits zu Resorptionsstörungen (KOUWENHOVEN et al., 1978b). Durch eine aufsteigende Infektion kommt es zur Besiedelung und Entzündung der Ausführungsgänge des Pankreas mit einer Unterbindung des Sekretabflusses. So werden die Resorptionsprozesse durch die fehlenden Enzyme des Pankreas gestört, sodass es zu einer Unterfunktion des Organismus mit verschiedenen essentiellen Nährstoffen

kommt. Außerdem führt der gestörte Sekretabfluss zu einem Rückstau ins Drüsengewebe des Pankreas, was dort eine Degeneration des Drüsenepithels, Entzündungen und schließlich Atrophie und Fibrose hervorruft. Derartige Veränderungen bedingen weitere Resorptions- und Absorptionsstörungen, was zu Depigmentation, schlechtem Wachstum und schlechter Feder- und Knochenentwicklung führt. MARTLAND (1986a) konnte durch eine Unterbindung der Pankreasausführungsgänge beim Küken identische Pankreasveränderungen herbeiführen.

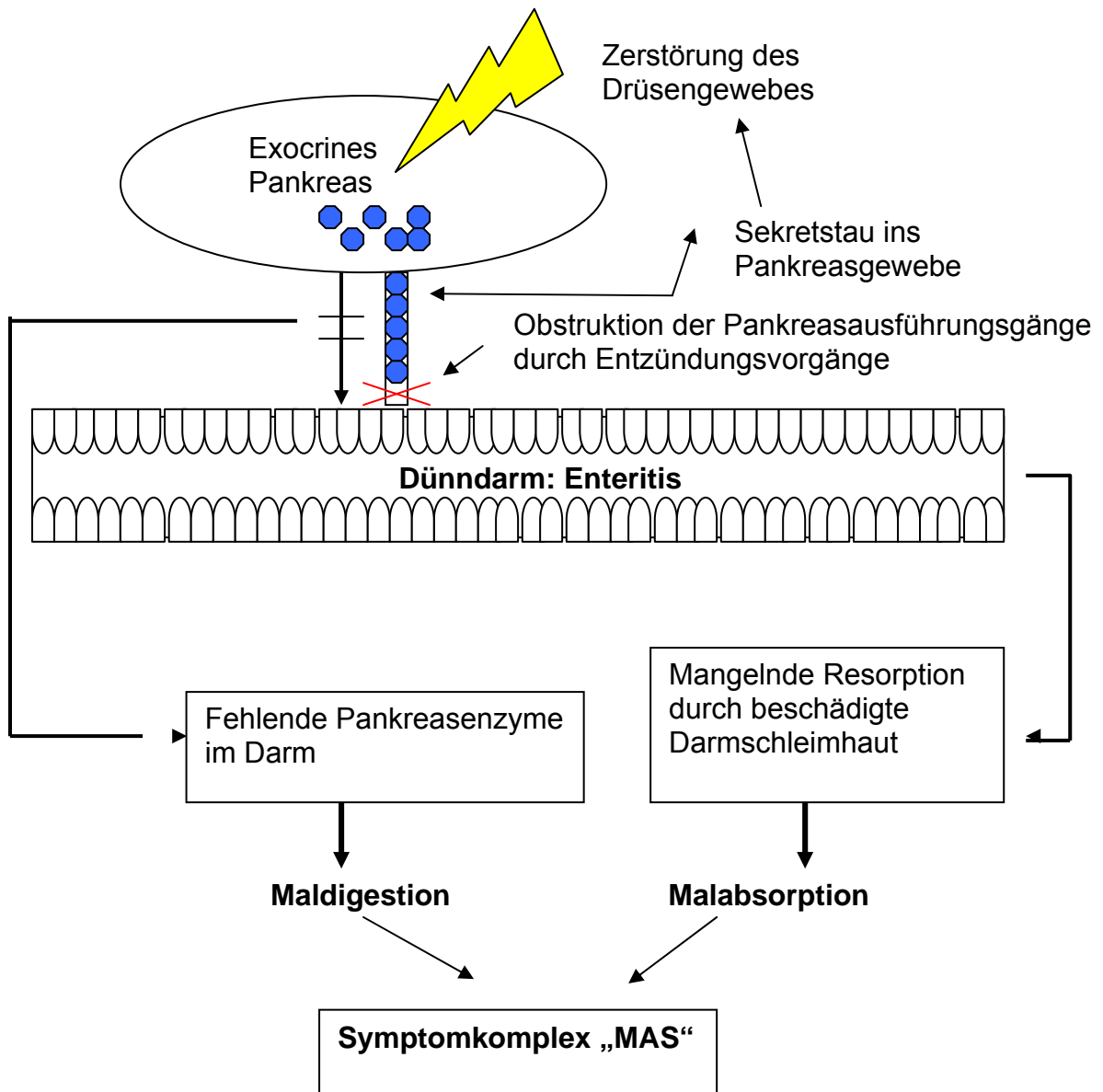


Abb. 2: Schema zur Pathogenese des MAS

## 2.6. Immunologische Aspekte/ Rasseunterschiede

Zwischen verschiedenen Broilerlinien wurde eine unterschiedliche Empfänglichkeit für MAS beschrieben. Hauptfaktor für diese unterschiedliche Empfänglichkeit wird in der hohen Wachstumsrate gesehen, da schnelles Wachstum mit einer Unterentwicklung des Immunsystems korreliert. ZEKARIAS et al. (2002) stellten ein signifikant erniedrigtes Gewicht von Milz und Bursa bei empfänglichen infizierten

Tieren im Vergleich zu deren Kontrollen fest, während bei den resistenten infizierten Tieren nur moderate Unterschiede in den Gewichten von Milz und Bursa festgestellt wurden.

Der Unterschied in der Empfänglichkeit von MAS wird vor allem in der Verteilung der T-Zellen in den Darmzotten gesehen. Empfänglichere Linien weisen mehr CD8<sup>+</sup>-Zellen in den Darmzotten auf, das Verhältnis von CD4<sup>+</sup>:CD8<sup>+</sup> ist niedriger als bei resistenteren Rassen, bei denen eine höhere Anzahl an CD4<sup>+</sup>-Zellen in den Darmzotten vorherrscht (ZEKARIAS et al., 2002). Mäuse, die frei von CD8<sup>+</sup>-Zellen waren, erwiesen sich als geschützt vor enterischen Reovirusinfektionen (HÖRNQUIST et al., 1996). Außerdem zeigen die resistenten Linien am ersten Lebenstag eine höhere Zahl an peripheren Blutleukozyten; der prozentuale Anteil an Heterophilen ist jedoch bei den empfänglicheren Linien höher. Ab dem dritten Lebenstag ist bei allen Linien die Gesamtleukozytenzahl ähnlich. Der Unterschied an peripheren Blutlymphozyten am ersten Lebenstag weist auf eine unterschiedliche pränatale Entwicklung der hämatopoetischen Organe wie zum Beispiel Milz bei verschiedenen Broilerlinien hin (ZEKARIAS et al., 2002).

Weiterhin scheint bei der Pathogenese von MAS die Infiltration von Heterophilen in die Darmmukosa und die Epithelapoptose eine essentielle Rolle (ZEKARIAS et al., 2005) zu spielen. Bei den empfänglichen Rassen wurde eine signifikant stärkere Infiltration von heterophilen Entzündungszellen zu einem früheren Zeitpunkt als bei den resistenten Rassen beobachtet. Eventuell kann dies mit der zuvor beschriebenen erhöhten Anzahl an peripheren Heterophilen Zellen im Blut in Zusammenhang stehen. Außerdem wird vermutet, dass es einen kausalen Zusammenhang zwischen der heterophilen Entzündung und Epithelapoptose gibt, da Kryptapoptose und zystische Kryptformation bei den empfänglicheren Linien stärker ausgeprägt waren (ZEKARIAS et al., 2005). Heterophile Entzündungszellen induzieren Apoptose durch Zytokine wie TNF- $\alpha$ . Es wurde festgestellt, dass MAS-krankes Küken eine erhöhte Expression von Interleukin-6 (IL-6) aufweisen. IL-6 ist ein pleiotropes Zytokin, das ein wichtiger Initiator von Entzündung, Anlockung von Heterophilen und IgA-Produktion in der Darmmucosa ist. Die Sekretion von IL-6 steigt während einer Darminfektion an. IL-6 wird im Krypt- und im Zottenepithel und in den IEL-Zellen (= intraepitheliale Leukozyten) produziert. Ein erhöhter IL-6 Spiegel bei MAS-kranken Küken steht somit im Zusammenhang mit der vorher

beschriebenen Infiltration von heterophilen Entzündungszellen, die eine wichtige Rolle bei der Pathogenese von MAS spielt.

Weiterhin ist im Zusammenhang mit MAS eine erniedrigte Immunantwort auf die ND-Vakzination bei MAS-kranken Tieren beschrieben. Die empfänglichen Rassen zeigen hier einen signifikant geringere Antikörperproduktion im Vergleich zu den resistenten Linien (ZEKARIAS et al., 2005).

Zusammenfassend wird die Hypothese aufgestellt, dass sich empfängliche und resistente Masthähnchenlinien insbesondere in ihrer Immunantwort unterscheiden, wobei bei den resistenten Linien die TH2-Schiene mit ihrer humoralen Immunantwort vorherrscht, während bei den empfänglichen Küken die TH1-Schiene dominiert.

## **2.7. Behandlungsstrategien/Prophylaxe**

Aufgrund der unklaren Ätiologie von MAS ist eine direkte therapeutische Bekämpfung nicht möglich. Als unterstützende Maßnahmen wurde eine Supplementation von Vitamin E (100 I.U./kg) und Selen (0,25 ppm) empfohlen (CERVANTES, 2003). Des Weiteren wird beschrieben, dass Futterergänzung mit Vitamin A eine stärkere Gewichtsdepression verursacht, weshalb empfohlen wird, den Vitamin A- Level so niedrig wie möglich (7700 I.U./kg) zu halten (Cervantes, 2003). Es wird vermutet, dass Vitamin A eine antagonistische Wirkung auf die Aufnahme von Vitamin E oder D besitzt und so die Ausprägung von MAS verstärkt. Bei Putenküken mit MAS wurde ein positiver Effekt von Fisch- und Sonnenblumenmehl als Hauptproteinquelle im Futter auf das MAS-Geschehen berichtet. So konnte mit einer komplexen Fütterung die negativen Auswirkungen von MAS reduziert werden (ANGEL et al., 1992).

Weiterhin wirken sich Antibiotikagaben positiv auf das weitere Krankheitsgeschehen von MAS aus. So wird berichtet, dass ein Antibiotikumzusatz von Virginiamycin (ALBATSHAN et al., 1992) in einer Dosis von 22 ppm im Futter oder Bacitracin Methylen Disalicylat in einer Dosierung von 220 ppm (TRAMPEL and SELL, 1994) die Leistungen von MAS-erkrankten Puten verbesserten.

Von Wichtigkeit ist außerdem ein optimales Stallklima für die Küken. Hier ist insbesondere auf ausreichend Wärmezufuhr, Vermeidung zu hoher Besatzdichten und trockene Einstreu zu achten (MONREAL, 1992). Auch bei den Elterntieren ist die Einhaltung strenger hygienischer Maßnahmen von äußerster Wichtigkeit.



Auch die Vakzinierung von Elterntieren und von den Mastküken selbst spielt eine große Rolle. Neben Impfungen gegen Krankheiten, die das Immunsystem schwächen wie Infektiöse Bursitis oder Infektiöse Anämie, wird der Impfung gegen Reoviren, insbesondere bei den Elterntieren, eine entscheidende Rolle beigemessen. Die Immunisierung der Elterntiere soll die Nachkommen durch die Übertragung von maternalen Antikörpern vor einer Infektion schützen. Auch eine vertikale Übertragung von Reoviren, die zu signifikanten ökonomischen Verlusten führt, soll durch die Vakzinierung der Elterntiere verhindert werden. Eine Impfung der Elterntiere gegen Reovirusinfektion kann auch die ökonomischen Schäden bei den Nachkommen reduzieren. So zeigten Küken von geimpften Elterntieren konsistent eine bessere Gewichtsentwicklung als die von ungeimpften Tieren (EIDSON et al., 1985). Die Verwurfraten bei Schlachtung waren ebenfalls bei den Nachkommen von geimpften Elterntieren niedriger als bei den Küken von nicht-geimpften Elterntieren. Insgesamt waren die Produktionskosten pro Küken bei den Tieren von den geimpften Elterntierherden konstant niedriger als bei den Tieren der nicht-geimpften Elterntierherden (EIDSON et al., 1985). Zur Elterntiervakzinierung werden sowohl Lebendvakzine als auch inaktivierte Vakzine oder eine Kombination aus beiden verwendet. Eine Impfung mit Lebendvakzinen sollte bei Elterntierherden vor dem Einsatz der Legeperiode stattfinden, um eine transovariable Übertragung von Impfvirus zu vermeiden. Bei deutlichen Unterschieden zwischen Feld- und Vakzinestamm ist eine Impfung mit autogenen Vakzinen zu überlegen.

**3. Klinische, virologische und bakteriologische Untersuchungen zum Malabsorptionssyndrom (MAS) beim Masthähnchen**

M. Schweikl<sup>1</sup>, C. Grund<sup>1</sup>, S. Johannknecht<sup>1</sup>, S. Jodas<sup>1</sup>, J. Bachmeier<sup>2</sup> und R. Korbel<sup>1</sup>

Aus der <sup>1</sup>Klinik für Vögel der Ludwig-Maximilians-Universität München

(Leiter: Prof. Dr. R. Korbel)

und der <sup>2</sup>Brüterei Süd ZN der BWE-Brüterei Weser-Ems GmbH & Co. KG,

Regenstauf (Leitung: Dr. J. Bachmeier)

Akzeptiert am 27.11.2006

**Zusammenfassung:**

*Gegenstand und Ziel:* In einer Feldstudie wurde die klinische Ausprägung des Malabsorptionssyndroms (MAS) bei Masthähnchen anhand von 13 Herden zweier schnellwüchsigen Rassen (Ross und Cobb) und einer langsamwüchsigen Rasse (ISA-JV) beim ersten Auftreten von MAS mit 7 bis 15 Tagen, 14 Tage später im Alter von 20 bis 27 Tagen und am 28. Masttag untersucht. *Material und Methoden:* Neben dem Herdengewicht wurde zu den ersten beiden Untersuchungszeitpunkten (UZ) das Gewicht von je 6 Indikatortieren erfasst. Die Tiere wurden auf vorhandene Pathogene mittels Virusanzucht aus Darm und Leber-/Nieren-Pool und mittels bakteriologischer Untersuchung (BU) der Darmabschnitte untersucht. *Ergebnisse:* Bei den schnellwachsenden Rassen verbesserte sich das Herdengewicht trotz anfänglicher Gewichtsdepression bei der Herkunft Ross, bei der Herkunft Cobb hingegen blieb es unter dem Sollwert. Dagegen differierte das Durchschnittsgewicht der Indikatortiere zwischen den beiden schnellwüchsigen Rassen und der Rasse ISA-JV zu beiden UZ signifikant. Bei der virologischen Untersuchung wurden trotz Impfung der Elterntiere mit stallspezifischen und kommerziellen Reovirusvakzinen zum ersten UZ in 14 von 26 Darmproben aus 8 Herden, aber nur aus einer Leber-/Nieren-Poolprobe Reoviren nachgewiesen. Die Reoviren persistierten im Bestand und führten zu einer aufsteigenden Infektion, so dass sie zum 2. UZ auch in 14 von 25 Leber-/Nieren-Poolproben zu finden waren. Auch bei langsamwüchsigen Herden ohne MAS-Symptomatik waren Reoviren nachweisbar. Die Reoviren stellten sich heterogen dar, bei 7 von 10 isolierten Reostämmen handelte es sich um ERS-ähnliche Stämme. Die BU, bei der keine primär pathogenen Keime nachgewiesen wurden, ergab bei den Herkünften Ross und Cobb *E.coli* quantitativ häufiger, Laktobazillen hingegen in geringerem Umfang als in den klinisch gesunden ISA-JV-Herden. *Schlussfolgerung:* Die pathogenetische Bedeutung der Reoviren am MAS-Geschehen bleibt trotz des häufigen Nachweises unklar. Die BU- Ergebnisse weisen trotz vorangegangener antibiotischer Behandlung auf eine vorliegende Dysbakteriose im Duodenum hin, die die Gewichtsdepression der Indikatortiere begünstigt. *Klinische Relevanz:* Der Dysbakteriose im Duodenum soll therapeutisch durch gezielten Einsatz von Antibiotika/ Probiotika entgegengewirkt werden.

**Schlüsselwörter:** Malabsorption – Masthähnchen – Gewichtsdepression - Enteritis catarrhalis – Dysbakteriose- aviäres Reovirus

## Clinical, virological and bacteriological investigations on malabsorption syndrome (MAS) in broilers

### Summary

*Objective:* In a field study the clinical degree of malabsorption syndrome (MAS) in broilers was investigated. 13 flocks of two fast growing races (Ross and Cobb) and the slow growing race ISA-JV were evaluated during the period of the first appearance of MAS from days 7 to 15, 14 days later and at the 28th day of fattening.

*Material and methods:* Apart from the total flock weight the weight of six indicator animals was recorded during the first two study days. Investigations on pathogenic agents were performed by virus cultivations from pooled gut and liver-/kidney samples. Additionally bacteriological examinations on gut segments were conducted.

*Results:* Flock weight of one of the fast growing races (Ross) was higher despite an initial weight depression, whereas the other one (Cobb) remained below the expected weight. Average weight of indicator animals from the fast growing races differed significantly from those of race ISA-JV. Despite vaccination of paternal animals with henhouse specific and commercial reovirus vaccines reoviruses could be found in 14 from 26 gut samples from eight flocks at the first date of investigation, but only in one liver-/kidney sample. The reovirus persisted in the flocks and caused an ascending infection so that by the second date of investigation reoviruses could be isolated in 14 from 25 pooled liver/kidney samples. Reoviruses could also be detected in slow growing flocks without MAS symptoms. Isolated reoviruses were heterogenous and out of the ten reovirus strains seven were ERS-like strains. No primary pathogenic germs were found in bacteriological investigations. However, E.Coli were detected quantitatively more often, whereas lactobacilli were found less often from the origins Ross and Cobb in comparison to clinically sound ISA-JV flocks.

*Conclusion:* Despite frequent detection the pathogenetic role of reovirus on MAS remains unclear. Results from the bacteriological investigations indicate the existence of duodenal dysbacteriosis in spite of antibacterial treatment which in turn encourages weight depression of the indicator animals. *Clinical relevance:* Duodenal dysbacteriosis should be countered by targeted use of antibiotics/ probiotics.

**Key-words:** malabsorption – broiler – weight gain depression - enteritis catarrhalis – dysbacteriosis- avian reovirus

## Einleitung

Das Malabsorptions-Syndrom (MAS) bei Masthähnchenküken ist eine weltweit verbreitete, akut verlaufende infektiöse Erkrankung, deren klinische Erscheinung sich in unterschiedlich ausgeprägter Symptomatik wie in ungleichmäßigem Wachstum, Diarrhoe, Befiederungsstörungen, Blässe, Beinschwäche und Pankreasveränderungen (2, 11) äußert. Welche ätiologischen Ursachen hinter dem Krankheitskomplex „MAS“ stehen, ist nach wie vor nicht genau geklärt. Als Auslöser werden verschiedene Erreger wie Reo-, Rota-, Entero-, Calici-, Parvo- und Togaviren (11), aber auch Bakterien (12) und nicht infektiöse Ursachen wie schlechtes Stallklima und hohe Besatzdichten (5) diskutiert. Da es bisher noch nicht gelungen ist, MAS durch ein einzelnes pathogenes Agens auszulösen, ist von einem multifaktoriellem Krankheitsgeschehen auszugehen. MAS verursacht große wirtschaftliche Schäden durch erhöhte Tierverluste aufgrund der notwendigen verstärkten Selektion lebensschwacher und kümmernder Tiere, durch schlechte Futtermittelverwertung, erhöhten Medikamenteneinsatz, schlechte Gewichtszunahmen und hohe Verwurfraten wegen uneinheitlicher Schlachtkörper (6, 23). Der Gewichtsdepression bei Vorliegen des MAS kommt eine besondere Bedeutung zu. Schon in den ersten Beschreibungen des MAS wird von einem Auseinanderwachsen der Herden berichtet (8).

Gegenstand der vorliegenden Studie ist die Erfassung zeitlicher und rassespezifischer Abhängigkeit des Ausprägungsgrades von MAS, das anhand des Gewichtes der Herde sowie ausgewählter Indikatortiere zweier schnellwüchsigen und einer langsam wachsenden Masthähnchenrasse untersucht wurde. Mit erfasst wurden (primär oder fakultativ) pathogene Erreger, die als potenzielle Erreger im MAS-Geschehen beschrieben sind. Hierfür wurden virologische Untersuchungen durchgeführt, in denen Reoviren und deren Subtyp der „Enteric Reovirus Strains“ (ERS) besondere Berücksichtigung fanden, da eine Assoziation mit dem Krankheitskomplex MAS vermutet wird (21). Außerdem wurden bakteriologische Untersuchungen durchgeführt, anhand derer die Zusammensetzung der Darmflora der Masthähnchen semiquantitativ ausgewertet wurde. Welche Rolle eine Dysbakteriose an der Pathogenese von MAS spielt, steht zur Diskussion.

## Material und Methoden

*Tiere:* Die untersuchten Küken waren Tiere der als schnellwüchsig geltenden Rassen Ross (Herde A1-A6) und Cobb (Herde B1-B5). Des Weiteren wurden zwei Mastbetriebe (Herde C1-C2) mit Küken der langsam wachsenden Rasse ISA-JV in den Untersuchungsplan aufgenommen. Je sechs Tiere wurden zum Zeitpunkt des Auftretens von MAS (zwischen Tag 7 und Tag 15) und 10 -18 Tage nach der ersten Untersuchung (zwischen Tag 20 und Tag 27, s. Tab. 1) pathologisch-anatomisch untersucht. Die Elterntierherden, denen die untersuchten Mastküken entstammen, wurden routinemäßig nach herkömmlichen Impfprotokollen vakziniert. Bei der Reovirusvakzinierung kamen sowohl drei verschiedene stallspezifische Vakzinen als auch kommerzielle Lebend- und Inaktivimpfstoffe (Stamm S1133) zur Anwendung. Die Impfung erfolgte am 3. Lebenstag mit Lebendimpfstoff subkutan, in der 6. und in der 20. Woche mit Inaktivimpfstoff intramuskulär.

In die Untersuchungen wurden 11 Herden der Herkunft A und B mit der klinischen Diagnose MAS und 2 klinisch unauffällige Herden der Herkunft C aus dem süddeutschen Raum integriert. Die Behandlung der untersuchten Herden orientierte sich nach stallspezifischen Gegebenheiten (s. Tab. 1).

Zur Laborkontrolle wurden des Weiteren je 6 Küken der Herkunft A ohne MAS-Symptomatik aus Routineuntersuchungen ab dem 1. Lebenstag alle 5 Tage nach dem Untersuchungsplan untersucht.

*Gewichtsentwicklung:* Die Gewichtsentwicklung der Herden wurde durch die im Stall routinemäßig vorgenommenen Wiegungen mittels Stallwaage durchgeführt. Das ermittelte Gewicht wurde zum Untersuchungszeitpunkt 1, zum Untersuchungszeitpunkt 2 und am 28. Masttag aufgezeichnet und mit dem Soll-Gewicht der entsprechenden Rasse und Produktionswoche anhand des jeweiligen Produktionshandbuches verglichen. Die Differenz zwischen Ist- und Sollgewicht wurde errechnet und statistisch normalisiert. Zusätzlich wurden die eingelieferten Indikatortiere gewogen, das Gewicht mit dem Soll-Gewicht verglichen und ebenso normalisiert.

*Bakteriologische Untersuchung:* Um eine Salmonelleninfektion auszuschließen, erfolgte bei jeder Tiergruppe eine Salmonellenanreicherung aus Material von Leber und Darm nach Standardmethode (9). Zusätzlich wurden Proben aus den vier Darmabschnitten Duodenum, Jejunum, Caecum und Colon genommen. Hierzu

wurde ein frischer Anschnitt der Schleimhaut des jeweiligen Darmabschnitts auf zwei Schafblut- und einen Eosin- Methyleneblau- Lactose- Saccharose -Agar (EMB- Agar) aufgetupft und mit sterilen Ösen ausgestrichen. Die Bebrütung einer Blutplatte und der EMB-Platte erfolgte aerob, die andere Blutplatte wurde anaerob bebrütet. Die Auswertung berücksichtigte folgende Kriterien: Morphologie der Koloniebildung, Verhalten in der Gram-Färbung, Oxidase-Fähigkeit und weiterer biochemischer Tests (API 20 A, API 20 E, API NE, Fa. Bio Mérieux). Zur semiquantitative Auswertung diente ein Zahlenschlüssel von 0-4 (0 = kein Bakterienwachstum, 1 = Wachstum einzelner Kolonien, 2 = Wachstum im ersten Drittel des Ausstriches, 3 = Wachstum in zwei Dritteln des Ausstriches, 4 = Wachstum entlang des gesamten Ausstriches).

*Virologische Untersuchung:* Für die Virusisolierung wurde das von jedem Tier entnommene Organmaterial aus Leber und Niere bzw. aus dem Darm (Duodenum, Pankreas, Ileojejunum und Caecum mit Caecaltonsillen) zusammengefasst, wobei jeweils drei Tiere pro Gruppe als eine gemeinsame Probe stellten (Leber/Niere von Pool 1 und 2 sowie Darm von Pool 1 und 2).

Die Viruskultivierung erfolgte auf primären Hühnerembryoleberzellen (HEL) von spezifiziert pathogenfreien Hühnern nach Standardmethoden (16). Die Zellkulturen wurden mikroskopisch auf das Auftreten eines zytopathogenen Effektes (CpE) untersucht. Kulturen, die nach zwei Passagen auf HEL- Zellen unverändert erschienen, galten als negativ. Trat in der Zellkultur ein CpE auf, erfolgte die Identifikation mittels eines Reovirusimmunserums eines Huhns gegen den Stamm S 1133 in der Immunfluoreszens. Das Hühner- Immunserum stammte von SPF-Hühnern (LAH, Cuxhafen). Den Tieren wurden im Alter von einer Woche 0,5 ml einer Virussuspension ( $1,7 \times 10^6$  PbE [Plaques bildende Einheiten], suspendiert in Earls MEM) intramuskulär injiziert, gefolgt von einer Boosterung 4 Wochen später mit 1 ml ( $3,3 \times 10^6$  PbE). Die Blutentnahme fand eine Woche danach statt. Das gewonnene Serum wurde bei  $-20^\circ\text{C}$  aufbewahrt.

Eine weitergehende Typisierung ausgewählter Isolate erfolgte mittels monoklonaler Antikörper und Immunfluoreszenz durch Saskia Van de Zande (Firma Intervet, Boxmeer) wie bei van Loon (21) beschrieben.

*Statistik:* Die Daten wurden mit dem Programm Sigma Stat (Systat, Erkrath) ausgewertet. Für die Auswertung wurde ANOVA, als Post Hoc Test „Dunn`s Method“ angewendet.

## **Ergebnisse**

### *Klinik und Pathologie*

Bei der von Tierbesitzern und bestandsbetreuenden Tierärzten erhobenen Anamnese (s. Tab. 1) beinhaltete als Kardinalsymptom in den Herden der Herkunft A und B ein Auseinanderwachsen der Herden mit vermehrt kleinen Küken und Wachstumsdepression (s. Abb. 1a). Das Alter der Tiere lag je nach Herde zwischen 7 und 14 Tage (Tab. 1). Des Weiteren wurden Diarrhoe, verklebte Kloaken und Befiederungsstörungen in Form von struppigem Gefieder und Federanomalien der Handschwingen festgestellt. In der Herde A4 diagnostizierte der bestandsbetreuende Tierarzt ab dem 7. Tag das „spiking mortality syndrome“, das mit einem plötzlichen Anstieg der Todesfälle und Hypoglykämie einhergeht (3). Zur Vermeidung der Hypoglykämie wurde den Tieren handelsüblicher Traubenzucker (500g/1000l Trinkwasser) über 2 Tage verabreicht. Die Küken der Herkunft C zeigten außer verklebten Kloaken bei gleichzeitig trockenem Kotbild in Herde C1 keine klinischen Auffälligkeiten. Bei der pathologischen Untersuchung fielen bei den Tieren der Herkünfte A und B durchscheinende, glasige Därme und wässriger Darminhalt auf (s. Abb. 1b, c). In einer Herde der Herkunft C wurden Femurkopfnekrosen und weiche Knochen diagnostiziert.

### *Gewichtsentwicklung*

Bei der Untersuchung der Gewichtsentwicklung der gesamten Herden (s. Abb. 2a) fiel auf, dass bei den Herden der Herkunft A und B das Stallgewicht zum Untersuchungszeitpunkt 1 in allen Herden unter dem Sollwert lag, wobei die Werte in den Herden der Herkunft A von 4 % bis 48 % und in den Herden der Herkunft B von 4 % bis 31 % unter dem Sollwert variieren. Zum Untersuchungszeitpunkt 2 hingegen gleicht sich die Gewichtsdepression in den Herden der Herkunft A aus. Hier liegen die Werte nun zwischen 14 % unter und 11 % über dem Sollwert. Die Gewichtszunahmen bauen sich bis zum 28. Masttag aus, so dass dann das Ist-



Gewicht bei allen Herden der Herkunft A zwischen 1 % und 18 % über dem Sollwert liegt.

Anders stellt sich die Situation in den Herden der Herkunft B dar. In diesen Herden überschreitet das Ist-Gewicht auch zum Untersuchungszeitpunkt 2 und am 28. Masttag den Sollwert nicht. Die Werte liegen zum Untersuchungszeitpunkt 2 zwischen 1 % und 15 % und am 28. Tag zwischen 3 % und 5 % unter dem Sollgewicht.

Die als Kontrollherden eingestuftten Herden der Herkunft C zeigen eine gute Gewichtsentwicklung, wobei in einer Herde das Ist-Gewicht schon zum Untersuchungszeitpunkt 1 über dem Sollwert liegt und sich der Gewichtsvorsprung bis zum 28. Tag deutlich ausbaut. In der anderen Herde liegt das Ist-Gewicht der Herde zum Untersuchungszeitpunkt 1 geringgradig unter dem Soll, steigt aber dann deutlich an bis zum 28. Masttag. Eine statistische Auswertung war hier aufgrund zu geringer Probenzahl nicht möglich.

Sieht man dagegen das Durchschnittsgewicht der Indikatortiere als Merkmal für den Grad des Auseinanderwachsens (s. Abb. 2b), so wird deutlich, dass das Gewicht der Indikatortiere, das bei den Tieren der Herkunft A bei 49 % und bei den Tieren der Herkunft B bei 59 % unter dem Sollwert liegt, deutlich geringer ist als das Durchschnittsgewicht im Stall. Zum Untersuchungszeitpunkt 2, zu dem in den Herden das Stallgewicht wieder ansteigt, sinkt das Gewicht der Indikatortiere in den Herden der Herkunft A und B auf 58 % bzw. 60 % unter den Sollwert ab.

Bei den Tieren der Herkunft C hingegen liegt das Gewicht der Indikatortiere zu den beiden Untersuchungszeitpunkten 13 % bzw. 5 % über dem Sollwert. Somit unterscheidet sich das Gewicht der Indikatortiere von Herkunft A und B zu beiden Zeitpunkten signifikant ( $P < 0,05$ ) vom Gewicht der Indikatortiere von Herkunft C.

#### *Virologische Untersuchung*

Bei der virologischen Untersuchung mittels Erregeranzucht auf primären Hühnerembryoleberzellen war eine der 52 Leber-/Nieren-Poolproben und drei der 52 Darmproben aufgrund starker Bakterienkontamination nicht auswertbar. Als Erreger wurden Reoviren sowie vereinzelt Adenoviren (A4, A5, A6) nachgewiesen. Zum Untersuchungszeitpunkt 1 wurden aus den 26 Darmpoolproben 14 Proben aus 8 Herden positiv auf Reovirus getestet (s. Tab. 2). Zum Untersuchungszeitpunkt 2

wurden aus den 23 auswertbaren Darmpoolproben in 15 Proben aus 10 Herden Reoviren isoliert. In einer Herde (A3) wurde kein Reovirus im Darm nachgewiesen.

Aus den Leber-/Nieren- Poolproben wurde zum Untersuchungszeitpunkt 1 nur aus einer Probe (Herde B4) Reovirus isoliert. Zum Untersuchungszeitpunkt 2 wurden aus den 25 auswertbaren Poolproben in 14 Reoviren nachgewiesen, die aus 9 Herden aller drei Herkünfte stammen (s. Tab. 2).

Die weitere Differenzierung mittels monoklonaler Antikörper ordnete die Isolate dreier Herden der Herkunft A (A1, A2, A5) als ERS-ähnliche Stämme ein. In den Herden der Herkunft B wurde in zwei Herden (B1, B3) das Reovirus als ERS-ähnlicher Stamm identifiziert. Die Isolate aus den Herden B2, B4 und B5 wurden als Reovirus spp. klassifiziert. Bei den Herden der Herkunft C handelte es sich bei beiden eingeschickten Isolaten um ERS-ähnliche Stämme.

Bei der Untersuchung der routinemäßig untersuchten, nicht an MAS erkrankten Küken wurden keine Viren nachgewiesen.

#### *Bakteriologische Untersuchung der Darmabschnitte*

Bei der bakteriologischen Untersuchung der Darmabschnitte waren primär pathogene Erreger wie *Salmonella* spp. nicht nachweisbar.

Die qualitative und semiquantitative Ermittlung der Bakterienflora in den einzelnen Darmabschnitten, insbesondere im Duodenum, dem Ort der ausgeprägtesten MAS-Manifestation, wies *E.coli* im Duodenum zu beiden Untersuchungszeitpunkten nach. Durch die semiquantitative Auswertung wurden zum Untersuchungszeitpunkt 1 bei den Herkünften A und B signifikant mehr ( $P < 0,05$ ) *E.coli* Keime nachgewiesen als bei Herkunft C. Zum Untersuchungszeitpunkt 2 war der Unterschied nur bei Herkunft A signifikant ( $P < 0,05$ ). Bei Tieren der Herkunft A ohne MAS-Symptome, die von Tag 1 bis Tag 25 alle 5 Tage routinemäßig untersucht wurden, waren meist nur Einzelkolonien von *E.coli* im Duodenum nachweisbar (s. Abb. 3a).

Außer in Herde B4 wurden in allen Herden *Proteus* spp. im Duodenum zum Untersuchungszeitpunkt 1 nachgewiesen, auch in den Herden der Herkunft C. Demgegenüber waren zum Untersuchungszeitpunkt 2 nur in zwei Herden (A2, A6) *Proteus* spp. nachweisbar. Bei den nicht an MAS erkrankten Tieren wurden *Proteus* spp. zu keinem Zeitpunkt im Duodenum nachgewiesen (s. Abb. 3b).

Gegenläufig zu den *E.coli* Keimen wurden Laktobazillen zum Untersuchungszeitpunkt 1 bei den Herden der Herkunft A und B signifikant ( $P < 0,05$ ) weniger nachgewiesen als bei Herkunft C. Zum 2. Untersuchungszeitpunkt war dieser Unterschied weniger ausgeprägt. Bei den nicht von MAS betroffenen Tieren wurde zu vier Untersuchungszeitpunkten Laktobazillen aus dem Duodenum isoliert (s. Abb. 3c).

*Cl. perfringens* wurde zu beiden Untersuchungszeitpunkten bei vereinzelt Tieren in den Darmabschnitten nach anaerober Bebrütung eines Schafblutagars in geringer Menge nachgewiesen, pathologische Veränderungen im Sinne der nekrotisierenden Enteritis lagen nicht vor.

### **Diskussion**

In der vorgelegten Studie wurden rassespezifische Unterschiede in der Gewichtsentwicklung von schnellwachsenden und langsamwüchsigen Masthähnchenlinien festgestellt. Es zeigte sich, dass in der Gewichtsentwicklung der Herden die schnellwüchsigen Herkunft A das Gewichtsdefizit, das sie zum ersten Untersuchungszeitpunkt zeigten, aufholen, während die Tiere der schnellwüchsigen Herkunft B unter dem Sollwert zurückblieben. Aufgrund zu geringer Anzahl der Herden C war eine statistische Auswertung nicht möglich. Allerdings weisen die Gewichte der Indikatortiere der Herkünfte A und B statistisch signifikante Unterschiede im Vergleich zu den Indikatortieren der Herkunft C auf. Bei den Indikatortieren handelt es sich um sogenannte „runted chickens“, deren Gewicht nur ein Drittel des Normalgewichts beträgt und die von Reece et al. (14) von sogenannten „stunted chickens“, die 50-75 % des Normalgewichts wiegen, unterschieden werden. Die Prävalenz der „stunted chickens“ in der Herde wird auf 0,5-50 % geschätzt, während die Prävalenz der „runted birds“ nie 2 % überschreitet (14). Die Ergebnisse zeigen, dass, wie z. B. bei den Herden der Herkunft A, für die Beurteilung von MAS in einer Herde nicht allein das Herdengewicht, sondern die Uniformität ausschlaggebend ist. Die Anzahl und das Gewicht zu kleiner Küken stellen somit ein wichtiges Beurteilungskriterium dar. Dies könnte im Stall durch Handwiegung in den ersten beiden Lebenswochen ermittelt werden. Allerdings bleibt zu berücksichtigen, dass auch in gesunden Herden kleine Küken auftreten, da die

Uniformität auch vom Geschlecht der Küken, Managementproblemen und sonstigen Krankheiten bestimmt wird (1).

Die Ergebnisse über rasseabhängige Empfänglichkeit für MAS an verbreiteten Rassen decken sich mit Beobachtungen aus experimentellen Studien mit Legehennen- und Broilerküken (18) und mit Masthähnchenküken der Rassen Cornish und White Plymouth/Rock (24), bei denen ebenfalls eine unterschiedliche Empfänglichkeit für MAS festgestellt wurde. Der Rasseunterschied in der Empfänglichkeit von MAS wird in der Entwicklung des Immunsystems vermutet, wobei die Verteilung der CD4+ - und CD8+-Zellen in der Darmmukosa eine Rolle spielen könnte (24).

Ursachen für die schlechte Gewichtsentwicklung beim Auftreten von MAS sind in der Pathophysiologie des Gastrointestinaltraktes zu suchen. Hierbei spielen insbesondere subletale Schäden der Darmschleimhaut in Form einer Enteritis mit zystischer Degeneration der Lieberkühnschen Krypten und Atrophie der Villi (2), aber auch chronische Pankreasveränderungen (2) eine Rolle. Welche pathogenen infektiösen Erreger zu den feinen Schädigungen der Darmschleimhaut und zu Veränderungen des Pankreas führen, ist noch unklar. Beeindruckend war, dass in 12 von 13 Herden Reoviren nachweisbar waren, obwohl die Elterntiere mit kommerziellen und stallspezifischen Reovirusvakzinen geimpft waren. Dies weist darauf hin, dass die Immunantwort aufgrund von Antigenshift unterlaufen wurde. Die Heterogenität der isolierten Reoviren spiegelt sich auch in der Untersuchung auf ERS-Stämme wieder, von denen vermutet wird, dass sie mit dem Krankheitskomplex MAS assoziiert sind (21). Von 10 als Reovirus identifizierten Stämmen wurden 7 als ERS-ähnliche Stämme klassifiziert. Für ERS-Stämme beschriebene Veränderungen wie stark erhöhte Mortalitätsrate, weiße Spots auf der Leber und Perikarditis (21) wurden in diesen Untersuchungen nicht beobachtet. Auch in ähnlichen in Deutschland durchgeführten Studien zeigte sich, dass sich die aus Broilerherden mit MAS-Symptomatik isolierten Reoviren mittels morphologischer, serologischer und molekularbiologischer Methoden voneinander unterscheiden (7). Reoviren gelten als häufig vorkommende Viren, von den 85-90 % als apathogen eingestuft werden (20). Allerdings hängt der Infektionsverlauf stark vom Infektionszeitpunkt ab, so dass Küken insbesondere in den ersten Lebensstagen stärker an einer Reovirusinfektion erkranken als mit zunehmendem Alter (17). Bemerkenswert ist in diesem

Zusammenhang auch der Infektionsverlauf im Küken. Die Ergebnisse dieser Untersuchung zeigen, dass Reoviren innerhalb eines Bestandes persistieren und es zu einer aufsteigenden Infektion vom Darm in die parenchymatösen Organe kommt. Da auch in den klinisch gesunden Herden der Herkunft C Reoviren nachgewiesen wurden, bleibt die pathogenetische Bedeutung der Reoviren trotz des häufigen Nachweises unklar. Dies deckt sich mit den Ergebnissen aus Infektionsversuchen, bei denen es nicht gelungen ist, allein mit Reovirus MAS zu reproduzieren (4, 9). Allerdings konnte eine Gewichtsdepression induziert werden (15, 22). Eine vollständige Reproduktion von MAS gelang bisher nur durch orale Inokulation von Darmhomogenat erkrankter MAS-Tiere (8, 19). Deshalb wird eine Beteiligung von Co-Faktoren, die das MAS-Geschehen beeinflussen, vermutet. In diesen Untersuchungen wurde die Darmflora im vorderen Verdauungstrakt als möglicher Co-Faktor untersucht. Hierbei wurden keine primär pathogenen Keime nachgewiesen. Auffällig war allerdings, dass *E.coli* im Duodenum bei Herden der Herkunft A zu beiden Untersuchungszeitpunkten und bei Herden der Herkunft B zur 1. Untersuchung in signifikant höherer Keimzahl nachgewiesen wurde als bei Tieren der Herkunft C. Montgomery et al. (12) beschreiben die Isolation mehrere *E.coli* Stämme aus dem Darm von MAS-kranken Tieren. Es gelang ihnen nicht, mit diesen Isolaten MAS auslösen. Die Keime wurden als Keime der normalen Darmflora des Huhnes eingestuft (12). Allerdings wiesen OCHI et al. (13) insbesondere im Duodenum und im mittleren Darmabschnitt eine Laktobazillenflora nach, die im Duodenum nahezu 100 % der Gesamtfloa ausmachte. Das Vorkommen größerer Mengen von Enterobacteriaceae kann somit trotz vorangegangener Antibiose, die bei allen drei Herkünften durchgeführt wurde, als Störung des Gleichgewichts der Bakterienflora im Duodenum gewertet werden, auch wenn die Antibiose Auswirkungen auf die Entwicklung der Darmflora hatte.

Neben den infektiösen Faktoren spielen auch nicht-infektiöse Faktoren im MAS-Geschehen eine wichtige Rolle. Um die Herden miteinander vergleichen zu können, wurden Betriebe einer Integration ausgewählt, so dass ein gleichartiges Aufzuchtprotokoll aller Herden gewährleistet war. Allerdings können dennoch individuelle Faktoren in der Farm eine Rolle am MAS-Geschehen spielen, so dass neben gezielter antibiotischer Therapie und dem Einsatz von Probiotika auch die

Optimierung des Herdenmanagements das Krankheitsgeschehen günstig beeinflussen kann.

#### *Fazit für die Praxis*

Für die Diagnosestellung „MAS“ ist die Anzahl und das Gewicht der Indikatortiere ausschlaggebend, das Gewicht der Herde kann trotz Vorliegen von MAS den Sollwert erreichen. Die Ätiologie von MAS ist nach wie vor unklar. Als infektiöse Ursachen stehen nach wie vor Reoviren zur Diskussion. Trotz Impfung der Elterntierherden wurden Reoviren häufig aus den Küken isoliert. Die Heterogenität der Reovirusstämme und unterschiedliche Pathogenität ist hier von Bedeutung. Da Reoviren aber nicht alleinige Ursache von MAS sind, sondern auch andere Co-Faktoren wie eine Dysbakteriose im vorderen Darmabschnitt den Ausprägungsgrad von MAS mitzubestimmen scheint, ist eine antibakterielle Therapie oder der Einsatz von Probiotika zur Stabilisierung der normalen Darmflora in Erwägung zu ziehen.

#### **Literaturverzeichnis**

1. Bell DD, Weaver WD, eds. Commercial Chicken Meat and Egg Production, 5th ed., Norwell: Kluwer Academic Publishers 2002; 849-853.
2. Bracewell CD, Randall CJ. The infectious stunting syndrome. *Wlds Poult Sci J* 1984; 40: 31-37.
3. Davis JF, Castro AE, De La Torre JC, Scanes CG, Radecki SV, Vasillatos-Younken R, Doman JT, Teng M. Hypoglycemia, enteritis, and spiking mortality syndrome in Georgia broiler chickens: experimental reproduction in broiler breeder chicks. *Avian Dis* 1995; 39: 162-174.
4. Decaesstecker M, Charlier G, Meulemanns G. Significance of parvoviruses, entero-like viruses and reoviruses in the etiology of the chicken malabsorption syndrome. *Avian Pathol* 1986; 5: 769-82. Farmer H. Stunting syndrome of broilers. *Vet Rec* 1985; 117: 154.
5. Fries R, Bergmann V, Fehlhaber K. Infektiöses Kümmerwuchs-Syndrom. In: *Praxis der Geflügelfleischuntersuchung*. Hannover: Schlütersche 2001; 98-9.

6. Gooss O, Prusas C, Lüscho D, van de Zande S, Hafez HM. Isolierung und Charakterisierung aviärer Reoviren aus Broilerherden mit Malabsorptionssyndrom. Tagungsbericht 68. Fachgespräch der DVG-Fachgruppe Geflügelkrankheiten. Hannover, 12.5./13.5. 2005; 101-113.
7. Kouwenhoven B, Vertommen M, Van Eck JHH. Runting and leg weakness in broilers; involvement of infectious factors. *Vet Sci Commun* 1978; 2: 253-259.
8. Kouwenhoven B, Vertommen M, Goren E. Investigations into the role of reovirus in the malabsorption syndrome. *Avian Pathol* 1988; 17: 879-892.
9. Leyk W, Piontowski A, Hrsg. Leitfaden zur Bekämpfung der Salmonelleninfektion beim Geflügel [DVD]. 2006.
10. Martland MF. Advances in stunting and runting syndrome research. In: Nononcogenic avian viruses. *Prog Vet Microbiol Immunol*. Pandey R, ed. Basel: Karger 1989, Vol. 5; 109-133.
11. Montgomery RD, Boyle CR, Maslin WR, Magee DL. Attempts to reproduce a runting/stunting-type syndrome using infectious agents isolated from affected Mississippi broilers. *Avian Dis* 1997; 41: 80-92.
12. Ochi Y, Mitsuoka T, Segi T. Untersuchungen über die Darmflora des Huhnes, III. Mitteilung: Die Entwicklung der Darmflora vom Küken bis zum Huhn. *Zentbl Bakt Parasitkd (Abt. 1)* 1964; 193: 80.
13. Reece KL, Frazier JA. Infectious stunting syndrome of chickens in Great Britain: field and experimental studies. *Avian Pathol* 1990; 19: 723-758.
14. Rekik MR, Silim A. Comparison of a vaccine strain and field isolates of avian reovirus by T1-oligonucleotide mapping. *Avian Dis* 1992; 36 (2): 237-246.
15. Reynolds D, Pomeroy BS. Enteric viruses. In: *A laboratory Manual for Isolation and Identification of Avian Pathogens*. Purchase HG, Arp LH, Domermuth CH, Pearson JE, eds. Iowa: Kendall Hunt 1989; 128-134.
16. Robertson MD, Wilcox GE. Avian reovirus. *Vet Bull* 1986; 56 (3): 155-174.
17. Shapiro F, Nir I, Heller D. Stunting syndrome in broilers: effect of stunting syndrome inoculum obtained from stunting syndrome affected broilers, on broilers, leghorns and turkey poults. *Poult Sci* 1998; 77: 230-236.

18. Songserm T, Zekarias B, Van Roozelaar DJ, Kok RS, Pol JMA, Pijpers A, Ter Huurne AAHM. Experimental reproduction of malabsorption syndroms with different combinations of reovirus, Escherichia coli, and treated homogenates obtained from broilers. *Avian Dis* 2002; 46 (1): 87-94.
19. Van der Heide L. Introduction on avian reovirus. Proceedings International Symposium on Adenovirus and Reovirus Infections in Poultry, Rauschholzhausen (Germany), Jun 1996; 24-7.
20. Van Loon AAWM, Koopman HC, Kosman W, Mumczur J, Szeleszczuk O, Karpinska E, Koswska G, Lütticken D. Isolation of a new serotype of avian reovirus associated with malabsorption syndrome in chickens. *Vet Quart* 2001; 23 (3): 129-133.
21. Vertommen M, Van Eck JV, Kouwenhoven B, Van Kol N. Infectious stunting and leg weakness in broilers. I. Pathology and biochemical changes in blood plasma. *Avian Pathol* 1980; 9: 133-142.
22. Vielitz E, Conrad C, Voss M. Zum Auftreten einer Reovirus-Variante in deutschen Broilerbeständen. *Dtsch Tierärztl Wschr* 1989; 96: 380-382.
23. Zekarias B. Development of organs and intestinal mucosa leucocytes in four broiler lines that differ in susceptibility to malabsorption syndrome. *Poult Sci* 2002; 81: 1283-1288.



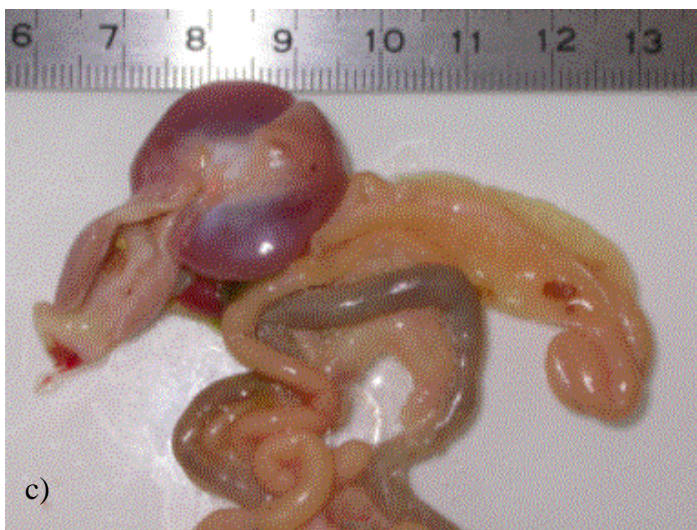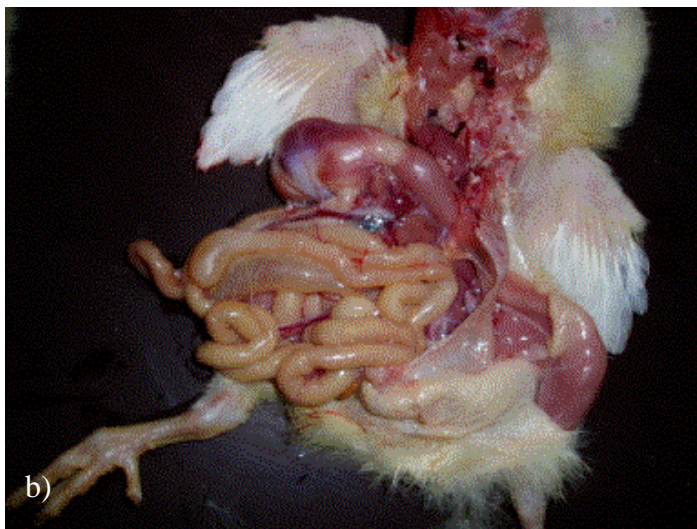
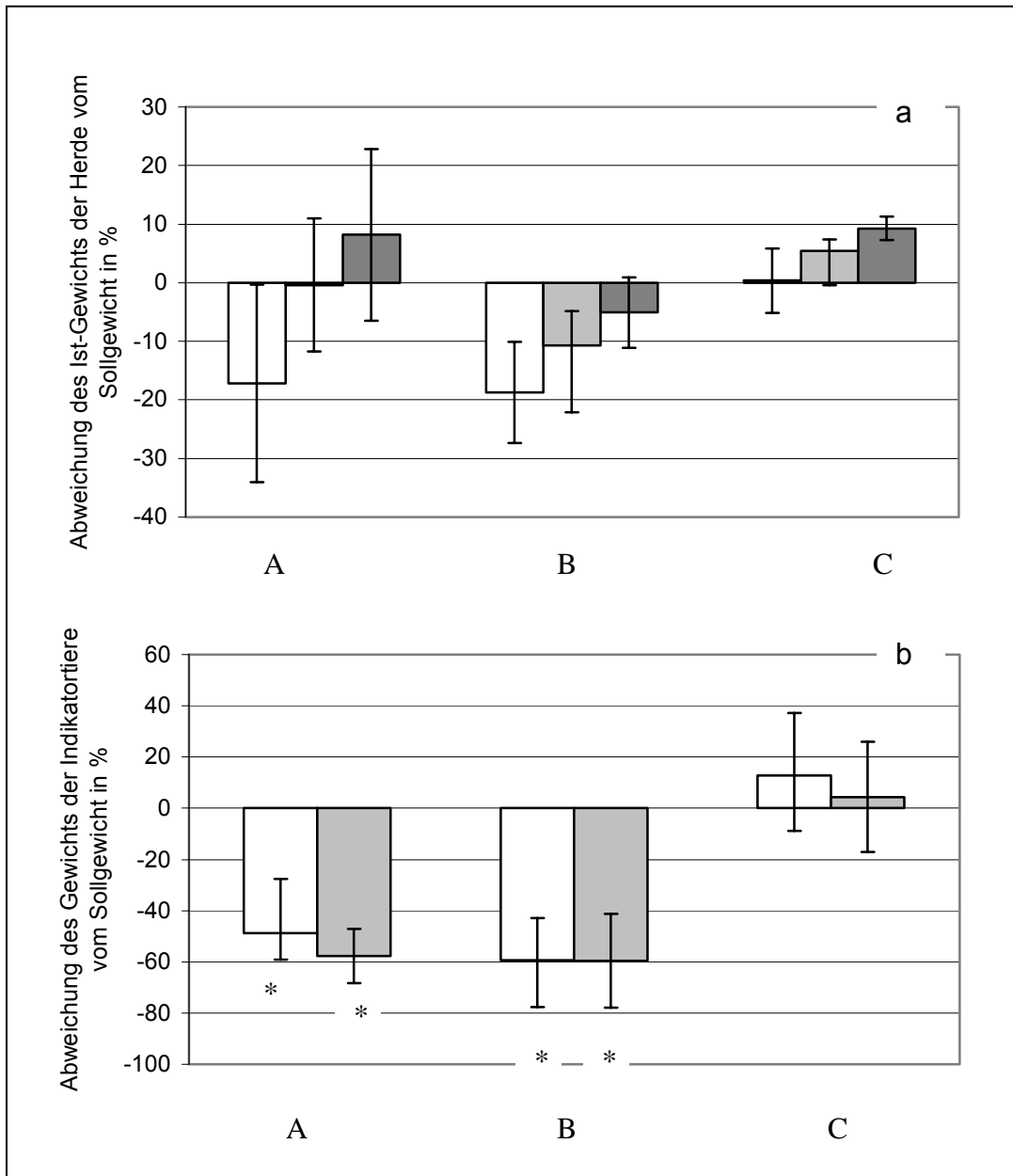


Abb. 1: klinisches (a) und pathologisches Bild (b, c) des MAS:  
a) uneinheitliches Wachstum, unverdaute Körner im Kot  
b),c): blasse, durchscheinenden Darmwand mit wässrigem und orange-gallertigem Darminhalt und aufgegastem Caecum



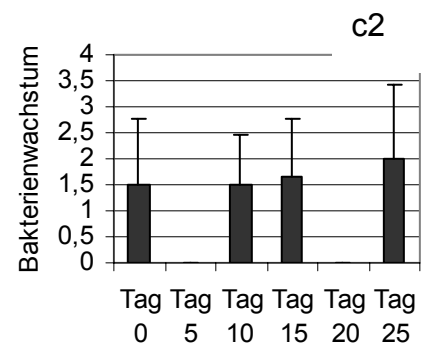
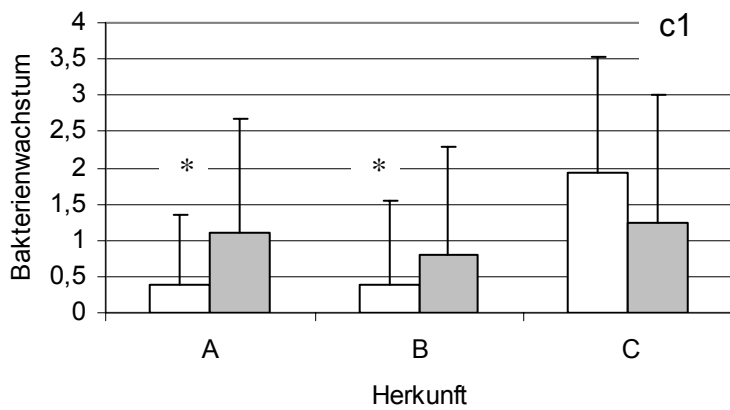
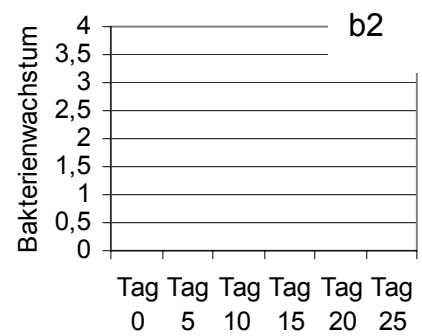
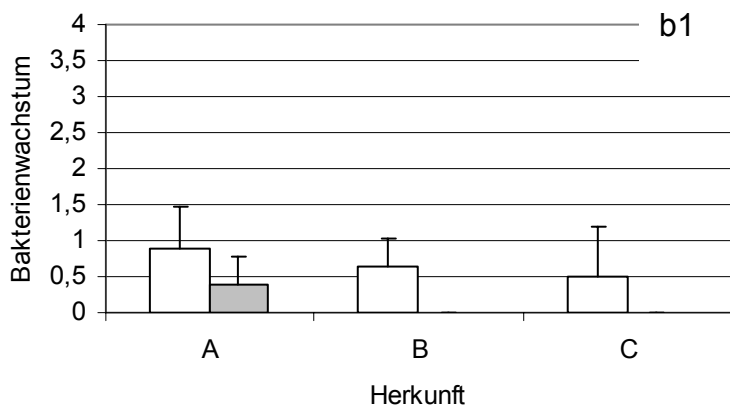
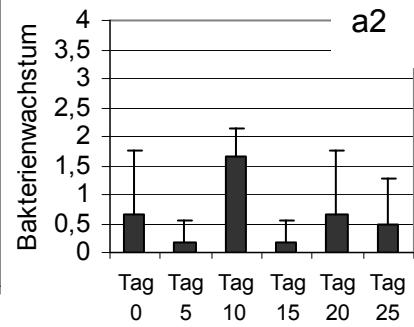
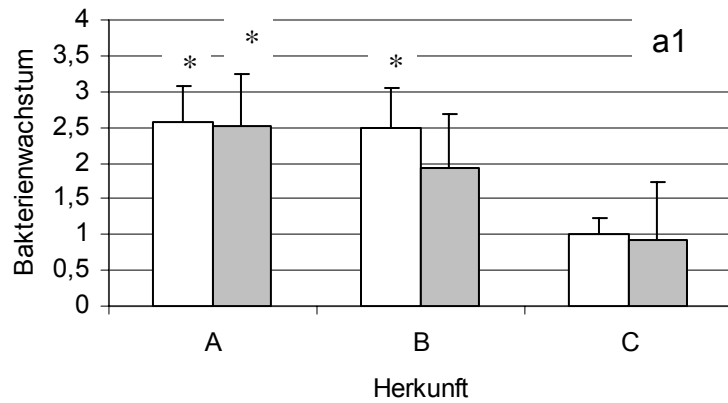
- 1. Untersuchungszeitpunkt
- ▒ 2. Untersuchungszeitpunkt
- 28. Masttag

\* = signifikanter Unterschied (P<0,05) vs C

Abb. 2: Darstellung der Gewichtsentwicklung als rassespezifische Durchschnittswerte

a) Durchschnittliche Gewichts­differenz der einzelnen Rassen zwischen dem Ist-Gewicht der Herden (durch Stallwaage ermittelt) und dem rassespezifisch vorgegebenen Sollgewicht. Deutlich wird die schlechte Gewichtsentwicklung der Herden der Herkunft A und B zum 1. Untersuchungszeitpunkt. Zum 2. Untersuchungszeitpunkt hingegen liegt das Ist-Gewicht der Herden der Herkunft A teilweise schon über dem Soll-Gewicht, während es bei den Herden der Herkunft B bis zum 28. Masttag unter der Soll-Kurve bleiben. Die Herden der Herkunft C zeigen eine stets ansteigende Gewichtsentwicklung.

b) Gewicht der Indikatortiere als Prozentanteil vom rassespezifischen Sollwert (Sollwert = 100 %). Bei den Indikatortieren handelt es sich um ausgewählte zurückgebliebene Tiere, die in den Herden A und B signifikant ( $P < 0,05$ ) leichter sind als die Indikatortieren der Herkunft C.



- 1. Untersuchungszeitpunkt
- 2. Untersuchungszeitpunkt
- Labor- Kontrollgruppe
- \* = signifikanter Unterschied (p<0,05) vs C

## Abb. 3: Bakterienkolonisation im Duodenum

Im Duodenum wurde eine Dysbakterie nachgewiesen, die sich insbesondere durch den starken Nachweis von *E.coli* (a1) und *Proteus* (b1) äußerte. In den Herkünften A und B wurden zu beiden Zeitpunkten (Herkunft A) bzw. nur zur 1. Untersuchung (Herkunft B) signifikant mehr *E.coli* im Duodenum nachgewiesen als in Herkunft C. Die in physiologischen Darmflora enthaltenen Laktobazillen waren hingegen zum 1. Untersuchungszeitpunkt in den Herkünften A und B signifikant weniger enthalten als in Herkunft C (c1). In den Abb. a2 und c2 ist der Nachweis von *E.coli* und Laktobazillen im Duodenum in einer gesunden Kontrollgruppe vom 1. bis 25. Lebenstag dargestellt. Abb. b2 zeigt, dass *Proteus* spp. bei gesunden Tieren nicht nachgewiesen wurde.

Tab. 2: Ergebnisse der Reovirusisolierung in der Zellkultur

	Herkunft	1. Untersuchungszeitpunkt		2. Untersuchungszeitpunkt	
		Darm	Leber/Niere	Darm	Leber/Niere
Positive Poolproben	A	9/12	0/12	4/9	6/11
	B	2/10	1/10	8/10	7/10
	C	3/4	0/4	3/4	1/4
	Gesamt	14/26	1/26	15/23	14/25
Positive Herden	A	5/6	0/6	3/5	3/6
	B	1/5	1/5	5/5	5/5
	C	2/2	0/2	2/2	1/2
	Gesamt	8/13	1/13	10/12	9/13
Positive Herden	Gesamt	12/13			

Tab. 1: Zusammenfassende Darstellung der Anamnese

Rasse	Farm	Klinisches Bild im Bestand	Befunde der Probesektion im Bestand	Verluste zur 1. US			Verluste zur 2. US			Therapie	
				Tag	Gesamt (%)	Sel. (%)	Tag	Gesamt (%)	Sel. (%)		
Ross	A1	Auseinanderwachsen	o.A.	14	o.A.	o.A.	27	2,71	o.A.	14.-18. Tag	Colistinsulfat (12mg/kg)
	A2	Auseinanderwachsen Verklebte Kloaken Diarrhoe struppiges Gefieder	Darm porzellanfarben Darm z.T. durchsichtig wässriger Darminhalt	10	0,9	0,5	20	o.A.	o.A.	5.Tag	Enteroferm® * (0,02g/Tier) Traubenzucker (500g/1000l)
	A3	Auseinanderwachsen lange Handschwinger	wässriger Darminhalt	8	1,7	0,9	23	3,2	1,6	ab 16. Tag	Colistinsulfat (12mg/kg)
	A4	Auseinanderwachsen Spiking Mortality	wässriger Darminhalt durchsichtige Därme	9	6,5	2,6	27	o.A.	o.A.	3.-6. Tag	TMPS oral® *** (0,3ml/kg)
	A5	o.A.	o.A.	10	4,3	o.A.	23	o.A.	o.A.	3.-6. Tag	TMPS oral® (0,3ml/kg)
	A6	Auseinanderwachsen	wässriger Darminhalt	11	2,8	1,0	27	4,5	2,0	1.-5. Tag 11.-14. Tag	Amoxicillin (40mg/kg) Ampicillin (40mg/kg)
Cobb	B1	Auseinanderwachsen struppiges Gefieder Kümmerer	o.A.	8	1,2	0,4	22	1,7	0,8	8.-10. Tag 13.-14. Tag	Colistinsulfat (12mg/kg) Rescue Kit®* (1g/l)
	B2	Auseinanderwachsen	wässriger Darminhalt	15	1,0	0,5	21	o.A.	o.A.	1.-4. Tag	TMPS oral® (0,3ml/kg)
	B3	Auseinanderwachsen	wässriger Darminhalt	15	2,0	1,0	21	o.A.	o.A.	1.-4. Tag	TMPS oral® (0,3ml/kg)
	B4	Auseinanderwachsen Kümmerer Diarrhoe	o.A.	12	1,0	0,4	24	1,8	0,9	1.-4. Tag	TMPS oral® (0,3ml/kg)
	B5	Auseinanderwachsen	wässriger Darminhalt durchsichtige Därme	10	o.A.	o.A.	20	3,0	2,0	o.A.	Enrofloxacin(10mg/kg) TMPS oral (0,3ml/kg) Colistinsulfat (12mg/kg) Enteroferm (0,02g/Tier)
Isa-JV	C1	vereinzelt verklebte Kloaken, sonst trockenes Kotbild	Femurkopfnekrosen weiche Knochen	9	0,8	0,2	21	1,9	o.A.	1.-4. Tag 7. Tag	TMPS oral® (0,3ml/kg) Soluvit®** (0,03ml/Tier)
	C2	o.A.	o.A.	7	1,5	o.A.	21	2,0	o.A.	5.-8. Tag	TMPS oral (0,3ml/kg)

\* = probiotisches Ergänzungsfuttermittel

\*\* = Vitamin A, D3, E

\*\*\* = Trimetoprim- Sulfamethoxazol

o.A. = ohne Angabe

Sel. = selektierte Tiere

**4. Semiquantitative analysis of histological alterations in duodenum and pancreas of chickens suffering MAS**

Short title: Histological alterations in MAS chicken

M. Schweikl<sup>1\*</sup>, C. Grund<sup>1</sup> and R. Korbel<sup>1</sup>

<sup>1</sup> Klinik für Vögel, Ludwig-Maximilians-Universität, Sonnenstr. 18,  
85764 Oberschleißheim

[\\*monika.schweikl@vogelklinik.vetmed.uni-muenchen.de](mailto:*monika.schweikl@vogelklinik.vetmed.uni-muenchen.de)

Tel. 089/218076078

Fax. 089/218076082

**Abstract**

Malabsorption syndrome (MAS) in broilers is characterized mainly by growth retardation induced by damage to the intestine and pancreas with unknown aetiology. To assess diagnostic significance of duodenal and pancreatic histological alterations two fast-growing breeds with clinically diagnosed MAS (11 flocks) and one slow-growing breed (two clinically healthy flocks) were examined. Histology revealed pathological alterations in all three breeds. Duodenal findings were dominated by widening of shortend villi due to increased stroma, infiltration of mononuclear cells, oedema and proliferation of epithelial cells in more than 80% of birds, but manifestation index was low. Retesting the same flocks about 2 weeks after onset of first MAS-signs, scoring values were partially significantly higher. Less than 30 % of animals showed low grade cystic degeneration of crypts of Lieberkühn.

Pancreatic alterations such as vacuolar degeneration, loss of zymogen granula, aggregations of mononuclear cells and an increase of connective tissue varied markedly in extent. They were dominated by low grade vacuolar degeneration and loss of zymogen granules was found in 50-90 % of birds. No differences between time points of sampling were evident, but elevated index scores were found compared to a control group of a fast growing race. Severe pancreas fibrosis was observed in 8 birds.

The observed alterations point to an ongoing repair process in the duodenum and pancreas, but no indication of a specific noxa became evident. Additionally the low incidence and variability of alterations evident even in clinically healthy birds point to difficulties in being able to verify MAS by histological examination of duodenum and pancreas.



## Introduction

The malabsorption syndrome is a worldwide occurring infectious disease of broilers. Clinically MAS is manifested in growth retardation, diarrhoea with undigested food, defective feathering and leg weakness. Especially birds of 1-2 weeks of age are affected. In this study two fast growing breeds were examined where clinically diarrhoea and growth retardation was found in the flocks. Flock weight of one of the fast growing races (Ross) was higher despite an initial weight depression, whereas the other breed (Cobb) remained below the expected weight. Average weight of indicator animals from the fast growing races differed significantly from those of race ISA-JV (Schweikl et al., 2007).

Pathogenesis of MAS is still unsettled. Based on manifestations of damage of organs in MAS, two separate entities have been postulated (Rekik et al., 1991). The first target organ is the intestine (Page et al., 1982, Rosenberger 1984) and **malabsorption** is implicated. Abnormalities in gross pathology is an enteritis, characterized by dilated and pale intestines with watery or orange-mucoid gut content and undigested food in the intestine (Bracewell and Randall, 1984, Page et al., 1982, Martland, 1989). Histological findings are enteritis with a cystic degeneration of the crypts of Lieberkühn and small blunted villi in the small intestine (Bracewell and Randall, 1984, Reece and Frazier, 1990).

The second target organ is the pancreas with implicated **maldigestion** (Bracewell and Wyeth, 1981, Griffiths and Williams, 1985, Pass et al, 1982, Reece et al., 1984). Pancreatic lesions are recognized macroscopically usually with 2-3 weeks of age. The pancreas becomes firmer and paler in texture and diminishes in size (Bracewell and Randall, 1984, Ridell, 1985). Histological alterations of the pancreas are confined to the exocrine tissue and have consisted of degeneration, atrophy and fibroplasia. The earliest changes noticed are a loss of the zymogen granules in the exocrine cells and a decrease of basophilous cytoplasm volume. Vacuoles of various sizes can also be found in the cytoplasm. Subsequent fibroplasia in the interstitium tends to obliterate much of the exocrine tissue (Pass, 1982, Bracewell and Randall, 1984, Asdrubali, 1987, Reece and Frazier, 1990).

Infectious character of the disease is suggested as MAS has been reproduced with homogenate of intestines of chicken suffering MAS (Kouwenhoven et al., 1978b, Songserm et al., 2002) and a variety of viruses and bacteria have been associated

with the disease. However none of the viruses or bacteria identified in those homogenates or isolated from affected chicks was able to reproduce MAS with all symptoms observed in the field.

As aetiology of MAS remains unknown diagnosis relies on clinical observations and gross pathology. Histology is often used to verify the diagnosis, but so far, data on histological alterations were confined to qualitative analysis. Data on prevalence and the degree of distinctiveness of the value of certain histological alterations are missing. Additionally information on variations of histological findings with respect to differences between breeds and over time periods are not available.

In this field investigation 11 flocks from a fast growing breed with clinically diagnosed MAS and two clinical healthy flocks from a slow growing breed were chosen. Diagnosis was based on clinical symptoms diarrhea and weight gain depression. The first examination period was when first signs of MAS appeared, the second examination was conducted about 14 days later. At the first date both of the fast growing breeds showed weight gain depression, at the second examination date one breed had the expected weight while the other one stayed below it. As pathological findings an enteritis catharrhalis with orange mucoid gut contents in the flocks of fast growing breeds was diagnosed. In the slow growing breeds an enteritis catarrhalis was also found, but there was no weight gain depression.

In this investigation the histological examination of duodenum and pancreas was done in a qualitative and semiquantitative way to see whether frequency alterations could be used for diagnosing MAS and if there are time dependent and/or breed dependent differences in expression.

### **Material and methods**

**Birds.** In this study 13 broiler flocks with 30.000 to 100.000 birds from southern Germany were investigated. In 11 farms with a history of MAS, the syndrome was diagnosed clinically by depression of weight gain, diarrhoea and occasionally feather abnormalities. The chicken were birds from the fast growing races of Ross 708 breed in 6 flocks (group A) and Cobb breed in 5 flocks (group B). Two clinical healthy ISA-JV flocks (group C), a slow growing race which is suspected to be more resistant to MAS, were also integrated for comparison. Commercial broiler feed and water were provided ad libitum. Each flock was sampled twice, the first investigation being

conducted when MAS was diagnosed i.e. between day 7 and day 15, the second investigation 14 days later between day 20 and day 27. At each time point 6 indicator chicks were chosen and were investigated for pathologic changes. Pathological–anatomical examinations mainly revealed changes within the gastrointestinal tract. Occurrence of enteritis catharrhalis along with watery orange mucoid gut contents and partly undigested seeds in droppings was considered to be indicative of the malabsorption syndrome. The gut width appeared rather thin and pale. Macroscopically the pancreas was unremarkable apart from an occasionally porcelain white colour.

As a control chicks from group A (n=36) were examined out of routine diagnostic. On day 0, 5, 10, 15, 20 and 25 always 6 chicks were investigated accordingly. Chicks examined on day 0, 5 and 10 were taken as the first group of examination; chicks killed on the 15<sup>th</sup>, 20<sup>th</sup> and 25<sup>th</sup> day formed the second group.

**Sampling and histological technique.** Samples for histology were taken immediately after sacrificing birds by cervical dislocation. Samples from crop, duodenum, pancreas, caecal tonsils, proventriculus, gizzard, bursa, thymus, spleen, heart, kidney, liver and lung were fixed in 3,7 % buffered formalin for at least 48 hours and embedded in paraffin using a automatic tissue processor (Citadel, ThermoShandon) by standard procedures (Romeis, 1988). Slides, 4 µm thick, were haematoxylin-eosin stained according to standard protocols (Romeis, 1988) using a slide stainer (Linistain GLX, Fa. ThermoShandon). Microscopical evaluation was done using a Leitz Laborlux S Microscop (Leica) and results were scored according to an evaluation index (Table 1).

**Statistical analysis.** Data were analyzed by Kruskal-Wallis One Way Analysis of Variance. All calculations were performed with Anova by Sigma Stat (Systat, Erkrath).

## Results

**Histological findings.** Histological examination of the gastrointestinal tract revealed mostly only mild alterations, evident in all three broiler breeds. In the proventriculus a mild non putrid proventriculitis was observed in 60 % to 70 % of birds in all three breeds at both examination dates. In group C, that did not show symptoms of MAS and was used as the control group, a low grade non putrid proventriculitis was observed (1st examination n = 6, 2nd examination n = 8). Furthermore degenerative changes of the nerve cells of the intramural ganglia were noted in the proventriculus and gizzard. A proliferation of glia cells was noted in the gizzard. Changes within the duodenum were dominated by a widening and shorting of the intestinal villi (Fig. 1a) and proliferation of the lamina epithelialis mucosae (Fig. 1b). Villi showed an increase of stroma. Oedema as well as mononuclear infiltrations (Fig. 1c) in the lamina propria mucosae were observed. These alterations were most prominent in the middle and at the top of villi. Additionally villi appeared to be shortened. A marked epithelial proliferation occurred. This was also evident within the crypts of Lieberkühn. In some cases the crypts also showed cystic degeneration (Fig. 1d). Cilia and epithelium cells showed no pathological changes.

Pathological findings in the pancreas could be observed in all breeds. Predominant was a vacuolar degeneration of the exocrine pancreas with low-grade to high-grade manifestation and often accompanied by necrosis (Fig. 2b) and a decrease of zymogen granules in intact epithelial cells (Fig. 2a). Besides, focal mononuclear infiltrates (Fig. 2c) and in single cases a few heterophil granulocytes were observed in the parenchyma. In some cases fibrosis /cirrhosis caused by a massive increase of connective tissue was noticed, parenchyma of pancreas with zymogen granules only existed around the islands of Langerhans. The rest of the pancreas tissue was characterized by complete cirrhosis; the degenerated tissue was replaced by connective tissue (Fig. 2d).

A mild depletion of lymphocytes was noted within the bursa of fabricii and in the thymus in a few cases (n = 58). Furthermore in the heart of a single bird an infiltration with heterophile granulocytes (n = 25) was noticed. Myodegernatio cordis was also found in the heart in almost all birds (n = 130).

**Semiquantitative analysis.** In addition to the qualitative analysis, alterations in mainly affected organs i.e. duodenum and pancreas (Bracewell et al., 1984) were analysed in a semiquantitative way by scoring histopathological findings.

#### *Duodenum*

In the duodenum widening of villi, epithelial cell proliferation, infiltration of mononuclear cells and cystic degeneration of crypts of Lieberkühn were scored (Tab. 1).

At the first examination widening of the villi was found in all three breeds in more than 80% of birds (Tab. 2). However, mean expression value was low and indistinguishable between groups of commercial raised poult. Compared to control group i.e. poult of the origin A, widening of villi was significantly increased in commercial raised chicken of group A. Similar results were obtained when analysing the epithelial cell proliferation. The expression value was low, but compared to commercial raised poult that did not suffer MAS (group C) incidence in group A and B was higher and a higher expression value was significant for group A. This may be illustrated by the percentage of animals with a score of 3, reflecting the finding that up to two third of villi or crypts were affected. In group A 19.4 % of the animals had a score of 3, compared to 9.7 % (group B) and 8.3 % (group C). Very pronounced changes in the whole slide in nearly all villi and crypts (score 4) was observed only for chicken of breed A and B and here only sporadically (A n=1; B n=1). Mononuclear infiltrates were found mostly in group A (Tab.2) with low values. The fourth parameter investigated, cystic degeneration of crypts of Lieberkühn (Tab. 2) was observed in less than 30% of birds, irrespective of the breed with a mean expression value below 0.6. Only in group A a few animals (n=4) were scored with 3, summarizing the finding that up to two third of the crypts were affected.

At the second examination widening of villi was scored significantly higher in group B and C compared to the first examination (Tab. 2). Scoring of epithelial cell proliferation also were significant higher in group A and B. Compared to the control group all three breeds had significantly higher values at this time point.

Mononuclear infiltrates were recorded more often, but like the findings of the first examination, expression values were low. Cystic degeneration of crypts were only found sporadically but recorded differences were not significant.

### *Pancreas*

Changes in the pancreas were dominated by vacuolar degeneration and loss of zymogen granules that were recorded in more than 50 % of samples (Tab. 2). Even though mean expression values were low, vacuolar degeneration affecting most of the organ (score 3) was evident in animals from all three commercial raised animals (A = 36.1 %; B = 9.7 % and C = 25 %) but not in the control group. In group B animals with a score of 4 (n = 6.5%) were also present. Loss of zymogen granules was found in more than 70 % of the samples from all three breeds, with up to one third of the animals being scored as 3. In contrast no alterations of zymogen granules were found in the control group. Fibrosis of the pancreas was found only in single cases and except one animal from group B with a score of three, only mild expression were recorded. Mononuclear infiltrates in the pancreas was detected regularly in commercially raised poultts as well as in the control group. Alterations were scored with 1 and 2, only one bird of group A had a score of 3.

At the second examination vacuolar degeneration and loss of zymogen granula was still evident and indistinguishable from the first examination date. Compared to the control group, raised in isolation, expression value for vacuolar degeneration was elevated in group B and regarding loss of zymogen granuels expression value was elevated for group A and B. Fibrosis was evident only in single birds of group A and B, but when diagnosed animals had score of 4 (A n = 5; B n = 2). Mononuclear infiltrates were evident more often at the second examination date, but expression values were low (between 1 and 2), regardless of the group. Only in single cases values of 4 (n = 1) were scored.

### **Discussion**

Variation of the clinic of MAS, the lack of pathognomic pathological findings and the uncertain aetiology of MAS leads to difficulties in verifying the diagnosis MAS. In this report we investigated whether histological alterations are of any use in the diagnosis

of MAS by qualitative and semiquantitative analysis of histological alterations of the target organs duodenum and pancreas. Breed specific differences were evaluated taking time-dependent differences into account in broilers that were diagnosed as MAS-birds by clinical and pathological evaluation.

The qualitative evaluation revealed alterations in duodenum and pancreas, but also in proventriculus and bursa of fabricii where a mild proventrivulitis and mild lymphocyte depletion was diagnosed. In the duodenum widening and shortening of the villi was evident and consistent with findings described by Reece and Frazier (1990). These alterations occurred in all three breeds. However, in the control groups of Ross chicken without clinical diagnosed MAS, widening of villi was manifested only in one of two groups like in animals of the MAS affected groups. In these chicken concentration of *E.coli* in duodenum was increased (Schweikl et al., 2007). Thus widening and shorting of villi might reflect a reaction to unphysiological gut content. In this context it is interesting to note that scores were significantly higher at the second investigation time. In these investigations in the fast growing breeds a reovirus infection was diagnosed as well as a dysbacteriosis in the duodenum. At the second investigation reovirus was found more often in the gut and also in liver/kidney. In the Isa-JV breed a reovirus infection was also found, but there were significant less *E.coli* in the duodenum as with Ross and Cobb (Schweikl et al., 2007). *E.coli* concentration in the duodenum was higher at the first date, but differences were not significant between dates, in Ross and Isa-JV levels were almost the same. Thus it can be postulated that widening and shortening of the villi may be due to reovirus infection followed by a dysbacteriosis where *E.coli* and their toxins can play an essential role in pathogenesis.

The second indication of an ongoing pathological process was the proliferation of epithelial cells, which was found to be more pronounced at the second investigation point like the villi alterations. In group A and B the differences were significantly increased compared to the first investigation. Also compared to the control group values were significantly higher in group A at the first investigation and in all three breeds at the second date. The proliferation of epithelium points to an accelerated epithelial renewal, a hallmark of epithelial injury (Guy-Grand et al., 1998). Normal epithelial turnover of gut mucosa takes 2-3 days (Mayhew et al., 1999, Takeuchi et al., 1998). Accelerated epithelial renewal is reported in intestinal infections such as

rotavirus infections where destroyed enterocytes are replaced by means of accelerated production of immature cells from the crypt (Snodgrass et al., 1979). Increased epithelial proliferation is also associated with intestinal inflammation like in ulcerative colitis and parasitic infections (McDonald, 1992). In MAS affected chickens an accelerated epithelial turnover was diagnosed by immunohistochemistry using a monoclonal antibody against recombinant rat PCNA (proliferation cell nuclear antigen) (Zekarias et al., 2005).

Probably pathogenic noxas such as reovirus with following dysbacteriosis can be the cause of this epithelial injury.

In contrast to the literature reporting that the most abundant changes in the intestine are dilated crypts of Lieberkühn lined with flattened epithelia and containing some cellular debris in the lumina (Bracewell and Randall, 1984), in the investigated animals cystic dilatation of crypts of Lieberkühn was not abundant. It was more evident at the first investigation date, but mean values were very low in all groups and no significance between groups or controls were found. Commonly cysts are found up to about 10 days of age and persist up to 14 days, after which the normal crypt architecture is restored (Martland, 1989). This indicates a flexible intestinal architecture and coincides with the findings that in experimental infections with intestinal homogenate severest dilatation of crypts were found at day 6-7 post infectionem, and the cystic crypts subside at day 9-11 post infectionem (Zekarias et al., 2005). In addition similar changes to cystic crypts have been observed secondary to necrotic enteritis and other inflammatory diseases (Riddel, 1987), in deficiencies of thiamine, riboflavin, panthotenic acid and niacin (Gries and Scott, 1972). Thus cystic crypts may be regarded as time depended and can not be considered to be pathognomonic for MAS. It could rather be assessed to be a sign of malabsorption which seems to be highly variable.

The most consistent and worldwide reported pathological findings have been pancreatic atrophy and fibrosis (Martland, 1989). In this study high grade fibrosis of pancreas was found in only 8 birds (= 5 % of all investigated birds). More often loss of zymogen granules and vacuolar degeneration was found. However postmortal enzymatic mining has to be taken into consideration. A progressive development of alterations in the pancreas is implicated. The earliest changes seen were an absence of the normal staining properties of the acinar cells, due mainly to disappearance of



zymogen granules and a lack of basophilia in the perinuclear cytoplasm (Bracewell and Randall, 1984). By 14 days of age a pronounced and progressive capsular and interstitial fibroplasia occurs (Martland, 1989). Pancreatic degeneration cannot be considered to be pathognomonic for MAS. The incidence of pancreatic lesions varies, although in selected specimens it was over 50 % (Reece et al., 1990). In some flocks it is less than 1%, in some flocks it was not detected (Reece et al., 1990). The incidence in experimentally infected chickens tends to be low (Bracewell and Randall, 1984, Martland, 1989). If pancreas fibrosis is used as a criterium for MAS, the number of chicken has to be adapted because of low incidence. Similar pancreatic changes were found in vitamin E- and selen deficiency (Gries and Scott, 1972). In studies of pathogenesis of MAS Martland (1986) found out that ligation of the ventral pancreatic duct of day-old chicken results in atrophy of the pancreatic acini and intestinal fibrosis. The pathogenic agent which could damage the pancreatic ducts in MAS-broilers is yet unknown. An absconding infection beginning in the duodenum seems to be most likely. The focal mononuclear infiltrates in the pancreas and the mononuclear cells in the lamina propria of duodenum seem to be a sign that there is a mild inflammation which plays a role in aetiology of MAS. Reovirus is the most discussed pathogen in aetiology of MAS. In this study in 12 from 13 flocks Reovirus was isolated (Schweikl et al., 2007). But neither reovirus nor other viruses as rota-, toga-, parvo-, and enterovirus can induce all signs of MAS. Histological changes after infection with different reovirus-strains showed alteration in the intestine and bursa of fabricii, but crypts of Lieberkühn and pancreas were not affected. So it was considered that reovirus only in combination with an unknown substance is able to reproduce "MAS" (Songserm et al., 2002). But how can MAS be defined? Which signs are really typical for this disease? Kouwenhoven et al. (1988) defined MAS with five criterias weight loss, excretion of yellow-orange mucoid and wet faeces, increased plasma alkaline phosphatase activity, decreased carotene concentration and bone abnormalities. Those criteria are useful, but not universally applicable. Carotene concentration depends on maize and other carotinoids in the feed. Plasma alkaline phosphatase can be increased in other intestinal diseases, and Sinclair et al. (1984) showed that plasma alkaline phosphatase may be decreased rather more than increased in stunted MAS- broilers. The results of this study show that diagnosing "MAS" by using histological examination of duodenum and pancreas

is insecure because of variable incidence of alterations. The number of samples must be high enough because of low incidence of alterations. Because of multiple clinical signs and different pathogenic agents which are considered to play a role in MAS, we have to ask if MAS is one single illness, or if it is just a syndrome diagnosed on the most important clinical signs “weight gain depression and diarrhoea”.

### **Acknowledgement**

We would like to thank the PHW-group for financial support and the team of the clinic for birds for their excellent technical assistance with histological procedures.

**Literature**

- Asdrubali, G., Coletti, M., Mughetti, L., Tacconi, G. (1987). Malabsorption Syndrome: Histological Aspects of the chicken pancreas. *Zootechnica International*, Feb. 1987, 55-57
- Bracewell, C.D., Wyeth, P. (1981). Infectious stunting of chickens. *The Veterinary record*, 109, 64
- Bracewell, C.D., Randall, C. J. (1984). The infectious stunting syndrome. *World's poultry science*, 40, 31-37
- Frazier, J.A, Reece, R.L. (1990). Infectious stunting syndrome of chickens in Great Britian: intestinal ultrastructural pathology. *Avian Pathology*, 19, 759-777
- Griffiths, G.L., Williams, W. (1985). Runting in broilers associated with temporary maldigestion. *The Veterinary record*, 116, 160-161.
- Gries C.L, Scott, M.L. Pathology of selenium deficiency in the chick (1972). *Journal of Nutrition* , 102: 1287-1296
- Guy-Grand, D., DiSanto, J.P., Henchoz, P., Malassis-Sèris, M., Vassalli P. (1998). Small bowel enteropathiy: role of intraepithelial lymphocytes and of cytokines (IL-12, IFN- $\gamma$ , TNF) in the induction of epithelial cell death and renewal. *European Journal of Immunology*, 28, 730-744
- Kouwenhoven, B., Davelaar, F.G., Van Walsumm J. (1978b). Infectious proventriculitis causing runting in broilers. *Avian Pathology*, 7, 183-187
- Kouwenhoven, B., Vertommen, M. , Goren, E. (1988). Investigations into the role of reovirus in the malabsorption syndrome. *Avian Pathology*, 17, 879-892
- Martland, M.F. (1986). Histopathology of the chick pancreas following pancreatic duct ligation. *The Veterinary Record*, 118: 526-530

- Martland M.F. (1989). Advances in stunting and runting syndrome research. In Pandey R. (Ed): *Nononcogenic avian viruses, Prog Vet Microbiol Immunol. Basel*, Karger, 1989, vol.5 pp109-133
- Mayhew, T.M., Myclebust, R., Whybrow, A., Jenkins, R. (1999). Epithelial integrity, cell death and cell loss in mammalian small intestine. *Histology and Histopathology* 14, 257-67
- MacDonald, T.T. (1992). Epithelial proliferation in response to gastrointestinal inflammation. *Annals of the New York Academy of Sciences*, 664(1), 202-209.
- Otto P, Liebler-Tenorio E, Elschner M, Reetz J, Löhren U, Diller R. (2006). Detection of rotavirus and intestinal lesions in broiler chicks from flocks with runting and stunting syndrome (RSS). *Avian Diseases*, 50, 411-418
- Page, R.K., Fletcher, O.J., Rowland, G.N., Gaudry, D., Villeglas, P. (1982). Malabsorption Syndrome in broiler chickens. *Avian Diseases*, 26, 618-624
- Pass, D.A., Robertson, M.D., Wilcox, G.E. (1982). Runting syndrome in broiler chickens in Australia. *The Veterinary record*, 110, 386
- Randall, C. J., Wyeth, P. J., Higgins, R. J. (1981). Pancreatic lesions in stunted broilers. *The Veterinary Record*, 109, 125-126
- Reece, R.L., Hooper, P.T., Tate, S.H., Beddome, V.D., Forsyth, W.M., Scott, P.C., Barr, D.A. (1984). Field, clinical and pathological observations of a runting and stunting syndrome in broilers. *The Veterinary Record*, 115, 483-485
- Reece, K.L., Frazier J.A. (1990). Infectious stunting syndrome of chickens in Great Britian: field and experimental studies. *Avian Pathology*, 19, 723-758

Rekik, M.R., Silim, A., Bernier, G. (1991). Serological and pathogenic characterization of avian reoviruses isolated in Quebec. *Avian Pathology*, 20, 607-617

Riddell, C., Derow, D. (1985). Infectious stunting and pancreatic fibrosis in broiler chickens in Saskatchewan. *Avian Diseases*, 29, 107-115

Riddell, C., Derow, D. (1987). Alimentary system. In: *Avian histopathology*, pp. 47-56. Pennsylvania: American Association Avian Pathologists

Romeis, B. (1989). *Mikroskopische Technik*. Neubearb. und hrsg. von P. Böck. 17. Aufl. München; Wien; Baltimore: Urban und Schwarzenberg, p. 69-179

Rosenberger J.K. (1984). Role of avian reoviruses in malabsorption syndrome. *Proceedings of the 33rd Western Poultry Disease Conference*, 39-40.

Schweikl, M., Grund, C., Johannknecht, S., Jodas, S., Bachmeier, J. (2007). Klinische, virologische und bakteriologische Untersuchungen zum Malabsorptionssyndrom (MAS) beim Masthähnchen. *Tierärztliche Praxis*, 35 (G); in press

Sinclair, A.J., Embury, D.H., Smart, I.J., Barr, D.A., Reece, R.L, Hooper, P.T., Gould, J.A. (1984). Pancreatic degeneration in broilers with runting and stunting syndrome. *The veterinary record*, 115, 485-488

Snodgrass, D.R., Ferguson, A., Allan, F., Angus, K.W., Mitchell, B. (1979). Small intestine morphology and epithelial cell kinetics in lamb rotavirus infections. *Gastroenterology*, 76, 477-487

Songserm T., Pol, J.M.A., Van Roozelaar, D., Kok, G. L., Wagenaar, F., Ter Huurne, A.A.H.M. (2000). A comparative study of the pathogenesis of malabsorption syndrome in broilers. *Avian Diseases* 44, 556-567

Songserm, T., Zekarias, B., Van Roozelaar, D.J., Kok, R.S., Pol, J.M.A., Pijpers, A., Ter Huurne, A.A.H.M. (2002). Experimental reproduction of malabsorption syndroms with different combinations of reovirus, Escherichia coli, and treated homogenates obtained from broilers. *Avian Diseases* 46(1), 87-94

Takeuchi, T., Kitagawa, H., Imagawa, T., Uehara, M., (1998). Proliferation and cellular kinetics of villous epithelial cells and M cells in the chicken caecum. *Journal of anatomy* 193, 233-39

Zekarias, B., Stockhofe- Zurwieden, N., Post, J., Balk, F., van Reenen, C., Gruys, E., Rebel, JM. (2005). The pathogenesis of and susceptibility to malabsorption syndrome in broilers is associated with heterophil influx into the intestinal mucosa and epithelial apoptosis. *Avian pathology*, 34 (5), 402-407

Tab. 1

Lesion score	duodenum	Pancreas
n.a.	not analysable	not analysable
0	no changes	no changes
1	sporadical changes, only single villi or single crypts are affected	sporadical changes, only one small spot of the slide is affected
2	up to 1/3 of villi or crypts are affected	slight changes in more than one spot of the organ
3	up to 2/3 of villi or crypts are affected	obvious changes, most of the organ is affected
4	strong changes in the whole slide in nearly all villi and crypts	strong changes, the whole organ is affected

Tab. 2: Semiquantitative analysis of histological alterations

		animal group								
		A		B		C		Control		
		incidence [%]	arithmic-mean	incidence [%]	arithmic-mean	incidence	arithmic-mean	incidence	arithmic-mean	
<b>Duodenum</b>										
examination date	I	Widening of villi	96,9	2,1 ± 0,8	85,2	1,6 ± 1,0	83,3	1,5 ± 0,9	50,0	0,8 ± 0,8
		Proliferation of epithel	96,9	2,1 ± 0,8*	85,2	1,5 ± 1,1	66,7	1,2 ± 0,9	50,0	0,6 ± 0,6
		mononuclear infililtates	46,9	0,8 ± 1,1	26,9	0,5 ± 1,0	16,7	0,3 ± 0,6	0,0	0,0 ± 0,0
		cystic crypts	25,7	0,5 ± 1,0	31,0	0,6 ± 0,9	16,7	0,3 ± 0,6	0,0	0,0 ± 0,0
examination date	II	Widening of villi	100,0	2,5 ± 0,8	100,0	2,6 ± 0,9**	100,0	2,5 ± 0,7**	0,0	0,0 ± 0,0
		Proliferation of epithel	97,1	2,5 ± 0,9**	100,0	2,5 ± 0,6**	91,7	2,1 ± 1,2	0,0	0,0 ± 0,0
		mononuclear infililtates	61,8	1,2 ± 1,2	42,3	0,8 ± 1,0	50,0	0,9 ± 1,2	27,3	0,4 ± 0,6
		cystic crypts	14,3	0,3 ± 0,7	3,7	0,1 ± 0,4	25,0	0,3 ± 0,7	9,1	0,1 ± 0,3
<b>Pancreas</b>										
examination date	I	vacuolar degeneration	56,3	1,6 ± 1,3	65,2	1,5 ± 1,3	90,0	1,7 ± 1,1	72,7	0,9 ± 0,7
		loss of zymogen granules	81,3	1,7 ± 1,2	73,9	1,7 ± 1,4	70,0	1,8 ± 1,3	0,0	0,0 ± 0,0
		fibrosis	3,1	0,0 ± 0,2	17,4	0,4 ± 1,2	20,0	0,2 ± 0,4	0,0	0,0 ± 0,0
		mononclear infiltrates	18,8	0,3 ± 0,8	37,5	0,5 ± 0,8	36,4	0,3 ± 0,5	9,1	0,2 ± 0,6
examination date	II	vacuolar degeneration	75,0	1,7 ± 1,4	81,5	2,0 ± 1,3	66,7	1,0 ± 1,0	54,6	0,6 ± 0,6
		loss of zymogen granules	93,8	2,1 ± 1,4	59,3	1,6 ± 1,5	81,8	1,5 ± 1,0	0,0	0,0 ± 0,0
		fibrosis	21,9	0,8 ± 1,5	14,8	0,4 ± 1,1	0,0	0,0 ± 0,0	0,0	0,0 ± 0,0
		mononclear infiltrates	25,0	0,4 ± 0,8	38,5	0,6 ± 0,9	75,0	0,5 ± 0,7	9,1	0,1 ± 0,3

\* = significant differences to group C

\*\* = significant differences between examination I and II within a group

■ = significant against control



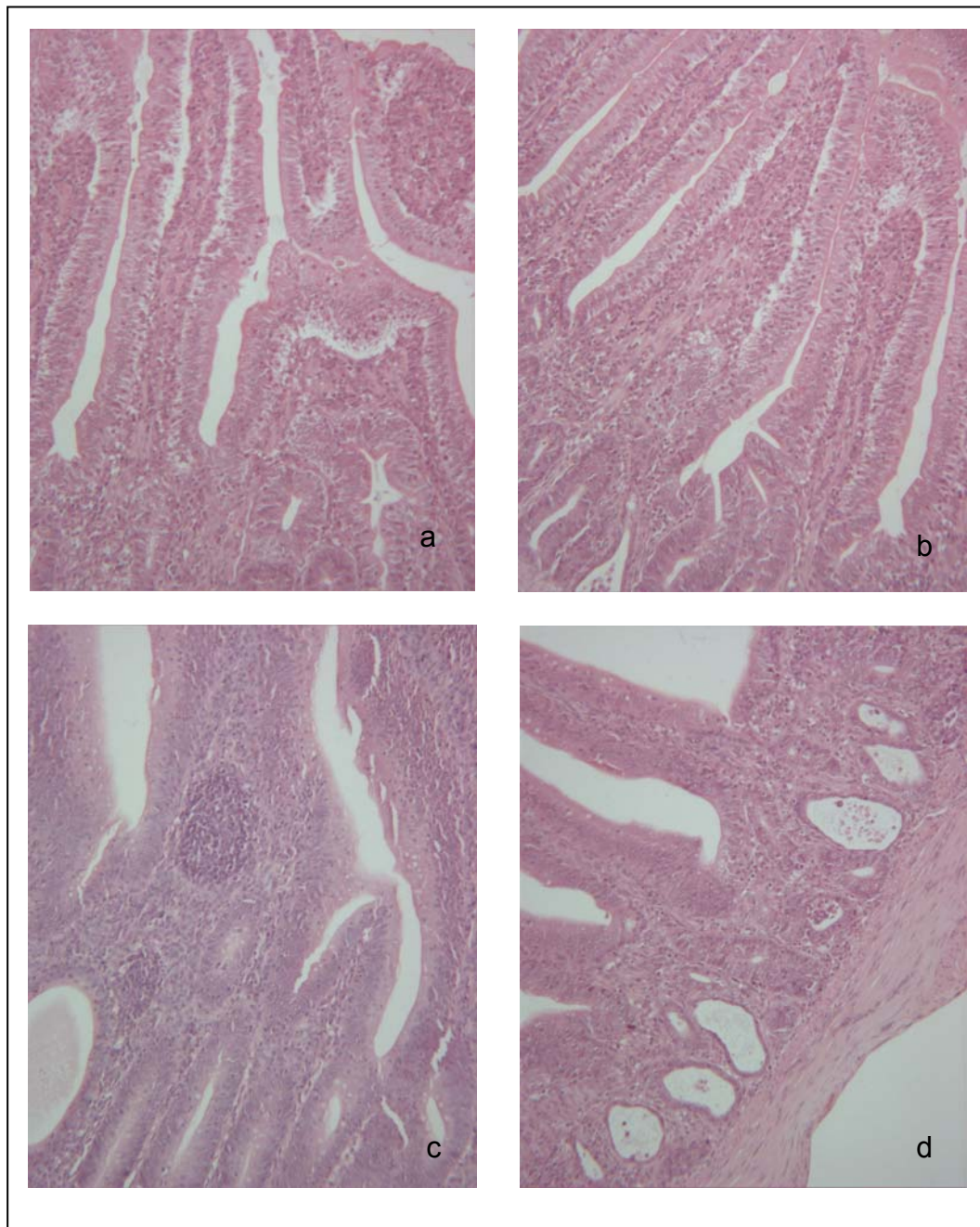


Fig. 1. Alterations in the duodenum. Most prominent findings were widening and shortening of the villi (a, 100x) as well as proliferation of epithelial cells (b, 100x). An infiltration of mononuclear cells was also found in some birds (c, 100x), cystic degeneration of crypts of Lieberkühn was rarely found in high values (d, 100x).

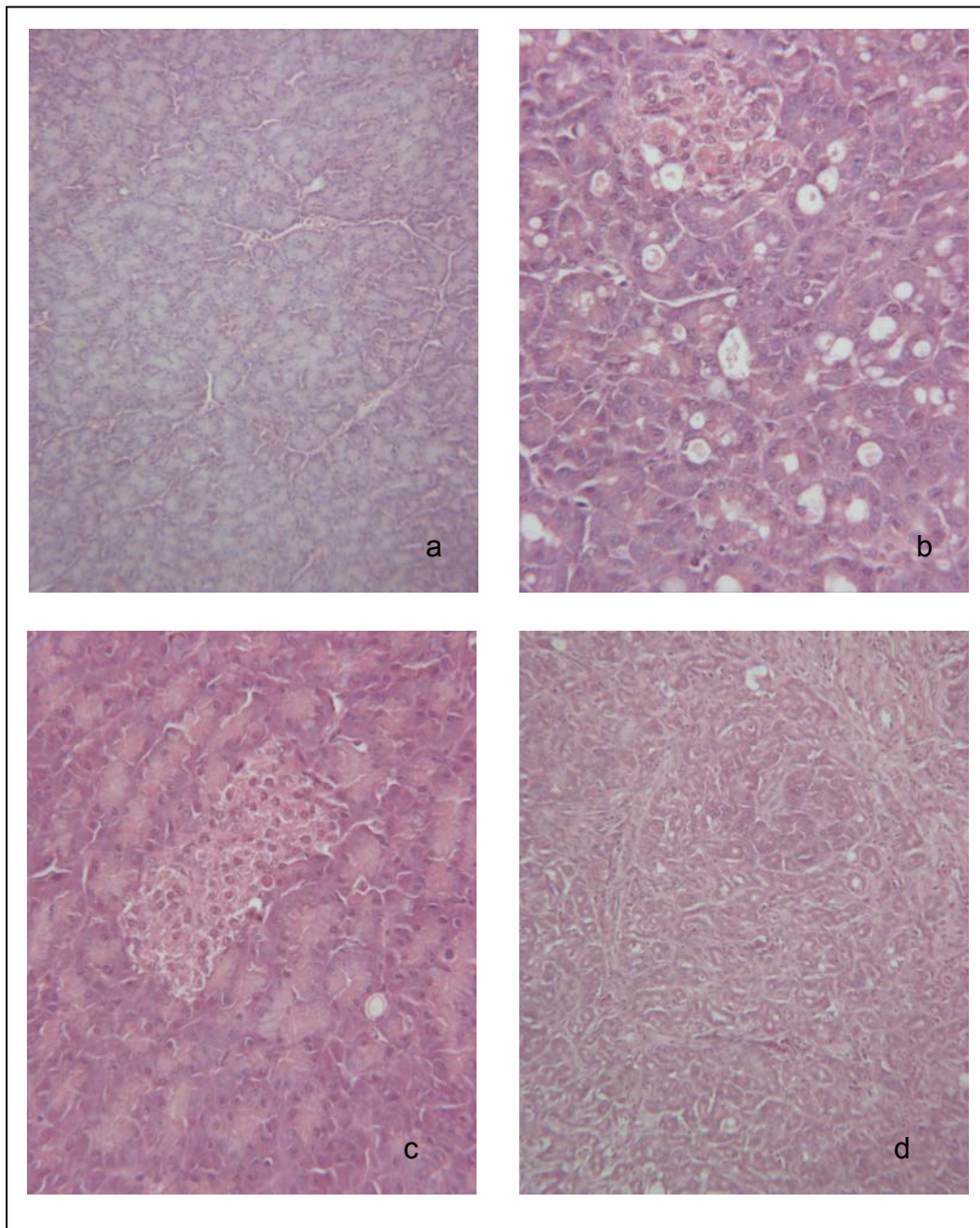


Fig. 2: Alterations in the pancreas; most findings were a loss of zymogen granules (a, 100x) and a vacuolar degeneration (b, 250x). In some birds a focal infiltration of mononuclear cells (c, 250x) was found. Fibrosis of pancreas with expansion of connective tissue (d, 100x) was a very rare diagnosis.

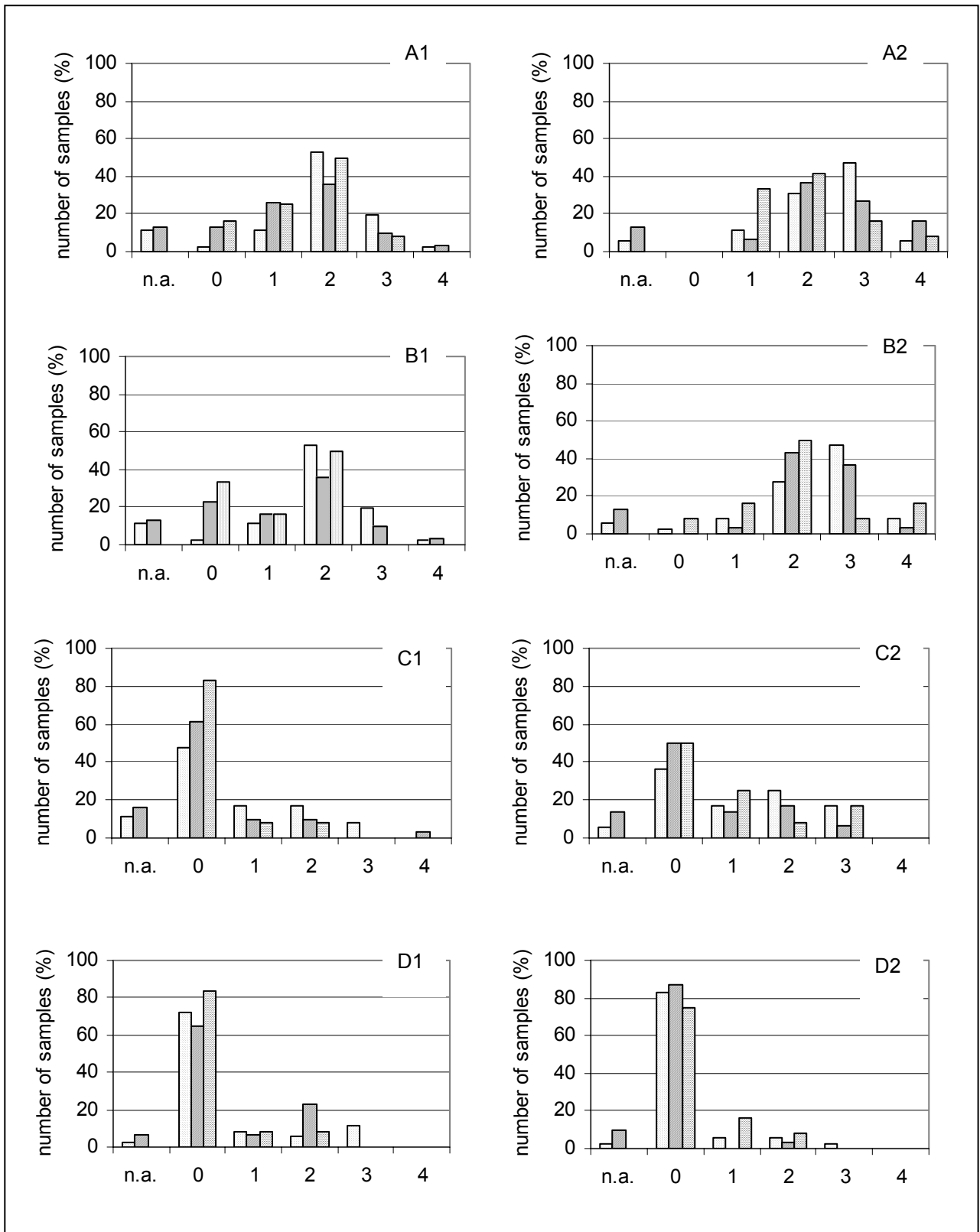





Fig. 3

 Ross  
 Cobb  
 Isa-JV

n.a.: not analysable

Fig. 3. Semiquantitative evaluation of alterations in duodenum at first (1) and second (2) investigation date: Widening of villi (A) and proliferation of the epithelial cells (B) were found in all breeds, value peak between 2 and 3. Mononuclear cells (C) were also found in all breeds, expression higher at the second date. Cystic degeneration of the crypts of Lieberkühn were found more at the first examination point all breeds affected, only in 10 % of Ross value 3 was found.

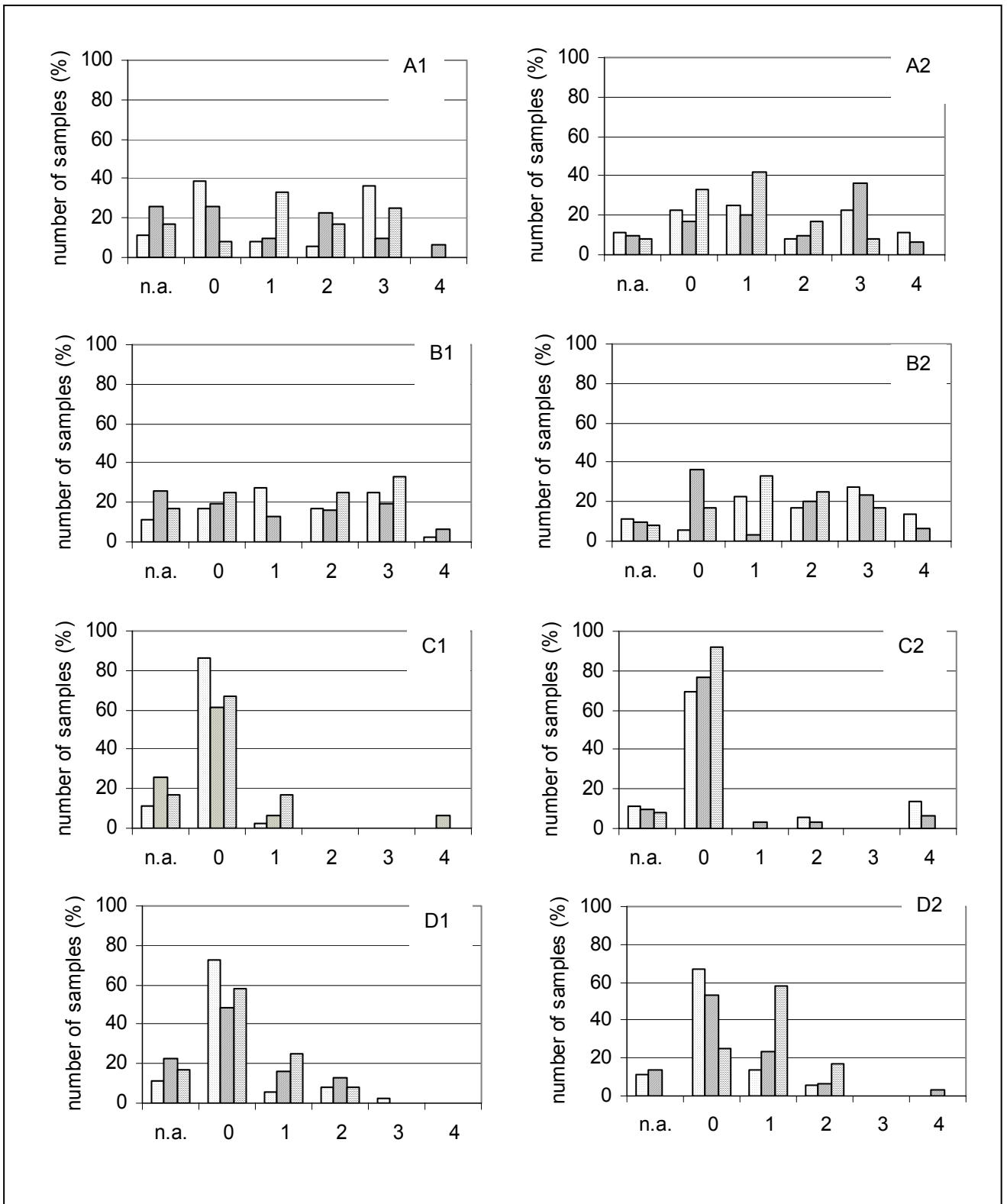





Fig. 4       Ross      n.a.: not analysable  
               Cobb  
               Isa-JV

Fig. 4. Semiquantitative evaluation of alterations in pancreas at first (1) and second (2) investigation date: Vacuolar degeneration of the exocrine pancreas (A) and loss of zymogen granules (B) was found in all three breeds, all values were remarkable. Expansion of connective tissue (C) was noticed only in single birds in high expression, little more at second date. Also mononuclear cell infiltrations (D) were found in low values.

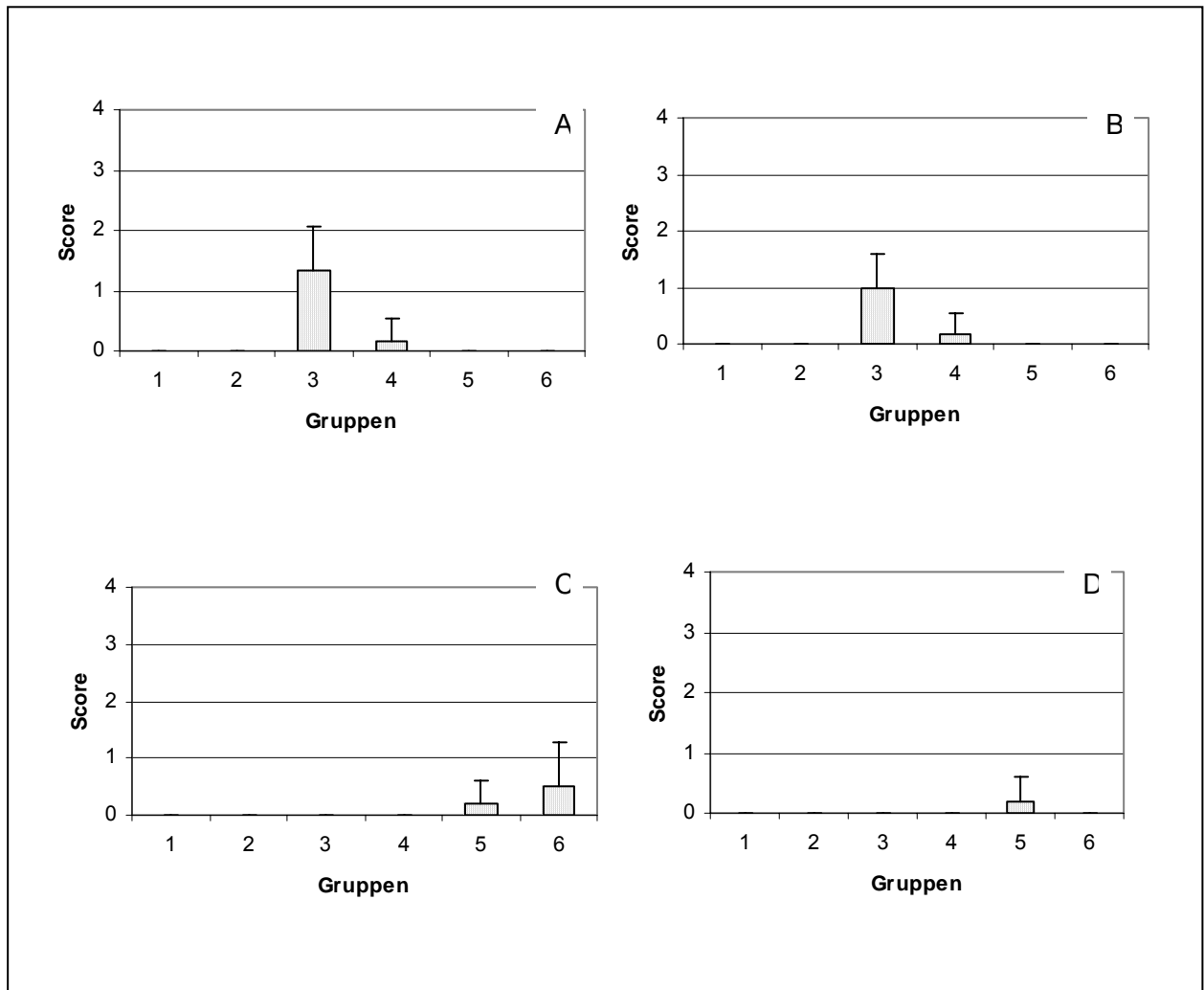


Fig. 5. Semiquantitative evaluation of alterations in duodenum in control birds. Widening of villi (A) and proliferation of epithelial cells was found on day 10 and 15 in low values. Mononuclear infiltrates were found in birds examined on day 20 and 25, values also less than 1. Cystic degeneration of crypts of Lieberkühn was only found in one bird on day 20.

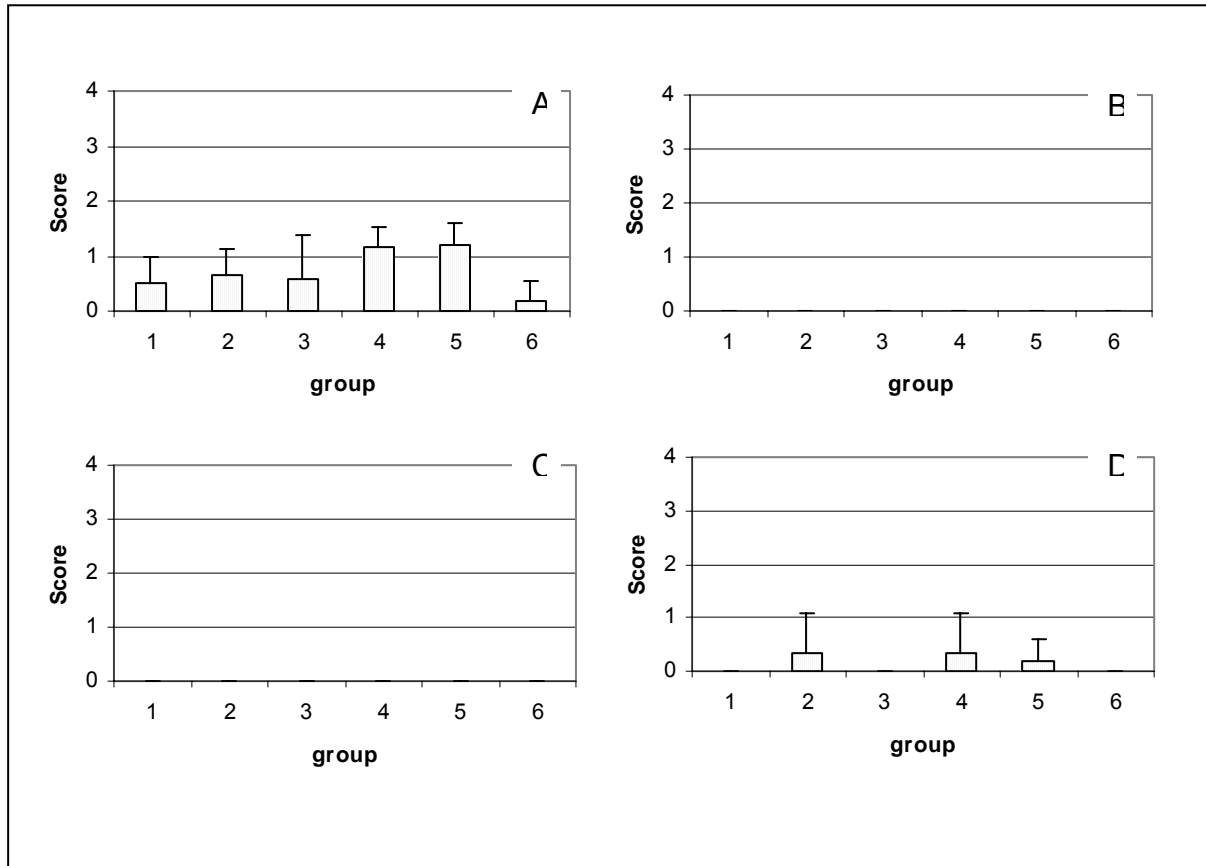


Fig. 6. Semiquantitative evaluation of alterations in pancreas in control group. Vacuolar degeneration of the exocrine pancreas was found in a low grade in all groups (A) whereas loss of zymogen granules (B) and fibroses (C) wasn't found at all. Mononuclear cells were found in single birds (D).



## 5. Diskussion

Die vorgestellte Arbeit präsentiert Ergebnisse, die im Rahmen einer Feldstudie zur Erkennung rassespezifischer Unterschiede beim Vorliegen des Malabsorptionssyndroms beim Masthähnchen erarbeitet wurden. Neben rassespezifischer Erfassung der Gewichtsentwicklung, der pathologisch-anatomischen und der histologischen Veränderungen wurden die Tiere auf vorhandene mikrobielle pathogene Erreger mittels Virusanzucht und bakteriologischer Untersuchung der Darmflora untersucht.

Bei den in dieser Studie untersuchten Herden der schnellwüchsigen Rassen der Herkunft A und B wurde zwischen dem 7. und 15. Tag eine massive Wachstumsdepression festgestellt, die Tiere blieben zwischen 4 % und 48 % unter ihrem Sollwert zurück. Im weiteren Verlauf zeigte sich, dass die Tiere der Herkunft A das Gewichtsdefizit aufholten, während die Tiere der Herkunft B unter dem Sollwert zurück blieben. Die als Kontrollherden eingestuft Herden der langsam wachsenden Herkunft C zeigten eine gute Gewichtsentwicklung, die nur zum Untersuchungszeitpunkt 1 in einer Herde geringgradig unter dem Sollwert zurückblieb.

Die Gewichte der Indikatortiere der Herkunft A und B wiesen statistisch signifikante Unterschiede im Vergleich zu den Indikatortieren der Herkunft C auf. Bei den Indikatortieren handelt es sich um sogenannte „runted chickens“, deren Gewicht nur ein Drittel des Normalgewichts beträgt und von sogenannten „stunted chickens“, die 50 - 75 % des Normalgewichts wiegen, unterschieden werden (REECE UND FRAZIER, 1990). Die Prävalenz der „stunted chickens“ in der Herde wird auf 0,5 – 50 % geschätzt, während die Prävalenz der „runted birds“ nie 2 % überschreitet (REECE und FRAZIER, 1990). Die in der Studie festgestellte Gewichtsdepression, insbesondere das Auseinanderwachsen der Tiere, stellt ein zentrales Element des MAS-Geschehens dar. Dies deckt sich mit Beobachtungen, die schon in ersten Beschreibungen von MAS zu finden sind. Das ungleichmäßige Wachstum, das als eines der frühesten klinischen Anzeichen von MAS beschrieben ist, tritt schon ab dem vierten Lebenstag auf (BRACEWELL und RANDALL, 1984). Dies kann so weit führen, dass die Herde in der dritten bis vierten Lebenswoche so unregelmäßig erscheint, als bestehe sie aus verschiedenen Altersgruppen (MONREAL, 1992). Dies

ist insofern von erheblicher wirtschaftlicher Bedeutung, als dass zu kleine Tierkörper im Schlachthof verworfen werden müssen (FRIES et al., 2001). Die Ergebnisse zeigen, dass, wie beispielsweise bei den Herden der Herkunft A, für die Beurteilung von MAS in einer Herde nicht allein das Herdengewicht, sondern die Uniformität ausschlaggebend ist. Die Anzahl und das Gewicht zu kleiner Küken stellen somit ein wichtiges Beurteilungskriterium dar. Dies könnte im Stall durch Handwiegung in den ersten beiden Lebenswochen ermittelt werden. Allerdings bleibt zu berücksichtigen, dass auch in gesunden Herden die Uniformität schwanken kann, da die Uniformität auch vom Geschlecht der Küken, Managementproblemen und sonstigen Krankheiten bestimmt wird (BELL UND WEAVER, 2002).

Deutlich werden durch die aufgeführten Ergebnisse auch die rassespezifischen Unterschiede. Während die schnellwachsenden Herden am Anfang der Mast deutliche Wachstumsdepression zeigten, lagen die Tiere der langsamer wachsenden Rasse im Sollbereich. Diese Beobachtungen decken sich mit experimentellen Studien mit Legehennen- und Broilerküken (SHAPIRO et al., 1998) und mit Masthähnchenküken der Rassen Cornish und White Plymouth/Rock (ZEKARIAS et al., 2002), bei denen Unterschiede in der Empfänglichkeit für MAS festgestellt wurden. Der Rasseunterschied in der Empfänglichkeit von MAS wird in der Entwicklung des Immunsystems vermutet. Erniedrigte Antikörpertiter gegen Newcastle Disease weisen auf eine schlechtere Immunantwort der schnell wachsenden Küken gegenüber den langsam wachsenden Rassen hin (ZEKARIAS et al., 2002). Auch in dieser Studie wurden in weiterführenden Untersuchungen sehr niedrige Antikörpertiter gegen Newcastle Disease festgestellt (unpublished data). Außerdem wird vermutet, dass die Verteilung der CD4+- und CD8+-Zellen in der Darmmukosa eine Rolle spielen könnte (ZEKARIAS et al., 2002). Defizite in der Immunkompetenz bei den schnell wachsenden Broilerlinien könnten erklären, dass die schnell wachsenden Rassen stärker anfällig für pathogene Reize sind, was sich in dieser Studie in den deutlichen Gewichtsdefiziten zeigt. Die langsam wachsenden Rassen, bei denen ebenfalls pathogene Erreger wie Reoviren isoliert wurden, scheinen diese pathogenen Reize besser kompensieren zu können.

Neben der Gewichtsdepression wurde in dieser Studie als klinisches Zeichen von MAS die Diarrhoe, einhergehend mit schmieriger Einstreu, zur Diagnosestellung herangezogen. Als typisches Merkmal von MAS gelten hier der orange-mukoide Darminhalt und unverdaute Körner im Kot (FRAZIER und REECE, 1990, CERVANTES, 2003). Pathologisch-anatomisch wurde eine katarrhalische Enteritis diagnostiziert, die bemerkenswerterweise aber auch bei den Indikatortieren der langsam wachsenden Rasse C festgestellt werden konnte. Die Därme der betroffenen Tiere erschienen blass und durchscheinend, der Darminhalt war wässrig, zum Teil auch orange-mukoid.

In der histologischen Untersuchung ließ sich das Vorliegen einer Enteritis bestätigen. Auffällig waren hier insbesondere die Verbreiterung der Zotten aufgrund von Zunahme des Stromas und Ödembildung und die Proliferation des Zottenepithels. Die Zotten erschienen etwas verkürzt, eine hochgradige Zottenatrophie, wie bei OTTO et al. (2006) beschrieben wird, wurde allerdings nicht beobachtet. Die Verbreiterung der Zotten war bei den schnellwüchsigen Tieren zum ersten Untersuchungszeitpunkt bei 97 % (Ross) bzw. 85 % (Cobb) nachweisbar, auch die Isa-JV Tiere waren zu 50 % betroffen. Auffallend war, dass sich die Inzidenz zum zweiten Untersuchungszeitpunkt auf 100 % bei allen Rassen steigerte. Auch der durchschnittliche Ausprägungsgrad erhöhte sich bei allen Rassen geringgradig. Ähnliche Befunde ergaben sich bei der semiquantitativen Auswertung der Epithelzellproliferation im Duodenum. Erstaunlich erscheint es, dass sich in der histologischen Untersuchung keine signifikanten Unterschiede zwischen den schnell und langsam wachsenden Rassen außer zum ersten Untersuchungszeitpunkt bei Untersuchung der Proliferation des Epithels darstellten. Vielmehr zeichneten sich Unterschiede im Vergleich zur Kontrollgruppe der Rasse A, insbesondere zum zweiten Untersuchungszeitpunkt ab. Die deutliche Proliferation des Epithels weist auf die Erneuerung von beschädigtem Epithel hin. Wie schnell sich das Darmepithel bei den unterschiedlichen Rassen regenerierte, konnte bei der Feldstudie nicht ermittelt werden. Normalerweise dauert der Epithel-Turnover zwei bis drei Tage (MAYHEW et al., 1999, TAKEUCHI et al., 1998). Bei an MAS erkrankten Tieren wurde eine beschleunigte Epithel-Erneuerung nachgewiesen (ZEKARIAS et al., 2005).

Aus diesen Ergebnissen lässt sich schließen, dass die Tiere aller Rassen Kontakt zu Pathogenen haben, der auch bei der zweiten Untersuchung noch zu Schädigungen im Darm bei allen Rassen führte. Auf die Gewichtsentwicklung allerdings scheinen die Auswirkungen der Pathogene bei den langsam wachsenden Tieren geringer zu bleiben.

Bemerkenswerterweise wurde die für MAS oft als typisch angesehene zystische Degeneration der Lieberkühnschen Krypten bei den schnellwüchsigen Rassen nur bei 25,7 % (Ross) bzw. 31 % (Cobb) diagnostiziert, aber auch bei den ISA-JV waren bei 16 % der Tiere die Krypten verändert. Allerdings lag bei der semiquantitativen Auswertung der Ausprägungsgrad durchschnittlich unter 1, nur in Einzelfällen wurde das Vorkommen von zystischen Krypten in hohem Ausmaß beobachtet. Die größte Prävalenz für das Vorkommen von zystisch degenerierten Krypten wird in der Literatur ab dem fünften Tag post infectionem beschrieben (SMART et al., 1988). Mit zunehmendem Alter nimmt die Anzahl der veränderten Lieberkühnschen Krypten ab, sodass ab einem Alter von 14 Tagen das Kryptepithel wieder intakt erscheint (Martland, 1989). In dieser Studie wurde der erste Untersuchungszeitpunkt als Zeitpunkt der ersten klinischen Symptome von MAS ausgewählt. Der genaue Infektionszeitpunkt kann unter Feldbedingungen nicht genau ermittelt werden. Möglicherweise wäre bei früheren Untersuchungen eine höhere Inzidenz des Auftretens von entarteten Lieberkühnschen Krypten festzustellen gewesen. Bemerkenswert scheint, dass gleichartige Veränderungen in den Lieberkühnschen Krypten auch bei Selenmangel beschrieben sind (GRIES und SCOTT, 1972). Dies lässt vermuten, dass die Kryptenveränderung nicht primär durch eine Infektion, sondern vielmehr sekundär durch die Malabsorption und damit dem Mangel an bestimmten Nährstoffen und Spurenelementen wie zum Beispiel Selen entstehen.

Neben den Veränderungen des Darmes wurden in dieser Studie insbesondere Veränderungen des Pankreas untersucht. Diese stellten sich als Verlust der zymogenen Granula, Vakuolenbildung, völlige Fibrose und Infiltration von mononukleären Zellen dar, wie sie auch in der Literatur beschrieben sind (ASDRUBALI et al., 1987, BRACEWELL und RANDALL, 1984). Bei den Veränderungen des Pankreas handelt es sich vermutlich um einen fortschreitenden Prozess, der sich anfänglich in Verlust der zymogenen Granula und Vakuolenbildung äußert und in fortschreitendem Geschehen in der Fibrose endet. Bemerkenswert ist

wiederum, dass die Veränderungen des Pankreas nur bei Einzeltieren stark ausgeprägt waren. Insbesondere die Pankreaszirrhose als massivste Veränderung war nur bei 8 Tieren (= 5 % aller untersuchten Tiere) der schnell wachsenden Herden in starker Ausprägung zu finden. Die Inzidenz der Pankreasfibrose scheint deutlich zu variieren. Bei selektierten Tieren wird von einer Inzidenz von über 50 % berichtet (REECE und FRAZIER, 1990), während in manchen Herden weniger in als 1% der Herde Pankreasläsionen aufzufinden waren (REECE und FRAZIER, 1990). Auch bei experimentell infizierten Tieren wird eine niedrige Inzidenz beschrieben (BRACEWELL und RANDALL, 1984, MARTLAND, 1989). Bemerkenswert erscheint, dass eine niedrige Inzidenz der Pankreaszirrhose auch bei nicht kümmerwüchsigen Tieren nachweisbar ist (RIDDELL und DEROW, 1985). Dies lässt vermuten, dass eine geringe Inzidenz von Pankreasfibrose als „normal“ einzustufen ist, während bei MAS eine erhöhte Inzidenz anzunehmen ist. Allerdings zeigte sich in dieser Studie, dass auch bei Untersuchung von Indikatortieren die sehr geringe Inzidenz von 5 % deutlich von der von REECE UND FARZIER (1990) beschriebenen Inzidenz von 50 % abweicht. Möglicherweise wären zu einem späteren Untersuchungszeitpunkt stärkere Veränderungen des Pankreas bei mehr Tieren gefunden worden. In der Literatur werden der Verlust der zymogenen Granula ab dem 13. Lebenstag beschrieben (REECE und FRAZIER, 1990), während die Fibrose erst ab dem 28. Masttag beobachtet wird (REECE UND FRAZIER, 1990). Allerdings konnten RIDDEL und DEROW (1985) keinen Zusammenhang zwischen MAS-Küken im Stall und Pankreasfibrose im Schlachthof feststellen. Zu bemerken bleibt weiterhin, dass ähnliche Veränderungen des Pankreas wiederum auch bei Selenmangel beschrieben sind (GRIES und SCOTT, 1972, RANDALL et al., 1981). Aufgrund der Malabsorption, die besser als Malassimilation bezeichnet werden sollte, kann auch ein sekundärer Selenmangel Ursache für Pankreasveränderungen sein.

Als Ätiologie für das MAS-Geschehen stehen multiple virale und bakterielle Komponenten in der Diskussion. In dieser Studie wurden Darmproben und Leber/Nieren-Proben mittels Virusanzucht auf embryonalen Herz-Leber-Zellen untersucht. Dabei wurden zum ersten Untersuchungszeitpunkt in 14 von 26 Darmproben aus acht Herden, aber nur aus einer Leber-/Nieren-Poolprobe Reoviren nachgewiesen. Die Reoviren persistierten im Bestand und führten zu einer

aufsteigenden Infektion, sodass sie zum zweiten Untersuchungszeitpunkt auch in 14 von 25 Leber-/Nieren-Poolproben zu finden waren. Auch bei den langsamwüchsigen Herden ohne MAS-Symptomatik waren Reoviren nachweisbar. Bemerkenswert erscheint dies vor dem Hintergrund, dass die Elterntiere mit verschiedenen kommerziellen und stallspezifischen Vakzinen geimpft waren. Somit scheinen die nachgewiesenen Reoviren die Immunantwort der Küken unterlaufen zu haben. Die isolierten Reoviren stellten sich heterogen dar, bei sieben von zehn isolierten Stämmen handelte es sich um ERS-ähnliche Stämme. Auffallend war, dass bei keiner der untersuchten Herden die für ERS-Stämme beschriebenen Veränderungen wie stark erhöhte Mortalitätsrate, Nekroseherde in der Leber und Perikarditis (VAN LOON et al., 2001) aufwiesen. Auch in der Literatur sind multiple verschiedene Reovirusstämme beschrieben, die aus MAS-Küken isoliert wurden. REKIK et al. (1991) lösten bei einer Studie, die mit neun verschiedenen Reovirusstämmen, die aus Darminhalten erkrankter Tiere isoliert wurden, insbesondere mit dem sogenannten Stamm 615, der sich serologisch von dem Stamm S1133 unterschied, MAS-Symptome, insbesondere Gewichtsdepression, aus. CLARK et al. (1990) stellten fest, dass sich sechs isolierte Reovirusstämme (883, 176, 81-5, S1133, FC und TX) in drei verschiedene Pathotypen einteilen ließen. Es ist anzunehmen, dass auch in dieser Studie unterschiedliche Reovirusstämme möglicherweise zu unterschiedlichen Pathogenitätstypen gehören und sich somit Art und Ausprägung der klinischen und pathologischen Veränderungen sowie die Gewichtsentwicklung unterscheiden. NI et al. (1995) berichten über einen direkten Bezug zwischen Pathogenität und Läsionsinduktion von Reoviren mit Virusausbreitung und Replikation.

Bezüglich Pathogenität der Reoviren scheint auch der Infektionszeitpunkt eine zentrale Rolle im Krankheitsgeschehen zu spielen. Küken scheinen in den ersten Lebensstagen gegenüber einer Reovirusinfektion am empfänglichsten zu sein, mit zunehmendem Alter nimmt die Empfänglichkeit deutlich ab (ROBERTSON und WILCOX, 1986). Dies trifft auch für die Infektion von Küken mit Darmhomogenat zu (KOUWENHOVEN et al., 1983, 1986). Insbesondere scheint dies von Bedeutung, da in dieser Studie zum zweiten Untersuchungszeitpunkt häufiger Reovirus nachgewiesen wurde. Die Ergebnisse des Isolationsortes lassen vermuten, dass es sich um eine aufsteigende Infektion handelte.

Neben Reoviren wird derzeit auch die Bedeutung von Rotaviren am MAS-Geschehen diskutiert. Wie parallel durchgeführte Studien in Norddeutschland zeigen, wird ein Zusammenhang zwischen Rotaviren der Gruppe D und dem Auftreten von MAS vermutet (OTTO et al., 2004, 2006).

Neben den viralen Erregern werden auch bakterielle Keime in den Zusammenhang mit MAS gebracht. Deshalb wurden Darmproben bakteriologisch untersucht. Hierbei zeigte sich, dass keine primär pathogenen Erreger im Darm eine Rolle zu spielen scheinen. *Clostridium perfringens*, Erreger der nekrotisierenden Enteritis, wurde bei vereinzelt Tieren im Darm in geringer Keimzahl nachgewiesen, was als physiologisch eingestuft werden kann, da keine pathologischen Anzeichen der Krankheit festzustellen waren (FICKEN, 1991). Die Ergebnisse der bakteriologischen Untersuchung zeigen eine Dysbakteriose insbesondere im Duodenum der schnellwachsenden Tiere auf, der eine wichtige Rolle am MAS-Geschehen beigemessen werden kann. Die Dysbakteriose äußerte sich in vermehrtem Wachstum von *E.coli* und *Proteus*, während Laktobazillen bei weniger stark betroffenen Tieren häufiger nachzuweisen waren. Auch MONTGOMERY et al. (1997) beschreiben die Isolation mehrerer *E.coli*-Stämme aus dem Darm MAS-kranker Tiere. Auch hier wurden die Keime als nicht primär pathogen, sondern vielmehr als Teil der normalen Darmflora eingestuft. Dennoch ist eine vermehrte Isolation von *E.coli* als pathologisch im vorderen Digestionstrakt anzusehen, da OCHI et al. (1964) hier eine fast 100 %ige Laktobazillenflora als physiologisch beschreiben. Kritisch zu bewerten bleiben diese Ergebnisse, da nahezu alle Herden antibiotisch vorbehandelt waren. Da sich trotzdem Unterschiede in der Zusammensetzung der Darmflora zwischen den verschiedenen Rassen zeigen, kann von einer Dysbakteriose gesprochen werden.

Die Ergebnisse der bakteriologischen und virologischen Untersuchungen führen zu dem Schluss, dass keine „Killer“-Pathogene in der Pathogenese von MAS eine Rolle zu spielen scheinen. Vielmehr deuten die Ergebnisse auf Erreger hin, die, wie in den histologischen Ergebnissen dargestellt, nur leichte Schädigungen in der Darmschleimhaut verursachen, wobei die festgestellte Epithelproliferation auf bereits einsetzende Regeneration der Darmschäden hinweist. Eine Kombination mehrerer

Faktoren wie zum Beispiel Reovirusinfektion mit zusätzlicher Dysbakteriose kann als mögliche Ursache für die Läsionen gewertet werden.

Weiterhin scheinen auch die festgestellten Pankreasveränderungen möglicherweise durch Entzündungsprozesse im Darm zu entstehen. Hier nimmt man an, dass die Ausführungsgänge des Pankreas durch Entzündungsprodukte verlegt werden, so ein Sekretstau entsteht und das Pankreas anfängt, sich selbst zu verdauen. Schließlich wird das Pankreasgewebe von Bindegewebe induriert, nur der endokrine Anteil bleibt erhalten. Diese Theorie wird gestützt von Versuchen von MARTLAND (1986), der durch Abbinden der Pankreasausführungsgänge gleiche Veränderungen der Pankreasfibrose hervorrufen konnte. Pathogene Erreger wie Toga-Virus ähnliche Partikel, die in den Ausführungsgängen des Pankreas gefunden wurden (FRAZIER et al., 1986b), sind möglicherweise am Verschluss der Pankreas-ausführungsgänge beteiligt.

Hieraus ergibt sich die Schlussfolgerung, dass die für das MAS-Geschehen so bedeutsame Wachstumsdepression auf die Malabsorption, die durch Läsionen in der Darmschleimhaut entsteht, zurückzuführen ist, wobei sich die Gewichtsdepression durch einsetzende Maldigestion bei Pankreasläsionen verstärken kann.

Die Ergebnisse der Studie zeigen die Problematik der Definition von MAS auf. Eine genaue Definition gestaltet sich aufgrund des uneinheitlichen Krankheitsbildes und der unbekanntem Ätiologie schwierig. In dieser durchgeführten Studie wurde das Auftreten von MAS anhand des klinischen und pathologischen Bildes mit den Hauptsymptomen Diarrhoe, blasse, durchscheinende Darmwände und Auseinanderwachsen der Tiere definiert. Da aber die Kriterien Durchfall und Auseinanderwachsen auch bei anderen Krankheitserscheinungen wie zum Beispiel einer Kokzidiose auftreten können, sind weitere Diagnostikmöglichkeiten heranzuziehen. KOUWENHOVEN et al. (1988) definierten MAS anhand der fünf Kriterien Gewichtsdepression, orange-mukoide und wässrige Fäzes, erhöhte alkalische Phosphatase im Plasma, erniedrigte Karotinoid-Konzentration im Plasma und Knochen-Veränderungen. Diese herangezogenen Parameter stellten sich jedoch als nicht geeignete MAS-Indikations-Parameter heraus, da die Karotinoidkonzentration abhängig von der Zusammensetzung und dem Karotinoidgehalts des Futters ist. Die alkalische Phosphatase kann auch bei anderen



Darmerkrankungen erhöht sein, und SINCLAIR et al. (1984) zeigten auf, dass bei MAS die alkalische Phosphatase auch erniedrigt sein kann. In dieser Studie wurde versucht, die histologischen Veränderungen von Duodenum und Pankreas als Diagnostikkriterium heranzuziehen. Wie die Ergebnisse zeigten, wurden histologisch Veränderungen im Darm und Pankreas nachgewiesen, der Ausprägungsgrad war jedoch meist niedrig, und die Inzidenzen der Pankreasatrophie zu gering, als dass sie eindeutig zur Diagnosebestimmung herangezogen werden könnten.

Für die Praxis stellt sich die Frage, ob es sich bei dem MAS-Syndrom um ein einheitliches Krankheitsbild handelt, oder ob verschiedene Krankheitsbilder, die zu dem Hauptsymptom „Auseinanderwachsen“ führen, unter dem Begriff MAS zusammengefasst werden. Dies wiederum zeigt die Problematik in Prophylaxe und Therapie von MAS bei den Küken auf. Die Ergebnisse der Dysbakteriose im Dünndarm weisen darauf hin, dass eine antibiotische Therapie angezeigt ist. In praxi hat sich eine Behandlung mit Amoxicillin (40 mg/kg) für 5 Tage bewährt (BACHMEIER, persönliche Mitteilung). Des Weiteren ist ein Aufbau der Darmflora mit Probiotika in Betracht zu ziehen.

Da das MAS-Geschehen auch durch Stress, dem die Küken ausgesetzt sind (SMART et al., 1988), beeinflusst wird, ist eine Optimierung der Haltungsbedingungen wichtig. Hierzu gehören neben dem sofortigen Angebot von Futter durch Einstellen der Küken auf Futterpapier auch die Einstellung der Tiere in vorgeheizte Ställe, optimale Wärme- und Luftregulation sowie das Einhalten von Hell- und Dunkelphasen in der Aufzucht.

Neben der Optimierung der Kükenaufzucht ist die Impfstrategie der Elterntiere von vorangiger Bedeutung. Hierbei erzielt eine Impfung der Elterntiere mit einer Dosis Lebendimpfstoff und zweimaliger Impfung mit inaktivierten Vakzinen die höchsten Antikörpertiter und beste Resistenz gegen klinische Infektion (GIAMBRONE, 1986). Wie die Ergebnisse der virologischen Untersuchung zeigen, scheint die Reovirusinfektion die Immunantwort der Küken zu unterlaufen. Eine strikt angepasste Impfstrategie gegen Reoviren der Elterntiere als unbedingt notwendig zu erachten. Deshalb werden in einem Folgeprojekt die isolierten Reoviren näher typisiert und die Immunreaktion der Küken auf eine Infektion analysiert.

## 6. Zusammenfassung

Das Malabsorptionssyndrom (MAS) beim Masthähnchen ist eine weltweit verbreitete, in ihrer Ausprägung stark variierende Erkrankung des Gastrointestinaltraktes, deren Ätiologie bislang unklar ist. Eine Beteiligung von Reoviren sowie anderen viralen, aber auch bakteriellen Komponenten am MAS-Geschehen wird vermutet.

Das Ziel dieser Feldstudie ist, rassespezifische Unterschiede in der klinischen Ausprägung anhand der Gewichtsentwicklung zu beurteilen sowie die pathologischen und histologischen Veränderungen in ihrer Qualität und Quantität im zeitlichen Verlauf im Hinblick auf rassespezifische Unterschiede zu evaluieren. Mögliche ätiologische Faktoren sollen erfasst und beurteilt werden.

In elf Herden der Rassen Ross und Cobb (schnellwüchsig) und zwei Herden der Rasse Isa-JV (langsamwüchsig) wurde beim ersten Auftreten von MAS mit 7 - 15 Tagen und im Alter von 20 - 27 Tagen das Herdengewicht untersucht. Die Analyse erfolgte mittels Stallwaage an beiden Untersuchungszeitpunkten sowie am 28. Masttag. Aus diesen Herden wurde zusätzlich das Gewicht von je sechs kümmerwüchsigen Indikatortieren erfasst. Diese Tiere wurden pathologisch-anatomisch und histologisch untersucht, des Weiteren erfolgte eine Virusanzucht aus Darm und Leber/Nieren-Pool sowie eine bakteriologische Untersuchung der Darmabschnitte.

Die Ergebnisse der Gewichtsuntersuchungen zeigen, dass das Herdengewicht trotz anfänglicher Gewichtsdepression bei der Herkunft Ross den rassespezifischen Sollwert wieder erreichte, bei der Herkunft Cobb hingegen unter dem Sollwert blieb. Die Tiere der Rasse Isa-JV zeigten eine gute der Rasse entsprechende Gewichtsentwicklung. Das Durchschnittsgewicht der Indikatortiere hingegen war bei beiden schnellwüchsigen Rassen im Vergleich zur Rasse ISA-JV zu beiden Untersuchungszeitpunkten signifikant niedriger.

Als Ursache für die schlechte Gewichtsentwicklung wurde bei der pathologisch-anatomischen Untersuchung eine Enteritis catarrhalis diagnostiziert. Dies bestätigte sich in der histologischen Untersuchung, in der sowohl eine Verbreiterung der Zotten und Proliferation des Epithels als auch leichte Entzündungsprozesse erkennbar waren. Die Epithelzellproliferation sowie die Zottenverbreiterung waren zum zweiten Untersuchungszeitpunkt stärker ausgeprägt. Zystisch entartete Krypten konnten nur

in Einzelfällen in starker Ausprägung, tendenziell eher zum ersten Untersuchungszeitpunkt, nachgewiesen werden. Bemerkenswerterweise zeigten alle Rassen diese Veränderungen ebenso wie Läsionen des Pankreas, die vom Verlust der zymogenen Granula und Vakuolenbildung dominiert wurden. Entzündungszellherde wurden hier in geringem Ausmaß, starke Fibrose nur in Einzelfällen beobachtet.

Ein positiver Reovirusnachweis erfolgte zum ersten Untersuchungszeitpunkt in 14 von 26 Darmproben aus 8 Herden aller drei Herkünfte. Gleichzeitig wurde aus einer Leber-/Nieren-Poolprobe Reoviren isoliert. Zum zweiten Untersuchungszeitpunkt jedoch waren Reoviren in 14 von 25 Leber-/Nieren-Poolproben zu finden, sodass eine aufsteigende Infektion anzunehmen ist. Bei sieben von zehn isolierten Reostämmen handelte es sich um enteropathogene Reovirusstämme (ERS).

Bei der bakteriologischen Untersuchung ergab sich eine Dysbakteriose im Duodenum der schnellwüchsigen Herden Ross und Cobb. Diese wiesen *E.coli* in erhöhter Menge, Laktobazillen hingegen in geringerem Umfang auf als die Isa-JV-Herden.

Die Ergebnisse der Gewichtsentwicklung weisen auf rassespezifische Unterschiede in der Empfänglichkeit von MAS hin. Allerdings zeigen die Ergebnisse der pathologischen und histologischen Untersuchungen, dass auch bei den Tieren der langsam wachsenden Rasse Läsionen in Darm und Pankreas auftreten. Auch Reoviren wurden trotz Elterntierimpfung in allen Rassen nachgewiesen. Die Immunantwort scheint aufgrund von Antigen Shift unterlaufen zu werden.

Eine Dysbakteriose wurde im Gegensatz zum Reovirusnachweis nur bei den schnellwüchsigen Rassen festgestellt. Eine Kombination beider Faktoren begünstigt möglicherweise das Auftreten von MAS. Als Therapieansatz ist ein gezielter Einsatz von Antibiotika/Probiotika in Erwägung zu ziehen.

## 7. Summary

Malabsorption syndrome (MAS) in broilers is a worldwide occurring disease of the gastrointestinal tract of highly varying clinical degree and of so far unclear etiology. Reoviruses and other viral as well as bacteriological agents are considered to be involved in this disease.

The aim of this field study is to evaluate breed specific differences in the clinical degree of MAS by examination of weight gains as well as pathological and histological changes both in quality and quantity with regard to chronological changes. Furthermore, likely etiological factors are to be acquired and assessed.

In 11 flocks of two fast growing races (Ross and Cobb) and in two flocks from a slow growing race (ISA-JV) flock weight was recorded during the period of the first appearance of MAS from day 7 to 15 and 14 days later at the age of 20 to 27 days.

Weight analysis was performed with a commercial barn scale on both distinct time points and on day 28 of fattening. Apart from the total flock weight, the weight of six stunted indicator animals per flock was additionally measured. These animals were examined pathological-anatomically and histologically. Investigations on resident microbiological pathogenic agents were performed by virus cultivation from pooled gut and liver-/kidney samples. Additionally bacteriological examinations on gut segments were conducted.

Flock weight of the fast growing race with the origin Ross was higher despite an initial weight depression, whereas Cobb broilers remained below the nominal value. ISA-JV showed typical background specific weight gain. Average weights of the indicator animals of both fast growing races however showed a significant reduction compared to ISA-JV at both examination dates.

In the pathological anatomical examinations enteritis catarrhalis was shown as the cause of the depressed weight gains. This was confirmed histologically due to widening of villi, proliferation of epithelial cells and slight inflammatory reaction. Both epithelial cell proliferation and widening of the villi were more pronounced in the second examination point. High grade cystic degeneration was rarely observed and rather limited to samples from the first examination period. Astonishingly all broiler types showed these degenerative changes as well as lesions in the pancreas, that were characterized by loss of zymogene granules and formation of vacuoles.

Inflammatory response was weakly present and severe fibrosis only occurred in some cases.

Reovirus was tested positive within the first examination time point in 14 out of 26 gut samples and in one pooled liver/kidney sample. In the second time point of investigation reoviruses could be isolated from 14 out of 25 pooled liver/kidney samples suggesting that an ascending infection took place. Seven of the ten reovirus strains were ERS-like strains.

Bacteriological examinations resulted in dysbacteriosis of the duodenum in fast growing Ross and Cobb broilers. Hereby *E. coli* was detected in a higher degree, whereas lactobacilli were found less often in comparison to ISA-JV flocks.

The results of the weight gains are indicative for race specific differences to susceptibility for MAS. However results of pathological and histological investigations show that gut as well as pancreatic lesions also occur in the slow growing race. Apart from that reovirus was detected in all broiler types despite vaccination of the breeder flocks. It seems likely that the immunological response is disturbed by antigen shift. In contrast dysbacteriosis was only found in the fast growing races. MAS is putatively caused by a combination of both factors, reovirus infection and dysbacteriosis. A targeted use of antibiotics/probiotics should be taken into consideration as a therapeutic starting point.

## 8. Résumé

Le syndrome de malabsorption (MAS) du poulet de chair est une pathologie du système digestif observée dans le monde entier, dont l'intensité est très variable et l'étiologie jusqu'à présent peu claire. Il semble que les Réovirus de même que d'autres virus, mais aussi des agents bactériens jouent un rôle dans ce syndrome.

Le but de cette étude de terrain est d'apprécier l'influence de la race sur l'intensité clinique du MAS par des mesures de prise de poids, de même que d'analyser les modifications pathologiques et histologiques dans leur qualité et quantité en fonction du temps et de la race. Des facteurs étiologiques possibles sont appréhendés.

Le poids moyen de 11 lots des races Ross et Cobb (races à croissance rapide) et de deux lots de la race Isa-JV (race à croissance lente) a été déterminé lors de la première apparition du MAS entre 7 et 15 jours puis à l'âge de 20 - 27 jours. Grâce à une balance, le poids moyen du lot a été calculé lors de chaque examen, puis au 28<sup>ème</sup> jour d'élevage. De plus, six oiseaux indicateurs (à croissance ralentie) pour chaque lot ont été pesés lors des examens, avant d'être autopsiés et examinés histologiquement.

De plus, une culture virale de l'intestin et d'un pool foie / rein de même qu'un examen bactériologique des différentes sections de l'intestin ont été réalisés.

Les résultats des mesures montrent que le poids moyen du lot atteignait à nouveau le poids normal après une dépression en début d'élevage chez les lots d'origine Ross, les lots d'origine Cobb, par contre, restant en dessous de la valeur de consigne. Les lots de race Isa-JV avaient un bon développement pondéral pour cette race. Le poids moyen des oiseaux indicateurs était significativement inférieur dans les lots de races à croissance rapide par rapport aux lots de race à croissance lente ISA-JV et ce, aux deux points de mesure.

A l'autopsie, une entérite catarrhale a été diagnostiquée comme origine de la diminution de la prise de poids. Celle-ci a été confirmée par l'examen histologique, dans lequel un élargissement des villosités et une prolifération de l'épithélium de même qu'une inflammation légère ont été observés. Lors du deuxième examen, la prolifération des cellules de l'épithélium de même que l'élargissement des villosités étaient plus marqués.

Une modification cystique marquée des cryptes n'a été observée que dans des cas isolés, tendanciellement plus fréquemment lors de la première observation. Il faut

remarquer que toutes les races présentaient ces modifications, de même que des lésions du pancréas, dominées par une perte de la Granula zymogène et une par une formation de vacuoles. Des amas de cellules inflammatoires de faible ampleur ont été observés, de même qu'une fibrose marquée dans des cas isolés.

Lors du premier examen, des réovirus ont été isolés par l'examen virologique dans 14 des 26 échantillons d'intestin provenant de 8 lots des trois races, mais seulement dans un échantillon de foie et rein. Lors du second examen, les réovirus ont pu être retrouvés dans 14 des 25 échantillons de foie et rein, ce qui suggère une infection ascendante.

7 des 10 souches de réovirus isolées étaient des souches de réovirus entéro-pathogènes (ERS).

L'examen bactériologique a révélé une disbactériose au niveau du duodénum des lots de race à croissance rapide Ross et Cobb, *E. coli* étant isolé plus fréquemment en quantité importante, les lactobacilles étant eux présents en quantité moindre que dans les oiseaux cliniquement sains d'origine ISA-JV.

Les résultats de prise de poids indiquent que la susceptibilité au MAS diffère suivant la race. Cependant, les résultats des autopsies et des examens histologiques ont montré que des lésions de l'intestin et du pancréas étaient également présentes dans la race à croissance lente. Bien que tous les parentaux soient vaccinés, des réovirus ont été isolés dans toutes des races. Il semble que la réponse immunitaire soit contournée par une dérivation antigénique. La disbactériose par contre été démontrée uniquement dans les races à croissance rapide. Une combinaison des deux facteurs semble favoriser l'apparition de MAS.

Comme thérapie, l'emploi ciblé d'antibiotiques ou de probiotiques peut être envisagé.

---

**9. Literaturverzeichnis**

1. ABRAMS L. Stunting syndrome of broilers. *Vet Rec* 1985; 116: 676
2. AL- AFALEQ A, JONES RC. A comparison of single and repeated oral infection of chicks with two avian reoviruses. *Res Vet Sci* 1994; 57 (1): 96-99
3. AL-BATSHAN HA, SELL JL, PIQUER J, MALLARINO E, SOTO-SALANOVA MF, ANGEL CR. Responses of turkey poult to virginiamycin as influenced by litter condition and experimentally induced stunting syndrome. *Poult Sci* 1992; 71: 894-904
4. ALI A, REYNOLDS DL. Characterization of the Stunting Syndrome Agent: Relatedness to known viruses. *Avian Dis* 2000; 44: 44-50
5. ANGEL CR, SELL JL, FAGERLAND JA, REYNOLDS DL, TRAMPEL DW. Long-segmented filamentous organisms observed in poult experimentally infected with stunting syndrome agent. *Avian Dis* 1990; 34: 994-1001
6. ANGEL CR, SELL JL, MALLARINO E, AL-BATSHAN H, PIQUER J, SOTO-SALANOVA MF. Dietary effects on stunting syndrome in poult. *Poultry Sci* 1992; 71: 859-871
7. ASDRUBALI G, COLETTI M, MUGHETTI L, TACCONI G. Malabsorption Syndrome: Histological Aspects of the chicken pancreas. *Zootechnica International* Feb. 1987; 55-57
8. BELL DD, WEAVER WD, editors. *Commercial meat and egg production*. 5<sup>th</sup> ed., Kluwer academic publishers 2002; 849-853
9. BRACEWELL CD, WYETH P. Infectious stunting of chickens. *Vet Rec* 1981; 109: 64
10. BRACEWELL CD, RANDALL CJ. The infectious stunting syndrome. *Wld's Poult Sci* 1984; 40: 31-37



11. CASAUBON-HUGUENIN MT, ÀVILA-GONZÁLEZ E, VAZQUEZ-PELAEZ C, TRIGO F, LASCURAIN R, ZENTENO E. The effect of raw full-fat soybean and its lectin on the nutrition and pigmentation of broilers. *J Agric Food Chem* 2004; 52: 5702-5708
12. CASTRO AE., DAVIS JF, DOMAN JT, DE LA TORRE JC, STOFFREGEN WC. Arenavirus-like agent in broilers: an emerging viral disease? *Western Poultry Disease Conference*, 1995; Sacramento, California
13. CERVANTES HM. Strategies to reduce malabsorption. *Poultry Digest* 2003 Volume 3, Number 8
14. CHOOI KF, CHULAN U. Broiler runting/stunting syndrome in Malaysia. *Vet Rec* 1985; 116: 354
15. CLARK FD, NI Y, COLLISSON E, KEMP MC. Characterization of avian reovirus strain-specific Polymorphisms. *Avian Dis* 1990; 34: 304-314
16. CUBITT WD, BARRETT ADT. Propagation and preliminary characterization of a chicken candidate virus. *J gen Virol.* 1985; 66: 1431-1438
17. DAVIS JF, GOODWIN MA, PLAYER E, FUCHS D. (1993). Arenavirus-like particles associated with hypoglycaemia and enteritis in broiler chickens. *Vet Rec* 1993; 6: 484
18. DAVIS JF, CASTRO AE, DE LA TORRE JC, SCANES CG, RADECKI SV, VASILLATOS-YOUNKEN R, DOMAN J, TENG MN. Hypoglycemia, enteritis, and spiking mortality in Georgia broiler chickens: experimental reproduction in broiler breeder chicks. *Avian Dis* 1995; 39: 162-174
19. DAVIS JF, CASTRO AE, DE LA TORRE JC, BARNES HJ, DOMAN JT, METZ M, LU H, YUEN S, DUNN PA, TENG MN. Experimental reproduction of severe hypoglycemia and spiking mortality syndrome using field-derived and embryo-passaged preparations. *Avian Dis* 1996; 40: 158-172

20. DECAESSTECKER M, CHARLIER G., MEULEMANN G. Significance of parvoviruses, entero-like viruses and reoviruses in the etiology of the chicken malabsorption syndrome. *Avian Pathol* 1986; 15: 769-782
21. EIDSON CS, KLEVEN SH, FLETCHER OJ. Performance of broiler progeny of breeder flocks vaccinated with inactivated oil emulsion malabsorption syndrome virus vaccine. *Poult Sci* 1985; 64: 2081-2086
22. FARMER H. Stunting syndrome of broilers. *Vet Rec* 1985; 117: 154
23. FARMER AM, TAYLOR J. Infectious stunting syndrome: The isolation of a new virus. *Vet Rec* 1985; 116: 111
24. FICKEN MD. Necrotizing enteritis. In: *Diseases of poultry*, 9<sup>th</sup> ed. BW CALNEK, JW BARNES, CW BEARD, WM REID, HW YODER, Jr., eds. Iowa State University Press, Ames, 1991; 264-267
25. FRAZIER JA, FARMER H, MARTLAND MF. Enteric virus-like particles with a stunting syndrome of chickens. *Vet Rec* 1986a; 118: 303-304
26. FRAZIER JA, FARMER H, MARTLAND MF. A toga-like agent in the pancreatic duct of chickens with infectious stunting syndrome. *Vet Rec* 1986b; 119: 209-210
27. FRAZIER JA, REECE RL. Infectious stunting syndrome of chickens in Great Britain: intestinal ultrastructural pathology. *Avian Pathol* 1990; 19: 759-777
28. FRIEDMANN A, ARYEH I, MELAMED D, NIR I. Defective immune response and failure to induce oral tolerance following enteral exposure to antigen in broilers afflicted with stunting syndrome. *Avian Pathol* 1998; 27: 518-525
29. FRIES R, BERGMANN V, FEHLHABER K. Infektiöses Kümmerwuchs-Syndrom. In: *Praxis der Geflügelfleischuntersuchung*. Hannover: Schlütersche 2001: 98-9

30. GIAMBRONE JJ, CLAY RP. Evaluation of broiler breeder pullet vaccination programs for preventing clinical reovirus infections in the progeny. *Poult Sci* 1986; 65(3): 457-61
31. GOOD RE. The pale bird syndrome. *Poultry Digest* 1982; 41: 278
32. GOODWIN MA, DEKICH MA, LATIMER KS, FLETCHER OJ. Quantitation of intestinal D-xylose absorption in normal broilers and in broilers with pale-bird syndrome. *Avian Dis* 1985a; 29: 630-639
33. GOODWIN MA, NERSESSIAN BN, BROWN J, PLAYER EC, FLETCHER OJ. Gastrointestinal transit times in normal and reovirus- infected turkeys. *Avian Dis* 1985b; 29: 920-928
34. GOODWIN MA, DAVIS JF, MCNULTY MS, BROWN J, PLAYER EC. Enteritis (so-called Runting Stunting Syndrome in Georgia Broiler chicks). *Avian Dis* 1993; 37: 451-458
35. GRIES CL, SCOTT ML. Pathology of selenium deficiency in the chick. *J. Nutrition* 1972; 102: 1287-1296
36. GRIFFITHS GL, WILLIAMS W. Runting in broilers associated with temporary maldigestion. *Vet Rec* 1985; 116: 160-161
37. GUO ZY, GIAMBRONE JJ, LIU Z, DORMITORIO TV, WU H. Effect of In Ovo administered Reovirus Vaccines on immune response of specific-pathogen-free chickens. *Avian Dis* 2004; 48: 224-228
38. HEFFELS-REDMANN U, KALETA EF, HERMANNS W (1992). Reovirusinfektionen. In: HEIDER G, MONREAL G, MESZAROS J, eds. *Krankheiten des Wirtschaftsgeflügels*. Gustav Fischer Verlag Jena Stuttgart, Stuttgart 1992; 1: 525-551

39. HEIN R, SLACUM G, LYNCH P, VAN DE ZANDE S. Novel characteristics of recent isolated avian reoviruses in the USA. In: Proc of XIII International Congress of the World Veterinary Poultry Association. Denver 2003;73
40. HIERONYMUS RK, VILLEGLAS P, KLEVEN SH. Identification and serological differentiation of several reovirus strains isolated from chickens with suspected malabsorption syndrome. *Avian Dis* 1983; 27: 246-253
41. HÖRNQUIST ED, GRADIC D, MAK T, LYCKE N. CD8-deficient mice exhibit augmented mucosal immune responses and intact adjuvant effects to cholera toxin. *Immunology* 1996; 87: 220-229
42. KISARY J, NAGY B, BITAY Z. Presence of parvoviruses in the intestine of chickens showing stunting syndrome. *Avian Pathol* 1983; 13: 339-343
43. KISARY J. Experimental infection of chicken embryos and day-old chickens with parvovirus of chicken origin. *Avian Pathol* 1985; 14: 1-7
44. KOUWENHOVEN B, VERTOMMEN M, VAN ECK JHH. Runting and leg weakness in broilers; involvement of infectious factors. *Vet Sci Commun* 1978a; 2: 253-259
45. KOUWENHOVEN B, DAVELAAR FG, VAN WALSUM J. Infectious proventriculitis causing runting in broilers. *Avian Pathol* 1978b; 7: 183-187
46. KOUWENHOVEN B, VERTOMMEN M, GOREN E. Runting and stunting syndrome in broilers; the disease with many names and faces. *Int. Union. Immunol. Soc. Proc.* 1983; 66: 73-79
47. KOUWENHOVEN B, VERTOMMEN M, GOREN E. (1986). Runting in broilers. In: McFERRAN, McNULTY. *Acute virus infections of poultry*. Nijhoff: Dordrecht 1986; 165-178

48. KOUWENHOVEN B, VERTOMMEN M, GOREN E. Investigations into the role of reovirus in the malabsorption syndrome. *Avian Pathol* 1988; 17: 879-892
49. KRAFT W, HIRSCHBERGER J. *Kleintierkrankheiten Band 1: Innere Medizin*. 3. Aufl., Verlag Eugen Ulmer GmbH&Co, Stuttgart 2000; 533-534
50. MARZURKIEWICZ M, MADEJ JA, SOBIECH KA, GIEBEL O. Further studies on the etiopathology of malabsorption syndrome in broiler chickens. *Arch Vet Pol* 1993; 33: 177-188
51. MARTLAND MF. Histopathology of the chick pancreas following pancreatic duct ligation. *Vet Rec* 1986a; 118: 526-530
52. MARTLAND MF, FARMER H. Pancreatic duct obstruction in an stunting syndrome of broiler chickens. *Vet Rec* 1986b; 118: 531-534
53. MARTLAND MF. Advances in stunting and runting syndrome research. In: PANDEY R, editor: *Nononcogenic avian viruses*. *Prog Vet Microbiol Immunol*. Basel: Karger 1989, vol.5; 109-133
54. MAYHEW TM, MYCLEBUST R, WHYBROW A, JENKINS R. Epithelial integrity, cell death and cell loss in mammalian small intestine. *Histol. Histopathol*. 1999; 14: 257-67
55. McFERRAN JB, McNULTY MS. Recent advances in enterovirus infections of birds. In: McFERRAN, McNULTY. *Acute virus infections of poultry*. Nijhoff: Dordrecht 1986; 195-202
56. McLOUGHLIN MF, McLOONE DA, CONNOR TJ. Runting and stunting syndrome in turkeys. *Vet Rec* 1987; 121: 583-586
57. McNULTY MS, ALLAN GM, STUART JC. Rotavirus infection in avian species. *Vet Rec* 1978; 103: 319-320

- 
58. McNULTY MS, ALLAN GM, CONNOR TJ, McFERRAN JB, McCRACKEN RM. An Entero-like virus associated with the runting syndrome in broiler chickens. *Avian Pathol* 1984; 13: 429-439
59. McNULTY MS. Rotavirus Infections. In: *Virus infections of birds*. Edited by J.B. McFerran und M.S.McNULTY, Elsevier Science Publishers B.V., Amsterdam, London, New York, Tokyo 1993; 692-701
60. MEULEMANS G, DECAESTECKER M, CHARLIER G. Runting syndrome in chickens. Experimental reproduction studies. In: McFERRAN, McNULTY. *Acute virus infections of poultry*. Nijhoff, Dordrecht: 1986; 179-189
61. MINTA Z, TOMCZYK G, DOMANSKA K, KOZACZYNSKI W. Pathogenicity of new reoviruses isolated from broiler chickens in Poland. In: XIIth International Congress of the World Veterinary Poultry Association, Cairo, Egypt. 2001; 188
62. MONREAL G. Malabsorptionssyndrom. In: HEIDER G, MONREAL G, MESZAROS J, eds. *Krankheiten des Wirtschaftsgeflügels*. Stuttgart: Gustav Fischer Verlag Jena Stuttgart 1992; 1: 695-701
63. MONTGOMERY RD, BOYLE CR, MASLIN WR, MAGEE DL. Attempts to reproduce a runting/stunting-type syndrome using infectious agents isolated from affected Mississippi broilers. *Avian Dis* 1997; 41: 80-92
64. NELSON TS, KIRBY LK, JOHNSON ZB, HALLEY JT, BEASLEY JN. Digestion of feed by chicks with pale bird syndrome. *Avian Dis* 1982; 26: 696-700
65. NI, Y., KEMP, M.C. (1995). A comparative study of avian reovirus pathogenicity: virus spread and replication and induction of lesions. *Avian Dis* 39, 554-566
66. O'BRIEN JDP. Stunting syndrome in broiler chickens. *Vet Rec* 1982; 113: 203

67. OCHI Y, MITSUOKA T, SEGA T. Untersuchungen über die Darmflora des Huhnes, III. Mitteilung: Die Entwicklung der Darmflora vom Küken bis zum Huhn. Zentbl Bakt ParasitKde (Abt 1) 1964; 193: 80-95
68. OLSEN DE. Isolation of a reovirus-like agent from chicks with diarrhea and stunting. Proc 26<sup>th</sup> Western Poultry Diseases Conf, Davis 1977; 131-139
69. OSBORNE DJ, HAMILTON PB. Steatorrhea during aflatoxicosis in chickens. Poultry Sci 1981a; 60: 1398-1402
70. OSBORNE DJ, HAMILTON PB. Decreased pancreatic digestive enzymes during aflatoxicosis. Poult Sci 1981b; 60:1818-1821
71. OTTO P, LIEBLER-TENORIO E, ELSCHNER M, REETZ J, LÖHREN U, DILLER R. Detection of rotavirus and intestinal lesions in broiler chicks from flocks with runting and stunting syndrome (RSS). Avian Dis 2006; 50: 411-418
72. OTTO P, ELSCHNER M. Vorkommen von Rotaviren in Masthühnerbeständen. Bundesgesundheitsblatt 2/2004; 154
73. PAGE RK, FLETCHER OJ, ROWLAND GN, GAUDRY D, VILLEGAS P. Malabsorption Syndrome in broiler chickens. Avian Dis 1982; 26: 618-624
74. PASS DA, ROBERTSON MD, WILCOX GE. Runting syndrome in broiler chickens in Australia. Vet Rec 1982; 110: 386
75. RANDALL CJ, WYETH PJ, HIGGINS RJ. Pancreatic lesions in stunted broilers. Vet Rec 1981; 109: 125-126
76. REECE KL, FRAZIER JA. Infectious stunting syndrome of chickens in Great Britain: field and experimental studies. Avian Pathol 1990; 19: 723-758

77. REKIK MR, SILIM A, BERNIER G. Serological and pathogenic characterization of avian reoviruses isolated in Quebec. *Avian Pathol* 1991; 20: 607-617
78. RIDDELL C, DEROW D. Infectious stunting and pancreatic fibrosis in broiler chickens in Saskatchewan. *Avian Dis* 1985; 29: 107-115
79. ROBERTSON MD, WILCOX GE. Avian reovirus. *Veterinary Bulletin* 1986; 56(3): 155-174
80. RUDAS P, SÁLYI G, SZABÓ J. Decreased Thyroxine, Triiodothyronine, and 5'- Deipdination Levels in Malabsorption Syndrome (Runting or Stunting Syndrome) in artificially inoculated broilers. *Avian Dis* 1986; 30: 293-297
81. RUDAS P, SÁLYI G, SZABÓ J. Rapid decrease of the peripheral deiodination of thyroxine in the malabsorption syndrome in artificially inoculated broilers. *Avian Dis* 1989; 33: 279-284
82. SELL JL, REYNOLDS DL, JEFFREY M. Evidence that bacteria are not causative agents of Stunting Syndrome in poults. *Poult Sci* 1992; 71: 1480-1485
83. ŠEVČIKOVÀ Z. CD3 cells in the intestine of broilers inoculated with intestinal homogenate. *Br Poult Sci* 1997; 38: 55-58
84. SHAPIRO F, NIR I. Stunting Syndrome in Broilers: Physical, Physiological, and Behaviorol Aspects. *Poult Sci* 1995; 74: 33-44
85. SHAPIRO F, NIR I, HELLER D. Stunting Syndrome in Broilers: Effect of Stunting Syndrome Inoculum obtained from Stunting Syndrome affected broilers, on broilers, leghorns and turkey poults. *Poult Sci* 1998; 77: 230-236



86. SINCLAIR A J, EMBURY D H, SMART I J, BARR D A, REECE R L, HOOPER P T, GOULD J A. Pancreatic degeneration in broilers with runting and stunting syndrome. *Vet Rec* 1984; 115: 485-488
87. SMART IJ, BARR DA, REECE RL, FORSYTH WM, EWING I. Experimental reproduction of the Runting-Stunting Syndrome of broiler chickens. *Avian Pathol* 1988; 17: 617-627
88. SONGSERM T, POL JMA, VAN ROOZELAAR D, KOK GL, WAGENAAR F, TER HUURNE AAHM. A comparative study of the pathogenesis of malabsorption syndrome in broilers. *Avian Dis* 2000; 44: 556-567
89. SONGSERM T, ZEKARIAS B, VAN ROOZELAAR DJ, KOK RS, POL JMA, PIJPERS A, TER HUURNE AAHM. Experimental reproduction of malabsorption syndroms with different combinations of reovirus, *Escherichia coli*, and treated homogenates obtained from broilers. *Avian Dis* 2002; 46(1): 87-94
90. SONGSERM T, VAN ROOZELAAR DJ, KANT A, POL J, PIJPERS A, TER HUURNE AAHM. (2003). Enteropathogenicity of Dutch and German avian reoviruses in SPF white leghorn chickens and broilers. *Vet Res* 2003; 34(3): 285-295
91. TAKEUCHI T, KITAGAWA H, IMAGAWA T, UEHARA M, (1998). Proliferation and cellular kinetics of villous epithelial cells and M cells in the chicken caecum. *J. Anat.* 193, 233-39
92. TRAMPEL DW, SELL JL. Effect of bacitracin methylene disalicylate on turkey poult performance in the presence and absence of stunting syndrome. *Avian Dis* 1994; 38: 86-92
93. VAN DE ZANDE S, LIN F. Enteric reovirus strain (ERS) infections: How to control the disease? Proceedings of the 14<sup>th</sup> World Veterinary Poultry Congress, Istanbul 2005; 325

94. VAN DE ZANDE S, VAN BOMMEL S, KUHN E, HEIN R. Central nervous system disorders caused by a new avian reovirus. In: Proc. Congress of the World Veterinary Poultry Association. Denver 2003; 73
95. VAN DE ZANDE S, KUHN EM. Central nervous system signs in chickens caused by a new avian reovirus strain: a pathogenesis study. Vet Microbiol 2007; 120: 42-49
96. VAN DER HEIDE L, LÜTTICKEN D, HORZINEK M. Isolation of a reovirus as possible etiological agent of osteoporosis („brittle bone disease“, „femoral head necrosis“) in broiler chickens. Avian Dis 1981; 25: 847-856
97. VAN LOON AAWM, KOOPMAN HC, KOSMAN W, MUMCZUR J, SZELESZCZUK O, KARPINSKA E, KOSOWSKA G, LÜTTICKEN D. Isolation of a new serotype of avian reovirus associated with malabsorption syndrome in chickens. Vet Quat 2001; 23(3): 129-133
98. VERTOMMEN M, VAN DER LAAN A, VEENENDAAL-HESELDMANN HM. Infectious stunting and leg weakness in broilers. II. Studies on alkaline phosphatase isoenzymes in blood plasma. Avian Pathol 1980; 9: 143-152
99. WIESER E, RIBBECK R. Wörterbuch der Veterinärmedizin. 3. Auflage, Gustav-Fischer-Verlag, 1991
100. WYETH PJ, CHETTLE NJ, LABRAM J. Avian calicivirus. Vet Rec 1981; 109: 477
101. WYETH PJ, CHETTLE NJ. Infectious stunting syndrome: evidence of vertical transmission. Vet Rec 1985; 2: 465-467
102. YASON CV, SCHAT KA. Experimental infection of specific-pathogen-free chickens with avian rotaviruses. Avian Dis 1986; 30: 551-556

103. YASON CV, SCHAT KA. Pathogenesis of rotavirus infections in turkey poults. *Avian Pathol* 1986; 15: 421-435
104. ZEKARIAS B, SONGSERM T, POST J, KOK GL, POL JMA, ENGEL B, TER HUURNE AAHM. (2002). Development of organs and intestinal mucosa leucocytes in four broiler lines that differ in susceptibility to malabsorption syndrome. *Poult Sci* 2002; 81: 1283-1288.
105. ZEKARIAS B, STOCKEHOFE- ZURWIEDEN N, POST J, BALK F, VAN REENEN C, GRYS E, REBEL JM. The pathogenesis of and susceptibility to malabsorption syndrome in broilers is associated with heterophil influx into the intestinal mucosa and epithelial apoptosis. *Avian Pathol* 2005; 34(5): 402-407

## Danksagung

Zum Schluss möchte ich allen herzlich danken, die zur Entstehung dieser Arbeit beigetragen haben.

Mein besonderer Dank gilt Herrn Prof. Dr. habil. R. Korbelt für die Überlassung dieses sehr interessanten Themas sowie für die stetige Unterstützung.

In ganz besonderer Weise möchte ich mich bei Herrn PD Dr. habil. Ch. Grund für seine herausragende Betreuung sowie seine liebenswerte Geduld, Motivation und konstruktive Kritik bedanken, ohne die diese Arbeit nicht zustande gekommen wäre.

Mein herzlicher Dank gilt auch Frau Dr. S. Jodas für die fachliche Unterstützung und Einarbeitung in die Pathologie sowie in die Betreuung von Wirtschaftsgeflügelbeständen.

Den wissenschaftlichen sowie technischen Mitarbeitern der Klinik für Vögel, insbesondere Frau Dr. S. Johannknecht, danke ich herzlich für die Hilfe in der Bakteriologie, Pathologie und Histologie.

Außerdem möchte ich meinen besonderen Dank der PHW-Gruppe, insbesondere Herrn Dr. J. Bachmeier für die finanzielle Unterstützung sowie die fachliche Beratung aussprechen. Auch Herrn Aigner danke ich herzlich für das Beantworten vieler Fragen.

Für die Hilfe bei der statistischen Auswertung möchte ich besonders Herrn Dr. F. Ahrens danken.

Bernd Röttcher, Kristin Steigerwald und Isabelle Guillot danke ich herzlich für seelischen Beistand und für die Hilfe beim Übersetzen.

Zuletzt möchte ich mich bei meiner Familie, Hofi-Oma, Günter und meinen Freunden für ihre Hilfe, die moralische Unterstützung und ihr Verständnis danken. Auch Lena sage ich herzlichst danke für die nötige Ablenkung und den Ausgleichssport.

## Lebenslauf

### Persönliche Daten

Familienname: Schweikl  
Vorname: Monika  
Anschrift: Hennigweg 9, 85737 Ismaning  
Geburtsdatum: 25.01.1978  
Geburtsort: München  
Eltern: Richard Schweikl, Schulleiter i.R.  
Gabriele Schweikl, Erzieherin  
Familienstand: ledig

### Schul Ausbildung

1984-1988: Grundschule an der Burmesterstraße, München  
1988-1997: Gerhardinger Gymnasium der Armen Schulschwestern  
v.U.Lb.Fr., München  
1997: Abitur (Notendurchschnitt 1,5)

### Studium

1997-2003: Studium der Tiermedizin an der LMU in München  
September 2003 Approbation  
September 2003 Beginn der vorliegenden Dissertation an der Klinik für Vögel  
der LMU, Oberschleißheim

### Berufliche Tätigkeit

April 2005 bis September 2006 Freie Mitarbeit in der Tierarztpraxis Dr. Schwarzer und  
Dr. Le Bris (Praxis für Geflügel)  
  
Seit Oktober 2006 Wissenschaftliche Mitarbeit an der Klinik für Vögel der LMU,  
Oberschleißheim im Bereich Pathologie und  
Wirtschaftsgeflügel,  
Weiterbildung zum Fachtierarzt für Geflügel, Zier-, Zoo- und  
Wildvögel