

Aus der Medizinischen Klinik Innenstadt der  
Universität München

Direktor: Prof. Dr. med. M. Reincke

**DIE QUANTITATIVE „REAL-TIME“  
MYOKARDKONTRASTECHOKARDIOGRAPHIE  
IN DER DIAGNOSTIK DER TRANSPLANTATVASKULOPATHIE  
BEI PATIENTEN NACH ORTHOTOPER HERZTRANSPLANTATION**

Dissertation

zum Erwerb des Doktorgrades der Medizin  
an der Medizinischen Fakultät  
der Ludwig-Maximilians-Universität zu München

vorgelegt von  
Christopher Übleis  
aus Wien

2007

Mit Genehmigung der Medizinischen Fakultät der  
Universität München

Berichterstatter: Priv. Doz. Dr. med. H.-U. Kreider-Stempfle

Mitberichterstatter: Priv. Doz. Dr. med. C. Becker  
Prof. Dr. med. M. Schmoeckel

Mitbetreuung durch den  
promovierten Mitarbeiter: Dr. med. M. Hacker

Dekan: Prof. Dr. med. D. Reinhardt

Tag der mündlichen Prüfung: 29.11.2007

Meiner Großmutter  
Stephanie Schatzl

# Inhaltsverzeichnis

<b>1</b>	<b>Einleitung.....</b>	<b>7</b>
<b>2</b>	<b>Krankheitsbild der Transplantatvaskulopathie.....</b>	<b>9</b>
2.1	<b>Begriffsdefinition .....</b>	<b>9</b>
2.2	<b>Pathogenese und Einflussfaktoren.....</b>	<b>10</b>
2.3	<b>Ausdehnung und Morphologie.....</b>	<b>13</b>
2.4	<b>Diagnostik der Transplantatvaskulopathie .....</b>	<b>14</b>
2.4.1	<b>Koronarangiographie und IVUS .....</b>	<b>14</b>
2.4.2	<b>Nuklearmedizinische Verfahren .....</b>	<b>16</b>
2.4.2.1	Myokard-Perfusions-Szintigraphie.....	17
2.4.2.2	Single Photon Emissions Computer Tomographie (SPECT) .....	18
2.4.3	<b>Dobutamin-Stressechokardiographie.....</b>	<b>19</b>
2.4.3.1	Pharmakologische Grundlagen und Wirkungsweise der Dobutaminbelastung.....	19
2.4.3.2	Prinzip der Stressechokardiographie mit Ultraschallkontrastmitteln.....	19
2.4.3.3	Quantitative Auswertung von Perfusionsabweichungen .....	23
<b>3</b>	<b>Methodik .....</b>	<b>26</b>
3.1	<b>Patientenkollektiv .....</b>	<b>26</b>
3.2	<b>Studienprotokoll .....</b>	<b>27</b>
3.2.1	<b>Protokoll der Belastungsuntersuchung .....</b>	<b>27</b>
3.2.1.1	Applikationsaufbau.....	27
3.2.1.2	Zeitlicher Ablauf .....	29
3.2.2	<b>Myokardkontrastechokardiographie.....</b>	<b>31</b>
3.2.2.1	Durchführung .....	31
3.2.2.2	Auswertung .....	32
3.2.3	<b>Myokard-Perfusions-Szintigraphie .....</b>	<b>38</b>
3.2.3.1	Durchführung .....	38

---

3.2.3.2	Auswertung .....	39
<b>3.2.4</b>	<b>Selektive Koronarangiographie.....</b>	<b>41</b>
3.2.4.1	Gerät und Materialien .....	41
3.2.4.2	Durchführung .....	41
3.2.4.3	Semiquantitative angiographische Bildauswertung .....	42
<b>3.3</b>	<b>Goldstandard.....</b>	<b>44</b>
<b>3.4</b>	<b>Statistik .....</b>	<b>44</b>
<b>4</b>	<b>Ergebnisse.....</b>	<b>46</b>
4.1	Patientengut und Belastungsuntersuchung .....	46
4.2	Goldstandard.....	48
4.3	Konventionelle Stressechokardiographie.....	50
4.4	Quantitativ visuelle Auswertung .....	52
4.5	Quantitative Auswertung .....	55
4.5.1	ROC – Analysen zur Schwellenwertberechnung.....	55
4.6	Quantitative Auswertung im Vergleich zum Goldstandard .....	61
<b>5</b>	<b>Diskussion.....</b>	<b>64</b>
5.1	Dobutamin Stress Echokardiographie .....	64
5.2	Ultraschallkontrastmittel: Sicherheit und Arten der Anwendung.....	65
5.3	Goldstandard.....	67
5.4	Quantitative Analyse .....	70
5.4.1	Allgemeines .....	70
5.4.2	Quantitativ visuelle Beurteilung.....	71
5.4.3	Quantitative Analyse mittels Wiederauffüllungskurven .....	72
5.4.3.1	Datenerfassung.....	72
5.4.3.2	Kurvenparameter $\Delta\beta$ und $\Delta A$ .....	74

---

5.5	Limitationen der Studie und Ausblick .....	75
<b>6</b>	<b>Zusammenfassung .....</b>	<b>77</b>
	<b>Literaturverzeichnis .....</b>	<b>80</b>
	<b>Abkürzungsverzeichnis .....</b>	<b>90</b>
	<b>Danksagung .....</b>	<b>91</b>
	<b>Lebenslauf .....</b>	<b>92</b>

## 1 Einleitung

Die Herztransplantation (HTx) ist heute ein etabliertes Verfahren zur Therapie der terminalen Herzinsuffizienz, welches zu einer signifikanten Prognoseverbesserung und zum Gewinn an Lebensqualität führt, auch wenn Eingriff und Folgen der Transplantation für die Patienten mit Risiken verbunden sind.

In den ersten 30 Tagen nach Transplantation sind akutes Transplantatversagen (40%), Multiorganversagen (14%) und Infektionen (13%) für die meisten Todesfälle verantwortlich [97]. Betrachtet man einen Zeitraum von mehr als fünf Jahren, stehen andere Komplikationen im Vordergrund. Die häufigste Todesursache in der Gruppe der Langzeitüberlebenden stellt die Transplantatvaskulopathie (TVP) dar (30%), gefolgt von malignen Tumorerkrankungen wie Lymphomen (23%) und Infektionskrankungen (10%) [97].

Die TVP ist gekennzeichnet durch immunologisch bedingte Veränderungen sowohl intramuraler als auch epikardial gelegener Arterien und Venen unterschiedlichen Kalibers mit diffuser teils konzentrischer Intimaverdickung und endet meist mit einer progredienten koronaren Herzerkrankung [110].

Obwohl eine partielle Re-Innervation des Transplantates möglich ist, verspüren die meisten Patienten keine typischen Symptome einer myokardialen Ischämie als Folge einer fortgeschrittenen TVP. Ventrikuläre Arrhythmien, Herzinsuffizienz oder der plötzliche Herztod sind nicht selten die ersten und einzigen Manifestationen der Erkrankung [108].

Die Koronarangiographie (CA) in Kombination mit dem intravaskulären Ultraschall (IVUS) wird als „Goldstandard“ in der morphologischen TVP-Diagnostik akzeptiert. Zur funktionellen Diagnostik der TVP stehen als nicht-invasiven Verfahren die Myokard-Perfusions-Szintigraphie (MPS) und die Stress-Echokardiographie zur Verfügung. Die MPS liefert Daten sowohl über die Perfusionsverhältnisse der epikardialen und intramuralen Gefäße als auch über die kardiale Mikrozirkulation.

Darüber hinaus etablierte sich die MPS als guter Prädiktor bezüglich zukünftiger kardialer Ereignisse bei Patienten nach HTx [16,19,31,107].

Mittels Dobutamin-Stressechokardiographie (DSE) können Daten über Wandbewegung, Wanddicke und Pumpfunktion des Herzens erhoben werden. Studien haben jedoch gezeigt, dass die Sensitivität dieser Analysemethode speziell im Falle von Patienten mit Ein-Gefäß-Erkrankungen limitiert ist [20,84]. Die Echtzeit-Myokardkontrastechokardiographie (MCE) stellt in Ergänzung zur DSE eine neu entwickelte Ultraschalltechnik dar. Nach Applikation von lungengängigem Ultraschallkontrastmittel ermöglicht das „power pulse“-Inversionsverfahren eine zeitlich verlängerte Erfassung der Kontrastmittelbläschen im Myokard und somit die simultane Analyse von Wandbewegung und Myokardperfusion. Die ersten hierzu veröffentlichten Ergebnisse zeigen eine hohe Treffsicherheit bezüglich der Detektion von ischämischen Myokardarealen bei vorliegenden Koronarstenosen [83,98].

Ziel der vorliegenden Arbeit ist die Evaluation der Dobutamin-Stressechokardiographie unter Anwendung der oben genannten neuen Kontrastmitteltechnik, der Myokardkontrastechokardiographie, in der Diagnostik der hämodynamisch relevanten Transplantatvaskulopathie. Der Vergleich erfolgte zum Goldstandard, der Kombination aus Myokard-Perfusions-Szintigraphie, Koronarangiographie und intravaskulärem Ultraschall.

In diesem Zusammenhang stellen sich vier zentrale Fragen:

1. Welche Sensitivität beziehungsweise Spezifität zeigt die Dobutamin-Stressechokardiographie unter Anwendung der Myokardkontrastechokardiographie in der TVP-Diagnostik im Vergleich zum Goldstandard?
2. Wie hoch ist der additive diagnostische Wert quantitativer Auswertungen bei Verwendung von intravenösen Ultraschallkontrastmitteln im Vergleich zur konventionellen Dobutamin-Stressechokardiographie?
3. Welche Parameter eignen sich für die Quantifizierung der Myokardperfusion und welche Schwellenwerte können eingesetzt werden?
4. Unter welchen Voraussetzungen lässt sich dieses Verfahren in die klinische Nachsorgeroutine implementieren?



## 2 Krankheitsbild der Transplantatvaskulopathie

### 2.1 Begriffsdefinition

Der Begriff Transplantatvaskulopathie (TVP) wurde von verschiedenen Studiengruppen unterschiedlich definiert. Meist werden darunter Veränderungen arterieller und venöser Gefäße unterschiedlichen Kalibers nach Herztransplantation subsumiert, die als Folge der Auseinandersetzung des Empfängers mit dem Spenderorgan zu hämodynamisch wirksamen Stenosen führen und bis heute einen limitierenden Faktor für das Langzeitüberleben herztransplantierte Patienten darstellen.

Von Scheidt et al. definieren das Geschehen als vaskuläre Verletzungen, welche durch eine Vielfalt von Faktoren wie z.B. Immunantwort, ischämische Reperfusionsschäden, virale Infektionen, immunsuppressive Medikamente und klassische Risikofaktoren induziert werden [110]. In einer ergänzenden Arbeit der selben Gruppe wird die TVP als eine verfrühte Form der Atherosklerose charakterisiert, welche durch immunologisch bedingte Endothelverletzungen mit nachfolgender entzündlicher Reparaturantwort unter Beeinflussung nicht immunologischer Risikofaktoren bestimmt wird [108].

Obwohl die morphologischen und klinisch funktionellen Veränderungen der Transplantatvaskulopathie mittels moderner Diagnostik immer genauer dargestellt werden können, hat sich noch keine umfassende Definition für die Gesamtheit des Krankheitsbildes – einschließlich der Ätiopathogenese – durchsetzen können.

## 2.2 Pathogenese und Einflussfaktoren

Charakteristisch für die Transplantatvaskulopathie sind konzentrische fibröse Intimaverdickungen sowie atherosklerotische Plaques und diffuse intra- und extrazelluläre Lipidansammlungen in Intima und Media [17,57]. Ferner finden sich proliferierende Muskelzellen, Makrophagen und T-Lymphozyten, welche vermuten lassen, dass kleinste Endothelverletzungen ursächlich mit dem Beginn der Erkrankung im Zusammenhang stehen [108].

Die physiologische Aufgabe von Endothelzellen umfasst die Regulation der vasomotorischen Funktion wie auch die Bildung von Thromben, die Anheftung von Leukozyten und das Verhindern der Proliferation glatter Muskelzellen.

Eine Endothelschädigung kann über Entzündungsreaktionen zur Vasokonstriktion und zum Gefäßverschluss führen [110]. Die Ursache dieser Endothelschädigungen lässt sich in der humoralen und der zellulären Immunantwort des Körpers auf das Spenderorgan finden. CD 4 Lymphozyten implizieren die Bildung von MHC II Antigenen auf den Endothelzellen und lösen so eine Immunantwort aus [51]. Die chronifizierte Entzündungsreaktion bedingt eine Vermehrung der extrazellulären Matrix [4]. Im weiteren Verlauf bestimmt die Remodeling-Kapazität des Gefäßes maßgeblich das zeitliche Auftreten einer Lumeneinengung (siehe hierzu Punkt 2.4.1) [27].

Zu Beginn der TVP steht meist der Verschluss kleinster intrakardialer Gefäße, welche zu klinisch stummen und umschriebenen Infarkten führen. Erst im weiteren Verlauf okkludieren auch die größeren epikardialen Gefäße des Transplantates. Der Umstand, dass diese pathologischen Entwicklungen auf das Gefäßsystem des Transplantates beschränkt bleiben und nicht auf andere Organe des Empfängers übergreifen, stützt die Theorie einer immunologischen Pathogenese der TVP [69,108].

Jedoch werden auch nicht-immunologische Faktoren bezüglich ihres Einflusses auf das Krankheitsgeschehen diskutiert [59]: seitens des Empfängers finden sich in der Literatur neben Alter, Geschlecht und arteriellem Hypertonus auch eine mögliche

CMV-Infektion und klassische Risikofaktoren wie z.B. Hyperlipidämie, Glucoseintoleranz, Insulinresistenz und Hypertriglyzeridämie [29,39]. Auch eine präexistente Koronare Herzkrankheit (KHK) des Spenderorgans sowie Ischämie- und Reperfusionsschäden im Rahmen der Transplantation werden als Einflussfaktoren diskutiert.

Tuzcu et al. [102] fanden mittels Intravaskulärem Ultraschall (IVUS) bei 56% der Empfänger atheromatöse Veränderungen schon innerhalb des ersten Monats nach Herztransplantation (HTx), was eine vom Spender induzierte Erkrankung vermuten ließ und zu der Theorie führte, dass die TVP eine zweiseitige Ätiologie besitzt: Vom Spender übertragene, frühzeitig auftretende fokale, nicht konzentrische Plaques in den proximalen Segmenten und eher diffuse, konzentrische Veränderungen in den distalen Bereichen. Die schnellste Progression bei der Verbreiterung der Intima fand sich eindeutig im ersten Jahr nach Transplantation, gefolgt von einem langsamen, aber stetigen Fortschreiten der Veränderungen [102].

Zur Verdeutlichung der pathogenetischen Zusammenhänge soll folgende Abbildung dienen (Abb.1) [113]:

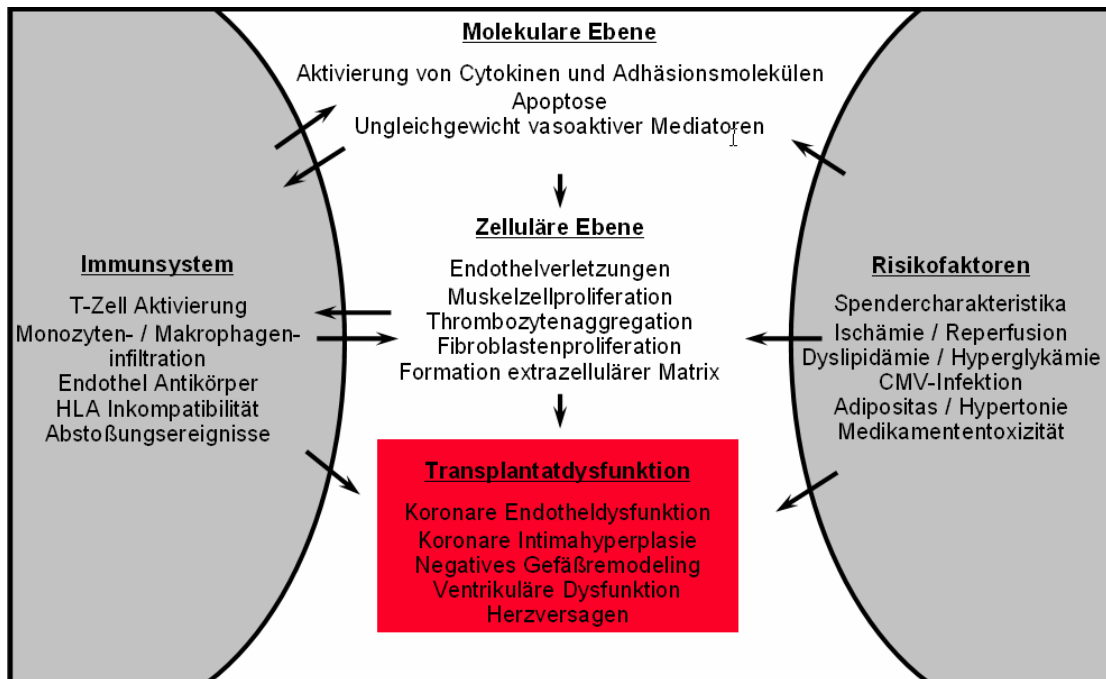


Abb.1: Pathogenese der Transplantatvaskulopathie mit Einflussfaktoren

## 2.3 Ausdehnung und Morphologie

Typisch für die TVP ist das heterogene Verteilungsmuster der Läsionen auf den gesamten Koronarbaum [24,38].

Es kann zum Befall der kleinen intramuralen Koronararterien kommen, welcher das Auftreten einer TVP ohne typische Stenosierungen der epikardialen Gefäße ermöglicht. Diese treten erst im weiteren Krankheitsverlauf auf, was eine frühzeitige Diagnostik mittels selektiver Koronarangiographie erschwert [69]. Histopathologisch stehen hier diffuse, konzentrische Läsionen im Vordergrund, welche sich über die gesamte Länge des Gefäßsystems erstrecken und von kleineren Nekrosen bis zu ischämischen Infarkten führen können [10,69].

Ein Problem bei der exakten Erfassung und Beschreibung der TVP stellt neben dem heterogenen Verteilungsmuster das unterschiedliche zeitliche Auftreten der Läsionen dar. So werden frühe, exzentrische Plaques in proximalen Segmenten und Bifurkationen - bei denen es sich um präexistente, vom Spender stammende Läsionen handeln könnte - unterschieden von diffusen, konzentrischen Plaques der mittleren und distalen Gefäßanteile, welche eher einem immunologischen Geschehen zugeordnet werden [38,101,113].

Der Beginn der intimalen Verdickung konnte bereits 9 Tage nach HTx nachgewiesen werden [24]. Eine Aktivierung des Endothels sowohl der mikrovaskulären als auch der epikardialen Koronararterien schon kurze Zeit nach HTx wurde auch von Tanaka et al. beschrieben [96].

Dass es sich bei diesen Veränderungen post transplantationem um kein seltenes Phänomen handelt, zeigte unter anderem eine Studie, bei der 132 herztransplantierte Patienten mittels intravaskulärem Ultraschall (IVUS) untersucht wurden. Bei 80% der Untersuchten zeigten sich 1 bis 9 Jahre nach HTx atheromatöse Veränderungen der Gefäße [103,113].

## 2.4 Diagnostik der Transplantatvaskulopathie

Von zentraler Bedeutung bei der Früherkennung einer drohenden Ischämie ist die transplantationsbedingte Denervation des Herzens. Klinische Zeichen wie z.B. die Angina Pectoris fehlen häufig, so dass Herzversagen, ventrikuläre Arrhythmien oder der plötzliche Herztod oftmals die ersten und einzigen Manifestationen der ischämischen Erkrankung sind [108].

### 2.4.1 Koronarangiographie und IVUS

Als diagnostischer Goldstandard wurde die selektive Koronarangiographie (CA) angesehen. In mehreren Studien konnte jedoch gezeigt werden, dass die alleinige Anwendung der CA dem heterogenen Krankheitsbild der TVP nicht gerecht wird und sie sich somit nicht als alleiniges Instrument zur Früherkennung eignet [38,95].

Stenosierungen und Mikroangiopathien werden im Frühstadium der Erkrankung in der CA oftmals nicht erkannt oder unterschätzt [3,95,114]. Verantwortlich hierfür kann der Prozess des „positiven Remodeling“ sein, den Glagov et al. schon 1987 beschrieben haben. Durch das exzentrische Wachstum atherosklerotischer Herde bleibt das Lumen längere Zeit annähernd unverändert. Erst ab einem Grenzwert von 40% der von der Lamina elastica interna umschlossenen Fläche kommt es zur Einengung des inneren Gefäßdurchmessers. [28].

Läsionen, die in Zusammenhang mit einer akzelerierten TVP koronarangiographisch gefunden werden können, lassen sich gemäß Gao et al. in vier verschiedene Typen einteilen (siehe Tabelle 1, nächste Seite) [24].

Typ	Art der Läsionen
Typ A	Direkte, tubuläre und multiple Stenosen in den proximalen, mittleren oder distalen Gefäßästen
Typ B1	Proximal normale Gefäße mit abrupten distalen, konzentrischen Verengungen und Obliterationen
Typ B2	Proximal verengte Gefäße mit einer zunehmenden, konzentrischen Verengung nach distal
Typ C	Irregulär verengte distale Gefäße mit Wandunregelmäßigkeiten und abrupten Gefäßabbrüchen

*Tabelle. 1: Koronarangiographische Typeneinteilung von Gefäßläsionen nach Gao et al.[24]*

Einen genaueren Einblick in den Aufbau der Arterienwand gewährt der Intravaskuläre Ultraschall (IVUS). Über einen Führungskatheter und intrakoronaren Draht wird eine Ultraschallsonde eingebracht, so dass sowohl der intravasale Durchmesser als auch die Morphologie und die Dicke von Intima und Media beurteilt werden können [110]. Diese gleichzeitige Erfassung von zwei Parametern – Lumendurchmesser und Wandbeschaffenheit – trägt den Effekten des „Remodeling“ Rechnung.

Veränderungen im Sinne einer TVP werden nach der Stanford Klassifikation in fünf Stadien eingeteilt, wie in der folgenden Tabelle abgebildet. [104]

Stadium	Morphologie
Stadium 0	Keine Intimahyperplasie
Stadium I	Intimahyperplasie < 0,3mm Dicke <b>und</b> Ausbreitung < 180° des Gefäßes
Stadium II	Intimahyperplasie < 0,3mm Dicke <b>und</b> Ausbreitung > 180° des Gefäßes
Stadium III	Intimahyperplasie 0,3mm – 0,5mm Dicke <b>und</b> Ausbreitung < 180° des Gefäßes
Stadium IV	Intimahyperplasie > 0,5mm Dicke <b>und</b> Ausbreitung > 180° des Gefäßes <b>oder</b> > 1,0mm Dicke

*Tabelle.2: Stanford Klassifikation zur Einteilung der Veränderungen bei TVP [104]*

Lässt sich mittels IVUS ein positiver Befund feststellen, so verzehnfacht sich das Risiko kardialer Ereignisse im Vergleich zu HTx Patienten mit negativem Befund [61]. Das spätere Auftreten einer TVP, die dann auch mittels Koronarangiographie gesichert werden kann, ist bei positiven IVUS Befund (bei noch negativer Koronarangiographie) ebenfalls sehr wahrscheinlich [81].

## 2.4.2 Nuklearmedizinische Verfahren

In den letzten Jahren etablierten sich zunehmend auch nuklearmedizinische Verfahren zur Funktionsbeurteilung des Herzens. Grundlage dieser Verfahren ist die Darstellung von Stoffwechselprozessen im lebenden Organismus. Hierfür werden geeignete Radiopharmaka appliziert, welche an Stoffwechselfvorgängen teilnehmen, ohne diese (idealerweise) zu beeinflussen. Die Verteilung der radioaktiv markierten Tracer im Organismus wird mittels eines Kamerasystems ( $\gamma$ -Kamera) erfasst.

Mittels Myokard-Perfusions-Szintigraphie (MPS), Radionuklidventrikulographie (RNV) oder Positronen-Emissions-Tomographie (PET) können Aussagen über die



hämodynamische Relevanz von Gefäßstenosen, deren Auswirkung auf die Wandbewegung und die Vitalität des Gewebes gemacht werden.

Werden diese Untersuchungen in einem sinnvollen Intervall bei der Nachsorge herztransplantierten Patienten angewandt tragen sie maßgeblich dazu bei, den Zeitraum zwischen den Kontrollangiographien zu verlängern und überflüssige Untersuchungen zu vermeiden. In Anbetracht der Tatsache, dass HTx Patienten aufgrund nephrotoxischer Medikamente ein erhöhtes Risiko haben, eine Niereninsuffizienz zu erleiden, helfen nuklearmedizinische Verfahren jodhaltiges Kontrastmittel zu sparen und verbessern durch ihre geringere Invasivität die Lebensqualität der Patienten.

#### **2.4.2.1 Myokard-Perfusions-Szintigraphie**

Ziel der Myokard-Perfusions-Szintigraphie ist der Nachweis einer relativen oder absoluten Verminderung des myokardialen Blutflusses in bestimmten Arealen sowie der Schädigung myokardialer Zellen. Zum Einsatz kommen  $^{201}\text{Tl}$ -Chlorid und  $^{99\text{m}}\text{Tc}$ -markierte Radiopharmazeutika ( $^{99\text{m}}\text{Tc}$ -Metoxy-Isopropyl-Isonitril (MIBI) oder  $^{99\text{m}}\text{Tc}$ -Tetrofosmin). Ihre Verteilung kann sowohl unter Ruhebedingungen als auch unter medikamentöser oder ergometrischer kardiovaskulärer Belastung gemessen werden.

Für die Myokard-Perfusions-Szintigraphie wird besonders häufig  $^{99\text{m}}\text{Tc}$ -MIBI verwendet, da es schnell in die Zellen des Myokards gelangt, eine kurze Halbwertszeit hat, ein günstiges Energieniveau der  $\gamma$ -Strahlung besitzt und nahezu überall verfügbar ist [35,109]. Schon kurze Zeit nach der intravenösen Applikation besteht ein enger Zusammenhang zwischen Perfusion der einzelnen Myokardareale und Aufnahme der Substanz in die Zellen. Ferner verhindert der rasche Uptake und die lange Auswaschzeit des  $^{99\text{m}}\text{Tc}$ -MIBI eine Umverteilung der Substanz [14,35,40,67].

Aufgrund des Aufnahmeverhaltens lassen sich auch Aussagen über den Zustand des Myokards machen. So zeigen hypoxisch geschädigte Areale eine verminderte  $^{99m}\text{Tc}$ -MIBI Aufnahme, wohingegen nekrotische Myokardzellen kein  $^{99m}\text{Tc}$ -MIBI anreichern [12,66,89].

Zum Untersuchungsstandard zählt eine Aufnahme bei kardiovaskulärer Belastung und eine Aufnahme in Ruhe. Belastungsinduziert steigt der Blutfluss innerhalb der Koronarien und somit die Anreicherung von  $^{99m}\text{Tc}$ -MIBI, welches vorher appliziert wurde, an. Zeigen sich Defekte in der Belastungsaufnahme wiederauffüllend, so spricht man von einer relativen Minderperfusion bzw. von einer belastungsinduzierten Ischämie [48]. Persistierende Defekte unter Belastung und in Ruhe hingegen sprechen für das Vorliegen einer Myokardnarbe.

#### **2.4.2.2 Single Photon Emissions Computer Tomographie (SPECT)**

Grundsätzlich können sogenannte planare Aufnahmen, bei denen die Aktivitätsverteilung aus einer Richtung registriert wird, von tomographischen Verfahren wie der Single Photon Emissions Computer Tomographie (SPECT) unterschieden werden. Hierfür werden Aufnahmen mit einem oder mehreren rotierenden Kameraköpfen generiert, welche eine überlagerungsfreie Ortszuweisung der Signale ermöglichen. Später werden die Rohdaten der Kameras mithilfe geeigneter Computersoftware in Schnittbilder des Herzens umgerechnet, wodurch eine genaue Lokalisation der Defekte ermöglicht wird.

### **2.4.3 Dobutamin-Stressechokardiographie**

#### **2.4.3.1 Pharmakologische Grundlagen und Wirkungsweise der Dobutaminbelastung**

Grundlage der Stressechokardiographie ist die kardiale Belastung mittels Dobutamin, einem synthetischen Katecholaminderivat. Dobutamin wirkt über  $\beta_1$ - und  $\beta_2$ -Rezeptoren ( $\beta_1 > \beta_2$ ) auf das Herz positiv inotrop, chronotrop und dromotrop. Peripher kommt es zu einer arteriellen Vasodilatation sowie zu einer Dilatation des Bronchialsystems [45]. Aufgrund der kurzen Plasmahalbwertszeit von zwei Minuten ist die klinische Wirkung gut steuerbar [90]. In Folge der erhöhten Kontraktilität kommt es im niedrigen Dosisbereich ( $<20\mu\text{g}/\text{kg}/\text{min}$ ) zu einer Zunahme des kardialen Sauerstoffverbrauches und demzufolge zu einem Anstieg des koronaren Blutflusses. Der maximale koronare Blutfluss ist bei höhergradigen Stenosen jedoch limitiert [76], weshalb es während der Dobutaminbelastung zu einer Minderperfusion der korrespondierenden Myokardabschnitte kommen kann.

Dieser Effekt wird bei höheren Dobutamindosen durch den sinkenden myokardialen Perfusionsdruck (Differenz zwischen diastolischem Blutdruck und linksventrikulärem Füllungsdruck) noch verstärkt, da Dobutamin zu einer Erniedrigung des peripheren Widerstandes und somit zu einem Absinken des diastolischen Blutdruckes führt [78]. Die so induzierten Ischämien können echokardiographisch indirekt durch Wandbewegungsstörungen oder eine verminderte Wanddickenzunahme sichtbar gemacht werden [93].

#### **2.4.3.2 Prinzip der Stressechokardiographie mit Ultraschallkontrastmitteln**

Bei diagnostischen Ultraschallverfahren werden die ausgesandten Schallwellen durch die Inhomogenität des Gewebes defokussiert und phasenverschoben. Die Folge ist ein Verlust an lateraler Auflösung und Kontrastierung der Darstellung. Beim adipösen

Patienten kommt es daher z.B. zu einer eingeschränkten Beurteilbarkeit des Myokards.

Eine Möglichkeit der Kontrastverbesserung stellt die zusätzliche intravenöse Applikation von lungenkapillargängigen Ultraschallkontrastmitteln dar. Durch die bessere Abgrenzbarkeit von Endokard und linksventrikulärem Lumen können präzisere Aussagen über die Wandbewegung getroffen werden. Ferner ermöglicht die Signalverstärkung des intramyokardialen Blutpools die Erfassung der Perfusionsverhältnisse des Myokards. Einen besonders hohen Stellenwert hat in diesem Zusammenhang die Echtzeit-Myokardkontrastechokardiographie (MCE), mit welcher Wandbewegung und Myokarddurchblutung gleichzeitig erfasst werden können.

Im Rahmen dieser Arbeit wurde für die real-time MCE das Echokontrastmittel „SonoVue“ (Bracco-Byk Gulden, Konstanz, Deutschland) verwendet; eine wässrige Dispersion kleiner Gasbläschen mit einem mittleren Durchmesser von  $2,5\mu\text{m}$  ( $90\% < 8\mu\text{m}$ ). Die Hülle besteht aus einer Phospholipidmonolayer, welche die mit Schwefelhexafluorid gefüllten Bläschen stabilisiert. Schwefelhexafluorid ist ein inertes, nicht toxisches Gas, das in wässrigem Milieu schwer löslich ist. Ein Milliliter Dispersion, welcher aus bis zu 500 Millionen Mikrobläschen besteht, enthält ca.  $8\mu\text{l}$  eingeschlossenes Gasvolumen. Die Osmolarität der Dispersion beträgt  $294\text{ mosm/kg}$ , der pH Wert liegt zwischen 6,0 und 6,5.

Die geringe Löslichkeit des Gases verleiht den Bläschen eine hohe Druckstabilität, die elastische Phospholipidmembran führt zu günstigen Reflexions- und Oszillationseigenschaften. Die Mikrobläschen werden in Abhängigkeit vom mechanischen Index der ausgesandten Schallwellen ( $= \text{Schalldruck} / \sqrt{\text{Frequenz}}$ ) zur nichtlinearen Oszillation und somit zur Reflexion harmonischer Schwingungen angeregt. Nichtlineare Oszillationen kommen dadurch zustande, dass die Bläschen von den eintreffenden Schallwellen weniger stark komprimiert werden, als sie aufgrund des eingeschlossenen Gases nach der Kompression expandieren. Es entsteht eine asymmetrische Schwankung des Bläschendurchmessers und folglich eine nichtlineare Reflexion der eintreffenden Schallwellen. Da die Bläschen besonders häufig in der doppelten Anregungsfrequenz harmonisch schwingen entstand der Begriff des

„Harmonic Imaging“. Hier werden bei der Registrierung der rückläufigen Schallwellen die harmonischen Frequenzen herausgefiltert, was eine Visualisierung der Kontrastmittelbläschen gegenüber dem umgebenden Gewebe ermöglicht.

Nachteil des Harmonic Imaging ist die Notwendigkeit von hohen Schallenergien, da durch die Filterung der rückläufigen Wellen der intensivitätsstärkste Anteil des Signals verloren geht. Folglich schwingen nur einige der Bläschen „harmonisch“, wohingegen der Großteil zerstört wird.

Die Zerstörung ist bedingt durch eine zunehmende Instabilität der Bläschen bei Schallwellen mit einem hohen mechanischen Index. Beim Platzen der Bläschen kommt es zur kurzzeitigen Emission eines hochenergetischen Signals, der sog. „stimulierten akustischen Emission“ (SAE).

Eine Weiterentwicklung dieses Verfahrens ist der sogenannte „Harmonic Power Doppler“. Hierbei werden aufeinander folgende Echosignale analysiert und miteinander verglichen. Signalveränderungen werden auf Grundlage des Doppler-Effektes als Bewegungen interpretiert.

Wie oben bereits erwähnt werden beim Harmonic Imaging ein Großteil der Kontrastmittelbläschen zerstört und verursachen hierbei eine SAE. Diese starke Signaländerung in kurzer Zeit (SAE, dann Verschwinden) wird von der Doppler-Technik als schnelle Bewegung interpretiert und entsprechend farblich codiert dargestellt. In Geweben mit geringer Blutflussgeschwindigkeit, in denen es nur wenig bewegungsabhängige Doppler-Signale gibt, müssen die empfangenen Signale also von den vorhandenen Mikrobläschen stammen und mit deren Anzahl korrelieren.

Vorteil des Verfahrens ist die Echtzeit-Darstellung der Bläschenkonzentration bei gleichzeitiger Subtraktion des Hintergrundes. Nachteilig wirkt sich die Anfälligkeit auf Bewegungsartefakte aus.

Ein weiteres Verfahren zur selektiven Darstellung des Kontrastmittels ist der sogenannte „Low Mechanical-Index Power Doppler“, auch Power Pulse Inversion genannt. Hierfür wird das oben beschriebene Harmonic Power Doppler Verfahren mit

der sogenannten „Wideband Harmonic Imaging“ Technik kombiniert. Es werden ebenfalls aufeinanderfolgende Schallwellen einer Scanlinie des Schallkopfes miteinander verrechnet. Da die Wellen aber phaseninvertiert abgestrahlt werden, folgt bei linearer Reflexion auf eine positive Welle eine negative (mit entgegengesetzter Amplitude), was die gegenseitige Auslöschung zur Folge hat. Die nicht linear reflektierenden Mikrobläschen können also durch mathematische Verrechnung ihrer Reflexionsmuster erkannt werden. In Kombination mit der Harmonic Power Doppler Technik gelingt somit eine Trennung der nicht linearen Signale der Bläschen sowohl von den linearen Anteilen des Gewebes als auch von den nicht linearen Anteilen, welche durch die Wandbewegung des Herzens hervorgerufen werden. Mit dieser Technik lassen sich folglich in Echtzeit Rückschlüsse auf die Bläschenanzahl im Untersuchungsareal und somit auf die Myokardperfusion ziehen. Bedingt durch die gepulste Emission der Schallwellen ergibt sich jedoch eine niedrigere Bildrate im Vergleich zur konventionellen Echokardiographie und die Qualität korreliert mit der Anzahl der vorhandenen Kontrastmittelbläschen. Moderne Ultraschallkontrastmittel der zweiten Generation weisen eine flexible Hülle auf und können somit bei niedrigem mechanischem Index lange intakt bleiben. So ergibt sich die Möglichkeit zur kontinuierlichen Darstellung des parenchymalen Blutflusses und der Wandbewegung des Herzens in Echtzeit („real time perfusion imaging“, oft auch bezeichnet als „real time myocard contrast echocardiography“).

Tabelle 3 auf der nächsten Seite zeigt, wie die physikalisch möglichen Zustände der Kontrastmittelbläschen für die verschiedenen Untersuchungsverfahren genutzt werden können:

Schalldruck	Mechanischer Index	Verhalten der Bläschen	Akustischer Effekt	Klinische Anwendung
< 100kPa	< 0,1	lineare Oszillation	gesteigerte Rückstreuung	Koronararterien Doppler
100 kPa – 1 MPa	0,1 – 1,0	nicht lineare Oszillation	harmonische Rückstreuung	Koronararterien Doppler; real-time Verfahren
> 1 MPa	> 1,0	Platzen	SAE	Power Doppler; Intermittierende Perfusionsdarstellung

*Tabelle 3: Physikalische Zustände der Kontrastmittelbläschen und ihre klinische Anwendung. Nach Becher & Burns; Chapter 1; S. 17 [7]*

### 2.4.3.3 Quantitative Auswertung von Perfusionsabweichungen

Um im Rahmen einer Nachsorgeuntersuchung möglichst frühzeitig Hinweise für das Vorliegen einer Minderperfusion erkennen zu können, müssen Perfusionsabweichungen bestimmter Myokardareale möglichst sicher vom umliegenden Gewebe differenziert werden können. Hierfür ist es von zentraler Bedeutung, die Kontrastmittelmenge im Untersuchungsgebiet zu quantifizieren.

Die gängigen Verfahren beruhen zumeist auf Messungen der Kontrastmittel An- und Abflutung („wash-in“ und „wash-out“) nach einer Bolusinjektion. In festgelegten Messarealen („ROIs“ = „Regions of Interest“) werden die Intensitäten der reflektierten Schallwellen über die Zeit hinweg erfasst. Bei der hierbei entstehenden Anflutungskurve ist die Höhe der Kurve als Maß für das Blutvolumen und die Anflutungsgeschwindigkeit als Maß für den Blutfluss zu sehen. Bei gut durchbluteten Myokardarealen werden - im Gegensatz zu gleich großen minderperfundierten Arealen - pro Zeiteinheit mehr Bläschen mit dem Blut angeflutet. Diese erzeugen in der Summe eine größere Gesamtintensität der reflektierten Wellen, was im Modell

durch die Höhe der Kurve ausgedrückt wird und einer größeren Blutmenge pro Volumeneinheit entspricht. Außerdem werden die Bläschen durch den besseren Blutfluss schneller an- und abtransportiert, was einen steileren Kurvenanstieg zur Folge hat. Voraussetzung hierfür ist eine homogene Verteilung des Kontrastmittels im Blut.

Als Defizit dieser „einfachen“ Bolustechnik wird die verzögerte Anflutungszeit durch venöses Pooling des Kontrastmittels (KM) gesehen (intravenöse Injektion). Um diesem Effekt entgegenzuwirken, bedarf es der kontinuierlichen Zuführung von Kontrastmitteln über einen längeren Zeitraum hinweg. Um trotz dauerhafter intravenöser Applikation von KM in Bolustechnik untersuchen zu können, bedient man sich der sogenannten „Negativ-Bolus Technik“, auch „Replenishment Technique“ genannt.

Bei konstantem Kontrastmittelniveau werden alle vorhandenen Bläschen im Untersuchungsareal durch einen hochenergetischen Schallimpuls innerhalb von wenigen Mikrosekunden zerstört. Dieser Impuls wird auch „Flash“ genannt, da die platzenden Bläschen alle gleichzeitig stimulierte akustische Emissionen aussenden (siehe hierzu 2.4.3.2). Nach dem Flash wird nun die Wiederanflutung („Replenishment“) mit intaktem KM erfasst. Die dabei errechnete Kurve beinhaltet verschiedene Größen wie z.B. die Zeit bis zur kompletten Wiederanflutung, die Steigung des Wiederanstieges oder die Fläche unter der Kurve. Eine Veranschaulichung der Negativ-Bolus Technik zeigt Abbildung 2.; Abbildung 3 zeigt ein Beispiel für ermittelte Wiederanflutungskurven, welche im Rahmen dieser Arbeit gemessen wurden.

Mit der hier beschriebenen Technik lassen sich verschiedene ROIs miteinander vergleichen und Rückschlüsse auf das jeweilige Perfusionsniveau ziehen.

Die Untersuchungsdaten werden digital gespeichert, was Auswertungen nach der Untersuchung ermöglicht („post processing“).



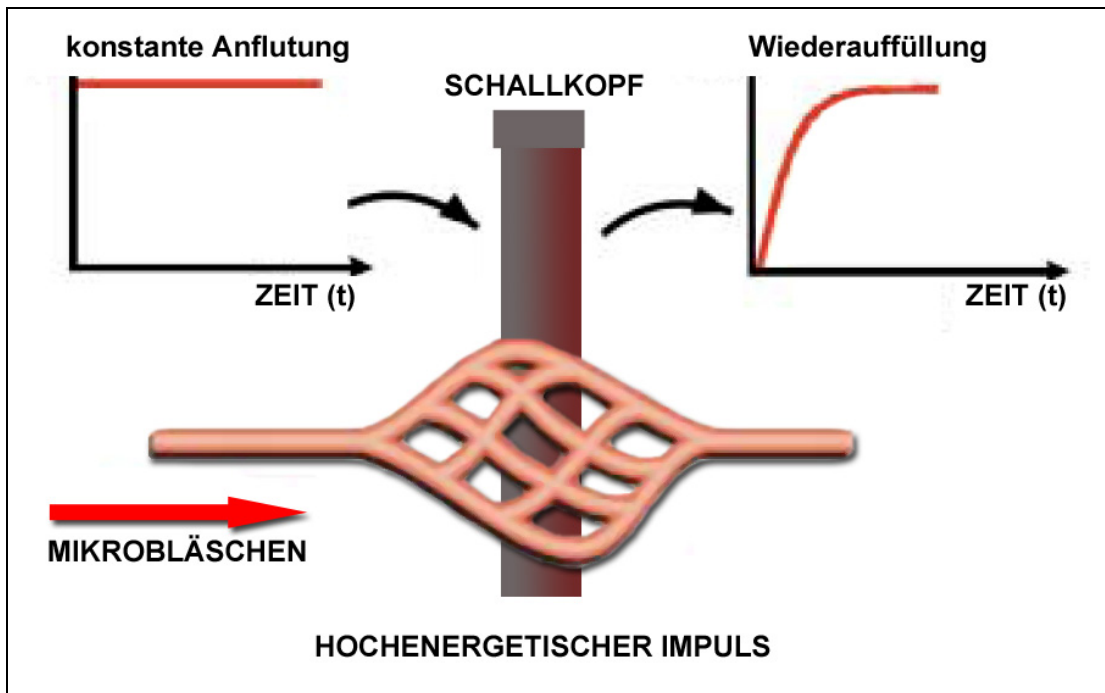


Abb. 2: Prinzip der Negativ-Bolus Technik.

Bei konstanter Infusion des Kontrastmittels werden die Bläschen durch den hochenergetischen Impuls zerstört. Die Wiederanflutung wird in Echtzeit am Schallkopf registriert.

Nach Becher & Burns; Chapter 4; S. 166 [7]

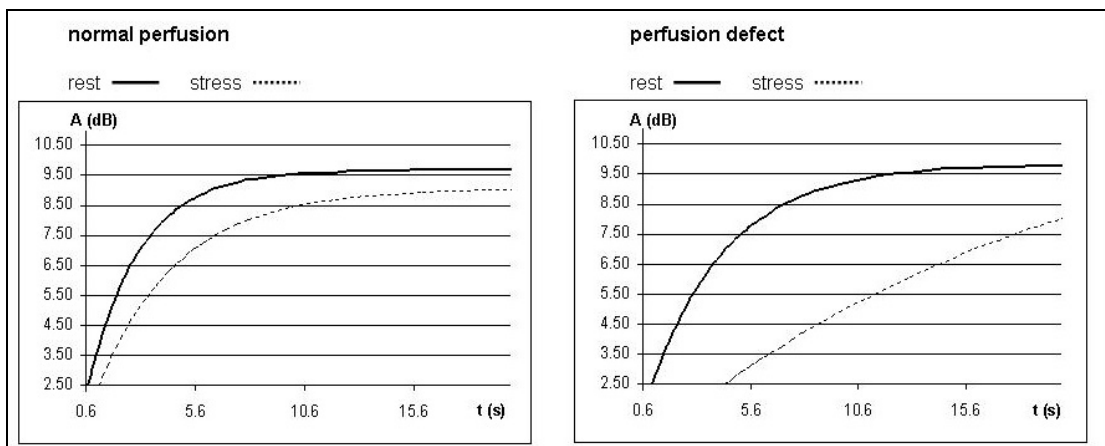


Abb.3: Beispiel für die Wiederauffüllungskurve eines Patienten mit Verdacht auf TVP.

Links die Kurven für das gesunde Kollektiv; rechts die Kurven für das gleiche Segment bei „pathologischem Befund“. Unter Belastung zeigt sich eine wesentlich langsamere Wiederanflutung nach Zerstörung der Kontrastmittelbläschen

## 3 Methodik

### 3.1 Patientenkollektiv

Im Rahmen der regelmäßigen Follow-Up Untersuchungen nach orthotoper Herztransplantation wurden über einen Zeitraum von 13 Monaten konsekutiv Patienten in die Studie eingeschlossen. Dabei galten folgende Einschlusskriterien:

- Alter > 18 Jahre
- Immunsuppressive Kombinationstherapie:
  - a.) Cyclosporin A / FK 506
  - b.) MMF / Azathioprin
  - c.) Steroide
- Schriftliche Zustimmung des Patienten
- Gute Schallbarkeit in den Voruntersuchungen

Als Ausschlusskriterien wurden festgelegt:

- Akute oder instabile Erkrankungen (z.B. Infektionen, Dialysepflicht, Myokardinfarkt innerhalb des letzten Monats)
- Schwangerschaft und Stillzeit
- Gleichzeitige Einnahme von MAO-Hemmern
- Bekannte Kontrastmittelunverträglichkeit

40 Patienten wurden in die Studie eingeschlossen.

Alle Untersuchungen wurden gemäß der Deklaration von Helsinki des Weltärztebundes zu *Ethischen Grundsätzen für die medizinische Forschung am Menschen* durchgeführt [2,85].

## **3.2 Studienprotokoll**

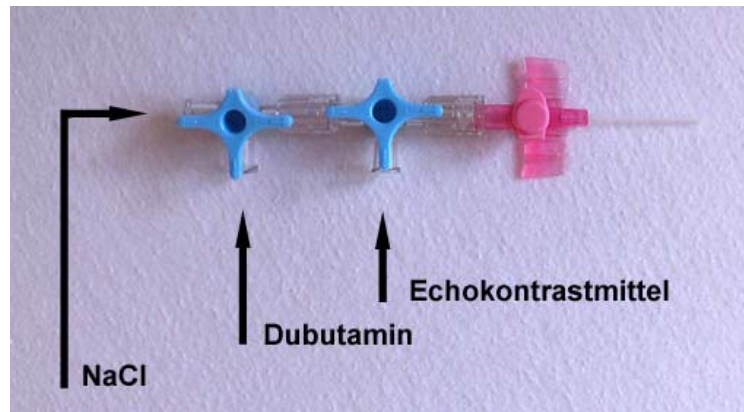
Das Studienprotokoll beinhaltete für jeden Patienten die Durchführung einer Dobutamin-Stressechokardiographie (DSE) und Myokard-Perfusions-Szintigraphie (MPS) innerhalb eines Tages sowie die zeitnahe konventionelle Koronarangiographie (CA) gegebenenfalls inklusive IVUS Untersuchung.

### **3.2.1 Protokoll der Belastungsuntersuchung**

#### **3.2.1.1 Applikationsaufbau**

Die Untersuchungen erfolgten im 1-Tages-Protokoll in der Klinik und Poliklinik für Nuklearmedizin.

$\beta$  – Rezeptorenblocker durften zuletzt 48h vor Untersuchungsbeginn von den Patienten eingenommen werden. In Rückenlage erfolgte der Anschluss eines 12-Kanal EKGs sowie von drei EKG Elektroden des Ultraschallgerätes zur zeitlichen Zuordnung der Einzelbilder zum Herzzyklus und zur getriggerten Flash-Auslösung. Um neben der Infusion von Dobutamin auch die Applikation des Echokontrastmittels zu ermöglichen wurde eine Verweilkanüle gelegt (wenn möglich in den rechten Arm mit einer Größe von 18 – 20 Gauge) und daran zwei in Reihe geschaltete Drei-Wege-Konnektoren (BD Connecta; Becton Dickinson GmbH, Heidelberg, Deutschland) befestigt. Zur konstanten Spülung des Zugangs wurde eine NaCl- Lösung verwendet (Macoflex N 0,9% NaCl Lösung; MacoPharma GmbH, Langen, Deutschland). Die Dobutamininfusion erfolgte über einen Perfusor (Perfusor fm; B|Braun Medical AG, Melsungen, Deutschland). Zur Illustration des Applikationsaufbaus dienen die Abbildungen 4 und 5.



*Abb. 4: Schema für den Aufbau zur Applikation von Dobutamin und des Ultraschallkontrastmittels*



*Abb. 5: Perfusor zur konstanten Kontrastmittelapplikation*

### 3.2.1.2 Zeitlicher Ablauf

Initial wurde in Ruhe eine Echokardiographie mit Myokardkontrastechokardiographie durchgeführt (siehe 3.2.2). Im Anschluss erfolgte die Dobutaminbelastung (Dobutamin Fresenius Liquid; Fresenius Kabi Deutschland GmbH, Homburg, Deutschland) unter kontinuierlicher Blutdruck- und EKG-Kontrolle, beginnend mit einer Dosierung von 10 µg/kg-Körpergewicht/min. Nach signifikanter Steigerung der Herzfrequenz erfolgte die kontinuierliche Steigerung der Dosierung in 5-Minuten Schritten um je 5 µg/kg/min bis zum Erreichen der Zielfrequenz  $[(220 - \text{Lebensalter}) \times 0,85 / \text{min}]$  bzw. bis zur Gabe einer Maximaldosis von 40 µg/kg/min. Eine eventuelle zusätzliche Gabe von Atropin i.v. – wie in den meisten Belastungsprotokollen vorgesehen - war bei vorliegendem Patientengut aufgrund der Denervation post HTx nicht vorgesehen. Bei submaximaler Herzfrequenz erfolgte die konventionelle Echokardiographie, bei Erreichen der Zielfrequenz eine erneute Echokardiographie mit zusätzlicher Kontrastmittelapplikation. Direkt im Anschluss wurde das Radiopharmakon für die Myokard-Perfusions-Szintigraphie appliziert (siehe unter 3.2.3). Neben dem Erreichen der maximalen Herzfrequenz führten folgende Kriterien zum Abbruch der Dobutaminbelastung [15]:

- neu auftretende Angina Pectoris Beschwerden
- ST-Senkungen  $> 0,2$  mV
- Signifikante ventrikuläre- oder supraventrikuläre Arrhythmien
- Steigerung des Blutdruckes auf über 240/120 mmHg
- Diastolischer Blutdruckabfall  $< 40$  mmHg
- Intolerable Nebenwirkungen durch die Dobutamingabe (z.B. Übelkeit, Kopfschmerz, Harndrang, Bronchospasmus, schwere Dyspnoe)
- Deutliches subjektives Unwohlsein und Wunsch des Patienten
- Technische Probleme

Nach der medikamentösen Herzbelastung folgte unter kontinuierlicher EKG- und Blutdruckkontrolle die Erholungsphase bis zur Normalisierung der Herzfrequenz sowie eine abschließende Echokardiographie.

Anschließend erhielten die Patienten eine Reizmahlzeit, um intestinale oder hepatobiliäre Bildartefakte bei der Myokard-Perfusions-Szintigraphie zu verringern. 60 Minuten p.i. erfolgte die Akquisition der SPECT-Belastungsaufnahmen.

Nach erneuter Applikation des Radiopharmakons bildete die SPECT-Ruheuntersuchung den Abschluss der eintägigen Belastungsuntersuchung.

Zur Verdeutlichung des zeitlichen Ablaufes dient Abbildung 6.

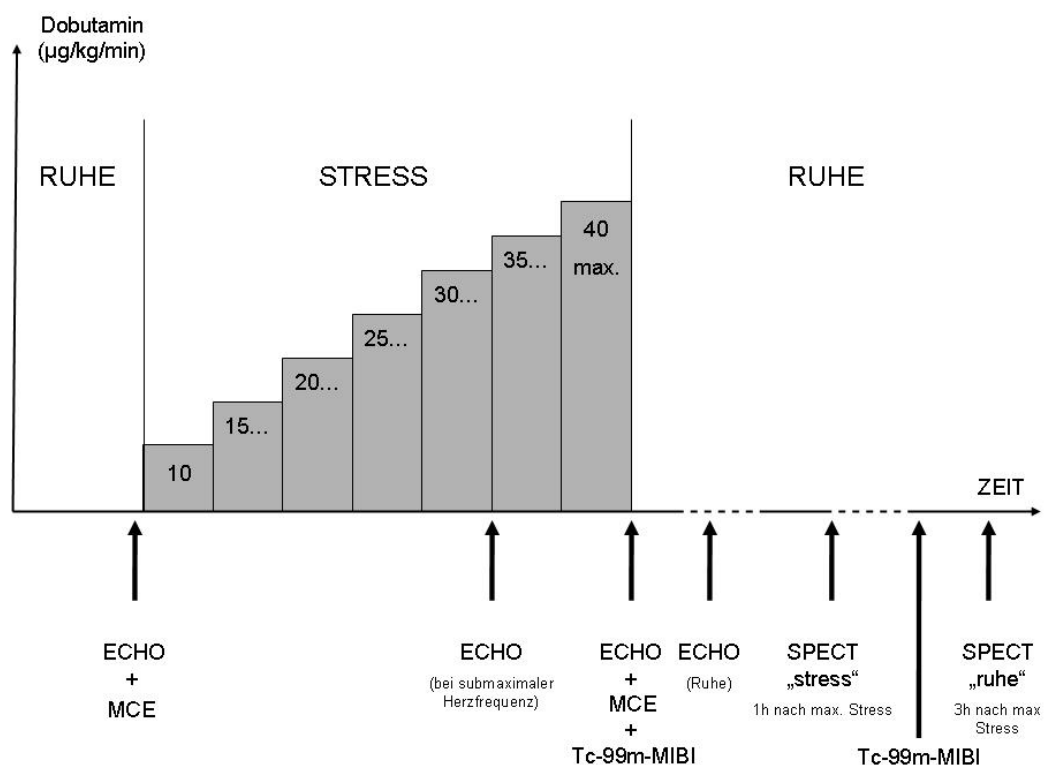


Abb. 6: Schema zum Untersuchungsablauf. ECHO= Echokardiographie ohne Kontrastmittel, MCE = Echokardiographie mit Kontrastmittel, Tc-99m-MIBI = Applikation des Radiopharmakons, SPECT = Myokard-Perfusions-Szintigraphie mit SPECT Technik

## 3.2.2 Myokardkontrastechokardiographie

### 3.2.2.1 Durchführung

Die Erhebung der Ultraschalldaten erfolgte stets durch dieselben erfahrenen Untersucher und Assistenten. Zum Einsatz kam ein Vingmed Vivid 5 Ultraschallgerät (GE Ultrasound, Milwaukee, USA) inklusive der zugehörigen Echo-Pac Archivierungs- und Auswertungssoftware.

Zur Darstellung des Echokontrastes wurde in Ruhe und bei maximaler Belastung SonoVue (Bracco-Byk Gulden, Konstanz, Deutschland) appliziert. Die Trocken-substanz lag in ungeöffneten Durchstichflaschen vor und wurde zu Beginn der Untersuchung mit 0,9%iger NaCl Lösung rekonstituiert. Die Applikation erfolgte mittels Perfusor (Pilot A2, Fresenius, Deutschland) und mit konstanter Infusionsrate von 72 ml/h. Um eine gleichmäßige Gasbläschendichte pro Milliliter zu gewährleisten wurde der Perfusor vor und während der Applikation langsam manuell geschwenkt.

Die Erfassung erfolgte mit einem Breitband Schallkopf (1,5 – 3.6 MHz, GE Ultrasound, Milwaukee, USA) unter der Verwendung der bereits beschriebenen „Power-Pulse-Inversion-Technique“ unter der Emissionsfrequenz von 1,7 MHz und der Empfangsfrequenz von 3,4 MHz. Um eine möglichst lange Überlebenszeit der Kontrastmittelbläschen zu gewährleisten erfolgten die KM Sequenzen mit einem niedrigen mechanischen Index der Schallwellen von 0,12 bei einer Bildwiederholungsrate von 28/s.

Nach Auslösung des EKG getriggerten „Flash“ wurden Bilder über 4 - 7 Herzzyklen aufgenommen. Die so gewonnenen Datensätze – Cineloops genannt - wurden mittels Echo-Pac Software auf Festplatte gespeichert, um die weitere Auswertung dieser Rohdaten zu ermöglichen.

### 3.2.2.2 Auswertung

Mittels optischer Disketten wurden die gewonnenen Untersuchungsdatensätze auf eine zweite Workstation (Apple G4 mit Echo-Pac Software) überspielt, um eine vom Ultraschallgerät unabhängige Auswertung zu ermöglichen.

Die Datenanalyse erfolgte in Übereinstimmung durch zwei erfahrene Untersucher nach einem dreistufigen Protokoll. Die Ergebnisse der Koronarangiographie sowie der Myokard-Perfusions-Szintigraphie lagen den Untersuchern nicht vor.

Allen Auswertungen lag die Einteilung des Myokards gemäß dem 18-Segmentmodell zugrunde [7]. Hierfür werden die drei Schnitteinstellungen (zwei-, drei- und vier-Kammerblick) in jeweils 6 Segmente unterteilt. Es ergeben sich folgende Einteilungen:

#### Vier-Kammer Blick

baso-septales Segment, medio-septales Segment, apiko-septales Segment,  
apiko-laterales Segment, medio-laterales Segment, baso-laterales Segment

#### Zwei-Kammer Blick

baso-interiores Segment, medio-interiores Segment, apiko-interiores Segment,  
inferior-anteriores Segment, medio-anteriores Segment, baso-anteriores Segment

#### Drei-Kammer Blick

baso-posteriores Segment, medio-posteriores Segment,  
apiko-posteriores Segment, apiko-antero-septales Segment,  
medio-antero-septales Segment, baso-antero-septales Segment

Zur visuellen Verdeutlichung dient Abbildung 7 auf der nächsten Seite, welche die Segmententeilung in allen drei Blicken sowohl für die Ruhe- als auch für die Belastungsuntersuchung enthält.



Klinikum der Universität München • Medizinische Klinik – Innenstadt  
Ziemssenstraße 1 • D-80336 München

München, den \_\_\_\_\_

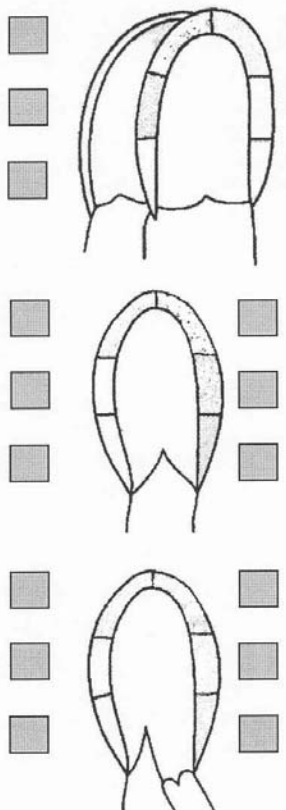
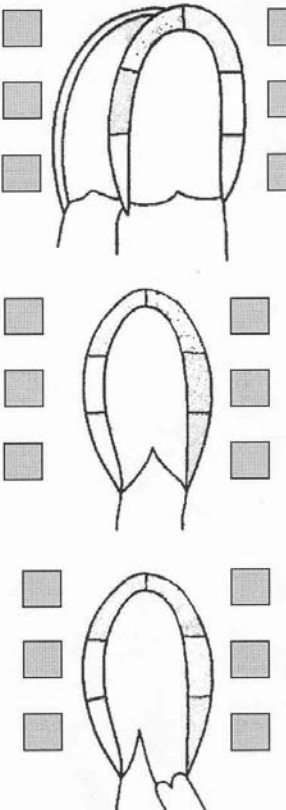
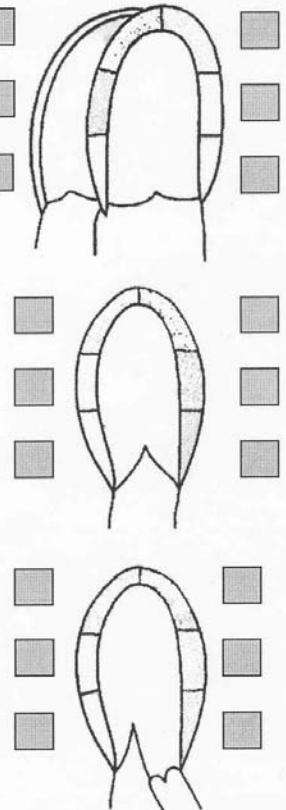
<b>Kontrast Echokardiographie</b>			
Name: _____	TTE SonoVue <input type="checkbox"/>		
Station: _____	Dobutamine <input type="checkbox"/>		
Datum: _____			
RUHE	STRESS	VERGLEICH: REST/STRESS	
			
<b>Linksversorger:</b> <input type="checkbox"/>	<b>Rechtsversorger:</b> <input type="checkbox"/>	<b>Beidseits:</b> <input type="checkbox"/>	

Abb. 7: Auswertungsblatt für die Befundung gemäß dem 18-Segmentmodell

### 3.2.2.2.1 Konventionelle Auswertung

In einem ersten Schritt wurden die Wandbewegung und die Wanddicke beurteilt. Die Wandbewegung wurde eingeteilt in „normal“, „hypokinetisch“, „akinetisch“, oder „dyskinetisch“. Als „abnormal“ und pathologisch wurde eine Wandbewegungsstörung in zwei oder mehr benachbarten Segmenten gewertet.

Diese Auswertung erfolgte gemäß den internationalen Standards [5].

### 3.2.2.2.2 Visuell quantitative Auswertung

Grundlage dieses Auswertungsschrittes waren die gespeicherten Herzzyklen nach Kontrastmittel (KM)-Applikation und EKG getriggertem Flash gemäß dem 18-Segmentmodell im Zwei-, Drei- und Vier-Kammer-Blick. Den einzelnen Myokardsegmenten wurden gemäß Tabelle 4 Werte zugewiesen:

Wert	Befund
X	Segment nicht beurteilbar (z.B. Artefakt bedingt)
0	Keine Kontrastmittel Anreicherung erkennbar
1	Wenig Kontrastmittel Anreicherung; inkomplette Segmentfüllung
2	Mittlere Kontrastmittel Anreicherung; komplette Segmentfüllung
3	Starke Kontrastmittel Anreicherung

*Tabelle 4: Visuelle Beurteilung der Myokardsegmente*

Die Beurteilung der Segmente erfolgte sowohl in den Aufnahmen der Ruhe- als auch in den Aufnahmen der Belastungsphase. Für jedes Segment ergab sich demnach ein „Ruhewert“ und ein „Belastungswert“. Stimmt die Untersucher in Ihrer Beurteilung nicht überein wurden die fraglichen Segmente in einem zweiten Analysedurchgang von beiden im Konsens beurteilt.

Zur Ermittlung von Intensitätsunterschieden ( $\Delta$ -Wert) wurde der „Belastungswert“ vom „Ruhewert“ subtrahiert. So konnte visuell zwischen Segmenten mit absinkender, gleichbleibender oder steigender Kontrastmittelaufnahme zwischen Ruhe- und Belastungsaufnahme unterschieden werden. Segmente, die einmalig nicht beurteilbar waren, wurden folglich auch bei Ermittlung des  $\Delta$ -Wertes als „nicht beurteilbar“ eingestuft.

Als belastungsbedingte Ischämien wurden  $\Delta$ -Werte  $\geq 1$  in mindestens zwei benachbarten Segmenten gewertet.

Myokardiale Narben wurden als pathologische Werte in Ruhe und unter Belastung in mindestens zwei benachbarten Segmenten definiert.

### 3.2.2.2.3 Quantitative Auswertung

In einem dritten Untersuchungsschritt wurde die myokardiale Perfusion aller 18 Segmente quantitativ erfasst. Basis der Auswertung waren dieselben Cineloops, welche schon für die visuell quantitative Analyse verwendet wurden. Mittels eines Softwaretools der Echo-Pac Einheit wurden manuell Regions of Interest (ROIs) in die Myokardsegmente platziert und darin die ansteigenden Signalintensitäten nach „Flash“ gemessen.

Die einzelnen ROIs hatten eine standardisierte Größe, die so groß wie möglich gewählt wurde, um statistische Fehler innerhalb der ROI (z.B. durch Artefakte) zu minimieren. Da die Signalintensitäten über mehrere Herzzyklen hinweg EKG

getriggert enddiastolisch gemessen wurden, war strikt darauf zu achten, die ROIs im gesamten Cineloop innerhalb des Myokards zu halten und mit der physiologischen Bewegung des Herzmuskels mitzuführen. Fehlmessungen im zweidimensionalen Ultraschall kommen hauptsächlich durch die Messung der stark kontrastierten Herzkammer zustande, wenn die ROI nicht innerhalb der Endokardgrenzen gehalten wird [7] und können nur durch manuelles Anpassen vermieden werden.

Der Nachbearbeitung der einzelnen Myokardsegmente erfolgte die quantitative Analyse durch die Echo-Pac Software. Hierbei wurde für jede einzelne ROI – respektive also für jedes Myokardsegment – die erfasste Gesamtintensität innerhalb der ROI über die Zeit aufgetragen. Bis zur Annäherung an das Plateauniveau ergaben sich Kurven gemäß der Exponentialfunktion  $Y=A(1-e^{-\beta t})$ . Siehe hierzu Abbildung 8 auf der folgenden Seite.

Analog zur visuell quantitativen Auswertung wurden die Myokardsegmente sowohl in den Cineloops der Ruhe-, als auch in denen der Belastungsphase ausgewertet.

Für jedes Segment entstanden so eine Kurve für die Ruhe- und eine für die Belastungsuntersuchung. Aus diesen Kurven ließen sich die Intensitätsmaxima (A-Werte in der Einheit dB) und die Steigungskoeffizienten ( $\beta$ -Werte in der Einheit 1/Sekunde) für Ruhe und Belastung ableiten.

Zur Beurteilung einer möglichen Veränderung wurden für alle Segmente die Differenzwerte ( $\Delta$ -Werte) für „ $\beta$ “ und für „A“ von Ruhe abzüglich Belastung errechnet: „ $\Delta\beta$ “ bzw. „ $\Delta A$ “.

$\Delta\beta$ -Werte mit einem negativen Vorzeichen zeigen folglich einen verminderten Anstieg der Intensitätskurve unter Belastung, was im Sinne einer verlangsamten / verminderten Perfusion betrachtet werden kann. Siehe hierzu Abbildung 3.

$\Delta A$ -Werte mit einem negativen Vorzeichen zeigen ein vermindertes Perfusionsniveau unter Belastung, was folglich ebenfalls im Sinne einer Minderperfusion gewertet werden kann.

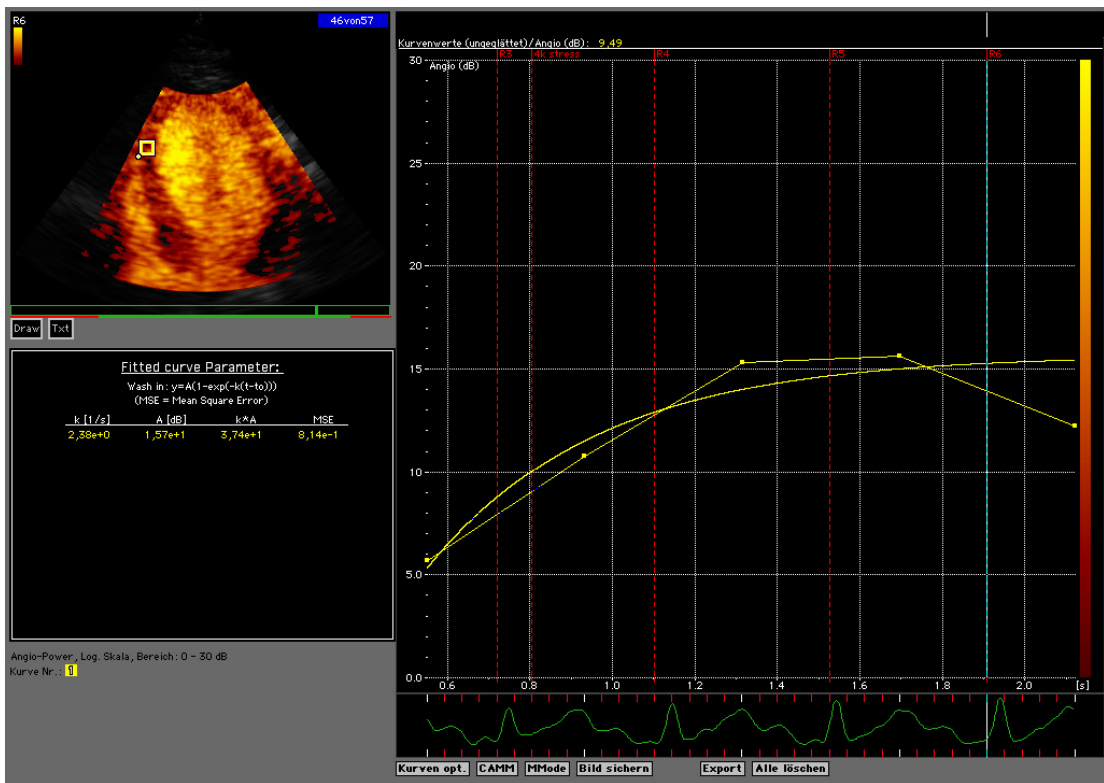


Abb. 8: Bsp. für eine Anflutungskurve nach Flash in einem Myokardsegment. Zu bemerken ist, dass der Steigungskoeffizient  $\beta$  hier durch den Buchstaben „k“ ausgedrückt wird.

Da es sich bei dieser Arbeit um die erste Studie handelt, die dieses quantitative Auswertungsverfahren bei herztransplantierten Patienten anwendet, konnte auf keine Referenzwerte für  $\Delta\beta$  bzw.  $\Delta A$  zur Unterscheidung zwischen „gesund“ und „pathologisch“ zurückgegriffen werden.

Um die Frage nach möglichen Schwellenwerten (= Cut-off Werte) – und somit nach der Aussagekraft der Methodik - beantworten zu können, mussten die pathologischen Segmente mit dem gesunden Kollektiv verglichen werden.

Zu diesem Zweck wurden die einzelnen Myokardsegmente in zwei Gruppen unterteilt: die „Gesunden“, welche gemäß Goldstandard in diesem Versorgungsareal keinerlei Ischämie hatten und die „Kranken“, welche gemäß Goldstandard in diesem Segment als pathologisch zu erwarten waren.

Für jedes Segment, in dem mindestens ein Patient gemäß Goldstandard als pathologisch zu erwarten war, wurden für die  $\Delta\beta$ -Werte, bzw. die  $\Delta A$ -Werte statistische ROC Analysen durchgeführt, in denen die beiden Kollektive („Gesunde“ und „Kranke“) einander gegenübergestellt wurden (siehe auch 3.4 Statistik).

### **3.2.3 Myokard-Perfusions-Szintigraphie**

#### **3.2.3.1 Durchführung**

Eingebettet in das Belastungsprotokoll der Echokardiographie erfolgte die Myokard-Perfusions-Szintigraphie (Belastung/Ruhe) mit  $^{99m}\text{Tc}$ -MIBI als Radiopharmazeutikum. Die zu applizierenden Belastungs- und Ruheaktivitäten richteten sich nach dem Körpergewicht (KG) der Patienten (Belastung: 4 MBq/kg KG, mindestens jedoch 300 MBq; Ruhe: 10 MBq/kg KG, mindestens 700 MBq).

Die ersten Aufnahmen erfolgten entsprechend den internationalen Empfehlungen [82] ca. 60 min nach Injektion an einer Picker Prism 3000 XP 3-Kopf-Kamera in SPECT-Technik (360°-Kreisbogen), ausgestattet mit einem Low-Energy-High-Resolution

Parallellochkollimator. Die für die dreidimensionale Rekonstruktion notwendigen Rohdaten wurden schrittweise aufgezeichnet („step and shoot“-Modus, 120 Projektionen in Winkelabständen von  $3^\circ$ , 10 s pro Winkelschritt). Die Ruheinjektion erfolgte mindestens zwei Stunden nach dem Belastungsende. Zur Vermeidung von prolongierten Ischämien wurde allen Patienten mit einem systolischen arteriellen Blutdruck  $> 120$  mmHg 10 min vor der Ruheinjektion eine Kapsel Nitrolingual<sup>®</sup> verabreicht. Zur Bildbearbeitung wurden die Rohdaten mittels gefilterter Rückprojektion rekonstruiert. Dieser transversal rekonstruierte Datensatz wurde nach Filterung mit einem 3D-Post-Filter (Low-Pass/Butterworth, Cut-off: 0,32, 8. Order) und Anwendung eines Off-Center Zooms (64x64 Matrix) in transversal-oblique, sagittale und coronare Schnitte reanguliert, so dass Schnittbilder entlang der Herzachse zur Beurteilung verfügbar waren. Anschließend wurden die Bildserien aus Belastung und Ruhe auf das Maximum im Herzen normiert. Gleiche Schichten der verschiedenen Schnittebenen wurden getrennt nach Belastungs- und Ruheuntersuchung zur Auswertung zusammengefügt.

### **3.2.3.2 Auswertung**

Die Auswertung der Szintigraphie erfolgte durch Konsens zweier erfahrener Nuklearmediziner. Die Ergebnisse der Koronarangiographie und der Myokardkontrastechokardiographie waren nicht bekannt, jedoch Größe, Gewicht und Geschlecht der Patienten. Das Myokard des linken Ventrikels wurde gemäß dem Modell von Hachamovitch et al. unterteilt [30], wie es in Abbildung 9 zu sehen ist. Die semiquantitative Analyse erfolgte gemäß dem Standard des „Fünfpunkt Modells“ [1] und beurteilte die Traceranreicherung in den einzelnen Segmenten. Die genauen Stufeneinteilungen finden sich in Tabelle 5.

Wert	Befund
0	Normale Tracer Anreicherung
1	Geringfügig reduzierte Tracer Anreicherung – nicht sicher pathologisch
2	Mittelstark reduzierte Tracer Anreicherung – sicher pathologisch
3	Stark reduzierte Tracer Anreicherung
4	Keine Kontrastmittel Anreicherung

Tabelle 5: Semiquantitative Analyse gemäß dem „Fivepoint Model“ [1]

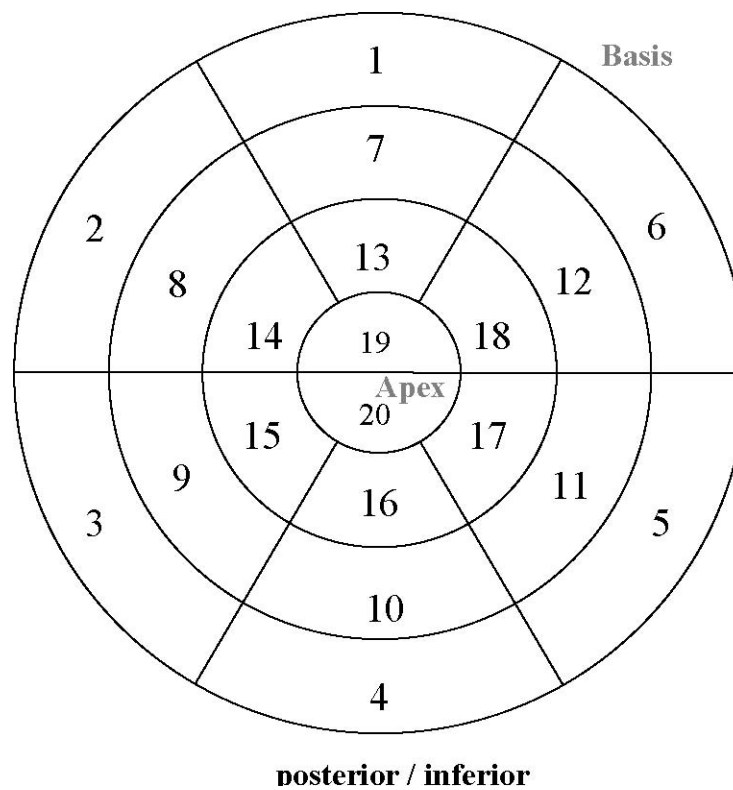


Abb. 9: 20-Segment-Modell nach Hachamovitch et al. [30]



Die Summe der Belastungswerte aller Segmente (summed stress score = SSS) und die Summe der Ruhewerte aller Segmente (summed rest score = SRS) wurden ermittelt. Die Differenz von SSS und SRS wurde als summed difference score (SDS) bezeichnet. Ein SDS  $>1$  wurde als reversibler Perfusionsdefekt im Sinne einer Ischämie, ein SRS  $>1$  als fixer Perfusionsdefekt im Sinne einer myokardialen Narbe gewertet.

Qualitativ wurde zwischen unauffälligem Normalbefund, belastungsinduzierten Defekten, persistierenden Defekten und isolierten Ruheperfusionstörungen unterschieden.

### **3.2.4 Selektive Koronarangiographie**

#### **3.2.4.1 Gerät und Materialien**

Die Koronarangiographie (CA) wurde an einer digitalen biplanen Röntgenanlage (Polydiagnost C LARC, Philips) durchgeführt. Zur Sondierung des Ostiums der rechten und linken Herzkranzarterie wurden in der Regel 4F diagnostische Koronarkatheter (Cordis Medizinische Apparate GmbH, Langenfeld, Deutschland), als Röntgenkontrastmittel Iobitridol (Xenetix<sup>®</sup> 350, Guerbet GmbH) benutzt. Wurde zusätzlich ein IVUS durchgeführt, kam ein 6F Führungskatheter zum Einsatz.

#### **3.2.4.2 Durchführung**

Nach steriler Abdeckung und lokaler Infiltrationsanästhesie der Leistenregion mit 1%iger Xylokainlösung erfolgte im Herzkatheterlabor in der von Seldinger [88] beschriebenen Technik die Punktion einer Femoralarterie/-vene und das Einbringen

einer Schleuse (4F bzw. 6F). Nach intravenöser Applikation von 2000-5000 IE Heparin und sorgfältiger Entlüftung aller angeschlossenen Systeme wurde unter Durchleuchtungskontrolle ein rechter/linker Koronarkatheter zum Ostium der Koronararterien vorgeschoben. Um Koronarspasmen möglichst auszuschließen und eine maximale Weitstellung der Gefäße zu erreichen wurden intrakoronar 0,25 mg Nitroglycerin appliziert. Zur Darstellung der Gefäße wurde über den Katheter im Durchschnitt jeweils ca. 5-10 ml Röntgenkontrastmittel als Bolus injiziert. Durch multiple, standardisierte Angulationen und Rotationen der zwei möglichst orthogonalen Durchleuchtungsebenen wurde versucht, eine verkürzungs- und überlagerungsfreie Darstellung der betreffenden Koronararteriensegmente zu erzielen. Die so erhaltenen, über mehrere Herzzyklen andauernden Angiographiesequenzen wurden digital mit 25 Bildern pro Sekunde gespeichert.

Die IVUS Aufnahmen erfolgten mit einem Motor getriebenen Rückzugssystem bei einer Geschwindigkeit von 0,5mm/s (2,9 Fr, 30 MHz, CVIS Inc., Sunnyvale, California). Zur Planimetrie und Datenauswertung wurde die Software TapeMeasure (INDEC Systems Inc., Capitola, California) eingesetzt.

### **3.2.4.3 Semiquantitative angiographische Bildauswertung**

In die Auswertung flossen alle Koronarangiographien in unmittelbarem zeitlichen Zusammenhang zu Myokard-Perfusions-Szintigraphie und Kontrastechokardiographie ein.

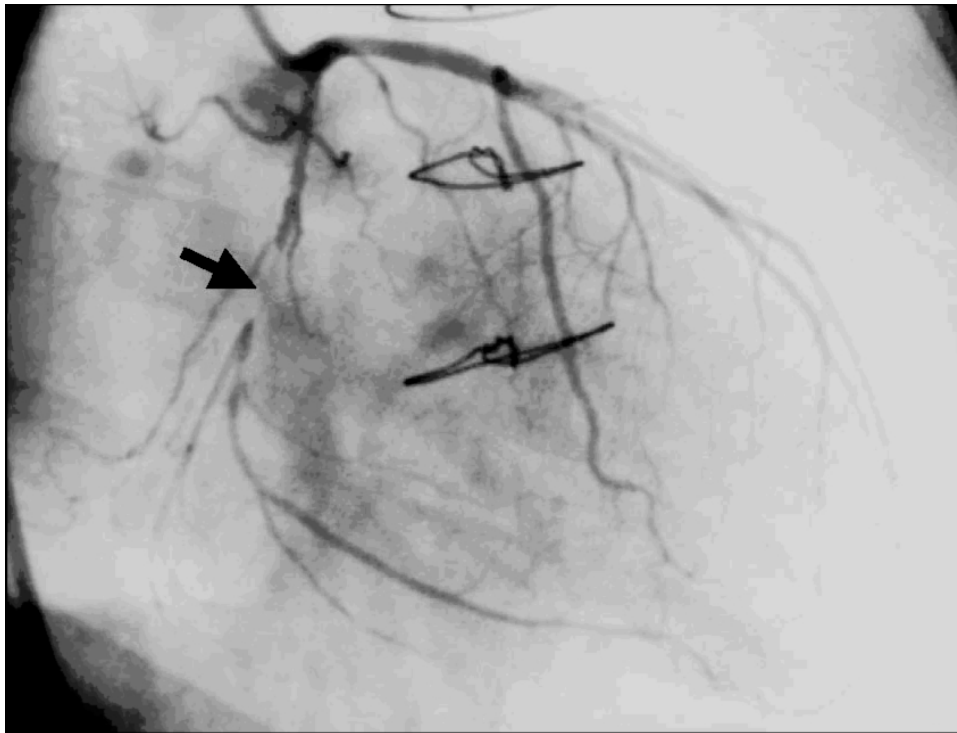
Pro Patient wurde folglich nur die jeweils letzte CA bewertet.

Die angiographische Bildauswertung fand geblindet und ohne Kenntnis der Vorbefunde statt. Die Beurteilung der Cineangiosequenzen erfolgte durch zwei erfahrene Untersucher. Die Graduierung der Lumeneinengung wurde anhand der am stärksten betroffenen Stelle der Gefäße ermittelt und auf der Basis eines fünfstufigen Schemas eingeteilt, wie aus Tabelle 6 ersichtlich ist.

Abbildung 10 zeigt exemplarisch den Befund einer 90 % Stenose.

Grad	Befund
Grad 1	Normalbefund
Grad 2	Geringe Wandunregelmäßigkeiten mit einer Lumenreduktion < 30%
Grad 3	Wandunregelmäßigkeiten mit einer Lumenreduktion < 50%
Grad 4	signifikante Gefäßstenose $\geq$ 50%
Grad 5	hochgradige Gefäßstenose $\geq$ 75%

*Tabelle 6: Stufenweise Einteilung von Gefäßstenosen*



*Abb. 10: Beispiel einer koronarangiographisch detektierten 90%igen Stenose des Ramus circumflexus der linken Koronararterie (Pfeil).*

### 3.3 Goldstandard

Als Goldstandard für die Erfassung einer hämodynamisch relevanten Transplantatvaskulopathie wurde die Kombination aus Myokard-Perfusions-Szintigraphie und Koronarangiographie mit oder ohne IVUS definiert. Dabei wurde die Kombination aus reversiblen Perfusionsdefekt in der Myokard-Perfusions-Szintigraphie mit einer koronarangiographischen Stenose  $\geq 50\%$  des entsprechenden Versorgungsgefäßes als Ischämie und persistierende Perfusionsdefekte in Kombination mit einem kompletten Gefäßverschluss oder einer signifikanten Stenose als myokardiale Narben bezeichnet.

Ein reversibler Perfusionsdefekt ohne korrelierende Stenose  $\geq 50\%$  wurde ebenfalls als Ischämie gewertet, wenn der in diesem Falle zusätzlich angefertigte IVUS eine Stenose Stadium III oder mehr nach Stanford aufwies (gemäß Tabelle 2) [104].

### 3.4 Statistik

Die Erfassung der Daten erfolgte in Microsoft Excel (Microsoft Deutschland GmbH, Unterschleißheim), die statistischen Analysen wurden mit der Software „Analyse It“ (General and Clinical Laboratory Statistics, Version 1.73, Analyse It Ltd., USA) erstellt. Der Vergleich der verschiedenen Auswerteverfahren mit dem Goldstandard erfolgte mittels zweidimensionaler Kontingenztafeln.

Bei der quantitativen Auswertung wurden ROC Analysen zur Ermittlung der Schwellenwerte  $\Delta\beta$  und  $\Delta A$  für die einzelnen Segmente eingesetzt. Der Vergleich der untersuchten Parameter erfolgte gemäß der Methode von Hanley et al. [33].

In ROC Analysen werden die „Sensitivität“ und die „Spezifität“ eines diagnostischen Tests bei verschiedenen Cut-off Werten aufgetragen: Die Sensitivität entlang der Ordinate; 1-Spezifität als Ausdruck der Falsch-Positiven-Rate auf der Abszisse.

Die Trennschärfe des Tests liegt umso höher, je mehr die ROC Kurve von einer Diagonalen abweicht, die im 45°-Winkel vom Achsenschnittpunkt aus ansteigt (im oberen linken Eck zeigen Sensitivität und Spezifität Werte von 100%) [32,58].

In der vorliegenden Arbeit wurden die ROC Analysen zur Beantwortung der folgenden Fragen herangezogen:

1. Bei welchem  $\Delta\beta$ - bzw.  $\Delta A$ -Wert zeigt sich eine höchstmögliche Sensitivität bzw. Spezifität, so dass möglichst sicher zwischen „gesunden“ und „pathologischen“ Segmenten unterschieden werden kann?
2. Zeigen diese Cut-off Werte der einzelnen Segmente einen einheitlichen Trend, so dass sich ein einheitlicher Schwellenwert für alle Segmente postulieren lässt?

## 4 Ergebnisse

### 4.1 Patientengut und Belastungsuntersuchung

Von 40 Patienten lag das schriftliche Einverständnis zum Einschluss in die Studie vor. Aufgrund der zu erwartenden unzureichenden Schallbedingungen für die Erhebung quantitativer Perfusionsparameter (verkippte Herzachse des Transplantates) wurde nach Durchführung der „nativen“ Ruhe-Echokardiographie auf die Applikation des Ultraschallkontrastmittels bei sieben Patienten verzichtet.

Von 30 der 33 verbliebenen Patienten (4w; 26m) konnten komplette Datensätze erhoben werden. Diese umfassten MCE und Myokard-Perfusions-Szintigraphie sowie die koronarangiographische Untersuchung und in drei Fällen den IVUS.

Bei einem Patienten konnte aufgrund eines Kameradefektes die szintigraphische Untersuchung nicht durchgeführt werden; bei einem weiteren wurde wegen eines neu diagnostizierten malignen Melanoms keine Angiographie durchgeführt. Ein dritter Patient verweigerte die Angiographie nach einer unauffälligen Myokard-Perfusions-Szintigraphie.

Einen Überblick über Patientencharakteristika, Medikation und Vitalparameter während der Dobutaminbelastung gibt die nachfolgende Tabelle 8.

Patienten	
Alter, Jahre	58 ± 9,6
Weiblich, n (%)	4 (13)
Monate nach Herztransplantation	90 ± 56

<b>Immunsuppressive Medikation</b>	
Azathioprin (Imurek), n	5
Prednison (Decortin H), n	7
Tacrolimus (Prograf), n	13
Cyclosporin (Sandimmun), n	17
Mycofenolatmofetil (Cellcept), n	17
<b>Sonstige kardiovaskuläre Medikation</b>	
β – Blocker, n	5
ACE – Hemmer, n	28
Statine, n	20
Diuretika, n	18
Ca <sup>2+</sup> - Antagonisten	18
<b>Vitalparameter während der Belastungsuntersuchung</b>	
HF bei Ruhe	81 ± 10,5
HF bei maximaler Belastung	142 ± 9,2
Systolischer Blutdruck bei Ruhe	126 ± 14,0
Systolischer Blutdruck bei Belastung	146 ± 23,6
Diastolischer Blutdruck bei Ruhe	75 ± 9,8
Diastolischer Blutdruck bei Belastung	67 ± 12,7
DOB (µg/kg/min)	24 ± 4,9

Tabelle 8: Patientencharakteristika. HF = Herzfrequenz; DOB = verwendete Dobutaminmenge

## 4.2 Goldstandard

Bei sieben Patienten wurde nach dem definierten Goldstandard aus Koronarangiographie (plus IVUS) und Myokard-Perfusions-Szintigraphie eine Ischämie, bei neun eine myokardiale Narbe identifiziert. Bei vier Patienten lag sowohl eine Narbe als auch eine Ischämie vor.

Zwei Patienten zeigten Perfusionsdefekte in der Myokard-Perfusions-Szintigraphie, jedoch eine unauffällige Koronarangiographie und keine Wandunregelmäßigkeiten im IVUS. Diese Defekte wurden nicht als hämodynamisch relevante Transplantatvaskulopathie gewertet. Fünf ischämische Myokardareale wurden dem Versorgungsgebiet der LAD zugeordnet, eines der RCA und eines der LCX. In drei Fällen wurde eine myokardiale Narbe im Versorgungsgebiet der LAD, in zwei Fällen der RCX und in vier Fällen der RCA lokalisiert.

Tabelle 9 zeigt die Verteilung der gemäß dem Goldstandard als pathologisch eingestuften Segmente bezüglich einer Ischämie, welche Grundlage der quantitativen Auswertung war.



<b>Vier-Kammer Blick</b>						
	bas.-sept.	mid. sept.	ap.-sept.	ap.-lat.	mid.-lat	bas.-lat.
Patient 1	x		x	x		
Patient 2	x	x				
Patient 3	x	x				
Patient 4	x	x				
Patient 5	x	x			x	
Patient 6	x					
Patient 7	x	x				
<b>Zwei-Kammer Blick</b>						
	bas. int	mid. int	ap. int	ap. ant	mid. ant.	bas. ant
Patient 1				x		x
Patient 2						
Patient 3						
Patient 4					x	
Patient 5					x	
Patient 6					x	x
Patient 7						
<b>Drei-Kammer Blick</b>						
	bas. Post.	mid. post.	ap. post	ap. ant. sept.	mid. ant. sept.	bas. ant. sept
Patient 1				x		
Patient 2	x	x				
Patient 3	x	x				
Patient 4	x	x				
Patient 5	x	x				
Patient 6						x
Patient 7						

*Tabelle 9: Übertragung der gemäß Goldstandard detektierten pathologischen Myokardsegmente auf das 18-Segmentmodell in den drei echokardiographischen Schnittebenen*

### 4.3 Konventionelle Stressechokardiographie

502 der 540 Segmente (94%) konnten ausgewertet werden, bei 38 Segmenten war keine Aussage aufgrund von Bildartefakten oder schlechten Schallbedingungen möglich. Diese Segmente wurden von allen weiteren Ultraschallauswertungen ausgeschlossen.

Die konventionelle Auswertung zeigte 18 Abnormalitäten bezüglich Wandbewegung und Wanddicke bei 13 der 30 Patienten. Neun davon wurden als myokardiale Narbe und neun als Ischämie gewertet. Vier Patienten zeigten sowohl Narbe als auch Ischämie.

Im Vergleich zum Goldstandard wurden fünf Ischämien und fünf Narben richtig erkannt.

19 im Goldstandard unauffällige Patienten zeigten auch bei der konventionellen Auswertung bezüglich einer Ischämie keine Auffälligkeiten.

Eine Übersicht der Ergebnisse zeigen Tabelle 10 und 11 für die Ischämiesuche, sowie Tabelle 12 und 13 bezüglich myokardialer Narben.

Konventionelle Auswertung	Ischämie		$\Sigma$
	Ja	Nein	
pathologisch	5	4	9
nicht pathologisch	2	19	21
$\Sigma$	7	23	n = 30

*Tabelle 10: Vergleich der konventionellen echokardiographischen Auswertung mit dem Goldstandard in der Detektion ischämischer Myokardareale. Kontingenztafel.*

<b>Konventionelle Auswertung: Ischämie</b>	
Sensitivität	71 %
Spezifität	83 %
Negativ Prädiktiver Wert	90 %
Positiv Prädiktiver Wert	56 %
Treffsicherheit	80 %

*Tabelle 11: Vergleich der konventionellen echokardiographischen Auswertung mit dem Goldstandard in der Detektion ischämischer Myokardareale. Gütekriterien.*

<b>Konventionelle Auswertung</b>	<b>Narbe</b>		$\Sigma$
	Ja	Nein	
pathologisch	5	4	9
nicht pathologisch	4	17	21
$\Sigma$	9	21	n = 30

*Tabelle 12: Vergleich der konventionellen echokardiographischen Auswertung mit dem Goldstandard in der Detektion myokardialer Narben. Kontingenztafel.*

konventionelle Auswertung: Narbe	
Sensitivität	56 %
Spezifität	81 %
Negativ Prädiktiver Wert	81 %
Positiv Prädiktiver Wert	56 %
Treffsicherheit	73 %

*Tabelle 13: Vergleich der konventionellen echokardiographischen Auswertung mit dem Goldstandard in der Detektion myokardialer Narben. Gütekriterien.*

#### 4.4 Quantitativ visuelle Auswertung

Nach kontinuierlicher Infusion des Ultraschallkontrastmittels erfolgte die quantitativ visuelle Auswertung anhand des bereits besprochenen 18-Segmentmodells.

Zwei Areale, die in der konventionellen Auswertung falsch positiv gewertet wurden, zeigten keine Veränderung bei der visuellen Beurteilung des Kontrastmittels im Vergleich von Belastung zu Ruhe. Diese Areale wurden demzufolge als nicht pathologisch eingestuft. Die Anzahl der falsch positiven Befunde konnte somit um zwei reduziert werden. Folglich ergab sich eine Sensitivität (Sens.) von 71%, Spezifität (Spez.) von 91%, ein negativ prädiktiver Wert (NPW) von 91%, ein positiver prädiktiver Wert (PPW) von 71% und eine Treffsicherheit von 87%. Eine Übersicht geben die Tabellen 14 und 15.

Quantitativ visuelle Auswertung	Ischämie		$\Sigma$
	Ja	Nein	
pathologisch	5	2	7
nicht pathologisch	2	21	23
$\Sigma$	7	23	n = 30

*Tabelle 14: Vergleich der konventionellen echokardiographischen Auswertung in Kombination mit der quantitativ visuellen Auswertung mit dem Goldstandard in der Detektion ischämischer Myokardareale. Kontingenztafel.*

Quantitativ visuelle Auswertung: Ischämie	
Sensitivität	71 %
Spezifität	91 %
Negativ Prädiktiver Wert	91 %
Positiv Prädiktiver Wert	71 %
Treffericherheit	87 %

*Tabelle 15: Vergleich der konventionellen echokardiographischen Auswertung in Kombination mit der quantitativ visuellen Auswertung mit dem Goldstandard in der Detektion ischämischer Myokardareale. Gütekriterien.*

Betrachtet man die Bewertung myokardialer Narben, so zeigten sich insgesamt neun kontrastverminderte Areale. Davon wiesen sieben ein Korrelat im Goldstandard (richtig positive) auf, zwei pathologisch gewertete Areale zeigten keinerlei Auffälligkeiten im Goldstandard (falsch positive). Die Anzahl der richtig positiven und der richtig negativen Areale konnte um jeweils zwei erhöht werden. Folglich ergab sich eine Sensitivität von 78%, Spezifität von 90%, negativ prädiktiver Wert von 90%, positiver prädiktiver Wert von 78% und eine Treffsicherheit von 87%. Hierzu Tabellen 16 und 17.

Quantitativ visuelle Auswertung	Narbe		$\Sigma$
	Ja	Nein	
pathologisch	7	2	9
nicht pathologisch	2	19	21
$\Sigma$	9	21	n = 30

*Tabelle 16: Vergleich der konventionellen echokardiographischen Auswertung in Kombination mit der quantitativ visuellen Auswertung mit dem Goldstandard in der Detektion myokardialer Narben. Kontingenztabelle.*

<b>Quantitativ visuelle Auswertung: Narbe</b>	
Sensitivität	78 %
Spezifität	90 %
Negativ Prädiktiver Wert	90 %
Positiv Prädiktiver Wert	78 %
Treffsicherheit	87 %

*Tabelle 17: Vergleich der konventionellen echokardiographischen Auswertung in Kombination mit der quantitativ visuellen Auswertung mit dem Goldstandard in der Detektion myokardialer Narben. Gütekriterien.*

## **4.5 Quantitative Auswertung**

### **4.5.1 ROC – Analysen zur Schwellenwertberechnung**

Grundlage einer genauen quantitativen Analyse ist die strikte intramyokardiale Messung innerhalb der Regions of Interest (ROIs) über mehrere Herzzyklen hinweg. Die manuelle Anpassung der ROIs an die einzelnen Segmente in jedem Einzelbild der Rohdaten konnte bei fünf Patienten nicht suffizient durchgeführt werden, darunter befand sich jedoch keiner der sieben Patienten, die im Goldstandard auffällige Areale zeigten. Insgesamt wurden 25 Patienten quantitativ ausgewertet, Gemäß Tabelle 11 ergaben sich bezüglich der Ischämiediagnostik 12 Segmente, in denen sowohl pathologische als auch nicht pathologische Patienten zu erwarten waren. Für diese 12 Segmente führten wir ROC-Analysen zur Detektion der optimalen segmentbezogenen Schwellenwerte für  $\Delta\beta$  und  $\Delta A$  durch, um zwischen

„gesunden“ und „pathologischen“ Segmenten unterscheiden zu können. Exemplarisch soll dieses Procedere anhand des mittleren septalen Segments des Vier-Kammerblickes aufgezeigt werden.

Für verschiedene  $\Delta\beta$ - und  $\Delta A$ -Werte zeigen Tabelle 18 und 19 die zugehörige Sensitivität, Spezifität und die Anzahl der richtig Positiven, richtig Negativen, falsch Positiven und falsch Negativen. Abbildung 11 zeigt ferner die ROC-Kurven für die Werte aus Tabelle 18.

In diesem Beispiel zeigte sich für den  $\Delta\beta$ -Wert von 0,05 /s eine Sensitivität von 80% bei einer Spezifität von 70%. Dieser wurde als Schwellenwert (Cut-off) für dieses Segment festgesetzt.

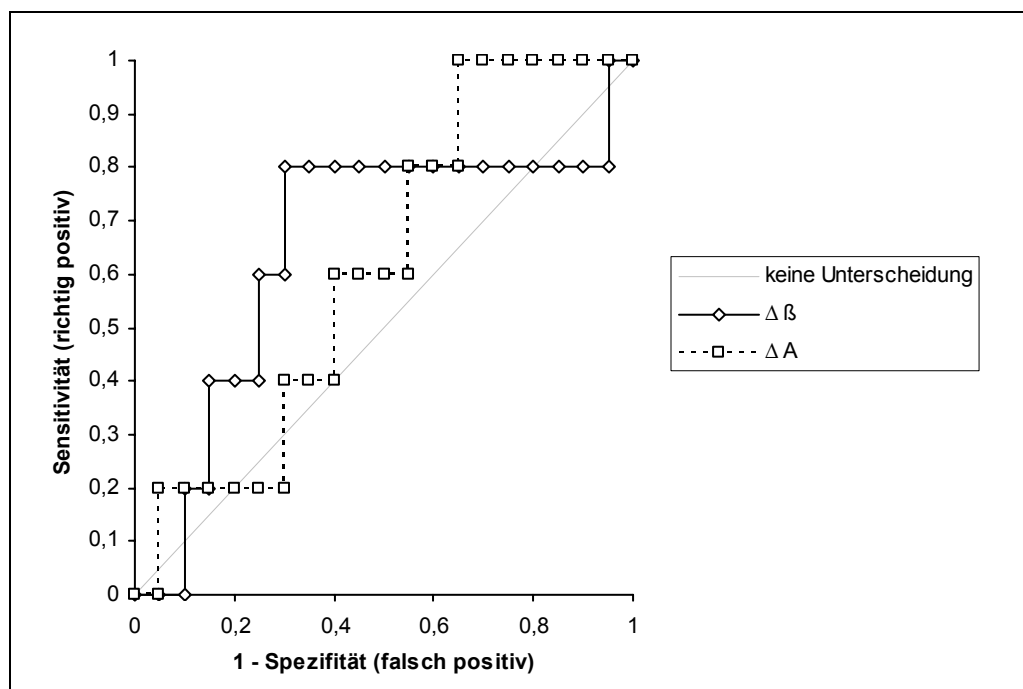


Abb. 11: ROC-Kurven für das mid-septale Segment im Vier-Kammerblick für  $\Delta\beta$  und  $\Delta A$  auf Grundlage der Tabellen 18 und 19.



$\Delta \beta$ [1/s] (pathologisch unter cut-off)	Sensitivität	Spezifität	RP	RN	FP	FN
-0,62900	0,0%	100,0%	0	20	0	5
-0,26261	0,0%	95,0%	0	19	1	5
-0,11592	0,0%	90,0%	0	18	2	5
-0,10766	20,0%	90,0%	1	18	2	4
-0,08995	20,0%	85,0%	1	17	3	4
-0,07900	40,0%	85,0%	2	17	3	3
-0,06428	40,0%	80,0%	2	16	4	3
-0,00540	40,0%	75,0%	2	15	5	3
-0,00141	60,0%	75,0%	3	15	5	2
0,04996	60,0%	70,0%	3	14	6	2
0,04996	80,0%	70,0%	4	14	6	1
0,05477	80,0%	65,0%	4	13	7	1
0,05800	80,0%	60,0%	4	12	8	1
0,07040	80,0%	55,0%	4	11	9	1
0,07600	80,0%	50,0%	4	10	10	1
0,09550	80,0%	45,0%	4	9	11	1
0,11760	80,0%	40,0%	4	8	12	1
0,15300	80,0%	35,0%	4	7	13	1
0,20200	80,0%	30,0%	4	6	14	1
0,24082	80,0%	25,0%	4	5	15	1
0,36800	80,0%	20,0%	4	4	16	1
0,39300	80,0%	15,0%	4	3	17	1
0,65790	80,0%	10,0%	4	2	18	1
0,97559	80,0%	5,0%	4	1	19	1
1,49300	100,0%	5,0%	5	1	19	0
> 1,49300	100,0%	0,0%	5	0	20	0

Tabelle 18: Sensitivität, Spezifität, richtig Positive (RP), richtig Negative (RN), falsch Positive (FP) und falsch Negative (FN) für unterschiedliche  $\Delta\beta$  Werte. Die markierte Zeile mit  $\Delta\beta = 0,049$  entspricht dem festgesetzten Schwellenwert

A [dB] (pathologisch unter cut-off)	Sensitivität	Spezifität	RP	RN	FP	FN
-26,55000	0,0%	100,0%	0	20	0	5
-20,32000	0,0%	95,0%	0	19	1	5
-11,71000	20,0%	95,0%	1	19	1	4
-5,34000	20,0%	90,0%	1	18	2	4
-4,50000	20,0%	85,0%	1	17	3	4
-4,28000	20,0%	80,0%	1	16	4	4
-3,70000	20,0%	75,0%	1	15	5	4
-1,66000	20,0%	70,0%	1	14	6	4
0,06000	40,0%	70,0%	2	14	6	3
1,10000	40,0%	65,0%	2	13	7	3
2,40000	40,0%	60,0%	2	12	8	3
3,26000	60,0%	60,0%	3	12	8	2
3,42000	60,0%	55,0%	3	11	9	2
4,00000	60,0%	50,0%	3	10	10	2
4,09000	60,0%	45,0%	3	9	11	2
4,30000	80,0%	45,0%	4	9	11	1
4,60000	80,0%	40,0%	4	8	12	1
5,90000	80,0%	35,0%	4	7	13	1
7,10000	100,0%	35,0%	5	7	13	0
8,90000	100,0%	30,0%	5	6	14	0
11,33000	100,0%	25,0%	5	5	15	0
12,80000	100,0%	20,0%	5	4	16	0
15,09000	100,0%	15,0%	5	3	17	0
16,30000	100,0%	10,0%	5	2	18	0
17,20000	100,0%	5,0%	5	1	19	0
> 17,20000	100,0%	0,0%	5	0	20	0

*Tabelle 19: Sensitivität, Spezifität, richtig Positive (RP), richtig Negative (RN), falsch Positive (FP) und falsch Negative (FN) für aufsteigende  $\Delta A$  Werte. Die markierte Zeile mit  $\Delta A = 3,26$  entspricht dem festgesetzten Schwellenwert*

Analog zur exemplarisch dargestellten Auswertung erfolgte für alle 12 Segmente die Ermittlung optimaler Schwellenwerte für  $\Delta\beta$  und  $\Delta A$ .

Eine Übersicht hierzu gibt Tabelle 20. Schwellenwerte mit einem negativen Vorzeichen kommen zustande, wenn der Ruhewert größer als der Belastungswert ist.

Segment	$\Delta\beta$ [1/s] Schwellenwert	$\Delta A$ [dB] Schwellenwert
Vier-Kammer Blick		
bas.-sept.	0,01	- 3,11
mid. sept.	0,05	3,26
ap.-sept.	0,03	1,8
ap.-lat.	0,01	6,96
mid.-lat	- 0,04	11,83
Zwei-Kammer Blick		
ap. Ant	0,14	9,40
mid. Ant.	0,20	3,73
bas. Ant	0,01	1,55
Drei-Kammer Blick		
bas. Post.	0,13	- 12,18
mid. post.	0,14	- 4,79
ap. ant. sept.	- 0,35	1,26
bas. ant. Sept	- 0,02	- 7,31

Tabelle 20: Schwellenwerte für  $\Delta\beta$  und  $\Delta A$  für die 12 Segmente

Mit Hilfe dieser Technik konnte zusätzlich zur visuellen Beurteilung ein weiteres Ischämieareal als richtig positiv erkannt werden. Dieser Patient zeigte keine

signifikante Stenose in der Koronarangiographie, jedoch einen reversiblen anteroapikalen Defekt in der Myokard-Perfusions-Szintigraphie. Die IVUS Untersuchung zeigte TVP-typische Veränderungen in der LAD. Siehe hierzu Tabellen 21 und 22.

Quantitative Auswertung	Perfusionsdefizit		$\Sigma$
	ja	nein	
pathologisch	6	2	8
nicht pathologisch	1	21	22
$\Sigma$	7	23	n = 30

*Tabelle 21: Vergleich der konventionellen echokardiographischen Auswertung in Kombination mit der quantitativ visuellen Auswertung und der rein quantitativen Analyse mit dem Goldstandard in der Detektion myokardialer Perfusionsdefekte. Kontingenztafel.*

Quantitative Auswertung	
Sensitivität	86 %
Spezifität	91 %
Negativ Prädiktiver Wert	95 %
Positiv Prädiktiver Wert	75 %
Treffsicherheit	90 %

*Tabelle 22: Vergleich der konventionellen echokardiographischen Auswertung in Kombination mit der quantitativ visuellen Auswertung und der rein quantitativen Analyse mit dem Goldstandard in der Detektion myokardialer Perfusionsdefekte. Gütekriterien.*

Bezüglich der Identifizierung von Narben konnten mittels der ROC Analysen keine verwertbaren Schwellenwerte für  $\Delta\beta$  und  $\Delta A$  gefunden werden, da eine exakte Positionierung der standardisierten ROIs innerhalb der narbigen und verdünnten Myokardabschnitte nicht immer möglich war. Artefakte des echoreichen linksventrikulären Cavum führten zu heterogenen Wiederauffüllungskurven.

#### **4.6 Quantitative Auswertung im Vergleich zum Goldstandard**

Gegenstand der Arbeit war nicht nur die Evaluierung des zusätzlichen Nutzens zu den bisher bekannten Ultraschallverfahren, sondern auch der alleinige und direkte Vergleich der quantitativen Auswertung mit dem Goldstandard.

Hierfür wurde nach einen praktikablen Cut-off Wert für  $\Delta\beta$  gesucht, der für alle Segmente zur Unterscheidung zwischen „pathologisch“ und „gesund“ angewendet werden kann. Als Schwellenwert wurde ein  $\Delta\beta$  von 0,08 / s identifiziert (Tabelle 23), die Tabellen 24 und 25 zeigen die entsprechenden Ergebnisse.

$\Delta \beta$ [1/s]	Sensitivität	Spezifität	RP	RN	FP	FN
-0,634	0,0%	100,0%	0	12	0	12
-0,102	8,3%	100,0%	1	12	0	11
-0,067	8,3%	91,7%	1	11	1	11
-0,047	16,7%	91,7%	2	11	1	10
-0,047	25,0%	91,7%	3	11	1	9
-0,030	33,3%	91,7%	4	11	1	8
-0,025	33,3%	83,3%	4	10	2	8
0,000	33,3%	75,0%	4	9	3	8
0,003	41,7%	75,0%	5	9	3	7
0,004	41,7%	66,7%	5	8	4	7
0,009	50,0%	66,7%	6	8	4	6
0,080	58,3%	66,7%	7	8	4	5
0,144	58,3%	58,3%	7	7	5	5
0,146	58,3%	50,0%	7	6	6	5
0,148	58,3%	41,7%	7	5	7	5
0,163	66,7%	41,7%	8	5	7	4
0,167	75,0%	41,7%	9	5	7	3
0,174	75,0%	33,3%	9	4	8	3
0,194	75,0%	25,0%	9	3	9	3
0,230	75,0%	16,7%	9	2	10	3
0,238	75,0%	8,3%	9	1	11	3
0,250	83,3%	8,3%	10	1	11	2
0,342	91,7%	8,3%	11	1	11	1
0,430	100,0%	8,3%	12	1	11	0
>0,430	100,0%	0,0%	12	0	12	0

*Tabelle 23: Vergleich der quantitativen Auswertung bei unterschiedlichen  $\Delta\beta$ -Werten mit dem Goldstandard bei der Unterscheidung zwischen „gesunden“ und „pathologischen“ Segmenten.*

Quantitative Auswertung alleine (Segmentanalyse)	Perfusionsdefizit		$\Sigma$
	Ja	Nein	
Pathologisch	7	4	11
nicht pathologisch	5	8	13
$\Sigma$	12	12	n = 24

Tabelle 24: Vergleich der quantitativen Auswertung bei der Suche nach belastungsinduzierten Perfusionsdefiziten im Vergleich zum Goldstandard (ohne Mitbetrachtung der bisherigen Ergebnisse). Kontingenztafel.

Quantitative Auswertung alleine bei $\Delta\beta$ von 0,080 /s	
Sensitivität	58 %
Spezifität	67 %
Negativ Prädiktiver Wert	62 %
Positiv Prädiktiver Wert	64 %
Treffsicherheit	63 %

Tabelle 25: Vergleich der quantitativen Auswertung bei der Suche nach belastungsinduzierten Perfusionsdefiziten im Vergleich zum Goldstandard (ohne Mitbetrachtung der bisherigen Ergebnisse). Gütekriterien.

## 5 Diskussion

Die vorliegende Arbeit zeigt erstmals den additiven Wert der quantitativen Auswertung der real-time Myokardkontrastechokardiographie (MCE) bei Patienten nach HTx im Vergleich zur konventionellen Dobutamin-Stress-Echokardiographie (DSE).

Für die DSE, welche als klinisches Standardverfahren angesehen wird, ergab sich eine akzeptable Treffsicherheit von 80% bezüglich der Detektion einer hämodynamisch relevanten Transplantatvaskulopathie bei 30 Patienten nach orthotoper Herztransplantation. Unter Anwendung der real-time MCE und der visuellen Auswertung der einzelnen Myokardsegmente erhöhte sich die Treffsicherheit auf 87%, durch die zusätzliche Quantifizierung der myokardialen Perfusion konnte ein Anstieg auf 90% erreicht werden. Als Referenzstandard wurde erstmals ein kombinierter Goldstandard aus Koronarangiographie (CA), IVUS und Myokard-Perfusions-Szintigraphie (MPS) zugrunde gelegt.

### 5.1 Dobutamin Stress Echokardiographie

In zahlreichen Studien wurde bereits eine hohe Sensitivität der Stressechokardiographie sowohl in der Diagnostik der KHK als auch in der Detektion der TVP nachgewiesen [20,25,56,77,87,91,92].

Die meisten Studiengruppen benutzten zur pharmakologischen Belastung das positiv inotrope und chronotrope Pharmakon Dobutamin, [74,86] da das transplantierte Herz besonders sensitiv auf eine Katecholamin-Stimulation reagiert [11].

Eine pharmakologische Belastung mit Adenosin wird - bei vergleichbaren Ergebnissen - ebenfalls durchgeführt. Lafitte et al. verglichen Dobutamin- und Adenosin-Kontrastechokardiographie im Tierversuch bei unterschiedlichen Stenosegraden. Bei beiden Substanzen zeigten sich nach kontinuierlicher intravenöser



Infusion signifikant verringerte Wiederauffüllungskurven bei hochgradigen Stenosen. Bei niedriggradigen Stenosen (häufig in früheren Stadien der TVP) zeigte sich unter Dobutaminbelastung jedoch ein stärkerer Einfluss auf die Wiederauffüllungskurven [46]. Auch wenn die Effekte beider Substanzen leicht differieren [23,53,79], kommen beide in der klinischen Routine zur Anwendung [46].

Spes et al. untersuchten 1999 in einer Studie mit 109 Patienten nach HTx den prognostischen Wert der DSE im Vergleich zu CA und IVUS [93]. Das Protokoll für die Belastungsuntersuchung glich dem der vorliegenden Arbeit und richtete sich nach den gültigen Standardkriterien [74,92]. Die Autoren erzielten Werte für Sensitivität (82%), Spezifität (69%), positiv prädiktiven Wert (29%) und negativ prädiktiven Wert (96%), die mit den Ergebnissen dieser Arbeit vergleichbar sind. Insbesondere der hohe negative prädiktive Wert beider Arbeiten ist für die Nachsorge nach HTx von Bedeutung. Liegt eine unauffällige Stressechokardiographie vor, ist die Wahrscheinlichkeit für das Vorliegen einer funktionell relevanten TVP gering und es kann gegebenenfalls auf die Durchführung einer CA verzichtet werden.

## **5.2 Ultraschallkontrastmittel: Sicherheit und Arten der Anwendung**

Mit der Entwicklung von Ultraschallkontrastmitteln der zweiten Generation erfolgte die Anwendung dieser Substanzen in Kombination mit der herkömmlichen DSE. Diese zumeist als Myokardkontrastechokardiographie bezeichnete Untersuchung erwies in mehreren Studien ihren zusätzlichen Nutzen bei der Erfassung der myokardialen Perfusion in Zusammenhang mit der Ischämiediagnostik [20,36,44,75,100,115].

Trotz der unbestrittenen diagnostischen Einsatzmöglichkeiten, welche moderne Ultraschallkontrastmittel bieten, gilt es jedoch auch deren Einsatz kritisch zu

hinterfragen. Galten die Substanzen anfangs als nebenwirkungsfrei, so wurden in mehreren aktuellen Studien Bedenken bezüglich ungewollter Bioeffekte der Mikrobläschen geäußert [80,105]. Miller et al. wiesen an 22 Hunden mikrovaskuläre Verletzungen sowie Kapillarblutungen nach intravenöser Infusion von  $2\mu\text{g}/\text{kg}/\text{min}$  Kontrastmittel nach [65]. Ähnliche Ergebnisse wurden zuvor bei Studien an isolierten Kaninchenherzen [6] und in vivo bei Ratten [50,63,64] festgestellt. Eine Übertragung dieser Anwendungsrisiken auf den Menschen ist jedoch aus mehreren Gründen problematisch: primär aufgrund des stark unterschiedlichen Gewichtes (Kontrastmitteldosis / kg Körpergewicht), aber auch aufgrund der unterschiedlichen Organgröße und des Abstandes zwischen Organ und Schallkopf (Schallenergie) [65]. Dass die Mikrobläschen in proximalen Herzabschnitten (beim Menschen in vivo die apikalen) durch die höhere Schallenergie beeinflusst werden gilt als erwiesen und veranlasste Otani et al. bereits dazu, nach Korrekturwerten bei der quantitativen Auswertung zu suchen [73]. Der überproportionale Kontrastmittelzerfall in schallkopfnahen Segmenten scheint also diagnostische Probleme zu verursachen, gesundheitsrelevante Ausmaße dieses Effektes sind beim Menschen jedoch nicht bekannt.

Tsutsui et al. untersuchten in einer groß angelegten Studie 1486 Patienten mit bekannter oder vermuteter KHK mittels real-time Myokardkontrastechokardiographie unter Dobutamin-Belastung, um die Sicherheit dieses Verfahrens zu beurteilen [99]. Bei diesem großen Patientenkollektiv wurden keine relevanten Nebenwirkungen oder Arrhythmien festgestellt. Die Autoren kamen zu dem Schluss, dass die Anwendung von Ultraschallkontrastmitteln eine gut durchführbare und sichere Anwendung darstellt, die für den Patienten einen zusätzlichen diagnostischen Gewinn bringt. Dies konnte in ähnlichen Studien an unterschiedlichen Patientenkollektiven ebenso gezeigt werden [26,41,42].

Ein weiterer Punkt bei der Verwendung von Ultraschallkontrastmitteln ist die Art der Applikation. Sie kann auf zwei unterschiedliche Weisen erfolgen: per manuellem Bolus oder über pumpengesteuerte kontinuierliche Infusion. Die Bolusinjektion stellt das anwenderfreundlichere Verfahren dar, offeriert jedoch – bedingt durch die

Zerstörung der Mikrobläschen während des Schallvorganges – nur ein kleines Zeitfenster für die Bildakquisition. Das von uns gewählte kontinuierliche Infusionsverfahren ist zwar im initialen Aufbau komplizierter (Perfusor gesteuerte Infusion bei gleichzeitiger Dobutamin Applikation), ermöglicht jedoch aufgrund des steady-state von Kontrastmittel die plötzliche Zerstörung aller Bläschen und Messung der Wiederauffüllung (Replenishment Technik) und somit die von uns gewünschte quantitative Auswertung. Diese Applikationsart wurde von nahezu allen Studiengruppen für die quantitative Datenanalyse gewählt [36,73,83,84,99,116].

### **5.3 Goldstandard**

Bevor in den folgenden Punkten die einzelnen Aspekte der Quantifizierungsmethoden beleuchtet werden, soll zunächst - zum Zwecke der Vergleichbarkeit mit anderen Studien - auf den zugrunde gelegten Goldstandard eingegangen werden. Bisher publizierte Studien verwendeten die Koronarangiographie als alleinigen Goldstandard in der Detektion einer vorliegenden TVP. Eine Übersicht der aktuellen Studien an Patienten und Tieren gibt Tabelle 28.

Autor	Jahr	Goldstandard	Verfahren	n	Kollektiv
Rodrigues et al. [84]	2005	CA ( $\geq 50\%$ )	Quantitativ visuell	35	V. a. TVP
Jeetley et al. [36]	2006	CA ( $\geq 50\%$ )	Quantitativ visuell	123	KHK
Xie et al. [115]	2005	CA ( $\geq 50\%$ )	Quantitativ visuell	27	KHK
Yip et al. [116]	2003	SPECT	Quantitativ visuell	11	Kardiale Schmerzen
Roberts et al. [83]	2005	CA ( $\geq 50\%$ )	Quantitativ visuell	38	KHK
Elhendy et al. [20]	2004	CA ( $\geq 50\%$ )	Quantitativ visuell	170	KHK
Heinle et al. [34]	2000	SPECT	Quantitativ visuell	123	KHK
Fukuda et al. [22]	2004	nach CA Intervention	Quantitativ	28	Stenose nach Revaskularisierung
Korosoglou et al. [43]	2004	SPECT	Quantitativ	50	V. a. KHK
Leistad et al. [49]	2001	TIERVERSUCH	Quantitativ visuell	8	Hund; variable Stenosen
Masugata et al. [54]	2001	TIERVERSUCH	Quantitativ	8	Hund; variable Stenosen
Lafitte et al. [46]	2001	TIERVERSUCH	Quantitativ	14	Hund, variable Stenosen

*Tabelle 28: Aktuelle Studien zur Wertigkeit der Myokardkontrastechokardiographie. CA = Koronarangiographie.*

Die Koronarangiographie als alleiniger Goldstandard erscheint in Anbetracht der heterogenen pathologischen Veränderungen bei TVP jedoch problematisch.

Im Vordergrund steht hierbei die diffuse Intimaproliferation sowohl der epikardialen als auch der intramyokardialen Gefäße. Weis et al. beschrieben bereits eine endothelunabhängige mikrovaskuläre Dysfunktion bei Patienten nach HTx ohne entsprechendes koronarangiographisches Korrelat. Dies führte zu dem Konzept, mikrovaskuläre- und epikardiale Veränderungen als zwei unterschiedliche Entitäten mit verschiedenen funktionsrelevanten Veränderungen zu betrachten [111].

Besonders die mikroangiopathischen Gefäßveränderungen führen zu diagnostischen Limitationen für die CA. Hinzu kommt, dass bei der CA der Grad einer Stenose im Vergleich zu gesunden Gefäßabschnitten bestimmt wird. TVP typische, langstreckige Intimaveränderungen und das diffuse Befallsmuster erschweren somit zusätzlich die

koronarangiographische Diagnostik [8,9,68,94] und können zu falsch negativen Befunden führen [37,72]. Gleichwohl muss gesagt werden, dass Everett et al. schon 1994 eine hohe Spezifität (81%) der CA zum Ausschluss einer TVP zeigen konnten, wenn sie bereits eine Lumenreduktion  $>10\%$  als pathologisch definierten [21]. Die Risiken der CA blieben dem HTx Patienten in der Nachsorge jedoch nicht erspart.

Mittels IVUS Untersuchung konnte nachgewiesen werden, dass die Treffsicherheit bei der Detektion einer TVP im Vergleich zur alleinigen Anwendung der CA weiter erhöht werden kann [70]. Relevante Veränderungen der Gefäßintima bei HTx Patienten konnten trotz unauffälliger CA in 70% - 90% gefunden werden [106], was zu einer Verbesserung der Prognose von kardialen Ereignissen führte [60].

Man darf es also als wissenschaftlichen Konsens ansehen, dass die Koronarangiographie bei der Detektion einer möglichen TVP weniger sensitiv ist als die Untersuchung mittels IVUS Technik [62,70,106].

Aufgrund dieser Datenlage ist es als kritisch zu betrachten, wenn mittels CA gefundene Stenosen  $\geq 50\%$  als einziges sicheres Erkennungsmerkmal einer beginnenden TVP in Studien zugrunde gelegt werden, da Gefäßveränderungen im Sinne einer TVP auch ohne derartige Stenosen vorliegen können.

Da sich diese Arbeit mit der Aussagekraft verschiedener Ultraschalltechniken befasste wurde zur „Erhärtung“ des Goldstandards eine Kombination der CA mit IVUS und Myokard-Perfusions-Szintigraphie gewählt.

Elhendy et al. konnten bereits einen zusätzlichen diagnostischen Nutzen der MPS mittels SPECT Technik in der Detektion der TVP nachweisen [18].

In der vorliegenden Arbeit wurden also nur solche Veränderungen als funktionell relevante TVP definiert, die sich 1. in Koronarangiographie oder IVUS und 2. in der Myokard-Perfusions-Szintigraphie nachweisen ließen. Eine Vereinigung der unterschiedlichen „Stärken“ der diversen anerkannten und in der klinischen Routine erprobten Untersuchungstechniken zu einem Goldstandard scheint in Anbetracht der vielfältigen morphologischen Ausprägungsmuster der Erkrankung besonders sinnvoll.

## 5.4 Quantitative Analyse

### 5.4.1 Allgemeines

Die quantitative Analyse nach Kontrastmittelinfusion teilt sich in zwei verschiedene Auswerteverfahren: Die quantitativ visuelle Beurteilung der Segmente einerseits und die rein quantitative Analyse der Segmente mittels ROI Technik und Wiederauffüllungskurven andererseits. Leider werden beide Techniken in der Literatur zumeist unpräzise als „quantitative Analyse“ bezeichnet.

Aus Tabelle 28 geht hervor, dass sehr wohl Arbeiten zur visuellen Beurteilung existieren, jedoch nur eine einzige relevante zur quantitativen Analyse mit einem Patientenkollektiv bei Verdacht auf KHK und keine Publikation bei herztransplantierten Patienten. Als Ursache dafür kann die hohe Anzahl der nicht beurteilbaren Myokardsegmente aufgrund von Bewegungsartefakten oder schlechten MCE Bedingungen angesehen werden. Yip et al. berichteten von bis zu 30% nicht beurteilbarer Segmente bei Patienten mit TVP [116]. Im Gegensatz dazu konnten in der vorliegenden Arbeit nur 6% der Segmente wegen der sorgfältigen Vorauswahl des Patientenkollektivs nicht beurteilt werden: 7 der 40 Patienten (18%) wurden aufgrund zu erwartender unzureichender Schallbedingungen für eine standardisierte quantitative Auswertung von der Studie ausgeschlossen. Eine strenge Vorauswahl der Patienten sollte als Voraussetzung für die klinische Anwendung der quantitativen Kontrastechokardiographie angesehen werden.

## 5.4.2 Quantitativ visuelle Beurteilung

In Tierversuchen an Hunden wurde bereits von mehreren Autoren die Durchführbarkeit und Wertigkeit der Kontrastechokardiographie gezeigt [46,49,54,55].

Elhendy et al. erreichten bei 170 unselektierten Patienten eine Zunahme der Treffsicherheit von 71% bei Analyse der Wandbewegungen auf 81% bei Durchführung einer quantitativen Kontrastechokardiographie mit visueller Beurteilung [20]. Die Verfahren wurden hierbei mit der Koronarangiographie als Goldstandard verglichen.

Jeetley et al. fertigten von 123 Patienten mit Verdacht auf oder bereits bekannter KHK sowohl eine visuell quantitative MCE als auch eine SPECT an und verglichen die Daten mit der CA [36]. Es ergaben sich vergleichbare Werte für beide Techniken (MCE: Sens: 84%, Spez: 56%; SPECT: Sens: 82%, Spez: 52%).

Roberts et al. berichteten bei Kombination des Verfahrens mit Wandbewegungsanalysen sogar über eine Sensitivität von 83% und eine Spezifität von 96% bezüglich der Detektion relevanter Koronarstenosen im Vergleich zur CA [83].

Die Ergebnisse der vorliegenden Arbeit (Sens: 71%; Spez: 91%; PPW: 71%; NPW: 91%) für die quantitativ visuelle Auswertung bewegen sich in ähnlichen Bereichen, wenn auch einschränkend bemerkt werden muss, dass es sich bei den hier angeführten Studien um die Ausschlussdiagnostik der KHK handelte und nicht die Diagnostik einer funktionell relevanten TVP das Studienziel war.

In einer weiteren Studie untersuchten Rodriguez et al. das Harmonic-Imaging-Verfahren mit quantitativ visueller Auswertung bei 35 Patienten nach orthotoper Herztransplantation [84]. Für die Erkennung einer TVP wurden für Sensitivität und Spezifität Werte von 70% bzw. 96% angegeben. Auch wenn die vorliegende Arbeit ähnliche Werte für diese Analysemethode aufweist, unterscheiden sich die Ergebnisse in drei wichtigen Punkten:

1. Die Verwendung eines kombinierten Goldstandards, bestehend aus CA, IVUS und MPS wird dem morphologischen Veränderungen der Transplantatvaskulo-

pathie besser gerecht, wie oben bereits beschrieben. Es wäre also denkbar, dass Patienten mit Gefäßveränderungen im Sinne einer beginnenden TVP von der quantitativ visuellen Analyse richtig als pathologisch erkannt, jedoch fälschlicherweise wegen einer unauffälligen CA (Goldstandard) als „falsch positiv“ eingestuft wurden.

2. Bei der vorliegenden Arbeit wurde zum ersten mal das real-time MCE Verfahren bei einem herztransplantiertem Kollektiv angewandt. Im Vergleich zum „Intermittend Harmonic Imaging“ können bei real-time MCE mittels Power Pulse Inversionsverfahren Perfusionsdaten über den kompletten Herzzyklus hinweg gewonnen werden, was speziell dem komplizierten anatomischen Situs der HTx Patienten entgegenkommt [47,115].
3. Der zusätzliche Einsatz von ROIs zur Erfassung der Wiederauffüllungskurven (siehe unten) erhöht zusätzlich die Treffsicherheit.

### **5.4.3 Quantitative Analyse mittels Wiederauffüllungskurven**

#### **5.4.3.1 Datenerfassung**

In tierexperimentellen Studien an Hunden zeigten Masugata et al., dass Wiederauffüllungskurven im quantitativen real-time MCE Verfahren gut mit dem myokardialen Blutfluss korrelieren und eine Identifizierung von Koronarstenosen ermöglichen [55].

Darüber hinaus existieren bis heute weder für Tier noch Mensch allgemeingültige Referenz- oder Schwellenwerte, um zwischen einer normalen und einer pathologischen Wiederauffüllungskurve unterscheiden zu können.

Grundlegende Problematik ist hierfür die Genauigkeit der Datenerhebung durch Ausrichtung der segmentbezogenen ROIs innerhalb des Myokards. Andererseits



entfällt der Einfluss des Befunders, wie er bei der quantitativ visuellen Beurteilung sicherlich bedeutend ist.

Für die korrekte Auswertung der segmentbezogenen ROIs müssen drei Voraussetzungen erfüllt sein:

1. Eine präzise Einstellung der verschiedenen Schnittebenen über mehrere Herzzyklen hinweg, um eine Übereinstimmung der Segmente zwischen den verschiedenen Untersuchungsmethoden gewährleisten zu können.
2. Innerhalb der Schnittebene müssen die einzelnen ROIs exakt den Segmenten zugeordnet werden.
3. Die Wiederanflutung der Segmente nach dem Flash erfordert einen Beobachtungszeitraum über mehrere Herzzyklen hinweg. Aufgrund des unterschiedlichen Kontrastmittelniveaus von Myokard und Cavum müssen die ROIs streng intramyokardial gehalten werden.

Die manuelle Anpassung ist sehr zeitintensiv, da in jedem einzelnen Bild (28 pro Sekunde) alle sechs ROIs (eine ROI pro Segment) der Wandbewegung nachgezogen werden müssen.

Malpica et al. untersuchten 2004 verschiedene mathematische Algorithmen, um diesen Vorgang zu automatisieren [52]. Trotz positiver Ergebnisse – die Automatisierung lieferte ähnliche Ergebnisse wie ein geübter Befunder bei manueller Ausrichtung [52,71] – fehlt bisher die Implementierung solcher Softwarelösungen in die Auswertungsprogramme der Hersteller.

Egal auf welchem Wege die Anpassung erfolgt, es bleibt ein weiteres methodisches Problem bestehen: Die hier angewandten Ultraschallverfahren sind allesamt zweidimensional, zeigen also Schnittebenen des Herzens. Da sich das Myokard während des Herzzyklus jedoch in allen drei Dimensionen bewegt, können Segmentverschiebungen aus der Schnittebene „heraus“ nicht erfasst werden. Dieses Problem wird erst mittels 3D-Echokardiographie gelöst werden können. Initiale, experimentelle Studien wurden hierzu bereits erarbeitet [13].

### 5.4.3.2 Kurvenparameter $\Delta\beta$ und $\Delta A$

In der vorliegenden Arbeit zeigten sowohl die  $\beta$ - als auch die A-Werte eine hohe Variabilität zwischen den 18 unterschiedlichen Myokardsegmenten. Unter Zuhilfenahme multipler ROC Analysen ergab sich ein Schwellenwert für  $\Delta\beta$  von 0,08 /s zur Differenzierung zwischen Patienten mit und ohne TVP. Für  $\Delta A$  oder das Produkt von  $[\Delta A \times \Delta\beta]$  konnte kein solcher Wert gefunden werden.

Fukuda et al. untersuchten 28 Patienten vor und nach koronarangiographischer Intervention und verglichen die Wiederauffüllung der Segmente. Sie ermittelten einen Schwellenwert von 0,50 /s für  $\Delta\beta$ , um zwischen einer erfolglosen und erfolgreichen Wiedereröffnung des Gefäßes zu unterscheiden [22]. Sensitivität (71%), Spezifität (78%) und Treffsicherheit (75%) lagen zwar oberhalb der Ergebnisse der vorliegenden Arbeit (Sens: 58%; Spez: 67%; Treffsicherheit 63%); diese sind jedoch nur bedingt vergleichbar.

Zum einen wurden in der vorliegenden Studie Perfusionsveränderungen auf Grundlage einer TVP und nicht aufgrund einer KHK untersucht. Zum anderen wurden in dieser Studie alle Segmente in die Analyse miteinbezogen, ohne vorher zu wissen, ob überhaupt eine Veränderung der Werte zu erwarten war. Weiterhin unterschied sich der A-Wert nicht zwischen den erfolgreichen und den erfolglosen Wiedereröffnungen. Analog zu diesem Ergebnis berichteten Lafitte et al. [46] in einer tierexperimentellen Studie bereits darüber, dass der A-Wert sich bei niedriggradigeren Stenosen nicht signifikant änderte.

Korosoglou et al. untersuchten 50 unselektierte Patienten und verglichen die Ergebnisse mit der Myokard-Perfusions-Szintigraphie [43]. Diese Studie kommt – wenn auch bei einem anderen Patientenkollektiv – der hier vorgelegten Arbeit am nächsten. Mittels multipler ROC Analysen der einzelnen Segmente ermittelten sie ebenfalls, dass sich der  $\beta$ -Wert, nicht jedoch der A-Wert, zur Detektion von Perfusionsdefekten eignet.

Die hohe Variabilität der Werte kann durch das intraindividuell unterschiedliche Niveau der Mikrobläschen verursacht sein. Ferner spielt die Nähe der Bläschen zum

Ultraschallkopf eine Rolle. Besonders bedeutend sind hierbei die apikalen Segmente, die aufgrund des geringen Bläschen–Schallkopf Abstandes einer besonders hohen Schallenergie ausgesetzt sind. Diesbezüglich existieren in der Literatur verschiedene Auffassungen. Während einige Autoren eine erhöhte Artefaktwahrscheinlichkeit postulieren [84,116], berichteten Elhendy et al. über eine erhöhte Treffsicherheit im LAD Versorgungsgebiet [20]. Otani et al. wiesen in einer tierexperimentellen Studie mit Hunden nach, dass die Abweichungen der  $\beta$ -Werte durch einen ermittelten Korrekturfaktor vermindert werden konnte [73]. Für Menschen existieren solche Faktoren bisher nicht.

In der vorliegenden Arbeit wurde ein ischämisches Areal mittels quantitativer MCE aufgrund eines signifikanten Abfalls des  $\beta$ -Wertes als richtig positiv erkannt.

## 5.5 Limitationen der Studie und Ausblick

Der bedeutendste limitierende Faktor dieser Arbeit ist die begrenzte Anzahl der eingeschlossenen Patienten - trotz der großen Nachsorgeambulanz des Klinikums Innenstadt der LMU München. Die strengen Anforderungen an die korrekte Lage der Schnittebenen stellten ein weiteres Problem dar. Bei sieben Patienten war aufgrund schlechter Ergebnisse im „nativen“ Ruhe-Echo keine suffiziente Durchführung der MCE möglich.

Die strengen Einschlusskriterien spiegeln sich zwar in der sehr niedrigen Anzahl nicht beurteilbarer Segmente wieder (6%), ermöglichen die Anwendung der Technik jedoch nur an einem eng begrenzten Patientenkollektiv.

Eine weitere Einschränkung der Studie stellte das Fehlen mathematischer Algorithmen sowohl zur Justierung der „Regions of Interest“ über die Herzzyklen hinweg als auch zur automatischen Weiterverarbeitung der Wiederauffüllungskurven dar. Die Akquise der Bilder - und vor allem die manuelle Auswertung der Daten - macht eine Implementierung des Verfahrens in die Klinikroutine sehr schwierig. Pro

Patient mussten neben der visuellen Beurteilung 36 ROIs (18 in der Ruhe- und 18 in der Belastungsuntersuchung) manuell über sechs bis sieben Herzzyklen hinweg den Bewegungen des Herzmuskels angepasst werden. Aus diesen 1080 Einzelwerten konnten dann die jeweils 540  $\Delta$ -Werte für  $\beta$  und A errechnet werden. Automatisierte Verfahren könnten die Nachbearbeitungszeit wesentlich verkürzen und zu einer besseren Vergleichbarkeit der angefertigten Studien führen.

Eine weitere Limitation stellt die Methodik des zweidimensionalen Ultraschalls dar. Alle einer ROI zugeordneten Wandabschnitte, die sich nicht über mehrere Herzzyklen hinweg in der erfassten Schallebene befinden, können zu falschen Messwerten innerhalb der ROI führen. Diese bleibt für den Betrachter zwar korrekt innerhalb der Myokardgrenzen, jedoch verschiebt sich das zu beobachtende Segment mit der Herzbewegung in der dritten Dimension aus der Schnittebene heraus.

Zuletzt muss bemerkt werden, dass die IVUS Untersuchung nur durchgeführt wurde, wenn Patienten bei einer unauffälligen CA eine auffällige SPECT Untersuchung zeigten. Demzufolge existiert die Möglichkeit, Patienten ohne Perfusionsdefekt oder diejenigen mit auffälligem Kontrastecho bei negativer SPECT, negativer CA und potentiell positivem IVUS Befund nicht erkannt zu haben. Das Ergebnis wäre eine höhere Anzahl falsch negativer und/oder eine niedrigere Anzahl richtig positiver Befunde, was die Ergebnisse dieser Arbeit beeinflusst haben könnte.

Zur weiteren Verifizierung des hier gefundenen Schwellenwertes für  $\Delta$ - $\beta$  bedarf es nachfolgender Studien, welche den Wert an einem größeren Patientenkollektiv und an anderen Ultraschallgeräten überprüfen.

## 6 Zusammenfassung

Nach erfolgreicher Herztransplantation (HTx) stellt die Entwicklung einer Transplantatvaskulopathie (TVP) eine der häufigsten kardialen Spät komplikationen und Todesursachen dar. Hierbei handelt es sich um eine Erkrankung mit multiplen Veränderungen der Koronarien sowie der intramuralen Gefäße, die von der konzentrischen fibrösen Intimaverdickung bis zum kompletten Verschluss des Gefäßes reichen. Ferner finden sich atherosklerotische Plaques und diffuse intra- und extrazelluläre Lipidansammlungen in Intima und Media.

Neben Koronarangiographie (CA), intravaskulärem Ultraschall (IVUS) und Myokard-Perfusions-Szintigraphie (MPS) spielt die Dobutamin-Stressechokardiographie (DSE) eine wichtige Rolle in der Diagnostik der TVP. Durch die zusätzliche Verwendung von Ultraschallkontrastmitteln (Myokardkontrastechokardiographie = MCE) zur Erfassung der myokardialen Perfusion konnte in Studien bereits eine Steigerung der Sensitivität und Spezifität im Vergleich zur herkömmlichen DSE gezeigt werden.

Ziel der vorliegenden Arbeit war einerseits die Bestimmung von Sensitivität und Spezifität der DSE mit MCE im Vergleich zu einem Goldstandard aus CA, IVUS und MPS, andererseits die Ermittlung der zusätzlichen Wertigkeit der MCE mit Quantifizierung der myokardialen Perfusionsdaten im Vergleich zur herkömmlichen DSE.

Das Patientenkollektiv (n=30) setzte sich aus 26 männlichen sowie 4 weiblichen herztransplantierten Patienten im Alter von  $58 \pm 9,6$  Jahren zusammen. Der Beobachtungszeitpunkt betrug durchschnittlich 7,5 Jahre nach HTx.

Alle Patienten wurden im Eintagesprotokoll mittels DSE + MCE sowie einer MPS untersucht und die Ergebnisse der zeitnah durchgeführten CA (gegebenenfalls inklusive IVUS) mit einbezogen. Als hämodynamisch relevante TVP wurden folgende Befunde gewertet:

1. Stenose ( $\geq 50\%$ ) in der CA und Perfusionsdefekt im korrelierenden Versorgungsgebiet in der MPS
2. unauffällige CA, jedoch TVP typische Veränderungen im IVUS gemäß der Stanford-Klassifikation und Perfusionsdefekt im korrelierenden Versorgungsgebiet in der MPS

Mit diesem „kombinierten Goldstandard“ wurden die Ergebnisse von DSE und MCE verglichen. Grundlage für die in drei Schritten erfolgte Auswertung der Daten bildete ein 18-Segmentmodell des Myokards.

Zunächst erfolgte die visuelle Beurteilung von Wanddicke und Wandbewegung nach gängigen stressechokardiographischen Standards („konventionelle Auswertung“).

Bezüglich der Ischämiediagnostik ergab sich eine Sensitivität (Sens) von 71% sowie eine Spezifität (Spez) von 83%, der Positiv Prädiktive Wert (PPW) errechnete sich zu 83%, der Negativ Prädiktive Wert (NPW) zu 90%. In einem zweiten Schritt wurde die Wiederanflutung des Ultraschallkontrastmittels - nach völliger Zerstörung durch einen hochenergetischen Schallimpuls - in den einzelnen Segmenten visuell beurteilt. Mit diesem als „quantitativ visuell“ bezeichneten Auswerteschritt konnte die Spezifität der DSE mit MCE weiter erhöht werden (Sens: 71%; Spez: 91%; PPW: 71%; NPW: 91%). Diese Ergebnisse korrelieren mit der bereits publizierten Datenlage.

Basierend auf diesen Erkenntnissen folgte in einem dritten Schritt erstmals bei Patienten mit Zustand nach HTx eine Quantifizierung der Kontrastmittelmenge während der Wiederanflutungsphase durch Messung der Schallintensitäten in den einzelnen Myokardsegmenten. Mittels ROC-Analysen wurden die statistischen Parameter der Wiederanflutungskurven (Steigung, Plateauwert) der pathologisch eingestuft Myokardsegmente mit einem gesunden Kontrollkollektiv verglichen und Schwellenwerte für die Diagnostik der Transplantatvaskulopathie festgelegt.

Signifikant erniedrigte Steigungswerte der Anflutungskurven konnten bei Patienten mit Perfusionsdefekt gezeigt werden. Das Plateau der Perfusionskurve sowie das Produkt aus Steigung und Perfusionsplateau zeigten keine wertbaren Veränderungen zwischen Gesunden und Kranken.

Der Vergleich der quantitativen Auswertung mit dem Goldstandard ohne Kenntnis der Ergebnisse der „konventionellen Auswertung“ und der „quantitativ visuellen Auswertung“ ergab eine Sens. von 58%, Spez: 67%, PPW: 64% und NPW: 62%.

In Zusammenschau mit den oben genannten Verfahren konnte jedoch gezeigt werden, dass die Treffsicherheit der DSE mit MCE und quantitativer Analyse der Myokardperfusion im Vergleich zum Goldstandard weiter erhöht werden kann (Sens: 86%; Spez: 91%; PPW: 75%; NPW: 95%).

Kritisch zu betrachten ist bei der quantitativen Analyse das bisherige Fehlen von einheitlichen Schwellenwerten, um zwischen „normaler“ und „pathologischer“ Myokardperfusion unterscheiden zu können. Diese können bisher nur für gut präselektionierte und daher vergleichbare Patientenkollektive erstellt werden, was die Anwendung der Methodik limitiert. In der Follow-Up Routine nach HTx profitieren die Patienten, welche mittels MCE untersucht werden können, jedoch von der hohen Sensitivität und Spezifität der Methode, wodurch die Anzahl der routinemäßig durchgeführten Koronarangiographien vermindert werden könnte.

Das Verfahren erscheint also prinzipiell geeignet, um nicht invasiv eine hämodynamisch relevante TVP nach HTx zu detektieren. Zur Implementierung in die klinische Routine bedarf es jedoch noch der Entwicklung von Software-Algorithmen zur automatisierten Auswertung sowie der Etablierung von Korrekturfaktoren zum Ausgleich physiologischer intraindividuelle Perfusionsunterschiede der einzelnen Myokardsegmente.

## Literaturverzeichnis

1. Imaging guidelines for nuclear cardiology procedures, part 2. American Society of Nuclear Cardiology. *J Nucl Cardiol.* 1999; 6: G47-84.
2. World Medical Association Declaration of Helsinki. Ethical principles for medical research involving human subjects. *Nurs Ethics.* 2002; 9: 105-9.
3. Alfonso F, Macaya C, Goicolea J, Iniguez A, Hernandez R, Zamorano J, Perez-Vizcayne MJ, Zarco P. Intravascular ultrasound imaging of angiographically normal coronary segments in patients with coronary artery disease. *Am Heart J.* 1994; 127: 536-44.
4. Ardehali A, Laks H, Drinkwater DC, Ziv E, Drake TA. Vascular cell adhesion molecule-1 is induced on vascular endothelia and medial smooth muscle cells in experimental cardiac allograft vasculopathy. *Circulation.* 1995; 92: 450-6.
5. Armstrong WF, Zoghbi WA. Stress echocardiography: current methodology and clinical applications. *J Am Coll Cardiol.* 2005; 45: 1739-47.
6. Ay T, Havaux X, Van Camp G, Campanelli B, Gisellu G, Pasquet A, Deneff JF, Melin JA, Vanoverschelde JL. Destruction of contrast microbubbles by ultrasound: effects on myocardial function, coronary perfusion pressure, and microvascular integrity. *Circulation.* 2001; 104: 461-6.
7. Becher H, Burns P. *Handbook of Contrast Echocardiography*: Springer Verlag; 2000.
8. Billingham ME. Histopathology of graft coronary disease. *J Heart Lung Transplant.* 1992; 11: S38-44.
9. Billingham ME. The pathologic changes in long-term heart and lung transplant survivors. *J Heart Lung Transplant.* 1992; 11: S252-7.
10. Billingham ME. Pathology of graft vascular disease after heart and heart-lung transplantation and its relationship to obliterative bronchiolitis. *Transplant Proc.* 1995; 27: 2013-6.
11. Borow KM, Neumann A, Arensman FW, Yacoub MH. Cardiac and peripheral vascular responses to adrenoceptor stimulation and blockade after cardiac transplantation. *J Am Coll Cardiol.* 1989; 14: 1229-38.
12. Boucher CA. Detection and location of myocardial infarction using technetium-99m sestamibi imaging at rest. *Am J Cardiol.* 1990; 66: 32E-35E.
13. Camarano G, Jones M, Freidlin RZ, Panza JA. Quantitative assessment of left ventricular perfusion defects using real-time three-dimensional myocardial contrast echocardiography. *J Am Soc Echocardiogr.* 2002; 15: 206-13.
14. Canby RC, Silber S, Pohost GM. Relations of the myocardial imaging agents <sup>99m</sup>Tc-MIBI and <sup>201</sup>Tl to myocardial blood flow in a canine model of myocardial ischemic insult. *Circulation.* 1990; 81: 289-96.
15. Cheitlin MD, Alpert JS, Armstrong WF, Aurigemma GP, Beller GA, Bierman FZ, Davidson TW, Davis JL, Douglas PS, Gillam LD. ACC/AHA Guidelines for the Clinical Application of Echocardiography. A report of the American



- College of Cardiology/American Heart Association Task Force on Practice Guidelines (Committee on Clinical Application of Echocardiography). Developed in collaboration with the American Society of Echocardiography. *Circulation*. 1997; 95: 1686-744.
16. Ciliberto GR, Ruffini L, Mangiavacchi M, Parolini M, Sara R, Massa D, De Maria R, Gronda E, Vitali E, Parodi O. Resting echocardiography and quantitative dipyridamole technetium-99m sestamibi tomography in the identification of cardiac allograft vasculopathy and the prediction of long-term prognosis after heart transplantation. *Eur Heart J*. 2001; 22: 964-71.
  17. Costanzo MR, Naftel DC, Pritzker MR, Heilman JK, 3rd, Boehmer JP, Brozena SC, Dec GW, Ventura HO, Kirklin JK, Bourge RC, Miller LW. Heart transplant coronary artery disease detected by coronary angiography: a multiinstitutional study of preoperative donor and recipient risk factors. *Cardiac Transplant Research Database. J Heart Lung Transplant*. 1998; 17: 744-53.
  18. Elhendy A, Sozzi FB, van Domburg RT, Vantrimpont P, Valkema R, Krenning EP, Roelandt JR, Maat LP, Balk AH. Accuracy of dobutamine tetrofosmin myocardial perfusion imaging for the noninvasive diagnosis of transplant coronary artery stenosis. *J Heart Lung Transplant*. 2000; 19: 360-6.
  19. Elhendy A, van Domburg RT, Vantrimpont P, Poldermans D, Bax JJ, van Gelder T, Baan CC, Schinkel A, Roelandt JR, Balk AH. Prediction of mortality in heart transplant recipients by stress technetium-99m tetrofosmin myocardial perfusion imaging. *Am J Cardiol*. 2002; 89: 964-8.
  20. Elhendy A, O'Leary EL, Xie F, McGrain AC, Anderson JR, Porter TR. Comparative accuracy of real-time myocardial contrast perfusion imaging and wall motion analysis during dobutamine stress echocardiography for the diagnosis of coronary artery disease. *J Am Coll Cardiol*. 2004; 44: 2185-91.
  21. Everett JP, Hershberger RE, Ratkovec RM, Norman DJ, Cobanoglu A, Ott GY, Hosenpud JD. The specificity of normal qualitative angiography in excluding cardiac allograft vasculopathy. *J Heart Lung Transplant*. 1994; 13: 142-8; discussion 148-9.
  22. Fukuda S, Hozumi T, Muro T, Watanabe H, Hyodo E, Yoshiyama M, Takeuchi K, Yoshikawa J. Quantitative intravenous myocardial contrast echocardiography predicts recovery of left ventricular function after revascularization in chronic coronary artery disease. *Echocardiography*. 2004; 21: 119-24.
  23. Fung AY, Gallagher KP, Buda AJ. The physiologic basis of dobutamine as compared with dipyridamole stress interventions in the assessment of critical coronary stenosis. *Circulation*. 1987; 76: 943-51.
  24. Gao SZ, Alderman EL, Schroeder JS, Silverman JF, Hunt SA. Accelerated coronary vascular disease in the heart transplant patient: coronary arteriographic findings. *J Am Coll Cardiol*. 1988; 12: 334-40.
  25. Geleijnse ML, Fioretti PM, Roelandt JR. Methodology, feasibility, safety and diagnostic accuracy of dobutamine stress echocardiography. *J Am Coll Cardiol*. 1997; 30: 595-606.

26. Geny B, Mettauer B, Muan B, Bischoff P, Epailly E, Piquard F, Eisenmann B, Haberey P. Safety and efficacy of a new transpulmonary echo contrast agent in echocardiographic studies in patients. *J Am Coll Cardiol.* 1993; 22: 1193-8.
27. Gibbons GH. The pathogenesis of graft vascular disease: implications of vascular remodeling. *J Heart Lung Transplant.* 1995; 14: S149-58.
28. Glagov S, Weisenberg E, Zarins CK, Stankunavicius R, Kolettis GJ. Compensatory enlargement of human atherosclerotic coronary arteries. *N Engl J Med.* 1987; 316: 1371-5.
29. Grattan MT, Moreno-Cabral CE, Starnes VA, Oyer PE, Stinson EB, Shumway NE. Cytomegalovirus infection is associated with cardiac allograft rejection and atherosclerosis. *Jama.* 1989; 261: 3561-6.
30. Hachamovitch R, Berman DS, Kiat H, Cohen I, Cabico JA, Friedman J, Diamond GA. Exercise myocardial perfusion SPECT in patients without known coronary artery disease: incremental prognostic value and use in risk stratification. *Circulation.* 1996; 93: 905-14.
31. Hacker M, Tausig A, Romuller B, Hoyer X, Klauss V, Stempfle U, Reichart B, Hahn K, Tiling R. Dobutamine myocardial scintigraphy for the prediction of cardiac events after heart transplantation. *Nucl Med Commun.* 2005; 26: 607-12.
32. Hanley JA, McNeil BJ. The meaning and use of the area under a receiver operating characteristic (ROC) curve. *Radiology.* 1982; 143: 29-36.
33. Hanley JA, McNeil BJ. A method of comparing the areas under receiver operating characteristic curves derived from the same cases. *Radiology.* 1983; 148: 839-43.
34. Heinle SK, Noblin J, Goree-Best P, Mello A, Ravad G, Mull S, Mammen P, Grayburn PA. Assessment of myocardial perfusion by harmonic power Doppler imaging at rest and during adenosine stress: comparison with (99m)Tc-sestamibi SPECT imaging. *Circulation.* 2000; 102: 55-60.
35. Iskandrian AS. Is redistribution important in sestamibi myocardial imaging? *J Nucl Med.* 1991; 32: 1966-7.
36. Jeetley P, Hickman M, Kamp O, Lang RM, Thomas JD, Vannan MA, Vanoverschelde JL, van der Wouw PA, Senior R. Myocardial contrast echocardiography for the detection of coronary artery stenosis: a prospective multicenter study in comparison with single-photon emission computed tomography. *J Am Coll Cardiol.* 2006; 47: 141-5.
37. Johnson DE, Gao SZ, Schroeder JS, DeCampi WM, Billingham ME. The spectrum of coronary artery pathologic findings in human cardiac allografts. *J Heart Transplant.* 1989; 8: 349-59.
38. Johnson DE, Alderman EL, Schroeder JS, Gao SZ, Hunt S, DeCampi WM, Stinson E, Billingham M. Transplant coronary artery disease: histopathologic correlations with angiographic morphology. *J Am Coll Cardiol.* 1991; 17: 449-57.
39. Kemna MS, Valantine HA, Hunt SA, Schroeder JS, Chen YD, Reaven GM. Metabolic risk factors for atherosclerosis in heart transplant recipients. *Am Heart J.* 1994; 128: 68-72.

40. Khaw BA, Mousa SA. Comparative assessment of experimental myocardial infarction with  $^{99}\text{Tcm}$ -hexakis-t-butyl-isonitrile (sestamibi),  $^{111}\text{In}$ -antimyosin and  $^{201}\text{Tl}$ . *Nucl Med Commun.* 1991; 12: 853-63.
41. Kitzman DW, Goldman ME, Gillam LD, Cohen JL, Aurigemma GP, Gottdiener JS. Efficacy and safety of the novel ultrasound contrast agent perflutren (definity) in patients with suboptimal baseline left ventricular echocardiographic images. *Am J Cardiol.* 2000; 86: 669-74.
42. Kitzman DW, Wesley DJ. Safety assessment of perflunapent emulsion for echocardiographic contrast enhancement in patients with congestive heart failure or chronic obstructive pulmonary disease. *Am Heart J.* 2000; 139: 1077-80.
43. Korosoglou G, da Silva KG, Jr., Labadze N, Dubart AE, Hansen A, Rosenberg M, Zehelein J, Kuecherer H. Real-time myocardial contrast echocardiography for pharmacologic stress testing: is quantitative estimation of myocardial blood flow reserve necessary? *J Am Soc Echocardiogr.* 2004; 17: 1-9.
44. Korosoglou G, Dubart AE, DaSilva KG, Jr., Labadze N, Hardt S, Hansen A, Bekeredjian R, Zugck C, Zehelein J, Katus HA, Kuecherer H. Real-time myocardial perfusion imaging for pharmacologic stress testing: added value to single photon emission computed tomography. *Am Heart J.* 2006; 151: 131-8.
45. Krahwinkel W, Ketteler T, Godke J, Wolfertz J, Ulbricht LJ, Krakau I, Gulker H. Dobutamine stress echocardiography. *Eur Heart J.* 1997; 18 Suppl D: D9-15.
46. Lafitte S, Matsugata H, Peters B, Togni M, Strachan M, Kwan OL, DeMaria AN. Comparative value of dobutamine and adenosine stress in the detection of coronary stenosis with myocardial contrast echocardiography. *Circulation.* 2001; 103: 2724-30.
47. Lang RM, Mor-Avi V. Clinical utility of contrast-enhanced echocardiography. *Clin Cardiol.* 2006; 29: 115-25.
48. Larock MP, Cantineau R, Legrand V, Kulbertus H, Rigo P.  $^{99\text{mTc}}$ -MIBI (RP-30) to define the extent of myocardial ischemia and evaluate ventricular function. *Eur J Nucl Med.* 1990; 16: 223-30.
49. Leistad E, Ohmori K, Peterson TA, Christensen G, DeMaria AN. Quantitative assessment of myocardial perfusion during graded coronary artery stenoses by intravenous myocardial contrast echocardiography. *J Am Coll Cardiol.* 2001; 37: 624-31.
50. Li P, Armstrong WF, Miller DL. Impact of myocardial contrast echocardiography on vascular permeability: comparison of three different contrast agents. *Ultrasound Med Biol.* 2004; 30: 83-91.
51. Libby P, Swanson SJ, Tanaka H, Murray A, Schoen FJ, Pober JS. Immunopathology of coronary arteriosclerosis in transplanted hearts. *J Heart Lung Transplant.* 1992; 11: S5-6.
52. Malpica N, Santos A, Zuluaga MA, Ledesma MJ, Perez E, Garcia-Fernandez MA, Desco M. Tracking of regions-of-interest in myocardial contrast echocardiography. *Ultrasound Med Biol.* 2004; 30: 303-9.

53. Marwick T, Willemart B, D'Hondt AM, Baudhuin T, Wijns W, Detry JM, Melin J. Selection of the optimal nonexercise stress for the evaluation of ischemic regional myocardial dysfunction and malperfusion. Comparison of dobutamine and adenosine using echocardiography and <sup>99m</sup>Tc-MIBI single photon emission computed tomography. *Circulation*. 1993; 87: 345-54.
54. Masugata H, Lafitte S, Peters B, Strachan GM, DeMaria AN. Comparison of real-time and intermittent triggered myocardial contrast echocardiography for quantification of coronary stenosis severity and transmural perfusion gradient. *Circulation*. 2001; 104: 1550-6.
55. Masugata H, Peters B, Lafitte S, Strachan GM, Ohmori K, DeMaria AN. Quantitative assessment of myocardial perfusion during graded coronary stenosis by real-time myocardial contrast echo refilling curves. *J Am Coll Cardiol*. 2001; 37: 262-9.
56. Mathias W, Jr., Arruda A, Santos FC, Arruda AL, Mattos E, Osorio A, Campos O, Gil M, Andrade JL, Carvalho AC. Safety of dobutamine-atropine stress echocardiography: A prospective experience of 4,033 consecutive studies. *J Am Soc Echocardiogr*. 1999; 12: 785-91.
57. McManus BM, Horley KJ, Wilson JE, Malcom GT, Kendall TJ, Miles RR, Winters GL, Costanzo MR, Miller LL, Radio SJ. Prominence of coronary arterial wall lipids in human heart allografts. Implications for pathogenesis of allograft arteriopathy. *Am J Pathol*. 1995; 147: 293-308.
58. McNeil BJ, Hanley JA. Statistical approaches to the analysis of receiver operating characteristic (ROC) curves. *Med Decis Making*. 1984; 4: 137-50.
59. Mehra MR, Ventura HO, Chambers R, Collins TJ, Ramee SR, Kates MA, Smart FW, Stapleton DD. Predictive model to assess risk for cardiac allograft vasculopathy: an intravascular ultrasound study. *J Am Coll Cardiol*. 1995; 26: 1537-44.
60. Mehra MR, Ventura HO, Smart FW, Stapleton DD, Collins TJ, Ramee SR, Murgo JP, White CJ. New developments in the diagnosis and management of cardiac allograft vasculopathy. *Tex Heart Inst J*. 1995; 22: 138-44.
61. Mehra MR, Ventura HO, Stapleton DD, Smart FW, Collins TC, Ramee SR. Presence of severe intimal thickening by intravascular ultrasonography predicts cardiac events in cardiac allograft vasculopathy. *J Heart Lung Transplant*. 1995; 14: 632-9.
62. Mehra MR, Benza R, Deng MC, Russell S, Webber S. Surrogate markers for late cardiac allograft survival. *Am J Transplant*. 2004; 4: 1184-91.
63. Miller DL, Li P, Dou C, Gordon D, Edwards CA, Armstrong WF. Influence of contrast agent dose and ultrasound exposure on cardiomyocyte injury induced by myocardial contrast echocardiography in rats. *Radiology*. 2005; 237: 137-43.
64. Miller DL, Li P, Gordon D, Armstrong WF. Histological characterization of microlesions induced by myocardial contrast echocardiography. *Echocardiography*. 2005; 22: 25-34.

65. Miller DL, Driscoll EM, Dou C, Armstrong WF, Lucchesi BR. Microvascular permeabilization and cardiomyocyte injury provoked by myocardial contrast echocardiography in a canine model. *J Am Coll Cardiol.* 2006; 47: 1464-8.
66. Mousa SA, Williams SJ, Sands H. Characterization of in vivo chemistry of cations in the heart. *J Nucl Med.* 1987; 28: 1351-7.
67. Mousa SA, Cooney JM, Williams SJ. Relationship between regional myocardial blood flow and the distribution of <sup>99m</sup>Tc-sestamibi in the presence of total coronary artery occlusion. *Am Heart J.* 1990; 119: 842-7.
68. Mullins PA, Chauhan A, Sharples L, Cary NR, Large SR, Wallwork J, Schofield PM. Impairment of coronary flow reserve in orthotopic cardiac transplant recipients with minor coronary occlusive disease. *Br Heart J.* 1992; 68: 266-71.
69. Neish AS, Loh E, Schoen FJ. Myocardial changes in cardiac transplant-associated coronary arteriosclerosis: potential for timely diagnosis. *J Am Coll Cardiol.* 1992; 19: 586-92.
70. Nishimura RA, Edwards WD, Warnes CA, Reeder GS, Holmes DR, Jr., Tajik AJ, Yock PG. Intravascular ultrasound imaging: in vitro validation and pathologic correlation. *J Am Coll Cardiol.* 1990; 16: 145-54.
71. Noble JA, Dawson D, Lindner J, Sklenar J, Kaul S. Automated, nonrigid alignment of clinical myocardial contrast echocardiography image sequences: comparison with manual alignment. *Ultrasound Med Biol.* 2002; 28: 115-23.
72. O'Neill BJ, Pflugfelder PW, Singh NR, Menkis AH, McKenzie FN, Kostuk WJ. Frequency of angiographic detection and quantitative assessment of coronary arterial disease one and three years after cardiac transplantation. *Am J Cardiol.* 1989; 63: 1221-6.
73. Otani K, Masuda K, Asanuma T, Ishikura F, Beppu S. Corrected quantification method to determine myocardial blood flow using real-time myocardial contrast echocardiography. *J Am Soc Echocardiogr.* 2006; 19: 973-81.
74. Pellikka PA, Roger VL, Oh JK, Miller FA, Seward JB, Tajik AJ. Stress echocardiography. Part II. Dobutamine stress echocardiography: techniques, implementation, clinical applications, and correlations. *Mayo Clin Proc.* 1995; 70: 16-27.
75. Peltier M, Vancraeynest D, Pasquet A, Ay T, Roelants V, D'Hondt A M, Melin JA, Vanoverschelde JL. Assessment of the physiologic significance of coronary disease with dipyridamole real-time myocardial contrast echocardiography. Comparison with technetium-99m sestamibi single-photon emission computed tomography and quantitative coronary angiography. *J Am Coll Cardiol.* 2004; 43: 257-64.
76. Picano E. *Stress echocardiography.* Springer Verlag, Berlin. 1992.
77. Picano E, Mathias W, Jr., Pingitore A, Bigi R, Previtalli M. Safety and tolerability of dobutamine-atropine stress echocardiography: a prospective, multicentre study. Echo Dobutamine International Cooperative Study Group. *Lancet.* 1994; 344: 1190-2.

78. Picano E, Pasanisi E, Venneri L, Agrusta M, Mottola G, Sicari R. Stress echocardiography. *Curr Pharm Des.* 2005; 11: 2137-49.
79. Porter TR, Xie F, Kilzer K, Deligonul U. Detection of myocardial perfusion abnormalities during dobutamine and adenosine stress echocardiography with transient myocardial contrast imaging after minute quantities of intravenous perfluorocarbon-exposed sonicated dextrose albumin. *J Am Soc Echocardiogr.* 1996; 9: 779-86.
80. Porter TR, Kricsfeld D, Lof J, Everbach EC, Xie F. Effectiveness of transcranial and transthoracic ultrasound and microbubbles in dissolving intravascular thrombi. *J Ultrasound Med.* 2001; 20: 1313-25; quiz 1326.
81. Rickenbacher PR, Pinto FJ, Lewis NP, Hunt SA, Alderman EL, Schroeder JS, Stinson EB, Brown BW, Valantine HA. Prognostic importance of intimal thickness as measured by intracoronary ultrasound after cardiac transplantation. *Circulation.* 1995; 92: 3445-52.
82. Ritchie JL, Bateman TM, Bonow RO, Crawford MH, Gibbons RJ, Hall RJ, O'Rourke RA, Parisi AF, Verani MS. Guidelines for clinical use of cardiac radionuclide imaging: A report of the American College of Cardiology/American Heart Association Task Force on assessment of diagnostic and therapeutic cardiovascular procedures (Committee on Radionuclide Imaging)--developed in collaboration with the American Society of Nuclear Cardiology. *J Nucl Cardiol.* 1995; 2: 172-92.
83. Roberts EB, Schafer F, Akhtar W, Patel D, Evans TR, Coghlan JG, Lipkin DP, Davar JI. Real-time myocardial contrast dobutamine stress echocardiography in coronary stenosis. *Int J Cardiol.* 2005.
84. Rodrigues AC, Bacal F, Medeiros CC, Bocchi E, Sbrano J, Morhy SS, Mathias W, Jr., Andrade JL. Noninvasive detection of coronary allograft vasculopathy by myocardial contrast echocardiography. *J Am Soc Echocardiogr.* 2005; 18: 116-21.
85. Rohrich RJ. Ethical approval of clinical studies, informed consent, and the Declaration of Helsinki: what you need to know. *Plast Reconstr Surg.* 2007; 119: 2307-9.
86. Sawada SG, Segar DS, Ryan T, Brown SE, Dohan AM, Williams R, Fineberg NS, Armstrong WF, Feigenbaum H. Echocardiographic detection of coronary artery disease during dobutamine infusion. *Circulation.* 1991; 83: 1605-14.
87. Secknus MA, Marwick TH. Evolution of dobutamine echocardiography protocols and indications: safety and side effects in 3,011 studies over 5 years. *J Am Coll Cardiol.* 1997; 29: 1234-40.
88. Seldinger SI. Catheter replacement of the needle in percutaneous arteriography; a new technique. *Acta radiol.* 1953; 39: 368-76.
89. Sinusas AJ, Watson DD, Cannon JM, Jr., Beller GA. Effect of ischemia and postischemic dysfunction on myocardial uptake of technetium-99m-labeled methoxyisobutyl isonitrile and thallium-201. *J Am Coll Cardiol.* 1989; 14: 1785-93.
90. Sonnenblick EH, Frishman WH, LeJemtel TH. Dobutamine: a new synthetic cardioactive sympathetic amine. *N Engl J Med.* 1979; 300: 17-22.

91. Spes CH, Mudra H, Schnaack SD, Klauss V, Rieber J, Reichle F, Kruger TM, Uberfuhr P, Angermann CE, Theisen K. Dobutamine stress echocardiography for detection of transplant coronary vasculopathy: comparison with angiography and intracoronary ultrasound. *Transplant Proc.* 1995; 27: 1973-4.
92. Spes CH, Mudra H, Schnaack SD, Klauss V, Reichle FM, Uberfuhr P, Theisen K, Angermann CE. Dobutamine stress echocardiography for noninvasive diagnosis of cardiac allograft vasculopathy: a comparison with angiography and intravascular ultrasound. *Am J Cardiol.* 1996; 78: 168-74.
93. Spes CH, Klauss V, Mudra H, Schnaack SD, Tammen AR, Rieber J, Siebert U, Henneke KH, Uberfuhr P, Reichart B, Theisen K, Angermann CE. Diagnostic and prognostic value of serial dobutamine stress echocardiography for noninvasive assessment of cardiac allograft vasculopathy: a comparison with coronary angiography and intravascular ultrasound. *Circulation.* 1999; 100: 509-15.
94. Spes CH, Klauss V, Rieber J, Schnaack SD, Tammen AR, Uberfuhr P, Reichart B, Theisen K, Angermann CE, Mudra H. Functional and morphological findings in heart transplant recipients with a normal coronary angiogram: an analysis by dobutamine stress echocardiography, intracoronary Doppler and intravascular ultrasound. *J Heart Lung Transplant.* 1999; 18: 391-8.
95. St Goar FG, Pinto FJ, Alderman EL, Valantine HA, Schroeder JS, Gao SZ, Stinson EB, Popp RL. Intracoronary ultrasound in cardiac transplant recipients. In vivo evidence of "angiographically silent" intimal thickening. *Circulation.* 1992; 85: 979-87.
96. Tanaka H, Sukhova GK, Swanson SJ, Cybulsky MI, Schoen FJ, Libby P. Endothelial and smooth muscle cells express leukocyte adhesion molecules heterogeneously during acute rejection of rabbit cardiac allografts. *Am J Pathol.* 1994; 144: 938-51.
97. Taylor DO, Edwards LB, Boucek MM, Trulock EP, Waltz DA, Keck BM, Hertz MI. Registry of the International Society for Heart and Lung Transplantation: twenty-third official adult heart transplantation report--2006. *J Heart Lung Transplant.* 2006; 25: 869-79.
98. Tsutsui JM, Elhendy A, Anderson JR, Xie F, McGrain AC, Porter TR. Prognostic value of dobutamine stress myocardial contrast perfusion echocardiography. *Circulation.* 2005; 112: 1444-50.
99. Tsutsui JM, Elhendy A, Xie F, O'Leary EL, McGrain AC, Porter TR. Safety of dobutamine stress real-time myocardial contrast echocardiography. *J Am Coll Cardiol.* 2005; 45: 1235-42.
100. Tsutsui JM, Xie F, O'Leary EL, Elhendy A, Anderson JR, McGrain AC, Porter TR. Diagnostic accuracy and prognostic value of dobutamine stress myocardial contrast echocardiography in patients with suspected acute coronary syndromes. *Echocardiography.* 2005; 22: 487-95.
101. Tuzcu EM, De Franco AC, Hobbs R, Rincon G, Bott-Silverman C, McCarthy P, Stewart R, Nissen SE. Prevalence and distribution of transplant coronary

- artery disease: insights from intravascular ultrasound imaging. *J Heart Lung Transplant*. 1995; 14: S202-7.
102. Tuzcu EM, Hobbs RE, Rincon G, Bott-Silverman C, De Franco AC, Robinson K, McCarthy PM, Stewart RW, Guyer S, Nissen SE. Occult and frequent transmission of atherosclerotic coronary disease with cardiac transplantation. Insights from intravascular ultrasound. *Circulation*. 1995; 91: 1706-13.
  103. Tuzcu EM, De Franco AC, Goormastic M, Hobbs RE, Rincon G, Bott-Silverman C, McCarthy P, Stewart R, Mayer E, Nissen SE. Dichotomous pattern of coronary atherosclerosis 1 to 9 years after transplantation: insights from systematic intravascular ultrasound imaging. *J Am Coll Cardiol*. 1996; 27: 839-46.
  104. Valantine H, Pinto FJ, St Goar FG, Alderman EL, Popp RL. Intracoronary ultrasound imaging in heart transplant recipients: the Stanford experience. *J Heart Lung Transplant*. 1992; 11: S60-4.
  105. van Der Wouw PA, Brauns AC, Bailey SE, Powers JE, Wilde AA. Premature ventricular contractions during triggered imaging with ultrasound contrast. *J Am Soc Echocardiogr*. 2000; 13: 288-94.
  106. Ventura HO, Ramee SR, Jain A, White CJ, Collins TJ, Mesa JE, Murgo JP. Coronary artery imaging with intravascular ultrasound in patients following cardiac transplantation. *Transplantation*. 1992; 53: 216-9.
  107. Verhoeven PP, Lee FA, Ramahi TM, Franco KL, Mendes de Leon C, Amatruda J, Gorham NA, Mattera JA, Wackers FJ. Prognostic value of noninvasive testing one year after orthotopic cardiac transplantation. *J Am Coll Cardiol*. 1996; 28: 183-9.
  108. von Scheidt W. Cardiac allograft vasculopathy--problem and model. *Z Kardiol*. 2000; 89 Suppl 9: IX/2-5.
  109. Wackers FJ, Berman DS, Maddahi J, Watson DD, Beller GA, Strauss HW, Boucher CA, Picard M, Holman BL, Fridrich R, et al. Technetium-99m hexakis 2-methoxyisobutyl isonitrile: human biodistribution, dosimetry, safety, and preliminary comparison to thallium-201 for myocardial perfusion imaging. *J Nucl Med*. 1989; 30: 301-11.
  110. Weis M, von Scheidt W. Cardiac allograft vasculopathy: a review. *Circulation*. 1997; 96: 2069-77.
  111. Weis M, Hartmann A, Olbrich HG, Hor G, Zeiher AM. Prognostic significance of coronary flow reserve on left ventricular ejection fraction in cardiac transplant recipients. *Transplantation*. 1998; 65: 103-8.
  112. Weis M, Pehlivanli S, von Scheidt W. Heart allograft endothelial cell dysfunction. Cause, course, and consequences. *Z Kardiol*. 2000; 89 Suppl 9: IX/58-62.
  113. Weis M, von Scheidt W. Coronary artery disease in the transplanted heart. *Annu Rev Med*. 2000; 51: 81-100.
  114. Werner GS, Sold G, Buchwald A, Kreuzer H, Wiegand V. Intravascular ultrasound imaging of human coronary arteries after percutaneous transluminal angioplasty: morphologic and quantitative assessment. *Am Heart J*. 1991; 122: 212-20.



- 
115. Xie F, Tsutsui JM, McGrain AC, Demaria A, Cotter B, Becher H, Lebleu C, Labovitz A, Picard MH, O'Leary EL, Porter TR. Comparison of dobutamine stress echocardiography with and without real-time perfusion imaging for detection of coronary artery disease. *Am J Cardiol.* 2005; 96: 506-11.
  116. Yip GW, Chandrasekaran K, Miller TD, Hagen ME, Langins AP, Khandheria BK. Feasibility of continuous venous infusion of SonoVue for qualitative assessment of reversible coronary perfusion defects in stress myocardial contrast echocardiography. *Int J Cardiovasc Imaging.* 2003; 19: 473-81.

## Abkürzungsverzeichnis

CA	Koronarangiographie
DSE	Dobutamin-Stressechokardiographie
HF	Herzfrequenz
HTx	Herztransplantation
IVUS	Intravaskulärer Ultraschall
KHK	Koronare Herzkrankheit
KM	Kontrastmittel
MCE	Myokardkontrastechokardiographie
MPS	Myokard-Perfusions-Szintigraphie
NPW	Negativ Prädiktiver Wert
PET	Positronen-Emissions-Tomographie
PPW	Positiv Prädiktiver Wert
ROC	Receiver Operating Characteristics
ROI	Region of Interest
SAE	Stimulierte akustische Emission
Sens.	Sensitivität
SPECT	Single Photon Emissions Computer Tomographie
Spez.	Spezifität
TVP	Transplantatvaskulopathie

## Danksagung

Ich möchte mich bei Prof. Dr. med. K. Theisen sowie bei Prof. Dr. med. M. Reincke für die Möglichkeit zur Durchführung meiner Doktorarbeit an der Medizinischen Klinik Innenstadt der LMU bedanken.

Ferner gilt mein herzlicher Dank Herrn PD Dr. med. H.U. Kreider-Stempfle für die Überlassung des Themas, für seinen Einsatz von Zeit und Energie auch aus dem „fernen“ Bad-Tölz und insbesondere für das Übertragen seiner Begeisterung für die kardiologische Wissenschaft während der Arbeit an dieser Dissertation.

Besonders bedanken möchte ich mich bei Herrn Dr. med. Marcus Hacker, der weit mehr als die nuklearmedizinische Betreuung dieser Arbeit übernommen hat und mir nicht nur die Grundprinzipien wissenschaftlichen Arbeitens gezeigt hat, sondern auch immer mit konkreten Vorschlägen und Anregungen zur Fertigstellung dieser Arbeit beigetragen hat.

Mein weiterer Dank gilt den Angestellten der HTx Ambulanz, der UKG Abteilung sowie des Herzkatheters der kardiologischen Klinik in der Ziemssenstraße, die mir den Zugang zu den Untersuchungsberichten ermöglichten, mir alle Fragen mit Geduld beantwortet haben und für eine immer freundliche und kollegiale Arbeitsatmosphäre gesorgt haben.

Dank allen Mitarbeitern und Mitarbeiterinnen der Klinik und Poliklinik für Nuklearmedizin im Klinikum Innenstadt, sowie den ehemaligen Kolleginnen und Kollegen der Abteilung für Nuklearmedizin der Universität Heidelberg für ihre Unterstützung und ihre Geduld.

Meine tiefe Dankbarkeit gilt selbstverständlich meinen Eltern, die mir die Möglichkeit und Freiheit gegeben haben, den Beruf zu ergreifen, den ich jetzt ausüben darf.

## Lebenslauf

### Persönliche Daten

Name: Christopher Georg Übleis  
Geburtsdatum: 22.06.1978  
Geburtsort: Wien  
Nationalität: österreichisch  
Konfession: römisch katholisch  
Eltern: Dr. Hans-Peter Übleis,  
Elisabeth Übleis (geb. Schatzl)  
Geschwister: Katharina Schnurr (geb. Übleis), 32 J.,  
Florian Übleis, 29 J., Zwillingbruder

### Tabellarischer Lebenslauf

Juli 1982	Umzug von Wien nach München
1985 - 1989	Grundschule Forstenried, München
1989 - 1998	Thomas-Mann-Gymnasium, München
26.06.1998	Abitur

### Studium

Okt. 1998 – März 1999	Studium der Betriebswirtschaft an der LMU München
1999 - 2005	Studium der Humanmedizin an der LMU München
6. Dezember 2005	Erteilung der Approbationsurkunde

**Studentische Tätigkeiten**

- 2000 - 2005 Aktives Mitglied in der Fachschaft Medizin der LMU München
- Juli 2002 – Juli 2003 Mitglied des Fachbereichsrates der medizinischen Fakultät der LMU
- September 2002 Ausbildung zum „Tutor“ im Rahmen der Munich-Harvard Alliance
- Okt. 2002 – März 2003 Co-Assistent des anatomischen Institutes im Rahmen des Präparierkurses für das 3. und 4. vorklinische Semester

**Ärztliche Tätigkeiten**

- Feb. 2006 – Feb. 2007 Assistenzarzt; Abteilung für Nuklearmedizin;  
Radiologische Klinik der Universität Heidelberg
- seit März 2007 Assistenzarzt; Klinik und Poliklinik für Nuklearmedizin;  
LMU – München