

Aus der Augenklinik und Poliklinik der Ludwig-Maximilians-Universität  
München

Direktor: Prof. Dr. med. A. Kampik

**Untersuchungen über die Folgen des Verlustes von retinalem Pigmentepithel nach chirurgischer Extraktion von chorioidalen Neovaskularisationen aufgrund altersbedingter Makuladegeneration**

Dissertation

zum Erwerb des Doktorgrades der Medizin  
an der Medizinischen Fakultät der  
Ludwig-Maximilians-Universität zu München

vorgelegt von

Rupert Wolfgang Strauß

aus München

2007

**Mit Genehmigung der Medizinischen Fakultät  
der Universität München**

Berichterstatter: Prof. Dr. med. Andreas Scheider

Mitberichterstatter: Prof. Dr. R. Holle

Mitbetreuung durch die promovierten Mitarbeiter Dr. med. A. Crispin (Institut für medizinische Informationsverarbeitung, Biometrie und Epidemiologie) und Dr. med. S. Müller.

Dekan: Prof. Dr. med. D. Reinhardt

Tag der mündlichen Prüfung: 01.02.2007



# Inhaltsübersicht

	Seite
I. Einleitung	4
II. Grundlagen	7
1. Drusen	7
2. Chorioidale Neovaskularisationen	8
3. Angiographie	9
3.1. Technische Grundlagen	9
3.2. Angiographische Darstellung	10
4. Mikroperimetrie	11
5. Operationsverfahren	12
III. Methodik	13
1. Auswahl der Patienten und Ermittlung des RPE-Defektes	13
2. Weitere Daten	15
2.1. Patientendaten	15
2.2. Visus	15
2.3. Beobachtungszeitraum	16
2.4. Chorioidale Neovaskularisationen	17
2.5. Mikroperimetrie	17
3. Statistische Verfahren	17
IV. Ergebnisse	19
1. Patientenkollektiv	19
2. RPE-Defekt	19
3. Rezidive	19
4. Visus	23
4.1. Visus und RPE-Defekt	27
4.2. Visus und Alter	30
5. Vergrößerung	33
6. Mikroperimetrie	33
V. Diskussion	36
1. Messmethodik und statistische Verfahren	36
1.1. Visus und Ermittlung des Visus	36
1.2. Rezidive	37
1.3. Ermittlung des RPE-Defektes	38

2. Inhaltliche Ergebnisse	40
2.1. Lasertherapie	40
2.2. Operation: anatomische und funktionelle Resultate	43
2.2.1. Der Verlust von retinalem Pigmentepithel als Folge der Operation	43
2.2.2. Folgen des Verlustes von retinalem Pigmentepithel auf das Sehen	43
2.2.3. Weitere Einflussgrößen auf den Visus	45
2.2.4. Komplikationen der Operation	54
2.2.4.a. Katarakt	54
2.2.4.b. Weitere Komplikationen des operativen Vorgehens	55
2.2.5. Art der zugrundeliegenden CNV	56
2.2.6. Ergebnisse in der Mikroperimetrie	61
2.3. Rolle des RPE bei Rezidiven	63
2.4. Wachstumsfaktoren	68
2.5. Topographische und altersbedingte Unterschiede im RPE	70
2.6. Repopulation des RPE: Rolle von Bruch'scher Membran und Choroidea	72
2.7. Ausblick	78
VI. Schrifttumsverzeichnis	79
VII. Zusammenfassung	93
VIII. Anhang	95
1. Grundcharakteristika der Patienten	95
2. Danksagung	96
3. Lebenslauf	97

## I. Einleitung

*„In this series of patients with advanced AMD, quality of life, as assessed by the QWB [= Quality of Well-Being; Anmerkung des Autors] Scale, was significantly diminished, with ratings lower than those for other chronic disabling diseases, such as chronic obstructive pulmonary disease and acquired immunodeficiency syndrome, as well as 2 elderly community samples. Participants' psychological distress in this sample was significantly worse than that of other elderly samples and was comparable with reports from patients with melanoma, acquired immunodeficiency syndrome, and bone marrow transplant. Participants also were limited in their ability to carry out basic daily activities, as might be expected given their diminished vision. These data demonstrate that advanced AMD has a significant impact on multiple domains of the daily lives of these elderly persons. Further, 79% (n=52) of individuals with comorbid medical problems (n=66) reported that AMD was their worst medical problem.”*

Dies sind einige der Ergebnisse aus der Studie von R. A. Williams et al. [1998], der bis dato größten, die sich mit dem psychosozialen Einfluss der altersbedingten Makuladegeneration (AMD) auf das tägliche Leben der Patienten beschäftigt. Sie demonstrieren eindrucksvoll den großen Leidensdruck, den die Krankheit bei den Betroffenen hervorruft. Schon aus diesem Grunde allein ist eine wissenschaftliche Beschäftigung mit diesem Krankheitsbild von Bedeutung, um einen besseren Einblick in die immer noch unzureichend verstandene Pathogenese [Holz, Pauleikhoff, Bird, 1997: S. 22; Smith et al., 2001] zu gewinnen und daraus (neue) Therapiekonzepte zu entwickeln.

Darüber hinaus kommt der AMD jedoch auch eine wichtige gesundheitspolitische Bedeutung zu. Gräf et al. [1999] geben in ihrem Bericht über Inzidenz und Prävalenz von Blindheit in Hessen im Jahre 1996 die AMD als führende Ursache für Erblindung (35,3%) bzw. wesentliche Sehbehinderung (49,5%) im Sinne des „Hessischen Landesblindengeldgesetzes“ an, wobei altersbedingte Erkrankungen schon generell im Vordergrund stehen. Zudem zeigen laut diesen Autoren neuere Auszählungen eine deutlich zunehmende Häufigkeit der AMD. Auch Krumpaszky et al., deren Studien über die Inzidenz von Blindheit sich auf Daten der Räume Württemberg-Hohenzollern [1999] und Bayern [1992] beziehen, nennen die AMD als Nummer eins (mindestens 30%) der Erblindungsursachen. Dies gilt jedoch nicht nur für Deutschland, sondern auch in anderen westlichen Industrienationen und den Vereinigten Staaten von Amerika handelt es sich bei der AMD um den häufigsten Grund für Blindheit im Sinne des Gesetzes [Smith et al., 2001]. Ihre Bedeutung dürfte sogar noch zunehmen, da man aufgrund

der steigenden Lebenserwartung bei eher konstanter Geburtenrate von einer weiteren Zunahme der Inzidenz und Prävalenz von Erblindung ausgeht [Gräf et al., 1999; Krumpaszky et al., 1999].

Um letzteren Punkt in seiner gesamten Tragweite zu verstehen, muss man sich vergegenwärtigen, dass es sich bei der AMD (wie der Name ja schon impliziert) um eine streng altersabhängige Erkrankung handelt [Smith et al., 2001] und sich das klinische Erscheinungsbild vielfältig darstellen kann [Holz, Pauleikhoff, 1997: S. 62]. Man unterscheidet Frühstadien, die sich als Drusen oder irreguläre Pigmentierungen des retinalen Pigmentepithels (RPE) präsentieren, von Spätstadien, zu denen Abhebungen des RPE, chorioidale Neovaskularisationen (CNV), Risse des RPE, disziforme Narben („Junius-Kuhnt“-Makulopathie) und die geographische Atrophie (GA) des RPE zählen. Entscheidend dabei ist, dass es durch die Spätstadien (CNV und GA) und hier zahlenmäßig vor allem durch chorioidale Neovaskularisationen (CNV) [Holz, Pauleikhoff, 1997: S. 70] zu einer erheblichen Visusreduktion kommen kann, da die Makula, der Ort des schärfsten Sehens, durch den Krankheitsprozess zunehmend geschädigt wird. Diese Arbeit setzt sich mit der exsudativen Form (CNV) der AMD auseinander.

Smith et al. [2001] geben in ihrem Artikel die kombinierten Ergebnisse von drei der größten Studien, bei denen auch die AMD einen wesentlichen Interessenspunkt darstellt, wieder: die „Beaver Dam Eye Study“, die „Rotterdam Study“ und die „Blue Mountains Eye Study“, die die Prävalenz der AMD und deren potenzielle Risikofaktoren untersuchten und so Daten von drei bezüglich der Rasse ähnlich zusammengesetzten Patientenkollektiven aus Nordamerika, Europa und Australien erhielten. Dadurch, dass die Untersucher ähnliche Methoden benutzen, vor allem ein standardisiertes Graduierungssystem zur Beurteilung von stereoskopischen Fundusphotographien (Wisconsin Age-related Maculopathy Grading System [Klein et al., 1991]), alle in Wisconsin für einen gewissen Zeitraum ausgebildet [Smith et al., 2001] wurden und auch die Patientendaten (Photos) von den jeweils anderen beiden Studien auswerten, konnte eine sehr große Fallzahl ( $n = 14.752$ ) mit der entsprechenden statistischen Aussagekraft akquiriert werden. So wird die Prävalenz [Smith et al., 2001] von AMD folgendermaßen angegeben: für Personen mit einem Alter zwischen

- 55 und 64 Jahren mit 0,21 %,
- 65 und 74 Jahren mit 0,85 %,
- 75 und 84 Jahren mit 4,59 %,
- und mit 13,05 % für Personen, die älter sind als 85 Jahre.

Dabei wurde die Zahl der Patienten, die in den entsprechenden Altersgruppen chorioidale Neovaskularisationen (= exsudative Form der AMD) aufwiesen, wie folgt beziffert: im Alter zwischen

- 55 und 64 Jahren mit 0,17 %,
- 65 und 74 Jahren mit 0,65 %,
- 75 und 84 Jahren mit 2,52 %,
- sowie mit 5,76 % für Personen, deren Alter höher ist als 85 Jahre.

Angaben über Inzidenz der AMD liefert vor allem die „Beaver Dam Eye Study“ [Klein et al., 1997]. Sie gibt die 5-Jahres Inzidenz von Spätstadien der AMD mit 0,9 % an, wobei 0,6 % auf die exsudative Form entfallen (Geographische Atrophie ~ 0,3 %). Klein et al. [1997] erklären den Unterschied zwischen den Inzidenzangaben in ihrer Studie und jenen in der „Chesapeake Bay Waterman Study“ [Bressler et al., 1995] (5-Jahres Inzidenz von AMD-Endstadien = 0,2 %) damit, dass in ihrer Studie das Personenkollektiv ein höheres Alter [Klein et al., 1997] aufwies. Differenzen zu der von Sparrow et al. [1997] veröffentlichten 7-Jahres Inzidenz von 1,3 % der exsudativen AMD-Form lassen sich zudem neben dem um zwei Jahre längeren Zeitraum auch mit der großen Differenz zwischen den Patientenpopulationen (3583 Personen in der „Beaver Dam Eye Study“ versus 82 Personen bei Sparrow et al. [1997]) erklären.

Vor dem Hintergrund dieser immensen Bedeutung der AMD stimmt es umso nachdenklicher, wenn Krumpaszy et al. [1999] aus ihrer Studie die Schlussfolgerung ziehen, durch Prävention die Inzidenz von Blindheit aufgrund diabetischer Retinopathie und Glaukom (die zusammengekommen eine ähnliche Inzidenz haben wie die AMD) zu bekämpfen. Indes, solche Präventivmaßnahmen wie z. B. beim Glaukom durch medikamentöse, chirurgische oder Lasertherapie stehen bei der altersbedingten Makuladegeneration nicht oder nur sehr begrenzt zur Verfügung. Hauptgrund dafür ist, wie bereits eingangs erwähnt, ein immer noch unzureichendes Verständnis der auslösenden Ursache und der exakten pathologischen Mechanismen. Folglich begrenzen sich bisher zum großen Teil die Möglichkeiten einer therapeutischen Intervention auf die Spätstadien, vor allem auf das exsudative Stadium mit chorioidalen Neovaskularisationen und stellen weniger eine kurative als eine die Progression der Krankheit aufhaltende oder verzögernde Option dar.

Auf der Suche nach neuen therapeutischen Strategien wurde an der Augenklinik der Ludwig-Maximilians-Universität (LMU) München der Weg der chirurgischen Entfernung von chorioidalen Neovaskularisationen bei AMD beschritten. Ziel dieser Arbeit ist es, aufgrund von



Daten, die sich aus der Beobachtung dieses Patientenkollektives ergeben, Hinweise auf die Pathogenese von CNV zu finden und insbesondere die Rolle des retinalen Pigmentepithels (RPE) bei diesem Prozess näher zu beleuchten. Es werden im folgenden die an einem Kollektiv von 51 Patienten untersuchten Merkmale der AMD kurz skizziert und die verwendeten Methoden dargestellt.

## II. Grundlagen

### 1. Drusen

Der Krankheitsprozess spielt sich auf der Ebene der Bruch'schen Membran, des retinalen Pigmentepithels und der Außensegmente der Photorezeptoren ab. Erstes Kennzeichen der AMD sind Drusen [Guymer, Bird, 1998: S. 693], ophthalmoskopisch sichtbare, helle Ablagerungen in der inneren kollagenen Schicht der Bruch'schen Membran. Da ein genaueres Eingehen auf die Genese dieser Veränderungen den Umfang dieser Arbeit sprengen würde, sei hier auf die entsprechende Literatur verwiesen, z. B. die nachfolgend zitierten Kapitel in: *Marmor, Wolfensberger [1998]: The Retinal Pigment Epithelium*. Drusen werden nach verschiedenen Aspekten eingeteilt, da sie durch die Vielfalt ihres Erscheinungsbildes und ihrer chemischen Zusammensetzung bedingt auch eine entsprechend große Anzahl von Versuchen einer Klassifizierung implizieren [Marshall et al., 1998: S. 676]: histologisch, nach ihrem ultrastrukturellen Erscheinungsbild, Färbeverhalten, o. ä. Klinisch unterscheidet man „harte Drusen“ [Pauleikhoff, Holz, Bird, 1997: S. 38], die kleiner sind als 63 µm (Größe einer Venole zweiten Grades am hinteren Augenpol [Guymer, Bird, 1998: S. 693]) und scharfe Ränder besitzen. Sie sind kugelförmige Erhebungen von hyalinem, fein granulärem, homogenem Material und werden als Zeichen einer lokalisierten Dysfunktion des retinalen Pigmentepithels gewertet. Von diesen werden „weiche Drusen“ [Pauleikhoff, Holz, Bird, 1997: S. 38] abgegrenzt, die unscharfe Ränder aufweisen, größer sind und oft konfluierende Grenzen zeigen. Histologisch sind diese durch eine Aufspaltung der Bruch'schen Membran gekennzeichnet. Die Basalmembran des RPE's, die die innerste der fünf Schichten der Bruch'schen Membran (von innen nach außen folgen: innere Bindegewebsschicht, elastische Schicht, äußere Bindegewebsschicht, Basalmembran der Choriocapillaris) darstellt, ist dabei von den anderen abgehoben und zwischen diesen amorphes, vesikuläres Material eingelagert [Marshall et al., 1998: S. 670].

Die Prävalenz von Drusen, gleich welcher Art, wird mit bis zu 80 % bei der älteren Bevölkerung westlicher Länder beziffert, je nach Untersuchungsmethode und Definition [Guymer, Bird, 1998: S. 694; Holz, Pauleikhoff, 1997: S. 63]. Es sei darauf hingewiesen, dass Drusen keineswegs spezifisch für die AMD sind, wohl aber einen Risikofaktor für verschiedene visusmindernde Spätformen der AMD darstellen können [Holz, Pauleikhoff, 1997: S. 63]. Harte Drusen allein gehen mit keinem erhöhten Risiko für einen späteren Visusabfall einher und werden daher von einigen Autoren auch als Kriterium für die Diagnosestellung der altersbedingten Makuladegeneration abgelehnt [Guymer, Bird, 1998: S. 693]. Dabei ist aber zu beachten, dass Drusen keineswegs statisch sind, sondern auch an Größe zunehmen wie auch abnehmen oder ganz verschwinden können [Marshall et al., 1998: S. 676]. Harte Drusen können daher auch mit der Zeit in weiche übergehen, ein Prozess, der anschaulich als „drusensoftening“ [Sarks et al., 1980] umschrieben wird. Zudem zeigten die „Beaver Dam Eye Study“ und die „Chesapeake Bay Waterman follow-up study“, dass zahlreiche harte Drusen mit einem erhöhten Risiko einhergehen, weiche Drusen zu entwickeln [Loewenstein, Bressler, Bressler, 1998: S. 719]. Weiche Drusen stellen jedoch ein Hochrisikomerkmal für einen Patienten dar, im weiteren Verlauf eine visusmindernde Läsion wie z. B. chorioidale Neovaskularisationen zu entwickeln [Holz, Pauleikhoff, 1997: S. 64; Klein et al., 1997; Loewenstein, Bressler, Bressler, 1998: S. 719].

## **2. Chorioidale Neovaskularisationen**

Unter chorioidalen Neovaskularisationen versteht man Kapillareinsprossungen aus der Choroidea durch die Bruch'sche Membran unter oder über das retinale Pigmentepithel, die einmal durch Flüssigkeitsaustritt zwischen den Endothelzellen (fehlende „tight junctions“) zu einer Ansammlung sub- und intraretinaler Flüssigkeit führen oder auch durch Umbau in organisiertes Narbengewebe (Membranen) eine Schädigung der retinalen, neuronalen Strukturen bewirken können [Holz, Pauleikhoff, 1997: S. 73]. Durch folgende Symptome können sich chorioidale Neovaskularisationen beim Patienten bemerkbar machen [Scheider, 1997: S. 108]:

- Metamorphopsien
- Veränderungen der Farbwahrnehmung
- Visusminderung

Als klinische Zeichen von chorioidalen Neovaskularisationen gelten [Holz, Pauleikhoff, 1997: S. 73]:

- Subretinale Blutung / Blutablagerung
- Subretinale / intraretinale Flüssigkeit
- Netzhaut- / Makulaödem
- Subretinale Lipidablagerungen
- Seröse Abhebung der Retina und / oder des retinalen Pigmentepithels
- Irreguläre Verdickung des Pigmentepithels

Bei der Fundusspiegelung können folgende ophthalmoskopische Zeichen erkannt werden [Holz, Pauleikhoff, 1997: S. 73]:

- Umschriebene Abflachung und / oder Einbuchtung am Rand der Abhebung
- Subretinales Blut
- Radiäre chorioretinale Falten

### **3. Angiographie**

#### **3.1. Technische Grundlagen**

Als weitere Hilfe zur Diagnosestellung von CNV dient zudem eine technische Untersuchung, die eine der wichtigsten Standardmethoden der Fundusdiagnostik darstellt: die Angiographie (näheres siehe: [Scheider 1997, S. 88 ff.]). Dabei wird dem Patienten ein Farbstoff (Fluoreszein oder Indozyaningrün (ICG)) intravenös als Bolus injiziert. Dem Gefäßsystem folgend, erreicht der Farbstoffbolus auch Choroidea / Retina. Diese Strukturen werden mittels einer Funduskamera während der gesamten Untersuchung aufgezeichnet, wobei der Fundus durch ein so genanntes „Erregerlicht“ ausgeleuchtet wird. Es findet eine Wechselwirkung zwischen Erregerlicht und Farbstoff statt, die mit einem Energieverlust des Lichtes einhergeht, so dass das emittierte Fluoreszenzlicht um 30 - 50 nm langwelliger ist. Durch Filterkombinationen („Erregerfilter“ im Beleuchtungsstrahlengang und „Sperrfilter“ im Beobachtungsstrahlengang) wird eine Trennung der verschiedenen Wellenlängen erreicht, mit dem Effekt, dass möglichst viel Fluoreszenz registriert werden kann. Allerdings wird trotzdem immer ein Teil von reflektiertem Erregerlicht mitaufgezeichnet, was zum Phänomen der „Pseudofluoreszenz“ führt. Neuere Geräte, wie das sogenannte „Scanning Laser Ophthalmoscope“ (SLO) oder der

„Heidelberg Retina Angiograph“ (HRA), arbeiten mit einem Laser als Erregerlicht, wobei durch die monochromatische Wellenlänge des Lichtes die Pseudofluoreszenz und Lichtbelastung verringert werden. Auf diese Weise gelingt eine relativ selektive Darstellung von Gefäßen der Choroidea / Retina und ihren Eigenschaften, seien sie nun physiologisch oder pathologisch (z. B. Flüssigkeitsaustritt). Folglich lassen sich je nach Fragestellung auch andere morphologische Strukturen (z. B. Drusen, Neovaskularisationsmembranen) anhand ihres Färbeverhaltens bzw. ihrer Vaskularisierung besser definieren. Da ein näheres Eingehen auf die unterschiedlichen Darstellungsformen der einzelnen verschiedenen Entitäten der AMD zu weit führen würde, sind hier nur die angiographischen Charakteristika von chorioidalen Neovaskularisationen kurz umrissen.

### **3.2. Angiographische Darstellung**

Es lassen sich „okkulte“ von „klassischen“ Membranen unterscheiden. Okkulte chorioidale Neovaskularisationen (CNV) zeichnen sich angiographisch durch unscharfe Grenzen und eine irreguläre Färbung mit Fluoreszein aus, wobei oft der genaue Ort des im Angiogramm beobachteten Flüssigkeitsaustritts („Leckage“) in den Frühphasen nicht exakt angegeben werden kann [Holz, Pauleikhoff, 1997: S. 74]. Zudem werden fibrovaskuläre Pigmentepithelabhebungen zu den okkulten Membranen gerechnet. Demgegenüber zeigen sich klassische Membranen als helles, hyperfluoreszentes Areal mit umschriebenen Grenzen in der Frühphase der Angiographie aus, wobei manchmal ein kapilläres Randschlingennetz erkennbar sein kann [Holz, Pauleikhoff, 1997: S. 75]. Diese Art der CNV wächst oft rascher und kann unbehandelt nach Ausdehnung unter die Fovea schnell zu einem erheblichen Visusabfall führen.

Auch eine Kombination aus okkulten und klassischen Komponenten kann man bei den betroffenen Patienten in der Angiographie nachweisen. Wichtig ist weiterhin zu beachten, dass die Begriffe „okkult“ und „schlecht abgrenzbar“ (= ill-defined), sowie „klassisch“ und „gut abgrenzbar“ (= well-defined) nicht synonym gebraucht werden sollten [Holz, Pauleikhoff, 1997: S. 77]: „okkult“ und „klassisch“ beziehen sich auf das Erscheinungsmuster in der Angiographie, wohingegen die Begriffe der „Abgrenzbarkeit“ lediglich die Ränder der Läsionen beschreiben. Trotzdem findet in vielen Studien – vor allem aus dem angloamerikanischen Sprachraum – diese Gleichsetzung der Begriffe statt.

Daneben ist auch die topographische Lage der CNV in Bezug auf die Fovea wichtig: so lassen sich subfoveale, juxta- oder parafoveale und extrafoveale CNV unterscheiden.

Das retinale Pigmentepithel verdeckt die Fluoreszenz der darunterliegenden Choroidea in der FLA. Ein Fehlen des RPE's gibt jedoch den Blick auf die darunterliegenden Strukturen (z. B. Gefäße in der Choroidea) frei. Dieses Phänomen wird als „Fensterdefekt“ bezeichnet.

#### **4. Mikroperimetrie**

Neben der Sehschärfe spielen auch das zentrale Gesichtsfeld und das Fixationsverhalten für verschiedene Funktionen, z. B. das Lesen eine große Rolle. Durch chorioidale Neovaskularisationen kann es zu Veränderungen im zentralen Gesichtsfeld wie z. B. Zentralskotome kommen, die mit dem „Scanning Laser Ophthalmoscope“ (SLO) registriert werden können [Ehrt et al., 1999; Sabates et al., 1996]. Vorteile dieser Untersuchung sind einerseits die Möglichkeit, gefundene Skotome mit anatomisch-pathologischen Befunden zu korrelieren, indem die Gesichtsfelddefekte dem Fundusbild überlagert werden. Andererseits ist eine genaue Bestimmung von Skotomgrenzen auch bei Patienten mit unruhiger Fixation möglich, da Augenbewegungen mitregistriert werden [Ehrt et al., 1999].

Die Mikroperimetrie wurde bei den Patienten an der Augenklinik mit dem SLO der Firma Rodenstock (Ottobrunn, BRD) und der Skotometriesoftware<sup>®</sup> Version 2.0 durchgeführt. Die dargebotenen Stimuli hatten bei der manuellen Perimetrie eine Größe von Goldmann III, dabei wurde mit dem hellsten Stimulus (0 dB) die Fläche der tiefen (absoluten) Skotome und mit 12 dB die der relativen Skotome bestimmt. Die Umfeldhelligkeit betrug 12 Troland („1 cd/m<sup>2</sup>“). Zudem wurden im Bereich der Skotome und der angrenzenden Netzhaut statische Stimuli jeweils einer Helligkeit für die Dauer von 200 ms dargeboten. Die Skotomgrößen wurden ermittelt, indem die bei der Perimetrie gewonnenen Daten mit Makros in das Bildverarbeitungsprogramm Optimas<sup>®</sup> Version 5.22 (Optimas Corp., Seattle, USA) eingelesen wurden. Die Grenzen der Skotome wurden von den Untersuchern mittig zwischen die innersten gesehenen und äußersten nicht gesehenen Stimuli gelegt.

## 5. Operationsverfahren

Da chorioidale Neovaskularisationen eine oft nur schwer zu therapierende Entität darstellen, geht die Suche nach neuen Behandlungskonzepten beständig weiter.

Ein möglicher Ansatz ist die Entfernung von solchen Membranen mittels Mikrochirurgie. Mehrere Autoren haben gezeigt, dass die chirurgische Intervention technisch machbar ist und konnten teils erfolgsversprechende Ergebnisse aufweisen [Thomas et al., 1994; Ormerod et al., 1994]. Dieser Weg wurde auch an der Augenklinik der Ludwig-Maximilians-Universität München beschritten, und 92 Patienten (92 Augen) wurden wegen chorioidalen Neovaskularisationen oder dadurch bedingten subretinalen Blutungen aufgrund verschiedener Genesen operiert. Allen Patienten wurde vor der Operation eine detaillierte Beschreibung über den natürlichen Verlauf der zugrundeliegenden Erkrankung gegeben, eine vollständige Aufklärung über alle Vorteile und Risiken des operativen Vorgehens sowie derer von anderen Therapiemöglichkeiten. Alle operierten Patienten willigten nach ausreichender Bedenkzeit schriftlich in die Operation ein [Scheider et al., 1999]. Bei der Operation wurde die folgende Technik angewandt [Scheider et al., 1999]:

Zuerst wurde eine typische Pars-plana-Vitrektomie durchgeführt: nach einer 3-Port-Eröffnung wurde der anteriore und nach Abhebung der hinteren Glaskörpergrenzmembran der posteriore Glaskörper bis in die mittlere Peripherie herausgeschnitten. Dann wurde eine Retinotomie temporal der CNV bzw. über dieser angelegt und unter erhöhtem intraokulären Druck (Anheben der Infusionsflasche) die CNV mobilisiert und mit einem manchmal daran hängenden Blutkoagel mittels Mikropinzetten extrahiert. Einige dieser CNV-Membranen wurden zur histologischen Untersuchung abgegeben. Verbleibende kleine Brocken wurden mobilisiert und mittels eines Flüssigkeitsstromes über die Netzhaut zur Retinotomie manövriert und ausgewaschen. In manchen Fällen wurden kleine Blutungsreste belassen, insbesondere, wenn sie funktionell ohne Bedeutung waren (z. B. Pat. Nr. 4, 6, 25; Patientenübersicht siehe Anhang 1). Die Netzhaut wurde falls nötig mit Perfluorocarbon zur Anlage gebracht und nach sorgfältiger Inspektion auch der Peripherie erfolgte abschließend ein Austausch zwischen Flüssigkeit und Gas, wobei SF<sub>6</sub> oder C<sub>2</sub>F<sub>6</sub> zur Anwendung kamen. Intraoperative Komplikationen konnten ohne ungünstige Folgen behoben werden: periphere Foramina wurden mit Endokoagulation durch Laser (Pat. 7, 44) und / oder Kryoapplikation (Pat. 41, 44, 45) versorgt, ebenso ein Riesenriß (Pat. 17). Bei einem Fall war eine teilweise Retinektomie notwendig (Nr. 12). Postoperativ fiel bei den Patienten ein Fehlen des retinalen Pigmentepithels an der Stelle der ursprünglichen Membran auf (RPE-Defekt).

### **III. Methodik**

Bei der Nachbetreuung der operierten Patienten traten bei einigen Rezidive auf, eine Beobachtung, die auch schon bei der Lasertherapie von CNV wie oben beschrieben gemacht wurde. Dabei fiel auf, dass Patienten mit einem Rezidiv postoperativ einen eher kleineren Defekt im retinalen Pigmentepithel aufwiesen. So stellte sich die Frage, ob ein Zusammenhang zwischen dem Auftreten von Rezidiven und der Größe des RPE-Defektes besteht. Dieser wurde mittels Ausmessung auf einem postoperativen Angiographiebild ermittelt.

#### **1. Auswahl der Patienten und Ermittlung des RPE-Defektes**

Es wurden in einem Zeitraum über zwei Jahre insgesamt 92 Patienten von einem Operateur (A. S.) nach oben beschriebener Methode aufgrund von subfovealer CNV operiert. Von diesen Patienten wurden die Krankenakten retrospektiv analysiert und die Angiographien zur Auswertung herangezogen, die bei jedem Patienten zum jeweils frühesten Zeitpunkt nach der Operation, d.h. innerhalb der ersten drei Monate, angefertigt wurden.

Einschlusskriterien für diese Kontrollserie waren:

- Patientenalter über 50 Jahre
- Drusen in mindestens einem der Augen
- Fehlen weiterer den Visus beeinträchtigender Erkrankungen
- Präoperatives Vorhandensein von klinisch und / oder fluoreszenzangiographisch subfovealer chorioidaler Neovaskularisation und / oder Blutung aufgrund von altersbedingter Makuladegeneration (näheres siehe [Scheider et al., 1999])
- Vorhandensein mindestens einer postoperativ angefertigten Fluoreszenzangiographie innerhalb der ersten drei postoperativen Monate

Ausschlusskriterien waren:

- Patientenalter unter 50 Jahre
- Fehlen einer postoperativen oder zu schlechte Qualität der vorhandenen Angiographie
- Andere Ätiologien für die operierten CNV als AMD
- Andere den Visus beeinträchtigende Erkrankungen

Bei 25 Patienten (27,17%) wurde postoperativ keine Angiographie durchgeführt, bei 8 Patienten (8,70%) war die Qualität für die in dieser Studie geforderte Auswertung zu ungenügend und weitere 8 Patienten (8,70%) wurden ausgeschlossen, da diese unter der Altersgrenze von

50 Lebensjahren zum Zeitpunkt der Operation lagen bzw. andere Ätiologien einer CNV aufwiesen, wie z. B. multiple innere Chorioiditis. Insgesamt wurden daher 51 Patienten in diese Beobachtungsserie aufgenommen. Bei 14 Patienten (27,45%) wurde die Angiographie mit Hilfe des Heidelberg Retina Angiographen (HRA) durchgeführt. Bei diesem Untersuchungsvorgang wurden einzelne Angiographiebilder verschiedener Phasen als „tiff-Datei“ gespeichert. Die Augen der anderen 37 Patienten (72,55%) wurden mit Hilfe des Scanning Laser Ophthalmoscope (SLO; Rodenstock) untersucht, wobei die Angiographien auf ein VHS-Videoband aufgenommen wurden. Um nun die mittels beider Geräte gewonnenen Angiographien in gleicher Weise auswerten zu können, wurden die entsprechenden Bilder (30°) des Heidelberg Retina Angiographen auf Diskette gespeichert und mit Hilfe desselben PC ausgewertet, an dem auch die Bilder des SLO verarbeitet wurden. Da bei der Auswertung insbesondere Größenmessungen durchgeführt wurden, wurde die Bildgröße angeglichen, indem ein Papillendurchmesser als Maßstab diente, das heißt, dass dieser Papillendurchmesser bei der Ausmessung auf den durch beide Geräte gewonnenen Bildern jeweils dieselbe Größe besaß. Die Größenmessungen wurden mit dem Bildverarbeitungsprogramm Optimas<sup>®</sup> Version 5.22 (Optimas Corp., Seattle, USA), durchgeführt. Vermessen wurde jeweils die Fläche des RPE-Defektes und die Fläche des Sehnervenkopfes (Papillenfläche, PF; englisch: „disc area“, „DA“) des betroffenen Auges und die Größe des RPE-Defektes in Papillenflächen ausgedrückt. Die Auswahl der auszuwertenden Angiographiebilder erfolgte nach folgenden Kriterien: Hauptziel war die Bestimmung der Größe des Defektes im retinalen Pigment Epithel (RPE-Defekt). Um dessen Ausmaß möglichst exakt zu bestimmen, wurde in den meisten Fällen das Bild einer frühen, arteriellen Phase mit einer Zeit von ca. 8 bis 30 Sekunden gewählt, da diese Bilder sich in der Regel durch einen besseren und höheren Kontrast auszeichnen und folglich einen schärferen Rand des RPE-Defektes aufweisen. Bei manchen Patienten, insbesondere mit exzentrisch in die Peripherie reichenden RPE-Defekten, konnte erst in einer etwas späteren Phase die Läsion im Ganzen erfasst werden. Bei 11 Augen (die der Patienten Nr. 3, 4, 9, 12, 24, 25, 35, 45, 46, 47, 50) war es zu keinem Zeitpunkt der Angiographie möglich, den RPE-Defekt auf einem Bild oder auch generell (d.h. auch nicht durch Ausmessen und Aufsummieren von dem Defekt auf einzelnen Bildern, die verschiedene Regionen der Netzhaut abbilden, da sie z. B. eher nasal oder eher temporal aufgenommen wurden) in seinem gesamten Umfang zu erfassen. Bei diesen Patienten wurde dasjenige Angiographiebild ausgemessen, das den größten Teil des RPE-Defektes aufweist und der auf diese Weise ermittelte Wert für die statistische Auswertung verwendet. Um eine höhere Annäherungsgenauigkeit an den tatsächlichen Wert zu erhalten, wurde der RPE-Defekt dreimal ausgemessen, zweimal



vom Verfasser und einmal von einer wissenschaftlichen Mitarbeiterin der Klinik. Bei divergierenden Ergebnissen und unklaren Fällen wurde gemeinsam die weitere Vorgehensweise besprochen, vor allem wurden Grenzen der auszumessenden RPE-Defekt-Fläche definiert oder Patienten von der Beobachtungsserie ausgeschlossen. Die Messergebnisse wurden auf 2 Dezimalstellen genau bestimmt und aus den so erhaltenen drei Messwerten für jedes Auge wurde Mittelwert und Standardabweichung berechnet.

## **2. Weitere Daten**

### **2.1. Patientendaten**

Folgende weitere Daten wurden registriert: Alter des Patienten zum Zeitpunkt der Operation, Geschlecht des Patienten, rechtes oder linkes Auge, (siehe Anhang 1).

### **2.2. Visus**

Der Visus, auch wenn er nur *eine* Funktion des Auges darstellt, ist das Hauptmaß für die Funktion des Sehens. Die Sehschärfe wurde gemäß Bach und Kommerell [1998] und der Visusumrechnungstabelle laut Intranet der LMU-Augenklinik registriert (siehe Tabelle1). Für statistische Tests wurde der Visus mittels „SPSS Version 11.0 für Windows<sup>®</sup>“ ins logarithmische Maß gesetzt.

Es wurde der bestkorrigierte Visus vor und zu verschiedenen Zeitpunkten nach der Operation bei Kontrollen ermittelt.

Da in den ersten Tagen nach der Operation bei den meisten Patienten die Sehschärfe insbesondere durch Gas, das am Ende der Operation als Tamponade in den Glaskörperraum eingebracht wird, beeinträchtigt ist, wird sie erst ab dem Zeitpunkt des ersten Kontrolltermines (ca. vier bis sechs Wochen nach der Operation) in dieser Studie zur statistischen Auswertung herangezogen. Weitere Kontrollen fanden drei, sechs und zwölf Monate nach der Operation statt, sowie auch noch nach zwei, drei und vier Jahren. Dabei ist zu beachten, dass nicht alle Patienten regelmäßig zu den einzelnen Kontrollzeitpunkten erschienen und sich im Laufe der Zeit weniger Patienten wiedervorstellten. Einige Kontrolltermine wurden von den Patienten auch nicht wahrgenommen. So stellte sich beispielsweise Patient Nr. 17 nach dem ersten Kon-

trolltermin auch noch drei und sechs Monate postoperativ sowie nach drei und vier Jahren wieder in der LMU-Augenklinik vor, es existieren aber keine Angaben z. B. über die Visuswerte nach zwölf und 24 Monaten. Es wurde bewusst darauf verzichtet, in solchen Fällen von den vorhandenen Visuswerten des Patienten auf mögliche Sehschärfen zu extrapolieren.

**Tabelle 1:** Visustabelle: Angewandter Metervisus und Dezimalvisus nach Bach und Kommerell [1998] und nach der Visusumrechnungstabelle der LMU-Augenklinik München.

<b>Metervisus</b>	<b>Dezimalvisus</b>
Handbewegungen (Hbw)	0,001
Fingerzählen (Fz)	0,010
1/50	0,020
1/35	0,032
1/25	0,040
1/20	0,050
1/15	0,063
1/10	0,100
	0,125
	0,160
	0,200
	0,250
	0,320
	0,400
	0,500
	0,630
	0,800
	1,000

Bei manchen Patienten wurde auch der Vergrößerungsbedarf festgestellt. Dabei werden zur besten subjektiven Refraktion eines Patienten zusätzlich + 4,0 sphärische Dioptrien addiert. Der Patient wird dann aufgefordert, mit dieser Korrektur in einem Abstand von ca. 25 cm auf Lesetafeln der Firma Carl Zeiss<sup>®</sup>, Jena, Schriften unterschiedlicher Größe zu lesen. Anhand der kleinsten noch flüssig gelesenen Schrift kann der benötigte Vergrößerungsbedarf ermittelt werden.

### **2.3. Beobachtungszeitraum**

Die Beobachtungszeit in dieser Studie begann mit dem Datum der Operation. Das Ende wurde durch folgende Determinanten festgelegt:

- Datum der klinischen / fluoreszenzangiographischen Diagnosestellung eines Rezidives der CNV bzw. einer weiteren Behandlung mittels Laserkoagulation oder einer vitreo-retinalen Re-Operation aufgrund eines Rezidives (drei Patienten) oder einer Ablatio retinae (zwei Patienten)
- Datum der letzten Vorstellung des Patienten, bzw. Datum der Vorstellung nach ca. vier Jahren

Der Beobachtungszeitraum wurde mittels „Microsoft Excel 2000 für Windows®“ in Tagen (ausgehend vom einen 360-Tage-umfassenden Jahr) berechnet.

#### **2.4. Chorioidale Neovaskularisation**

Die chorioidalen Neovaskularisationen wurden präoperativ anhand von Fluoreszeinangiographien beurteilt und als „okkult“, „klassisch“ oder „gemischt“ klassifiziert. Die Patienten der „gemischten“ Form wurden der Gruppe der okkulten Form zugeordnet, da das Ergebnis nach der Operation maßgeblich vom okkulten Teil abhängt [Scheider et al., 1999]. Die Verteilung fiel demnach so aus, dass 29 Patienten der „okkulten“ Gruppe zugeordnet wurden (56,86%; acht Augen von diesen wiesen die gemischte Form auf) während 22 Augen (43,14 %) auf die „klassische“ Gruppe entfielen.

#### **2.5. Mikroperimetrie**

Bei einigen Patienten wurde postoperativ eine mikroperimetrische Untersuchung mittels SLO durchgeführt [Ehrt et al., 1999]. Die erhaltenen Größen der relativen und absoluten Skotome bzw. Daten über Fixationsort und Fixationsverhalten dieser Patienten wurden aus den Patientenakten registriert und für statistische Tests herangezogen.

### **3. Statistische Verfahren**

Die statistischen Analysen wurden mit den Programmen „Microsoft Excel 2000 für Windows®“ und „SPSS Version 11.0 für Windows®“ durchgeführt. Sämtliche Variablen wurden

anhand skalenadäquater Maßzahlen beschrieben. Für statistische Tests wurde eine Irrtumswahrscheinlichkeit  $\alpha = 0,05$  als Signifikanzniveau gewählt.

Für die Überprüfung der Korrelation nicht normalverteilter Variablen wurde der gleichnamige Test durchgeführt und der Spearman'sche Rangkorrelationskoeffizient  $r_s$  ermittelt [Werner, 1992: S. 156].

Als nichtparametrischer Zwei-Stichproben-Test für unverbundene Stichproben wurde der U-Test (Mann-Whitney-Wilcoxon; Mann-Whitney-Test) angewandt [Werner, 1992; S. 173 ff.]. Für mehrere unverbundene Stichproben wurde als nichtparametrischer Test der Kruskal-Wallis-Test angewandt. Für die Verteilung von Häufigkeiten wurden der Fisher's Exact Test bzw. der  $\chi^2$ -Test herangezogen.

Um einen möglichen Zusammenhang zwischen der Läsionsgröße und der Zeit bis zum Auftreten eines eventuellen Rezidives auf statistische Aussagekraft zu überprüfen, wurden alle Patienten der gemessenen Größe des RPE-Defektes nach geordnet und in zwei Gruppen geteilt. Dabei diente der Median der Mittelwerte (Pat. Nr. 19; 5,78 PF) als Trennlinie, so dass Gruppe 1 die Patienten mit RPE-Defekten enthielt, deren RPE-Defekte 5,78 PF und kleiner waren und Gruppe 2 aus den Personen bestand, deren Läsionen mehr als 5,78 PF maßen. Der Median wurde deshalb als Trennlinie gewählt, um zwei gleich große Gruppen zu erhalten. Andere Aufteilungen hätten das Problem einer zu geringen Patientenzahl pro Gruppe aufgeworfen. Zudem wurde für jeden Patienten wie oben beschrieben ein Zeitraum ermittelt: für Patienten mit Rezidiv die Zeitspanne zwischen Operation und dem Diagnosezeitpunkt des Rezidives, für Patienten ohne Rezidiv die vergangene Zeit zwischen Operation und der letzten Kontrolle. Dann wurde für beide Gruppen das statistische Modell der Kaplan-Meier-Überlebenszeit-Analyse durchgeführt, hier mit der Fragestellung der Rezidivzeit. Anschließend wurde der Logranktest angewandt, um die Unterschiede in den Rezidivzeitkurven auf ihre statistische Signifikanz zu überprüfen, weil in diesem Test auch die zensierten Daten [Harms, 1992: S. 216 ff.], also Informationen von Patienten, die im jeweiligen Beobachtungszeitraum ohne Rezidiv blieben, berücksichtigt werden können. Analog wurde bei weiteren Fragen bzgl. der Rezidive verfahren.

## **IV. Ergebnisse**

### **1. Patientenkollektiv**

Wie bereits erwähnt, wurden 51 Patienten (51 Augen, 26 rechte Augen (51 %) und 25 linke Augen (49 %)) in diese retrospektive Beobachtungsserie eingeschlossen, davon waren 22 männlich (43 %) und 29 weiblich (57 %). Daraus ergibt sich ein Frauen- / Männer-Verhältnis von 1,32. Die Patienten in dieser Studie hatten zum Zeitpunkt der Operation ein Lebensalter zwischen 56 (Pat. Nr. 48) und 91 (Pat. Nr. 4) Jahren. Der Mittelwert des Alters beträgt 74,69 Jahre und fällt somit fast mit dem Median (75 Jahre) zusammen. Es zeigte sich kein statistisch signifikanter Zusammenhang zwischen Alter und Geschlecht (Mann-Whitney-Test: Mann-Whitney-U = 296,50; asymptotische Signifikanz (zweiseitig)  $p = 0,668$ ).

Der Beobachtungszeitraum in dieser Studie beträgt zwischen 48 Tagen (Pat. Nr. 21) und 5,10 Jahren (Pat. Nr. 29), im Mittel 21,7 Monate (662 Tage). Der Median – als Parameter, der von Ausreißern weniger beeinflusst wird – beträgt 18,4 Monate (560 Tage).

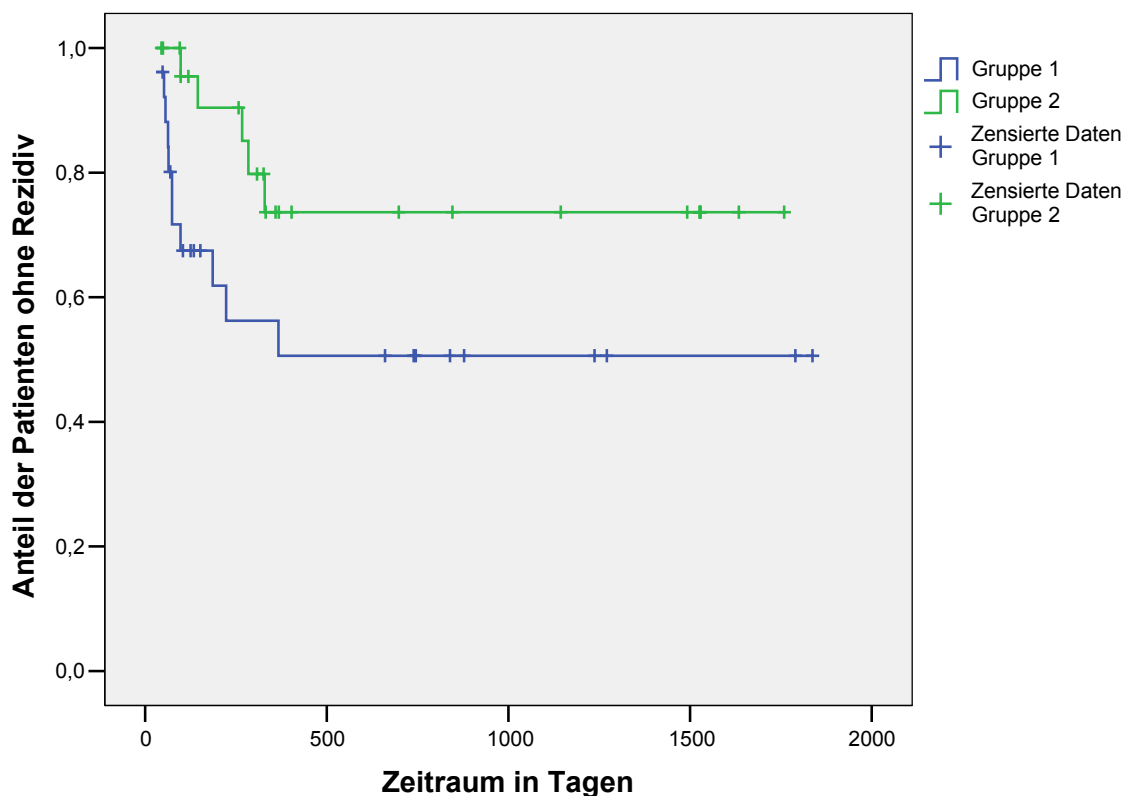
### **2. RPE-Defekt**

Die Mittelwerte der RPE-Defekte nehmen Größen zwischen 1,04 PF (Pat. Nr. 2) und 23,98 PF (Pat. Nr. 3) an. Der Mittelwert aller Flächen beträgt 8,10 PF und der Median 5,78 PF. Es konnte ein recht schwacher, aber beinahe signifikanter Zusammenhang zwischen RPE-Defekt und Lebensalter festgestellt werden (Spearman'scher Rangkorrelationskoeffizient  $r_s = 0,273$ ;  $p$  (zweiseitig) = 0,052).

### **3. Rezidive**

Bei 16 von den 51 untersuchten Patienten (31 %; 9 Männer (56 %) und 7 Frauen (44 %)) traten Rezidive auf. Hauptinteresse dieser Studie ist der Verdacht auf einen möglichen Zusammenhang zwischen der Größe des RPE-Defektes und dem Risiko für das Auftreten von Rezidiven. Zur Überprüfung wurde der Mann-Whitney-Test durchgeführt, der zeigte, dass ein statistisch signifikanter Unterschied (Mann-Whitney-U = 158,0;  $p$  (asymptotisch, zweiseitig) = 0,013) in der Flächengröße der RPE-Defekte zwischen den Patienten bestand, die ein Rezi-

div bekamen, und denjenigen, die kein Rezidiv entwickelten. Kleinere RPE-Defekte gehen daher mit einer größeren Wahrscheinlichkeit für die Entwicklung eines Rezidives einher. Bei der Durchsicht der Krankenakten nach der Diagnose des Rezidives fiel auf, dass insbesondere Patienten mit einem kleinen gemessenen Mittelwert (z. B. Fälle Nr. 2, 23, 26, 37, 43, 49) – wenn sie ein Rezidiv aufwiesen – das Rezidiv schon relativ früh entwickelten, die eben genannten innerhalb der ersten 3 Monate postoperativ. Eine Überprüfung fand – wie im Methodenteil beschrieben – mittels Kaplan-Meier-Überlebenstabellen und Logranktest statt. Diagramm 1 zeigt die beiden Rezidivzeitkurven:



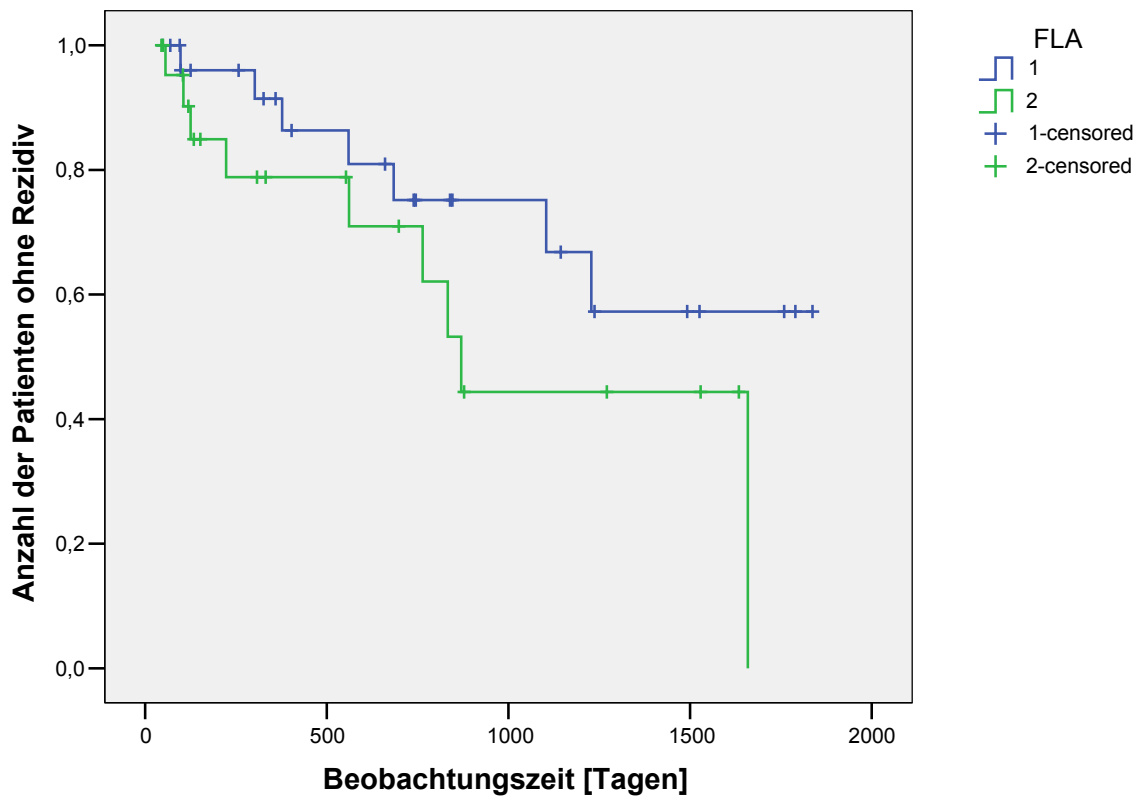
**Diagramm 1:** Rezidivzeitkurven. Gruppe 1: Patienten mit RPE-Defekten, die kleiner oder gleich 5,78 PF (Median) sind; Gruppe 2: Patienten mit größeren RPE-Defekten als 5,78 PF. Zudem ist der Zeitraum in Tagen zwischen Operation und Diagnosezeitpunkt des Rezidives bzw. der letzten Vorstellung des Patienten in der Klinik angegeben.

In Gruppe 1 (26 Patienten) traten elf Rezidive auf, die mittlere rezidivfreie Zeit betrug 2,7 Jahre (95%-Konfidenz-Intervall: 1,7 – 3,7 Jahre). Bei den Augen von Gruppe 2 (25 Patienten)

ten) kam es in fünf Fällen zu einem Rezidiv, die mittlere rezidivfreie Zeit betrug 3,7 Jahre (95%-Konfidenzintervall: 2,9 – 4,6 Jahre) (Der Median wurde nicht erreicht). Das Ergebnis des Logranktestes lautet:  $\chi^2$  (df = 1) = 3,85; p = 0,05 und demonstriert einen signifikanten Unterschied zwischen den beiden Gruppen bezüglich des Auftretens von Rezidiven und der bis dahin vergangenen Zeit. Das heißt, dass das Risiko für kleinere RPE-Defekte größer ist, häufiger und in kürzerer Zeit ein Rezidiv zu entwickeln.

Weitere Untersuchungen beschäftigten sich mit der Frage, ob ein Unterschied zwischen den Geschlechtern bezüglich der Rezidive besteht, was nicht der Fall ist (Logranktest:  $\chi^2$  (df = 1) = 1,56; p = 0,212); bei den Männern traten neun Rezidive auf (mittlere rezidivfreie Zeit 2,8 Jahre, 95%-Konfidenzintervall: 1,8 – 3,9 Jahre), bei den weiblichen Patienten wurde in 7 Fällen ein Rezidiv diagnostiziert (mittlere rezidivfreie (Median wurde nicht erreicht) Zeit 3,4 Jahre, 95%-Konfidenzintervall: 2,5 – 4,2 Jahre). Weiterhin stellte sich die Frage, ob die Rezidive altersabhängig sind, z. B. ob jüngere Patienten eine „aggressivere Form“ der Krankheit haben (Patienten wurden hier analog dem Alter nach in 2 Gruppen eingeordnet, mit dem Median von 75 Jahren als Trennlinie). Auch hier zeigte der Logranktest keinen Unterschied ( $\chi^2$  (df = 1) = 0,746; p = 0,388); die mittlere rezidivfreie Zeit betrug bei den jüngeren Patienten 3,7 Jahre (95%-Konfidenzintervall: 3,0 – 4,5 Jahre), bei den Patienten über 75 Jahren 3,3 Jahre (95%-Konfidenz-Intervall: 2,8 – 4,0 Jahre) (Median der rezidivfreien Zeit wurde jeweils nicht erreicht).

Zuletzt war von Interesse, ob ein Rezidiv mit einer bestimmten Form der CNV gehäuft einhergeht, was ebenfalls nicht der Fall ist: Logranktest:  $\chi^2$  (df = 1) = 2,058; p (exakte Signifikanz, zweiseitig) = 0,151). Für die Patienten mit präoperativ okkulten Läsionen ergab sich eine mittlere rezidivfreie Zeit von 3,7 Jahren (95%-Konfidenzintervall: 3,0 – 4,5 Jahre; der Median wurde nicht erreicht), für diejenigen mit klassischen Läsionen von 2,8 Jahren (95%-Konfidenzintervall: 1,9 – 3,7 Jahre; siehe Diagramm 2). Bei der zuletzt genannten Gruppe betrug die mediane rezidivfreie Zeit 2,4 Jahre.



**Diagramm 2:** Rezidivzeitkurven: Gruppe 1: Patienten mit präoperativ okkulten chorioidalen Neovaskularisation; Gruppe 2: Patienten mit präoperativ klassischen Läsionen. Zudem ist der Zeitraum in Tagen zwischen Operation und Diagnosezeitpunkt des Rezidives bzw. der letzten Vorstellung des Patienten in der Klinik angegeben.



#### 4. Visus

Einen Überblick über die Sehschärfe des gesamten untersuchten Kollektives zu verschiedenen Zeitpunkten gibt Tabelle 2. Angegeben ist dies auch für den individuell besten postoperativ erreichten Visus eines jeden Patienten. Gleiches ist angegeben für die beiden Untergruppen (klassisch und okkult) der präoperativ diagnostizierten chorioidalen Neovaskularisationen (Tabelle 2a und 2b).

**Tabelle 2:** Deskriptive Statistik der Visuswerte des gesamten Kollektives zu verschiedenen Zeitpunkten.

Zeitpunkt	Zahl d. Augen	Visus			
		Minimum	Maximum	Mittelwert	Median
präoperativ	51	HBW	0,32	0,064	0,050
1. Kontrolle	51	0,032	0,4	0,098	0,050
3 Monate	50	0,020	0,4	0,092	0,050
6 Monate	35	HBW	0,4	0,087	0,050
12 Monate	27	0,020	0,25	0,074	0,050
24 Monate	21	HBW	0,25	0,068	0,050
36 Monate	11	HBW	0,1	0,045	0,050
48 Monate	8	HBW	0,5	0,101	0,040
bester Visus	51	0,032	0,5	0,121	0,063

HBW = Handbewegungen.

Bester Visus = der beste postoperativ erreichte Visus eines Patienten, unabhängig vom Untersuchungszeitpunkt.

**Tabelle 2a:** Deskriptive Visuswerte der Patienten mit klassischer CNV zu verschiedenen Zeitpunkten.

Zeitpunkt	Zahl d. Augen	Visus			
		Minimum	Maximum	Mittelwert	Median
präoperativ	22	FZ	0,32	0,094	0,050
1. Kontrolle	22	0,032	0,32	0,131	0,113
3 Monate	21	0,032	0,32	0,115	0,100
6 Monate	16	0,032	0,32	0,094	0,057
12 Monate	8	0,032	0,16	0,078	0,057
24 Monate	8	0,020	0,16	0,062	0,050
36 Monate	4	0,020	0,10	0,058	0,057
48 Monate	2	0,040	0,04	0,040	0,040
bester Visus	22	0,032	0,32	0,142	0,125

FZ = Fingerzählen.

**Tabelle 2b:** Deskriptive Visuswerte der Patienten mit okkulten CNV zu verschiedenen Zeitpunkten.

Zeitpunkt	Zahl d. Augen	Visus			
		Minimum	Maximum	Mittelwert	Median
präoperativ	29	HBW	0,13	0,040	0,032
1. Kontrolle	29	0,032	0,40	0,072	0,050
3 Monate	29	0,020	0,40	0,075	0,050
6 Monate	19	HBW	0,40	0,081	0,050
12 Monate	19	0,020	0,25	0,073	0,050
24 Monate	13	HBW	0,25	0,071	0,050
36 Monate	7	HBW	0,10	0,038	0,032
48 Monate	6	HBW	0,50	0,121	0,057
bester Visus	29	0,032	0,50	0,105	0,063

HBW = Handbewegungen.

Diese beiden Untergruppen wurden mittels Mann-Whitney-Test auf Unterschiede bezüglich des Visus zu den einzelnen Kontrollzeitpunkten verglichen. Die Ergebnisse führt Tabelle 3 auf.

Der Test zeigt, dass präoperativ, bei der ersten Kontrolle und der 3-Monats-Kontrolle postoperativ die Patienten, die eine klassische CNV aufwiesen, statistisch auffällig bessere Sehschärfen hatten. Dies ist nach einem halben Jahr und bei späteren Zeitpunkten nicht mehr der Fall. Auch der individuell beste postoperative Visus war für die Patienten mit ursprünglich klassischer CNV überzufällig besser.

Auch bei der Fragestellung nach einem gehäuftem Auftreten zwischen einer CNV-Form und dem Geschlecht zeigte der  $\chi^2$  - Test keinen Unterschied:  $\chi^2 = 0,152$ ; p (exakte Signifikanz, zweiseitig) = 0,778.

Zuletzt wurde noch überprüft, ob ein Zusammenhang zwischen dem Alter der Patienten und einer CNV-Form besteht, was jedoch nicht der Fall ist (Mann-Whitney-Test: U = 254,5; p (zweiseitig) = 0,223).

**Tabelle 3:** Ergebnisse des Mann-Whitney-Testes zum Vergleich der Sehschärfen zwischen Patienten mit klassischer und okkulter CNV (Tabelle 2a und 2b) zu verschiedenen Zeitpunkten.

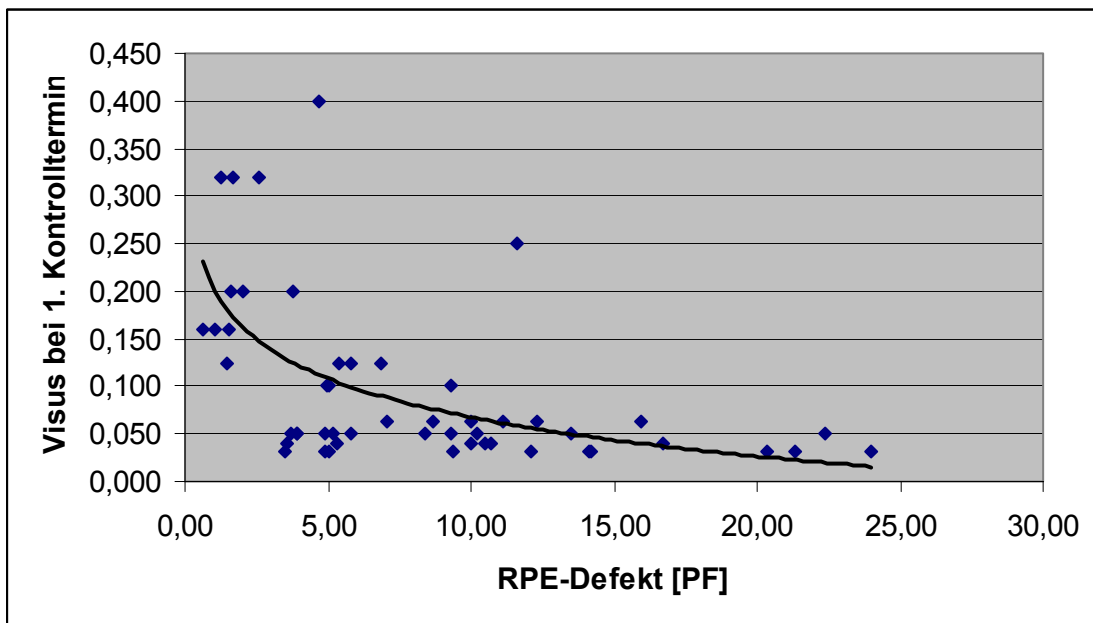
Zeitpunkt	Patientenzahl gesamt	Mann-Whitney-Test	
		U	p (asympt., 2-seitig)
präoperativ	51	189,0	0,013
1. Kontrolle	51	176,0	0,006
3 Monate	50	183,5	0,016
6 Monate	35	116,0	0,223
12 Monate	27	62,0	0,451
24 Monate	21	50,5	0,913
36 Monate	11	9,0	0,339
48 Monate	8	4,0	0,502
bester Visus	51	213,5	0,043

#### 4.1. Visus und RPE-Defekt

Zunächst war von Interesse, ob der bei der Operation entstandene Defekt im retinalen Pigmentepithel mit dem Visus (negativ) korreliert. Dazu wurde mittels des Testes für die Korrelation nicht normalverteilter Variablen überprüft, ob eine signifikante Korrelation zwischen diesen Werten vorliegt und der Spearman'sche Rangkorrelationskoeffizient ermittelt.

Die präoperativen Visuswerte zeigen mit dem postoperativen RPE-Defekt keinen statistisch signifikanten Zusammenhang, wohl aber eine gewisse Tendenz ( $r_s = -0,239$ ;  $p$  (zweiseitig) = 0,091)

Die Ergebnisse für die verschiedenen Kontrollzeitpunkte sind in Tabelle 4 zusammengefasst. Exemplarisch veranschaulicht dies Diagramm 3, das den Visus zum Zeitpunkt der ersten Kontrolle in Abhängigkeit vom Mittelwert des RPE-Defektes darstellt und bei dem eine Trendlinie mit Gleichung angegeben ist, nachdem eine statistisch signifikante Korrelation vorliegt (Tabelle 4).



**Diagramm 3:** Korrelation zwischen RPE-Defekt und Visus zum Zeitpunkt der ersten postoperativen Kontrolle.

Gleichung der Trendlinie:  $y = -0,059 \ln(x) + 0,2036$ ; Bestimmtheitsmaß  $R^2 = 0,3148$ .

Ein ähnliches Bild ergibt sich auch für die Diagramme, die einen Zusammenhang zwischen RPE-Defekt und Visus zu einem späteren Zeitpunkt darstellen (nicht abgebildet).

**Tabelle 4:** Zusammenfassung der Befunde zur Größe des RPE-Defektes und der Visusentwicklung im Zeitverlauf.

		Zeitpunkt postoperativ						
		1.Kontrolle	3 Monate	6 Monate	12 Monate	24 Monate	36 Monate	48 Monate
Patientenzahl		51 (100%)	50 (98,04%)	35 (68,63%)	27 (52,94%)	21 (41,18%)	11(21,57%)	8 (15,69%)
Visus	besser	31 (60,78%)	30 (60,00%)	21 (60,00%)	16 (59,26%)	11 (52,38%)	6 (54,55%)	4 (50,00%)
	gleich	10 (19,61%)	9 (18,00%)	5 (14,29%)	3 (11,11%)	2 (9,52%)	2 (18,18%)	0
	schlechter	10 (19,61%)	11 (22,00%)	9 (25,71%)	8 (29,63%)	8 (38,10%)	3 (27,27%)	4 (50,00%)
Visus um mindestens drei Reihen	besser	18 (35,29%)	16 (31,37%)	15 (42,86%)	12 (40,74%)	8 (38,10%)	4 (36,36%)	2 (25,00%)
	schlechter	4 (7,84%)	4 (7,84%)	3 (11,43%)	6 (21,42%)	2 (9,52%)	3 (27,27%)	2 (25,00%)
Visus / RPE-Defekt (1)	$r_s$	-0,546	-0,558	-0,573	-0,491	-0,285	-0,055	-0,311
Test (2)	p (2-seitig)	0,000	0,000	0,000	0,009	0,210	0,872	0,453
Visusdifferenz / RPE-D. (3)	$r_s$	-0,228	-3,11	-0,264	-0,179	-0,215	0,221	-0,311
Test (2)	p (2-seitig)	0,108	0,028	0,126	0,372	0,350	0,514	0,453
Kruskal-Wallis-Test (4)	$\chi^2$	1,297	3,402	2,845	0,487	2,141	2,348	0,333
	p (asympt.)	0,523	0,182	0,241	0,784	0,343	0,309	0,564

(1) Spearman'scher Rangkorrelationskoeffizient zwischen Visus und mittlerem RPE-Defekt

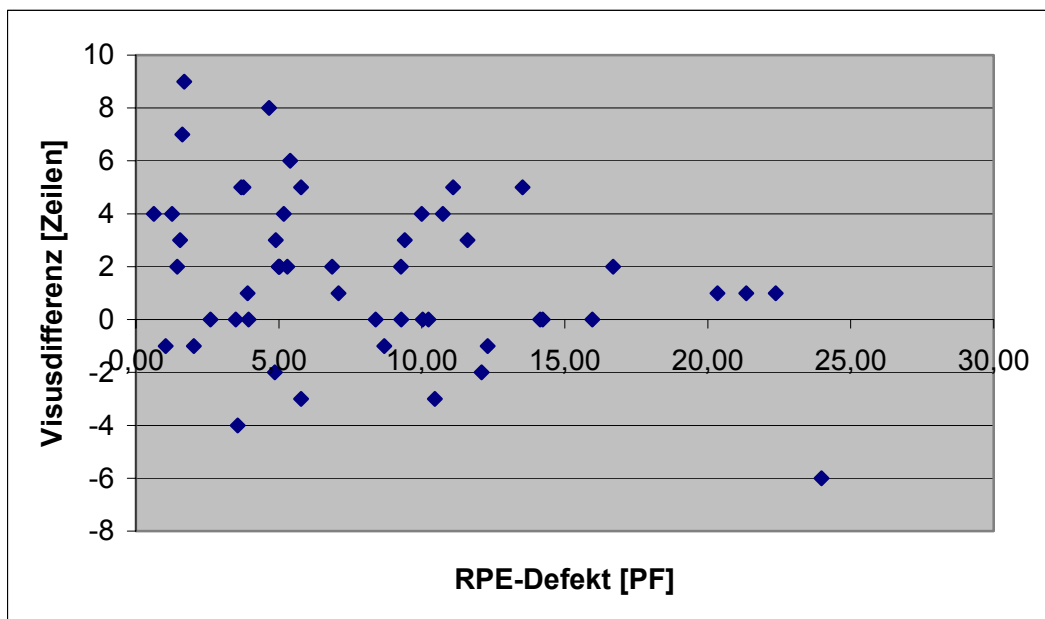
(2) Test für die Korrelation nicht normalverteilter Variablen

(3) Spearman'scher Rangkorrelationskoeffizient zwischen Visusdifferenz (Visus (Kontrolle) - Visus (präoperativ) ) und mittlerem RPE-Defekt

(4) Kruskal-Wallis-Test zwischen den drei Gruppen mit besserem / gleichem / schlechterem Visus bzgl. des mittleren RPE-Defektes

Am deutlichsten war dieser Zusammenhang zwischen dem RPE-Defekt und dem besten postoperativen Visus ausgeprägt ( $r_s = -0,591$ ;  $p$  (zweiseitig) = 0,000).

Als nächstes wurde kontrolliert, ob ein Zusammenhang zwischen dem RPE-Defekt und der Differenz zwischen präoperativem Visus und dem Visus zum jeweiligen Kontrollzeitpunkt besteht, wie in Diagramm 4 und Tabelle 4 dargestellt wird: es besteht jedoch kein statistisch signifikanter Zusammenhang zwischen diesen beiden Größen.

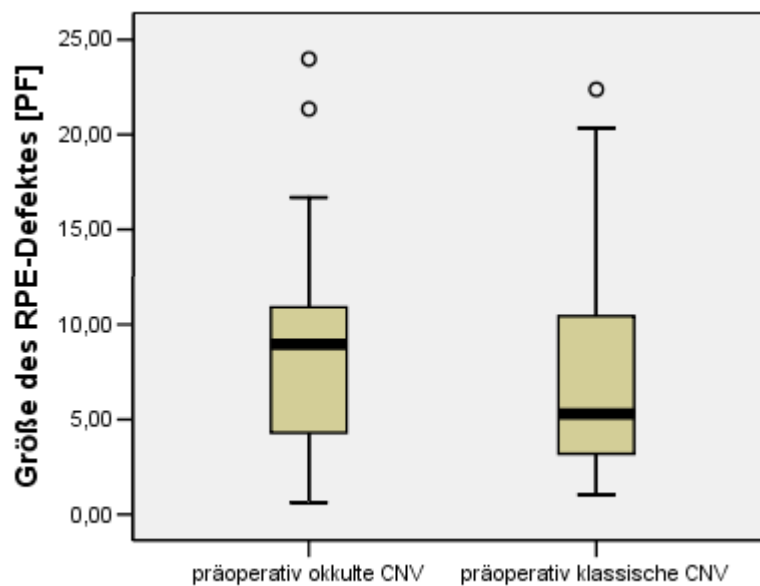


**Diagramm 4:** Korrelation zwischen RPE-Defekt und Differenz zwischen prä- und postoperativem Visus, hier bei der 1. Kontrolle.

Neben der Frage, ob zwischen dem RPE-Defekt und der Visusdifferenz ein Zusammenhang besteht, war auch von Interesse, ob die Größe des Defektes einen Einfluss auf die Tatsache hat, dass manche Patienten nach der Operation Visusstufen gewinnen oder verlieren. Dazu wurden die Patienten in 3 Gruppen eingeteilt (Augen mit gewonnenen Reihen (mindestens eine), mit verlorenen Reihen (mindestens eine) und solche mit dem gleichen Visus wie präoperativ) und der Kruskal-Wallis-Test durchgeführt, um zu überprüfen, ob kleinere Defekte eher zu einer Visusverbesserung führen. Dieser Test wurde für alle Kontrollzeitpunkte durchgeführt und die Ergebnisse ebenso in Tabelle 4 aufgelistet. Weiter zeigt diese Tabelle auch, wie viele Patienten mindestens 3 Reihen bei der Messung des Visus gewonnen oder verloren haben. Zudem stellte sich die Frage, ob zwischen dem präoperativen und dem besten postoperativen Visus ein Zusammenhang bestehen könnte. Auch dies wurde mittels Test für die Verteilung

nicht normalverteilter Variablen überprüft und kann bestätigt werden: Spearman'scher Rangkorrelationskoeffizient  $r_s = 0,377$ ;  $p$  (zweiseitig) = 0,006.

Weiter war von Interesse, ob eine Art der CNV möglicherweise mit einer erhöhten Wahrscheinlichkeit für größere oder kleinere RPE-Defekte einhergeht. Dazu wurden die mittleren RPE-Defekte in den beiden Gruppen mittels des Mann-Whitney-Testes verglichen (Diagramm 5). Dieser Test bringt folgendes Ergebnis: Mann-Whitney-U = 254,00;  $p$  (asymptotisch, zweiseitig) = 0,222.



**Diagramm 5:** Darstellung im Box-Plot der Größe der RPE-Defekte. Links dargestellt sind die Läsionen der Patienten, die präoperativ okkulte Läsionen in der Angiographie aufwiesen, im rechten Box-Plot diejenigen von Patienten mit klassischen Läsionen.

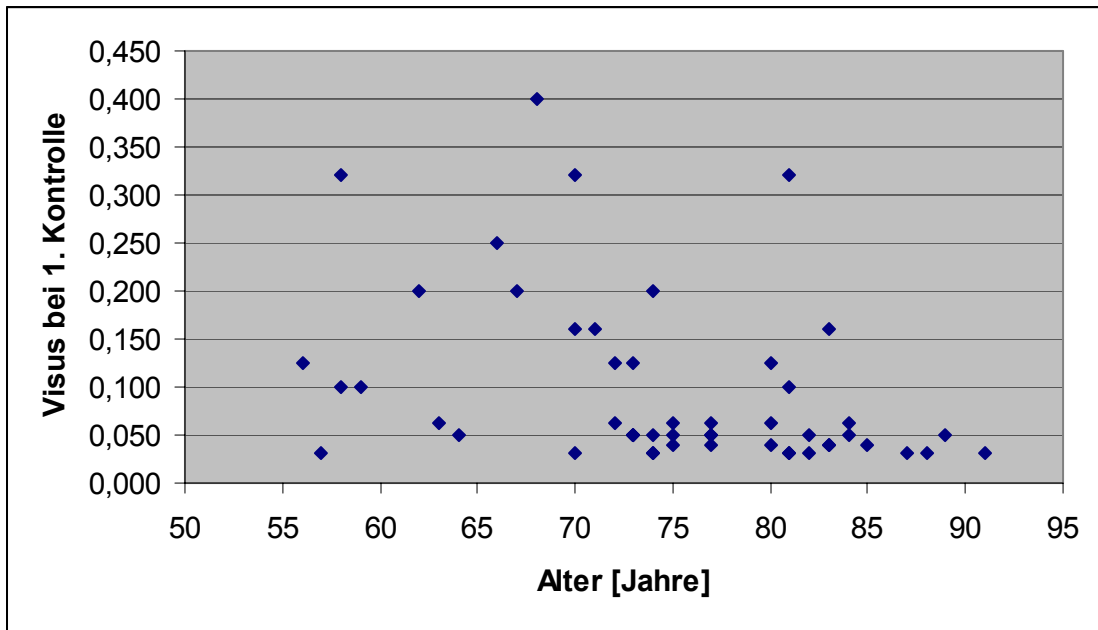
## 4.2. Visus und Alter

Ein weiterer Gesichtspunkt ist die Frage, ob ein möglicher Zusammenhang zwischen dem Alter und dem Visus besteht. Auch dies wurde mittels des Testes für die Verteilung nicht normal verteilter Variablen überprüft und die Ergebnisse in Tabelle 5 zusammengefasst. Es besteht zu allen postoperativen Zeitpunkten eine negative Korrelation zwischen dem Alter und dem Visus, nicht jedoch präoperativ. Anschaulich zeigt diesen Zusammenhang Diagramm 6. Auch der individuell beste Visus zeigt diese negative Korrelation.



**Tabelle 5:** Korrelation zwischen Visus und Alter zu verschiedenen Zeitpunkten.

Zeitpunkt	Patientenzahl gesamt	Spearman-Rangkorrelation	
		$r_s$	p (zweiseitig)
präoperativ	51	-0,137	0,338
1. Kontrolle	51	-0,469	0,001
3 Monate	50	-0,364	0,009
6 Monate	35	-0,394	0,019
12 Monate	27	-0,373	0,056
24 Monate	21	-0,648	0,001
36 Monate	11	-0,874	0,000
48 Monate	8	-0,861	0,006
besten Visus	51	-0,461	0,001

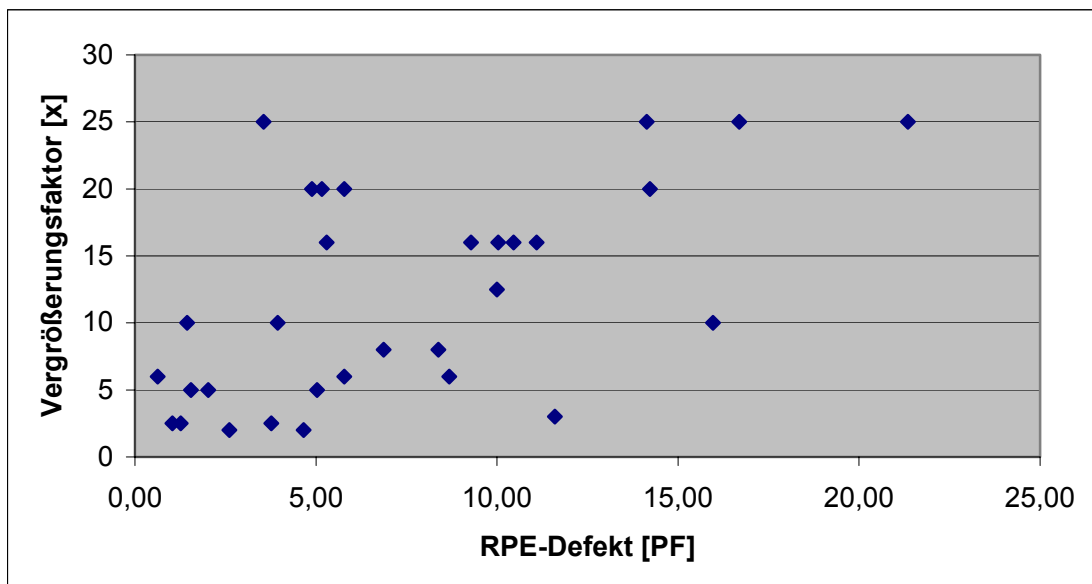


**Diagramm 6:** Korrelation zwischen Alter des Patienten und Visus bei der 1. postoperativen Kontrolle.

## 5. Vergrößerung

In Zusammenhang mit dem Visus ist auch ein anderer Aspekt von Interesse: der Vergrößerungsfaktor, der bei 31 Patienten zum Zeitpunkt der ersten Kontrolle als Vergrößerungsbedarf bestimmt wurde. Diese Patienten benötigten Vergrößerungen zwischen 2x und 25x, im Mittel eine ca. 12x Vergrößerung (11,81x; Median: 10x).

Es wurde überprüft, ob der Vergrößerungsfaktor mit dem RPE-Defekt korreliert (Diagramm 7). Es liegt eine signifikante Korrelation vor: der Spearman'sche Rangkorrelationskoeffizient lautet:  $r_s = 0,566$ ;  $p$  (zweiseitig) = 0,001.



**Diagramm 7:** Korrelation zwischen dem RPE-Defekt und dem Vergrößerungsbedarf bei der 1. postoperativen Kontrolle.

## 6. Mikroperimetrie

Mit Hilfe der „SLO-Mikroperimetrie“ lässt sich eine Funktionsdiagnostik vor allem der Makula betreiben.

Bei 40 der 51 Patienten (78,43 %) wurde diese Untersuchung mindestens einmal nach der Operation durchgeführt. Bei einigen dieser Patienten wurde die Größe der bestehenden Zentralskotome (Einheit: [Grad<sup>2</sup>]) ausgemessen, wobei zwischen absoluten und relativen Skotomen unterschieden wurde (siehe Tabelle 6).

**Tabelle 6:** Werte der SLO-Mikroperimetrie.

Skotome	absolut (A 0 DB)	relativ (A 12 DB)
Patientenzahl	18	13
Minimum	10 <sup>°2</sup>	18 <sup>°2</sup>
Maximum	341 <sup>°2</sup>	650 <sup>°2</sup>
Mittelwert	113,44 <sup>°2</sup>	173,15 <sup>°2</sup>
Median	93,5 <sup>°2</sup>	115 <sup>°2</sup>

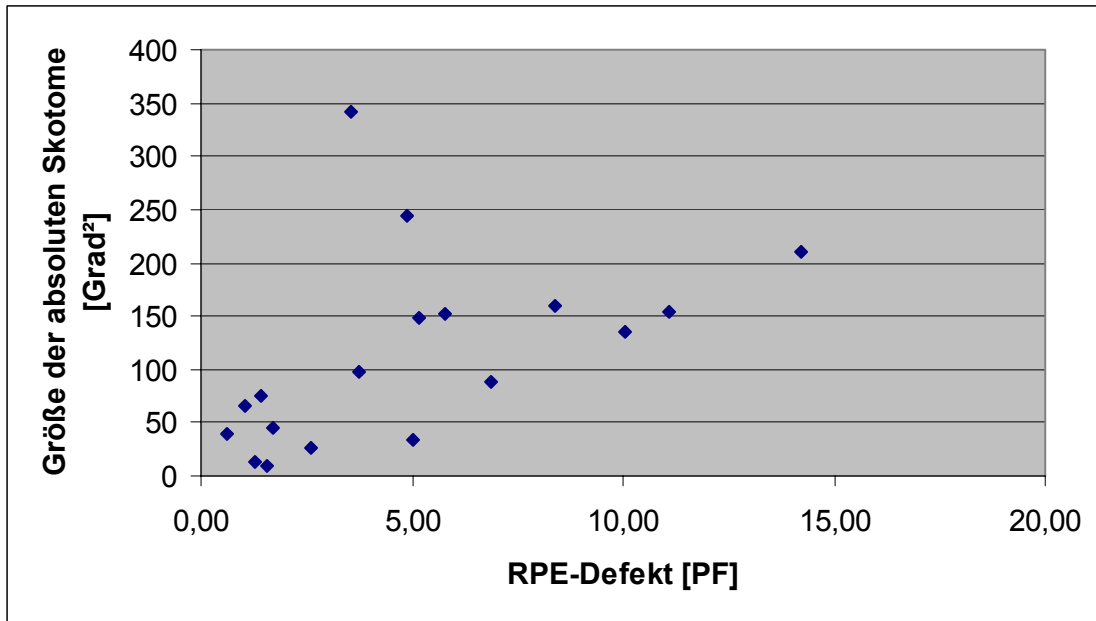
Es zeigen sich statistisch signifikante Korrelationen zwischen den Größen der relativen und absoluten Skotome dieser Patienten sowohl untereinander, als auch mit den jeweiligen RPE-Defekten und dem besten postoperativ erreichten Visus (siehe Tabelle 7 und Diagramme 8a und 8b).

**Tabelle 7:** Korrelation zwischen absoluten Skotomen, relativen Skotomen, RPE-Defekt und bestem Visus.

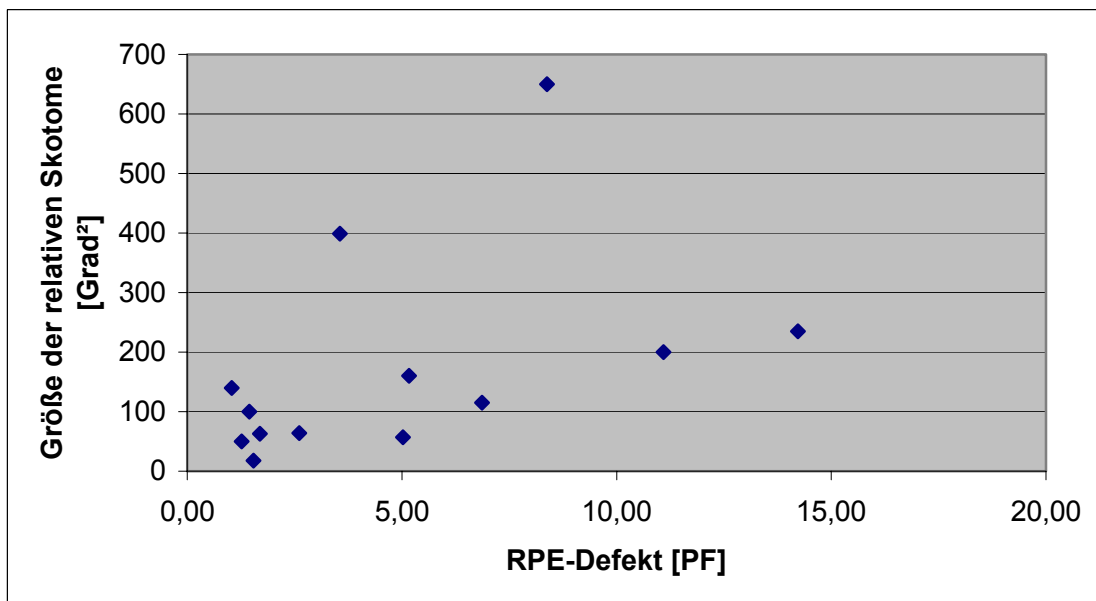
	absolut	relativ	RPE-Defekt	bester Visus
absolut	XXX	$r_s = 0,951$ $p = 0,000$	$r_s = 0,637$ $p = 0,004$	-0,823 $p = 0,000$
relativ	siehe oben	XXX	$r_s = 0,615$ $p = 0,025$	$r_s = -0,641$ $p = 0,018$

$r_s$  = Spearman'scher Rangkorrelationskoeffizient;  $p$  = Signifikanz (zweiseitig).

Diagramm 8a zeigt den Zusammenhang zwischen RPE-Defekt-Größe und Größe der absoluten Skotome, Diagramm 8b den zwischen RPE-Defekt und relativen Skotomen.



**Diagramm 8a:** Korrelation zwischen RPE-Defekt und absoluten Skotomen.



**Diagramm 8b:** Korrelation zwischen RPE-Defekt und relativen Skotomen.

Bei 23 der mit dem SLO untersuchten Patienten wurde der Fixationsort ermittelt: 18 Patienten (78,26 %) wiesen einen Fixationsort am Rande der Narbe auf, bei fünf Patienten (21,74 %) war ein zentraler Fixationsort angegeben.

## V. Diskussion

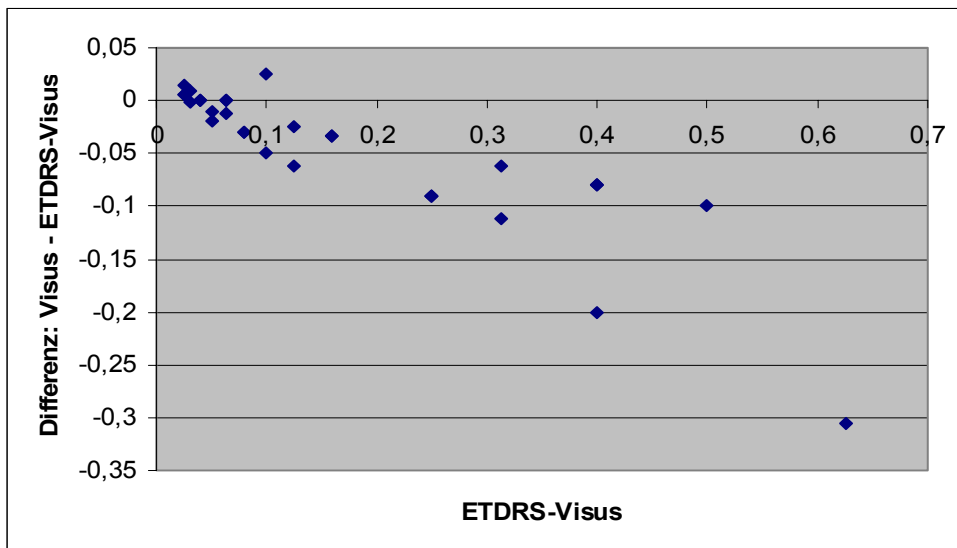
### 1. Messmethodik und statistische Verfahren

#### 1.1. Visus und Ermittlung des Visus

Der Visus wurde mittels den in Klinik und Praxis gängigen Methoden ermittelt, d. h. in der Regel durch das Zeigen und Vorlesen lassen von Optotypen in Form von Zahlen aus 1 m bzw. 5 m Distanz. Als Kritikpunkt zum Vergleich zwischen Studien wird teils das Fehlen einer standardisierten Prüfung der Sehschärfe vorgebracht [Merrill et al., 1999]. Für eine große multizentrische Studie über diabetische Retinopathie (*Early treatment diabetic retinopathy study*; ETDRS) [ETDRS-Research Group, 1991] wurden standardisierte Richtlinien zur Visusermittlung angegeben, die auch in anderen Studien Anwendung finden.

Bei einigen Patienten wurde in dieser Studie mindestens einmal auch der ETDRS-Visus ermittelt. Da dies aber nicht immer und nicht bei allen Patienten durchgeführt wurde, und auch aufgrund der Tatsache, dass immer weniger Patienten im Laufe der Zeit an der Augenklinik der LMU kontrolliert wurden, war vor allem für spätere Zeitpunkte nur eine sehr begrenzte Anzahl an ETDRS-Visuswerten verfügbar. So ist beispielsweise nur bei fünf von den 21 Patienten (23,80 %), die nach 24 Monaten untersucht wurden, der ETDRS-Visus ermittelt worden.

Bei 30 Patienten wurden bei der ersten Kontrolle beide Visuswerte erhoben. Eine Korrelation dieser beiden Größen ergibt einen Spearman'schen Rangkorrelationskoeffizienten von  $r_s = 0,963$ ;  $p$  (zweiseitig) = 0,000 und zeigt eine gute Korrelation. Die Analyse in Anlehnung an Bland / Altman (Diagramm 9; [Bland JM, Altman DG, 1986]) demonstriert zwar, dass insbesondere im Bereich von mittleren bis guten Visuswerten ( $> 0,1$ ) der ETDRS-Visus bessere Werte ergibt als die konventionelle Visus-Bestimmung; dies liegt vermutlich an der besseren Beleuchtung und dem höheren Kontrast der dargebotenen Optotypen [persönliche Kommunikation Prof. Freeman, San Diego, 2006]. Im Bereich von niedrigen Sehschärfen ( $< 0,1$ ), in dem sich die meisten der operierten Augen befinden (vgl. Tabelle 2, S. 23) zeigt sich jedoch nur eine geringe Abweichung. Eine Korrelation der beiden Visuswerte dieser 30 Patienten mit den jeweiligen RPE-Defekten ergibt ähnliche Korrelationskoeffizienten (für ETDRS-Visus:  $r_s = -0,689$ ;  $p$  (zweiseitig) = 0,000; für Dezimalvisus:  $r_s = -0,633$ ;  $p$  (zweiseitig) = 0,000). Die Wahl des Visus-Masses ändert somit nichts am inhaltlichen Ergebnis.



**Diagramm 9:** Darstellung zwischen konventionellem Dezimal- und ETDRS-Visus zum Zeitpunkt der 1. Kontrolle im Bland-Altman-Plot (30 Patienten) Für den Großteil der Patienten besteht bei einer schlechten Sehschärfe eine ausreichende Übereinstimmung, bei höheren Sehschärfen eine zunehmende Differenz.

Auch Merrill et al. [1999] stellten insgesamt in ihrer Studie die gleichen Resultate fest, unabhängig davon, ob sie nun alle Augen untersuchten oder diejenigen von statistischen Verfahren ausschlossen, für die keine ETDRS-Visusangaben verfügbar waren. Aufgrund der Ähnlichkeiten der Ergebnisse entschieden sie sich jedoch dafür, alle zur Verfügung stehenden Daten in ihre Studie miteinzuschließen. Aufgrund dieser Tatsachen ist auch in dieser Studie die Verwendung von Nicht-ETDRS-Sehschärfen gerechtfertigt, zumal sie nach wie vor der gängigen, täglichen klinischen Praxis entsprechen.

## 1.2. Rezidive

Als möglicher Beobachtungsfehler wurde bereits die Tatsache erwähnt, dass bei elf Augen der RPE-Defekt nicht in toto erfasst werden konnte. Es ergeben sich allerdings für die statistische Aussagekraft dieser Tests keine Folgen: da bei keinem dieser Patienten ein Rezidiv auftrat, konnte auch keiner der als „zu klein“ gemessenen Werte die Ergebnisse bezüglich der Aussage „kleine Defekte gehen mit einer höheren Wahrscheinlichkeit für Rezidive und für eine kürzere Rezidivzeit einher“ verfälschen. Im Gegenteil würden die „größeren, wahren“ Werte diesen Trend noch verstärken: beim Mann-Whitney-Test, bei dem alle Patienten der Defektgröße nach geordnet und dann mit Rängen versehen werden, wobei anschließend die Rangsummen der „Rezidivgruppe“ und der „Nichtrezidivgruppe“ gebildet und verglichen werden, würden drei Patienten (Nr. 25, 46, 50) aufgrund eines größeren Wertes einen höheren Rang

erhalten und dadurch die Differenz zwischen den Rangsummen von „Rezidivgruppe“ und „Nichtrezidivgruppe“ erhöhen. Die restlichen 8 Patienten (Nr. 3, 4, 9, 12, 24, 35, 45, 47) weisen – obwohl nur partiell gemessen – bereits die größten Defekte im RPE auf. Hier würden die „absoluten“ Größen der Läsionen allenfalls die Rangfolge zwischen diesen acht Patienten ändern, nicht jedoch die Rangsumme.

Andere Beobachtungsfehler können sich bei obig durchgeführten Tests in der Ermittlung der Zeitspanne ergeben. Zunächst einmal kann nur der Zeitraum zwischen Operationsdatum und Diagnosedatum des Rezidives ermittelt werden. Unbekannt bleibt jedoch die Zeit zwischen Entwicklung des Rezidives und Untersuchungsdatum. Um diese Zeit zu minimieren, bedarf es häufiger augenärztlicher Kontrollen. In der Regel wurde bei den Patienten so verfahren, dass sie im ersten Jahr nach der Operation in Abständen von ungefähr drei Monaten in der Augenklinik der LMU kontrolliert wurden, später dann auch je nach Befund halbjährlich oder jährlich. Zwischenzeitliche Kontrollen fanden bei ihren eigenen niedergelassenen Augenärzten statt, die sie bei Bedarf an die Klinik überwiesen. Da auch die Entwicklung eines Rezidives eine gewisse Zeit benötigt, bis es funduskopisch bzw. fluoreszenzangiographisch fassbar ist, scheinen diese Untersuchungsintervalle ausreichend zu sein. Bei einer Patientin (Nr. 39) wurde bei einem Kontrolltermin der Verdacht auf ein Rezidiv geäußert. Diese Patientin wurde zu einer nochmaligen Kontrolle wiedereinbestellt, wobei sich der Rezidivverdacht erhärtete. Für die Auswertung wurde in diesem Falle der frühere Termin als Diagnosezeitpunkt herangezogen, da ja der Prozess einer CNV-Entstehung offensichtlich schon im Gange war.

Ein weiterer Faktor, der die Ergebnisse beeinflussen kann, ist die Tatsache, dass einige Patienten sich nicht mehr in der Augenklinik haben weiterkontrollieren lassen oder lassen können, da der Anfahrtsweg zu weit war (manche Patienten haben den Wohnort in anderen Bundesländern) oder sie verstorben sind. Das Modell der Kaplan-Meier-Überlebenskurve und des Logranktestes ermöglicht es jedoch, auch diese „zensierten“ Daten zu verarbeiten.

### **1.3. Ermittlung des RPE-Defektes**

Für eine möglichst genaue Bestimmung des RPE-Defektes wurde die Messung wiederholt durchgeführt. Angiogramme von zu schlechter Qualität wurden von der Studie ausgeschlossen. Trotzdem kann – wie Ormerod et al. [1994] angeben - ein systemischer Fehler in der teils



unterschiedlichen Qualität der FLA-Bilder bestehen, sowohl die ausgemessene Fläche der Sehnervenköpfe, als auch die des RPE-Defektes betreffend.

## 2. Inhaltliche Ergebnisse

### 2.1. Lasertherapie

Chorioidale Neovaskularisationen im Rahmen der AMD stellen oft eine schwierig zu therapeutierende Entität dar. Die einzige Therapieoption war lange Zeit die Photokoagulation mittels Laser. Indikationen hierfür konnte die „Macular Photocoagulation Study Group“ (MPS) in klinischen, prospektiven, randomisierten, multizentrischen Studien zeigen. Danach ist eine Photokoagulation mittels Laser bei bestimmten Gefäßmembranen sinnvoll, wobei sich das Indikationsspektrum bezüglich der Lage im Laufe der Jahre von extrafoveal [MPS, 1982] über juxtafoveal [MPS, 1990] bis hin zur subfovealen Lage [MPS, 1991c] der Membran erweiterte. Bei einer extra- oder juxtafovealen Lage der CNV stellt sich häufig das Problem der Rezidive, die dann oft die Fovea mit einbeziehen. Die Kriterien für eine Laserbehandlung subfovealer CNV sind:

- Die Läsion muss einen klassischen Anteil enthalten (angiographisch charakterisiert durch ein Gebiet von chorioidaler Hyperfluoreszenz mit gut markierten Grenzen, die in der Frühphase des Angiogramms gut unterschieden werden können; in der Spätphase kommt es zu einem „Pooling“ des Farbstoffes im darübergelegenen subretinalen Raum, das gewöhnlich die Grenzen verdeckt).
- Das Verhältnis von CNV zu anderen Komponenten der Läsion (wie z. B. Blut, Narbengewebe, seröse Abhebung des RPE) muss größer als 1,0 sein.
- Die gesamte unter der Fovea gelegene CNV muss klar abgrenzbar sein.
- Augen *ohne* vorherige Photokoagulation müssen eine subfoveale Lage der CNV aufweisen und dürfen eine Größe von 3,5 PF (= Fläche der Papille) nicht überschreiten.
- Augen *mit* vorheriger Photokoagulation müssen ein Rezidiv unter der Fovea zeigen oder die vorherige Behandlung einer extra- oder juxtafovealen CNV muss bis unter die Fovea reichen mit einem Rezidiv, das weniger als 150 µm vom fovealen Zentrum entfernt liegt; die gesamte Läsion (Narbe der ursprünglichen Behandlung, rezidivierende Neovaskularisation und zusätzliche Behandlungsfläche) muss kleiner als 6 PF sein und ein Stück nicht involvierte Netzhaut innerhalb von 1500 µm um die Fovea muss bei einer Behandlung gemäß des Protokolls unbehandelt bleiben.

Als Ergebnis der Behandlung bezüglich der Intensität der Lasernarben soll eine einheitliche, weiße Läsion entstehen.

Gemäß diesen Kriterien wurden in einer randomisierten Multizenter-Studie durch die Macular Photocoagulation Study Group [MPS, 1991a] die Vorteile einer Laserbehandlung gegenüber keiner Behandlung bei subfoveal gelegener CNV untersucht. Drei Monate nach der Randomisierung verloren die behandelten Augen im Mittel 3,0 Zeilen an Sehschärfe, während die nicht behandelten Augen sich nur um 1,9 Zeilen verschlechterten ( $p < 0,001$ ). Danach zeigten die behandelten Augen jedoch einen verhältnismäßig stabilen Visus, mit einem nach wie vor im Mittel 3,0 Zeilen schlechteren Visus nach 24 Monaten als zu Beginn, während die unbehandelte Gruppe nun einen Verlust von 4,4 Zeilen im Mittel aufwies ( $p = 0,003$ ). Im Mittel verloren die behandelten Augen über den Zeitraum von vier Jahren 3,5 Zeilen im Vergleich zu dem mittleren Verlust von 5,0 Zeilen der unbehandelten Patienten [MPS, 1993]. Hauptunterschied nach vierjähriger Beobachtungszeit war, dass die Mehrheit der gelaserten Augen (68,8 %) Sehschärfen von 0,05 und besser aufwies, wohingegen die Mehrzahl der unbehandelten Augen (60,2 %) einen Visus unter 0,05 zeigten [MPS, 1993]. Auch die festgestellten Lesegeschwindigkeiten geben das gleiche Bild (schlechtere Werte für gelaserte Augen nach drei Monaten, bessere nach 24 und 48 Monaten) wieder. Zudem behielten die behandelten Augen die Kontrastschwelle bei. Es wurden auch verschiedene Untergruppen (Sehschärfe zu Beginn, Komponenten der Läsion, Bluthochdruck, Rauchen etc.) verglichen. Interessant dabei ist die Beobachtung, dass es zwar zwischen den Untergruppen Unterschiede im Ausmaß des Benefits gab, diese nach Kovariatenanalyse jedoch nur in einem Fall einen statistisch signifikanten Grad erreichten, nämlich in Bezug auf die Größe der zugrundeliegenden Membran ( $< 1$  PF,  $1$  bis  $2$  PF,  $> 2$  PF): größere Läsionen hatten einen niedrigeren Behandlungsbenefit ( $p = 0,04$ ). Als weitere Besonderheiten fielen auf:

1. Behandelte Augen mit den kleinsten Läsionen ( $< 1$  PF) hatten bereits nach sechs Monaten einen besseren Visus als unbehandelte, wohingegen die größten ( $> 2$  PF) einen gleichen oder schlechteren Verlauf während einer 24-monatigen Beobachtungszeit aufwiesen).
2. Augen mit relativ guter Sehschärfe (Visus 0,2 bis 0,5) zeigten nach der Behandlung einen Visusabfall von im Mittel 5,0 Zeilen (versus  $< 3,0$  Zeilen), nach 18 Monaten und folgend aber einen geringeren als unbehandelte Augen.

Als Komplikation zeigte sich unter anderem eine Rezidivrate von 51 % nach zwei Jahren, die jedoch nur einen geringen Einfluss auf die Sehschärfe hatte [MPS, 1994a]. Mögliche Erklärungen sind laut der MPS [1991a], dass die Rezidive – da die Fovea initial behandelt wurde – von dem neu angenommenen Fixationspunkt entfernt liegen bzw. mehrere Fixationsorte mit gleichem Visuspotenzial zur Verfügung stehen.

Anders sieht es jedoch bei Rezidiven nach Laserkoagulation von extrafovealen oder juxtafovealen CNV's aus, bei denen diese als Hauptfaktoren für einen Visusverlust anzusehen sind [MPS, 1991b], insbesondere, da sie die Tendenz zeigen, subfoveal aufzutreten. Auch hier konnte die MPS in einer Studie [1991b] den eben beschriebenen Verlauf und Benefit einer Laserbehandlung von subfovealen Rezidiven wieder feststellen. Ähnlich den mit primär subfoveal gelegenen und behandelten CNV's zeigt die Laserapplikation eine Abnahme der Sehschärfe um ca. 2,4 Zeilen nach drei Monaten bzw. 2,7 Zeilen nach 24 Monaten, während die Visusminderung bei den unbehandelten Rezidiven von 1,7 Zeilen (drei Monate) auf 3,4 Zeilen (24 Monate) stieg. Auch das Verhältnis der Augen, die sechs oder mehr Zeilen im Vergleich zum Ausgangsvisus verloren, blieb bei den gelaserten Augen mit ca. 10 % konstant über den Beobachtungszeitraum von drei bis 30 Monaten, während die Rate bei den unbehandelten Augen von 9 % (drei Monate) auf 32 % (18 Monate) stieg. Es fanden sich jedoch – evtl. auch durch die niedrigere Patientenzahl bedingt – keine weiteren Unterschiede in Untergruppen. In 48 % kam es bei den behandelten Augen zu einem erneuten Rezidiv (Beobachtungszeitraum 24 Monate), wobei die Patienten, die innerhalb der ersten zwölf Monate ein Rezidiv entwickelten, im Durchschnitt 1,3 Zeilen mehr verloren als rezidivfreie und einen höheren Anteil an Augen aufwiesen, die sich um sechs oder mehr Zeilen verschlechterten. Diese Unterschiede waren jedoch nach 24 Monaten nicht mehr nachweisbar.

Zusammenfassend kann man sagen, dass die Anwendung der Laserbehandlung bei subfovealer CNV zwar auf lange Sicht eher bessere Ergebnisse bringt als reine Beobachtung, dies aber teuer erkauft werden muss durch eine unmittelbare Verschlechterung des Visus nach der Behandlung, die umso drastischer ausfällt, je besser die ursprüngliche Sehschärfe ist. Hauptgrund hierfür ist die Zerstörung nicht nur der CNV-Membran, sondern auch der darüberliegenden Photorezeptoren [Green, 1991; Schneider et al., 1998]. Fortschritte in der Mikrochirurgie des Auges eröffneten daher den Weg einer neuen Therapieoption, nämlich der chirurgischen Membranektomie mittels Pars-Plana-Vitrektomie. Zum einen erhoffte man sich eine Schonung der Photorezeptoren. Zum anderen stellt sich das Problem, dass nur ein sehr geringer Teil der Patienten mit AMD die oben genannten Kriterien der MPS erfüllt: so geben Pauleikhoff et al. [1996] den Prozentsatz von Patienten, die mittels Laser-Photokoagulation behandelt werden konnten, in ihrem Krankengut mit nur 5,5 % aller AMD-Patienten an. Moisseiev et al. [1995] beziffern den nach strikten MPS-Kriterien behandelbaren Anteil ihrer Patienten mit ca. 26 % der festgestellten CNV. Hauptgrund dafür ist die Beobachtung, dass

bei Patienten mit chorioidalen Neovaskularisationen aufgrund von AMD der Großteil okkulte Membranen aufweist, wohingegen andere mit CNV assoziierte Erkrankungen (wie z. B. Degeneration bei hoher Myopie, „presumed ocular histoplasmosis syndrome“, „angioid streaks“, o. ä.), die häufiger jüngere Patienten betreffen, sich meistens durch angiographisch gut abgrenzbare Membranen auszeichnen [Bressler et al, 1987]. Für die Gruppe von Augen mit okkulten CNV bei AMD konnte *kein* Vorteil einer Laserkoagulation von extra- und juxtafovealen CNV's gegenüber reiner Beobachtung gezeigt werden [Soubrane et al., 1990]. Dies gilt sowohl für die Sehschärfe, als insbesondere auch für das anatomische Ergebnis dergestalt, als dass in der Fluoreszeinangiographie nur bei der Minderheit der Augen (28 von 81 Augen, 34,6 %) keine späte Leckage mehr nachweisbar war. Bei 14 der verbleibenden Augen blieb diese Anomalie nach der Behandlung bestehen und 34 der restlichen 39 Patienten (87 %) wiesen ein Rezidiv mit subfovealer Beteiligung während der ersten sechs Monate auf, das zu einem schnellen Visusabfall auf Sehschärfen unter 0,1 führte.

In Anbetracht dieser Tatsachen und durch initiale positive Ergebnisse ermutigt, wurde der Weg der chirurgischen Membranektomie an der LMU-Augenklinik beschritten.

Die Ergebnisse dieser Studie über die chirurgische Therapieoption von subfovealen chorioidalen Neovaskularisationen zeigen verschiedene Sachverhalte auf, insbesondere kann demonstriert werden, dass das retinale Pigmentepithel einen entscheidenden Einfluss auf die Entstehung von CNV bei AMD-Patienten hat.

## **2.2. Operation: anatomische und funktionelle Resultate**

### **2.2.1. Der Verlust von retinalem Pigmentepithel als Folge der Operation**

Zunächst ist festzustellen, dass die chirurgische Intervention bei CNV technisch machbar ist. Doch konnte auch bei den hier vorgestellten Patienten beobachtet werden, dass eine alleinige Entfernung von „reiner“ chorioidaler Neovaskularisation nicht möglich ist. Manche extrahierten Membranen wurden histologisch untersucht: so zeigte das Präparat von Pat. Nr. 6 „reichlich Erythrozyten, unter verbreiteter Basalmembran mit RPE weitlumige Gefäße, umgebende Rundzellansammlungen“ (Bericht der Histologie), das Präparat von Pat. Nr. 28 „unter RPE-Zellen dichte Ansammlung von Lumina: vermutlich Gefäßkonvolute,....., daneben amorphes Material wie Drusenmaterial.“ (Bericht der Histologie). Auch bei weiteren Gewebeuntersu-

chungen wurden meistens Anteile des RPE gefunden [Hoops et al., 1998]. Dies deckt sich mit Beobachtungen von anderen histopathologischen Studien von chirurgisch extrahierten CNV-Membranen bei AMD. In einer dieser Studien, in der das untersuchte Gewebe von Augen der „Submacular Surgery Trial Research Group“ stammte, wurden 61 Augen von AMD-Patienten und 17 Augen von Patienten mit „(presumed) ocular histoplasmosis syndrome“ (POHS) oder idiopathischer subfovealer CNV untersucht [Grossniklaus, Green, 1998]. Dabei zeigten beide Gruppen eine Vielzahl von gemeinsamen Komponenten: retinales Pigmentepithel (in 84 % der AMD und 94% der nicht-AMD Gruppe), vaskuläres Endothel (jeweils 88% der Augen) sowie Fibrozyten, Makrophagen, sowie an extrazellulären Komponenten Kollagen und Fibrin in mehr als 50 % aller Proben, was auf die Ähnlichkeit der CNV zu einer Granulationsgewebsproliferation wie bei der Wund-Reparatur-Antwort hinweist [Grossniklaus et al., 1992; Grossniklaus, Green, 1998]. Die RPE-Zellen liessen sich teilweise aber auch in multiplen Schichten angehäuft nachweisen [Das et al., 1992; Grossniklaus et al., 1992]. Das Vorkommen von vielschichtigem RPE eröffnet den Raum für die Spekulation, dass diese Zellen unter abnormen Bedingungen proliferieren, sei es als regenerative Antwort auf die Degeneration der benachbarten RPE-Zellen, sei es als Reaktion auf einen Stimulationsreiz seitens der Choriocapillaris [Das et al., 1992], zumindest aber als Muster der unspezifischen Antwort auf Gewebsverletzung [Grossniklaus et al., 1992]. Manchmal war es schwierig, ins Stroma eingewanderte RPE-Zellen morphologisch von Makrophagen zu unterscheiden und erst die Zytochemie brachte hier Aufschluss [Das et al., 1992]. Es konnten aber auch Unterschiede bemerkt werden: „Basal laminar deposit“, bei dem es sich um elektronendichtes Material mit dazwischenliegendem Kollagen handelt, war nur in der AMD-Gruppe nachweisbar, dort aber in 87 % der Fälle [Grossniklaus, Green, 1998]. Diese Beobachtung wurde auch in anderen histologischen Untersuchungen gemacht und ist wohl spezifisch für die AMD [Green, Enger, 1993; Grossniklaus et al., 1994; Corey et al., 2001]. Ebenso fanden sich auch „basal linear deposits“, die aus vesikulärem Material bestehen, das extern der RPE -Basalmembran liegt, sowie Anteile der Bruch'schen Membran, gliale Zellen und Choroidea nur in den AMD-Augen. Dabei zeigen „basal laminar“ und „basal linear deposits“ eine Assoziation mit chorioidalen Neovaskularisationen, disziformen Narben und Visusverlust [Green, Enger, 1993]. Auch das Vorhandensein von „basal linear deposits“ ist als typisch für die AMD anzusehen [Grossniklaus, Green, 1998]. Zudem waren bei fast 50 % der Membranen Photorezeptoren bzw. deren Bestandteile nachweisbar, verglichen mit nur ca. 20 % bei Nicht-AMD-Augen. Eine weitere Differenz bestand in der Größe der Membran, d. h. in mittlerem Durchmesser und mittlerer Dicke der Membran, die bei der AMD-Gruppe größer ausfielen.

Auch andere Entzündungszellen wie Lymphozyten, polymorphkernige Leukozyten und Plasmazellen wurden in unterschiedlicher Häufigkeit in CNV-Membranen nachgewiesen [Grossniklaus et al., 1994], vereinzelt sogar Fremdkörper-Riesenzellen, deren Präsenz durch die degenerativen Veränderungen bedingt sein kann, oder die auch eine primäre Rolle als Mediatoren der Degeneration und Neovaskularisation durch Freisetzung von chemotaktischen und angiogenen Faktoren sowie durch phagozytische Eigenschaften spielen [Hutchinson et al., 1993; Green, Enger, 1993]. Corey et al. [2001] konnten vielkernige Riesenzellen nur in Membranen von AMD-Augen feststellen. Die Zahl der Zellen einer chronischen Entzündung, Makrophagen, die Phagolysosomen enthalten, und wenige Lymphozyten, war aber bei Membranen aus POHS-Augen deutlich größer als bei denen aus AMD-Augen [Reddy et al., 1995].

Hsu et al. [1995] beschrieben in ihrer Aufbereitung von einer chirurgisch entfernten CNV-Membran RPE, zudem „basal laminar deposit“ und Photorezeptoraußensegmente. Darüber hinaus stellten sie bei der Untersuchung des operierten und post mortem untersuchten Bulbus fest, dass der Erhalt der Photorezeptorschicht mit der Integrität des darunterliegenden RPE korrespondiert. So war die Photorezeptorzellschicht an Stellen, an denen das RPE erhalten war, intakt, an Stellen mit einem verdünnten RPE zeigte sich ein partieller Verlust der Photorezeptoren und an Stellen, an denen das RPE verschwunden war, wurde auch ein völliger Untergang der Photorezeptoren festgestellt. Dies wurde auch von Rosa Jr. et al. [1996] beobachtet, die ebenfalls eine exzisierte CNV-Membran untersuchten: diese Membran zeigte auf einer Oberfläche RPE-Zellen und schon intraoperativ fiel bei der Extraktion der Membran ein Entstehen eines RPE-Defektes auf; beim post mortem untersuchten Auge konnte wieder der korrespondierende RPE-Defekt nachgewiesen werden. Auch bei den hier vorgestellten Patienten konnte diese Beobachtung während der Operation gemacht werden: „Pigment-Epithel wird offensichtlich komplett mitextrahiert“ (OP-Bericht Pat. 4).

### **2.2.2. Folgen des Verlustes von retinalem Pigmentepithel auf das Sehen**

Ein Fehlen des RPE hat Folgen auf die Funktion des Sehens. Dies kann in dieser Beobachtungsserie quantitativ gezeigt werden. Es zeigt sich eine negative Korrelation zwischen dem Visus und der Größe des RPE-Defektes, die in den ersten zwölf Monaten postoperativ statistisch signifikant ist, für die Kontrollen nach 24, 36 und 48 Monaten jedoch nicht mehr. Gründe hierfür können sein:

- a) Der (negative) Effekt, den der RPE-Defekt auf die Sehschärfe ausübt, wird geringer. Dies kann zum einen daran liegen, dass entweder der RPE-Defekt doch eine Größenveränderung nach einer gewissen Zeit erfährt (z.B. durch proliferierende RPE-Zellen) oder der Patient sich an den Defekt gewöhnt (veränderter Fixationsort, etc.) und ihn besser kompensiert, d. h. also ein Lerneffekt eintritt.
- b) Die Zahl der Patienten, die auch nach 24 bzw. 36 und 48 Monaten kontrolliert wurden, ist zu klein, um einen statistisch signifikanten Zusammenhang zu zeigen.

Am deutlichsten ist dieser Zusammenhang bei der Korrelation zwischen dem RPE-Defekt und dem besten postoperativen Visus ( $r_s = -0,591$ ) ausgeprägt und zeigt somit die Bedeutung des RPE für das potenzielle Sehen. Auch konnte gezeigt werden, dass die Mehrheit (18 Patienten) der mittels SLO-Perimetrie untersuchten Patienten (23 Patienten) einen Fixationsort am Rande des RPE-Defektes aufwies, das heißt, es kommt zu einer Verlagerung des Fixationsortes von der Fovea weg, hin zu Stellen, die vitales RPE besitzen. Weitere Indizien zeigen sich in den Ergebnissen der MPS [1993], die für initial kleine Läsionen ( $< 1$  PF) eine niedrigere Wahrscheinlichkeit für gelaserte Augen angibt, über den Zeitverlauf von drei Monaten nach der Behandlung bis zu vier Jahren sechs oder mehr Zeilen zu verlieren.

Trotzdem ist auch die Lokalisation des RPE-Defektes in Bezug auf die Makula, und hier besonders auf die Foveola, mitentscheidend. Connor Jr. et al. [1994] berichten über die Entfernung einer extrafovealen fibrotischen CNV, wobei der Visus von 0,1 (20 / 200) präoperativ auf 0,8 (20 / 25) postoperativ anstieg. Dieselbe Beobachtung konnten Corey et al. [2001] bei einem Patienten mit extrafoveolärer Lage der CNV machen, bei dem der RPE-Defekt das foveale Zentrum aussparte und dessen Visus 26 Monate nach der Operation 0,5 (20 / 40) betrug. Connor Jr. et al. [1994] kommen daher, wie auch andere Autoren [Berger, McCuen et al., 1997; Adelberg et al, 1995] zu dem Schluss, dass die Prognose quoad visum von der Integrität des subfovealen RPE abhängig ist, ein Erhalt von subfovealem RPE mit einer entsprechend guten Visusprognose einhergeht, wohingegen eine Entfernung von subfovealem RPE eine schlechtere Sehschärfe zur Folge hat.

Ebenso ist das Fehlen des RPE auch eine Erklärung für die Tatsache, dass es nach der CNV-Extraktion bei den meisten Patienten zu keinem signifikanten Anstieg des Visus, unabhängig vom Kontrollzeitpunkt, kommt. Es lässt sich eher eine Stabilisierung des Visus beobachten, das heißt, dass sich die postoperativ gemessenen Sehschärfen nicht wesentlich von den präoperativen unterscheiden, auch wenn eine leichte Verbesserung festgestellt werden kann. Dies entspricht aber immerhin schon einer Verbesserung gegenüber des ungünstigen Spontanverlaufes [Elsner, Barbazetto, Schmidt-Erfurth, 2001; Scupola et al., 1999].



Ein Vergleich der funktionellen Ergebnisse der Operation mit denen von anderen Autoren zeigt eine große Konkordanz, wie die Tabellen 8a und 8b zeigen. Mehr als die Hälfte der Patienten erfahren ebenfalls in der Regel eine Visusstabilisierung und nur ein geringerer Anteil eine (signifikante) Visusverbesserung oder –verschlechterung. Dies gilt, obwohl die einzelnen Studien verschieden angelegt sind:

- Häufig werden nur die Ergebnisse der letzten Untersuchung der Patienten angegeben (Berger, Kaplan [1992], Bottoni et al. [1996], Eckardt [1996], Ormerod et al. [1994], Thomas et al. [1994]) und nur selten die zu bestimmten Kontrollzeitpunkten (Lambert et al. [1992], Lewis et al. [1997]).
- Auch die später noch zu diskutierende Größe der ursprünglichen CNV-Läsion unterscheidet sich: für manche Studien war das *Unterschreiten* der Größe von 3,5 PF Einschlusskriterium (Berger, Kaplan [1992]), für andere das *Überschreiten* der Größe von 3,5 PF (Bottoni et al. [1996]).
- Die einzelnen Autoren haben zudem verschiedene weitere Einschluss- und Ausschlusskriterien: so betrug der präoperative Visus der Patienten in der Studie von Lambert et al. [1992] maximal 0,1 (20 / 200); in der Studie von Eckardt [1996] wurden Augen ausgeschlossen, die Drusen oder Hyperpigmentierungen des Pigmentepithels aufwiesen.
- Manche Studien untersuchten nur Patienten mit präoperativ (überwiegend) klassischen Membranen (Lambert et al. [1992], Lewis et al. [1997]), andere auch mit okkulten CNV's. Ebenso stellte für manche Autoren das Vorhandensein einer subretinalen Blutung ein Ausschlusskriterium dar (Berger, Kaplan [1992]), für andere, wenn diese mehr als 50 % der Läsion beträgt oder in die Foveola reicht (Lewis et al. [1997]), wohingegen für manche eine Blutung *kein* Ausschlusskriterium ist (Bottoni et al. [1996], Eckardt [1996], Lambert et al. [1992], Ormerod et al. [1994]). Oft fehlt nicht nur eine Differenzierung bezüglich der CNV-Subtypen (Berger, Kaplan [1992], Thomas et al. [1994]), die behandelt wurden, sondern auch bezüglich der funktionellen Resultate zwischen den Subtypen (Bottoni et al. [1996]).

**Tabelle 8a:** Zusammenfassung der Ergebnisse von anderen Studien über die CNV-Extraktion bei AMD-Patienten (Teil 1).

Autor	Pati- enten- zahl	Visus- verbes- serung	Gleicher Visus wie prä-op	Visusver- schlech- terung	Maß für signifikante Änderung des Visus	Beobach- tungs- zeitraum	Membran- größe prä- operativ	Okkulte CNV	Klassische CNV	(Beglei- tende) Blutun- gen	Rezidive / Rezidivzeit- raum
Berger, Kaplan [1992]	19	4 (21%)	10 (53%)	5 (26%)	nicht näher bezeichnet	Durch- schnitt 3,7 Monate	< 3 PF	Mehrzahl okkult		ausge- schlossen	16% (3 Persistenzen)
Berglin et al. [2001]	49	2 (4%)	36 (74%)	11 (22%)	$\pm 0,15$ $\delta \log\text{MAR}^1$	6 Monate	für MPS ungeeignet			4 (8%); mittlerer Zeit- raum 4,7 Monate	
Bottoni et al. [1996]	34	7 (21%)	18 (53%)	9 (26%)	$\geq 2$ Zeilen	5 - 19 Monate; Median 7 Monate	keine Anga- be	27 (79%)	7 (21%)	einge- schlossen	6 (18%)
Brindeau et al. [2001]	8	0	4 (50 %)	4 (50%)	$\geq 3$ Zeilen	4 - 48 Mo- nate (im Mittel 12 Monate)	$0,74 \pm 0,36$ PF	0	100%	keine Angabe	1
Corey et al. [2001]	10	2 (20%) nach 6 Monaten	5 (50%) nach 6 Monaten	3 (30%) nach 6 Monaten	mind. Ver- doppelung des präop. Visuswin- kels	12,2 Mo- nate	0,3 -1,3 PF (MPS), Durchschnitt 0,9 PF	3 (30%)	7 (70%)	keine Angabe	33%
Eckardt [1996]	56	20 (36%)	26 (46%)	10 (18%)	$\geq 2$ Zeilen	5 - 20 Mo- nate (im Mittel 9 Monate)	keine Anga- be	19 (34%)	31 (55%)	ja	5 (9%), Zeitraum 2-5 Monate
Lambert et al. [1992]	10	6 (60%)	3 (30%)	1 (10%)	$\geq 1$ Zeile	6 Monate	keine Anga- be	0	10 (10%)	minimal	0
Lewis et al. [1997]	80	7 (9%)	43 (54%)	30 (37%)	$\geq 2$ Zeilen	12 Mona- te	3,5 – 9 PF (MPS)	0	mit oder ohne okkul- tem Anteil	< 50 % d. Gesamt- läsion	15 (19%) nach 12 Mo- naten

<sup>1</sup> logMAR = Logarithmus des „Minimal Angle of Resolution“.

**Tabelle 8b:** Zusammenfassung der Ergebnisse von anderen Studien über die CNV-Extraktion bei AMD-Patienten (Teil 2).

Autor	Patientenzahl	Visusverbesserung	Gleicher Visus wie prä-op	Visusverschlechterung	Maß für signifikante Änderung des Visus	Beobachtungszeitraum	Membrangröße präoperativ	Okkulte CNV	Klassische CNV	(Begleitende) Blutungen	Rezidive / Rezidivzeitraum
Merrill et al. [1999]	64	19 (30%)	27 (42%)	18 (28%)	≥ 3 Zeilen	3 – 45 Monate (im Mittel 19 Monate)	0,75 – 30 PF (im Mittel 5 PF der MPS)	Alle Patienten mindestens klassischer Anteil	56 %; Größe ¼ bis 30 PF (im Mittel 6 PF)	keine Angabe	14 (22%); 1 bis 24 Monate (Median und Mittelwert 11 Monate)
Ormerod et al., [1994]	10	8 (80%)	1 (10%)	1 (10%)	1 - 2 Zeilen	14 - 28 Monate (im Mittel 22,4 Monate)	6,9 PF (12 – 37,4 mm <sup>2</sup> )	> 50 % der Membranfläche bei 5 Augen	keine Angabe	2 Patienten	4 (40%) nach 2 Jahren
Submacular Surgery Trial (Chirurgie-Arm) [2000a]	28	4 (14%)	10 (36%)	14 (50%)	≥ 2 Zeilen	24 Monate	≤ 9 PF Gesamtgröße der Läsion	mindestens klassischer Anteil		eingeschlossen	55% nach 2 Jahren
Submacular Surgery Trial (Laser-Arm) [2000a]	31	8 (26%)	12 (39%)	11 (35%)	≥ 2 Zeilen	24 Monate	≤ 9 PF Gesamtgröße der Läsion	mindestens klassischer Anteil		eingeschlossen	45% nach 2 Jahren
Thomas et al.; [1994]	41	5 (12%)	30 (73%)	6 (15%)	≥ 3 Zeilen	2 – 39 Monate (im Mittel 15 Monate)	MPS-Kriterien nicht erfüllt	ja	ja (die die MPS-Kriterien nicht erfüllen)	dicke Blutungen ausgeschlossen	27 % aller Augen; 46 % der Pat., die länger als 12 Monate beobachtet wurden; 1 – 36 Monate (Mittel 8,5 Monate)
Tsujikawa et al. [1998]	18	9 (50%)	5 (28%)	4 (22%)	0,2 logMAR Einheiten <sup>1</sup>	10 - 35 Monate (im Mittel 20,2 Monate)	keine Angabe	0	18	0	2 (11%)

<sup>1</sup> logMAR = Logarithmus des „Minimal Angle of Resolution“.

Der zuletzt genannte Punkt wird insbesondere wichtig, wenn man sich die Ergebnisse der Studie von Lewis et al. [1997] (Studie über Augen mit klassischer CNV, mit oder ohne okkulten Komponente, keine rein okkulten Membranen oder Blutungen, die mehr als 50 % der gesamten Läsion maßen oder unter der Foveola lagen) betrachtet.

Die Patienten in der Studie verloren im Mittel eine Zeile nach einem Jahr Nachbeobachtungszeit. Die Größe der Membranen betrug in dieser Studie zwischen 3,5 und 9 Papillenflächen (PF). Interessanterweise wird für Patienten aus diesem Kollektiv, die eine CNV von mindestens 4 PF aufweisen, eine signifikant höhere Wahrscheinlichkeit ( $p = 0,02$ ) dafür angegeben, eine Visusverbesserung von zwei Zeilen oder mehr zu erfahren, und eine deutlich niedrigere für eine Visusverschlechterung von zwei oder mehr Zeilen ( $p < 0,001$ ). Auch Merrill et al. [1999] geben eine Assoziation einer größeren CNV ( $> 2$  PF) mit einem funktionell besseren Ergebnis an. Als eine mögliche Erklärung für diese Beobachtung wird eine Wiederanlage der an den Rändern der CNV-Membran elevierten Netzhaut diskutiert.

Dies deckt sich nicht mit den hier vorgestellten Ergebnissen. Es konnte zu keinem postoperativen Zeitpunkt eine Tendenz dafür erkannt werden, dass die Größe des RPE-Defektes im Zusammenhang mit einer Visusverbesserung oder- verschlechterung steht (siehe Tabelle 4), insbesondere, da für diesen statistischen Test schon der Unterschied von einer Zeile als signifikant eingestuft wurde. Eine Erklärung für die unterschiedlichen Ergebnisse mag die später zu diskutierende Tatsache sein, dass es sich bei den Membranen in der Studie von Lewis et al. [1997] um (vorwiegend) klassische handelt. Auch andere Autoren haben ein besseres funktionelles Ergebnis für kleinere Membranen festgestellt [Bottoni et al., 1996], ebenso wie in den hier präsentierten Daten der absolut erreichte Visus mit dem RPE-Defekt zunächst korreliert (vgl. Tabelle 4; Diagramm 3).

Auch in der MPS [1994a] fiel eine Korrelation zwischen Membrangröße und Visus bzw. funktionellem Verlauf auf: vor der Behandlung mittels Laser war die Zahl der Patienten mit kleinen Läsionen ( $< 1$  PF) und schlechter Sehschärfe bzw. die Zahl derer mit großen Läsionen ( $> 2$  PF) und guter Sehschärfe weniger häufig anzutreffen als andere Kombinationen von Visus und Läsionsgröße. Anhand dieser beiden Parameter erstellte die MPS [1994a] „Verlaufsmuster“ nach erfolgter Laserkoagulation. Es zeigte sich der Trend, dass behandelte Augen mit kleinen Läsionen und eher schlechterem Visus während des Follow-up einen geringeren Verlust an Zeilen aufwiesen als solche mit großen Läsionen und besserem Visus im Vergleich mit unbehandelten.

Wie aus dem Ergebnisteil hervorgeht, unterstreicht auch die Korrelation zwischen dem individuell benötigten Vergrößerungsfaktor und dem RPE-Defekt die Bedeutung des retinalen Pigmentepithels für das Sehen.

Die Hoffnung auf ein besseres Resultat im Vergleich mit der Photokoagulation mittels Laser erfüllte sich jedoch nicht. Im direkten Paarvergleich zwischen fünf gelaserten und fünf operierten Patienten zeigte sich bezüglich der resultierenden Sehschärfe kein wesentlicher Unterschied [Müller et al., 2000]. Am deutlichsten wurde dieser Sachverhalt durch die „Submacular surgery trial“ Studie [SST-Group, 2000a] evident, die multizentrisch, prospektiv und randomisiert angelegt wurde und die beiden Verfahren bei subfovalen Rezidiven zuvor gelasertes extra- oder juxtafovealer Membranen verglich. Auch hier zeigten sich bei beiden Gruppen, deren Patienten ungefähr gleiche Ausgangsvoraussetzungen (Alter, Geschlecht, Rasse, mittlere Sehschärfe, Anamnese bzgl. Risikofaktoren wie Rauchen oder Bluthochdruck etc.) aufwiesen, zu verschiedenen Kontrollzeitpunkten ähnliche Ergebnisse (exemplarisch sind die Werte der 24-Monats-Kontrolle in Tabelle 8b wiedergegeben). Es scheint sogar die Photokoagulation beim Visus nach zwei Jahren bessere Resultate (Verbesserung oder Verschlechterung um maximale eine Zeile) zu erzielen (Laser 65 % der Patienten, Chirurgie 50 %), bei einem allerdings sehr weit gestreckten 95 % - Konfidenzintervall. Des Weiteren konnte auch kein Unterschied auf die Lebensqualität der Patienten zwischen den beiden Behandlungsoptionen festgestellt werden [SST-Group, 2000b]. Auch wenn die Ergebnisse dieser Studie ähnlich ausfallen wie die anderer über submakuläre Chirurgie, so sind bei der Bewertung doch einige Unterschiede im Design zu beachten, insbesondere, dass es sich um die Behandlung von Rezidiven *nach* Photokoagulation handelt. Dementsprechend ist tendenziell von einer größeren zu behandelnden Läsion als bei einer primären CNV auszugehen. Für das operative Vorgehen bedeutet das zudem einen höheren Schwierigkeitsgrad, da solche Narben eine starke Adhärenz der Retina an die darunter liegenden Schichten bedingen, auch wenn sich in der Regel die Membranen trotzdem gut entfernen lassen [Fleckner et. al., 2000]. Dies gilt jedoch nicht nur für die AMD: in einer Studie über die chirurgische Intervention bei chorioidalen Neovaskularisationen aufgrund von POHS stellten Berger, Conway et al. [1997] eine mehr als doppelt so hohe Wahrscheinlichkeit einer Visusverbesserung für Augen fest, bei denen präoperativ keine Laserkoagulation durchgeführt wurde (48 %), als für solche mit vorausgegangener Laserbehandlung (22 %). Als Konsequenz ist auch laut diesen Autoren ein größeres chirurgisches Trauma denkbar. Bei chorioidalen Neovaskularisationsmembranen mit retinochorioidalen Anastomosen, wie sie z. B. bei idiopathischen juxtafoveolären retinalen Teleangiectasien zu finden sind, kann diese Adhärenz sogar so stark sein, dass eine Extraktion nur

schwer möglich ist und mit einem schlechten funktionellen Ergebnis einhergeht, weshalb in solchen Fällen eine chirurgische Intervention als kontraindiziert anzusehen ist [Berger, McCuen et al., 1997].

### **2.2.3. Weitere Einflussgrößen auf den Visus**

Ein Fehlen des RPE mag zwar mitentscheidend für den postoperativen Visus sein, allerdings sind auch weitere Einflussgrößen von Bedeutung. Zunächst stellt sich die Frage, in wie weit durch den Krankheitsprozess der AMD per se eine Vorschädigung insbesondere der Photorezeptoren verursacht wird und einen weiteren limitierenden Faktor *quoad visum* darstellt. Bereits präoperativ lassen sich absolute Skotome als Ausdruck einer Photorezeptorendysfunktion in der Mikroperimetrie darstellen (Ehrt et al. [1999], Hudson et al., [1995]). In der histopathologischen Studie von Green und Enger [1993] wiesen 44 der 290 Augen mit chorioidalen Neovaskularisationen eine „Frühform“ (= kleine Membran) auf. Bei 52,3 % dieser Augen wurde bereits eine Degeneration der Photorezeptoren festgestellt, die bei 73,9 % von diesen bereits als moderat oder ausgeprägt gewertet wurde.

Zusätzlich bleibt noch die Frage zu klären, in wie weit der Schaden an der Retina allein durch die AMD bedingt oder in wie weit das Trauma der Operation als (zusätzlicher) Faktor in Erwägung zu ziehen ist, da auch die Manipulation im subretinalen Raum zu einer direkten Schädigung der Netzhaut führen kann [Fleckner et al., 2000]. Tsujikawa et al. [1998] fiel auf postoperativen FLA- und ICG-Aufnahmen bei 15 von 18 untersuchten Augen (83,3 %) ein räumlicher Zusammenhang zwischen der „Route“ der CNV-Extraktion und einem postoperativen Choriocapillarisdefekt auf. Um einen solchen Schaden zu vermeiden, wurde die Operationstechnik bei den hier vorgestellten Patienten schon bald dergestalt modifiziert, dass die Retinotomie über der CNV angelegt wurde, da über der Membran bereits präoperativ ein absolutes Skotom in der SLO-Mikroperimetrie nachgewiesen werden konnte.

Quantitativ kann man dies auch an dem Zusammenhang zwischen präoperativer Membrangröße und postoperativem RPE-Defekt untersuchen. Es wurde in einer Studie [Hörle et al., 2000] beobachtet, dass bereits intraoperativ der entstehende RPE-Defekt größer ist als die ursprüngliche Läsion (im Mittel 1 : 1,31) und postoperativ noch größer ausfällt (1 : 1,66). Diese Beobachtung wird auch von anderen Autoren geteilt. Berger und Kaplan [1992] berichten von einer Größenzunahme um 145 %, Ormerod et al. [1994] von einer um 179 % und Bottoni et al. [1996] von einer im Mittel 19,5-fachen Vergrößerung der Läsionsgröße. Ein Grund hierfür

kann allerdings auch in der Architektur der neovaskulären Membranen liegen: diese weisen nämlich eine uneinheitliche Verteilung der Gefäße auf. Bynoe et al. [1994] zeigten mittels zweidimensionaler Rekonstruktionen von exzidierten Membranen, dass diese – unabhängig von ihrer Ursache (AMD oder POHS) und fluoreszenzangiographischer Morphologie – große avaskuläre Areale enthalten. Folgemäßig kann die wahre Größe der CNV unterschätzt werden, da in der FLA vor allem das vaskuläre Netzwerk dargestellt wird. Bei 17 der an der Augenklinik der LMU München operierten Patienten wurde die angiographische Größe der ursprünglichen Membran mit dem postoperativen RPE-Defekt verglichen [Gandorfer, Scheider, 2000]. Dabei wurde beobachtet, dass neben der „reinen“ CNV auch begleitendes Blut und alteriertes RPE mitentfernt wurde. Folgemäßig ist der RPE-Defekt zwar postoperativ größer als die zugrunde liegende Membran, ist aber aufgrund des klinischen Eindruckes abschätzbar. Insofern verwundert es nicht, dass bei den hier präsentierten Patienten der präoperative Visus zwar eine schwache Korrelation mit dem postoperativen RPE-Defekt vermuten lässt ( $r_s = -0,239$ ), diese jedoch nicht statistisch signifikant ist ( $p = 0,091$ ). Bottoni et al. [1996] konnten bei der Untersuchung von präoperativen Faktoren, die einen signifikanten Effekt ( $p = 0,025$ ) auf das funktionelle Ergebnis der Operation haben, nur die Ursprungsgröße der zugrunde liegenden Läsion als mitentscheidend ermitteln (der postoperative RPE-Defekt wurde nicht im Zusammenhang mit dem Visus untersucht). Diese Studiengruppe konnte zudem eine grobe Korrelation zwischen ursprünglicher Membrangröße und postoperativem RPE-Defekt zeigen ( $r = 0,58$ ), ebenso wird eine von Ormerod et al. [1994] angegeben (keine exakte Angabe). Auch die SST-Group [2000a] gibt für beide Untersuchungsgruppen eine Größenzunahme an, die sich aber recht unspezifisch auf die Größe der ursprünglichen (= Narbe, Rezidivmembran, Blut etc.) und posttherapeutischen „Läsion“ bezieht, wobei diese anhand ihrer Größe (in Papillenflächen) in bestimmte Kategorien eingeteilt wurden. Dabei zeigte nach zwölf Monaten ein mittels Laser behandelter Patient eine Verkleinerung der Läsion, jeweils zehn der Patienten (29 % der gelaserten und 36 % der operierten) eine gleiche Größe und 68 % (Laser) bzw. 64 % (Chirurgie) eine um mindestens eine Kategorie größere Läsion. Ein weiterer Schwachpunkt ist hierbei, dass auch evtl. zusätzliche Laserkoagulationen *nach* der initialen Behandlung mit zu der Größenzunahme beigetragen haben.

## 2.2.4. Komplikationen der Operation

### 2.2.4.a. Katarakt

Bei den hier präsentierten Patienten lässt sich auch eine Altersabhängigkeit des Visus zeigen (Tabelle 5). Als mögliche Erklärungen neben retinalen Schädigungen kommen andere den Visus potenziell beeinträchtigende Krankheiten in Betracht. Zwar war das Vorhandensein von solchen Krankheitsbildern, wie z. B. Hornhauttrübungen, ein Ausschlusskriterium für diese Studie, dennoch stellt sich ein die Sehschärfe beeinträchtigendes Problem - gerade als mögliche Folge der Operation und den alten Menschen von Natur aus betreffend - in Form der Katarakt. Lediglich vier Patienten (7,84 %) waren zum Zeitpunkt der ppV mit Membranektomie bereits pseudophak, bei neun Patienten (17,65 %) wurde diese mit einer Kataraktextraktion und Hinterkammerlinsenimplantation kombiniert. Bei 21 Patienten (41,18 %) wurde im Zeitraum zwischen 51 Tagen und ca. drei Jahren (1050 Tage), im Mittel ein Jahr (384 Tage) nach der Vitrektomie, eine Kataraktoperation durchgeführt, davon bei zwei Patienten ex domo. 17 (33,33 %) weitere Patienten erhielten keine Operation, bzw. aufgrund der Tatsache, dass diese sich nicht mehr in der LMU-Augenklinik vorstellten, konnten etwaige weitere Operationen nicht mehr registriert werden.

Die Kataraktogenese ist eine häufige Komplikation nach einer Vitrektomie. Gründe hierfür können ein direktes mechanisches intraoperatives Trauma an der Linse, deren postoperativer Kontakt mit der intravitrealen Gas- oder Lufttamponade oder Änderungen des physiologischen Milieus im Auge nach der Vitrektomie sein [Fleckner et al., 2000]. Die in dieser Studie gezeigte Rate an auftretenden Katarakten lässt sich in etwa mit anderen berichteten vergleichen: Thomas et al. [1994] diagnostizierten in fünf von 41 Augen (12 %) nach mittlerer Beobachtung von 15 Monaten eine signifikante Linsentrübung. Auch Merrill et al. [1999] berichten über eine Zunahme der Kernsklerose in den 35 phaken Augen ihrer Studie. Eckardt [1996] führte bei 22 % seiner Patienten vier bis zwölf Monate nach der ppV eine Kataraktoperation durch. Dies betrifft auch jüngere Patienten: in 30 % der Fälle konnte nach CNV-Extraktion aufgrund von POHS eine Zunahme der Linsentrübungen registriert werden [Berger, Conway et al., 1997].

Auch wenn die Katarakt bei den meisten AMD-Patienten keinen oder nur einen sehr geringen Einfluss auf die Sehschärfe hat, so gibt es doch Einzelfälle, die auch bezüglich des Visus von einer Kataraktoperation profitierten: so zeigte Patient Nr. 14 eine Zunahme der Sehschärfe von 0,032 auf 0,2 nach Membranektomie und einen anschließenden erneuten Abfall des Vi-



sus, der jedoch auf 0,5 nach Kataraktoperation (ein Jahr nach Vitrektomie) stieg, wobei bereits der Visus von 0,2 auf ein entsprechend großes Verbesserungspotenzial hinwies. Ebenso stellten Merrill et al. [1999] bei sechs der neun kataraktoperierten Augen (67 %) einen Visusgewinn von zwei oder mehr Zeilen fest.

Insgesamt handelt es sich bei der Katarakt jedoch heute um eine relativ gut zu behandelnde Entität. Dem Risiko einer zweiten Operation kann am einfachsten durch die Kombination der Vitrektomie mit einer vorhergehenden Implantation einer Kunstlinse begegnet werden.

#### **2.2.4.b. Weitere Komplikationen des operativen Vorgehens**

Das operative Vorgehen birgt neben den bisher erwähnten Schwierigkeiten (Kataraktentstehung, RPE-Defekt, Rezidiv) weitere Risiken [Fleckner et al., 2000]: es besteht die Gefahr von intraoperativen Blutungen, Makuladehiszenzen, Infektionen, Entstehen von Netzhautrissen und Löchern, postoperativen Netzhautablösungen und proliferativen Vitreoretinopathien bis hin zum „Macular Pucker“ (näheres siehe Fleckner et al. [2000]).

Die Angaben in der Literatur für das Auftreten von Komplikationen schwanken erheblich, auch durch die Fallzahlen der einzelnen Studien bedingt. So werden z. B. für das Auftreten von intraoperativen Netzhautlöchern und postoperativen Ablationes retinae Angaben zwischen 0,7 % und 20 % gemacht [Fleckner et al., 2000]. Daneben können auch die persönlichen Qualifikationen des jeweiligen Operateurs für das Auftreten von solchen unerwünschten Ereignissen eine entscheidende Rolle spielen.

In der hier vorliegenden Beobachtungsserie wurden zwei Patienten (Nr. 2 und 18) (3,92 %) aufgrund von Rezidivmembranen erneut operiert und entwickelten beide ein zweites Rezidiv, das bei Pat. Nr. 2 erneut chirurgisch angegangen wurde; das dritte Rezidiv dieses Patienten wurde zunächst mittels Argon-Photolaser-Koagulation (ALK) behandelt. Die ALK fand bei sieben weiteren Patienten (13,73 %) zur Behandlung des Rezidives Anwendung; in einem Fall aber erst, nachdem ein Wechsel des Fixationsortes von der Stelle des Rezidives weg stattfand; in einem anderen Fall erfolgte eine Re-ppv nach ALK zur Rezidivmembranentfernung. Bei den übrigen sieben Patienten mit Rezidiven (13,73 %) fand zunächst keine Behandlung statt: Gründe hierfür waren, dass das Rezidiv nur schwach ausgeprägt war, die Patienten sich zur weiteren Verlaufskontrolle nicht mehr vorstellten oder aber eine spontane Fibrosierung stattfand. Zudem wurde von einer ALK abgesehen, wenn der betroffene Patient an der Stelle

des Rezidives seinen Fixationsort hatte. Bei zwei Patienten (3,29 %) wurde im weiteren postoperativen Verlauf eine erneute Vitrektomie aufgrund einer Ablatio retinae durchgeführt, wobei in einem Falle Silikonöl zur Stabilisierung der Netzhaut in den Glaskörperraum eingegeben werden musste. Bei einem weiteren Patienten, bei dem eine Kombination aus Vitrektomie mit CNV-Entfernung und Kataraktextraktion vorgenommen wurde, war eine Revision der Hinterkammerlinse notwendig.

Dies alles sind weitere Gesichtspunkte, die neben höheren Kosten bei der Wahl der Chirurgie als Therapieverfahren zu bedenken sind.

### **2.2.5. Art der zugrundeliegenden CNV**

Als letzter der untersuchten Faktoren, die den Visus beeinflussen können, sei noch der Typ der entfernten chorioidalen Neovaskularisation näher betrachtet. Bottoni et al. [1996] konnten keinen Unterschied zwischen okkulten und klassischer CNV bezüglich des funktionellen Ergebnisses der Operation beobachten ( $p = 0,549$ ). Wie bereits erwähnt, wird jedoch bei den meisten Studien diese Differenzierung nicht vorgenommen. Es zeigt sich bei den an der Augenklinik der LMU operierten Patienten, dass Augen mit okkulten Membranen schlechtere Sehschärfen aufweisen als Augen mit klassischen (Tabellen 2a, 2b und 3). Dafür kann die pathologisch-topographische Lage der Membranen mitentscheidend sein.

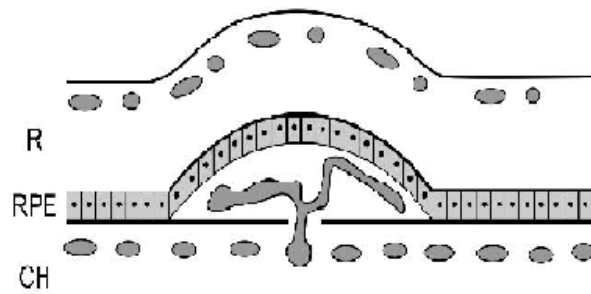
Grossniklaus et al. [1994] gingen ursprünglich davon aus, dass Membranen, die sich in der Angiographie schlecht abgrenzen ließen, subneurosensitiv gelegen sind. Gass [1994] definierte 2 Typen von CNV: als Typ 1 bezeichnete er Membranen, die ein Wachstum von neuen Gefäßen neben bzw. unter dem retinalen Pigmentepithel zeigen, und als Typ 2 solche, die sich histologisch durch ein Wachstum von Gefäßneubildungen im subneurosensitiven Raum auszeichnen. Ferner nahm er an, dass Patienten mit AMD chorioidale Neovaskularisationen vom Typ 1 ausbilden: so soll es durch das Alter und genetisch bedingt zu histopathologischen Veränderungen im RPE / Bruch-Membran / Choriocapillaris - Komplex kommen, die mit einer Verdickung der inneren kollagenen Zone der Bruch-Membran, subpigmentepithelialen Ablagerungen von fokalem oder diffus verteiltem amorphem Material, Veränderungen der Basalmembran des RPE und dem Verlust der Anheftung des RPE's an die Bruch'sche Membran einhergehen. Die Neovaskularisation soll mit einer Proliferation von chorioidalen Kapillaren, Durchbruch durch die Bruch'sche Membran und Invasion in den Sub-RPE-Raum beginnen, wobei dort die fehlende Adhäsion vom RPE an die Bruch'sche Membran ein relativ

ungehindertes Wachstum erlaube. Dabei würden diese neovaskulären Netzwerke ein großes Ausmaß erreichen können und nur eine geringe Dysfunktion von RPE und darüberliegender Netzhaut verursachen, solange keine Exsudation oder Blutung eintritt. Gass [1994] folgerte daraus, dass diese Art der Neovaskularisation der operativen Therapie nur schlecht zugänglich ist, da eine Entfernung der CNV ohne Mitentfernung des retinalen Pigmentepithels nicht möglich ist, was als Folge eine Funktionsstörung der Netzhaut nach sich zieht.

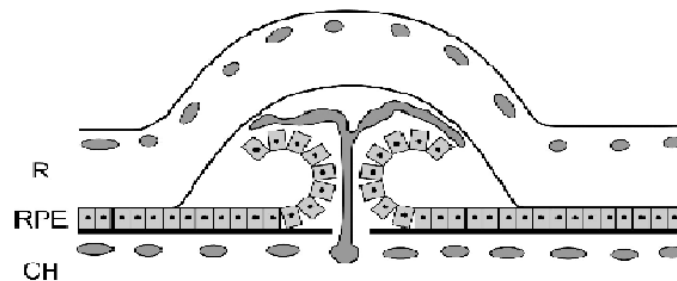
Chorioidale Neovaskularisationen, die von ihm als Typ 2 gekennzeichnet wurden, finden sich zum Beispiel bei dem „presumed ocular histoplasmosis syndrome“ (POHS) bei jüngeren Patienten und liegen zwischen RPE und Retina. Zahlen aus einer Studie von Berger, Conway et al. [1997] scheinen dies zu belegen, da hier 86 % der Augen mit signifikanter Visusverbesserung eine gut abgrenzbare Membran aufweisen. Hier wäre also eine Extraktion der CNV *mit* Erhalt des retinalen Pigmentepithels und Möglichkeit einer guten Sehschärfe möglich. In einer anderen Studie von drei Augen wurden Endstadien von CNV's, nämlich disziforme Narben, entfernt und untersucht, wobei unter dem RPE nicht die fünfschichtige Ultrastruktur der Bruch'schen Membran, sondern stattdessen nur eine dicke Schicht von homogenem, nichtfibrillärem Material nachgewiesen wurde [Das et al., 1992]. Diese Autoren schlossen daraus, dass einerseits möglicherweise neue Gefäße in den eröffneten Raum zwischen Bruch'scher Membran und RPE einwachsen, andererseits aber, da in diesen dicken Schichten immunhistochemisch oft Kollagen IV, das unter normalen Umständen einen Hauptbestandteil der RPE-Basalmembran bildet, nachgewiesen wurde, hier der Versuch der alternden (und proliferierenden) RPE-Zellen zu finden ist, eine Basalmembran zu schaffen.

So stellt sich die Frage, wie sich diese Typ 2 Membranen präoperativ identifizieren lassen. In einer späteren Studie [Grossniklaus, Gass, 1998] fand eine Korrelation der histologischen mit den klinischen Befunden statt, wobei als Kriterien für Typ 1 Membranen Drusen oder eine RPE-Abhebung ohne Hinweis auf eine RPE-Proliferation im Bereich der CNV galten, für Typ 2 Membranen ein subretinal pigmentierter Hof oder ein pigmentierter Plaque im Bereich der CNV, eine plaque-ähnliche Elevation, und scharf begrenzte Ränder der CNV. Ein Zusammenhang zwischen Histopathologie und FLA wurde auch an der LMU-Augenklinik untersucht. Hierzu wurden die mikroskopischen Bilder chirurgisch exzidierten Membranen mit den präoperativ durchgeführten Fluoreszenz- und evtl. Indozyanin grün-Angiographien verglichen [Hoops et al., 1998]. Dabei konnte eine Korrelation zwischen histologischem und angiographischem Erscheinungsbild nachvollzogen werden: angiographisch gut abgrenzbare („klassische“) CNV's zeigten histopathologisch eine subneurosensorische Lage (entsprachen also Typ 2 Membranen), wohingegen schlecht abgrenzbare („okkulte“) CNV's eine sub-RPE

Lage aufwiesen (Typ 1 Membranen) (siehe Abbildung 1 und 2). Interessanterweise enthielten die gut abgrenzbaren Membranen auch einen Anteil von CNV, der *unter* dem RPE gelegen war. Dieser wurde teils von der darüberliegenden subneurosensoryischen Membran in der Angiographie verdeckt, imponierte aber auch bei einem Patienten als schlecht abgrenzbarer Anteil in der FLA. Diese Beobachtung konnte auch in jüngster Zeit von anderen Arbeitsgruppen bestätigt werden [Grossniklaus et al., 2006; SST-Group 2006] gemacht werden. Ein Grund für die Probleme bei der Zuordnung der Membranen zu ihren angiographischen Mustern mag auch in der Schwierigkeit liegen, die Präparate aufgrund von Faltenbildungen oder dem Fehlen wichtiger Kennungsstrukturen in subneurosensoryisch und sub-RPE einzuteilen. Grossniklaus und Green [1998] waren in ihrer Studie trotz intensiver Bemühungen nur in ca. 50 % der Fälle in der Lage, die Membranen entsprechend zu klassifizieren. Dabei wiesen die fünf Nicht-AMD Augen alle eine subretinale Wachstumslage auf, wohingegen in der AMD-Gruppe 16 von 32 Augen eine Sub-RPE-Lage (isoliert oder kombiniert) aufwiesen und 16 Augen eine subneurosensoryische. Auch andere Autoren konnten den Zusammenhang zwischen „schlecht abgrenzbarer CNV“ und Sub-RPE-Lage nachvollziehen [SST Research Group 2006]: Lafaut et al. [2000] zeigten die Korrelation zwischen subretinaler Lage von CNV und angiographisch klassischem sowie Sub-RPE-Lage und okkultem Erscheinungsbild. In einer weiteren Studie demonstrierten Lafaut et al. [2001] anhand einer klinisch-pathologischen Korrelation eines Rezidives nach vorausgegangener Laserkoagulation die subretinale Lage der ursprünglich klassischen CNV, eine Beobachtung, die auch Corey et al. [2001] machten. Eine weitere Arbeit [Lopez et al., 1993] korrelierte das fluoreszenzangiographische Erscheinungsbild einer solchen CNV mit der histologischen Erscheinung: in der FLA stellte sich ein zentraler runder oder ovaler „Kern“ als Gebiet einer hellen hyperfluoreszenten Leckage mit einer diese teils oder komplett umgebenden, ringförmigen Blockade dar, die als „Rand“ bezeichnet wurde. Diese Subregionen konnten auch klinisch und intraoperativ als getrennt beobachtet werden. Ultrastrukturell bestand der Kern vorwiegend aus endothelialen vaskulären Kanälen, RPE, Erythrozyten, Makrophagen und einer lockereren Stromalen Matrix aus Fibrin sowie vereinzelt basal lamina deposit und nativem Kollagen. Demgegenüber unterschied sich der Rand deutlich durch seine Beschaffenheit aus überwiegend Fibrin, Photorezeptoraußensegmenten und Makrophagen sowie dem völligen Fehlen von „basal lamina deposit“, nativem Kollagen und Vaskularisation.



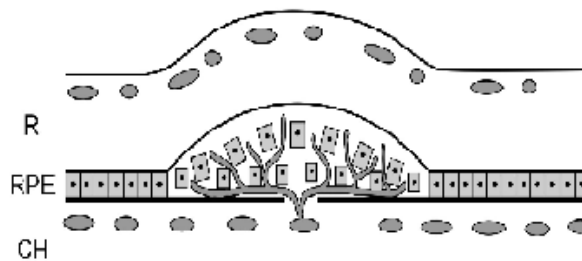**Abbildung 1:** Schema einer okkulten CNV: Lage der Membran unter dem RPE. R = Retina; RPE = retinales Pigmentepithel; Ch = Choroidea. (Skizze nach: Grossniklaus, Gass, 1998)



**Abbildung 2:** Schema einer klassischen CNV: Durchbruch der Membran durch das RPE und subneurosensibles Wachstum. R = Retina; RPE = retinales Pigmentepithel; Ch = Choroidea. (Skizze nach: Grossniklaus, Gass, 1998)

Trotzdem zeigen auch gut abgrenzbare Membranen allenfalls einen leichten Anstieg der Sehschärfe [Scheider et al., 1999]. Kürzlich zeigten in einer großen Multizenterstudie Membranen mit einem subretinalen Wachstumsmuster den geringsten postoperativen Visusverlust [SST-Group, 2006]. Corey et al. [2001] konnten aufgrund der histologischen Klassifikation keine Prognosen auf die resultierende Sehschärfe ziehen. Einige Autoren sehen den Grund für diese Beobachtung in einer weiteren Besonderheit der chorioidalen Neovaskularisationen bei AMD. Typischerweise durchbrechen chorioidale Neovaskularisationen aufgrund von AMD den Komplex Bruch'sche Membran / RPE an vielerlei Orten und liegen so neben dem RPE bzw. sind mit diesem verwoben [Grossniklaus, 1993; Melberg, Thomas, Burgess, 1996; Thomas et al., 1994] (siehe Abbildung 3). Green und Enger [1993] konnten in einer histopathologischen Studie mittels Serienschnitten durch die Makula bei 54 % der 63 Augen mit CNV

aufgrund von AMD mindestens zwei Quellen, in einem Einzelfall sogar elf Quellen nachweisen, die die Neovaskularisation drainierten.



**Abbildung 3:** Schema einer CNV, die das RPE an mehreren Stellen durchbricht. (Skizze nach: Grossniklaus, Gass, 1998)

Folglich geht eine operative Entfernung solcher Membranen auch unumgänglich mit einem Verlust von RPE einher. Andere Ätiologien von chorioidalen Neovaskularisationen, wie z. B. das „presumed ocular histoplasmosis syndrome“, multifokale Chorioiditis oder idiopathische Gründe weisen laut Melberg, Thomas und Burgess [1996] nur eine fokale Stelle des Einwachsens der Gefäße in den subretinalen Raum auf, und diese Membranen liegen über dem RPE, so dass deren Entfernung ein vitales RPE mit dem Potenzial für ein gutes postoperatives Sehen hinterlassen kann, insbesondere, wenn diese fokale Durchbruchstelle extrafoveal liegt und ein intaktes subfoveales retinales Pigmentepithel postoperativ erhalten ist. Dieser Fokus der Chorioiditis stellt jedoch häufig auch den Ausgangspunkt von Rezidiven dar [Melberg, Thomas, Dickinson, Valluri, 1996]. Demgegenüber fiel bei der CNV-Extraktion bei den an der LMU-Augenklinik operierten Patienten jedoch meist nur eine punktförmige Quelle auf, aus der es eventuell leicht und minimal nachblutete. Daraus lässt sich die Hypothese ableiten, dass auch die CNV bei AMD nur ein „feeder-vessel“ besitzen könnte und der RPE-Defekt durch eine bei AMD fehlende Adhärenz zwischen retinalem Pigmentepithel und Bruch'scher Membran zu erklären wäre.

### 2.2.6. Ergebnisse in der Mikroperimetrie

Eine weitere Bestätigung für die pathologisch-anatomische Lage der unterschiedlichen Neovaskularisationen bieten die Ergebnisse der Scanning-Laser-Ophthalmoscope-Perimetrie: so

zeigen sich bei der Untersuchung von klassischen CNV's häufiger absolute Skotome, bedingt durch die Abhebung der Netzhaut vom retinalen Pigmentepithel und durch subretinale Flüssigkeit, wohingegen okkulte Membranen sich eher in relativen Skotomen mit reduzierter Netzhautfunktion äußern [Ehrt et al., 1999; Schneider et al., 1996]. Pathologisch-morphologisch lassen sich so auch die unterschiedlichen postoperativen funktionellen Ergebnisse erklären: die Entfernung einer okkulter CNV, bei der die Membran unter den RPE-Zellen zu finden ist, führt zu einem Verlust des retinalen Pigmentepithels. Funktionell wird ein eher relatives in ein absolutes Skotom überführt [Ehrt et al., 1999; Scheider et al., 1999]. Die so entstandenen Gesichtsfelddefekte beeinträchtigen nun ebenso wie der Visus die Sehfunktion, z. B. beim Lesen. Zudem stellen sich die postoperativen RPE-Defekte bei okkulter Membranen doch wesentlich größer dar als die ursprünglichen Membranen, da, wie bereits angesprochen, oft alteriertes – möglicherweise aber noch einigermaßen funktionsfähiges – RPE mitentfernt wird [Gandorfer, Scheider, 2000]. Klassische bzw. gut abgrenzbare Membranen stellen sich eher durch ein absolutes Skotom in der Mikro-SLO-Perimetrie dar. Man kann durch die Membranektomie eher eine Stabilisierung des bereits präoperativ vorhandenen absoluten Skotoms bewirken. Ein weiterer Effekt ist die Resorption von subretinaler Flüssigkeit und die Wiederanlage der Netzhaut. Klinisch äußert sich dies in einer Abnahme der relativen Skotome und Metamorphopsien. Auch dies wird von vielen Patienten bereits subjektiv als Operationserfolg gewertet [Eckardt, 1996; Scheider et al., 1999]. Allerdings berichten Hudson et al. [1995] bei der mikroperimetrischen Untersuchung von sechs Augen über eine Zunahme des präoperativ bestehenden absoluten Skotoms um durchschnittlich 36 %. Man sieht dies auch an den im Ergebnisteil präsentierten Daten: postoperativ zeigen sich steile Skotomgrenzen (Korrelation zwischen A 0 dB und A 12 dB). Zudem zeigen sowohl die relativen, als auch die absoluten Skotome eine positive Korrelation mit dem RPE-Defekt und eine negative mit dem besten erreichten Visus.



### 2.3. Rolle des RPE bei Rezidiven

Da ein Verlust des RPE nun diese ungünstigen Folgen auf das Sehen hat, scheint dessen Erhalt wünschenswert. So fiel bei der Analyse der OP-Berichte auf, dass bei einem Großteil der Patienten die CNV nur als gesamter Komplex, oft auch mit umgebenden anderen Bestandteilen, extrahiert werden konnte. So wurde bei Pat. Nr. 10 ein „gesamter Komplex aus Neovaskularisation, Hämorrhagie und stark kalzifizierten und cholesterinhaltigen Anteilen“ (OP-Bericht) entbunden, bei Pat. Nr. 45 wurde eine „große, fibröse Platte“ (OP-Bericht) entfernt und bei Pat. Nr. 4 wurde festgestellt, dass „PE ... offensichtlich komplett mitextrahiert“ wird (OP-Bericht). Bei einigen Patienten gelang gemäß den Operationsberichten jedoch eine Schonung des umliegenden Gewebes bei der Membranektomie: bei Pat. Nr. 26 wurde eine „Präparation der CNV von PE bzw. Bruch'scher Membran; anschließend Extraktion“ (OP-Bericht) durchgeführt, bei Pat. Nr. 28 fand eine „BSS-Unterspülung“ Anwendung, „dabei wird die subretinale Membran zumindest in temporalen Anteilen sorgfältig von Netzhaut und Unterlage abpräpariert; dann komplikationslose Extraktion.“ (OP-Bericht). Auch bei Pat. Nr. 38 erfolgte ein „Lösen von der Photorezeptorebene, die Lösung vom PE gelingt spontan“ (OP-Bericht). Und bei Pat. Nr. 18, bei dem ein Rezidiv wiederum chirurgisch angegangen wurde, erfolgte auch in der Re-OP eine „Präparation der CNV, die sich wie beim ersten Mal unter leichtem PE-Verlust offensichtlich vom PE lösen lässt.“ (OP-Bericht).

Dabei ist interessant, dass bei den vier genannten Patienten, bei denen eine „Freipräparation“ der CNV erfolgte, es sich präoperativ um klassische CNV handelte, was als ein weiterer Hinweis auf die subneurosensorische Lage dieser Art der CNV zu werten ist, sowie dass zwei dieser Patienten im weiteren Verlauf ein Rezidiv entwickelten, wobei eine der zentralen Fragen dieser Beobachtungsserie zu diskutieren ist, nämlich inwieweit das RPE als ursächlich für die Entstehung von Rezidiven von chorioidalen Neovaskularisationen bei der altersbedingten Makuladegeneration zu sehen ist. In einer Studie der LMU-Augenklinik über das morphologische Aussehen von Rezidivmembranen wurde bereits die Frage der Rezidivhäufigkeit diskutiert, deren schwankende Literaturangaben (siehe Tabelle 8a und 8b) in der Inhomogenität der Patientenkollektive, in oft kleinen Fallzahlen und unterschiedlichen Nachbeobachtungszeiträumen begründet sind [Gandorfer et al., 1998]. Im Ergebnisteil werden Daten von Patienten mit einer Nachbeobachtungszeit von bis zu vier Jahren präsentiert, wobei die Rezidivhäufigkeit 31 % bei einer durchschnittlichen Kontrollzeit von ca. 2 ¼ Jahren beträgt. Allerdings stellt sich auch hier wieder das Problem des „Drop-out“, das heißt, dass immer weniger Patienten sich zu weiteren Kontrolluntersuchungen an der LMU-Augenklinik vorstellten, eine

Beobachtung, die auch an anderen Kliniken gemacht wird: Merrill et al. [1999] konnten 36 Monate nach der Operation nur noch bei vier der ursprünglich 64 Patienten Befunde erheben. Ein weiterer Faktor, der die Anzahl der („erkannten“) Rezidive beeinflusst, liegt in der Diagnosesicherung selbst. Bei weiteren Kontrollterminen an der LMU-Augenklinik wurde laut Eintrag in die Krankenakte zum Teil eine wiederholte Untersuchung mittels Fluoreszenzangiographie unterlassen, da sie therapeutisch ohne Konsequenz geblieben wäre.

Ein weiterer Interessenspunkt, den Gandorfer et al. [1998] behandelten, ohne jedoch eine Klärung bieten zu können, bezog sich auf die Frage, ob es sich beim erneuten Auftreten von CNV-Membranen nach chirurgischer Membranektomie um ein „Rezidiv“ oder eine „Persistenz“ handelt. Bisher wird die Nomenklatur am Zeitpunkt des Auftretens einer wiederkehrenden CNV festgemacht [MPS, 1994b]: wird die Diagnose einer erneuten CNV innerhalb der ersten 6 Wochen nach der ersten Behandlung (z. B. Laserkoagulation, Operation) gestellt, so wird die Membran – unabhängig davon, ob sie beim ersten Besuch drei oder sechs Wochen nach der Behandlung diagnostiziert wird – als „persistent“ angesehen, tritt sie nach dieser Zeit auf, bezeichnet man sie als „Rezidiv“. Das Auftreten einer CNV an einem mit der ursprünglichen Läsion nicht zusammenhängenden Ort wurde als „neue, unabhängige CNV“ klassifiziert [MPS, 1994b]. Es kann aber unter anderem problematisch sein, zwischen „Persistenz“ und „Rezidiv“ zu unterscheiden, wenn die Diagnose der „erneuten“ CNV-Membran bereits beim ersten Kontrolltermin gestellt wird. Mit Rücksicht auf diese Tatsache wurden die Akten der Patienten im Hinblick auf das Auftreten des Rezidives analysiert: bei fünf der 16 Rezidive wurde beim ersten Kontrolltermin eine chorioidale Neovaskularisation festgestellt, d. h. dass lediglich bei diesen die Frage „Rezidiv oder Persistenz?“ auftritt. Bei den anderen elf Augen kann man eher von einem „echten“ Rezidiv ausgehen, sofern man die Möglichkeit von mikroskopischen, klinisch und fluoreszenzangiographisch nicht fassbaren CNV-Anteilen außer Acht lässt. Es existieren zwar keine Daten über die Wachstumsrate von Rezidiven, wohl aber über die von chorioidalen Neovaskularisationen. Diese wird unter anderem – je nach Messmethode und Autor – mit Mittelwerten von 18  $\mu\text{m}$  / Tag, 14,5  $\mu\text{m}$  / Tag und 29,32  $\mu\text{m}$  / Tag angegeben [Vander et al., 1989]. Würde man diese Zahlen für eine Kalkulation der Rezidivwachstumsrate zugrunde legen, so dürfte man nach drei Wochen bei der niedrigsten der drei Raten (14,5  $\mu\text{m}$  / Tag) eine Größe der Rezidivmembran von ca. 300  $\mu\text{m}$  erwarten und diese sollten daher eher erkennbar sein. Allerdings widerspricht solchen Überlegungen die weitere Beobachtung von Vander et al. [1989], dass einige Membranen keine Größenzunahme zeigten und sich die Geschwindigkeit individuell schwer voraussagen ließ. Dies kann auch für minimale Persistenzen gelten, welche von mehreren Autoren nach Photokoagulation nachgewie-

sen wurden: Green [1991] berichtet über sechs mittels Argon- (Blau-) Grün- oder Krypton-Laser behandelte Augen. In allen Fällen fand eine klinisch sichtbare Obliteration der CNV statt, die in vier dieser Fälle auch histopathologisch nachvollziehbar war. Dennoch fand sich in diesen vier Augen ein weiteres Gebiet einer Neovaskularisation, die in zwei Fällen auch klinisch erkennbar war. Dabei konnten histologisch sowohl von der ursprünglichen Läsion *unabhängige* Rezidive, als auch eine *ungenügende Behandlung* (z. B. Ursprung der Membran außerhalb des Behandlungsareals) beobachtet werden. Für Green [1991] stellt die Beobachtung, dass mehr als eine Quelle die subretinale Neovaskularisation drainieren, möglicherweise einen Faktor für die hohe Persistenz- und Rezidivrate dar. Ein weiterer Faktor bei der Laserbehandlung, der für das Entstehen von Persistenzen verantwortlich sein kann, besteht in deren Technik: mittels einzelnen, wiederholten Laserapplikationen soll die gesamte Läsion inklusive eines Sicherheitsabstandes von 100 µm so abgedeckt werden, dass eine einheitliche Weißfärbung der darüber liegenden Retina auftritt. Dies beinhaltet aber die Möglichkeit, dass kleine Gebiete von der Behandlung nicht erfasst werden. Eine ungenügende Behandlung wurde in einigen Fällen auch durch die MPS [1994b] dokumentiert, für die dann konsekutiv eine erhöhte Persistenz- und Rezidivwahrscheinlichkeit festgestellt wurde, insbesondere bei der „Recurrent CNV study“.

Ein weiterer Grund liegt aber auch in dem Krankheitsprozess per se: Schneider et al. [1998] stellten 54 Tage nach Photokoagulation einer gut abgrenzbaren, superior der Fovea gelegenen CNV am post mortem untersuchten Bulbus eine Vernarbung des inneren Anteils der Choroida sowie den Verlust von RPE, äußerer und innerer plexiformer und Körnerschicht im Bereich der Laserläsion fest. Zudem zeigten sich dort zwei Defekte in der Bruch'schen Membran *ohne* CNV. Daneben fanden sich aber elf weitere Defekte *mit* frühen Stadien der CNV, die topographisch keinen Bezug zur ursprünglichen Läsion hatten. Dieser Fall zeigt den diffusen Krankheitsprozess der AMD deutlich auf. Auch fluoreszenzangiographische Merkmale lassen sich feststellen: in der „New CNV Study“ der MPS-Group [1994b] bestanden 23 % der Rezidive aus okkulten CNV's in Form von fibrovaskulären Pigmentepithelabhebungen, sowohl bei Augen mit, als auch bei Augen ohne ursprünglich okkulten CNV. Dabei wies die Mehrheit der Augen mit Rezidiven ursprünglich gut abgrenzbare Ränder auf. Gandorfer et al. [1998] versuchten über die fluoreszenzangiographische Morphologie der Rezidivmembranen Aufschlüsse über deren Pathogenese zu erhalten: Rezidive präsentieren sich bei präoperativ okkulten Membranen als „wallartig“ am Rande des RPE-Defektes; bei klassischen Membranen als eine flächige Hyperfluoreszenz ohne Verlust der Hintergrundfluoreszenz im Bereich der ursprünglichen CNV mit später Exsudation. Daraus wurde die These der partiellen Per-

sistenz entwickelt, d. h., dass ein isolierter subretinaler Anteil der Membran entfernt wird, wobei jedoch ein nicht sichtbar sub-RPE gelegener Anteil belassen wird und so Ausgangspunkt der Rezidivmembran sein könnte. Auch Grossniklaus und Green [1998] sahen diese Möglichkeit bei den von ihnen untersuchten Membranen. Bereits in einer früheren histopathologischen Studie spekulierten Grossniklaus et al. [1994], dass es sich bei Rezidiven eigentlich um Persistenzen handeln könnte, da sie in fünf von den zwölf untersuchten Membranen, die später ein Rezidiv entwickelten, *keine* vaskulären Kanäle nachweisen konnten, wobei dies der einzige Unterschied bezüglich des Komponentengehalts zwischen den Membranen war. Allerdings kann es sich bei dem Fehlen dieser Struktur auch um eine ungenügende immunhistochemische Reaktion handeln.

Weiter hinweisgebend in diese Richtung ist die Beobachtung von Lee et al. [1996], die in ihrer Studie zwar keine Korrelation zwischen dem histopathologischen und dem angiographischen Erscheinungsbild von CNV-Membranen in der Indozyaningrünangiographie finden konnten, aber bei elf der 15 Augen, die in der Fluoreszenzangiographie alle gut markierte Grenzen aufwiesen und weniger als 3,5 PF maßen, einen sub-RPE gelegenen Anteil feststellten. Auch Lafaut et al. [2000] entdeckten in mehr als der Hälfte der klassischen Membranen neben dem subretinalen einen sub-RPE-Anteil. Corey et al. [2001] konnten – unabhängig von der zugrundeliegenden Erkrankung (AMD, POHS, MIC, Myopie etc.) – keinen Zusammenhang zwischen dem Vorhandensein bzw. Fehlen von histologischen Elementen und der Rezidivwahrscheinlichkeit feststellen.

Merrill et al. [1999] zogen eine etwas modifizierte Operationstechnik als Ursache für ihre niedrigere Rezidivrate von 24 % im Vergleich zu 46 % in der Studie von Thomas et al. [1994] bei Patienten, die über mindestens ein Jahr postoperativ nachbetreut wurden, in Erwägung. In ihrer Studie wurden intraoperativ vor der Membranextraktion 10 µg t-PA (tissue-plasminogen activator) in den subretinalen Raum appliziert und für mindestens 20 Minuten belassen, bevor mit der eigentlichen Membranektomie begonnen wurde. Hintergedanke ist dabei die Vorstellung, dass der oben angesprochene Rand aus Fibrin, der in vielen Membranen präsent ist, durch t-PA aufgelöst und daher eine möglichst komplette Entfernung aller neovaskulären Komponenten erleichtert wird. In einer randomisierten Doppelblind-Studie verglichen Lewis und VanderBrug Medendorp [1997] das Operationsverfahren mit Anwendung von t-PA mit dem ohne Anwendung (= Injektion von physiologischer Salzlösung in den subretinalen Raum) bei jeweils 40 Patienten. Dabei konnten sie jedoch sowohl im funktionellen als auch im anatomischen Ergebnis nach einem Jahr keinen Unterschied zwischen den Gruppen feststellen: beide verloren im Mittel eine Zeile und wiesen eine fast identische Rezidivrate auf;

bei sieben der mit t-PA behandelten (17,5 %) und acht der ohne t-PA operierten Augen (20 %) war wieder eine CNV nachweisbar.

Die im Ergebnisteil präsentierten Daten lassen jedoch den Schluss zu, dass der entscheidende Faktor bei der Rezidiventstehung das retinale Pigmentepithel selbst ist, nachdem kleinere RPE-Defekte mit einer erhöhten Wahrscheinlichkeit für ein Rezidiv einhergehen. Mehrere Fakten können als Bestätigung für diese These dienen:

Es konnte beobachtet werden, dass Rezidive immer am Rand des RPE-Defektes entstanden, nie jedoch in dessen Mitte. Das scheint nicht nur für die okkulten Membranen zu gelten. Pat. Nr. 2 mit präoperativ klassischer CNV stellte sich 31 Tage nach der Operation zur Kontrolle vor; dabei zeigte sich am Rand des RPE-Defektes ein Rezidiv. Zwei Wochen später stellte sich der Patient erneut vor und es konnte eine Größenzunahme der Membran gezeigt werden, weshalb eine zweite Membranektomie erfolgte. Auch der nach der zweiten Operation gemessene RPE-Defekt war – obwohl größer als der primäre – immer noch „klein“ im Verhältnis zu denen von anderen Patienten. In der Folge kam es zu einem zweiten Rezidiv.

Zudem mag der Erhalt von RPE bei der chirurgischen Entfernung von CNV aufgrund von POHS oder Myopie aus oben genannten Gründen leichter und für einen besseren Visus, aber auch für die frühere und höhere Rezidivrate [Corey et al., 2001] verantwortlich sein. Diese beträgt in einer Studie von Melberg, Thomas, Dickinson und Valurri [1996] 44 % der 117 operierten Augen, wobei 84 % während der ersten sechs Monate postoperativ registriert wurden. Bei 33 Patienten, die über einen Zeitraum von mindestens zwei Jahren verfolgt wurden, stieg die Rate sogar auf 52 %. Die Rate eines sekundären Rezidives nach Membranektomie des primären war mit 47 % fast genauso hoch wie nach der ersten Operation. Zwei Gründe kommen laut Berger, Conway et al. [1997] für die hohen Rezidivraten in Betracht: zum einen kann es sich bei den Augen mit Rezidiven um eine „aggressivere“ Form einer Neovaskularisation handeln, zum anderen besteht die Möglichkeit, dass durch die Behandlung selbst (z. B. Laser) Veränderungen in RPE, Bruch'scher Membran oder Choroidea hervorgerufen werden, die zu einer Exazerbation des Krankheitsprozesses führen. Des Weiteren können auch später zu diskutierende intrinsische Faktoren des RPE eine Rolle spielen.

## 2.4. Wachstumsfaktoren

Ursache für die Angiogenese sind auf molekularer Ebene sogenannte Wachstumsfaktoren (englisch: „growth factors“). Dabei handelt es sich meist um Polypeptide, die die Interaktion sowohl zwischen Zellen untereinander, als auch mit der umgebenden extrazellulären Matrix vermitteln können. Auch für die produzierende Zelle selbst können Funktionen im Sinne eines autokrinen Mechanismus wahrgenommen werden. Zu ihren biologischen Effekten gehören u. a. Proliferation, Chemotaxis und die Fähigkeit, in Abhängigkeit ihrer Konzentration ein stimulierendes in ein inhibierendes Milieu zu verändern, so dass man sie besser als multifunktionale und potente Regulatoren von Zellwachstum definieren sollte [Reddy et al., 1995]. Es existiert eine Vielzahl von Wachstumsfaktoren, und das Wissen über ihre Funktionen steigt täglich. Es wurde für einige eine erhöhte Expression bei Augen mit AMD nachgewiesen, z. B. für „Vascular Endothelial Growth Factor“ (VEGF), „Transforming Growth Factor“ (TGF- $\beta$ ), „Basic Fibroblast Growth Factor“ (b-FGF) und „Platelet-derived Growth Factor“ (PDGF) [Kliffen et al., 1997]. Zudem wurden einige auch in extrahierten CNV-Membranen gefunden [Amin et al., 1994; Kvantta et al., 1996; Lambooi et al., 2003; Reddy et al., 1995] und zwar sowohl in denen vom klassischen Typ, als auch in jenen vom okkulten Typ [Frank et al., 1996]. Manche - wie z. B. VEGF - können Angiogenese induzieren [Aiello, 1997] oder als autokriner Wachstumsstimulator dienen [Guerrin et al., 1995], ebenso wie „Insuline-like Growth Factor“ (IGF) [Campochiaro, 1998: S. 466]. Andere – wie z. B. das b-FGF haben eine neurotrophe und neuroprotektive Wirkung auf retinale Zellen [Campochiaro, 1998: S. 464] bzw. eine protektive Wirkung auf das RPE [Hackett et al., 1997]. TGF- $\beta$  spielt eine wichtige Rolle bei der inflammatorischen Sofortantwort, indem es die Gewebsreparatur beschleunigt [Reddy et al., 1995]. PDGF ist in großen Mengen in Blutplättchen vorhanden und stimuliert Chemotaxis, Proliferation und Matrixproduktion von Bindegewebe. Es wird ihm daher die Funktion eines „Wund-Hormons“ im ganzen Körper zugeschrieben, insbesondere da es die Formation von Granulationsgewebe fördert, die für die Heilung nötige Zeit vermindert und die Wundstraffung erhöht [Campochiaro, 1998: S. 460 f.]. Zudem gibt es auch Bindungsproteine wie „Insulin-like Growth Factor-Binding Protein“ (IGFBP), die die Aktivitäten von IGF sowohl direkt regulieren können, indem sie die Interaktion mit den Rezeptoren modulieren, als auch indirekt, indem sie als Transportproteine fungieren, die die Halbwertszeit verlängern und ein Mittel für die gewebs- und zellspezifische Lokalisation darstellen [Campochiaro, 1998: S. 466]. Das Auftreten von Angiogenese mittels Wachstumsfaktoren kann aus verschiedenen Gründen geschehen:

1. eine Überproduktion bzw. ein relatives Übergewicht von angiogenetischen Stimulatoren,
2. eine Unterproduktion oder eine Abnahme von angiogenetischen Inhibitoren oder
3. eine Kombination aus diesen beiden.

„Pigment-Epithelium Derived Factor“ (PEDF) ist ein Beispiel für einen potenten Inhibitor von Angiogenese und scheint eine protektive Funktion auf die retinalen Zellen auszuüben. Seine im allgemeinen hohen Konzentrationen im Glaskörper tragen offensichtlich zum anti-angiogenen Milieu bei [Renno et al., 2002]. Zudem zeigte sich eine „Down-regulation“ von PEDF in Gebieten von CNV-Formationen, was darauf hinweist, dass der Mangel von PEDF eine permissive Rolle bei der CNV-Entstehung spielt [Renno et al., 2002]. Dieses Muster der „Down-regulation“ scheint mit einer „Up-regulation“ von dem angiogenesefördernden VEGF einherzugehen [Wada et al, 1999] und die Wirkungen addieren sich. Bressler et al. stellten bereits 1987 die Theorie auf, dass das erkrankte RPE durch eine Minderproduktion eines Inhibitors die chorioidale Neovaskularisation wahrscheinlicher macht.

Wie dieser kurze Abriss zeigt, besitzen viele Wachstumsfaktoren zum einen trophische Funktionen autokriner oder parakriner Art auf Choroidea, RPE und Retina, spielen aber auch bei der CNV-Entstehung eine entscheidende Rolle.

Die im Ergebnisteil gezeigten Daten und die Beobachtung, dass die Rezidive immer am RPE-Defekt-Rand auftreten, stützen die These, dass das RPE als ursächlich für die Rezidiventstehung anzusehen ist. Da hierbei aber auch „Wundhormone“ wie PDGF oder b-FGF beteiligt sind, ist ebenso die Möglichkeit in Erwägung zu ziehen, dass es sich bei Rezidiven nach chirurgischer Membranektomie um eine (überschießende) Reaktion auf das „Trauma“ der Operation handelt und die klinisch sichtbare Antwort des Auges ebenfalls wieder eine chorioidale Neovaskularisation ist. In einem in vitro Modell, in dem in eine Einzelschicht von RPE-Zellen in einem serumfreien Medium ein Kratzer gemacht wurde, zeigten die Zellen am Rand des entstandenen Defektes eine erhöhte Expression von PDGF und PDGF-Rezeptoren, die dort autokrin oder teils über Zell-Zell-Kontakt wirken [Campochiaro, 1998: S. 461]. Stützung erhält diese These auch durch die Beobachtung von Reddy et al [1995]: da sich die immunohistochemischen Färbungsmuster für die unterschiedlichen Wachstumsfaktoren innerhalb der zellulären und makromolekularen Bestandteile von neovaskulären Komplexen bei AMD und POHS gleichen, scheint der pathogenetische Mechanismus für die Bildung der subfovealen CNV bei diesen beiden unterschiedlichen Krankheitsentitäten der gleiche zu sein [Reddy et al., 1995]. In diesem Sinne ist auch die primäre CNV-Entstehung als Versuch einer „Wundheilung“ zu werten.

Aus der Beobachtung, dass kleinere Defekte eher mit einem Rezidiv einhergehen, stellt sich nun die Frage, inwieweit topographische Unterschiede der RPE-Zellen eine Rolle spielen, z. B. am Gehalt an Wachstumsfaktoren.

## **2.5. Topographische und altersbedingte Unterschiede im RPE**

In der Tat scheint das RPE in Bezug auf Topographie und Alter physiologische und biochemische Unterschiede aufzuweisen. So wird „insulin-like growth factor-binding protein-2“ (IGFBP-2) unter anderem auch im RPE gebildet. Miyamura et al. [2001] untersuchten 17 humane Bulbi mit in-situ-Hybridisation und Immunhistochemie bzgl. IGFBP-2. Das makuläre RPE wies ein um den Faktor 1,2 größeres Verhältnis von IGFBP-2 positiven zu IGFBP-2 negativen Zellen pro Sektion auf als das in der Peripherie, ein Ergebnis, das in der durchgeführten Immunhistochemie noch deutlicher zu Tage trat. Zudem zeigte sich eine Abnahme der Expression in der Makula mit dem Alter, wohingegen bezüglich der Zahl der exprimierenden Zellen in der Peripherie keine Änderung stattfand. Auch wenn die exakte Funktion von IGFBP-2 im RPE nicht eindeutig klar ist, spekulieren Miyamura et al. [2001], dass es zur Erhaltung des RPE in einem differenzierten Zustand beitragen und seine Abnahme – möglicherweise beim Altern oder bei kritischen Schwellen von oxidativem Stress – einen Verlust der RPE-Differenzierung zur Folge haben kann. Darüberhinaus lässt sich eine Wirkung über die Interaktion mit den IGF's – wie bereits oben angesprochen – diskutieren.

Die im Ergebnisteil präsentierten Daten führen in diesem Zusammenhang zu weiteren Schlüssen: es lässt sich zwar keine Altersabhängigkeit bezüglich der Rezidive zeigen, wobei es sich ja schon per se um mehr oder weniger senile Zellen handelt, allerdings spricht das frühere und gehäufte Auftreten von Rezidiven bei kleineren Defekten dafür, dass das makulanähere RPE reaktiver ist. Die untersuchten RPE-Defekte auf den FLA-Bildern liegen zwar nicht exakt konzentrisch mit der ehemaligen Fovea als Mittelpunkt, jedoch ist die ehemalige Makula – bedingt durch die präoperativ subfoveale Lage – immer in den Defekt mit einbezogen und größere Defekte reichen auch weiter in die Peripherie, die größten sogar bis über die temporalen Gefäßbögen. Erste Hinweise finden sich bereits in der MPS [1994b]: hier wies die Mehrheit der Patienten, bei denen sich ein Rezidiv (oder eine Persistenz) zeigte, ein Netzhautgebiet innerhalb von 1500 µm um die Foveola auf, das weder von der Behandlungsnarbe noch von der peripheren Neovaskularisation betroffen war. Zudem hatten Augen mit initial größeren Läsionen ein geringeres Risiko für eine Rezidiventwicklung [MPS, 1994b]. Folgemäßig konnte man bei Augen mit Rezidiv während des Follow-up eine stärkere Abnahme des Visus



beobachten, wobei sie kurzfristig nach der Behandlung bessere Sehschärfen (aufgrund kleinerer Läsionen) aufwiesen. Ein Unterschied zwischen makulärem und peripherem RPE findet sich auch in Bezug auf andere Aktivitäten, die diese These stützen können.

Flood et al. [1980] stellten bei der Züchtung von RPE-Zellen *in vitro* fest, dass Zellen von jungen Spendern schneller und häufiger in den Zellzyklus nach einer kürzeren Ruhephase eintreten. In der Tat konnte eine lineare Beziehung zwischen Alter des Spenders und der Zeit, die die Zellen in der Kultur benötigen, um das Proliferationsstadium zu erreichen, festgestellt werden. Dementsprechend brauchten RPE-Zellen von älteren Spendern ein dreifaches der Zeit von denen junger Spender, um eine bestimmte Zelldichte zu erreichen. Darüber hinaus trat nur ein bestimmter Teil der Zellen in den Teilungszyklus ein, im Mittel 28,1 %. Dabei konnte bei den Kulturen, deren Spender über 50 Jahre alt waren ein Anteil von ca. 20 %, bei denen, die von unter 30-Jährigen stammten, ein Anteil von fast 35 % festgestellt werden. Als Marker diente der Gehalt an Melanin, der durch die Zellteilung abnimmt, da die ursprüngliche Menge auf die beiden Tochterzellen verteilt wird, da im humanen RPE keine Melanogenese mehr nach der fetalen Entwicklung stattfindet. Mit dem Alter wächst also die Fraktion der Zellen, die in einem stationären Zustand verbleiben. Darin sehen Berger, Conway et al. [1997] auch einen möglichen Grund für das funktionell bessere Ergebnis nach chirurgischer Membranektomie bei POHS für jüngere Patienten: in der Untergruppe mit Visusverbesserung betrug das mittlere Alter 38 Jahre, für die Untergruppe ohne Verbesserung 44 Jahre; dies ließ die Autoren auch über eine größere regenerative Kapazität für jüngere RPE-Zellen spekulieren. Ebenso findet sich darin eine Erklärung für die Ergebnisse aus Schweden, die für Patienten unter 50 Jahren (= keine AMD-Patienten) nach CNV-Exzision ein besseres Ergebnis aufwiesen als für über 50-Jährige, wobei sich die mittlere präoperative Sehschärfe nicht voneinander unterschied [Berglin et al., 2001]. Manche Autoren sehen als Begründung für ein besseres funktionelles Ergebnis nach chirurgischer Membranektomie bei jungen Patienten (mit POHS oder idiopathischer CNV) auch die Möglichkeit eines „gesünderen“ Zustandes des RPE's [Berger, Kaplan, 1992; Thomas et al., 1994; Stone, Sternberg Jr, 2002].

Auch bezüglich Zahl und Zelldichte der RPE-Zellen in Abhängigkeit von Alter und Topographie bestehen Unterschiede. Die Angaben in der Literatur sind jedoch sehr unterschiedlich, da häufig unterschiedliche Methoden zur Probenentnahme und histologischen Untersuchung angewandt wurden. Harman et al. [1997] untersuchten mittels „wholemounds“ (komplette Aufbereitung von retinaler und RPE-Fläche) die Augen von 38 Spendern im Alter zwischen zwölf und 89 Jahren. Sie stellten eine große individuelle Variation der Gesamtzahl von RPE-Zellen (2,8 bis 4,5 Millionen) fest. Es zeigte sich aber eine substantielle Änderung der Zell-

dichte bzgl. der Topographie mit dem Alter. Während Augen von Jugendlichen (zwölf bis 16 Jahre) eine eher gleichmäßige Verteilung über das gesamte Auge aufwiesen, fand sich im Alter ein inhomogenes, zentral temporal bevorzugendes und zur Peripherie hin abnehmendes Verteilungsmuster. Die etwas höhere Zelldichte in der Region der Makula, die sich bereits im ersten Lebensjahr manifestiert, scheint im späteren Leben noch zuzunehmen. Harman et al. [1997] erklärten diese Beobachtung durch ein „Zusammenrücken“ der RPE-Zellen, das sich morphologisch in einer Änderung der typischen hexagonalen Konfiguration der RPE-Zellen in eine eher irreguläre polygonale Form äußert, wobei auch die Möglichkeit der Zellteilung nicht ausgeschlossen werden kann. Darüber hinaus zeigten Burke und Soref [1988], dass RPE-Zellen aus der Area centralis von bovinen und humanen Augen ein niedrigeres in vitro Wachstumspotenzial aufweisen als diejenigen aus periphereren Regionen derselben Augen. Dies bietet für verschiedene Spekulationen Raum: neben Unterschieden in der „zellulären Zusammensetzung“ kommt auch eine unterschiedliche postnatale Entwicklung in Betracht, mit einem unterschiedlichen Zeitpunkt der späten, letzten Zellteilung. Alternativ sind laut diesen Autoren auch unterschiedliche Gewebs- und Umwelteinflüsse denkbar; insbesondere der Einfluss von Licht kann so zu einem Alterungsprozess des hinteren Poles und altersabhängigen degenerativen Pathologien führen. Panda-Jonas et al. [1996] stellten in ihrer Studie eine Abnahme der RPE-Zelldichte von ungefähr 0,3 % pro Jahr mit zunehmendem Alter fest, eine Beobachtung, die besonders an der Makula und an der mittleren Peripherie im Vergleich zur äußeren Peripherie gemacht wurde.

Weitere Unterschiede bestehen auch in den vorhandenen Enzymen: Burke [1993] stellte eine unterschiedliche Aktivität von Cytochrom Oxidase zwischen makulärem und peripherem humanem RPE fest.

## **2.6. Repopulation des RPE: Rolle von Bruch'scher Membran und Choroidea**

Neben diesen unterschiedlichen Eigenschaften des RPE bezüglich Topographie und Alter ist es jedoch wichtig festzuhalten, dass im Prinzip eine Repopulation von RPE in vivo möglich ist. Dies konnten Valentino et al. [1995] im Tierversuch nachweisen. Sie kreierten mittels ppV, Retinotomie und RPE-Ablation einen RPE-Defekt in Affen Augen. In einem kurzfristigen Abstand von sieben bzw. 21 Tagen konnte eine gewisse Repopulation des Defektes nachgewiesen werden, auch wenn sich noch ein abnormales Erscheinungsbild des RPE bezüglich Zellorganellen sowie retinalen Innen- und Außensegmenten bot. Nach neun Monaten waren die demarkierten Stellen fundoskopisch noch nachweisbar, allerdings zeigten sich histolo-

gisch die „repopulierten“ RPE-Zellen doch ähnlich zu ursprünglichem RPE. Lediglich eine verminderte Anzahl von Pigmentgranula – wie oben bereits beschrieben – führt zu einem hypopigmentierten Erscheinungsbild. Auch die Photorezeptoraußensegmente zeigten wieder ein „normales“ Erscheinungsbild mit Interaktion mit den Mikrovilli des retinalen Pigmentepithels. Fluoreszenzangiographisch ließ sich nach neun Monaten nur ein Fensterdefekt nachweisen, nicht jedoch eine Leckage, was auf ausgebildete tight junction-Komplexe zwischen den repopulierten RPE-Zellen und die Integrität der Blut-Retina-Schranke hinweist.

Zwei Sachverhalte sind bei diesen Beobachtungen von Bedeutung:

1. Bei den untersuchten Affen handelte es sich um junge Tiere; wie bereits oben diskutiert, stellt sich die Frage, inwieweit das Alter die Möglichkeit der Repopulation begrenzt.
2. An Stellen, an denen die Bruch'sche Membran verletzt wurde, fand keine Schließung des RPE-Defektes durch RPE-Zellen statt.

Auch Heriot und Machemer [1992] konnten in einer in vivo-Studie an Hasenaugen den Wundheilungsprozess an iatrogen geschaffenen RPE-Defekten (Größe ca. 9 mm x 6 mm) nach ppV und Retinektomie verfolgen. Durch Autoradiographie stellten sie fest, dass dabei Zellteilungen des RPE eine Rolle spielen. Nach sieben Tagen fand ein Verschluss des RPE-Defektes durch Zellen statt, der im Verschwinden der Leckage in der FLA ein morphologisches Korrelat hatte, wohingegen die bare Bruch'sche Membran für Fluoreszein permeabel war. Des weiteren konnten sie unter den „repopulierenden“ Zellen fibrozytenähnliche nachweisen, die in einer dichten Matrix extrazellulären Kollagens lagen, aber wohl pigmentepithelialen Ursprungs waren. Diese Transformation bezeichnet man als „fibröse Metaplasie“ von Pigmentepithelzellen, die in verschiedenen klinischen Situationen – wie z. B. der proliferativen Vitreoretinopathie oder Narbenbildung nach Blutungen – eine große Rolle spielt.

Berger, Conway et al. [1997] sahen die Möglichkeit, dass es bei den von ihnen operierten Patienten mit POHS zu einer Repopulation des RPE-Defektes mit nichtpigmentierten Zellen gekommen ist, die die Integrität des subfovealen RPE wiederherstellten und teilweise gute Sehschärfen (0,5 und besser) ermöglichten. Bei AMD scheint auch der Versuch einer „Wundreparatur“ stattzufinden, allerdings mit wenig Erfolg: Hsu et al. [1995] stellten nach der post mortem Untersuchung eines operierten Auges die Hypothese auf, dass RPE zumindest in der Peripherie (ca. 0,5 mm) eingewandert war. Auch Lopez et al. [1993] interpretierten die morphologischen Änderungen der RPE-Zellen, die über dem Zentrum der extrahierten CNV-Membranen liegen, als Folge eines „reparativen Gleitens“ der benachbarten RPE-Zellen, um den (neovaskularisationsbedingten) Untergang der ursprünglichen RPE-Zellen zu ersetzen.

Die Änderung von einer Leckage in der FLA in einen Fensterdefekt stellt für Sawa et al. [2002] das Ergebnis einer stattgefundenen Wundheilung des RPE dar.

Es mehren sich auch die Hinweise darauf, dass eine intakte Bruch'sche Membran für eine Wundheilung des RPE wichtig ist. Wang et al. [2003] kreierte an humanen Spenderaugen (Spenderalter zwischen 65 und 85 Jahren) ohne Anzeichen einer Erkrankung künstliche RPE-Defekte. Dabei blieb in einer Gruppe die RPE-Basalmembran intakt (RPEbm(+)), in einer zweiten Gruppe wurden die oberflächlichen Anteile der inneren Kollagenschicht freigelegt („superficial inner collagenous layer“, SICL) und in einer dritten auch die tieferen Anteile („deeper inner collagenous layer“, DICL), wobei sich die Größe der Defekte nicht unterschied (im Durchschnitt zwischen 4 und 5 mm<sup>2</sup>). Nach zwei bis vier Tagen begannen die am Wundrand befindlichen Zellen in den Defekt zu migrieren. Dabei nahmen sie an Größe zu und verloren ihre typische hexagonale Form. Nach zehn Tagen zeigten alle untersuchten Defekte zu einem gewissen Teil wieder ein Überwachsen durch RPE-Zellen. Allerdings gab es hier signifikante Unterschiede: während bei Defekten mit erhaltener RPE-Basalmembran (RPEbm(+)) im Durchschnitt 77 % der Fläche und bei Defekten mit freiliegender SICL ohne RPE-Basalmembran ca. 80 % wieder mit RPE überzogen waren, zeigte sich die DICL-Defekte nur zu ca. 43 % wieder mit RPE repopuliert. Weitere Unterschiede wurden in der Morphologie festgestellt: während bei Defekten mit erhaltener Basalmembran die Zellen in engem Kontakt mit den Nachbarzellen sogar am führenden Rand des Defekts standen, ähnelten sich die Wachstumsmuster bei SICL- und DICL-Defekten, bei denen abgeflachte oder spindelförmige Zellen einzeln oder in Gruppe auffielen, sowie einige elongierte Zellen entlang des verbliebenen Randes der RPE-Basalmembran. Kleine Defekte wurden über eine Vergrößerung und ein „Zusammengleiten“ von benachbarten Zellen geschlossen, größere Defekte (> 125 µm) durch eine Kombination aus Migration und Proliferation. Wang et al. [2003] folgerten daraus, dass – durch Abnormalitäten im Dissektionsbett bedingt – es zur ungenügenden Wundheilung nach chirurgischer CNV-Extraktion kommt, insbesondere, da die DICL-Defekte der Histopathologie nach Membranektomie ähneln. Des weiteren postulierten sie eine Abhängigkeit von Integrinen- und Liganden-Interaktionen.

Fraglich bleibt, in wie weit Veränderungen der Bruch'schen Membran iatrogen durch die Operation entstehen oder bereits Folge der zugrundeliegenden Erkrankung sind. Mit zunehmendem Alter kommt es zu Änderungen in der Bruch'schen Membran bezüglich Dicke, Ultrastruktur und histochemischen Eigenschaften, z. B. im Gehalt von Komponenten wie Kollagen, Elastin und Glykosaminoglykanen. Hier gilt insbesondere dem „long-space collagen“ (LSC) Interesse, das weithin als Derivat von Kollagen angesehen wird und dessen Vorkom-

men einen Teil der „basal laminar deposits“ (BLD) darstellt [Guymer et al., 1998]. Es wird LSC eine Rolle bei der Entstehung der AMD zugeschrieben, vor allem da man annimmt, dass es von RPE-Zellen produziert wird, und generell als Zeichen von beanspruchten RPE-Zellen gilt [Guymer et al., 1998]. Zusätzlich kommt es zur Akkumulation von neutralen Fetten und Phospholipiden. Während Spenderaugen von unter 50-Jährigen kein oder nur wenig Fett in der Bruch'schen Membran aufweisen, kommt es bei den über 50-Jährigen zu einem exponentiellen Anstieg der Menge an Fett in dieser anatomischen Struktur, und dabei deutlich mehr in der Region der Makula als in der Peripherie; dieser Unterschied nimmt mit zunehmendem Alter sogar noch zu [Holz et al., 1994].

Als weitere Ablagerungen findet man Vesikel, bestehend aus granulärem und filamentösem Material, die sich als erste Altersveränderungen in der Bruch'schen Membran zeigen, anfangs in den inneren kollagenen Zonen zu finden sind, zu einer diffusen Verdickung der Bruch'schen Membran führen und wie bereits erwähnt mit den Begriffen „basal linear deposit“ oder „diffuse Drusen“ bezeichnet werden [Guymer et al., 1998]. Fokale Ablagerungen von ähnlichem Material können zwischen Basalmembran des RPE und innerer kollagener Schicht auftreten und das klinische Bild von Drusen hervorrufen [Guymer et al., 1998]. Da sich drusenähnliches Material aber auch in dem Komplex der extrahierten Membranen findet, lässt sich das Entstehen von SICL-, DICL- oder gar noch tiefgreifenderen Defekten bei der Chirurgie erklären. Zudem weisen die exzidierten Membranen von Augen mit AMD oft Anteile der Bruch'schen Membran auf: in einer Studie stammten 21 von 23 histologischen Präparaten, die Fragmente dieser Struktur enthielten, von Augen mit altersbedingter Makuladegeneration [Grossniklaus et al., 1994], was auf eine höhere Adhärenz der CNV an diese Unterlage bei AMD hinweist.

Auch die Choriocapillaris weist Veränderungen auf: Brindeau et al. [2001] beobachteten, dass – unabhängig von der zugrundeliegenden Erkrankung – das präoperative Füllungsmuster der Choriocapillaris mit Farbstoff, Lacksprünge, RPE-Veränderungen und Pigmentverklumpungen einen entscheidenden prognostischen Faktor auf die aus der chirurgischen Membranektomie resultierende Sehschärfe darstellt. So zeigten in deren Studie 88 % der Augen mit einer regulären Füllung der Choriocapillaris und dem Fehlen eben genannter Läsionen eine Verbesserung der Sehschärfe um mindestens drei Stufen und ca. 77 % wiesen beim letzten Kontrolltermin eine Sehschärfe auf dem gleichen Niveau wie präoperativ auf.

Pollack et al. [1996] stellten in 26 von 29 Augen (90 %) postoperativ Abnormalitäten in der Perfusion der Choroidea auf FLA-Bildern, die im Zeitraum zwischen drei und 18 Monaten postoperativ angefertigt wurden, dergestalt fest, dass es in der früh-arteriellen Phase zu einer

Füllung großer Gefäße der Choroidea ohne Füllung der Choriocapillaris kommt. Auch Nasir et al. [1997] bemerkten bei 75 % ihrer Patienten eine verzögerte oder gar ein Fehlen der Füllung der Choriocapillaris in der postoperativen FLA. Da extrahierte Membranen von acht Augen aus der Studie von Pollack et al. [1996] histopathologisch untersucht wurden, bei keinem jedoch Bestandteile der Choriocapillaris festgestellt werden konnten (ebenso wie bei sieben von acht Membranen aus der Studie von Nasir et al. [1997]), gehen diese Autoren davon aus, dass diese bei der Operation nicht mitentfernt wurde. Trotzdem gibt es zwei mögliche Erklärungen:

1. Die Choriocapillaris wurde bereits präoperativ nicht perfundiert, was auf eine abnormale Perfusion dieser Struktur als Teil des primären Krankheitsprozesses hindeutet. Stützung erhält diese These durch Beobachtungen an der LMU-Augenklinik, dass abnormale Perfusionsmuster bereits unmittelbar postoperativ (drei Tage) beobachtet werden können [Scheider et al., 1997]. Dies impliziert, dass eine Atrophie der inneren Choroidea bereits präoperativ besteht und weniger als Folge der Operation anzusehen ist. Auch konnten Nasir et al. [1997] am Rand eines histologischen Präparates einer CNV-Membran Anteile der Bruch'schen Membran mit darunterliegender Choriocapillaris und chorioidalen Melanozyten identifizieren und in den daran angrenzenden Gebieten eine Atrophie der Choriocapillaris nachweisen, worauf hin sie diese als präexistent ansahen. Allerdings zeigte der betroffene Patient in der FLA drei Tage postoperativ neben der lokalisierten Choriocapillarisatrophie an der Retinotomiestelle unauffällige Perfusionsverhältnisse im restlichen Dissektionsbett. Hier entwickelten sich sechs Wochen postoperativ zusätzliche Gebiete einer Choriocapillaris-Nonperfusion.
2. Die Choriocapillaris verändert sich als Folge der Operation bzw. aufgrund des fehlenden RPE's. Die Arbeitsgruppen um Valentino und Del Priore führte das oben genannte Experiment der Schaffung iatrogener RPE-Defekte nicht nur an Affen [Valentino et al., 1995], sondern auch an jungen Hausschweinen durch [Del Priore et al., 1995]. Dabei konnten sie im Lauf der Zeit erneut einen Verschluss des RPE-Defektes durch hypopigmentierte RPE-Zellen feststellen; manche Gebiete wurden jedoch von diesem Heilungsprozess ausgespart und nicht mit RPE repopuliert. Vier Wochen postoperativ konnte nun eine Atrophie von Choriocapillaris, Photorezeptoraußensegmenten und äußerer Körnerzellschicht an diesen Stellen beobachtet werden. Grossniklaus et al. [1994] beobachteten eine Atrophie unabhängig jedoch von einer Entfernung der Bruch'schen Membran oder Choroidea.

Tsujikawa et al. [1998] konnten bei ihren Patienten beide Beobachtungen machen: neun von zwölf Augen (75 %), die ohne Anwendung von intraokularem Gas operiert wurden, zeigten in der Fluoreszenzangiographie, die während der ersten postoperativen Woche durchgeführt wurde, Choriokapillarisdefekte entlang des Extraktionsweges der CNV-Membran, und zwei weitere der restlichen drei Augen entwickelten solche Defekte im Laufe der folgenden sechs Monate.

In jedem Fall scheinen die Veränderungen der Choroidea mit einer Dysfunktion des RPE einherzugehen [Pollack et al., 1996] bzw. indirekter Beweis für das Fehlen von RPE im Dissektionsbett zu sein; als weitere Folge tritt auch eine Atrophie der Photorezeptoren auf, die sich als für das funktionelle Ergebnis verantwortlich zeichnet [Nasir et al., 1997]. Darüber hinaus kann es sich bei der Atrophie um einen progressiven Vorgang handeln. Castellarin et al. [1998] berichteten über einen Patienten, dessen histologisches Präparat keine Fragmente der kollagenen Schichten der Bruch'schen Membran und keine Choriocapillaris enthielt. Im klinischen Verlauf konnte aber über den Zeitraum von einem Jahr eine zentrifugale, in alle Richtungen gleich fortschreitende Größenzunahme des choriocapillären Nonperfusionsareales von initial 2,37 mm<sup>2</sup> auf 3,20 mm<sup>2</sup> beobachtet werden. Dies entspricht einer monatlichen Rate von 0,079 mm<sup>2</sup>. Dies kann auch eine Erklärung dafür sein, weshalb manche Patienten zunächst eine Verbesserung mit folgender Verschlechterung der Sehschärfe postoperativ erfuhren, obwohl kein Rezidiv auftrat. Ursachen für diese Progression können laut Castellarin et al. [1998] der Untergang von RPE-Zellen am Rand des Dissektionsbettes, eine fortschreitende Migration der RPE-Zellen mit der Folge einer inadäquaten Zelldichte für die Erhaltung der darunterliegenden Choriocapillaris oder eine andauernde RPE-Metaplasie sein. Ebenso kann aber auch der natürliche Verlauf der AMD für die zunehmende Atrophie verantwortlich sein, da der Alterungsprozess der Choroidea mit einer Abnahme der luminalen Fläche der Choriocapillaris, Verdickung der interkapillären Säulen und Ausdünnung der Choroidea aufgrund des Verlustes von mittelgroßen Gefäßen einhergeht. Auch Tsujikawa et al. [1998] berichteten über eine Zunahme des Choriokapillarisdefektes über die Zeit. Als Ursache wäre eine fehlende parakrine Interaktion denkbar. Demgegenüber zeigen die Narben in anderen Studien nicht den Trend einer Vergrößerung [Ormerod et al., 1994; Stone, Sternberg Jr, 2002].

## **2.7. Ausblick**

Auch wenn die Ergebnisse nach chirurgischer Membranektomie von CNV die Erwartungen bisher noch nicht erfüllt haben, so bietet diese Methode immerhin Ansätze für mögliche zu-

künftige Therapiekonzepte. Nach wie vor existiert keine Therapieoption, die zu einer Visusverbesserung führt. Da insbesondere das fehlende subfoveale RPE für die begrenzte Prognose nach chirurgischer Membranektomie verantwortlich ist, werden Bemühungen in dieser Hinsicht unternommen, ohne jedoch bisher von Erfolg gekrönt zu sein:

Wang et al. [2003] beobachteten bei Defekten mit erhaltener RPE-Basalmembran ein unterschiedliches Ausmaß an Repopulation, das unabhängig vom Alter des Spenders, Wundgröße oder Zeitspanne zwischen Tod und E nukleation war. Das implizierte den Gedanken an intrinsische Eigenschaften der RPE-Zellen und ließ sie über eine die Zellen stimulierende und die Repopulation fördernde Therapie nachdenken. Auch andere Autoren regen die Suche nach Therapieformen an, die eine Stimulation der verbliebenen RPE-Zellen zur Regeneration bzw. Repopulation beinhalten, z. B. die Applikation von pharmakologischen Agenzien während der Operation [Adelberg et al., 1995; Berger, Conway et al., 1997; Castellarin et al., 1998; Hsu et al., 1995; Stone, Sternberg, 2002]. Campochiaro [1998: S. 469] regte an, als Ziel weiterer Studien einen "Cocktail" aus Wachstumsfaktoren zu entwickeln; dadurch könnten autokrine Schleifen (PDGF), die normalerweise zur Wundheilung beitragen und möglicherweise bei der AMD gestört sind, wiederhergestellt werden. Ebenso könnte TGF- $\beta$  die Produktion von extrazellulärer Matrix stimulieren, gleichzeitig aber eine überschießende Zellproliferation verhindern. Hierfür sind aber noch viel mehr Erkenntnisse über die Interaktion von Zytokinen, Wachstumsfaktoren etc. auf molekularer Ebene notwendig. Die Dualität der Erkrankung bzw. der Suche nach einem Therapiekonzept sieht man auch daran, dass andere Autoren [Melberg, Thomas, Dickinson, Valluri, 1996] hingegen eine anti-angiogenetische Therapie zur Verhinderung eines CNV-Rezidives propagieren.

Auch die Suche nach Möglichkeiten, die extrazelluläre Matrix zu behandeln, geht weiter: Del Priore et al. [2002] konnten z. B. die Anheftung von RPE-Zellen an die innere Bruch'sche Membran in vitro durch Zugabe von extrazellulären Matrixliganden fördern. Weitere Ansätze bestehen in dem Bemühen, mittels Transplantation von RPE-Zellen dem Patienten wieder ein gutes Sehen zu ermöglichen [Thumann, 2002], wobei auch hier bisher die fehlende Anheftung der RPE-Zellen an die Bruch'sche Membran limitierend zu sein scheint.



## VI. Schriftumsverzeichnis

Adelberg DA, Del Priore LV, Kaplan HJ: Surgery for subfoveal membranes in myopia, angioid streaks, and other disorders. *Retina* 1995;15:198-205

Aiello, LP: Vascular Endothelial Growth Factor and the Eye: Biochemical Mechanisms of Action and Implications for Novel Therapies. *Ophthalmic Res* 1997;29:354-362

Amin R, Puklin JE, Frank RN: Growth Factor Localization in Choroidal Neovascular Membranes of Age-Related Macular Degeneration. *Invest Ophthalmol Vis Sci* 1994;35:3178-3188

Bach M, Kommerell G: Sehschärfebestimmung nach Europäischer Norm: wissenschaftliche Grundlagen und Möglichkeiten der automatischen Messung. *Klin Monatsbl Augenheilkd* 1998;212:190-195

Berger AS, Conway M, Del Priore LV, Walker RS, Pollack JS, Kaplan HJ: Submacular Surgery for Subfoveal Choroidal Neovascular Membranes in Patients With Presumed Ocular Histoplasmosis. *Arch Ophthalmol* 1997;115:991-996

Berger AS, Kaplan HJ: Clinical Experience with the Surgical Removal of Subfoveal Neovascular Membranes. Short-term Postoperative Results. *Ophthalmology* 1992;99:969-976

Berger AS, McCuen II BW, Brown GC, Brownlow Jr RL: Surgical removal of subfoveal neovascularization in idiopathic juxtafoveal retinal telangiectasis. *Retina* 1997;17:94-98

Berglin L, Algvere P, Olivestedt G, Crafoord S, Stenkula S, Hansson L-J, Tomic Z, Kvanta A, Seregard S: The Swedish national survey of surgical excision for submacular choroidal neovascularization (CNV). *Acta Ophthalmol Scand* 2001;79:580-584

Bland JM, Altman DG. Statistical methods for assessing agreement between two methods of clinical measurement. *Lancet* 1986;1(8476):307-310

Bottoni F, Airaghi P, Perego E, Ortolina S, Carlevaro G, De Molfetta V: Surgical removal of idiopathic, myopic and age-related subfoveal neovascularization. *Graefe's Arch Clin Exp Ophthalmol* 1996;234:42-50

Bressler NM, Bressler SB, Gragoudas ES: Clinical Characteristics of Choroidal Neovascular Membranes. *Arch Ophthalmol* 1987;105:209-213

Bressler NM, Munoz B, Maguire MG, Vitale SE, Schein OD, Taylor HR, West SK: Five-year incidence and disappearance of drusen and retinal pigment epithelial abnormalities. Waterman study. *Arch Ophthalmol* 1995;113:301-308

Brindeau C, Glacet-Bernard A, Coscas F, Mimoun G, Boukhli L, Coscas G, Soubrane G: Surgical removal of subfoveal choroidal neovascularization: visual outcome and prognostic value of fluorescein angiography and optical coherence tomography. *Eur J Ophthalmol* 2001;11:287-295

Burke JM: Cytochrome oxidase activity in bovine and human retinal pigment epithelium: topographical and age-related differences. *Curr Eye Res* 1993;12:1073-1079

Burke JM, Soref C: Topographical Variation in Growth in Cultured Bovine Retinal Pigment Epithelium. *Invest Ophthalmol Vis Sci* 1988;29:1784-1788

Bynoe LA, Chang TS, Funata M, Del Priore LV, Kaplan HJ, Green WR: Histopathologic Examination of Vascular Patterns in Subfoveal Neovascular Membranes. *Ophthalmology* 1994;101:1112-1117

Campochiario PA: Chapter 23. Growth factors in the retinal pigment epithelium and retina; in: Marmor MF, Wolfensberger TJ: *The Retinal Pigment Epithelium. Function and Disease*. Oxford University Press, Oxford 1998: S. 459-477

Castellarin AA, Nasir MA, Sugino IK, Zarbin MA: Progressive presumed choriocapillaris atrophy after surgery for age-related macular degeneration. *Retina* 1998;18:143-149

Connor Jr TB, Wolf MD, Arrindell EL, Mieler WF: Surgical removal of an extrafoveal fibrotic choroidal neovascular membrane with foveal serous detachment in age-related macular degeneration. *Retina* 1994;14:125-129

Corey RP, Scott IU, Flynn Jr HW, Rosa Jr RH, Murray TG: Surgical Removal of Submacular Choroidal Neovascularization: A Clinicopathologic Study and Factors Influencing Visual Outcomes. *Ophthalmic Surg Lasers* 2001;32:406-418

Das A, Puklin JE, Frank RN, Zhang NL: Ultrastructural Immunocytochemistry of Subretinal Neovascular Membranes in Age-related Macular Degeneration. *Ophthalmology* 1992;99:1368-1376

Del Priore LV, Geng L, Tezel TH, Kaplan HJ: Extracellular matrix ligands promote RPE attachment to inner Bruch's membrane. *Curr Eye Res* 2002;25:79-89

Del Priore LV, Hornbeck R, Kaplan HJ, Jones Z, Valentino TL, Mosinger-Ogilvie J, Swinn M: Débridement of the Pig Retinal Pigment Epithelium In Vivo. *Arch Ophthalmol* 1995;113:939-944

Early Treatment Diabetic Retinopathy Study Research Group: Early Treatment Diabetic Retinopathy Study Design and Baseline Patient Characteristics. ETDRS Report Number 7. *Ophthalmology* 1991;98:741-756

Eckardt C: Chirurgische Entfernung von submakulären Neovaskularisationsmembranen. *Ophthalmologie* 1996;93:688-693

Ehrt O, Scheider A, Gündisch O, Eckl-Titz G, Rittweger T, Kampik A: Chirurgische Entfernung subfovealer chorioidaler Neovaskularisationen bei AMD. Prä- und postoperative fundusperimetrische Befunde mit dem SLO. *Ophthalmologie* 1999;96:421-427

Elsner H, Barbazetto I, Schmidt-Erfurth U: Spontanverlauf bei klassischer, subfovealer chorioidaler Neovaskularisation bei AMD. *Ophthalmologie* 2001;98:665-670

Fleckner MR, Hochman MA, Buzney SM, Weiter JJ, Tolentino FI, Khadem JJ: Complications of Surgery for Subfoveal Choroidal Neovascularization. *Int Ophthalmol Clin* 2000;40:201-214

Flood MT, Gouras P, Kjeldbye H: Growth characteristics and ultrastructure of human retinal pigment epithelium in vitro. *Invest Ophthalmol Vis Sci* 1980;19:1309-1320

Frank RN, Amin RH, Elliott D, Puklin JE, Abrams GW: Basic Fibroblast Growth Factor and Vascular Endothelial Growth Factor Are Present in Epiretinal and Choroidal Neovascular Membranes. *Am J Ophthalmol* 1996;122:393-403

Gandorfer A, Scheider A, Gündisch O, Kampik A: Rezidivierende choroidale Neovaskularisationen bei altersbezogener Makuladegeneration. Fluoreszenzangiographische Morphologie nach chirurgischer Membranektomie. *Ophthalmologe* 1998;95:408-412

Gandorfer A, Scheider A: Morphometric comparison of subfoveal neovascular membranes and postoperative retinal pigment epithelial defects in age-related macular degeneration. *Retina* 2000;20:99-102

Gass JDM: Biomicroscopic and Histopathologic Considerations Regarding the Feasibility of Surgical Excision of Subfoveal Neovascular Membranes. *Am J Ophthalmol* 1994;118:285-298

Gräf M, Halbach E, Kaufmann H: Erblindungsursachen in Hessen 1996. *Klin Monatsbl Augenheilkd* 1999; 215:50-55

Green WR: Clinicopathologic studies of treated choroidal neovascular membranes. A review and report of two cases. *Retina* 1991;11:328-356

Green WR, Enger C: Age-related Macular Degeneration Histopathologic Studies. The 1992 Lorenz E. Zimmerman Lecture. *Ophthalmology* 1993;100:1519-1535

Grossniklaus HE: Clinicopathologic features of submacular neovascularization. *Ophthalmol Clin N Am* 1993;6:359-374

Grossniklaus HE, Gass JDM: Clinicopathologic Correlations of Surgically Excised Type 1 and Type 2 Submacular Choroidal Neovascular Membranes. *Am J Ophthalmol* 1998;126:59-69

Grossniklaus HE, Green WR: Histopathologic and Ultrastructural Findings of Surgically Excised Choroidal Neovascularization. *Arch Ophthalmol* 1998;116:745-749

Grossniklaus HE, Hutchinson, AK, Capone Jr. A, Woolfson J; Lambert HM: Clinicopathologic Features of Surgically Excised Choroidal Neovascular Membranes. *Ophthalmology* 1994;101:1099-1111

Grossniklaus HE, Martinez JA, Brown VB, Lambert HM, Sternberg Jr P, Capone Jr A, Aaberg TM, Lopez PF: Immunohistochemical and Histochemical Properties of Surgically Excised Subretinal Neovascular Membranes in Age-related Macular Degeneration. *Am J Ophthalmol* 1992;114:464-472

Grossniklaus HE, Wilson DJ, Bressler SB, Bressler NM, Toth CA, Green RW, Miskala P: Clinicopathologic Studies of Eyes That Were Obtained Postmortem From Four Patients Who Were Enrolled in the Submacular Surgery Trials: SST Report No. 16. *Am J Ophthalmol* 2006;141:93-104

Guerrin M, Moukadiri H, Chollet P, Moro F, Dutt K, Malecaze F, Plouet J: Vasculotropin/vascular endothelial growth factor is an autocrine growth factor for human retinal pigment epithelial cells cultured in vitro. *J Cell Physiol* 1995;164:385-394

Guymer R, Bird AC: Chapter 35. Bruch's membrane, drusen, and age-related macular degeneration; in: Marmor MF, Wolfensberger TJ: *The Retinal Pigment Epithelium. Function and Disease*. Oxford University Press, Oxford 1998; S. 693-705

Guymer R, Luthert P, Bird A: Changes in Bruch's Membrane and Related Structures with Age. *Prog Ret Eye Res* 1998;18:59-90

Hackett SF, Schoenfeld C-L, Freund J, Gottsch JD, Bhargava S, Campochiaro PA: Neurotrophic Factors, Cytokines and Stress Increase Expression of Basic Fibroblast Growth Factor in Retinal Pigmented Epithelial Cells. *Exp Eye Res* 1997;64:865-873

Harman AM, Fleming PA, Hoskins RV, Moore SR: Development and Aging of Cell Topography in the Human Retinal Pigment Epithelium. *Invest Ophthalmol Vis Sci* 1997;38:2016-2026

Harms V: Biomathematik, Statistik und Dokumentation. Eine leicht verständliche Einführung von Volker Harms. Harms Verlag, Kiel, 6. völlig neu bearb. Aufl. 1992

Heriot WJ, Machemer R: Pigment epithelial repair. *Graefe's Arch Clin Exp Ophthalmol* 1992;230:91-100

Hörle S, Pöstgens H, Schmidt J, Kroll P: Pigment Epithelium Defects after Submacular Surgery for Choroidal Neovascularization: First Results. *Ophthalmologica* 2000;214:122-125

Holz FG, Pauleikhoff D: Kapitel 4. Manifestationsformen und Prognose; in: Holz FG, Pauleikhoff D (Hrsg.): Altersabhängige Makuladegeneration. Springer-Verlag, Berlin, Heidelberg 1997; S. 61-85

Holz FG, Pauleikhoff D, Bird AC: Kapitel 2. Pathophysiologie; in: Holz FG, Pauleikhoff D (Hrsg.): Altersabhängige Makuladegeneration. Springer-Verlag, Berlin, Heidelberg 1997; S. 21-36

Holz FG, Sheraidah, G, Pauleikhoff D, Bird AC: Analysis of lipid deposits extracted from human macular and peripheral Bruch's membrane. *Arch Ophthalmol* 1994;112:402-406

Hoops JP, Scheider A, Messmer EM, Grasbon T, Gündisch O, Kampik A: Chorioidale Neovaskularisationen bei AMD. Korrelation histologischer und fluoreszenzangiographischer Befunde. *Ophthalmologie* 1998;95:296-300

Hsu JK, Thomas MA, Ibanez H, Green WR: Clinicopathologic studies of an eye after submacular membranectomy for choroidal neovascularization. *Retina* 1995;15:43-52

Hudson HL, Frambach DA, Lopez PF: Relation of the functional and structural fundus changes after submacular surgery for neovascular age-related macular degeneration. *Br J Ophthalmol* 1995;79:417-423

Hutchinson AK, Grossniklaus HE, Capone A: Giant-Cell Reaction in Surgically Excised Subretinal Neovascular Membrane. *Arch Ophthalmol* 1993;111:734-735

Klein R, Davis MD, Magli YL, Segal P, Klein BEK, Hubbard L: The Wisconsin Age-related Maculopathy Grading System. *Ophthalmology* 1991;98:1128-1134

Klein R, Klein BEK, Jensen SC, Meuer SM: The Five-year Incidence and Progression of Age-related Maculopathy. The Beaver Dam Eye Study. *Ophthalmology* 1997;104:7-21

Kliffen M, Sharma HS, Mooy CM, Kerkvliet S, de Jong PTVM: Increased expression of angiogenic growth factors in age-related maculopathy. *Br J Ophthalmol* 1997;81:154-162

Krumpaszky HG, Klauß V: Erblindungsursachen in Bayern. Auswertung einer repräsentativen Stichprobe der Blindengeldakten aus Oberbayern. *Klin Monatsbl Augenheilkd* 1992;200:142-146

Krumpaszky HG, Lüdtke R, Mickler A, Klauss V, Selbmann HK: Blindness Incidence in Germany. A Population-Based Study from Württemberg-Hohenzollern. *Ophthalmologica* 1999;213:176-182

Kvanta A, Alverre PV, Berglin L, Seregard S: Subfoveal Fibrovascular Membranes in Age-Related Macular Degeneration Express Vascular Endothelial Growth Factor. *Invest Ophthalmol Vis Sci* 1996;37:1929-1934

Lafaut BA, Aisenbrey S, Vanden Broecke C, Di Tizio F, Bartz-Schmidt KU: Clinicopathological correlation in exudative age-related macular degeneration: recurrent choroidal neovascularization. *Graefe's Arch Clin Exp Ophthalmol* 2001;239:5-11

Lafaut BA, Bartz-Schmidt KU, Vanden Broecke C, Aisenbrey S, De Laey JJ, Heimann K: Clinicopathological correlation in exudative age related macular degeneration: histological differentiation between classic and occult choroidal neovascularisation. *Br J Ophthalmol* 2000;84:239-243

Lambert HM, Capone Jr A, Aaberg TM, Sternberg Jr P, Mandell BA, Lopez PF: Surgical Excision of Subfoveal Neovascular Membranes in Age-related Macular Degeneration. *Am J Ophthalmol* 1992;113:257-262

Lambooij AC, van Wely KHM, Lindenbergh-Kortleve DJ, Kuijpers RWAM, Kliffen M, Mooy CM: Insulin-like Growth Factor-I and its Receptor in Neovascular Age-Related Macular Degeneration. *Invest Ophthalmol Vis Sci* 2003;44:2192-2198

Lee BL, Lim JI, Grossniklaus HE: Clinicopathologic features of indocyanine green angiography-imaged, surgically excised choroidal neovascular membranes. *Retina* 1996;16:64-69

Lewis H, VanderBrug Medendorp S: Tissue Plasminogen Activator-assisted Surgical Excision of Subfoveal Choroidal Neovascularization in Age-related Macular Degeneration. A Randomized, Double-masked Trial. *Ophthalmology* 1997;104:1847-1852

Loewenstein A, Bressler NM, Bressler SB: Chapter 37. Epidemiology of age-related retinal pigment epithelial disease; in: Marmor MF, Wolfensberger TJ: *The Retinal Pigment Epithelium. Function and Disease*. Oxford University Press, Oxford 1998: S. 716-725

Lopez PF, Lambert HM, Grossniklaus HE, Sternberg Jr P: Well-defined Subfoveal Choroidal Neovascular Membranes in Age-related Macular Degeneration. *Ophthalmology* 1993;100:415-422

Macular Photocoagulation Study Group (1982): Argon laser photocoagulation for senile macular degeneration. Results of a randomized clinical trial. *Arch Ophthalmol* 1982;100:912-918



Macular Photocoagulation Study Group (1990): Krypton laser photocoagulation for neovascular lesions of age-related macular degeneration. Results of a randomized clinical trial. Arch Ophthalmol 1990;108:816-824

Macular Photocoagulation Study Group (1991a): Laser Photocoagulation of Subfoveal Neovascular Lesions in Age-Related Macular Degeneration. Results of a Randomized Clinical Trial. Arch Ophthalmol 1991;109:1220-1231

Macular Photocoagulation Study Group (1991b): Laser Photocoagulation of Subfoveal Recurrent Neovascular Lesions in Age-Related Macular Degeneration. Results of a Randomized Clinical Trial. Arch Ophthalmol 1991;109:1232-1241

Macular Photocoagulation Study Group (1991c): Subfoveal Neovascular Lesions in Age-Related Macular Degeneration. Guidelines for Evaluation and Treatment in the Macular Photocoagulation Study. Arch Ophthalmol 1991;109:1242-1257

Macular Photocoagulation Study Group (1993): Laser Photocoagulation of Subfoveal Neovascular Lesions of Age-Related Macular Degeneration. Updated Findings From Two Clinical Trials. Arch Ophthalmol 1993;111:1200-1209

Macular Photocoagulation Study Group (1994a): Visual Outcome After Laser Photocoagulation for Subfoveal Choroidal Neovascularization Secondary to Age-Related Macular Degeneration. The Influence of Initial Lesion Size and Initial Visual Acuity. Arch Ophthalmol 1994;112:480-488

Macular Photocoagulation Study Group (1994b): Persistent and Recurrent Neovascularization After Laser Photocoagulation for Subfoveal Choroidal Neovascularization of Age-Related Macular Degeneration. Arch Ophthalmol 1994;112:489-499

Marmor MF, Wolfensberger TJ: The Retinal Pigment Epithelium. Function and Disease. Oxford University Press, Oxford 1998

Marshall J, Hussain AA, Starita C, Moore DJ, Patmore AL: Chapter 34. Aging and Bruch's membrane; in: Marmor MF, Wolfensberger TJ: The Retinal Pigment Epithelium. Function and Disease. Oxford University Press, Oxford 1998; S. 669-692

Melberg NS, Thomas MA, Burgess DB: The surgical removal of subfoveal choroidal neovascularization. Ingrowth site as a predictor of visual outcome. *Retina* 1996;16:190-195

Melberg NS, Thomas MA, Dickinson JD, Valluri S: Managing Recurrent Neovascularization after Subfoveal Surgery in Presumed Ocular Histoplasmosis Syndrome. *Ophthalmology* 1996;103:1064-1068

Merrill PT, LoRusso FJ, Lomeo MD, Saxe SJ, Khan MM, Lambert HM: Surgical Removal of Subfoveal Choroidal Neovascularization in Age-related Macular Degeneration. *Ophthalmology* 1999;106:782-789

Miyamura N, Mishima K, Honda S, Aotaki-Keen AE, Morse LS, Handa JT, Hjelmeland LM: Age and Topographic Variation of Insulin-like Growth Factor-Binding Protein 2 in the Human RPE. *Invest Ophthalmol Vis Sci* 2001;42:1626-1630

Moisseiev J, Alhalel A, Masuri R, Treister G: The Impact of the Macular Photocoagulation Study Results on the Treatment of Exudative Age-Related Macular Degeneration. *Arch Ophthalmol* 1995;113:185-189

Müller S, Ehrh O, Gündisch O, Eckl-Titz G, Scheider A: Funktionelle Ergebnisse nach CNV-Extraktion oder Photokoagulation bei alterskorrelierter Makuladegeneration. *Ophthalmologe* 2000;97:142-146

Nasir MA, Sugino I, Zarbin MA: Decreased choriocapillaris perfusion following surgical excision of choroidal neovascular membranes in age-related macular degeneration. *Br J Ophthalmol* 1997;81:481-489

Ormerod LD, Puklin JE, Frank RN: Long-term Outcomes after the Surgical Removal of Advanced Subfoveal Neovascular Membranes in Age-related Macular Degeneration. *Ophthalmology* 1994;101:1201-1210

Panda-Jonas S, Jonas JB, Jakobczyk-Zmija M: Retinal Pigment Epithelial Cell Count, Distribution, and Correlations in Normal Human Eyes. *Am J Ophthalmol* 1996;121:181-189

Pauleikhoff D, Holz FG, Bird AC: Kapitel 3. Pathologie; in: Holz FG, Pauleikhoff D (Hrsg.): Altersabhängige Makuladegeneration. Springer-Verlag, Berlin, Heidelberg 1997; S. 37-58

Pauleikhoff D, Knebel C, Peuser M, Schrenk M, Wessing A: Fluoreszenzangiographie bei der altersabhängigen Makuladegeneration. Studie zur Häufigkeit koagulativ behandelbarer Läsionen. *Klin Monatsbl Augenheilkd* 1996;209:309-314

Pollack JS, Del Priore LV, Smith ME, Feiner MA, Kaplan HJ: Postoperative abnormalities of the choriocapillaris in exudative age-related macular degeneration. *Br J Ophthalmol* 1996;80:314-318

Reddy VM, Zamora RL, Kaplan HJ: Distribution of Growth Factors in Subfoveal Neovascular Membranes in Age-related Macular Degeneration and Presumed Ocular Histoplasmosis Syndrome. *Am J Ophthalmol* 1995;120:291-301

Renno RZ, Youssri AI, Michaud N, Gragoudas ES, Miller JW: Expression of Pigment Epithelium-Derived Factor in Experimental Choroidal Neovascularization. *Invest Ophthalmol Vis Sci* 2002;43:1574-1580

Rosa Jr RH, Thomas MA, Green WR: Clinicopathologic Correlation of Submacular Membranectomy With Retention of Good Vision in a Patient With Age-Related Macular Degeneration. *Arch Ophthalmol* 1996;114:480-487

Sabates NR, Crane WG, Sabates FN, Schuchard RA, Fletcher DC: Scanning laser ophthalmoscope macular perimetry in the evaluation of submacular surgery. *Retina* 1996;16:296-304

Sarks SH, Van Driel D, Maxwell L, Killingsworth M: Softening of drusen and subretinal neovascularization. *Trans Ophthalmol Soc UK* 1980;100:414-422

Sawa M, Kamei M, Ohji M, Motokura M, Saito Y, Tano Y: Changes in fluorescein angiogram early after surgical removal of choroidal neovascularization in age-related macular degeneration. *Graefe's Arch Clin Exp Ophthalmol* 2002;240:12-16

Scheider A: Kapitel 5. Angiographie; in: Holz FG, Pauleikhoff D (Hrsg.): *Altersabhängige Makuladegeneration*. Springer-Verlag, Berlin, Heidelberg 1997; S. 87-110

Scheider A, Gandorfer A, Gündisch O, Kampik A: Angiographische Befunde von RPE und Chorioidea nach chirurgischer Exzision subfovealer Neovaskularisationen? *Klin Monatsbl Augenheilkd* 1997;210:3-4

Scheider A, Gündisch O, Kampik A: Surgical extraction of subfoveal choroidal new vessels and submacular haemorrhage in age-related macular degeneration: results of a prospective study. *Graefe's Arch Clin Exp Ophthalmol* 1999;237:10-15

Schneider S, Greven CM, Green WR: Photocoagulation of well-defined choroidal neovascularization in age-related macular degeneration. *Clinicopathologic Correlation. Retina* 1998;18:242-250

Schneider U, Inhoffen W, Gelissen F, Kreissig I: Assessment of visual function in choroidal neovascularization with scanning laser microperimetry and simultaneous indocyanine green angiography. *Graefe's Arch Clin Exp Ophthalmol* 1996;234:612-617:

Scupola A, Coscas G, Soubrane G, Balestrazzi E: Natural History of Macular Subretinal Hemorrhage in Age-Related Macular Degeneration. *Ophthalmologica* 1999;213:97-102

Smith W, Assink J, Klein R, Mitchell P, Klaver CCW, Klein BEK, Hofman A, Jensen S, Wang JJ, de Jong PTVM: Risk Factors for Age-related Macular Degeneration. Pooled Findings from Three Continents. *Ophthalmology* 2001;108:697-704

Soubrane G, Coscas G, François C, Koenig F: Occult Subretinal New Vessels in Age-related Macular Degeneration. Natural History and Early Laser Treatment. *Ophthalmology* 1990;97:649-657

Sparrow JM, Dickinson AJ, Duke AM, Thompson JR, Gibson JM, Rosenthal AR: Seven year follow-up of age-related maculopathy in an elderly British population; *Eye* 1997;11: 315-324

Stone TW, Sternberg Jr P: Submacular Surgery Trials update. *Ophthalmol Clin N Am* 2002;15:479-488

Submacular surgery trials pilot study investigators (2000a): Submacular Surgery Trials Randomized Pilot Trial of Laser Photocoagulation Versus Surgery for Recurrent Choroidal Neovascularization Secondary to Age-related Macular Degeneration: I. Ophthalmic Outcomes. Submacular Surgery Trials Pilot Study Report Number 1. *Am J Ophthalmol* 2000;130:387-407

Submacular surgery trials pilot study investigators (2000b): Submacular Surgery Trials Randomized Pilot Trial of Laser Photocoagulation Versus Surgery for Recurrent Choroidal Neovascularization Secondary to Age-related Macular Degeneration: II. Quality of Life Outcomes. Submacular Surgery Trials Pilot Study Report Number 2. *Am J Ophthalmol* 2000;130:408-418

Submacular surgery trials research group (2006): Comparison of 2D Reconstructions of Surgically Excised Subfoveal Choroidal Neovascularization with Fluorescein Angiographic Features: SST Report No. 15. *Ophthalmology* 2006;113:267-279

Thomas MA, Dickinson JD, Melberg NS, Ibanez HE, Dhaliwal RS: Visual Results after Surgical Removal of Subfoveal Choroidal Neovascular Membranes. *Ophthalmology* 1994;101:1384-1396

Thumann G: Potential of pigment epithelium transplantation in the treatment of AMD. *Graefe's Arch Clin Exp Ophthalmol* 2002;240:695-697

Tsujikawa M, Sawa M, Lewis JM, Motokura M, Tsujikawa K, Ohji M, Saito Y, Tano Y: Chorioretinal Damage Caused by the Excision of Choroidal Neovascularization. *Am J Ophthalmol* 1998;126:348-357

Valentino TL, Kaplan HJ, Del Priore LV, Fang S-R, Berger A, Silverman MS: Retinal Pigment Epithelial Repopulation in Monkeys After Submacular Surgery. Arch Ophthalmol 1995;113:932-938

Vander JF, Morgan CM, Schatz H: Growth Rate of Subretinal Neovascularization in Age-related Macular Degeneration. Ophthalmology 1989;96:1422-1429

Wada M, Ogata N, Otsuji T, Uyama M: Expression of vascular endothelial growth factor and its receptor (KDR/flk-1) mRNA in experimental choroidal neovascularization. Curr Eye Res 1999;18:203-213

Wang H, Ninomiya Y, Sugino IK, Zarbin MA: Retinal Pigment Epithelium Wound Healing in Human Bruch's Membrane Explants. Invest Ophthalmol Vis Sci 2003;44:2199-2210

Werner J: Biomathematik und medizinische Statistik. Eine praktische Anleitung für Studierende, Doktoranden, Ärzte und Biologen. Verlag Urban und Schwarzenberg, München, Wien, Baltimore, 2. Auflage 1992

Williams RA, Brody BL, Thomas RG, Kaplan RM, Brown SI: The Psychosocial Impact of Macular Degeneration. Arch Ophthalmol. 1998;116:514-520

## VII. Zusammenfassung

**Einleitung:** Die altersbedingte Makuladegeneration (AMD) ist der führende Grund für Blindheit im Sinne des Gesetzes in den westlichen Industrienationen mit stark steigender Inzidenz und Prävalenz. Es gibt verschiedene Formen der AMD. Besonders die so genannte „feuchte Form“, die durch die Entstehung von chorioidalen Neovaskularisationsmembranen (CNV) am Ort des schärfsten Sehens gekennzeichnet ist, führt oft zu einem rasch progredienten Abfall des Visus. Für die Diagnostik solcher Neovaskularisationsmembranen dient neben der klinischen Untersuchung vor allem die Darstellung mittels Fluoreszenzangiographie (FLA), anhand derer auch eine weitere Einteilung von CNVs in verschiedene Typen (z.B. „klassische“ oder „okkulte“ Membranen) vorgenommen wird. Auch Defekte im retinalen Pigmentepithel, das topographisch der Netzhaut benachbart liegt, lassen sich diagnostisch mittels der FLA darstellen und quantifizieren.

Bis dato stand als einzige aktive Therapieoption für diese Membranen die Verödung mittels Argon-Laser zur Verfügung, die allerdings auch unweigerlich mit einer Zerstörung der darüber liegenden neurosensorischen Netzhaut einhergeht. Daher wurde an der Augenklinik der Ludwig-Maximilians-Universität der Weg der chirurgischen Intervention beschritten, bei dem nach einer Pars-Plana-Vitrektomie und Retinotomie die entsprechende subfoveal gelegene Membran oder Blutung aus dem Subretinalraum extrahiert wird. Zwangsweise kommt es – wie sich herausstellte – dabei durch die Membranstruktur bedingt jedoch auch immer zu einer Mitentfernung von retinalem Pigmentepithel (RPE), das für die Netzhaut eine trophische Funktion besitzt.

**Methodik:** Bei der Nachbeobachtung der Patienten fiel auf, dass es zu Rezidiven von CNVs kam. Ausgangspunkt dieser Studie war die Fragestellung, ob ein Zusammenhang zwischen Größe der RPE-Defekte und Rezidivwahrscheinlichkeit besteht. Hierzu wurden retrospektiv die Krankenakten und Fluoreszenzangiographien von 51 operierten Patienten ausgewertet, die Größe der RPE-Defekte auf postoperativ angefertigten Angiographien ausgemessen und zum Auftreten eines Rezidives bzw. zum Rezidivzeitpunkt in Relation gesetzt.

**Ergebnisse:** Dabei konnte festgestellt werden, dass kleinere RPE-Defekte mit einer erhöhten Wahrscheinlichkeit sowohl für ein Auftreten eines Rezidives, als auch mit der für einen früheren Rezidivzeitpunkt einhergehen. Des weiteren ergab sich eine negative Korrelation zwischen der Größe des RPE-Defektes und dem bestkorrigierten Visus zu verschiedenen postoperativen Zeitpunkten während des ersten Jahres nach der Operation (bei einer Nachbeobachtungszeit von bis zu vier Jahren). Dementsprechend ergab sich auch eine positive Korre-

lation mit dem benötigten Vergrößerungsfaktor einiger Patienten. Zudem lässt sich eine Funktionsdiagnostik der Netzhaut, v.a. der Makula, mit Hilfe der Mikroperimetrie betreiben. Bei den mit dieser Diagnostikmöglichkeit untersuchten Patienten zeigten sich statistisch signifikante positive Korrelationen zwischen den RPE-Defekten und den gemessenen absoluten und relativen Skotomen. Ein statistischer Zusammenhang zwischen der Größe des RPE-Defektes und einer Visusverbesserung oder –verschlechterung konnte dabei nicht festgestellt werden, jedoch eine positive Korrelation zwischen präoperativen und dem besten postoperativ erreichten Visus.

**Diskussion:** Mit Hilfe der chirurgischen Membranektomie lässt sich zwar eine Stabilisierung der Sehschärfe erreichen, die entstandenen RPE-Defekte sind aber Ursache des fehlenden Anstiegs des Visus. Andere Faktoren wie Vorschädigungen der Strukturen von Aderhaut, Bruch'scher Membran, RPE und Netzhaut durch den Krankheitsprozess spielen eine zusätzliche Rolle. Auch Lokalisation und Wachstumsmuster von Neovaskularisationen können einen Einfluss auf die postoperativ erreichten Sehschärfen haben. Dies zeigt sich insbesondere im Vergleich mit in der Literatur angegebenen Ergebnissen nach subfovealer Membranektomie bei anderen Erkrankungen, die mit der Bildung chorioidaler Neovaskularisationen einhergehen.

Die Beobachtung, dass kleinere RPE-Defekte mit einer erhöhten Rezidivrate einhergehen, lässt Rückschlüsse auf die mögliche Rolle des RPE bei der primären Krankheitsentstehung zu. Insbesondere unterstützt sie die These, dass zwischen zentralem und mittelperipherem retinalen Pigmentepithel Unterschiede bestehen z.B. in Bezug auf die Synthese von Wachstumsfaktoren, die bei der Entstehung solcher Membranen eine entscheidende Rolle spielen oder altersbedingte Unterschiede bezüglich der regenerativen Kapazität der RPE-Zellen. Für künftige Therapieoptionen mit dem Resultat einer verbesserten Sehschärfe müssten Wege gefunden werden, den geschädigten Komplex von Bruch'scher Membran und RPE wiederherzustellen.



## VIII. Anhang

### 1. Grundcharakteristika der Patienten

**Tabelle I:** Grundcharakteristika der Patienten

<sup>1</sup>Geschlecht: 1=männlich, 2=weiblich

Pat.-Nr.	Alter	Auge	Geschlecht <sup>1</sup>
1	83	RA	1
2	70	LA	1
3	81	RA	2
4	91	LA	2
5	75	RA	1
6	64	RA	1
7	59	LA	2
8	74	RA	2
9	57	LA	2
10	73	LA	2
11	75	LA	2
12	82	RA	2
13	88	LA	2
14	62	RA	1
15	72	LA	2
16	77	LA	2
17	77	RA	1
18	67	RA	2
19	77	LA	2
20	83	RA	2
21	89	RA	1
22	66	RA	1
23	58	LA	1
24	74	RA	2
25	81	RA	2
26	81	LA	2
27	70	RA	2
28	84	RA	1
29	73	RA	1
30	87	LA	1
31	80	RA	2
32	80	LA	1
33	75	RA	2
34	58	RA	1
35	63	LA	2
36	68	RA	2
37	83	RA	1
38	71	LA	1
39	81	RA	2
40	80	LA	1
41	74	LA	1
42	74	LA	1
43	72	LA	1
44	77	RA	2
45	82	LA	1
46	84	LA	2
47	85	LA	2
48	56	LA	2
49	70	RA	1
50	73	RA	2
51	73	LA	2

## **2. Danksagung**

Mein ganz besonderer Dank gilt Herrn Prof. Dr. med. Andreas Scheider, der mich spontan als Doktorand akzeptierte und mir dieses interessante Thema zur Bearbeitung zur Verfügung stellte. Während der gesamten Zeit konnte ich mich stets bei Fragen an ihn wenden. Er betreute mich immer auf die freundlichste Art und Weise.

Ebenso danke ich Herrn Dr. med. A. Crispin für die kompetente Beratung bei der statistischen Auswertung und Frau Dr. med. S. Müller für die Mithilfe bei den Messungen.

Mein Dank gilt weiterhin Frau Cornelia Kreil für das Korrekturlesen dieser Arbeit.

Bedanken möchte ich mich auch bei meiner Familie, insbesondere meinen Eltern, die mir das Studium der Humanmedizin ermöglicht haben, für die moralische Unterstützung bei dieser Arbeit.

### **3. Lebenslauf**

#### Persönliche Daten:

Name: Rupert Wolfgang Strauß  
Geburtsdatum: 12. Januar 1975  
Geburtsort: München  
Familienstand: ledig

#### Schulausbildung:

1981 bis 1985 Grundschule an der Turnerstraße, München  
1985 bis 1991 Ernst-Mach-Gymnasium, Haar  
1991 bis 1994 Theresiengymnasium, München,  
1994 Allgemeine Hochschulreife

#### Medizinstudium:

1994 bis 2001 Studium der Humanmedizin an der Technischen Universität München  
1999 Wintersemester als „research elective“ am Wilmer Eye Institute der Johns Hopkins University, Baltimore  
2001 bis 2002 Studium der Humanmedizin (Praktisches Jahr) an der Ludwig-Maximilians-Universität, München  
2002 Teilapprobation  
2004 Approbation als Arzt

#### Ärztliche Tätigkeit:

2003 bis 2004 Arzt im Praktikum (AiP) an der Augenklinik der Universität München  
seit 2004 Wissenschaftlicher Assistent an der Augenklinik der Ludwig-Maximilians-Universität München