View metadata, citation and similar papers at core.ac.uk
brought to you by CORE
provided by Digitale Hochschulschriften der LMU

Aus der Klinik und Poliklinik für Frauenheilkunde und Geburtshilfe - Innenstadt
der Ludwig - Maximilians - Universität München
Direktor: Professor Dr. med. K. Friese

Die prognostische Relevanz des Nachweises disseminierter Tumorzellen im Knochenmark und in Lymphknoten Level I nodal-negativer Mammakarzinompatientinnen

Dissertation
zum Erwerb des Doktorgrades der Medizin
an der Medizinischen Fakultät der
Ludwig-Maximilians-Universität zu München

vorgelegt von
Banu Semeni Cevatli – Trimpl, geb. Cevatli
aus
München

2005

Mit Genehmigung der Medizinischen Fakultät
der Universität München

Berichterstatter:	Prof. Dr. med. H. Sommer
Mitberichterstatter:	Prof. Dr. Th. Brocker
Mitbetreuung durch den promovierten Mitarbeiter:	Dr. med. Ch. Schindlbeck
Dekan:	Prof. Dr. med. D. Reinhardt
Tag der mündlichen Prüfung:	24. 11. 2005

Gewidmet meinen Kindern

Amelie und Julius

„Den Fortschritt verdanken die Menschen den Unzufriedenen."

A. Huxley

Inhaltsverzeichnis

1.Einleitung 1
1.1. Hintergrund 1
1.2. Fragestellung 4

2. Material und Methoden 6
2.1. Patientinnen 6
2.2. Knochenmarksanalysen 9
2.2.1. Knochenmarksaspirate 9
2.2.2. Immunzytochemische Aufarbeitung 11
2.3. Lymphknotenanalyse 14
2.3.1. Gewebepräparation 14
2.3.2. Hämalaun und Eosin (H&E)-Färbung 16
2.3.3. Immunhistochemische Bearbeitung 17
2.4. Spezifitätskontrollen 24
2.4.1. Spezifitätskontrollen der Knochenmarksanalyse 24
2.4.2. Spezifitätskontrollen der Lymphknotenanalyse 26
2.5. Statistische Analyse 27

3. Ergebnisse 29
3.1. Immunzytochemischer Nachweis disseminierter Tumorzellen im Knochenmark 29
3.2. Immunhistochemischer Nachweis disseminierter Tumorzellen in Lymphknoten 31
3.3. Klinische Merkmale der Patientinnen 33
3.4. Prognostische Bedeutung disseminierter Tumorzellen 38
3.4.1. Rezidiv-freies Überleben 38
3.4.2. Metastasen-freies Überleben 38
3.4.3. Gesamtüberleben 43

4. Diskussion 47

5. Zusammenfassung 58

Literaturverzeichnis 61

Lebenslauf 72

1.Einleitung

1.1. Hintergrund

Mit weltweit über einer Million Neuerkrankungen pro Jahr ist das Mammakarzinom die häufigste maligne Tumorerkrankung der Frau. In Deutschland erkrankt statistisch fast jede 10. Frau im Verlauf ihres Lebens an einem Mammakarzinom *(Engel et al., 2003)*. Innerhalb der Rangfolge der Krebsinzidenzen befindet sich das Mammakarzinom in Deutschland an erster Stelle, vor dem Kolonkarzinom, den Leukämien und Lymphomen, vor dem Endometriumkarzinom, dem Magenkarzinom, dem Bronchialkarziom und dem Ovarialkarzinom *(Engel et al., 2003)*. 1998 wurden bundesweit 46.295 Neuerkrankungen gemeldet, das sind bezogen auf alle weiblichen Malignome 25,9% *(Arbeitsgemeinschaft Bevölkerungsbezogener Krebsregister in Deutschland und das Robert-Koch-Institut, 2002)*. Bezüglich der Mortalität stellt in Deutschland das Mammakarzinom bei Frauen die häufigste Krebstodesursache dar. Im Jahr 1999 wurden bei der weiblichen Bevölkerung 17.616 Sterbefälle registriert, somit beträgt der Anteil an der Tumor-bedingten Mortalität 17,1% *(Arbeitsgemeinschaft Bevölkerungsbezogener Krebsregister in Deutschland und Robert-Koch-Institut, 2002)*.

Die derzeitigen Therapieformen bestehen, neben der operativen Entfernung des Primärtumors, aus systemischer Chemo- oder Hormontherapie, Radiatio, sowie aus neueren Entwicklungen wie Antikörpertherapie und primärer Chemotherapie. Bezogen auf alle Stadien beträgt die 5-Jahres-Überlebensrate nach dem heutigen therapeutischen Vorgehen 75%, die 10-Jahres-Überlebensrate 60%. Erst nach 20 bis 40 Jahren ist die endgültige Heilung, die in nur 50% der Fälle erreicht wird, festzustellen *(Schünemann, Possinger, Scheidel, Willich, 1999)*.

Bei etwa 50% der Patientinnen mit operativ vollständig entferntem Mammakarzinom ergab die Analyse der axillären Lymphknoten mittels konventioneller histopathologischer Methoden keine Anzeichen für eine lymphogene Metastasierung. Beobachtet man diese Patientinnen über fünf Jahre, so treten dennoch bei mehr als 30% dieser Frauen Fernmetastasen auf *(Braun et al., 2001)*. Diese Beobachtung ließe sich damit erklären, dass sich zum Zeitpunkt der Diagnosestellung bereits einzelne okkulte Tumorzellen in anderen Organen befanden, die im Rahmen der Staging-Untersuchungen mittels herkömmlicher Methoden nicht nachgewiesen werden konnten *(Braun et al., 2001)*.

Durch die Hypothese, dass die klinische Manifestation von Fernmetastasen als Konsequenz einer frühzeitigen hämatogenen Tumorzellstreuung *(Braun et al., 2000a; Mansi et al., 1999; Pantel et al., 1999; Hellmann 1997)* anzusehen ist, kommt der Suche nach einzelnen disseminierten Tumorzellen besondere Bedeutung zu. Die Tatsache, dass 40 % der nodal-positiven Mammakarzinompatientinnen eine Rezidiv-freie Überlebenszeit *(Overgaard et al., 1997; Ragaz et al., 1997)* von zehn Jahren und mehr zeigen, wohingegen bei annähernd 30 % der nodal-negativen Patientinnen Fernmetastasen auftreten *(De Vita,1989),* verdeutlicht die Notwendigkeit, neben dem Lymphknotenstatus, dessen prognostischer Wert für die systemische Therapie weiterhin besonders relevant ist, nach weiteren Prognosefaktoren zur Beurteilung des Risikos der Fernmetastasierung beim Mammakarzinom zu suchen.

Hierfür wäre eine Methode zum Nachweis einer frühzeitigen und klinisch inapparenten hämatogenen Tumorzellstreuung wünschenswert. Dies würde eine Selektion der Patientinnen zulassen, die ein erhöhtes Risiko für eine Fernmetastasierung tragen und deren Therapie aufgrund dessen intensiver zu erfolgen hätte.

Vor allem in der Gruppe der nodal-negativen Mammakarzinompatientinnen besteht derzeit eine Diskrepanz zwischen dem Konsensus zur Therapieindikation, dem tatsächlich festgestellten Therapiebedarf und der Therapieeffizienz. Während nach allgemeinem Konsens bei 90% der oben beschriebenen Patientinnen eine Indikation für eine adjuvante Therapie vorliegen würde, erhalten derzeit nur 25-30% der Patientinnen eine solche Therapie, die dann lediglich um 10% zu einer Verbesserung des Gesamtüberlebens führt *(Goldhirsch et al, 2001; Haller, 1995; Braun et al, 2002b).*

Diese Tatsache verdeutlicht die Notwendigkeit, ein Verfahren zu etablieren, mittels dessen das Rezidivrisiko der einzelnen Patientinnen besser eingeschätzt und die hierfür notwendige individuelle Therapie ausgewählt werden könnte. Die Auswirkungen der Chemotherapie auf residuale Tumorzellen sollten unmittelbar nachgewiesen werden können. Die hierbei festgestellten Veränderungen des Tumorloads könnten als Surrogatmarker für eine verbesserte Therapieform stehen *(Braun et al., 2002b).*

Bei epithelialen Neoplasien, wozu das Mammakarzinom zählt, stellt sich im Rahmen des Primärscreenings sowie im weiteren Verlauf der Erkrankung die Frage, ob bei den Patientinnen bereits eine Disseminierung der Tumorzellen ins Blut oder Knochenmark eingesetzt hat. Mittels immunhistochemischer Verfahren kann der Nachweis einer hämatogenen Disseminierung im Knochenmark erbracht werden. Da im Knochenmark physiologisch keine epithelialen Zellen vorkommen und die mononukleären Zellen der normalen Hämatopoese kein Zytokeratin exprimieren, können mit Hilfe eines Pan-CK-Antikörpers okkulte disseminierte Mammakarzinomzellen sicher nachgewiesen werden, da Zytokeratin ein Hauptbestandteil des Zytoskeletts in epithelialen Zellen ist *(Braun et al., 2000a).*

1.2. Fragestellung

Die Fragestellungen, welche dieser Promotionsarbeit vorausgingen, lauten:

- Ist der parallele Nachweis Zytokeratin-positiver Tumorzellen mittels immunzytochemischer bzw. immunhistochemischer Methoden in Knochenmarksaspiraten und in axillären Lymphknoten von nodal-negativen Mammakarzinompatientinnen möglich?
- Hat das gleichzeitige Vorkommen einer hämatogenen und lymphogenen Tumorzelldisseminierung eine prognostische Relevanz?
- Welche der beiden Nachweismöglichkeiten ist von größerer klinischer Relevanz für die Patientinnen ohne jegliche adjuvante Therapie?
- Kann der Nachweis disseminierter Tumorzellen im Knochenmark als ein unabhängiger Prognosefaktor das aktuelle Tumorstaging beeinflussen, welches primär auf den Lymphknotenstatus ausgerichtet ist?

Hierzu wurden von 150 nodal-negativen Mammakarzinompatientinnen sowohl axilläre Lymphknoten des Levels I (n=1590), als auch Knochenmarksaspirate mittels immunhistochemischer bzw. immunzytochemischer Verfahren auf Zytokeratin-positive Tumorzellen hin analysiert und ausgewertet *(Bussolati et al., 1986; Trojani et al., 1987; Bettelheim et al., 1990; Byrne et al., 1992; De Mascarel et al., 1992; Nasser et al., 1993; Cote et al., 1999; Pickren, 1961; Fisher et al., 1978; Rosen et al., 1981; Friedman et al., 1988).*

Anschließend wurden diese Ereignisse mit etablierten klinischen Prognosefaktoren verglichen und deren Einfluss im Hinblick auf die Prognose des weiteren Krankheitsverlaufs der Patientinnen beurteilt.

In Übereinstimmung mit den damaligen Vorgaben des Zentralen Tumorregisterzentrums in München erhielten alle Patientinnen aufgrund des negativen Nodalstatus zu Beginn der Studie keine adjuvante Therapie. Dadurch konnte der Einfluss der minimalen Tumorzelldisseminierung auf die Prognose unabhängig von jeglicher adjuvanter Therapie untersucht werden.

2. Material und Methoden

2.1. Patientinnen

Die Untersuchungsgruppe setzte sich aus 150 Patientinnen zusammen, die sich im Zeitraum von Januar 1994 bis August 1998 mit Verdacht auf Mammakarzinom zur operativen Therapie in der I. Frauenklinik der Ludwig-Maximilians-Universität München vorstellten. Bei diesen Patientinnen wurde im Rahmen der Primäroperation eine Knochenmarkspunktion zum Nachweis disseminierter Tumorzellen durchgeführt. Alle Frauen wurden präoperativ über die Bedeutung der Knochenmarkspunktion sowie deren Komplikationen und Risiken eingehend aufgeklärt. Für den Versuchsablauf lag die Einverständniserklärung der Ethikkommission vor. Nach Erhalt der schriftlichen Einwilligung der Patientinnen erfolgten die Punktion und die Untersuchungen der gewonnenen Aspirate.

Die Punktion des Knochenmarkes wurde im Bereich der *crista iliaca anterior superior dextra et sinistra* durchgeführt. Die Primäroperation erfolgte nach Bestätigung der Diagnose eines Mammakarzinoms in der Stanzbiopsie oder in der intraoperativen Schnellschnitthistologie entweder brusterhaltend (n=90), oder in Form einer primär oder sekundär modifiziert radikalen Mastektomie (n=60). In allen Fällen führten die Eingriffe zur vollständigen Tumorentfernung (R_0) mit anschließender routinemäßiger Axilladissektion, bei der die axillären Lymphknoten von Level I und II entfernt wurden. Bei makroskopisch erkennbaren Lymphknotenmetastasen wurde die Lymphknotenentfernung bis Level III ausgedehnt. Die histopathologische Untersuchung der entnommenen Präparate erfolgte im histopathologischen Labor der I. Frauenklinik.

Zum Erheben des Lymphknotenstatus wurden die gewonnenen Lymphknoten einzeln in Paraffin eingebettet. Anschließend wurden von jedem Knoten jeweils drei Schnitte auf unterschiedlichen Schnitthöhen mittels konventioneller histopathologischer Methode untersucht. Die postoperative Einteilung der Tumorstadien (pTNM) anhand des histopathologischen Befundes orientierte sich an der 5. Ausgabe der TNM-Klassifikation *(International Union Against Cancer, 1997),* ohne Kenntnis des Ergebnisses der immunhistochemischen Aufbereitung der Knochenmarkspunktion.
Im Gegenzug erfolgte die immunzytologische Aufbereitung und Bewertung des Knochenmarks ohne Wissen des Untersuchers über das histopathologische Ergebnis. Dadurch war es möglich, eine Gruppe von Patientinnen, bei denen sich der initiale Tumorverdacht in der histopathologischen Untersuchung postoperativ nicht bestätigte, zur Negativkontrolle einzusetzen.
Um eine Makrometastasierung auszuschließen, wurden bei jeder Patientin prätherapeutisch folgende standardisierte Staginguntersuchungen durchgeführt: Röntgenaufnahme des Thorax, Mammographie der kontralateralen Brust, Oberbauchsonographie (ggf. CT-Abdomen) und eine komplette Skelettszintigraphie. Nach Durchführung all dieser Untersuchungen zeigte sich bei keiner der Studienpatientinnen ein Anhalt für eine Fernmetastasierung.

Bei der Therapie der Patientinnen hielt man sich an die zu Beginn der Studie gängigen Empfehlungen des Tumorzentrums München, die mit der Konsensuskonferenz in St. Gallen übereinstimmten *(Goldhirsch et al., 1995).* Alle 90 brusterhaltend operierten Patientinnen erhielten ausnahmslos eine Bestrahlung der Restbrust mit Telekobalt, im Durchschnitt 50 Gy in 25 Sitzungen, wohingegen die mastektomierten Patientinnen keine Radiatio erhielten.
Den Empfehlungen zufolge erhielten nodal-negative Patientinnen keine adjuvante Therapie.

Daher hat keine der Patientinnen, deren Daten in diese Studie einflossen, eine systemische Therapie erhalten. Die Nachsorgeuntersuchungen erfolgten alle drei Monate im Rahmen einer klinischen Kontrolle. Weiterführende Untersuchungen wurden nur dann angeordnet, wenn sich im Rahmen der klinischen Untersuchung Verdachtsmomente für eine Progression der Krankheit ergaben. Die Auswertungen der Nachuntersuchungen aller Patientinnen wurden im August 2000 abgeschlossen.

2.2. Knochenmarksanalysen

Die Entnahme, Aufbereitung und Befundung der Knochenmarksaspirate erfolgte gemeinsam durch die Mitarbeiter des Labors für Tumorimmunologie an der I. Frauenklinik der Universität München. Sämtliche Patientendaten, histologische, immunhistologische und zytochemische Ergebnisse wurden zusammen mit den Follow-up-Daten gemeinsam erhoben und in einer Microsoft-Access-Datenbank asserviert.

2.2.1. Knochenmarksaspirate

Die Aufarbeitung des Knochenmarkes erfolgte anhand eines standardisierten Protokolls *(Braun et al., 2000a; Pantel et al., 1994)*. In Vollnarkose wurde jeder Patientin vor Beginn der primären Operation sowohl aus dem rechten als auch aus dem linken Beckenkamm unter sterilen Bedingungen je 3-5 ml Knochenmark in heparinisierte Spritzen entnommen. Die Aspirate wurden in ein 50 ml Zentrifugenröhrchen gegeben und mit Hank'scher Lösung (Firma Biochrom, Berlin) bis auf 20 ml aufgefüllt. Hierbei wurden die Punktate aus beiden Beckenkämmen als Gesamtprobe bearbeitet.

Mittels der anschließenden Zentrifugation bei 900 rpm über zehn Minuten in einer Heraeus-Zentrifuge (Heraeus Megafuge 1.0 R, Heraeus Instruments GmbH, Hanau) wurden Plasma, Fettpartikel und Detritus entfernt. Nach der Abnahme des Überstands verblieb ein Sediment, das mit Percoll 10% (Firma Amersham Pharmacia Biotec, Freiburg) in einem Verhältnis von 1 ml Percoll 10% pro 5 ml Knochenmark vermischt wurde (Dichte Percoll 10%: 1,01762 g/ml). Diese Probe wurde nun vorsichtig bis auf ein Endvolumen von 15 ml auf 8 ml Percoll 50% (Dichte: 1,065 g/ml) überschichtet.

Erythrozyten und Granulozyten gelangten während des nachfolgenden Zentrifugierens bei 2300 rpm über 20 Minuten weitgehend in das Sediment der Probe. Unterdessen wurden die Tumorzellen und Knochenmarkzellen in der Interphase angereichert. Nach abgeschlossener Zentrifugation wurden die in der Interphase angereicherten mononukleären Zellen abpipettiert.

In der Interphase verbliebene und durch die Zentrifugation nicht eliminierte Erythrozyten wurden über fünf Minuten mit Erythrozyten-Lysepuffer (300 mM NH_4Cl, 20 mM $KHCO_3$, 0,2 mM EDTA Triplex III, pH 7,4) lysiert. Zur Weiterverarbeitung wurde die Probe zunächst mit PBS (= phosphate-buffered-saline 150 mM NaCL, 10 mM NA_2HPO_4, 1,96 mM KH_2PO_4, pH 7,4) gewaschen. Wie schon frühere Studien zeigten, ist es möglich, mit Hilfe der Zentrifugation eine definierte Anzahl von Zellen zu isolieren *(Schwarz, 1991; Pantel al., 1994)*. Durch anschließende Vitalfärbung von 10µl der Knochenmarksprobe mit Trypanblau (Firma Serva, Heidelberg) und Auszählung der angefärbten Zellen konnte die Zellzahl der einzelnen Probe quantifiziert werden. Das Volumen der entnommenen Aspirate lag im Durchschnitt bei 5.5 ml (Volumen zwischen 3.5 ml und 9.5 ml) und erhielten im Durchschnitt $1.4x10^7$ Knochenmarkszellen (Zellanzahl zwischen $4.5x10^6$ und $6.9x10^7$).

Für den Nachweis disseminierter Tumorzellen mittels immunzytochemischer Einfachfärbung wurden $2x10^6$ Zellen aus der Probe entnommen und durch Zentrifugation bei 1000 rpm über drei Minuten in einer Hettich-Zentrifuge (Hettich Universal 30 F, Hettich GmbH & Co KG, Tuttlingen) auf einen Objektträger gebracht. Pro Probe wurden vier Präparate mit jeweils $5x10^5$ Zellen pro Auftragsstelle erstellt. Über Nacht erfolgt das Trocknen der Objektträger an der Luft. Am nächsten Tag wurden die Träger entweder sofort bearbeitet oder bei -80°C aufbewahrt.

2.2.2. Immunzytochemische Aufarbeitung

Der spezifische Nachweis Zytokeratin-positiver Zellen erfolgt mit dem Pan-Zytokeratin-Antikörper A45-B/B3 (Firma Micromet, München), der gegen verschiedene Epitope des Zytokeratinskeletts gerichtet ist. Um Zellen mittels eines monoklonalen Antikörpers, welcher gegen das intermediäre Filament Zytokeratin gerichtet ist, besser anfärben zu können, wird vom Hersteller eine Permeabilisierung der Zellwände empfohlen. Dadurch wird dem Antikörper das Eindringen in die Zelle erleichtert. Durch die Zentrifugation, das Einfrieren und auch das Trocknen der Zellen vor dem Färbeprozess fand jedoch bereits eine erste Permeabilisierung der Zellwände statt. Dies reichte aus, um einen sicheren Nachweis von Tumorzellen durch die Markierung des Zytokeratins zu erlangen.

Vor der Inkubation mit dem primären Antikörper wurde eine Blockade der unspezifischen Bindungen durchgeführt. Mittels zahlreicher Waschschritte in PBS konnten unspezifische Bindungen durch kontaminierte Antikörper verhindert werden. Durch die anschließende Inkubation mit 10% AB-Serum in PBS wurden kreuzreagierende antigene Determinanten der Antikörper reduziert und unspezifische F_c-Epitope bindende zelluläre Domänen abgesättigt.
Als Brückenantikörper, der das Bindeglied zwischen dem monoklonalen murinen anti-Zytokeratin-Antikörper A45-B/B3 und dem murinen APAAP-Komplex darstellt, wurde ein polyklonales Kaninchen-Antiserum, welches gegen murine Immunglobuline gerichtet ist, eingesetzt.

Zur Darstellung der disseminierten Tumorzellen wurde in den aufbereiteten Knochenmarksproben der unkonjugierte, murine, monoklonale Antikörper A45-B/B3 (Firma Micromet München)-Klon:A45-B/B3; Isotyp: IgG_1 *(Kasper, Stosiek, Typlt, Karsten; 1987)* in einer Dosierung von 1.0-2.0 µg/ml eingesetzt. Es handelt sich hierbei um einen Antikörper, der die Heterodimere Zytokeratin 8/18 und Zytokeratin 8/19 sowie ein gemeinsames Epitop mehrerer Keratin-komponenten erkennt *(Stigbrand et al., 1998)*.

Die Spezifität der Antikörperreaktion wurde durch geeignete Verdünnung des ungebundenen Maus-Myeloma-Antikörpers gegen Isotope an Knochenmarks-proben der Patientinnen kontrolliert. Die Brustkrebszelllinie BT-20 diente als positive Kontrolle für die immunhistochemischen Zytokeratinfärbungen *(Pantel et al., 1994)*. Um die Bindung des primären Antikörpers und dessen spezifische Reaktion darzustellen, wurde die APAAP-Komplex-Methode (Alkalische-Phosphatase-Anti-Alkalische-Phosphatase-Komplex-Methode) in Kombination mit der Neofuchsin-Methode *(Cordell et al., 1984)* angewandt. Die Entwicklung der alkalischen Phosphatase (AP) im APAAP-Komplex erfolgt wie nachfolgend beschrieben.

Die Substratlösung für die AP-Entwicklung mit Hilfe des Chromogens Neufuchsin setzt sich aus folgenden Bestandteilen zusammen:
Lösung I bestand aus 90 mg Levamisol-Hydrochlorid (Firma Sigma, Deisenhofen) gelöst in 187,5 ml aqua destillata und 62,5 ml M TRIS-Puffer (Firma Sigma, Deisenhofen), um die endogene alkalische Phosphatase zu blockieren.
Die Mischung der Lösung II erfolgte durch Lösen von 50 mg Na No_2 (Firma Merck, Darmstadt) in 1250µl aqua destillata und 500µl Neufuchsin 5% in 2 M HCL (Firma Merck, Darmstadt).

Lösung III bestand aus 125 mg Naphthol-AS-BI-Phosphat (Firma Sigma, Deisenhofen) gelöst in 1500µl N,N-Dimethylformamid (Firma Sigma, Deisenhofen). Unter ständigem Rühren wurden die beiden Lösungen II und III der Lösung I zugegeben und anschließend gefiltert. Zur weiteren Entwicklung verblieben die Präparate 20 Minuten in der Substratlösung.

Für die Auswertung wurden von jeder Patientin $2x10^6$ Zellen mit einem Lichtmikroskop untersucht. Zu Kontrollzwecken wurde die gleiche Zellzahl für immunologische Isotypisierung bereitgestellt. Die Beurteilung der Zellen orientierte sich am immunzytochemischen Färbeergebnis, morphologischen Kriterien wurden zum Ausschluss von Artefakten berücksichtigt.
Aufgrund des sauberen Hintergrundes konnten positive Zellen eindeutig identifiziert werden. Alle Präparate wurden grundsätzlich von zwei unabhängigen Mitarbeitern des Labors für Tumorimmunologie ohne Kenntnis der Tumorentität und des Tumorstadiums ausgewertet. In 95% der Fälle kam es zu übereinstimmenden Ergebnissen. Bei den verbliebenen 5% strittigen Fällen konnten sich die Untersucher nach erneuter gemeinsamer Beurteilung auf einen gemeinsamen Standpunkt einigen.

2.3. Lymphknotenanalyse

2.3.1. Gewebepräparation

Das Verfahren der Gewebepräparation erfolgte mittels der in der I. Universitäts-Frauenklinik, Innenstadt München, angewandten Technik.
Nach Entnahme der Lymphknoten im Rahmen der Axilladissektion wurden diese sofort fixiert. Fixation bringt die Aktivität der Enzyme zum Stillstand. Hierfür wurde zuerst eine Bouinsche-Lösung [100 ml dieser Lösung enthalten 66,7 ml 80% Ethanol (Detr.-Verg.), 26,7 ml 37% Formaldehyd, 6,7 ml Eisessig und 0,692 g Pikrinsäure mit 40% H_2O; die Zusammensetzung erfolgte durch die Hausapotheke des Klinikums Innenstadt] verwendet, um den Fettanteil des Lymphgewebes besser zu lösen. Anschließend kam zum Nachfixieren ein 4% neutral gepuffertes Formalin (Firma Fischar, Deutschland), eine wässrige Lösung des Formaldehyds, zum Einsatz.

Das Prinzip der Fixation in Formalin beruht auf folgendem Mechanismus:
Es kommt zu einer Vernetzung der Eiweißmoleküle untereinander, indem sich ein Formaldehydmolekül an ein Eiweißmolekül anlagert. Dadurch bildet sich ein starres Gitternetz. Die Strukturen der Proteine werden dabei kaum denaturiert. Dies ist für den anschließenden Nachweis der Antigenstrukturen wichtig. Die Dauer der in toto Fixation betrug 24 Stunden, die Nachfixation der bereits zugeschnittenen Präparate etwa noch einmal 24 Stunden. Nach Fixation musste das Fixationsmittel mit Leitungswasser gut ausgewaschen werden. Anschließend wurden die Lymphknoten eingebettet.

Der Vorgang des Einbettens erfolgte nach folgendem gängigen Prinzip:
Das Gewebe des Lymphknotens wurde mit flüssigem Paraffin (Hausapotheke) durchtränkt und wandelte sich dann in eine homogene feste Masse um. Paraffin lagerte sich überall dort ab, wo sich Wasser befand oder durch Paraffin verdrängen ließ. Zum Entwässern wurde ein organisches Lösungsmittel, welches eine hohe Affinität zu Wasser hat, benutzt. Das Lymphknotengewebe durchlief hierzu die aufsteigende Alkoholreihe (Hausapotheke). Als Intermedium (Flüssigkeit, die sich sowohl mit Ethanol als auch Paraffin mischt) fungierte Xylol (Firma Baxter, Deutschland). Dieses Intermedium wusch die letzten Reste des Alkohols aus dem Gewebe. Danach konnte das auf 60°C erhitzte und hierdurch flüssig gewordene Paraffin in das Gewebe eindringen. Der gesamte Vorgang fand in einem speziellen Automaten, dem Pathcenter (Firma Shandon, Deutschland), statt. Anschließend wurden die Lymphknoten entnommen und mit flüssigem Paraffin in eine Blockform gegossen. Nach Erkalten des Paraffins wurde der Block aus der Form herausgelöst und im Eisfach gekühlt.

Mit Hilfe des Schlittenmikrotoms wurden insgesamt vier 2-3 µm dicke Gewebeschnitte pro Block angefertigt und auf spezielle, für die Immunhistochemie beschichteten Objektträger („Superfrost Plus“, Firma Menzel-Gläser, Deutschland), aufgezogen. Zum besseren Anhaften wurden die Schnitte über Nacht bei ca. 56-58°C im Brutschrank getrocknet. Hierbei musste darauf geachtet werden, dass die Temperatur keinesfalls 60°C überschritt, da es sonst zur Zerstörung der Antigenstruktur hätte kommen können.

Insgesamt wurden für diese Studie 1590 in Paraffin eingebettete Lymphknoten Level I der 150 nodal-negativen Mammakarzinompatientinnen untersucht. Im Durchschnitt standen pro Patientin zehn Lymphknoten für die Analyse zur Verfügung.

Die histopathologischen Untersuchungen der Tumorresektate und der axillären Lymphknoten beinhalteten u.a. die Anfertigung und Auswertung von H&E-Schnitten. Zum Anfertigen der Lymphknotenpräparate für die immunhistochemische Bearbeitung wurde, im Vergleich zu diesen ursprünglichen H&E-Schnitten, für diese Studie eine andere Schnitthöhe des Lymphknotens gewählt. Pro Lymphknoten wurden die vier aufeinander folgenden Schnitte auf je einen Objektträger aufgetragen, abwechselnd für die H&E-Färbung und die immunhistochemische Bearbeitung. Zwei Schnitte wurden zu Reservezwecken aufbewahrt.

2.3.2. Hämalaun und Eosin (H&E)-Färbung

Parallel zur immunhistochemischen Bearbeitung wurde von jedem Lymphknoten eine H&E-Färbung anhand folgenden Protokolls durchgeführt.

1. Entparaffinisierung mit Xylol für 10 Minuten.
2. Rehydrierung durch die absteigende Alkoholreihe (100%, 96%, 70%, Hausapotheke) und abschließend in aqua destillata (Hausapotheke).
3. Anfärbung in saurer Hämalaun-Lösung nach Mayer (Hausapotheke) für 10 Minuten.
4. Kurzer Waschschritt in Leitungswasser mit anschließendem Bläuungsprozess in Leitungswasser für 10 Minuten.
5. Anfärbung in 0.3% Eosin-Lösung (Firma Chrom Gesellschaft) für 5 Minuten.
6. Dehydrierung Waschschritte durch die aufsteigende Alkoholreihe (70%, 96%, 100%) mit anschließender Gabe in Xylol für etwa 10 Minuten.
7. Maschinelles Eindeckeln durch das Gerät Consul (Firma Shandon, U.S.A.) mit dem Eindeckmedium Consul-Mount^{TN} (Firma Shandon, U.S.A.).

Dieses verwendete Eindeckmedium hatte den gleichen Brechungsindex wie Glas und beeinflusste somit nicht die Färbung. Durch die Aushärtung des Mediums erfolgte ein luftdichter Verschluss, der für die dauerhafte Haltbarkeit der Präparate sorgte.

Sämtliche H&E-Färbungen wurden sehr genau von einem erfahrenen Histologen beurteilt. Dieser hatte zum Zeitpunkt der Auswertung keine Kenntnis über die immunhistochemischen Ergebnisse.

2.3.3. Immunhistochemische Bearbeitung

Im Rahmen einer mehrwöchigen Testphase vor Studienbeginn wurden verschiedene Protokolle für die immunhistochemische Bearbeitung der Lymphknoten erstellt. Die erste Versuchsreihe an Paraffinschnitten von Mammakarzinompräparaten wurde unter Anwendung des monoklonalen Maus Anti-Human Epithelial Antigen, Clone Ber EP4 (Firma Dako, Hamburg) durchgeführt. Dieser Antikörper markiert Epithelzellen und ist u.a. geeignet zum Nachweis von einzelnen Tumorzellen in Lymphknoten. Hierbei konnten jedoch keine zufrieden stellenden Ergebnisse erlangt werden. Nach Rücksprache mit dem Hersteller (Firma Dako, Hamburg) zeigte sich eine produktspezifische Beschränkung dieses Antikörpers. Aufgrund einer relativen Labilität der Epitope in den paraffingebetteten Gewebeschnitten gab der Hersteller an, eventuelle negative Ergebnisse mit Vorsicht zu interpretieren.

Die Leistungseigenschaft des monoklonalen Maus anti-human Epithel Antigen Antikörpers lag darin, sowohl Zytoplasmafärbung als auch Membranfärbung der markierten Zellen zu zeigen. Änderungen bei der Verdünnung des primären Antikörpers (1:50 bis 1:100), Änderungen der Nachweissysteme (ABC-Methode oder APAAP-Methode) und auch Änderungen in den Färbemethoden ergaben weiterhin keine zufrieden stellenden Ergebnisse. Aufgrund dieser Tatsachen wurde nach einigen Wochen der Entschluss gefasst, den primären Antikörper zu wechseln. Die Wahl fiel auf folgendes Produkt:

Anti-Zytokeratin 8,18,19 Maus Monoklonale Antikörper (Clone NCL-5D3, mouse myeloma cells NSI-BALB/c, IgG_{2a}, der Firma ICN Biomedicals, Inc./USA), *(Doglioni et al., 1990; Angus et al., 1987).*

2.3.3.1. Charakterisierung der verwendeten Antikörper

Um die Zweckmäßigkeit der folgenden eingesetzten Antikörper nachvollziehen zu können, bedarf es der Erläuterung des Begriffes der „intermediären Filamente“ der Zelle. Für diese Studie waren folgende intermediäre Filamente von großer Bedeutung: Zytokeratine, die für epitheliale Tumore charakteristisch sind, und Vimentin, das typischerweise in Gewebe mesenchymalen Ursprungs nachgewiesen werden kann. Intermediäre Filamente stellen eines von vielen Fasersystemen dar. Sie durchziehen das Zytoplasma und bilden ein Gerüst, das den Organellen Halt bietet und der Zelle eine Form gibt. Diese Filamente setzen sich aus verschiedenen Proteinen zusammen, die für jedes Gewebe spezifisch sind und deren Nachweis somit für die Bedeutung von Zellmaterial von großer Bedeutung sind. Zytokeratine sind epithelspezifisch. Somit kann durch Untersuchungen der Zytokeratinexpression eine epitheliale Differenzierung eindeutig nachgewiesen bzw. ausgeschlossen werden.

Hastka schreibt hierzu: „Dies gilt nicht nur für physiologisches Epithelgewebe, sondern auch für dessen Neoplasien. Ein Karzinom ist immer Zytokeratin-positiv. Sämtliche Oberflächen, Höhlen und Röhren des Körpers werden von Epithelien bedeckt […]. Durch Einstülpungen epithelialer Oberflächen-strukturen entstehen während der Embryonalentwicklung endokrine und exokrine Drüsen sowie die parenchymatösen Organe“ *(Hastka, 1997)*.

Der primäre Antikörper anti-Zytokeratin 8,18,19 Maus Monoklonal, (Clone NCL-5D3, mouse myeloma cells NSI-BALB/c, IgG_{2a}) ist gegen gängige Epitope der Zytokeratinpolypeptide 8/18/19 gerichtet. Anhand von Paraffin-schnitten des Primärtumors und anschließender Testreihen an positiven Lymph-knoten konnten sehr gute Ergebnisse erreicht werden. Die Markierung der epithelialen Tumore ungeachtet ihres Differenzierungsgrades sowie die homogene Färbung waren durchgehend zufrieden stellend.

Um mögliche positive Zytokeratinansammlungen im Rahmen von Phagozytose-prozessen zu erkennen und richtig zu deuten, wurden zwei weitere Antikörper verwendet.

1. **Dako Epos Anti-Vimentin/HRP Clone Vim 3B4 (Firma Dako, Dänemark).** Es handelt sich hierbei um einen monoklonalen Maus Antikörper 3B4, konjugiert mit Peroxidase und gegen Vimentin gerichtet. Vimentin ist ein Intermediärfilament, das sowohl eine statische Verankerungsfunktion des Zellkernes erfüllt, als auch eine Rolle in der Signalübertragung spielt *(Riede und Schäfer, 1994)*. Es wird von Zellen mesenchymalen Ursprungs exprimiert und ist unter anderem in Lymphozyten nachweisbar *(Hastka, 1997)*.

2. **Dako Epos Anti-Human Leucocyte Common Antigen /HRP Clones 2B11 und PD7/26 (Firma Dako, Dänemark).** Dies ist ein monoklonaler Maus Antikörper, der sich gegen humane Leukozytenantigene richtet. Im Rahmen der CD-Klassifikation (CD = Clusters of differentiation) der Leukozytenantigene richtet sich dieser Antikörper gegen das Oberflächenantigen CD 45. Hierbei handelt es sich um ein Panleukozytenantigen. Im peripheren Blut und in lymphatischen Organen kann CD 45 in über 95% der Lymphozyten, Monozyten, und Granulozyten nachgewiesen werden. CD 45 wird u.a. von Megakaryozyten exprimiert.

In Kombination mit einem Panzytokeratinantikörper ist dieser Antikörper gegen humane Leukozytenantigene hervorragend zur Differenzierung geeignet *(Shaw, 1987; Hastka, 1997)*.

Das endgültige Protokoll, anhand dessen die immunhistochemischen Färbungen der Lymphknotenschnitte durchgeführt wurden, lautet wie folgt:

1. Entparaffinisierung der Lymphknotenschnitte in Xylol (Firma Merck) (10 Minuten). Rehydrierung durch die absteigende Alkoholreihe und abschließender Waschschritt in aqua destillata (Hausapotheke) (5 Minuten).
2. Enzymatische Andauung mit 0.1% Pronase-Lösung (Firma Sigma) (15 Minuten).
3. Waschschritte in PBS (Firma Merck) (3x3 Minuten).
4. Blockierung der endogenen Peroxidase mit 6% H_2O_2 (Firma Fluka) (10 Minuten).
5. Waschschritte in PBS (3x3 Minuten).
6. Inkubation mit Normal Serum des Vectastain ABC-AP-Kits (Firma Linearis) (für 15 Minuten).
7. Abklopfen.
8. Inkubation mit Primärantikörper NCL-3D in der Verdünnung: 1:10 (Firma ICN/Cappel) (60 Minuten bei 37°C).
9. Waschschritt in PBS (3x3 Minuten).
10. Inkubation mit biotinyliertem Zweitantikörper (20 Minuten bei 37° C)
11. Waschschritt in PBS (3x3 Minuten).
12. Inkubation mit ABC-Reagenz (20 Minuten bei 37° C).
13. Waschschritt in PBS (3x3 Minuten).
14. Blockung mit Maus Serum (Firma Dako) (15 Minuten).
15. Waschschritt in PBS (3x3 Minuten).
16. Inkubation mit weiterem Antikörper Anti-Vimentin/HRP und Anti-Human Leucocyte Common Antigen/HRP (beide Firma Dako Epos) (bei 37°C für 60 Minuten).
17. Waschschritt in PBS (3x3 Minuten)
18. DAB-Entwicklung (Firma Immunotech) (10 Minuten).
19. Waschschritt in aqua destillata (Hausapotheke) (5 Minuten)
20. Fast-Red-Entwicklung (Firma Immunotech) (20 Minuten).
21. Waschschritt in aqua destillata (Hausapotheke) (5 Minuten).
22. Gegenfärbung in Hämalaun-Lösung (Hausapotheke) (3 Minuten).
23. Waschschritt in Wasser (10 Minuten) und anschließend mit Kaisers Glyceringelantine (Firma Merck) eindecken.

2.3.3.2.Verwendete Nachweissysteme und Doppelfärbetechnik

Mit Hilfe der Avidin-Biotin-Komplex-Methode (ABC-AP) (Vecta Lab., USA), einem Nachweissystem für immunologische Verfahren, konnte die hohe Affinität des Proteins Avidin zu dem Vitamin Biotin genutzt werden. Dieser ABC-Komplex gewährleistet eine vielfache Signalverstärkung. Das Bindeglied zwischen dem Primärantikörper NCL-5D3 und dem ABC-Komplex ist ein biotinylierter Zweitantikörper, der die tierspezifische Ig-Kette des Primärantikörpers erkennt. Dieser Zweitantikörper dient als Brücke zum Reaktionsnachweis mit Hilfe des ABC-Komplexes aus Avidin und biotinyliertem Enzym. Anders als z.B. bei der APAAP-Methode stehen beide Bindungsstellen des Sekundärantikörpers für die Bindung an dem Primärantikörper zur Verfügung.
Aufgrund der hohen Empfindlichkeit dieser ABC-AP-Methode konnte der Primärantikörper höher verdünnt angewendet und dadurch Hintergrundreaktionen reduziert werden. Mit dieser Nachweismethode wurden Zellen entwickelt, welche mit dem Antikörper NCL-5D3 markiert waren.
Um immunologische Kreuzreaktionen zu verhindern, erfolgte im Anschluss an die Inkubation mit NCL-5D3 und die Entwicklung mit der ABC-AP Methode eine Absättigung mit Maus Serum (Normal, Firma Dako, Deutschland) noch vor der Inkubation mit dem Antikörper 3B4 und 2B11&PD7/26.

Die alkalische Phosphatase des ABC-AP-Komplexes wurde mit Hilfe des Fast Red Substratkits entwickelt. Das Fast Red Substratkit wird für den Nachweis zellulären Zytokeratins genutzt. Bei dem Avidin-Biotin-Komplexes, welcher an den monoklonalen Antikörper NCL 5D3 bindet, wird das Substrat Fast Red in Verbindung mit Naphtol-Phosphat/Levamisol (Firma Sigma) durch die alkalische Phosphatase zu einem Farbstoff oxidiert, der unlöslich ist und am Ort der Enzymaktivität ein Präzipitat bildet.

Dieses Präzipitat ist unter dem Lichtmikroskop als rosarote Färbung sichtbar und markiert spezifisch die Lokalisation des Zytokeratins.

Das Enzym Peroxidase, direkt konjugiert an die beiden Antikörper Anti-Vimentin/HRP Clone Vim 3B4 und Anti-Human Leucocyte Common Antigen /HRP Clones 2B11und PD7/26, wird aus der Wurzel des Meerrettichs gewonnen. Als chromogenes Substrat der Peroxidase wurde aufgrund der Sensitivität der Methode und der Intensität der braunen Anfärbung das Diaminobenzidin (DAB-Chromogen-System, Firma Immunotech/Frankreich) verwendet. Die endogene Peroxidase im Gewebe wurde bereits mit 6% H_2O_2 für zehn Minuten blockiert. Die Farbreaktion kam so zustande, dass das Enzym Peroxidase mit dem Substratpuffer als Katalysator und dem Chromogen (DAB) ein farbiges braunes Endprodukt bildete. Die Gegenfärbung erfolgte mit saurem Hämalaun nach Mayer. Hierbei handelte es sich um einen basischen Farbstoff-lack in saurer Lösung, dessen ph-Wert bei ca. 4,5 liegt. Bei diesem Wert werden nur die Kerne gefärbt, da nur sie noch eine negative Ladung haben. Dabei lagern sich die positiv geladenen basischen Farbstoffe an die negativ geladene Phosphatgruppe der DNS im Kern an. Das Auswaschen der Säurereste und das Bläuen erfolgten in Leitungswasser im alkalischen Milieu.

Die Auswertung der Lymphknotenschnitte wurde am Lichtmikroskop durchgeführt. Nur wenn Zytokeratin-positive Zellen im Parenchym der Lymphknoten waren, wurden diese als disseminierte Tumorzellen gewertet. Ältere Studien belegen jedoch, dass subkapsuläre, sinusoidale oder vaskuläre Metastasen mit parenchymalen Lymphknotenmetastasen assoziiert sind *(Friedmann et al., 1988; Bettelheim et al. 1990)*. Aufgrund dieser Tatsache wurde in dieser Arbeit auch das Vorkommen Zytokeratin-positiver Zellen im subkapsulären Randbereich und in den Endothelschichten festgehalten.

2.4. Spezifitätskontrollen

2.4.1. Spezifitätskontrollen der Knochenmarksanalyse

Zur Beurteilung der Spezifität des verwendeten Antikörpers wurden zum einen Negativ-Kontrollen von insgesamt 13 Patienten, bei welchen eine Malignität histopathologisch ausgeschlossen werden konnte, eingesetzt.
Die histologischen Diagnosen waren folgende: In acht Fällen handelte es sich um eine fibröse-zystische Mastopathie, in zwei Fällen lag ein muzinöses Ovarialkystom vor. Je einmal zeigten sich ein Compound-Naevus, eine Fettgewebsnekrose und ein Zystadenofibrom.
Zum anderen wurde parallel zu jeder Färbung neben der Verwendung des spezifischen monoklonalen Antikörpers ein Präparat mit einem murinen monoklonalen Immunoglobulin-Isotyp inkubiert, welcher keine epithelialen Epitope erkennen konnte. Eine speziesabhängige, Immunglobulin spezifische Kreuzreaktion des Primärantikörpers, des Sekundärantikörpers und des APAAP-Komplexes konnte ausgeschlossen werden, wenn die Zellen dieser Präparate ungefärbt blieben.
Ergänzend wurden Präparate von kultivierten Zellinien mit bekannter Zellexpression verwendet. Bei einem positiven Färbeergebnis einer Antigen-positiven Zellinie konnte eine spezifische Bindung bestätigt werden. Im Falle eines negativen Resultats einer Antigen-negativen Zellinie konnte von einer un-spezifischen Bindung ausgegangen werden.

Somit war die Spezifität der Färbung gegeben, wenn die so genannten Negativ-Kontrollen, also die Kontrollfärbungen der Patientenpräparate und die Kontroll-färbungen der kultivierten Antigen-negativen Zellinie, keine angefärbten Zellen zeigten.
Zusätzlich musste für die notwendige Spezifitätskontrolle ein positives Färbe-ergebnis bei der Gruppe der Positiv-Kontrollen, der Antigen-positiven Zellinie, gegeben sein. Für die Definition und den Nachweis der oben erläuterten Spezifität der einzelnen Versuche wurden folgende Zellinien verwendet: BT-20 (humane, epitheliale Mammakarzinomzellen), HeLa (humane, adenoide Zervixkarzinomzellen) und U-937 (humane histiozytäre Lymphomzellen).

2.4.2. Spezifitätskontrollen der Lymphknotenanalyse

Um die Spezifität der verwendeten Antikörper im Rahmen der immunhistochemischen Bearbeitungsvorgänge der Lymphknoten definieren zu können, wurden parallel zu allen Färbungen Spezifitätskontrollen durchgeführt. Als Kontrollgruppen dienten Lymphknoten nodal-positiver Mammakarzinompatientinnen, bei denen sich in der H&E-Färbung Metastasen eindeutig darstellen ließen. Auf diese Weise konnte ein positives immunhistochemisches Färberesultat der an sich negativen Lymphknoten als spezifisch gewertet werden, wenn die sog. Positiv-Kontrollen es bestätigten.
Des Weiteren wurden im Rahmen von sog. Negativ-Kontrollen parallel zu jeder Färbung neben der Verwendung des spezifischen monoklonalen Antikörpers (NCL 5D3) Präparate ohne primären Antikörper inkubiert, wodurch keine epithelialen Epitope erkannt werden konnten. Eine speziesabhängige, Immunglobulin spezifische Kreuzreaktion des Primärantikörpers, des Sekundärantikörpers und der APAAP-Komplexes konnte ausgeschlossen werden, wenn die Zellen dieser Präparate ungefärbt blieben.

Bei einem positiven Färbeergebnis der positiven Kontrollgruppe konnte eine spezifische Bindung bestätigt werden. Im Falle eines negativen Resultats der Schnitte ohne Inkubation mit dem primären Antikörper konnte ebenso von einer spezifischen Bindung ausgegangen werden. Somit war die Spezifität der Färbung gegeben, wenn die so genannten Positiv-Kontrollen, also die Kontrollfärbungen der positiven Lymphknoten, eine Färbung anzeigten und die Kontrollfärbungen der Negativ-Kontrollen keine angefärbten Zellen zeigten.

Zum Ausschluss des Phagozytoseprozesses durch mesenchymale Zellen wurde ein Antikörpercocktail aus Anti-Vimentin und Anti-CD45 angewendet.

2.5. Statistische Analyse

Die Qualität der erhobenen Daten wurde durch einen Vergleich aller erhobenen immunzytochemischen, immunhistochemischen, histopathologischen, sowie der im Rahmen der Verlaufskontrolle erhobenen Befunden mit den in den ursprünglichen Krankenakten aufgezeichneten Daten gesichert. Ausgangspunkt der Nachbeobachtungszeit war der Tag der Operation des Primärtumors und damit die Entnahme des Knochenmarks. Als Endpunkt des Follow-ups wurde die letzte bekannte krankheitsfreie Nachsorgeuntersuchung, die erstmalige Manifestation von Fernmetastasen oder der durch die Erkrankung bedingte Tod festgelegt. Die Erhebung der Daten der Verlaufskontrolle endete im August 2000. Als weiterer separater Endpunkt wurden lokoregionäre Rezidive bestimmt und vermerkt. In unserem Patientinnenkollektiv traten keine kontralateralen Mammakarzinome auf, die Eingang in die Studie gehabt hätten. Die Daten der Patientinnen, die bereits in den Untersuchungen vor dem Ersteingriff Fernmetastasen aufwiesen, fanden keinen Eingang in die Studie. Zur statistischen Auswertung der gesamten Datensammlung wurden diese in das Software Programm SPSS 6.1.1. (Firma SPSS, Inc., Chicago, USA) überführt.
Der Einfluss der untersuchten Faktoren auf das Auftreten des ersten loko-regionären Rezidivs, das erstmalige Auftreten von Fernmetastasen und die Gesamtüberlebensdauer wurde univariat mittels Log-Rank-Test (Kaplan-Meier-Analyse) erfasst. Das Streuverhalten von Patientinnen mit disseminierten Tumorzellen im Knochenmark und in Lymphknoten wurde mit denjenigen ohne Nachweis durch Langzeitanalysen verglichen. Die multivariate Analyse wurde mit Hilfe des Cox-Regressions-Modells durchgeführt. Dieses erlaubt, den Einfluss von bestimmten unabhängigen Risikofaktoren auf die Ereignisintensität, die Hazard-Rate, hin zu untersuchen.

Die analysierten Kovarianten waren neben Knochenmarksbefund: Lymphknotenstatus, Alter, Menopausenstatus, Tumorgröße, Grading, histologische Einteilung und Rezeptorstatus. All diese Größen wurden in das Modell eingebracht und analysiert. Um die Aussagekraft der Variablen mit diesem Modell vergleichen zu können, ist sowohl die Unabhängigkeit der einzelnen Variablen voneinander, als auch die Homogenität der Variablen von großer Bedeutung. Diese Vorraussetzung wurden bei allen verwendeten Variablen erfüllt. Die dabei untersuchten Variablen wurden schrittweise in das Modell eingebracht, um die Aussagekraft des Nachweises von isolierten Zytokeratin-positiven Tumorzellen im Knochenmark mit den anderen Prognosefaktoren zu vergleichen *(Cox, 1972)*. Die Verschiedenartigkeit unterschiedlicher Proben wurde durch den Mann-Whitney U Test berechnet. Dies ist ein auf Rängen basierender Test für unverbundene Stichproben. Hierbei wurde der Unterschied zwischen den Gruppen als signifikant angesehen, wenn die P-Werte unter 0,05 lagen.

3. Ergebnisse

3.1 Immunzytochemischer Nachweis disseminierter Tumorzellen im Knochenmark

Alle untersuchten 150 Patientinnen, welche an einem Mammakarzinom erkrankt waren, zeigten zum Zeitpunkt der Diagnosestellung keine Anzeichen einer Fernmetastasierung. Ebenso wenig gab es anamnestisch Hinweise auf eine frühere maligne epitheliale Erkrankung.

Mittels der angewandten immunzytochemischen APAAP-Einfachfärbung erfolgte der Nachweis isolierter Tumorzellen in den Knochenmarksaspiraten nach einem bereits etablierten Standardverfahren. Es handelte sich hierbei um eine reproduzierbare und zuverlässige Methodik.

Die Auswertung der Analysen erbrachte folgende Ergebnisse:
Bei 44 der 150 nodal-negativen Patientinnen (29%) konnten mittels dieser immunzytochemischen Methode disseminierte Tumorzellen im Knochenmark nachgewiesen werden (Abbildung 1). Das Verhältnis der Zytokeratin-positiven isolierten Tumorzellen zur Gesamtzahl der analysierten Zellzahl betrug im Median-Wert drei zytokeratinpositive Zellen pro $2x10^6$ Knochenmarkszellen. Die Streuung lag im Bereich zwischen 1-800 Zellen/ $2x10^6$.

3.2. Immunhistochemischer Nachweis disseminierter Tumorzellen in Lymphknoten

Die immunhistochemischen Lymphknotenanalysen der 150 nodal-negativen Patientinnen erbrachten folgende Ergebnisse: Insgesamt wurden 1590 axilläre Lymphknoten Level I untersucht. Hierbei konnten in 17 Lymphknoten, zugehörig zu 17 Patientinnen, Zytokeratin-positive Zellen nachgewiesen werden.
Aufgrund falsch positiver Färbeergebnisse gingen vier Fälle nicht in die Auswertung mit ein. Zwei Lymphknoten wurden aufgrund der Co-Expression von Vimentin und CD 45 ausgeschlossen. Zwei weitere Lymphknoten wurden aufgrund der Co-Expression von Vimentin und CD 45 und der gleichzeitigen Identifizierung von Zytokeratin-positiven Histiozyten in der H&E Auswertung ausgeschlossen. In diesen Fällen handelte es sich um Phagozytoseprozesse, und es lagen somit falsch positive Ergebnisse vor.

In der Analyse der dreizehn Lymphknoten, die letztendlich Eingang in die Auswertungen fanden, wurden Zytokeratin-positive Zellen in der Größenordnung von 1-105 Zellen teilweise isoliert und zum Teil gruppiert gefunden. Im Median-Wert waren es 28 Zellen.

Anhand der immunhistochemischen Beurteilung und der histopathologischen Bestätigung konnten somit bei 13 der 150 nodal-negativen Patientinnen (9%) disseminierte Tumorzellen in den Lymphknoten nachgewiesen werden. Bei fünf Patientinnen wurden Zytokeratin-positive Tumorzellen in einer Größenordnung von 34, 35, 46, 52 und 105, teilweise gruppiert, gefunden.
In allen 13 Fällen, die in diese Studie eingingen, befanden sich die Zytokeratin-positiven Tumorzellen jeweils in einem einzigen Lymphknoten.

Abbildung 2 zeigt Zytokeratin-positive disseminierte Tumorzellen eingebettet in das Parenchym eines axillären Lymphknotens Level I. Die Zytokeratin-negativen mesenchymalen Zellen des Lymphknotens stellten sich durch die DAB-Färbung braun dar. Abbildungen 3 und 4 zeigen Gruppierungen von disseminierten Zytokeratin-positiven Tumorzellen, eingebettet im Parenchym jeweils eines einzelnen axillären Lymphknotens. Die Zytokeratin-negativen mesenchymalen Zellen des Lymphknotenparenchyms erscheinen hierbei durch die DAB-Färbung des Vimentins und CD45 in unterschiedlicher Ausprägung braun.

Abbildung 1: Bild dreier immunzytochemisch nachgewiesener (rot gefärbter) Zytokeratin-positiver disseminierter Tumorzellen im Knochenmark

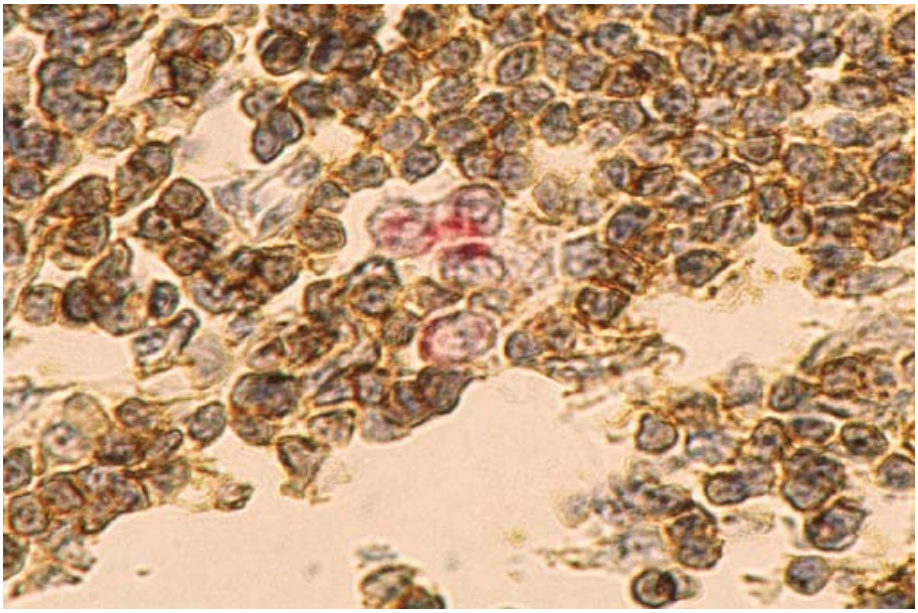

Abbildung 2: Zytokeratin-positive (rot gefärbte) disseminierte Tumorzellen, eingebettet im Parenchym eines axillären Lymphknoten Level I, der mittels konventioneller histopathologischer Methoden als „tumorfrei" klassifiziert wurde. Die Zytokeratin-negativen mesenchymalen Zellen des Lymphknotenparenchyms erscheinen hierbei durch die DAB-Färbung des Vimentins und CD 45 braun.

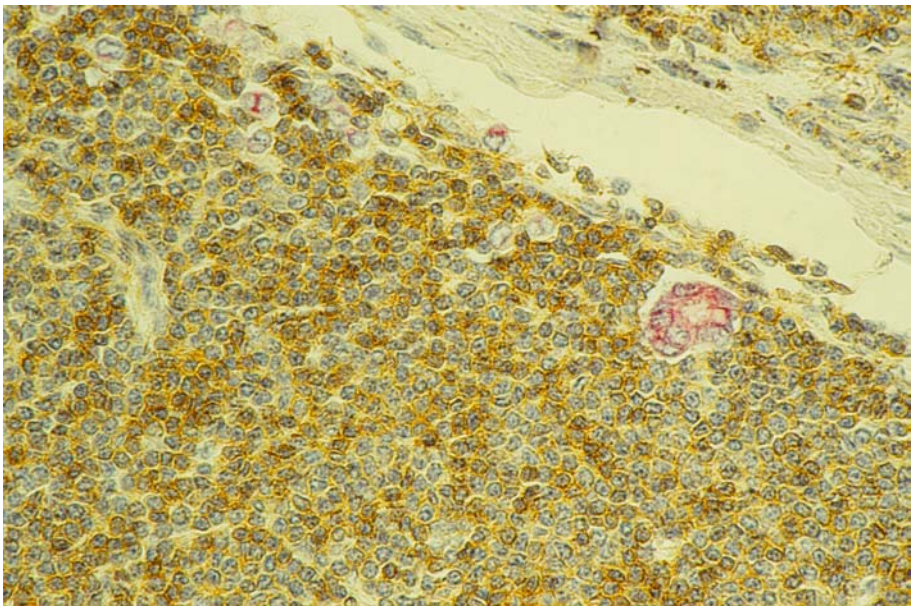

Abbildung 3: Zytokeratin-positive (rot gefärbte) gruppierte disseminierte Tumorzellen, eingebettet im Parenchym eines axillären Lymphknoten Level I. Die Zytokeratin-negativen mesenchymalen Zellen des Lymphknotenparenchyms erscheinen hierbei durch die DAB-Färbungdes Vimentins und CD45 braun.

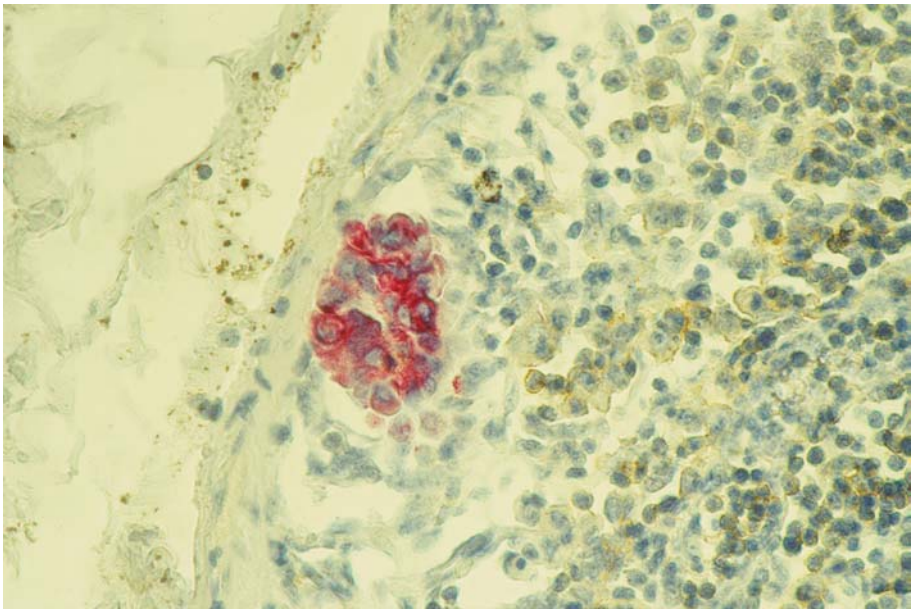

Abbildung 4: Eine weitere (rot gefärbte) Gruppe von Zytokeratin-positiven disseminierten Tumorzellen, eingebettet im Parenchym eines axillären Lymphknoten Level I. Hier stellt sich die DAB-Färbung nur sehr schwach dar.

3.3. Klinische Merkmale der Patientinnen

Die Altersverteilung der Patientinnen lag zwischen 31 und 81 Jahren. Das Durchschnittsalter war 57 Jahre. 86% (129/150) der Patientinnen befand sich bereits in der Postmenopause, die übrigen 14% (21/150) waren in der Prämenopause.

Bei 24% (36/150) der Patientinnen entsprach die Größe des entfernten tumorösen Gewebes dem pTNM-Stadium pT1a/b, bei 55% (82/150) dem Stadium pT1c und bei 21% (32/150) dem pTNM Stadium pT2.

71% der Patientinnen (107/150) befanden sich im histologischen Grading in den Gruppen G1 und G2, die übrigen 29% (43/150) in der Gruppe G3. 63% der Patientinnen (94/150) hatten einen negativen Hormonrezeptorstatus, die übrigen 37% (46/150) einen positiven. Der histopathologische Befund ergab in 121 Fällen (81%) ein duktales Mammakarzinom und in 29 Fällen (19%) ein Mammakarzinom vom lobulären Typ (Tabelle 1).

Bei 44 der 150 Patientinnen (29%) konnten im Knochenmark Zytokeratin-positive Zellen nachgewiesen werden. Bei den Lymphknoten gelang dies in 13 Fällen (9%).

Tabelle 1 zeigt deutlich, dass der Nachweis Zytokeratin-positiver Zellen im Knochenmark weder mit der Größe des Tumors, noch mit dem Differenzierungsgrad korreliert.

Außerdem konnte gezeigt werden, dass keine Assoziation zwischen dem Nachweis von Zytokeratin-positiven Zellen im Knochenmark und im Lymphknoten besteht. Zwei Patientinnen (5%) wiesen zugleich isolierte Tumorzellen im Knochenmark und im Lymphknoten auf. Insgesamt konnten von 1.590 untersuchten Lymphknoten Level I bei 13 Lymphknoten (0.8%) Zytokeratin-positive Tumorzellen anhand der festgelegten Auswertungskriterien bestätigt werden.

Tabelle 1: Klinische Merkmale der 150 Patientinnen und Korrelation mit immunzytochemischen Ergebnissen

Merkmale	Patientinnen (n = 150)	Knochenmark *		P Wert†	Lymphknoten *		P Wert†
		Negativ (n = 106)	Positiv (n = 44)		Negativ (n = 137)	Positiv (n = 13)	
Durchschnittsalter (Jahre)	57	58	56	.52	57	57	.89
Menopausenstatus				.66			.88
Prämenopausal	21	14 (67)	7 (33)		19 (90)	2 (10)	
Postmenopausal	129	92 (71)	37 (29)		118 (91)	11 (9)	
Tumorgröße‡				.76			.74
< 1 cm (pT1a/b)	36	26 (72)	10 (28)		34 (95)	2 (5)	
1-2 cm (pT1c)	82	59 (72)	23 (28)		74 (90)	8 (10)	
> 2 cm (pT2)	32	21 (66)	11 (34)		29 (91)	3 (9)	
Grading‡				.15			.41
G1 and G2	107	72 (69)	35 (31)		99 (93)	8 (7)	
G3	43	34 (72)	9 (28)		38 (88)	5 (12)	
CK^+ Zellen`` im KM**							.25
nicht vorhanden	106				95 (90)	11 (10)	
vorhanden	44				42 (95)	2 (5)	
CK^+ Zellen in LK§				.25			
nicht vorhanden	137	95 (69)	42 (31)				
vorhanden	13	11 (85)	2 (15)				
Hormonrezeptorstatus (für Östrogen und Progesteron)				.04			.26
positiv	56	34 (62)	22 (38)		53 (95)	3 (5)	
negativ	94	72 (76)	22 (24)		84 (89)	10 (11)	
Histologie				.82			.73
duktal	121	85 (70)	36 (30)		111 (92)	10 (8)	
lobulär	29	21 (72)	8 (28)		26 (90)	3 (10)	

* Zahlen in Klammern geben die Prozentzahl bezogen auf die Gesamtanzahl an
† Die P-Werte wurden mit Hilfe des Chi-Quadrat-Testes und des Mann-Whitney U Tests errechnet
‡ Die Einteilung erfolgte nach der fünften Ausgabe der TNM-Klassifikation
§ LK: Lymphknoten; pro Patientin wurden im Durchschnitt 10 (von 4 bis 14) Level I Lymphknoten untersucht
`` CK^+ Zellen: Zytokeratin-positive Tumorzellen
** KM: Knochenmark

Tabelle 2: Der Zusammenhang des Nachweises von disseminierten Tumorzellen im Knochenmark und in Lymphknoten

Pat.Nr.	Tumor-Einteilung	Knochenmark	Lymphknoten		
		# CK^+ Zellen*	# CK^+ Zellen†	H&E‡	Vimentin/CD45 Expression§
1	$T_1G_2N_0M_0$	0	52	Ja	neg.
2	$T_2G_2N_0M_0$	0	7	Ja	neg.
3	$T_1G_1N_0M_0$	0	105	Ja	neg.
4	$T_2G_2N_0M_0$	0	1	Ja	neg.
5	$T_2G_2N_0M_0$	0	13	Ja	neg.
6	$T_1G_1N_0M_0$	0	34	Ja	neg.
7	$T_2G_2N_0M_0$	0	17	Ja	neg.
8	$T_1G_1N_0M_0$	0	1	Ja	neg.
9	$T_2G_2N_0M_0$	41	6	Ja	neg.
10	$T_2G_3N_0M_0$	0	46	Ja	neg.
11	$T_2G_2N_0M_0$	1	19	Ja	neg.
12	$T_1G_2N_0M_0$	0	35	Ja	neg.
13	$T_1G_1N_0M_0$	0	8	Ja	neg.
14	$T_1G_3N_0M_0$	0	1	Ja	**pos.**
15	$T_1G_3N_0M_0$	5	1	**Nein**	**pos.**
16	$T_1G_2N_0M_0$	0	4	Ja	**pos.**
17	$T_2G_2N_0M_0$	0	8	**Nein**	**pos.**

Pat.Nr.: Anzahl der Patientinnen.
* Anzahl der Zytokeratin-positiven Zellen pro $2.0 \square 10^6$ Knochenmarkszellen.
† Anzahl der Zytokeratin-positiven Zellen pro Lymphknotensektion.
‡ Bestätigung der malignen Merkmale der Zytokeratin-positiven Zellen in der anschließend erfolgten H&E-Färbung der entsprechenden Lymphknotensektion; Die Identifizierung von Zytokeratin-positiven Histiozyten führte zum Ausschluss von zwei Fällen.
§ Die Untersuchung der Vimentin/CD45 Co-Expression von Zytokeratin-positiven Tumorzellen mittels Doppelfärbetechnik; dabei mussten 4 Patientinnen aufgrund der Co-Expression von mesenchymalen Markern bei Zytokeratin-positiven Zellen ausgeschlossen werden.

Tabelle 2 zeigt die Tumorstadieneinteilung und die Zahl der gefundenen Zytokeratin-positiven Tumorzellen in Knochenmarksaspiraten und Lymphknotenschnitten. Bei der gesamten Analyse von 1.590 Lymphknoten zeigte sich in 17 Lymphknoten ein positives immunhistochemisches Färbeergebnis. Jedoch wurden von diesen 17 Lymphknoten vier aufgrund der festgelegten Auswertungskriterien ausgeschlossen. Sie gingen somit nicht mit in die statistische Auswertung ein.

Während die erste Untersuchung der zugehörigen ursprünglichen H&E-Färbungen es nicht ermöglichte, isoliert disseminierte Zellen im Lymphknoten nachzuweisen, konnten diese Tumorzellen mit Hilfe der immunhistochemischen Färbeergebnisse in einer nachfolgenden erneuten Beurteilung der H&E-Schnitte identifiziert werden. Die Malignität dieser Zytokeratin-positiven Zellen wurde anhand der üblichen histopathologischen Kriterien in insgesamt 15 der 17 Fälle bestätigt. In zwei Fällen führte die Auswertung der H&E-Färbung zur Identifizierung von Zytokeratin-positiven Histiozyten. Aufgrund dessen wurden diese beiden Patientinnen ausgeschlossen.

Hierzu ist anzumerken, dass bei der ersten ausgeschlossenen Patientin mit dem pTNM-Stadium $T_1G_3N_0M_0$ isolierte Tumorzellen im Knochenmark dargestellt werden konnten, im Fall der zweiten ausgeschlossenen Patientin ($T_2G_2N_0M_0$) hingegen nicht. Zudem zeigten sich bei beiden Patientinnen positive Färbeergebnisse bei der Doppelfärbung. Mittels dieser Doppel-Färbetechnik mit einem Antikörper-Cocktail aus anti-Vimentin und anti-CD 45 konnten in diesen beiden Lymphknotensektionen Phagozytoseprozesses durch Zellen des mesenchymalen Ursprungs nachgewiesen werden und ein falsch positives Ergebnis von Zytokeratin-positiven isolierten Tumorzellen bestätigt werden.

Zwei weitere Fälle mit den pTNM Stadien $T_1G_3N_0M_0$ und $T_1G_2N_0M_0$ wurden infolge der Co-Expression von Vimentin und CD 45 Färbung ausgeschlossen.

Diese beiden Patientinnen zeigten keine isolierten disseminierten Tumorzellen in den Knochenmarksanalysen.

3.4. Prognostische Bedeutung disseminierter Tumorzellen

Die Verlaufskontrollen erfolgten über einen Zeitraum von im Median 48 Monaten und variierten in den einzelnen Fällen von 24 bis zu 72 Monaten. In diesem Zeitraum erlitten insgesamt 26 Patientinnen (17%) ein Rezidiv des malignen Geschehens. Von diesen Patientinnen kam es bei 17 (11%) zu einem lokoregionären Rezidiv, und bei 12 (8%) Patientinnen traten Fernmetastasen auf. Somit traten bei drei dieser 26 Patientinnen sowohl Fernmetastasen als auch lokoregionäre Rezidive auf.

3.4.1. Lokalrezidiv-freies Überleben

Weder der Nachweis von disseminierten Tumorzellen im Knochenmark *(P=0.33)*, noch der im Lymphknoten *(P=0.15)* zeigte einen statistisch signifikanten Zusammenhang mit dem späteren Auftreten von lokoregionären Rezidiven.

3.4.2. Fernmetastasen-freies Überleben

Tabelle 3 ist zu entnehmen, dass Patientinnen mit Knochenmarksbeteiligung signifikant häufiger Fernmetastasen aufwiesen, als solche ohne isolierte Tumorzellen in den Knochenmarksaspiraten ***(P=0.031)***. Insgesamt erlitten 12 der insgesamt 150 Patientinnen (8%) Fernmetastasen. Innerhalb des Beobachtungszeitraumes von bis zu 60 Monaten nach erfolgter Primäroperation zeigten acht der 44 Patientinnen (18%) mit Zytokeratin-positivem Knochenmarksbefund Zeichen einer Fernmetastasierung. Bei einer dieser Patientinnen traten viszerale Metastasen auf. Bei den übrigen sieben Patientinnen wurden multiple viszerale und ossäre Metastasen festgestellt.

In der Gruppe mit Zytokeratin-negativen Knochenmarksbefunden traten bei vier der 106 Patientinnen (4%) Anzeichen einer Fernmetastasierung auf. In zwei dieser Fälle handelte es sich um viszerale Metastasen, in den weiteren zwei Fällen um multiple viszerale und ossäre Metastasen.
Bei den Patientinnen mit histopathologisch verborgenen, jetzt immunhistochemisch nachgewiesenen disseminierten Tumorzellen in den Lymphknoten, konnten innerhalb des Beobachtungszeitraums keine signifikant häufigeren Fernmetastasierungen festgestellt werden *(P=0.99)*. Hierbei zeigte eine der 13 Patientinnen (8%) mit positivem Lymphknotenbefund Anzeichen für eine Fernmetastasierung. Bei dieser Patientin wurden multiple viszerale und ossäre Metastasen nachgewiesen. In der Gruppe der Patientinnen mit negativem Lymphknotenbefund traten in elf von 137 Fällen (8%) Fernmetastasen auf. Hierbei handelte es sich um viszerale Metastasen.

Von 44 Patientinnen, bei denen der Nachweis für isolierte Tumorzellen im Knochenmark erbracht wurde, erlitten fünf Patientinnen (11%) innerhalb des Beobachtungszeitraumes einen Tumor-bedingten Tod. In der Gruppe der 106 Zytokeratin-negativen Patientinnen wurden zwei Tumor-bezogene Todesfälle (2%) beobachtet. Somit unterschieden sich diese Gruppen signifikant (Fisher-exakt-Test, ***P=0.023*****).** Innerhalb der Patientengruppe mit isolierten Tumorzellen im Lymphknoten kam es in einem Fall zum Tumor-bedingten Tod (8%). In der Gruppe mit Zytokeratin-negativem Lymphknotenbefund verstarben innerhalb des Beobachtungszeitraumes sechs der 137 Patientinnen (4,4%). Diese beiden Gruppen unterschieden sich somit nicht signifikant (Fisher-exakt-Test, *P=0.48*).
Die Kaplan-Meier-Kurve 1 verdeutlicht, dass bei Patientinnen mit disseminierten Tumorzellen im Knochenmark signifikant häufiger Fernmetastasierungen auftraten ***(p=0,022)***. Der Nachweis Zytokeratin-positiver Zellen in Lymphknoten war nicht mit einem erhöhten Fernmetastasierungrisiko *(p=0,31*) assoziiert (Kaplan-Meier-Kurve 2).

Tabelle 3: Zusammenhang zwischen Ort des Auftretens der Fernmetastasierung und dem weiteren klinischen Verlauf

Ereignisse	Knochenmark		P Wert*
	Negativ (n = 106)	Positiv (n = 44)	
Fernmetastasen (n = 12)	**4**	**8**	**0.031**
Nur viszerale	2	1	
Multiple viszerale und ossäre	2	7	
Verstorben (n = 7)	**2**	**5**	**0.023**
	Lymphknoten		
	Negativ (n = 137)	Positiv (n = 13)	
Fernmetastasen (n = 12)	**11**	**1**	**0.99**
Nur viszerale	11	0	
Multiple viszerale und ossäre	0	1	
Verstorben (n = 7)	**6**	**1**	**0.48**

* P-Werte wurden mit Hilfe des Fisher-exakt-Tests ermittelt.

Kaplan-Meier-Kurve 1:

Vergleich des Auftretens von Fernmetastasen bei Patientinnen mit und ohne Nachweis von disseminierten Tumorzellen im Knochenmark

Fernmetastasen-freies Überleben

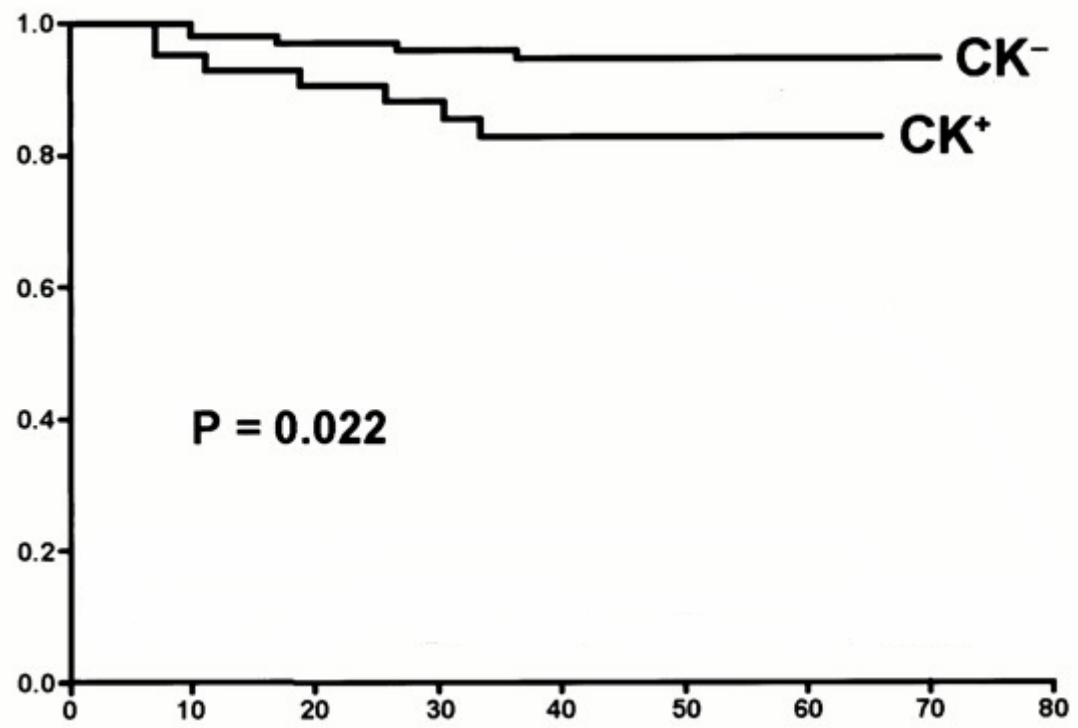

Monate nach der Primäroperation

Beobachtungszeitraum in Monaten nach der Primäroperation	Anzahl der Ereignisse	0	10	20	30	40	50	60
CK^- Patientinnen	4	106	105	87	70	48	13	2
CK^+ Patientinnen	8	44	42	39	28	20	12	6

Kaplan-Meier-Kurve 1: Kumulatives Fernmetastasen-freies Überleben: Hazard-Rate von 2.96 (95%CI, 1.11 bis 11.09; P=0.22, Log-Rank-Test) für positiven versus negativen Knochenmarksbefund; CK^-: Zytokeratin-negativ; CK^+: Zytokeratin-positiv

Kaplan-Meier-Kurve 2:

Vergleich des Auftretens von Fernmetastasen bei Patientinnen mit und ohne Nachweis von disseminierten Tumorzellen in Lymphknoten

Fernmetastasen-freies Überleben

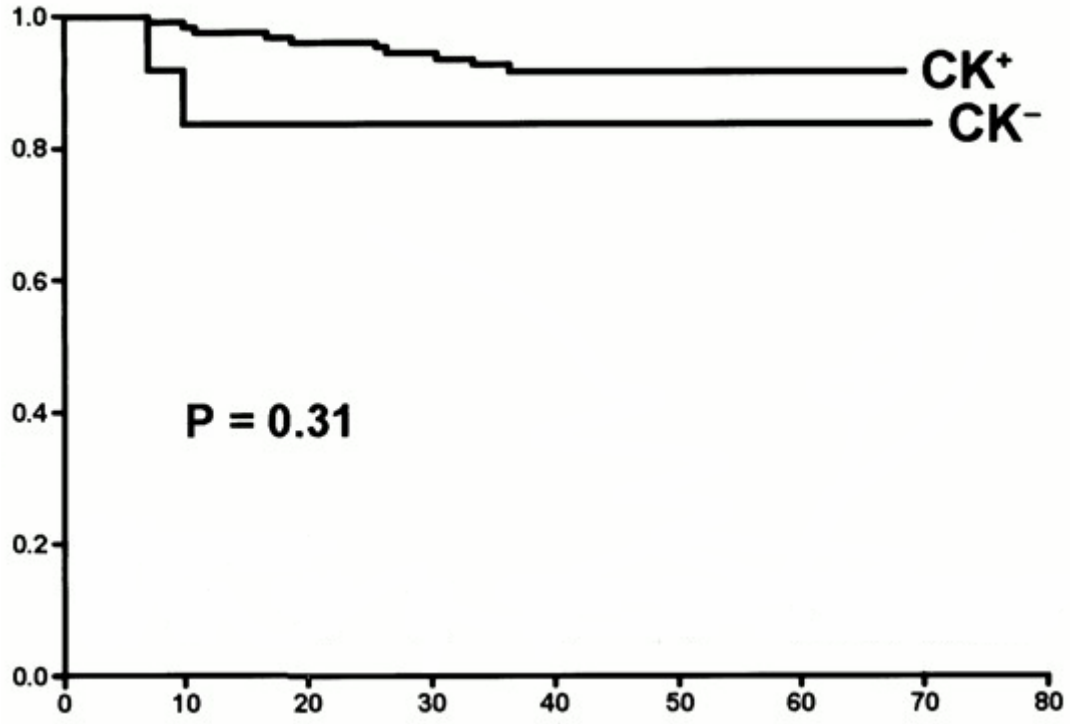

Monate nach der Primäroperation

Beobachtungszeitraum in Monaten nach der Primäroperation	Anzahl der Ereignisse	0	10	20	30	40	50	60
CK^- Patientinnen	11	137	135	115	88	58	21	6
CK^+ Patientinnen	1	13	12	11	10	9	5	2

Kaplan-Meier-Kurve 2: Kumulatives Fernmetastasen-freies Überleben:

Hazard-Rate von 2.15 (95% CI, 0.47 bis 9.84; P=.31) für positiven versus negativen Lymphknotenbefund; CK^-: Zytokeratin-negativ; CK^+: Zytokeratin-positiv

3.4.3. Gesamtüberleben

Wie die Kaplan-Meier-Kurve 3 verdeutlicht, lag die gesamte Überlebensrate der Patientinnen ohne isolierte Zytokeratin-positive Tumorzellen im Knochenmark bei 97%. Dagegen lag sie bei den Patientinnen mit nachgewiesenen isolierten Tumorzellen im Knochenmark bei 88% *(**P= 0.014**; Log-Rank-Test)*. In der Gruppe der Patientinnen mit bzw. ohne Tumorzelldisseminierung im Lymphknoten konnten, wie die Kaplan-Meier-Kurve 4 zeigt, keine Unterschiede im Hinblick auf die Prognose der Gesamtüberlebenswahrscheinlichkeit beobachtet werden *(P=0,63; Log-Rank-Test)*.

Die multivariaten Analysen wurden mit Hilfe des Cox-Regressions-Modells durchgeführt. Dieses Modell erlaubt den Einfluss bestimmter unabhängiger Risikofaktoren auf die Ereignisintensität, d.h. die Hazard-Funktion, hin zu untersuchen. Mittels dieser Analyse wurde ausgewertet, ob eine Tumorzelldisseminierung im Knochenmark eine signifikante Vorhersage für eine Fernmetastasen-freie Erkrankung und für das Gesamtüberleben ermöglicht – unabhängig von Alter *(P=0.70)*, Menopausenstatus *(P=0.34)*, Tumorgröße *(P= 0.55)*, Grading *(P= 0.82)*, Histologie *(P= 0.88)* und Hormonrezeptorexpression *(P= 0.12)*.

Die Auswertung der multivariaten Analyse zeigt, dass das Knochenmark in dieser Studie der einzige unabhängige Prognosefaktor sowohl für die Fernmetastasierung ***(P=0.032)*** als auch für den Tumor-bezogenen Tod ***(P=0.031)*** darstellt [*Hazard-Rate von 3.5 (95% Konfidenz-Intervall, 1.1 - 11.1) und 6.1 (95% Konfidenz-Intervall, 1.2 - 31)*].
Der Nachweis disseminierter Tumorzellen in den Lymphknoten ergab weder im Fernmetastasen-freien Überleben noch im Gesamtüberleben eine signifikante Aussage.

Kaplan-Meier-Kurve 3

Vergleich des Gesamtüberlebens von Patientinnen mit und ohne Nachweis von disseminierten Tumorzellen im Knochenmark

Gesamtüberlebens-wahrscheinlichkeit

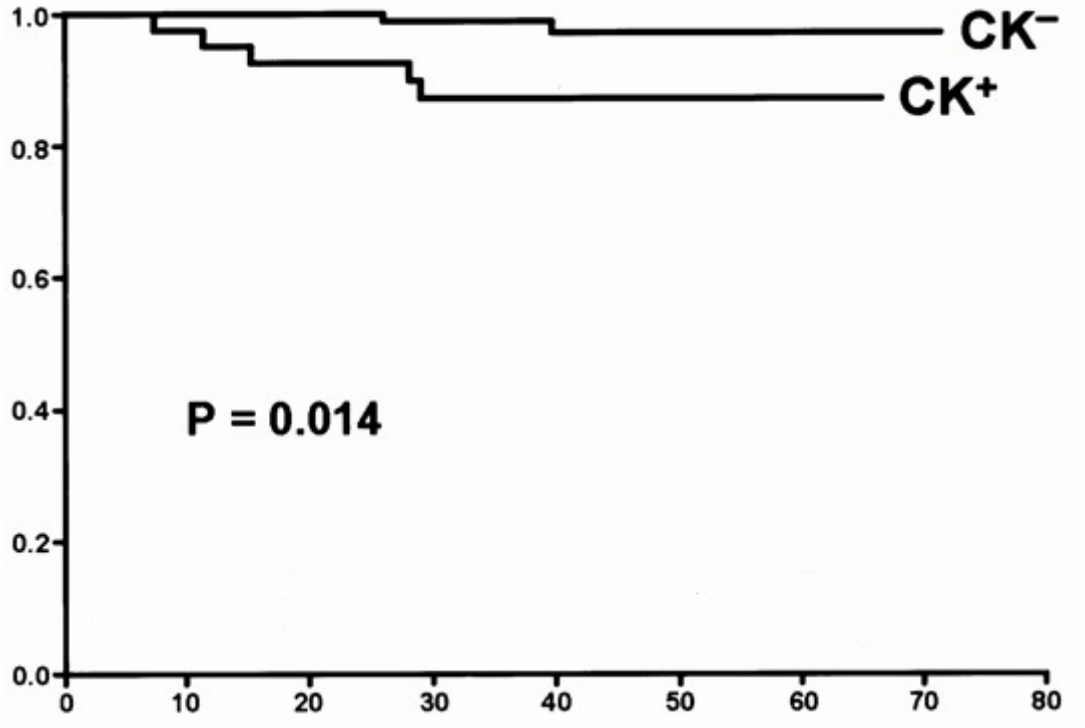

Monate nach der Primäroperation

Beobachtungszeitraum in Monaten nach der Primäroperation	Anzahl der Ereignisse	0	10	20	30	40	50	60
CK^- Patientinnen	2	106	105	90	72	50	14	2
CK^+ Patientinnen	5	44	42	39	28	21	12	6

Kaplan-Meier-Kurve 3: Kumulatives Gesamtüberleben:

Hazard-Rate von 6.07 (95% CI, 1.18 bis 31.30; P=014) für positiven versus negativen Knochenmarksbefund; CK^-: Zytokeratin-negativ; CK^+: Zytokeratin-positiv

Kaplan-Meier-Kurve 4

Vergleich des Gesamtüberlebens von Patientinnen mit und ohne Nachweis von disseminierten Tumorzellen in Lymphknoten

Gesamtüberlebens-wahrscheinlichkeit

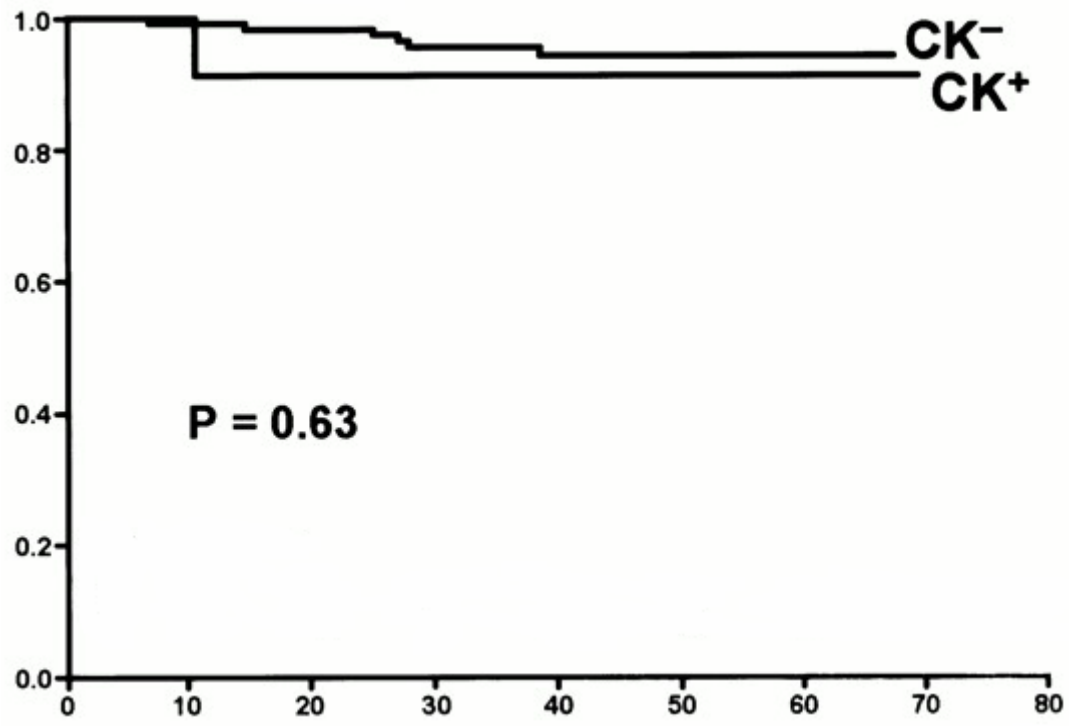

Monate nach der Primäroperation

Beobachtungszeitraum in Monaten nach der Primäroperation	Anzahl der Ereignisse	0	10	20	30	40	50	60
CK^- Patientinnen	6	137	136	118	90	61	21	6
CK^+ Patientinnen	1	13	12	12	10	10	5	2

Kaplan-Meier-Kurve 4 : Kumulatives Gesamtüberleben:

Hazard-Rate von 1.66 (95% CI, 0.20 bis 13.83; P=.63) für positiven versus negativen Lymphknotenbefund; CK^-: Zytokeratin-negativ; CK^+: Zytokeratin-positiv

Tabelle 4: Univariate und multivariate Analyse der Fernmetastasen-freien Überlebenswahrscheinlichkeit und der Gesamtüberlebens-wahrscheinlichkeit

Variable	Univariate	Multivariate	
	P Wert†	P Wert‡	RR (95% CI)
Fernmetastasen-freies Überleben			
Knochenmark vorhanden (8/36) nicht vorhanden (4/102)	0.022	**0.032**	3.5 (1.1–11.1)
Lymphknoten vorhanden (1/12) nicht vorhanden (11/126)	.31	.87	…§
Gesamtüberleben			
Knochenmarks vorhanden (5/39) nicht vorhanden (2/104)	0.014	**0.031**	6.1 (1.2–31.4)
Lymphknoten vorhanden (1/12) nicht vorhanden (6/131)	.63	.36	…§

Die Analyse umfasste alle 150 Patientinnen. RR steht für relatives Risiko und CI für confidence interval (Konfidenz-Intervall). Die Anzahl der Patientinnen (Ereignisse/Gesamtanzahl) wird in Klammern angegeben. Auch die Variablen Alter, Menopausenstatus, Tumorgröße, Grading, Histologische Einteilung und Rezeptorstatus wurden in das Modell eingebracht und untersucht. Aufgrund der sich dabei ergebenden fehlenden statistischen Signifikanz wurden die erzielten Ergebnisse hier nicht abgebildet.

†Die Faktoren wurden mittels des Log-Rank Tests verglichen.

‡Mittels des Cox-Regressions-Modells für die multivariate Analyse wurde schrittweise ein Vergleich gezogen.

§No RR: Es konnte kein relatives Risiko (RR) angegeben werden, da keine Variable im multivariaten Modell eine Signifikanz erreichte ($p>0.05$).

4. Diskussion

Das Mammakarzinom ist in den westlichen Industrie-Nationen derzeit immer noch die häufigste maligne Erkrankung der Frau. In Deutschland erkrankt etwa jede 10. Frau im Laufe ihres Lebens an einem Mammakarzinom *(Engel et al., 2003)*. Die Mortalität bei dieser Erkrankung wird in Deutschland, trotz verbesserter Früherkennung und operativer Therapie, mit 19.000 Todesfällen pro Jahr angegeben *(Sittek et al., 2003)*. Trotz des erheblichen Fortschritts in der systemischen Therapie treten Rezidive oft noch nach langjähriger Latenzzeit auf. Als mögliche Ursache für die schlechte Prognose des Mammakarzinoms wird die frühzeitige, häufig klinisch inapparente hämatogene Tumorzell-disseminierung diskutiert *(Braun et al., 2002b)*. Die Streuung dieser aktiven Tumorzellen, die oftmals bereits im Frühstadium der Tumorgenese stattfindet, legt die Grundlage für Metastasen und kann dadurch mittelfristig und langfristig zur letalen systemischen Manifestation der Tumorerkrankung führen *(Cote et al.; 1991; Braun et al., 2000a; Mansi et al., 1991)*. Mittels des konventionellen Tumorstagings konnten bisher einzelne disseminierte Tumorzellen nicht erfasst werden.

Eine Möglichkeit, diese isolierten, hämatogen gestreuten Tumorzellen zu detektieren, besteht in der Untersuchung des Knochenmarks. Knochenmark ist durch Aspiration aus den Beckenkämmen relativ leicht zu gewinnen und enthält physiologisch keine Epithelzellen. Disseminierte Tumorzellen des Mamma-karzinoms hingegen sind epithelialen Ursprungs und lassen sich aufgrund dessen relativ leicht von den mesenchymalen Zellen des Knochenmarkes unterscheiden. Mit Hilfe von monoklonalen Antikörpern, welche gegen epitheliale Antigene wie Zytokeratin gerichtet sind, kann eine immunzyto-chemische Differenzierung der Zellen durchgeführt werden.

Viele auf diesem Prinzip der immunzytochemischen Untersuchung basierende Analysen verdeutlichen, dass der erbrachte Nachweis von isolierten Tumorzellen im Knochenmark mit einer schlechteren Prognose für die Patientinnen korreliert. Es konnte gezeigt werden, dass das Vorhandensein von disseminierten Tumorzellen im Vergleich zu den Patientinnen ohne Tumorzelldisseminierung mit einem kürzeren krankheitsfreien Intervall korreliert *(Cote et al., 1991; Diel et al., 1996; Mansi et al., 1987; Schlimok et al., 1991 und 1994; Braun 2002).* Nationale und internationale Arbeitsgemeinschaften beschäftigen sich bereits seit vielen Jahren mit dieser Thematik. Sie konnten verdeutlichen, dass die frühzeitige systemische Tumorzelldisseminierung bei Patienten mit epithelialen Tumoren mit einer schlechteren Prognose verbunden und somit von klinischer Bedeutung ist *(Braun et al., 1998, 2000a und b; Pantel und Riethmüller, 1996; Riethmüller und Johnson, 1992; Hepp et al., 1999).* Im Rahmen dieser Promotionsarbeit wurde zum einen untersucht, ob der parallele Nachweis disseminierter Tumorzellen mittels immunzytochemischer bzw. immunhistochemischer Methoden in Knochenmarksaspiraten und in axillären Lymphknoten von nodal-negativen Mammakarzinompatientinnen, welche keine adjuvante Therapie erhalten hatten, miteinander korreliert. Zum anderen wurde evaluiert, welche der beiden Nachweismöglichkeiten von größerer klinisch- therapeutischer Relevanz ist. Außerdem wurde erörtert, ob der Knochenmarksstatus das primär auf den Lymphknotenstatus ausgerichtete aktuelle Tumorstaging beeinflussen kann. Für diese prospektiv angelegte Studie wurden Knochenmarksaspirate und axilläre Level I Lymphknoten (n=1590) von insgesamt 150 nodal-negativen Mammakarzinompatientinnen, die im Zeitraum von Januar 1994 bis August 1998 in der I. Frauenklinik der Ludwig-Maximilians-Universität München operiert wurden, mit monoklonalen anti-Zytokeratin-Antikörpern analysiert und mit etablierten klinischen Prognosefaktoren verglichen. Die mediane Nachbeobachtungszeit betrug 39 Monate.

Folgende Untersuchungsergebnisse sind nach der Auswertung ermittelt worden: Bei 44 der 150 (29%) Patientinnen wurden Zytokeratin-positive Zellen in den Knochenmarksaspiraten nachgewiesen. Bei den Lymphknoten gelang dies in 13 von 150 Fällen (9%). Der Zytokeratin-positive Knochenmarksbefund korrelierte nicht mit etablierten klinischen Prognosefaktoren. Der Nachweis disseminierter Tumorzellen im Knochenmark war nicht mit lokoregionären Rezidiven *(p= 0,32; Log-Rank-Test)* assoziiert. Es zeigte sich, dass in dieser Studie der immunhistochemische Nachweis Zytokeratin-positiver Zellen in den axillären Lymphknoten keine prognostische Bedeutung hatte. Die Auswertung der univariaten Analyse zeigte sowohl beim Fernmetastasen-freien Überleben ***(p=0.022)***, als auch beim Gesamtüberleben ***(p=0.014)*** eine Signifikanz des Nachweises disseminierter Tumorzellen im Knochenmark. Die multivariaten Analysen ergaben, dass die Zytokeratinpositivität des Knochenmarks ein unabhängiger Prognosefaktor mit einer *Hazard-Rate von 6,1 (1,2-31,4; 95% CI)* für ein verkürztes Gesamtüberleben ***(p=0,031)*** und für das Fernmetastasen-freie Überleben ***(p=0,032)*** mit einer *Hazard-Rate von 3.5 (1,1-11,1; 3,5 CI)* darstellt.

Zur Feststellung einer bereits eingesetzten lymphogenen Metastasierung ist der Status der ipsilateralen axillären Lymphknoten von großer therapeutischer Relevanz. Es wird angenommen, dass parallel zu dieser bereits eingesetzten lymphogenen Metastasierung eine hämatogene Metastasierung als Folge des Disseminierungsverhaltens des Primärtumors stattgefunden hat. Tierstudien, welche bereits in den späten 60er-Jahren durchgeführt wurden *(Fisher B. et al.,1968)*, sowie klinische Studien aus den frühen 80er- und 90er-Jahren *(Fisher B. et al., 1981; Ménard S. et al., 1994)* haben vermuten lassen, dass differenzierte biologische Mechanismen sowohl für die lymphogene als auch hämatogene Zellstreuung notwendig sind.

Es konnte gezeigt werden, dass durch die Unterbrechung der lymphatischen Bahn, mit oder ohne primäre Venenligatur, weder eine Tumorzellinvasion noch eine Fernmetastasierung nach Tumorzelltransplantation verhindert werden konnte. Demnach liegt die interessante, jedoch nicht völlig neue Vermutung nahe, dass die lymphogene Tumorzellstreuung alleine kein ausreichend guter Indikator für das individuelle systemische Streuverhalten eines Tumors ist *(Schoenfeld et al., 1994)*. Ménard et al berichteten, dass der histologische Lymphknotenstatus keine verlässlichen prognostischen Angaben über die biologisch definierten Subgruppen der nodal-negativen Patientinnen erlaubt. Diese Tatsache legt nahe, dass die lymphogene Metastasierung mit der hämatogenen nicht gleichgesetzt werden kann. Klinische Langzeitstudien haben ermittelt, dass 40% der nodal-positiven Patientinnen eine Überlebenszeit von zehn Jahren und mehr zeigen *(Overgaard et al., 1997; Ragaz et al., 1997)*, während bei einem Drittel der nodal-negativen Patientinnen Fernmetastasen auftraten *(De Vita VT, 1989)*.

Die Ergebnisse dieser Promotionsarbeit basieren auf einer gleichzeitigen Auswertung des Knochenmarkes und der Lymphknoten. Sie lassen erkennen, dass hämatogene und lymphogene Tumorzelldisseminierung voneinander unabhängige Vorgänge sind. Außerdem scheint der hämatogene Weg der Tumorzellstreuung eher ein zuverlässigerer Prognosefaktor bezüglich des Risikos eines Rezidivs bei dem Kollektiv der nodal-negativen Patientinnen ohne Erhalt adjuvanter systemischer Therapie zu sein, als der Nachweis kleinster Mengen lymphogen disseminierter Tumorzellen. Zahlreiche bisher durchgeführte Studien, in welchen mittels modernster Analyseverfahren (PCR und reverse-transcriptase-PCR-Methodik) axilläre Lymphknoten von Mammakarzinompatientinnen untersucht wurden, konnten vermehrte Tumorzellnachweise in unterschiedlichsten Ausmaßen erbringen. Die Angaben zur prognostischen Relevanz dieser isolierten Tumorzellnachweise variierten jedoch in den einzelnen Studien *(Schoenfeld et al., 1994; Noguchi et al., 1994)*.

Der Prozentsatz der Patientinnen in dieser Studie, welche von nodal-negativ zu nodal-positiv wechselten, lag unter den Angaben von Arbeiten, in welchen Patientinnen fünf Jahre nach chirurgischer Intervention *(Cote RJ et al., 1999; Neville AM, 1990)* an Metastasen erkrankten. Trotz der relativ geringen Anzahl der Patientinnen dieser Studie und des verhältnismäßig kurzen Zeitraums der Verlaufskontrollen sind die statistischen Auswertungen dieser Arbeit aussagekräftig. Diese Arbeit unterscheidet sich in der Durchführung von den vorausgegangenen Studien insofern, als es sich um eine prospektiv angelegte experimentelle Studie handelt, bei der Kreuzreaktionen des Antikörpers gegen Zytokeratin (z.B. mit extrafollikulären Zellen oder Retikulumzellen) festgehalten wurden. Diese wurden durch die Angabe über das Vorkommen und die prognostische Relevanz, nicht nur der lymphogenen Tumorzellstreuung, sondern auch der direkt abschätzbaren hämatogenen Metastasierung, untersucht.

Vorausgegangene Studien *(Brugger et al., 1999; Schlimok et al., 1987; Heyderman et al., 1985; Braun et al., 1998)* berichteten vom Vorteil des anti-Zytokeratin-Antikörpers gegenüber Antikörpern, die gegen polymorphische epitheliale Muzine *(Diel et al., 1996)* gerichtet sind. Der Vorteil des anti-Zytokeratin-Antikörpers liegt darin, dass zur Aufdeckung epithelialer Tumorzellen in Organen mesenchymalen Ursprungs weitaus weniger falsch positive Färbeergebnisse vorkommen. Hierfür wurden in dieser Arbeit sowohl das Knochenmark als auch die axillären Lymphknoten mit anti-Zytokeratin-Antikörper untersucht. Um die anerkannte Spezifität der Zytokeratinfärbung auch für den Lymphknotenschnitt zu erlangen, wurde die wesentliche gleichzeitige Expression von Vimentin und CD 45 in Retikulumzellen der Lymphknoten bewertet *(Franke et Moll, 1987; Doglioni et al, 1990).*

Die Einschränkung der Immunreaktion des Zytokeratins lag im Ausschluss Zytokeratin-positiver, nicht epithelialer Zellen, z.B. extrazellulärer Retikulumzellen und Histiozyten (Syn. Plasmatozyten) aufgrund nicht erfüllter histopathologischer Kriterien oder einfacher Phagozytoseprozesse von zugrunde gegangenen Epithelzellen. Diese Vorgehensweise führt zu einer relativ geringen Anzahl von okkulten disseminierten Tumorzellen in Lymphknoten. In dieser Arbeit lag der Anteil der Zytokeratin-positiven Tumorzellen bei 9%, verglichen mit 15% und teilweise mehr in vorausgegangen Studien *(Trojani et al., 1987; Nasser et al., 1993; Cote et al., 1999; McGuckin et al., 1996; Wells et al., 1996)*.

Aufgrund dieser spezifischen Untersuchungsmöglichkeiten, die in früheren vergleichbaren Arbeiten *(McGuckin et al., 1996; Wells et al., 1996)* nicht angewendet werden konnten, traten möglicherweise bei deren Analysen häufiger falsch positive Ergebnisse auf. Eine weitere Erklärung für den relativ geringen Prozentsatz von disseminierten Tumorzellen in den Lymphknoten dieser Arbeit kann darin gesehen werden, dass die konventionelle histopathologische Beurteilung jedes einzelnen Lymphknotens auf drei verschiedenen Ebenen bereits stattgefunden hat. Die Effizienz dieser sorgfältigen Bearbeitung und Auswertung der originalen H&E-Schnitte wird durch die Tatsache deutlich, dass bei allen 13 Patientinnen die isolierten Tumorzellen nur in einem einzigen Lymphknoten nachweisbar waren – unter der Annahme, dass es sich hierbei um einen Sentinel-Lymphknoten handelt. Um die Reproduzierbarkeit der Ergebnisse sicherzustellen, wurde in dieser Arbeit außerdem ein verbesserter Immuntest verwendet, welcher den Empfehlungen der „Tumor Cell Detection Committee of the Internationalen Society of Hemathotherapy and Graft Engineering (ISHAGE)“ entsprach *(Borgen et al., 1999)*.

Zur Identifizierung von hämatogen gestreuten okkulten Tumorzellen im Knochenmark wurde der monoklonale Antikörper A45/B/B3 *(Stigbrand et al., 1998)* der CK8, CK18, CK19 Expressionen erkennt, verwendet *(Braun et al., 2000a; Pantel et al., 1994; Braun et al., 1998).* Die Malignität der Zytokeratin-positiv gefärbten Zellen im Knochenmark konnte eindeutig anhand von tumorspezifischen multiplen chromosomalen Aberrationen in diversen Arbeiten *(Pantel et al., 1993; Müller et al., 1996; Klein et al., 1999; Putz et al., 1999)* belegt werden. Im Rahmen dieser Studie konnten, durch die Anwendung dieses gültigen immunhistochemischen Tests, bisherige Ergebnisse *(Braun et al., 2000a)* für die Gruppe der nodal-negativen Patientinnen bestätigt werden. Es konnte dargelegt werden, dass der Nachweis disseminierter Tumorzellen im Knochenmark einen unabhängigen und starken Prognosefaktor für die schlechte Prognose der nodal-negativen Mammakarzinompatientinnen darstellt.

Einen weiteren wichtigen Aspekt der Knochenmarksanalyse stellt die Option des adjuvanten Therapie-Monitoring dar. Bisher konnte die Effizienz adjuvanter Therapieschemata nur retrospektiv im Rahmen groß angelegter klinischer Studien und nach einem Beobachtungszeitraum von vielen Jahren beurteilt werden. Dadurch gelang die Erarbeitung von therapeutischen Schritten nur sehr mühsam. In vorausgegangenen Studien konnte bereits belegt werden, dass der Nachweis von okkulten disseminierten Tumorzellen im Knochenmark eine gute Methode darstellt, um therapeutische Auswirkungen zytotoxischer, hormoneller, und immunologischer Behandlungsmöglichkeiten auf die einzelne isolierte Tumorzelle im Knochenmark zu überprüfen *(Janni et al., 2004; Braun et al., 2000a; Pantel et al., 1997; Braun 2002; Schlimok et al., 1995; Braun et al 1999)***.** Bei Nachweis von lediglich minimalen residualen Karzinom-erkrankungen könnte die Analyse des Knochenmarks zur Messung des veränderten Tumorloads eingesetzt werden.

Ferner besteht die Möglichkeit, das Knochenmark als Surrogatmarker für zukünftige Entwicklungen spezifischer, an der Tumorbiologie orientierter, Therapien einzusetzen. Somit würde die Analyse des Knochenmarks die Möglichkeit bieten, die induzierten Auswirkungen der adjuvanten Therapien auf minimale residuale Tumorzellen unmittelbar nachzuweisen. Die Untersuchung des Knochenmarkstatus im Verlauf von systemischen Therapien sollte anhand größerer Kollektive im Rahmen klinischer Studien erfolgen. Die ersten hierzu durchgeführten Studien *(Braun et al., 2002b)* deuten an, dass die Wirkkraft heutiger Therapiestrategien wie der Chemotherapie bei der Eliminierung von disseminierten Tumorzellen begrenzt zu sein scheint. Im Rahmen dieser Studie erhielt keine Patientin eine adjuvante Therapie, weder in Form einer Chemo- noch einer Hormontherapie. Dies ermöglichte es, den Einfluss okkulter isolierter Tumorzellen auf den weiteren Krankheitsverlauf unbeeinflusst von jeglicher adjuvanten Therapie zu untersuchen.

Die postoperative Einteilung der Tumorstadien orientierte sich zum Zeitpunkt dieser Promotionsarbeit noch an der 5. Auflage der pTNM-Klassifikation. In der aktuellen 6. Auflage der pTNM-Klassifikation wird aufgrund der derzeit noch unklaren biologisch-prognostischen Bedeutung isolierter Tumorzellen zwischen „isolierten Tumorzellen“ und „Mikrometastasen“, unterschieden *(UICC, 2002).* Darin werden isolierte Tumorzellen als einzelne Zellen oder kleine Ansammlung von Zellen definiert. Sie dürfen laut dieser neuen Definition in ihrer Ausdehnung nicht größer als 0.2 mm sein. Nachgewiesen werden sie mittels immunhistochemischer oder molekularer Verfahren. Hierbei geben disseminierte Tumorzellen weder Hinweise auf metastatische Tendenzen noch deuten sie eine Penetration von Sinuswänden an *(Lebeau et al, 2003).* Um eine metastatische Infiltration im Sinne einer Mikrometastase handelt es sich, laut dieser neuen Definition, erst ab einer Größe von 0.2 mm bis zu 2 mm *(Lebeau et al, 2003).*

Wichtig ist es festzuhalten, dass die immunzytochemische Analyse der Knochenmarksaspirate gegenwärtig nur zu Studienzwecken erfolgt. Der erbrachte Nachweis von Zytokeratin-positiven Zellen im Knochenmark kann zwar als Ausdruck einer Tumorzelldisseminierung angesehen werden, jedoch handelt es sich hierbei noch nicht um eine Metastasierung. Den neuen Richtlinien der UICC zufolge werden isolierte Tumorzellen als pM0 eingestuft *(Lebeau et al, 2003)*.

Aufgrund gesicherter klinischer Relevanz hält die Arbeitsgruppe für „Prognosefaktoren der Projektgruppe Mammakarzinom des Tumorzentrums München" nur die Bestimmung folgender Faktoren für obligat. Andere, darunter auch der Knochenmarksstatus, können nach Meinung der Autoren fakultativ bestimmt werden *(Manual Mammakarzinome, 2003)*.

Zu den Prognosefaktoren mit gesicherter klinischer Relevanz zählen:

<u>TNM-Status</u>: Tumorgröße, axillärer Lymphknotenbefall, Fernmetastasierung

<u>Morphologie:</u> Grading (G1-3), histologischer Typ, peritumorale Lymphgefäß-invasion

<u>Steroidhormonrezeptoren:</u> Östrogenrezeptoren, Progesteronrezeptoren

Wie bereits zuvor erwähnt, wird in der aktuellsten TNM-Klassifikation *(UICC, 2002)* der immunzytochemische Nachweis disseminierter epithelialer Tumorzellen im Knochenmark nicht als Metastasierung gewertet, sondern getrennt klassifiziert *(Singletary et al., 2002*). *Harbeck et al.* ermittelten aus bis dato publizierten Daten, dass durch die Anwendung dieser Methode eine hohe Spezifität und Sensitivität erlangt werden kann. Es zeigte sich eine positive Korrelation zwischen dem Knochenmarksstatus und dem axillären Lymphknotenstatus. Nach Abschluss der statistischen Auswertungen konnten *Harbeck et al.* zeigen, dass die prognostische Bedeutung des Nachweises disseminierter Tumorzellen im Knochenmark mit einem gering erhöhten relativen Risiko von 1,34 (95% Konfidenz-Intervall 1,27-1,42) für ein kürzeres Rezidiv-freies Überleben verbunden ist *(Harbeck et al., 2003)*.

Der Status der axillären Lymphknoten ist beim Mammakarzinom immer noch der wichtigste Faktor für die Art der Nachbehandlung nach chirurgischer Therapie und zugleich der stärkste Prognosefaktor für Rezidiv und Überleben. Die Anzahl der befallenen Lymphknoten korreliert direkt mit dem Risiko des Rezidivs und des Todes *(Sittek et al., 2003; Harbeck et al., 2003).* Zum derzeitigen Stellenwert der Sentinel-(„Wächter"-)Lymphknoten-Untersuchung berichten *Kühn et al. und Schwarz et al.*, dass alleine durch die Biopsie des Sentinel-Lymphknotens nach lymphographischer Darstellung die Möglichkeit besteht, den Nodalstatus ohne klassische axilläre Lymphonodektomie bestimmen zu können. Auf diese Weise ist es möglich, das Kollektiv der nodal-negativen Mammakarzinompatientinnen, das ca. 50% der in Deutschland operierten primären Mammakarzinome betrifft, zu erkennen. Bereits durchgeführte prospektive, multi-zentrisch angelegte Studien haben eine hohe Übereinstimmung (> 90%) zwischen dem histopathologischen Status des Sentinel-Lymphknotens und dem Status der nachgeschaltenen Lymphknoten belegen können. Die Aufgabe zukünftiger Studien wird es sein, den letztendlich erwünschten wissenschaftlichen Äquivalenznachweis für die Sentinel-lymphknoten-Biopsie zu erbringen (*Eiermann, 2003).*

Abschließend ist festzuhalten, dass die Standardisierung der Nachweismethodik disseminierter Tumorzellen im Knochenmark bei Mammakarzinompatientinnen bis heute noch nicht erreicht ist. Molekulare Nachweisverfahren sind derzeit noch Gegenstand von verschiedenen Forschungsarbeiten. Aufgrund dieser Tatsachen gibt es noch keine generellen Therapieschemata, welche sich auf den Knochenmarksstatus beziehen. Eine standardisierte Untersuchung der hämatogenen Tumorzellstreuung könnte eine Risikostratifizierung der Mammakarzinompatientinnen und eine Risiko-adaptierte Therapie ermöglichen. Durch eine weitere Charakterisierung der gestreuten Zellen wäre eine zielgerichtete Therapie denkbar.

Derartige Untersuchungen, wie auch die Tumorzellsuche im peripheren Blut, sind Gegenstand laufender Studien und werden möglicherweise die diagnostischen und therapeutischen Optionen beim Mammakarzinom erweitern.

5. Zusammenfassung

Mit über einer Million Neuerkrankungen pro Jahr ist das Mammakarzinom weltweit die häufigste maligne Tumorerkrankung der Frau. Die Widersprüchlichkeit der heute angewandten Therapieansätze, die dem Lymphknotenstatus eine entscheidende Bedeutung beimessen, ist aus der Tatsache ersichtlich, dass bei mehr als 30% der nodal-negativen Mammakarzinompatientinnen nach Erstdiagnose im weiteren Krankheitsverlauf Fernmetastasen auftreten. Diese Tatsache verdeutlicht, dass neben dem Lymphknotenstatus, dessen prognostischer Wert für die systemische Therapie weiterhin relevant ist, nach weiteren zusätzlichen Prognosefaktoren zur Beurteilung des Risikos der Fernmetastasierung zu suchen ist.

Im Rahmen dieser Promotionsarbeit wurde untersucht, ob der parallele immunzytochemische bzw. immunhistochemische Nachweis disseminierter Tumorzellen in Knochenmarksaspiraten und in axillären Lymphknoten nodal-negativer Mammakarzinompatientinnen, welche keine adjuvante Therapie erhalten hatten, miteinander korreliert. Zweitens untersuchten wir, welcher der beiden Nachweismöglichkeiten von größerer klinisch-prognostischer Relevanz ist. In dieser prospektiv angelegten Studie wurden Knochenmarksaspirate und axilläre Lymphknoten (n=1590) von insgesamt 150 nodal-negativen Mammakarzinompatientinnen mit monoklonalen anti-Zytokeratin-Antikörpern zum Nachweis disseminierter Tumorzellen analysiert. Die Patientinnen hatten sich in der Zeit vom Januar 1994 bis August 1998 mit dem Verdacht auf ein Mammakarzinom zur operativen Therapie in der I. Frauenklinik der Ludwig-Maximilians-Universität München vorgestellt. Die Ergebnisse wurden mit etablierten klinischen Prognosefaktoren verglichen. Die mediane Nachbeobachtungszeit betrug 39 Monate.

Bei 44 der 150 Patientinnen (29%) wurden in den Knochenmarksaspiraten im Median drei Zytokeratin-positive Zellen pro $2x10^6$ Knochenmarkszellen gefunden. Bei den axillären Lymphknoten konnten im Median 28 Zytokeratin-positive Zellen bei 13 der insgesamt 150 Patientinnen (9%) nachgewiesen werden. Der parallele Nachweis isolierter Tumorzellen gelang bei zwei Patientinnen. Die statistische Auswertung ergab, dass der Nachweis isolierter Tumorzellen im Knochenmarksbefund nicht mit den etablierten klinischen Prognosefaktoren korrelierte. Außerdem zeigte es sich, dass disseminierte Tumorzellen im Knochenmark keine prognostische Relevanz für das Auftreten eines lokoregionären Rezidivs *(p=0,32; Log-Rank-Test)* darstellen. In der univariaten Analyse (Log-Rank-Test) war der Nachweis disseminierter Tumorzellen im Knochenmark signifikant ***(p= 0,023)*** mit verkürztem Gesamtüberleben assoziiert, nicht jedoch der Nachweis in axillären Lymphknoten. In der multivariaten Analyse dieser Studie war die Zytokeratinpositivität des Knochenmarks ein unabhängiger Prognosefaktor mit einer *Hazard-Rate von 6,1 (1,2-31, 4,95% Konfidenz-Intervall)* für ein verkürztes Gesamtüberleben ***(p=0,031)***.

Daraus lässt sich ableiten, dass die frühzeitige lymphogene und hämatogene Metastasierung voneinander unabhängige Ereignisse zu sein scheinen, welche von unterschiedlichen Mechanismen reguliert werden. Die klinische Prognose der Patientinnen wird nach Auswertung der gewonnenen Ergebnisse nicht nur durch die lymphogene, sondern auch durch die hämatogene Metastasierung bestimmt.

Der Nachweis isolierter disseminierter Tumorzellen ist mit den konventionellen bildgebenden Verfahren gegenwärtig noch nicht möglich. Derzeit ist der immunzytochemische Nachweis disseminierter Tumorzellen im Knochenmark die am besten etablierte Methode, um minimale Tumorresiduen zu detektieren. Zukünftig könnten daraus erhaltene Informationen über die Prävalenz und den Phänotyp der isolierten Tumorzellen dazu verwendet werden, Rückschlüsse auf die Tumorbiologie zu ziehen und gegebenenfalls individuelle Therapiekonzepte zu erstellen *(Janni et al., 2004)*. Eine weitere Option, die der Knochenmarksstatus eröffnet, ist das Monitoring systemischer Therapien durch wiederholte Punktionen des Knochenmarks *(Janni et al., 2001*). Dies könnte zum einen die aktuellen adjuvanten Therapie-schemen beeinflussen und zum anderen auch zu einer Verbesserung zukünftiger adjuvanter Therapiekonzepte beitragen. Gegenstand laufender Arbeiten ist derzeit die Charakterisierung disseminierter Tumorzellen im Knochenmark für therapierelevante Antigene wie z.B. HER-2/neu, uPA-R oder MHC-Klasse I.

Literaturverzeichnis

Angus B., Purvis J., Stock D., et al: NCL-5D3: A new monoclonal antibody recognizing low molecular weight cytoceratins effective for immunocytochemistry using paraffin-embedded tissue. *J. of Pathol*., 153: 377-384, 1987

Arbeitsgemeinschaft Bevölkerungsbezogener Krebsregister in Deutschland (ed) in Zusammenarbeit mit dem Robert-Koch-Institut.
Krebs in Deutschland – Häufigkeit und Trends, 3. erweiterte aktualisierte Auflage, 2002

Bettelheim R., Price K.N., Gelber R.D., et al: Prognostic importance of occult axillary lymph node micrometastases from breast cancers. *Lancet*, 335: 1565-1568, 1990

Borgen E., Naume B., Nesland J.M., et al: Standardisation of the immunocytochemical detection of cancer cells in bone marrow and blood: I. Establishment of objective criteria for the evaluation of immunostained cells. *Cytotherapy*, 1: 377-388, 1999

Braun S., Mauer, Rosenberg: Technische Aspekte des immunzytochemischen Nachweises von disseminierten Tumorzellen im Knochenmark.
Acta Med.Austriaca, 29 [Suppl. 59]: 14-17, 2002a

Braun S., Auer M. und Rosenberg R. : Bedeutung okkulter metastatischer Zellen für die Behandlung von Patienten mit Mamma- und gastrointestinalen Karzinomen.
Acta Med. Austriaca, 29 [Suppl.59]: 18-26, 2002b

Braun S., Cevatli B.S., Assemi C., Janni W., Kentenich C.R., Schindlbeck C., Rjosk D., Hepp F.: Comparative analysis of micrometastasis to the bone marrow and lymph nodes of node-negative breast cancer patients receiving no adjuvant therapy.
J. of Clin. Oncol., Mar 1; 19(5):1468-1475, 2001

Braun S., Pantel K., Müller P., et al: Cytokeratin-positive cells in the bone marrow and survival of patients with stage I, II or III breast cancer. *N. Engl. J. Med.,* 342:525-533, 2000a [Erratum in *N. Engl. J. Med.* 343 (4):308, 2000]

Braun S., Kentenich C.R.M., Janni W., et al: Lack of effect of adjuvant chemotherapy on the elimination of single dormant tumor cells in bone marrow of high-risk breast cancer patients. *J. Clin. Oncol.,* 18:80-86, 2000b

Braun S., Hepp F., Kentenich C.R.M., et al: Monoclonal antibody therapy with edrecolomab in breast cancer patients: monitoring of elimination of disseminated cytokeratin-positive tumor cells in bone marrow. *Clin. Cancer Res.,* 5: 3999-4004, 1999

Braun S., Müller M., Hepp F., et al: Re: Micrometastatic breast cancer cells in bone marrow at primary surgery: prognostic value in comparison with nodal status. *J. Natl. Cancer Inst., 90*: 1099-1100, 1998

Brugger W., Bühring H.J., Grünebach F., et al: Expression of MUC-1 epitopes on normal bone marrow: Implications for the detection of micrometastatic tumor cells. *J. Clin. Oncol.,* 17:1535-1544, 1999

Bussolati G., Gugliotta P., Morra I., et al: The immunohistochemical detection of lymph node metastases from infiltrating lobular carcinoma. *Br. J. Cancer*, 54: 631-636, 1986

Byrne J., Horgan P.G., England S., et al: A preliminary report on the usefulness of monoclonal antibodies to CA 15-3 and MCA in the detection of micrometastases in axillary lymph nodes draining primary breast carcinoma. *Eur. J. Cancer*, 28: 658-660, 1992

Cordell J.L., Falini B., Erber W.N., et al: Immunoenzymatic labeling of monoclonal antibodies using immune complexes of alkaline phosphatase and monoclonal anti-alkaline phosphatase (APAAP-complexes). *J. Histochem. Cytochem.,* 32: 219-229, 1984

Cote R.J., Peterson H.F., Chaiwun B., et al: Role of immuohistochemical detection of lymph-node metastases in management of breast cancer. *Lancet,* 354: 896-900, 1999

Cote R.J., Rosen P.R., Lesser M.L., Old L.J., Osborne M.P., Prediction of early relapse in patients with operable breast cancer by detection of occult bone marrow micrometastases. *J Clin. Oncol.,* 9: 1749-1756, 1991

Cox DR: Regression models and life-tables.
J. R. Stat. Soc., 34:187-220, 1972

De Mascarel I., Bonichon F., Coindre J.M., et al: Prognostic significance of breast cancer axillary lymph node micrometastases assessed by two special techniques: reevaluation with longer follow up. *Br. J. Cancer*, 66: 523-527, 1992

De Vita V.T.: Breast cancer therapy: exercising all our options.
N. Engl. J. Med., 320: 527-529, 1989

Diel I.J., Kaufmann M., Costa S.D., et al: Micrometastatic breast cancer cells in bone marrow at primary surgery: prognostic value in comparison with nodal status.
J. Natl. Cancer Inst., 88: 1652-1664, 1996

Doglioni C., Dell'Orto P., Zanetti G., et al: Cytokeratin-immunoreaktive cells of human lymph nodes and spleen in normal and pathological conditions. An immuncytochemical study. *Virchows Archiv A. Pathol. Anat.*, 416: 479-490, 1990

Eiermann W., Bauerfeind I., Baumeister R.G.H., de Waal J. C., Füger Th., Funke I., Gabka C.: Operative Therapie des primären Mammakarzinoms. *Manual Mammakarzinome. Empfehlung zur Diagnostik, Therapie und Nachsorge;* Tumorzentrum München, W. Zuckschwerdt Verlag, 9. überarbeitete Auflage, 2003

Engel J., Hölzel D., Kerr J., Schubert-Fritschle G.: Epidemiologie.
Manual Mammakarzinome. Empfehlung zur Diagnostik, Therapie und Nachsorge; Tumorzentrum München, W. Zuckschwerdt Verlag, 9. überarbeitete Auflage, 2003

Fisher B., Wolmark N., Redmond C., et al: Findings from NSABP protocol No. B-04: Comparison of radical mastectomy with alternative treatments. II. The clinical and biologic significance of medial-central breast cancers. *Cancer*, 48: 1863-1872, 1981

Fisher B., Fisher E.R., Guzman C., et al: The dissemination of subcutaneously inoculated tumor cell suspensions. *Arch. Surg.*, 98:347-351, 1968

Fisher E.R., Swamidoss S., Rockette H., et al: Detection and significance of occult axillary node metastases in patients with invasive breast cancer. *Cancer*, 42: 2025-2031, 1978

Franke W.W., Moll R.: Cytoskeletal components of lymphoid organs. Synthesis of cytokeratin 8 and 18 and desmin in subpopulation of extrafollicular reticulum cells of human lymph nodes, tonsil and spleen. *Differentiation,* 36: 145-163, 1987

Friedman S., Bertin F., Mourisse H., et al: Importance of tumor cells in axillary node sinus margins (clandestine metastases) discovered by serial sectioning in operable breast carcinoma. *Acta Oncol.*, 27:483-487, 1988

Funke I., Schraut W.: Meta-analyses of studies on bone marrow micrometastases: an independent prognostic impact remains to be substantiated.
J. of Clin. Ocology, 16: 557-566, 1998

Goldhirsch A., Glick J.H., Gelber R.D., Senn H.J.: Meeting highlights: International Consensus Panel on the Treatment of Primary Breast Cancer.
J.Natl. Cancer Inst., Nov 4; 90(21):1601-1608, 1998

Goldhirsch A., Wood W.C., Senn H.J., et al: Fifth International Conference on Adjuvant Therapie of Breast Cancer: St. Gallen, March 1995 – International Consensus Panel on the Treatment of Primary Breast Cancer. *Eur.J Cancer*, 31A: 1754-1759, 1995

Haller DG.: An overview of adjuvant therapy for colorectal cancer.
Eur. J. of Cancer, Jul-Aug; 31A (7-8):1255-1263, 1995

Harbeck N., Eiermann W., Engel J., Funke I., Janni W., Lebeau A.,
Permanetter W., Raab G., Untch M., Zemzoum I.:
Prognostische und prädiktive Faktoren beim primären Mammakarzinom.
Manual Mammakarzinome. Empfehlung zur Diagnostik, Therapie und Nachsorge;
Tumorzentrum München, W. Zuckschwerdt Verlag, 9. überarbeitete Auflage, 2003

Hastka J.: Immunzytologie; New York, Schattauerverlag: 113-116, 120; 1. Auflage, 1997

Hellman S.: Stopping metastases at their source. *N. Engl. J. Med.*, 337: 996-997, 1997

Hepp F., Kentenich C.R.M., Janni W., Braun S.: Clinical value of screening for cytoceratin-positive bone marrow micrometastases in stage I-II cervical cancer.
Europ. J. Cancer, 35 [Suppl.4] : 230 (Abstract 904), 1999

Heyderman E., Strudley I., Powell G., et al: A new monoclonal antibody to epithelial membrane antigen (EMA)-E29. A comparison of its immunocytochemical reactivity with polyclonal anti-EMA antibodies and with another monoclonal antibody, HMFG-2.
Br. J. Cancer, 52:355-361, 1985

Janni W., Pantel K., Rack B., Schindlbeck C., Sommer H., Gerber B., Friese K.: Isolierte disseminierte Tumorzellen im Knochenmark von Brustkrebspatientinnen: Methodik, Biologie und klinische Relevanz.
Deutsches Ärzteblatt 101, Ausgabe 51-52: A-3496, B-2953, C-2796, 2004

Janni W., Hepp F., Rjosk D., Kentenich C., Strobl B., Schindlbeck C., Hantschmann P., Sommer H., Pantel K., Braun S.: The fate and prognostic value of occult metastatic cells in the bone marrow of patients with breast carcinoma between primary treatment and recurrence.
Cancer, 92: 46-53, 2001

Kaplan E.L., Meier P.: Nonparametric estimation from incomplete observations.
J. Am. Stat. Ass., 53: 457-481, 1958

Kasper M., Stosiek P., Typlt H., Karsten U.: Histological evaluation of three new monoclonal anti-cytokeratin antibodies. 1. normal tissues.
Europ. J. Cander Clin. Oncol., 23: 137-147, 1987

Klein C.A., Schmidt-Kittler O., Schardt J.A., et al: Comparative genomic hybridization, loss of heterozygosity, and DNA sequence analysis of single cells.
Proc. Natl. Acad. Sci. USA, 96: 4494-4499, 1999

Kühn T., Ostertag H., Bauerfeind I., Untch M., Jonat W., Wallwiener D., Kreienberg R.: Sentinel-Node-Biopsie beim Mammakarzinom. *Frauenarzt,* 43: 1324-1328, 2002

Lebeau A., Nethrath W., Permanetter W.: Pathomorphologie des Mammakarzinoms. *Manual Mammakarzinome. Empfehlung zur Diagnostik, Therapie und Nachsorge;* Tumorzentrum München, W. Zuckschwerdt Verlag, 9. überarbeitete Auflage, 2003

Mansi J.L., Gogas H., Bliss J.M., et al: Outcome of primary-breast-cancer patients with micrometastases: a long-term follow-up. *Lancet*, 354:197-202, 1999

Mansi J.L. Easton D., Berger U., Gazet J.C., Ford H.T., Dearnaley D., Coombes R.C.: Bone marrow micrometastases in primary beast cancer: prognostic significance after 6 years follow-up. *Eur.J.Cancer*, 27: 1552-1555, 1991

Mansi J.L., Berger U., Easton D., McDonnell T., Redding W.H., Gazet J.C., McKinna A., Powles T.J., Coombes R.C.: Micrometastases in bone marrow in patients with primary breast cancer: evaluation as an early predictor of bone metastases. *Br Med J (Clin Res Ed),* Oct 31; 295 (6606):1093-6, 1987

McGuckin M.A., Cummings M.C., Walsh M.D., et al: Occult axilary node metastases in breast cancer: their detection and prognostic significance. *Br. J. Cancer,* 73: 88-95, 1996

Ménard S., Bufalino R., Rilke F., et al: Prognosis based on primary breast carzinoma instead of pathological nodal status. *Br. J. Cancer*, 70: 709-712, 1994

Müller P., Weckermann D., Riethmüller G., et al: Detection of genetic alterations in micrometastatic cells in bone marrow of cancer patients by fluorescence in situ hybridization. *Cancer Genet. Cytogenet*., 88: 8-16, 1996

Nasser I.A., Lee A.K.C., Bosari S., et al: Occult axillary lymph node metastases in "node-negative" breast carcinoma. *Hum. Pathol.,* 24: 950-957, 1993

Noguchi S., Aihara T., Nakamori S., et al: The detection of breast cancer micrometastases in axillary lymph nodes by means of reverse transcriptase-polymerase chain reaction. *Cancer,* 74: 1595-1600, 1994

Overgaard M., Hansen P.S., Overaard J., et al: Postoperative radiotherapy in high risk premenopausal women with breast cancer who receive adjuvant therapy. *N. Engl .J. Med.*, 337: 949-955, 1997

Pantel K., Cote R.J., Fodstad Ø.: Detection and clinical importance of micrometastic disease. *J. Natl. Cancer Inst*., 91:1113-1124, 1999

Pantel K., Enzmann T., Köllermann J., et al: Immunocytochemical monitoring of micrometastatic disease: Reduction of prostate cancer cells in bone marrow by androgen deprivation. *Int. J. Cancer*, 71:521-525, 1997

Pantel K., Riethmüller G.: Micrometastasis detection and treatment with monoclonal antibodies. In: Guenthert u. and Birchmeier W.(edes.), Attempts to understand metastasis formation, Current Topics in *Microbiology and Immunology*, Springer -Verlag, New York, pp. 1-18, 1996

Pantel K., Schlimok G., Angstwurm M., et al: Methodological analysis of immuncytochemical screening for disseminated epithelial tumor cells in bone marrow. *J. Hematother*, 3: 165-173, 1994

Pantel K., Schlimok G., Braun S., et al: Differential expression of proliferation-associated molecules in individual micrometastatic carcinoma cells. *J. Natl. Cancer Inst.,* 85: 1419-1424, 1993

Pickren J.W.: Significance of occult metastases. A study of breast cancer. *Cancer,* 14: 1266-1271, 1961

Putz E., Witter K., Offner S., et al: Phenotypic characteristics of cell lines derived from disseminated cancer cells in bone marrow of patients with solid epithelial tumors: establishment of working models for human micrometastases. *Cancer Res.,* 59: 241-248, 1999

Ragaz J., Jackson S.M., Le N., et al: Adjuvant radiotherapy and chemotherapy in node-positive premenopausal women with breast cancer. *New Engl. J. Med.*, 337: 956-962, 1997

Riehmüller G., Johnson J.: Monoclonal antibodies in the detection and therapy of micrometastatic epithelial cancer. *Curr. Opin. Immunol.,* 4: 647-655, 1992

Rosen PP, Saigo PE, Braun DW, et al: Axillary micro- and macrometastases in breast cancer. *Ann. Surg.*, 194: 585-591, 1981

Schlimok G., Pantel K., Loibner H., et al: Reduction of metastatic carcinoma cells in bone marrow by intravenously administered monoclonal antibody: towards a novel surrogate test to monitor adjuvant therapies of solid tumours. *Eur. J. Cancer*, 31A: 1799-1803, 1995

Schlimok G., Funke I., Pantel K., Strobel F., Lindemann F., Witte J., Riethmuller G.: Micrometastatic tumour cells in bone marrow of patients with gastric cancer: methodological aspects of detection and prognostic significance. *Eur. J. Cancer*, 27(11):1461-5, 1991

Schlimok G., Funke I., Holzmann B., et al: Micrometastatic cancer cells in bone marrow: in vitro detection with anti-cytokeratin and in vivo labeling with anti-17-1A monoclonal antibodies. *Proc. Natl. Acad. Sci. USA*, 84: 8672-8676, 1987

Schoenfeld A., Luqmani Y., Smith D., et al: Detection of breast cancer micrometastases in axillary lymph nodes by using Polymerase Chain Reaction. *Cancer Res.*, 54:2986-2990, 1994

Schünemann H., Possinger K., Scheidel P., Willich N.: Gynäkologische Malignome, 8. erweiterte Auflage, *W.Zuckschwerdt Verlag*, München, 1999

Schulz K.D., Albert U.S., Kreienberg R., Fischer F. (eds): Manual I und II zur Stufe-3-Leitlinien-Konsensus-Konferenz: Brustkrebs-Früherkennung in Deutschland Konsensustreffen 28.2.-1.3.2002 in Bonn, 2002

Schwartz G.F., Giuliano A.E., Veronesi U. and Consensus Conference Comittee: Proceedings of the consensus conference on the role of sentinel lymph node biopsy in carcinoma of the breast, April 19-22, 2001, Philadelphia, Pennsylvania.
Cancer, 94 (10): 2542-2551; *Hum. Pathol.,* (6): 579-589; *Breast J.,* 8 (3): 124-138, 2002

Schwarz G.: Cytomorphology and cell yield in a new cytocentrifugal technique allowing the collection of the cell-free supernatant. *Lab.Med.*, 15: 45-50, 1991

Shaw S.: Characterisation of human leukocyte differentiation antigens.
Immunology Today, 8: 1-3, 1987

Singletary S.E., Allred C., Ashley P., Bassett L.W., Berry D., Bland K.I., Borgen P.I., Clark G., Edge S.B., Hayes D.F., Hughes L.L., Hutter R.V., Morrow M., Page D.L., Recht A., Theriault R.L., Thor A., Weaver D.L., Wieand H.S., Greene F.L.:
Revision of the American Joint Committee on Cancer staging system for breast cancer.
J. of Clin. Oncol., Sep.1;20(17): 3628-3636, 2002

Sittek H., de Waal J.C., Eiermann W., Engel J., Gauwerky J., Hellemann H.P., Heywang-Köbrunner S., Keßler M., Mahl G., Perlet C., Sommer H., Strigl R., Untch M.: Screening und Diagnostik.
Manual Mammakarzinome. Empfehlung zur Diagnostik, Therapie und Nachsorge;
Tumorzentrum München, W. Zuckschwerdt Verlag, 9. überarbeitete Auflage, 2003

Stigbrand T., Andrés C., Bellanger L., et al: Epitope specificity of 30 monoclonal antibodies against cytokeratin antigens: the ISOBM TD5-1 workshop. *Tumor Biol.*,19: 123-152, 1998

Stosiek P., Ksper M., Karsten U., Goertchen R.: Detection of cancer metastases in regional lymph nodes: Comparative histological and immunohistological investigations with a broad-range anticytokeratin monoclonal antibody A45-B/B3. *Noeplasma*, 38: 43-47, 1991

Trojani M., de Mascarel I., Bonichon F., et al: Micrometastases to axillary lymph nodes from carcinoma of breast: detection by immunohistochemistry and prognostic significance.
Br. J. Cancer, 55:303-306, 1987

UICC: TNM classification of malignant tumors.
6th ed. Wiley-Liss, Inc, New York, 2002
5th ed.Wiley-Liss, Inc, New York, 1997

Riede U.N., Schaefer H.E.: *Allgemeine und spezielle Pathologie*,
Georg Thieme Verlag, 4. Auflage: Seite 38, 1995

Wells C., Heryet A., Borchier J., et al: The immunocytochemical detection of axillary micrometastases in breast cancer. *Br. J. Cancer,* 50:193-198, 1984

Eigene Veröffentlichungen

Koautor

Braun S., Cevatli B.S., Assemi C., Janni W., Kentenich C.R., Schindlbeck C., Rjosk D., Hepp F.: Comparative analysis of micrometastasis to the bone marrow and lymph nodes of node-negative breast cancer patients receiving no adjuvant therapy.
J. of Clin. Oncol., Mar 1;19(5):1468-75, 2001

Vorträge/Poster

Cevatli B.S., Assemi C., Hepp F., Kentenich C., Kindermann G., Braun S.:
Prognostische Bedeutung cytokeratin(CK)-positiver Knochenmark(KMM)- und Lymphknoten-Mikrometastase(LKM) bei Patientinnen mit nodalnegativem Mammakarzinom.
Vortragssitzung bei der Deutschen Gesellschaft für Gynäkologie und Geburtshilfe (DGGG) 2000 in München.
Geburtshilfe und Frauenheilkunde, 60 [Suppl.1], 51, abstract # 18.11.01, Georg Thieme Verlag, Mai 2000

Cevatli B.S., Assemi C., Trimpl A.A., Braun S.: Immunocytochemical detection of cytokeratin (CK)-positive micro-metastases in lymph nodes (LN) and bone marrow (BM) from node-negative breast cancer patients with stage I-II disease.
Posterdiscussion at the European Cancer Conference (ECCO 10) 1999 in Vienna.
The European Journal of Cancer, Vol 35 [Suppl. 4], abstract # 282, Pergamon-Verlag, September 1999

Lebenslauf

Am 28. Mai 1973 wurde ich als älteste Tochter von vier Kindern des Betriebsinformatikers Aydin Cevatli und seiner Frau Dr. Cenan Cevatli (Frauenärztin), geborene Şımşek, in München geboren.

1979, September	Einschulung in der Grundschule Loiching/Dingolfing
1980, Februar -1984, Juli	Grundschule in Ast/Landshut
1984-1988	Hans-Carossa-Gymnasium in Landshut (5.-8. Klasse)
1988-1993	Landschulheim Marquartstein (9.-13. Klasse)
1993, Juli	Absolvierung der Allgemeine Hochschulreife
1993, November	Besuch der staatl. Berufsfachschule für Krankenpflege an der Universität München-Großhadern
1994, Mai	Immatrikulation an der Medizinischen Fakultät,
1997, August	Ärztliche Vorprüfung
1998, März	Beginn der Dissertationsarbeit an der I. Frauenklinik-Innenstadt, München (Prof. Dr. G. Kindermann) Labor für Immunhistochemie (Dr. Stephan Braun)
1998, August	Erster Abschnitt der Ärztlichen Prüfung
2000, August	Zweiter Abschnitt der Ärztlichen Prüfung
2000, Oktober -2001, September	Medizinisches Praktisches Jahr (Im Klinikum Traunstein und im Klinikum Rosenheim)
2001, November	Dritter Abschnitt der Ärztlichen Prüfung
2002, Januar	Ärztin in Praktikum in der Abteilung für Gynäkologie und Geburtshilfe am Klinikum Rosenheim
2003, 11.Februar	Geburt unserer Tochter Amelie Trimpl in Rosenheim
2003, Oktober -2004, März	Fortsetzung der verbliebenen AIP-Zeit in der Praxis meiner Mutter in Prien am Chiemsee
2004, März	Erteilung der Approbation als Ärztin
2004, Juni - September	Assistenzärztin in der Praxis meiner Mutter
2004, 14. August	Vermählung mit August Andreas Trimpl
2004, Oktober	Beginn der Niederschrift meiner Promotionsarbeit
2005, 24. Februar	Geburt unseres Sohnes Julius August Trimpl in Rosenheim
2005, 15. September	in Elternzeit