

Vergleichsuntersuchungen zur Restenoserate nach Implantation von antithrombotisch (Hirudin, Iloprost) und/oder antiproliferativ (Dexamethason) beschichteten Stents in der Femoralarterie des Schweines

Munhie Rihm

Aus der

1. Medizinischen Klinik und Poliklinik der Technischen Universität München

Vorstand: Univ.-Prof. Dr. med. A. Schömig

und dem

Institut für Experimentelle Onkologie und Therapieforschung der Technischen Universität München

Vorstand: Univ.-Prof. Dr. med. B. Gänsbacher,

angefertigt unter der Leitung von Prof. Dr. med. E. Alt

Eingereicht über das

Institut für Tierpathologie

Lehrstuhl für Allgemeine Pathologie und Neuropathologie

der Ludwig-Maximilians-Universität München

Vorstand: Prof. Dr. W. Schmahl

Vergleichsuntersuchungen zur Restenoserate nach Implantation von anti-thrombotisch (Hirudin, Iloprost) und/oder antiproliferativ (Dexamethason) beschichteten Stents in der Femoralarterie des Schweines

Inaugural-Dissertation

zur Erlangung der tiermedizinischen Doktorwürde

der Tierärztlichen Fakultät

der Ludwig-Maximilians-Universität München

von

Munhie Rihm

aus Lübeck

München 2004

Gedruckt mit Genehmigung der Tierärztlichen Fakultät der
Ludwig-Maximilians-Universität München

Dekan: Univ.-Prof. Dr. A. Stolle
Referent: Univ.-Prof. Dr. W. Schmahl
Korreferentin: Priv.-Doz. Dr. P. Kölle

Tag der Promotion: 11. Februar 2005

Inhaltsverzeichnis

1	Einleitung.....	7
2	Literaturübersicht.....	8
2.1	Die arterielle Verschlusskrankheit.....	8
2.2	Therapie der arteriellen Verschlusskrankheit	16
3	Eigene Untersuchungen	25
3.1	Zielsetzung.....	25
3.2	Material und Methoden	26
3.2.1	Versuchstiere und Untersuchungsmaterial	26
3.2.2	Methoden.....	33
3.3	Ergebnisse	43
3.3.1	Überlebensrate	43
3.3.2	Ergebnisübersicht der ausgewerteten Parameter.....	43
3.3.3	Angiographie	46
3.3.4	Histomorphometrie	48
3.3.5	Histomorphologie.....	55
4	Diskussion.....	64
4.1	Versuchsbedingungen	64
4.2	Ergebnisse	68
5	Zusammenfassung.....	73
6	Summary	75
7	Literaturverzeichnis	77

8	Tabellenverzeichnis.....	88
9	Abbildungsverzeichnis.....	90
10	Abkürzungsverzeichnis	92
11	Danksagung.....	95

1 Einleitung

Der Symptomenkomplex der Herz-Kreislaferkrankungen gehört zu den häufigsten Ursachen der Frühinvalidität und ist auch eine der häufigsten Todesursachen in Westeuropa. Neben dem Herzinfarkt als einer der wichtigsten Entitäten im Bereich der Herz-Kreislaferkrankungen zählen periphere Durchblutungsstörungen zu den häufigen Komplikationen. Im Jahre 1989 litten rund 2% der 35- bis 44-jährigen und 6% der 45- bis 54-jährigen Männer an einer peripheren arteriellen Verschlusskrankheit (MARSHALL, 1989).

Die Ursachen für periphere Durchblutungsstörungen sind zum einen Erkrankungen der Gefäße selbst, zum anderen Einengungen oder Verschlüsse des Gefäßlumens durch lokal entstandene oder abgeschwemmte Gerinnsel (Thrombose, Embolie). Zudem kann eine abnorme Blutbeschaffenheit eine Rolle spielen.

Wie bei den koronaren Stenosen erfolgt auch bei der peripheren arteriellen Verschlusskrankheit die Therapie durch die perkutane transluminale Angioplastie (PTA), wobei auch hier die Restenosierung ein großes Problem darstellt.

Eine Implantation von Stents kann die langfristigen Ergebnisse einer Intervention verbessern. Jedoch zeigt sich auch hier die Problematik der Restenosierung, ausgelöst durch die lokale Gerinnungs- und Aggregationsaktivierung mit nachfolgender Gefäßwandproliferation.

PRIETZEL (1998) bestätigte einen deutlichen Hemmeffekt auf die koronare Restenose durch einen mit Iloprost/Hirudin beschichteten Stent und eine gute Verträglichkeit des Trägermaterials Poly-Laktid.

Ziel der vorliegenden Arbeit ist es, verschiedene antithrombogene und antiinflammatorische Wirkstoffe sowie deren Kombination in der Beschichtung von Stents in ihrer Wirkung auf die Restenoserate im Bereich der Femoralarterie des Schweines vergleichend darzustellen.

2 Literaturübersicht

2.1 Die arterielle Verschlusskrankheit

2.1.1 Pathophysiologie und Klinik

Zu den Risikofaktoren einer peripheren arteriellen (Verschluss-)Krankheit (peripheral arterial disease, PAD) gehören – ähnlich wie bei anderen Formen der Atherosklerose (z.B. koronare Herzkrankheit (coronary artery disease, CAD)) auch – Diabetes mellitus, Rauchen, Hypercholesterolämie, Hypertension und Hyperhomozysteinämie. Die Folgen einer Gefäßkrankheit sind je nach Schwere, Ausdehnung und Lokalisation unterschiedlich. Es können beispielsweise ausgedehntere Gefäßwandläsionen ohne größere Beeinträchtigung auftreten, wenn sie weitlumige Gefäße betreffen. Andererseits kann schon eine kleine lokal begrenzte Veränderung der Gefäßwand zu schwerwiegenden Störungen des Organismus, eventuell sogar mit Todesfolge, führen, wenn sie in den Gefäßen des Herzens, der Nieren oder des Zentralnervensystems auftritt. Patienten mit manifester PAD haben zudem ein erhöhtes Risiko einer kardiovaskulären Beteiligung (Myokardinfarkt) oder eines Schlaganfalls (CREAGER, 2001).

Entsprechend der Einteilung nach funktionellen und organischen Gesichtspunkten wird die chronische arterielle Verschlusskrankheit – neben dem Aneurysma und dem akuten Gefäßverschluss - den Angioorganopathien zugeordnet (HOSSMANN et al., 1992).

Die Atherosklerose ist eine der häufigsten Ursachen peripherer Durchblutungsstörungen. Sie geht mit Veränderungen der Gefäßwand einher, die sich letztendlich verdickt und verhärtet und schließlich den Anforderungen an eine elastische, den jeweiligen Erfordernissen angepasste Weiterleitung des Blutes nicht mehr gerecht wird (HOSSMANN et al., 1992).

Neben mehreren anderen Theorien zur Auslösung einer atherosklerotischen Gefäßschädigung wird die Verletzungsreaktionshypothese von ROSS (1986) am meisten akzeptiert. Hierbei führt eine Endothelläsion durch die Freilegung von subendothelia-

len kollagenhaltigen Strukturen (Basalmembran) zur Anhaftung von Blutplättchen (Plättchenadhäsion). Die Blutplättchen werden aktiviert und regen durch Freisetzung von z.B. ADP, Serotonin, Ca^{2+} und Thromboxan A_2 die Anlagerung von weiteren zirkulierenden Blutplättchen an (Plättchenaggregation). Außerdem bewirkt die zusätzliche Freisetzung von platelet derived growth factor (PDGF) und dessen Diffusion in die Zellwand Mitosen der glatten Muskelzellen in der Media. Diese Muskelzellen wandern zum Gefäßlumen und bilden schließlich durch Proliferation, Synthese von Kollagen, Elastin und Glykosaminoglykan die atherosklerotische Plaque. In diese kann sich über low density lipoprotein (LDL) Cholesterol einlagern. Werden die pathologischen Vorgänge durch fortdauernde Noxeneinwirkung unterhalten, können diese Plaques schließlich ulzerieren, es treten Thrombosierungen oder sogar Verschlüsse auf. Im Gegenzug lässt sich durch Ausschalten der Noxen auch eine Regression bis hin zur Restitutio ad integrum bewirken. Die Endothelzellen synthetisieren Prostazyklin (PGI_2), das in Wechselwirkung mit dem Thromboxan A_2 der Blutplättchen für die Regulierung der lokalen Mikrozirkulation verantwortlich ist. PGI_2 wirkt auf die glatte Gefäßmuskulatur regulierend und hemmt die Aggregation der Blutplättchen. Thromboxan A_2 hat die entgegengesetzte Wirkung: es führt zu Gefäßkonstriktion und Plättchenaggregation. Unabdingbar für eine funktionelle Mikrozirkulation ist demnach ein Gleichgewicht dieser beiden Faktoren. Durch atherosklerotische Veränderungen wird die Prostazyklinsynthese vermindert und somit ein gefährliches Ungleichgewicht ausgelöst mit den oben genannten Folgen (ROSS, 1986; HOSSMANN et al., 1992).

Die PAD der unteren Extremitäten äußert sich meist durch Schmerzen beim Gehen, was zum so genannten intermittierenden Hinken (Claudicatio intermittens) führt. Dieser Zustand lässt sich durch physiotherapeutische Übungen und Pharmakotherapie mildern. Bei weiterem Fortschreiten des Verschlusses treten die Schmerzen auch in Ruhe auf und es kann zu ischämischen Ulzerationen oder zur Gangrän kommen. Dieses Stadium wird als kritische Gliedmaßenischämie (critical limb ischemia) bezeichnet, in deren Folge eine Amputation der betroffenen Gliedmaße notwendig werden kann (OURIEL, 2001).

Entgegen der weit verbreiteten Annahme, dass nur ältere Menschen an einer PAD erkranken, trifft dieses atherosklerotische Krankheitsbild durchaus auch schon junge

Erwachsene (premature lower extremity atherosclerosis, PLEA) mit typischerweise multiplen kardiovaskulären Risikofaktoren sowie familiären Vorbelastungen. Die chirurgische Revaskularisation dieser Patienten ist nicht so erfolgreich wie bei älteren, und die Notwendigkeit einer Amputation stellt sich bei Jüngeren häufiger (LEVY, 2002).

Neben der Claudicatio intermittens können auch weitere Symptome auf eine PAD hinweisen (McDERMOTT et al., 2001). Manche Patienten sind sogar asymptomatisch, was eine Früherkennung der Erkrankung erschwert. Hier hilft eine einfache Messung, der so genannte Ankle-Brachial-Index (ABI), viele dieser unerkannt Erkrankten schon relativ früh aufzuspüren und ihnen damit eine adäquate Therapie zu ermöglichen (HIRSCH et al., 2001).

Der ABI ist der Quotient aus dem systolischen Blutdruck am Fußknöchel und dem am Oberarm, der durch eine einfache Doppler-Sonographie leicht zu ermitteln ist. Dieser Index sollte bei Verdachtsgruppen routinemäßig erfasst werden, da die PAD auf eine generalisierte Atherothrombose hinweisen kann. Da die PAD zudem häufig mit anderen arteriellen Erkrankungen (CAD, Karotisstenose) vergesellschaftet ist, sollte ihre Diagnose zu einer erhöhten Wachsamkeit gegenüber dem Auftreten ischämischer Ereignisse führen (TRAMPISCH et al., 2002).

2.1.2 Das Gefäßsystem

2.1.2.1 Anatomie der peripheren Arterien beim Schwein und beim Menschen

Die porcine Hintergliedmaße wird durch die aus der Aorta abdominalis entspringende A. iliaca externa mit arteriellem Blut versorgt. Von ihr zweigt sich zunächst die A. circumflexa ilium profunda und danach die A. profunda femoris ab. Nach Durchtritt durch die Lacuna vasorum geht sie in die im Canalis femoralis verlaufende A. femoralis über, die kurz darauf die A. circumflexa femoris lateralis entlässt. Die A. femoralis kreuzt medial das Femur und geht in Höhe der Kniekehle in die A. saphena über (NICKEL et al., 1984).

Der anatomische Verlauf der Beinarterien des Menschen entspricht im Wesentlichen dem des Schweins. Die Aorta abdominalis teilt sich in die Aa. iliaca communes. Die A. iliaca communis verzweigt sich in die A. iliaca interna und externa. Letztere geht nach Durchtritt durch die Lacuna vasorum in die A. femoralis über. Diese gibt verschiedene oberflächliche und tiefe Äste ab, welche die vordere Bauchwand, die Muskulatur des Oberschenkels und den Oberschenkelkopf versorgen (SIEGLBAUER, 1947).

2.1.2.2 Histologischer Aufbau

Die Arterien lassen sich in zwei Typen unterteilen: Die herznahen Arterien vom elastischen Typ (Aorta mit kopfwärts ziehenden Ästen, Truncus pulmonalis) und die zur Peripherie hin in den muskulösen Typ übergehenden Arterien. Durch einen großen Gehalt der Media an elastischen Fasern und Membranen sind die herznahen Arterien bestens dazu geeignet, das vom Herzen stoßweise zugeführte Blut in einen gleichmäßigen Strom zu verwandeln ("Windkesselfunktion"). Die peripheren Arterien hingegen sind anderen Belastungen ausgesetzt, vor allem einer Längsdehnung im Bereich der Extremitäten. Ihre Tunica interna besteht aus der Lamina endothelialis, der Lamina subendothelialis und der meist gut entwickelten Lamina elastica interna. Die darunter liegende Media besteht vorwiegend aus glatter Muskulatur, die mit wenigen elastischen Fasern durchmischt ist. Die Muskelfaserzüge verlaufen schraubenartig in verschiedenen Richtungen und unterschiedlichen Steigungswinkeln, was die Media dazu befähigt, sich unterschiedlichen Beanspruchungen anzupassen und durch Weit- oder Engstellung des Lumens regulativ auf den Blutdruck einzuwirken. Die Tunica externa hingegen sorgt mit ihrer Lamina elastica externa und ihrer Tunica adventitia für die Elastizität in Längsrichtung und den Einbau in die Umgebung. Sie besteht hauptsächlich aus kollagenen und weniger auch aus elastischen Fasern, die sich ebenfalls schraubenartig durchflechten (NICKEL et al., 1984; HEES et al., 1992).

Durch die den Blutgefäßen eigene Fähigkeit zur Regeneration und Neubildung wird im Falle einer Verletzung eine gute Heilung oder sogar Kollateralenbildung ermöglicht (HEES et al., 1992).

2.1.3 Atherosklerose

Die Atherosklerose ist eine systemische Erkrankung, die durch Risikofaktoren begünstigt wird. Durch Verletzung (mechanisch oder chemisch) der Endothelzellschicht und der daraus resultierenden Veränderung des Blutflusses wird ein Anheften von Blutplättchen und somit eine Thrombusbildung begünstigt. Dadurch werden Monozyten angezogen, die sich anheften und von dort in die Intima einwandern. Hier wandeln sie sich in Makrophagen um und beginnen LDL-Cholesterol aufzunehmen, wodurch sie zu Schaumzellen werden, die als so genannter Fettstreifen sichtbar sind. Dieser ist auch das am frühesten erkennbare Merkmal einer Gewebsveränderung in der Arterienwand. Durch Botenstoffe werden glatte Muskelzellen der Media dazu angeregt, sich zu vermehren und in die Intima abzuwandern. Dort bilden sie dann Bindegewebsfasern. Eine weitere Anhäufung von Fettstreifen führt zu einer kontinuierlichen Zelleinwanderung, Cholesterolablagerung, Ausdehnung der glatten Muskulatur und Bindegewebsbildung. Daraus entstehen so genannte fibröse Plaques. Diese Auflagerungen engen das Lumen der Arterie zunehmend ein. Sie werden schließlich mit einer Bindegewebschicht überzogen und verkalken mit der Zeit. Von weiteren Veränderungen bleiben sie dadurch nicht verschont; die Plaques können einreißen und so wiederum Anlass zur Anheftung von Thrombozyten bieten. Außerdem kann es zu Blutungen der Gefäßwand kommen. Die Entwicklung führt schließlich zum teilweisen oder sogar vollständigen Verschluss des Gefäßes mit den bekannten Folgeerscheinungen. Sind vornehmlich große Arterien betroffen, spricht man von einer Makroangiopathie, bei kleineren und kleinsten Arterien dagegen von Mikroangiopathie. Es kommen auch Mischformen vor (z.B. bei Diabetes-mellitus-Patienten) (HOSSMANN et al., 1992; SILBERNAGL und LANG, 1998).

Typische Lokalisationen betreffen die Halsarterien, hier besonders die A. carotis interna, und die Aufzweigung der Bauchaorta. Die Beinarterien sind stärker betroffen als die der Arme. Außerdem kommen atherosklerotische Veränderungen auch an den das Hirn versorgenden Arterien vor. Des Weiteren führen sklerotische Vorgänge an den Herzkranzgefäßen zu dem bekannten Erscheinungsbild der CAD (THOMAS, 1995).

Die weltweit populärste Hypothese für das Entstehen einer Atherosklerose geht von Oxidationsvorgängen der im Subendothel abgelagerten Lipide als Ursache für die proinflammatorische Wirkung des LDL aus. Nicht erklären kann sie jedoch, warum nicht auch HDL oder VLDL die gleiche Wirkung haben (ROSS, 1986).

BHAKDI stellte dagegen 1998 eine neue Hypothese zur Pathogenese der Atherosklerose auf, in der er im Gegensatz zur gegenwärtig akzeptierten Hypothese von einem enzymatischen Ab- und Umbau von LDL ausgeht, der das Lipoprotein in ein atherogenes Molekül verwandelt. In Experimenten stellte er fest, dass sich nur LDL durch eine enzymatische Behandlung "aktivieren" lässt, nicht jedoch andere Lipoproteine. Das enzymatisch umgebaute LDL aktiviert den Alternativweg des Komplementsystems und induziert in Makrophagen die Bildung von Zytokinen. Dieser neuen Hypothese zu Folge kann die Atherosklerose als eine Art Immunerkrankung angesehen werden, bei der durch extrazelluläres Cholesterin das Immunsystem zur Bildung von Monozyten/Makrophagen und zur Aktivierung des Komplementsystems aktiviert wird (BHAKDI, 1998).

Ebenfalls von einer Art Autoimmunkrankheit geht WICK (2000) bei der Entstehung der Atherosklerose aus. Er fand heraus, dass die Endothelzellen unter Einfluss der bekannten Risikofaktoren wie Rauchen, Hyperlipidämie, Hypertonie, Hyperhomozysteinämie und Diabetes mellitus so genannte Hitzeschockproteine bilden. Dies geschieht vor allem an belasteten Stellen wie Gefäßverzweigungen. Die von den Endothelzellen gebildeten Hitzeschockproteine ähneln jenen von Bakterien, Viren oder Parasiten, was eine Immunreaktion des Körpers gegen seine eigenen Endothelzellen auslösen kann. Wirken die Risikofaktoren auch weiterhin auf den Organismus ein, kommt es zur Einlagerung von cholesterolreichen Fetttröpfchen in die Intima mit allen ihren Folgeerscheinungen (WICK, 2000).

Zytokine und lösliche Adhäsionsmoleküle werden seit neuestem sowohl mit den Risikofaktoren als auch mit der Krankheit selbst in Verbindung gebracht und stellen somit ein weiteres therapeutisches Ziel dar (LOWE, 2001).

Ein weiterer begünstigender Faktor scheint ein infektiöses Geschehen zu sein, verursacht entweder spezifisch durch *Chlamydia pneumoniae* oder *Helicobacter pylori* oder unspezifisch durch Infektionen des Mund-Rachenraums oder des Atmungs-

trakts. *Chlamydia pneumoniae* wurde in atheromatösen Plaques nachgewiesen und kann durch Aktivierung von T-Lymphozyten das Fortschreiten der Atherosklerose begünstigen (GASTON et al., 2000; MARRE und ESSIG, 2000). Da Chlamydien epitheliale Pathogene sind, die Arteriosklerose aber mesenchymale Zellen betrifft, müssen diese Gefäßwandzellen in der Lage sein, eine Chlamydieninfektion dauerhaft zu unterhalten (MAASS et al., 2000)

Welche Rolle Homozystein im Restenosegeschehen spielt, ist derzeit noch nicht restlos geklärt. Homozystein ist eine nicht-essentielle Aminosäure, die die Atherosklerosebildung beeinflusst; es ist jedoch noch nicht erwiesen, ob es auch für die Hyperplasie der glatten Muskelzellen in den Arterien – der Hauptursache der Restenosebildung nach kardiovaskulärer Intervention – mit verantwortlich ist (HANSRANI et al., 2002).

2.1.4 Thrombus

Schon 1856 beschrieb VIRCHOW die Thrombose verursachenden Mechanismen: Gefäßwandveränderung, Verlangsamung des Blutflusses und erhöhte Gerinnungsneigung (Virchow Trias) (VIRCHOW, 1856).

Die entscheidende Gefäßwandveränderung ist eine Endothelläsion, an der sich über Thrombozytenadhäsion und Aktivierung der Gerinnungskaskade ein Thrombus ausbildet. Eine krankheitsbedingt erhöhte Gerinnungsneigung z.B. durch Hypertriglyzeridämie oder Tumoren des hämatopoetischen Gewebes führt, ebenso wie Veränderungen der Blutströmungsgeschwindigkeit zu einer erhöhten Thromboseneigung (THOMAS, 1995).

Es gibt vier verschiedene Thrombusformen, von denen der Abscheidungsthrombus (weißer Thrombus) bei Endothelläsionen gebildet wird und das Gefäßlumen entweder teilweise (parietaler Thrombus) oder vollständig (obturierender Thrombus) verschließt. Die Bildung eines Gerinnungsthrombus (roter Thrombus) wird dagegen durch eine Strömungsverlangsamung (meist verbunden mit einer erhöhten Gerinnungsneigung des Blutes) begünstigt. Vorwiegend in Venen ist der gemischte Thrombus zu finden; er besteht aus einem Abscheidungsthrombus, an dem sich ein

Gerinnungsthrombus gebildet hat. In den kleineren Gefäßen kommen schließlich die hyalinen Thromben im Verlauf einer Verbrauchskoagulopathie vor (THOMAS, 1995).

Bei der arteriellen Thrombose steht die Schädigung der Gefäßwand mit Ablagerung von Thrombozyten und Fibrin im Vordergrund, während bei der venösen Thrombose eher eine Verlangsamung des Blutflusses und eine erhöhte Gerinnungsneigung mit Bildung eines Fibrinthrombus ursächlich ist (FÖLSCH et al., 2000). Nach wenigen Tagen wandelt sich ein Thrombus narbig um und wird teilweise rekanalisiert. In den größeren Arterien bilden sich meist Parietalthromben, die den Blutfluss nicht wesentlich beeinflussen müssen, wohingegen es in den kleineren Arterien durchaus auch zu einem vollständigen Verschluss der Gefäßlichtung kommen kann (THOMAS, 1995).

2.1.5 Atherothrombose

Durch die immer bestehende Möglichkeit der Ruptur einer Plaque und die daraus resultierende Aktivierung der Blutplättchen ist die Hauptkomplikation einer Atherosklerose die Thrombose. Dieser generalisierte Zustand wird Atherothrombose genannt und kann zu lokalem Gefäßverschluss oder distaler Embolie führen. Es gibt drei Hauptmanifestationen der Atherothrombose: Die koronare Herzkrankheit (CAD), die periphere Arterienkrankheit (PAD) und die zerebrale Ischämie. Patienten, die an einer dieser drei Manifestationen der Atherothrombose leiden, sind auch prädestiniert für die Entwicklung der anderen beiden (LEYS, 2001).

2.2 Therapie der arteriellen Verschlusskrankheit

REGENSTEINER und HIATT (2002) haben über Medline relevante Artikel bezüglich der Behandlungsmöglichkeiten einer peripheren Arterienerkrankung gesucht und verglichen: Es herrscht Einigkeit über die Notwendigkeit, Patienten mit PAD entsprechend denen mit anderen Manifestationen einer Atherosklerose (Koronarerkrankung, Schlaganfall) hinsichtlich einer adäquaten Reduktion von Risikofaktoren zu therapieren. Außerdem sollte ein Bewegungstraining bei Patienten mit einer Claudicatio zum Einsatz kommen. Ebenso wie bei der CAD wird auch bei der PAD medikamentös eingegriffen; zum einen durch die Hemmung der Plättchenaggregation, zum anderen durch Angiotensin-Converting-Enzym-Inhibitoren (ACE-Hemmer) und so einer Ischämie vorgebeugt (REGENSTEINER und HIATT, 2002).

Ein anderer Therapieansatz zielt auf die Senkung des Lipidspiegels im Blut (CRIQUI, 2001).

Auch SCHAINFELD (2001) betont die Notwendigkeit von Bewegungstraining und Risikofaktormodifikation sowie den Nutzen einer Plättchenaggregation hemmenden oder einer Lipid senkenden Therapie. Außerdem könnten auch angiogenetische Wachstumsfaktoren einen positiven Einfluss ausüben (SCHAINFELD, 2001).

2.2.1 Pharmakotherapie

Die am wenigsten invasive Therapie der peripheren Arterienkrankheit ist die Gabe von Medikamenten. Hierbei soll ein Fortschreiten einer bestehenden Atherosklerose verhindert sowie eine gewisse Stabilisierung oder sogar Rückbildung vorhandener atheromatöser Plaques erreicht werden (DONNELLY und YEUNG, 2002):

1. Plättchenaggregationshemmer:

Hauptvertreter dieser Gruppe ist die Azetylsalizylsäure, die bei fehlender Kontraindikation jedem Patienten mit PAD verabreicht werden sollte (DUPREZ et al., 2003). Bei Verschlechterung der Symptome oder bei Unverträglichkeit kommt Clopidogrel, ein ADP-Rezeptor Antagonist, zum Einsatz. Beide Medikamente werden allein oder in

Kombination miteinander zur Vermeidung atherosklerotischer Ereignisse wie Myokardinfarkt, ischämischem Schlaganfall oder gefäßbedingtem Tod über einen längeren Zeitraum verabreicht (ARONOW, 1999, JARVIS und SIMPSON, 2000; HIATT, 2002; DUPREZ et al., 2003).

Ein weiterer Plättchenaggregationshemmer mit ähnlicher chemischer Struktur wie Clopidogrel ist Ticlopidin, welches – ebenso wie Clopidogrel – bei Patienten mit einer Unverträglichkeit gegenüber Azetylsalizylsäure zum Einsatz kommt (ARONOW, 1999; DUPREZ et al., 2003).

2. Phosphodiesterasehemmer:

Im Jahre 1988 gab es nur Pentoxifyllin als einigermaßen nützliches Medikament zur Behandlung des intermittierenden Hinkens als einer Manifestation der PAD. Seitdem wurde eine Reihe weiterer Wirkstoffe, die einen positiven Effekt auf die maximale schmerzfreie Gehdistanz zeigten, untersucht. Cilostazol, ein Phosphodiesterase-3-Hemmer und Lipoprotein-Lipase-Aktivator erwiesen sich als hilfreich (DOGGRELL, 2001, JAFF, 2002).

Cilostazol wirkt plättchenaggregationshemmend, antithrombotisch, antiproliferativ und vasodilatativ. Darüber hinaus zeigt es einen günstigen Einfluss auf die Serumlipide (Senkung von Plasmatriglyzeriden) und den Cholesterolgehalt (Anhebung von HDL Cholesterol) (GROUSE et al., 2002; SMITH, 2002).

In einer randomisierten multizentrisch durchgeführten Doppelblindstudie mit Placebokontrolle zeigte sich eine Dosisabhängigkeit bezüglich der Wirksamkeit von Cilostazol. Die höhere (100 mg zweimal täglich) Dosierung verbesserte die Symptome der peripheren Arterienkrankheit signifikant, wohingegen Patienten mit der niedrigeren (50 mg zweimal täglich) Dosierung zwar auch von der Behandlung profitierten, jedoch nicht signifikant (STRANDNESS et al., 2002).

3. Prostaglandine:

Intravenös verabreichte Prostaglandine (PGE₁ und PGI₂) sind zur Behandlung schwerer Ausprägungen der PAD etabliert und die Entwicklung oral verabreichbarer Formulierungen macht ihren Einsatz auch bei leichteren Formen wahrscheinlich (DOGGRELL, 2001).

4. L-Propionyl-Carnitin:

Neuere Untersuchungen deuten darauf hin, dass L-Propionyl-Carnitin bei maximaler Muskelanstrengung und hieraus resultierender Ischämie eine Schutzfunktion ausübt. Man führt dies auf die Fähigkeit des L-Propionyl-Carnitins zurück, die bei maximalem Stress auftretenden Leukozytenaktivierungsprozesse modulierend zu beeinflussen (SIGNORELLI et al., 2001).

Außerdem trägt L-Propionyl-Carnitin offenbar dazu bei, die Muskelkraft betroffener Patienten zu erhöhen und somit die körperliche Ausdauer zu verbessern (BARKER et al., 2001).

5. Unterstützende Medikamente:

Die Gabe von ACE-Hemmern ist zur Blutdruckkontrolle angezeigt (HIATT, 2002a). Zum Cholesterolmanagement werden Statine eingesetzt (HIATT, 2002a; HIRSCH und GOTTO, 2002)

2.2.2 Bypass

Ein femorodistaler Bypass verhilft vor allem Diabetikern mit einer PAD zu einer nennenswerten Verbesserung der Durchblutung und trägt somit zum Erhalt der betroffenen Gliedmaße bei (DEBUS et al., 1998).

Vielen Patienten mit diabetischer Gangrän der unteren Gliedmaßen könnte eine Amputation durch eine Bypass-Operation erspart bleiben, jedoch wird diese durch unzureichende Diagnostik der meist nicht spezialisierten Ärzte oft nicht in Erwägung gezogen (JUNG, 1996).

Im Gegensatz hierzu fanden GARDNER und KILLEWICH, dass ein infrainguinaler Bypass trotz der subjektiv empfundenen Verbesserung nicht zu messbar verbesserten Ergebnissen hinsichtlich der Funktionalität führt (GARDNER und KILLEWICH, 2001).

2.2.3 Angiogenese

Gegenwärtig ist die therapeutische Induktion einer Angiogenese eine Therapiemöglichkeit bei Patienten, bei denen eine adäquate Gewebepfusion nach konservativer Therapie nicht oder nur unzureichend gegeben ist. Durch die Angiogenese soll die Bildung von Kollateralgefäßen verstärkt werden. Die am meisten untersuchten Wachstumsfaktoren sind vascular endothelial growth factor (VEGF) und fibroblast growth factor (FGF), welche entweder als rekombinante Proteine oder als diese Proteine kodierende Gene verabreicht werden können. In bisherigen Studien wurden unerwarteterweise wenig unerwünschte Nebenwirkungen beobachtet (VALE et al., 2001).

Ein weiterer Ansatz ist die Applikation von Hepatozyten-Wachstumsfaktor (hepatocyte growth factor, HGF) im Rattendiabetes-Modell. Es scheint, als ob die verminderte Bildung von neuen Gefäßen bei Diabetes auf das durch D-Glucose herunterregulierte HGF zurück zu führen sei. HGF stimuliert das Matrix-Metalloproteinase-(MMP)-1-Protein sowie die ets-1-Expression in humanen Aortaendothelzellen. Eine Transfektion mit an hämagglutinierendes Virus von Japan-(HVJ-)Liposom-gekoppeltem HGF führte zu einer signifikanten Erhöhung des Blutflusses (TANIYAMA et al., 2001).

2.2.4 Genterapie

In der Behandlung kardiovaskulärer Erkrankungen spielt auch die somatische Genterapie eine größer werdende Rolle. Blutgefäße stellen hier ein attraktives Ziel dar, da sie durch verschiedene Techniken relativ leicht erreichbar sind und eine erfolgreiche Genapplikation dadurch gut zu überwachen ist. Ziel einer Genterapie ist hier die Vermeidung einer postinterventionellen Restenose (nach PTA) oder einer Verdickung eines Venentransplantats (nach Bypass). Auch die Verbesserung des Blutflusses sowie die Bildung von Kollateralen in ischämischen Gliedmaßen werden angestrebt. In Tierversuchen zeigten sich schon erste viel versprechende Wirkungen einer Genterapie. In ersten Humanstudien wirkte die Applikation von VEGF fördernd auf die Angiogenese zur Therapie der chronischen Gliedmaßenischämie (MANNINEN und MAKINEN, 2002).

1994 wurde in einer klinischen Studie die Wirksamkeit von genterapeutisch appliziertem VEGF auf die periphere Arterienkrankheit untersucht. Die positiven Ergebnisse übertrafen die Erwartungen bezüglich der Wirksamkeit (MORISHITA et al., 2001).

Der Adenovirus-vermittelte Gentransfer von VEGF verbessert durch Modulation der Endothelfunktion den Blutfluss in der betroffenen Gliedmaße (RAJAGOPALAN et al., 2001).

Mit der postinterventionellen Genapplikation soll eine Restenose nach Stentimplantation vermieden werden. Problematisch ist hier jedoch die schlecht steuerbare Verteilung am Wirkort, die konventionell durch kathetervermittelte Infusion bewerkstelligt wird. Durch den Blutfluss wird der virale Vektor schnell in distale Bereiche abgeschwemmt und kann dort dann zu Problemen führen. Abhilfe kann hier durch die zielgerichtete Applikation des an einen spezifischen Antikörper gekoppelten Virusvektors durch einen am gewünschten Ort implantierten Stent geschaffen werden (KLUGHERZ et al., 2002).

2.2.5 Brachytherapie

Bei der so genannten Brachytherapie wird das betroffene Gewebe mit einer Iridium-192-Strahlenquelle bestrahlt. Diese Bestrahlung verhindert die Proliferation von glatten Muskelzellen der Gefäßwand und somit eine Restenose nach Intervention. Endothelzellen haben einen hemmenden Einfluss auf die proliferierenden glatten Muskelzellen. Bestrahlte Endothelzellen proliferieren nicht mehr, ihre Wirkung auf die glatten Muskelzellen bleibt jedoch unverändert (De CROM et al., 2001).

In mehreren Studien wurden viel versprechende Ergebnisse auch über einen längeren Zeitraum erzielt (POKRAJAC et al., 2002).

2.2.6 Lasertherapie

Die Excimer-Laser-Revaskularisation stellt eine weitere Möglichkeit zur Therapie peripherer Gefäßerkrankungen dar. Hauptindikation ist das Abtragen von Plaques und Thromben vornehmlich zur Vorbereitung weiterer Interventionen (perkutane transluminale Angioplastie (PTA) und Stentimplantation), in neuerer Zeit auch In-Stent-Restenosen, komplexe Läsionen und totale Verschlüsse. Der hierzu verwendete zugelassene Laser ist ein ultraviolett gepulster Excimer-Laser mit 308 nm Wellenlänge. Problematisch ist die noch nicht vollständig untersuchte Gewebe-Laser-Interaktion (TOPAZ et al., 2001).

Im Gegensatz zur Laser-Angioplastie stellt der Einsatz von rotem Laserlicht eine unterstützende Therapie bei Ballon-Angioplastie oder Stentimplantation dar. Roter Laser verstärkt die Endothelzellbildung nach Läsionen und vermindert so die Bildung von Restenosen (De SCHEERDER et al., 1998, 2001a, 2001b).

2.2.7 Perkutane transluminale Angioplastie (PTA)

Die perkutane transluminale Angioplastie (PTA) ist - nach dem Bypass - allein oder in Verbindung mit der Platzierung eines Stents das Mittel der Wahl bei der Therapie der

peripheren Arterienkrankheit. Die klinischen Symptome aller die untere Extremität betreffenden Arterienkrankheiten sind intermittierendes Hinken (Claudicatio intermittens), durch Ischämie bedingte Schmerzen und Ulzerationen und auch Impotenz bei Männern (aortoiliakale Läsion). Die femoropopliteale Krankheit kommt recht häufig vor, häufiger noch als die isolierte Iliakalarterienkrankheit. Symptomatisch haben Patienten typischerweise Okklusionen der oberflächlichen Femoralarterie (superficial femoral artery, SFA), welche meistens recht lang sind (> 5 cm). Kürzere Verschlüsse sind eher Stenosen (< 5 cm), die im weiteren Verlauf zur Thrombosierung neigen und so zu längeren Okklusionen führen. Die Länge der Läsion ist entscheidend für den Kurzzeit-Erfolg einer PTA. Die Integrität des Abflussgebiets hingegen ist für die Langzeitprognose von Bedeutung. Bei längeren Okklusionen stellt sich die PTA allein als nur unzulänglich heraus. Durch die zusätzliche Implantation eines Stents wird das kurzfristige Ergebnis erheblich verbessert, jedoch ist das längerfristige nicht befriedigend. In diesem Fall hat sich die Kombination der PTA mit einer Excimer-Laser-Thrombektomie als exzellente Therapieform herausgestellt. Mit dem Laser wird eine lange Okklusion durch Abtragen des bestehenden Thrombus zu einer kurzen Stenose ummodelliert, welche dann durch PTA auf herkömmliche Weise versorgt wird. Die Implantation eines Stents ist in diesem Fall nicht unbedingt notwendig. Innerhalb des folgenden Jahres stellt sich für gewöhnlich eine fokale Restenose ein, die durch eine zweite PTA mit oder ohne Stentimplantation beseitigt wird. Die sekundäre Durchgängigkeit beträgt hier immer noch 75 %. Dieses Vorgehen erfordert eine kontinuierliche Überwachung des Patienten, um möglichen Komplikationen rechtzeitig vorbeugen zu können. Allerdings profitiert der Patient so maximal von der PTA ohne zwangsläufig gestentet werden zu müssen (GRAY, 2000; COMEROTA, 2001).

Besonders Verschlüsse der oberflächlichen Femoralarterie schienen bisher durch perkutane Interventionen nicht oder nur unzureichend behandelbar. In einer deutschen Studie stellte sich heraus, dass auch diese Erkrankungen durch perkutane transluminale Angioplastie allein oder in Verbindung mit Excimer-Laser oder Stent durchaus erfolgreich beherrschbar sind. Häufige Kontrolluntersuchungen sind allerdings unerlässlich, um bei Bedarf schnell intervenieren zu können (KRANKENBERG et al., 2001).

Im Ganzen ist die PTA eine Möglichkeit der Intervention hauptsächlich bei Patienten mit hohem Narkoserisiko, da sie unter Lokalanästhesie mit geringer Invasivität durchgeführt wird. Sie kann bei Bedarf auch mehrfach wiederholt werden (WHITE, 2001).

Im Vergleich ist die PTA mit Lysetherapie der chirurgischen Intervention mit Thrombektomie unterlegen (ABURAHMA et al., 2002).

2.2.8 Stentimplantation

In zunehmendem Maße kommen bei der endovaskulären Therapie der oberflächlichen Femoralarterie Stents zum Einsatz, auch bei längeren Stenosen. Der primäre Einsatz von Stents erscheint allerdings wenig vorteilhaft, da es zu häufigen und schnellen Restenosen durch intimale Hyperplasie kommen kann (RITTER und SCHMITZ-RIXEN, 2003; BAUERSACHS, 2003). Darüber hinaus muss besonderes Augenmerk auf die Lokalisation des zu implantierenden Stents gelegt werden, da eine Platzierung in der Nähe von Gelenken zu einer Beeinträchtigung der Stentstruktur führen kann (BAUERSACHS, 2003).

Eine Stentimplantation empfiehlt sich daher nur unter speziellen Umständen. Vor allem bei Dissektionen der Gefäßschichten kann ein Stent dazu beitragen, das weitere Auseinanderweichen der einzelnen Schichten zu verhindern bzw. die ursprüngliche Struktur wieder herzustellen. Hauptsächlich wird ein Stent implantiert, um den „elastic recoil“ zu vermindern, der nach einer PTA durch die Rückstellkräfte des Gefäßes auftritt. Hierdurch soll eine verminderte Restenosierung erreicht werden. Allerdings führen die durch die Stentstruts verursachten Verletzungen der Gefäßstrukturen häufig selbst zu einer Restenose. Dieses so genannte pathologische Remodelling scheint vom Stentdesign hinsichtlich der Struttdiameter abhängig zu sein. In einer Studie am porzinen Koronarstent-Modell erwiesen sich die Stents mit dem größten Struttdiameter als stabiler hinsichtlich der Fläche, die durch die Lamina elastica interna begrenzt wird. Diese war bei den Stents mit dem höchsten Struttdiameter am größten; dagegen war die berechnete neointimale Hyperplasie in allen Gruppen ähnlich (De SCHEERDER et al., 1999).

Bei Patienten mit kritischer Gliedmaßenischämie (critical limb ischemia, CLI) herrscht Uneinigkeit über den Nutzen einer Stentimplantation. GORDON et al. bewerteten die Ergebnisse einer PTA gegenüber einer PTA mit Stentimplantation über einen Zeitraum von drei Jahren und kamen zu dem Schluss, dass zwar eine PTA mit Stentimplantation eine bessere Durchgängigkeitsrate zu haben scheint, diese jedoch bei CLI nicht zu bestätigen war (GORDON et al., 2001). Hingegen fanden CHENG et al. akzeptable primäre und sekundäre Durchgängigkeitsraten sogar bei langen Stenosen oder Verschlüssen, auch bei CLI. Sie empfehlen jedoch eine genaue postinterventionelle Überwachung (CHENG et al., 2003, 2001).

In Fällen von Patienten mit erhöhtem Narkoserisiko ist die Stentimplantation das Mittel der Wahl bei vielen Lokalisationen einer peripheren Arterienkrankheit. Im Fall von Verschlüssen der supraaortalen Gefäße galt bisher der Bypass als Goldstandard. Bei Stenosen der Subklavia wurde die PTA schon mit Erfolg eingesetzt (GONZALEZ et al., 2002).

Auch bei der Behandlung einer Mesenterika-Stenose erweist sich die endovaskuläre Therapie als Erfolg versprechend (MATSUMOTO et al., 2002).

3 Eigene Untersuchungen

3.1 Zielsetzung

In der vorliegenden Untersuchung sollen die Eigenschaften verschiedener Stentbeschichtungen bezüglich ihrer Fähigkeit zur Verringerung der Restenoserate an der Femoralarterie im direkten Vergleich untersucht werden.

Hierzu werden so genannte Flex-Stents (Fa. InFlow Dynamics, München) mit 10 mm Länge und dem Lumen der Femoralarterie angepassten Durchmesser, die mit verschiedenen Beschichtungen versehen sind, eingesetzt. Als Kontrolle dient eine Gruppe mit unbeschichteten Stents.

Die einzelnen Komponenten der Beschichtungen sind:

1. Poly-DL-Laktid (PLA) als Trägersubstanz
2. Dexamethason (als Reinsubstanz und als Dexamethasonazetat)
3. Iloprost
4. Hirudin.

Diese werden in verschiedenen Kombinationen auf die Stents aufgebracht:

1. Iloprost und Hirudin (IH)
2. Iloprost, Hirudin und Dexamethasonazetat (IHD)
3. Dexamethason und Dexamethasonazetat (DD)
4. reines Poly-DL-Laktid (PLA)
5. unbeschichteter Stahlstent (uncoated, UNC).

Die Stents werden randomisiert in Femoralarterien beim Schwein implantiert. Nach 28 Tagen werden sie mit umgebendem Gewebe entnommen und ausgewertet. Hierfür werden sie histomorphometrisch, histologisch und angiographisch untersucht.

3.2 Material und Methoden

3.2.1 Versuchstiere und Untersuchungsmaterial

3.2.1.1 Versuchstiere

Für die Untersuchungen stehen insgesamt 30 Schweine (28 männliche und zwei weibliche) der deutschen Landrasse (DL) zur Verfügung. Das Körpergewicht der Tiere liegt zwischen 20 und 30 kg. Alle Schweine werden so angefordert, dass sie mindestens einen Tag vor der Operation Zeit haben, sich zu akklimatisieren. In dieser Zeit werden sie in mit Gummimatten rutschfest ausgelegten Boxen gehalten und mit einem speziellen Jungsauenaufzuchtfutter gefüttert. Zwölf Stunden vor der Operation erhalten sie kein Futter mehr, Wasser steht ad libitum zur Verfügung. Die Raumtemperatur beträgt ca. 20 Grad Celsius bei einer relativen Luftfeuchte von 60 – 70 %. Die Beleuchtung erfolgt automatisch in einem 12-Stunden-Rhythmus. Werden mehrere Tiere gleichzeitig angefordert, kommen alle in eine große Gemeinschaftsbox. Die zur Operation anstehenden Schweine werden dann jeweils einen Tag vor dem Eingriff separiert und nüchtern gesetzt. Nach dem Eingriff verbleiben die Tiere bis zum völligen Erwachen in einer Einzelbox und kommen erst danach wieder zu ihren Artgenossen.

Der staatliche Zuchtbetrieb, aus dem sie stammen, nimmt die Schweine nach dem Eingriff auch wieder auf bis sie nach 28 Tagen geopfert werden.

Das Tierversuchsvorhaben wurde gemäß § 8a des deutschen Tierschutzgesetzes von 1998 bei der Regierung von Oberbayern angezeigt und genehmigt.

3.2.1.2 Versuchsplan

Jedem Schwein wird jeweils ein Stent peripher in die rechte und linke Femoralarterie (A. femoralis dextra et sinistra) implantiert. Der gewählte Implantationsort liegt kurz nach dem Abgang der A. circumflexa femoris lateralis, welche angiographisch sehr gut darstellbar ist und so als Markierung für eine vergleichbare Lokalisation bei den verschiedenen Tieren dient. Die Verteilung der Stents erfolgt randomisiert nach einem im Vorfeld erstellten Randomisierungsplan.

Nach Ablauf des Versuchszeitraums erfolgt die histologische Aufarbeitung der Stent tragenden Gefäßabschnitte durch Hartschnitte.

Versuchsnummer	Tiernummer	Stent in rechter Femoralis (RF)	Stent in linker Femoralis (LF)
1	2245	IH	DD
2	2341	IHD	DD
3	2348	DD	IHD
4	57	DD	PLA
5	5/053	DD	UNC
6	4/052	UNC	PLA
7	10/058	PLA	IH
8	8/056	IHD	IH
9	1/049	UNC	DD
10	90/054	IH	PLA
11	2/050	PLA	IHD
12	11/061	IHD	UNC
13	9/057	DD	PLA
14	14/064	UNC	IH
15	13/063	UNC	IH
16	12/062	PLA	IHD
17	18/079	IH	DD
18	15/077	IHD	UNC
19	16/080	DD	PLA
20	17/078	IH	PLA

Versuchsnummer	Tiernummer	Stent in rechter Femoralis (RF)	Stent in linker Femoralis (LF)
21	23/088	IHD	IH
22	19/085	DD	IHD
23	21/086	UNC	DD
24	22/087	PLA	UNC
25	25/090	IHD	UNC
26	24/091	UNC	IH
27	26/089	IH	DD
28	30/098	UNC	IHD
29	29/100	UNC	UNC
30	27/009	UNC	UNC

Tabelle 1: Versuchsplan. DD = Dexamethason/Dexamethasonazetat; IH = Iloprost/Hirudin; IHD = Iloprost/Hirudin/Dexamethasonazetat; PLA = Polylaktid; UNC = uncoated (unbeschichtet).

3.2.1.3 Geräte

Gerät	Modell/Firma/Ort	Funktion
Fluoroskop (C-Bogen)	BV 25, Phillips, München	Darstellung der Gefäße, Kontrolle der Implantation
Elektrokardioskop	Picker 212002, Schwarzer, München	Überwachung der elektrischen Herzaktivität (EKG)
Pulsoximeter	Lifestat 1600, Physiocontrol, Redmond, USA	Kontrolle der peripheren arteriellen Sauerstoffsättigung und der Pulsfrequenz in der Peripherie

Gerät	Modell/Firma/Ort	Funktion
Kapnometer	<i>Capnomac Ultima</i> , Datex, Helsinki, Finnland	Überwachung der Atemparameter ET _{CO} ₂ (endexpiratorischer CO ₂ -Gehalt), Beatmungsdruck und Beatmungsvolumen
Blutdruckmonitor	<i>HBV 20</i> , Biotronic, Berlin	Invasive Blutdruckkontrolle über Flüssigkeitskatheter und elektronischem Druckwandler
Beatmungsgerät	<i>Elvira</i> , Hoyer-Engström, Achim, Schweden	Versorgung mit Sauerstoff, Beatmung
Schraubinflator	<i>SM 2500</i> , Scimed, Boston, USA	Aufdehnung des Ballonkatheters
Entwässerungsautomat	<i>Citadel 2000</i> , Shandon, Frankfurt	Entfernen von Formalin und Wasser
Rotationsmikrotom	Reichert Jung, Nussloch	Schneiden der präparierten Gefäße

Tabelle 2: Bei der Untersuchung eingesetzte Geräte.

3.2.1.4 Verbrauchsmaterialien

Zubehör	Modell//Firma/Ort	Zweck
Venenverweilkatheter	<i>Venflon</i> , Ohmeda, Helsingborg, Schweden	Venöser Zugang, Applikation von Pharmaka
Drei-Wege-Hahn	<i>Discofix-3</i> , Braun, Melsungen	Anschluss von Dauertropfinfusionen mit der Möglichkeit einer separaten Bolusapplikation
Endotrachealtubus	<i>Magill</i> , Rüschi, Kernen	Endotrachealer Zugang zur Beatmung
Einführschleuse	6 F und 7 F, Cordis, Haan, Niederlande	Arterieller Zugang für Ballonkatheter
Führungskatheter (Guiding)	6 F und 7 F <i>Judkins-Left-3,5</i> , Cordis, Haan, Niederlande	Führung von Drähten und Ballonkatheter zum Implantationsort
Führungsdraht 0,038 inch und 0,014 inch	Cook, Mönchengladbach	Führung des Guiding Katheters (0,038) und des Ballonkatheters (0,014)
Ballondilatationskatheter	<i>Worldpass</i> , Cordis, Haan, Niederlande	Applikation des Stents am Implantationsort
Resorbierbarer Faden	<i>USP 4/0 Vicryl</i> , Ethicon, Norderstedt	Gefäßligaturen, Unterhaut(muskel)-naht
Hautfaden	<i>Resolon USP 2/0</i> , Resorba, Nürnberg	Hautnaht
0,2-µm-Sterilfilter	Sartorius, Göttingen	Sterilfiltrieren der Stentbeschichtungslösungen

Tabelle 3: Verbrauchsmaterialien für einen Eingriff.

3.2.1.5 Pharmaka und Chemikalien

Pharmakon/Chemikalie	Handelsname/Firma/Ort	Zweck
Azaperon	<i>Stresnil</i> ®, Janssen-Cilag, Neuss	Sedative Prämedikation
Ketaminchlorid	<i>Narketan</i> ®, Chassot, Ravensburg	Sedative Prämedikation
Atropinsulfat	Braun, Melsungen	Anticholinerge Prämedikation
Narkobarbital	<i>Eunarcon</i> ®, Pharmacia & Upjohn, Erlangen	Narkoseeinleitung
Benzyl-Penicillin	<i>Longicillin</i> ®, Chassot, Ravensburg	Antibiose
Propofol	<i>Disoprivan</i> ® 2%, AstraZeneca, Wedel	Narkoseeinleitung und -unterhaltung
Fentanyl	<i>Fentanyl-Janssen</i> ®, Janssen-Cilag, Neuss	Intraoperative Analgesie
Metamizol-Natrium	<i>Novalgin</i> ®, Hoechst, Bad Soden	Postoperative Analgesie
Heparin	<i>Liquemin</i> ®, Hoffmann-La Roche, Grenzach-Wyhlen	Gerinnungshemmung
Azetylsalizylsäure	<i>Aspisol</i> ®, Bayer Vital, Leverkusen	Gerinnungshemmung
Amiodaronhydrochlorid	<i>Cordarex</i> ®, Sanofi Winthrop, München	Arrhythmieprophylaxe
Glyceroltrinitrat	<i>Nitrolingual</i> ®, Pohl-Boskamp, Hohenlockstedt	Infarktprophylaxe

Pharmakon/Chemikalie	Handelsname/Firma/Ort	Zweck
Iomeprol	<i>Imeron</i> ®, Altana Pharma, Konstanz	Kontrastmittel
Polyvidon-Jod	<i>Betasisodona</i> ®, Mundipharma, Limburg	Hautdesinfektion
Pentobarbital-Natrium	<i>Narcofen</i> ®, Merial, Hallbergmoos	Euthanasie
Kaliumchlorid	Delta Pharma, Pfullingen	Euthanasie
Natriumchlorid-Lösung	Braun, Melsungen	Volumensubstitution
Formalinlösung 6 %	Sigma, Taufkirchen	Fixierung
Dexamethason	Synopharm, Barsbüttel	Beschichtungswirkstoff
Iloprost	Schering, Berlin	Beschichtungswirkstoff
PEG-Hirudin	Knoll, Ludwigshafen	Beschichtungswirkstoff
Poly-Laktid (R 203)	Boehringer, Ingelheim	Trägerstoff
Ethylazetat	Fluka, Buchs, Schweiz	Lösungsmittel
Methylmethacrylat	Spicker, München	Kunsthharzeinbettung
Hydroxymethylmethacrylat	Spicker, München	Kunsthharzeinbettung
Benzoylperoxidase	Spicker, München	Kunsthharzeinbettung
Butylglykol	Spicker, München	Kunsthharzeinbettung
Polyethylenglykol 400	Spicker, München	Kunsthharzeinbettung
N-,N-Dimethylanilin	Spicker, München	Kunsthharzeinbettung

Tabelle 4: Eingesetzte Pharmaka und Chemikalien für die Stentbeschichtung und Auswertung

3.2.2 Methoden

3.2.2.1 Stentbeschichtung

Poly-D,L-Laktid (PLA), Resomer R 203 (Fa. Boehringer, Ingelheim), ist die Träger-substanz der steril beschichteten Stents.

In unterschiedlichen Konzentrationsverhältnissen werden die verschiedenen Arznei-stoffe hinzugefügt.

Die zu untersuchenden Gruppen sind im Einzelnen:

Nummer	Gruppe	Anzahl der Gefäße
1	PLA (Polylaktid, ohne Wirkstoff)	10
2	IH (Iloprost 2%/Hirudin 5%)	11
3	IHD (Iloprost 2%/Hirudin 5%/Dexamethasonazetat 5%)	11
4	DD (Dexamethasonazetat 5%/Dexamethason 15%)	12
5 Kontrolle	UNC (unbeschichtet)	16

Tabelle 5: Gruppenplan.

Als Kontrolle dienen unbeschichtete Stahlstents (UNC = uncoated).

Da sich die fertig beschichteten Stents auf Grund von Instabilitäten des Polyesters bei der Begasung mit Ethylenoxid nicht sterilisieren lassen, müssen sie aseptisch hergestellt werden. Dies wird unter Laminar-Airflow-Bedingungen erreicht. Durch so genanntes Dipcoating werden die Stents mit den im Trägermaterial gelösten Pharma-ka beschichtet.

Hierzu wird erst das PLA in dem Lösungsmittel Ethylazetat vollständig gelöst und danach die jeweiligen Komponenten hinzu gegeben. Am Schluss werden die einzelnen Beschichtungslösungen durch einen 0,2- μm -Sterilfilter (Fa. Sartorius, Göttingen) in sterile Glasviolen filtriert und mit einem lösungsmittelfesten Stopfen (Teflon) fest verschlossen, um ein übermäßiges Abdampfen des Lösungsmittels zu verhindern.

Die gereinigten und autoklavierten Stents werden nun mit einem feinen Häkchen aus chirurgischem Stahl aufgenommen, in die Beschichtungslösung getaucht ("gedippt") und bis zur Trocknung hin und her geschwenkt, wobei das Lösungsmittel verdampft. Um eine gewisse Reproduzierbarkeit zu gewährleisten, wurde anhand von Vorversuchen eine Zahl von 60 Schwenkvorgängen evaluiert, nach der die Stents fast vollständig getrocknet sind. Danach werden die Stents eine kurze Zeit am Haken ausgehängt und der Beschichtungsvorgang wiederholt, indem man den Stent am anderen Ende auf einen zweiten Haken umhängt, sodass eine am Ansatzort des Häkchens eventuell aufgetretene "kahle" Stelle im zweiten Durchgang mit dem Material bedeckt werden kann.

Dieser Prozess wird noch rein händisch durchgeführt und birgt somit gewisse Fehlermöglichkeiten, jedoch kann durch Analysen der Oberflächenbeschaffenheit (Fluoreszenzmikroskopie) und Gewichtsbestimmungen eine durchschnittliche Beschichtung mit 20 – 40 μm Dicke und ca. 40 – 80 μg pro Stent nachgewiesen werden.

3.2.2.2 Anästhesie

Die Prämedikation und Sedation der Tiere erfolgt durch intramuskuläre Injektion von Azaperon (Stresnil®) 2 mg/kg KGW, Ketaminchlorid (Narketan®) 10 mg/kg KGW und Atropinsulfat 0,5 mg/Tier (Fa. Braun, Melsungen) in einer Mischspritze. Nach Verlust des Stellreflexes wird ein Venenverweilkatheter in die Ohrvene (V. auricularis lateralis) gelegt. Zur Einleitung der Anästhesie wird über diesen Narkobarbital (Eunarcon®) 10 – 15 mg/kg KGW appliziert und nach ausreichender Ausschaltung des Schluckreflexes intubiert (Tubusgröße 30 – 34 Charrière).

Zur Vorbereitung des Operationsfeldes schert man die linke Halsseite über dem Verlauf der V. jugularis großzügig aus und reinigt daraufhin gründlich mit Polyvidon-Iod

(Betaisodona®) Waschlösung. Um die Infektionsgefahr möglichst gering zu halten, erhält jedes Tier Benzyl-Penicillin (Longicillin®) 2 ml/Tier (\equiv 400 000 IU) subkutan.

Nach Verbringen des Tiers in den Operationssaal werden Inhalationsgerät, EKG, Pulsoximeter und Kapnometer angeschlossen. Die Narkose ist rein intravenös (Total-intravenöse Anästhesie, TIVA). Die Aufrechterhaltung der Hypnose erfolgt durch einen Propofolbolus (Disoprivan® 2%) 0,2 ml/kg KGW. Die Erhaltung wird durch eine Perfusor-Infusion mit Propofol (Disoprivan® 2%) 2 – 5 ml/Tier/h gewährleistet. Eine ausreichende Flüssigkeitssubstitution erreicht man durch intravenöse Gabe von Ringer-Laktat-Lösung 10 bis 15 ml/kg KGW/h im Dauertropf. Für eine angemessene Analgesie sorgt die Gabe eines Opioid-Analgetikums (Fentanyl-Janssen®) jeweils 1 ml/Tier/20 min. als Bolus.

Nach beendeter Operation werden die Tiere extubiert, sobald sich der Schluckreflex wieder eingestellt hat. Im Tierbereich kommen sie für die Aufwachphase in eine Einzelbox mit Wärmezufuhr (Rotlicht).

3.2.2.3 Operation

Die Tiere fixiert man in Rückenlage. Das Operationsfeld an der ventralen Halspartie wird mit in einer Jodlösung (Betaisodona-Lösung) getränkten Tupfern mehrfach abgewischt, danach zwei bis drei Mal mit einer Desinfektionslösung (Kodan®) besprüht und nach vollständiger Trocknung steril abgedeckt. Nach Setzen des Hautschnitts über dem Verlauf der V. jugularis und stumpfer Präparation von A. carotis communis und V. jugularis externa legt man einen Jugularisvenenverweilkatheter und schließt den Dauertropf mit Ringer-Laktat-Lösung an. Dadurch steht zusätzlich zur V. auricularis ein sicherer venöser Zugang zur Verfügung. In die A. carotis wird nun eine 7F-Gefäßschleuse gelegt und mit einem Haltefaden an der Arterie gesichert. Nach intravenöser Applikation von Heparin 200 IU/kg KGW (Liquemin®) und Azetylsalizylsäure 0,25 mg/Tier (Aspisol®) zur Gerinnungshemmung sowie von Amiodaronhydrochlorid 150 mg/Tier (Cordarex®) zur Arrhythmieprophylaxe führt man unter Durchleuchtungskontrolle über diese Schleuse einen JL-3,5 Führungskatheter (Judkins left, Fa. Cordis, Haan) ein und schiebt diesen bis zur Aortenbifurkation vor. Bei Bedarf kann

ein 0,038 inch Führungsdraht eingesetzt werden, um den Katheter am Herzen vorbei in die Aorta thoracalis zu manövrieren. Die genaue Position der Katheterspitze wird mit Kontrastmittelinjektionen (Imeron®) kontrolliert. Der 0,038 inch Führungsdraht wird durch einen 0,014 inch Führungsdraht ersetzt, über den der mit einem Stent bestückte Ballonkatheter zur Implantationsstelle in der A. femoralis vorgeführt werden kann. Die manuelle Applikation der Stents auf die Ballonkatheter erfolgt randomisiert. Die Größe des Ballonkatheters wird an den jeweiligen Gefäßdurchmesser angepasst. Dieser wird anhand der Breite des Kontrasts des Führungskatheters im angiographischen Bild ermittelt. Der Durchmesser des Führungskatheters ist definiert. An der Implantationsstelle inflatiert der Operateur mit dem Schraubinflator den Ballon und presst so den Stent in die Gefäßwand. Inflationsdruck und –dauer werden notiert. Nach Deflation des Ballons wird dieser vorsichtig herausgezogen und mit einem zweiten Stent bestückt. Die Kontrolle der Stentimplantation erfolgt durch Kontrastmittelinjektion. Sollte ein Gefäßspasmus auftreten, kann dieser durch Gabe von 0,02 mg Nitroglyzerin (Nitrolingual®) aufgehoben werden. Die prophylaktische Gabe von Nitroglyzerin empfiehlt sich auch vor jeder angiographischen Dokumentation, die vor, während und nach Implantation erfolgt.

Nach erfolgreicher Implantation beider Stents werden Ballonkatheter, Führungsdraht, Führungskatheter und die Gefäßschleuse entfernt, der Jugulariskatheter nach langsamer Gabe von 40 mg/kg KGW Metamizol-Natrium (Novalgin®) zur postoperativen Analgesie gezogen und sowohl die A. carotis als auch die V. jugularis mit 4/0 Vicryl ligiert. Die Unterhautmuskeln und die Subkutis werden ebenfalls mit 4/0 Vicryl adaptiert und der Hautschnitt mit einem Nylonfaden geschlossen.

Bei gutem Allgemeinbefinden transportiert man die Schweine am nächsten Tag in ihren Zuchtbetrieb, wo sie 28 Tage verbleiben.

3.2.2.4 Sektion und Probengewinnung

Nach 28 Tagen werden die Tiere erneut anästhesiert und nochmals die interessierenden Gefäße angiographisch dargestellt. Nach Gabe von 10 000 I.E. Heparin i.v.

erfolgt die Euthanasie der Schweine in tabulam mit einer Überdosis Pentobarbital-Natrium (Narcoren®, 20 ml/Tier sowie 20 ml Kaliumchlorid i.v).

Die Gefäße werden frei präpariert und die Stent tragenden Abschnitte einschließlich jeweils 0,5 bis 1 cm Gefäß proximal und distal des Stents entnommen. Nach Entfernung redundanten Materials spült man die Gefäße sorgfältig mit physiologischer Kochsalzlösung von Blutresten frei und legt sie dann in 6%-ige Formalinlösung zur Fixierung.

3.2.2.5 Hartschnitthistologie

Die in Formalin fixierten Proben werden zunächst in drei gleichgroße Stücke geschnitten, die separat eingebettet werden. Hierdurch kann die Zahl der Ausschusschnitte gering gehalten werden, da jede der drei Schnittebenen direkt zugänglich ist. Die Probenstücke werden dann entwässert. Dies geschieht hier durch Einhängen der Präparate in einen Entwässerungsautomaten (Citadel 2000, Fa. Shandon, Frankfurt), der selbsttätig in 20 Stunden eine komplette Alkoholreihe durchläuft. Danach legt man die so präparierten Gefäße für 24 Stunden bis zur vollständigen Infiltration in ein Lösungsgemisch aus Hydroxymethylmethacrylat (GMA) und Methylmethacrylat (MMA) bei 8 °C. Nach 24 Stunden kommen die Proben nochmals für vier Stunden in die so genannte Lösung A, einem Gemisch aus Benzoylperoxidase, MMA, GMA, Butylglykol und Polyethylenglykol. Durch Zugabe von N-,N-Dimethylanilin wird der Polymerisierungsprozess gestartet; jeweils 10 ml der Flüssigkeit werden in dicht schließende Behältnisse abgefüllt, die Probe hinzu gegeben und fest verschlossen sofort in ein kaltes Wasserbad gestellt. Am nächsten Tag können die Probenblöckchen dann am Rotationsmikroskop (Fa. R. Jung, Nussloch) in 6 µm dicke Scheiben geschnitten, im ca. 50 °C warmen Wasserbad entfaltet und dann auf Objektträger aufgezogen werden. Nach dem Trocknen erfolgt eine histologische Färbung (HE und Elastica-van Gieson) und das Eindecken der Schnitte mit Eukitt und Deckgläschen.

3.2.3 Auswertung

3.2.3.1 Angiographie

Die Angiographien werden ohne Kenntnis der Versuchs- und Tiernummern durch direkte Vermessung mit dem Lineal ausgewertet. Als Kalibrierung dient das immer mit abgebildete Ende des Führungskatheters, dessen Weite bekannt ist (7 F = 2,31 mm bei Implantation, 6 F = 1,98 mm bei Opferung). Man misst den Durchmesser des Gefäßes vor der Implantation und mit inflatiertem Ballon. Bei den Kontrollaufnahmen nach 28 Tagen wird der Gefäßdurchmesser im Bereich des Stents vermessen. Die Werte erlauben eine Aussage über den Grad der Überdehnung bei Implantation (Overstretch und Balloon-to-vessel-ratio) und über das verbleibende Gefäßlumen nach 28 Tagen (Restenose).

$$\text{Balloon-to-vessel-ratio (BTV)} = \varnothing_{\text{Ballon}} / \varnothing_{\text{Gefäß}} = \text{Overstretch}$$

$\varnothing_{\text{Ballon}}$: Durchmesser Ballon

$\varnothing_{\text{Gefäß}}$: Durchmesser Gefäß nativ

$$\text{Restenose} = ((\varnothing_{\text{Impl}} - \varnothing_{\text{Opt}}) / \varnothing_{\text{Impl}}) \times 100$$

$\varnothing_{\text{Impl}}$: Gefäßdurchmesser nach Stentimplantation

\varnothing_{Opt} : Gefäßdurchmesser bei Opferung nach 28 Tagen

3.2.3.2 Histomorphometrie

Die histomorphometrische Auswertung erfolgt mit Hilfe eines Bildanalyseprogramms (NIH Image, National Institute of Health, USA) auf einem Apple Macintosh Computer. Die Schnitte werden hierfür mit einer Digitalkamera (Olympus Camedia) direkt vom Lichtmikroskop abfotografiert und per SmartCard in den Rechner übertragen. Als Kennzeichnung dient eine Kodierung, die die Beschichtungsart nicht erkennen lässt, um so eine unvoreingenommene Ausmessung zu ermöglichen. Mit dem Analyseprogramm können nun nach Kalibrierung Umfänge und Strecken der Gefäße ausgemessen und die Flächen berechnet werden.

Die Kalibrierung erfolgt durch das Ausmessen eines in derselben Vergrößerung wie die Präparate abfotografierten Lineals. Der hierbei erhaltene Pixelwert pro Millimeter dient dem Bildanalyseprogramm als Grundlage für Berechnungen.

Durch Umfahren des Gefäßendothelumfangs mit der Maus erhält man die Lumenweite in mm und die Lumenfläche, welche das Programm anhand des eingestellten Pixelwertes in mm^2 umrechnet. Diese Werte entsprechen dem Zustand 28 Tage nach Implantation und werden nachfolgend als Residuallumen (RL) bzw. -fläche bezeichnet. Das Originallumen (OL) am Tag der Implantation wird durch die Lamina elastica interna begrenzt. Um die neointimale Fläche zu erhalten, subtrahiert man die Residuallumenfläche von der Originallumenfläche.

$$\text{Neointimale Fläche: } NF [\text{mm}^2] = OL - RL$$

Über die Formel für den idealen Kreis können sowohl Radius als auch Durchmesser der Gefäße berechnet werden. Dies wird für die Bestimmung der mittleren Neointimadicke benötigt.

$$\text{Fläche eines idealen Kreises: } A [\text{mm}^2] = \pi r^2$$

$$\text{Mittlere Dicke der Neointima: } NID [\text{mm}] = rOL - rRL$$

Die Restenose im Stentbereich kann auch prozentual wiedergegeben werden und trifft eine Aussage über die verhältnismäßige Verringerung des Gefäßlumendiameters bzw. der Gefäßlumenfläche über den Versuchszeitraum.

$$\text{Restenose im Stentbereich bezüglich Lumendiameter: } RD [\%] = (NID/rOL) \times 100$$

$$\text{Restenose im Stentbereich bezüglich Lumenfläche: } RF [\%] = 100 - (RL/OL) \times 100$$

Des Weiteren dienen zusätzliche Distanzmessungen der Ermittlung der direkten Gefäßantwort auf den Reiz des eingebrachten Stentmaterials. Auf Hilfslinien, die vom Stentmittelpunkt durch die einzelnen Struts gezogen werden, kann man den Abstand von Neoendothel zur Strutlumenseite sowie von Neoendothel zur Adventitia messen. Diese Messung erlaubt eine Aussage des prozentualen Verhältnisses von Neointima zu gesamter Gefäßfläche.

Neointimadicke über den Struts: NIDS = (Neoendothel über Strut)/(Strecke Neoendothel bis Adventitia) x 100 %

Es werden bei jeder Berechnung die Mittelwerte aus den verschiedenen Ebenen pro Gefäß ermittelt.

3.2.3.3 Histomorphologie

Mit einem Durchlichtmikroskop (Fa. Leitz, Wetzlar) werden in vitro folgende Parameter bewertet:

1. Verletzungsindex (Injury Score, IS) und
2. Stentaufdehnung (SA).

Der IS wird anhand der Methode von SCHWARTZ et al. (1992) ermittelt. Hierfür ordnet man jedem Strut einen bestimmten Scoregrad zu, je nachdem, wie schwer die Verletzung der betroffenen Gefäßwand ist. Aus dem Mittelwert aller bewerteten Struts ergibt sich der mittlere IS.

Mittlerer Verletzungsindex: IS = (Summe der Grade aller Struts)/(Anzahl der Struts)

Score	Bewertung
0	LEI intakt, nicht komprimierte Media
I	LEI direkt hinter Strut lazeriert, komprimierte, nicht lazerierte Media
II	LEI und Media deutlich lazeriert, intakte Adventitia
III	Adventitia zusätzlich lazeriert oder vollständig perforiert

Tabelle 6: Bewertung des mittleren Verletzungsindex (Injury Score = IS). LEI = Lamina elastica interna.

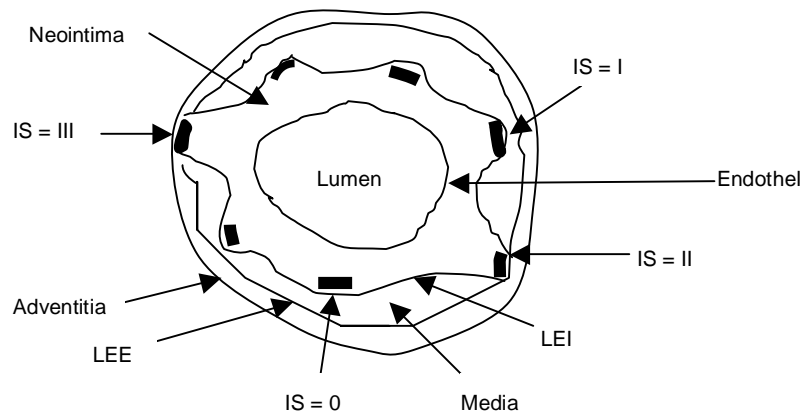


Abbildung 1: Schematische Darstellung des Verletzungsgrades (Injury Score, IS).

Der Grad der SA wird ähnlich dem Verletzungsindex durch Bewertung der Strut-Symmetrie mit einem Score ermittelt.

Score	Bewertung
1	Symmetrische Aufdehnung, Struts haben den gleichen Abstand zueinander und zum Lumenmittelpunkt
2	deutliche Asymmetrie, Abstand zwischen den Struts an manchen Stellen geringer (weniger aufgedehnt) als an anderen
3	hochgradig asymmetrische Aufdehnung, viele Struts auf der einen Hälfte eng aneinander liegend (kaum aufgedehnt), einige auf der anderen Hälfte mit sehr großem Abstand (stark aufgedehnt)

Tabelle 7: Bewertung der Stentaufdehnung (SA).

3.2.3.4 Statistik und Dokumentation

Die gemessenen Werte werden arithmetisch gemittelt und die Standardabweichung bestimmt. Hierfür kommt das Tabellenkalkulationsprogramm Excel (Microsoft Corp., USA) zum Einsatz.

Für die Berechnung der Signifikanzen wird das Statistikprogramm SPSS (SPSS Inc., Cincinnati, USA) eingesetzt.

3.3 Ergebnisse

3.3.1 Überlebensrate

Tier Nummer 13/063 verstirbt 9 Tage post operationem an einem Herzinfarkt. Die Proben dieses Tieres werden ebenso ausgewertet. Eine Gesamtzahl von 30 Versuchen wird somit erreicht.

3.3.2 Ergebnisübersicht der ausgewerteten Parameter

Die folgenden Gesamttabellen zeigen die Mittelwerte aus den drei Schnittebenen bezogen auf die untersuchten Parameter.

Versuch	Bsch	Gefäß	MW RL	MW OL	NF	NID	RD	RF	rOL	rRL	IS	SA
3	DD	RF	11.52	12.90	1.38	0.11	5.50	10.69	2.03	1.92	1.79	2.33
4	DD	RF	7.42	9.52	2.10	0.20	11.70	22.02	1.74	1.54	1.35	2.33
5	DD	RF	4.64	6.17	1.53	0.19	13.25	24.74	1.40	1.22	1.75	3.00
13	DD	RF	1.10	3.13	2.03	0.41	40.67	64.80	1.00	0.59	1.10	3.00
19	DD	RF	10.37	12.09	1.73	0.15	7.41	14.28	1.96	1.82	1.52	2.33
22	DD	RF	9.86	12.23	2.37	0.20	10.21	19.37	1.97	1.77	1.63	2.00
1	DD	LF	5.94	7.53	1.58	0.17	11.14	21.04	1.55	1.38	1.33	2.33
2	DD	LF	7.19	8.23	1.04	0.11	6.53	12.63	1.62	1.51	1.50	1.33
9	DD	LF	5.88	9.21	3.33	0.34	20.09	36.14	1.71	1.37	1.55	2.33
17	DD	LF	11.33	13.69	2.36	0.19	9.02	17.22	2.09	1.90	1.83	1.00
23	DD	LF	2.80	5.36	2.56	0.36	27.72	47.76	1.31	0.94	1.58	3.00
27	DD	LF	7.75	8.98	1.23	0.12	7.10	13.70	1.69	1.57	1.84	2.50
MW			7.15	9.09	1.94	0.21	14.19	25.37	1.67	1.46	1.56	2.29
SD			3.30	3.25	0.65	0.10	10.48	16.35	0.32	0.40	0.23	0.62
MIN			1.10	3.13	1.04	0.11	5.50	10.69	1.00	0.59	1.10	1.00
MAX			11.52	13.69	3.33	0.41	40.67	64.80	2.09	1.92	1.84	3.00
MEDIAN			7.31	9.09	1.88	0.19	10.67	20.20	1.70	1.53	1.57	2.33

Tabelle 8: Übersicht der ausgewerteten Parameter für **Dexamethason/Dexamethasonazetat (DD)** – Mittelwerte aus drei Ebenen. Bsch = Beschichtung; MW RL = Mittelwert Residuallumen; MW OL = Mittelwert Originallumen; NF = Neointimafläche; NID = Neointimadicke über Strut; RD = diameterbezogene Restenose; RF = flächenbezogene Restenose; rOL = Radius Originallumen; rRL = Radius Residuallumen; IS = Injury Score; SA = Stentaufdehnung.

Versuch	Bsch	Gefäß	MW RL	MW OL	NF	NID	RD	RF	rOL	rRL	IS	SA
1	IH	RF	7.33	9.11	1.79	0.18	10.34	19.60	1.70	1.53	1.44	2.50
10	IH	RF	7.15	8.22	1.07	0.11	6.72	12.98	1.62	1.51	1.51	2.33

Versuch	Bsch	Gefäß	MW RL	MW OL	NF	NID	RD	RF	rOL	rRL	IS	SA
17	IH	RF	12.71	14.07	1.36	0.10	4.96	9.67	2.12	2.01	1.45	1.00
20	IH	RF	9.22	10.75	1.54	0.14	7.42	14.29	1.85	1.71	1.28	3.00
27	IH	RF	6.40	8.54	2.15	0.22	13.47	25.12	1.65	1.43	2.15	3.00
7	IH	LF	8.95	12.01	3.06	0.27	13.68	25.49	1.95	1.69	1.65	2.50
8	IH	LF	10.37	11.48	1.11	0.09	4.96	9.67	1.91	1.82	1.49	1.33
14	IH	LF	3.74	6.41	2.67	0.34	23.65	41.71	1.43	1.09	1.24	3.00
15	IH	LF	9.24	10.24	1.00	0.09	4.99	9.73	1.81	1.72	1.57	2.67
21	IH	LF	8.65	9.66	1.00	0.09	5.34	10.39	1.75	1.66	1.73	2.33
26	IH	LF	7.29	10.23	2.94	0.28	15.57	28.72	1.80	1.52	2.01	1.67
MW			8.28	10.07	1.79	0.17	10.10	18.85	1.78	1.61	1.59	2.30
SD			2.32	2.06	0.79	0.09	5.98	10.40	0.18	0.24	0.28	0.69
MIN			3.74	6.41	1.00	0.09	4.96	9.67	1.43	1.09	1.24	1.00
MAX			12.71	14.07	3.06	0.34	23.65	41.71	2.12	2.01	2.15	3.00
MEDIAN			8.65	10.23	1.54	0.14	7.42	14.29	1.80	1.66	1.51	2.50

Tabelle 9: Übersicht der ausgewerteten Parameter für **Iloprost/Hirudin (IH)** – Mittelwerte aus drei Ebenen. Bsch = Beschichtung; MW RL = Mittelwert Residuallumen; MW OL = Mittelwert Originallumen; NF = Neointimafläche; NID = Neointimadicke über Strut; RD = diameterbezogene Restenose; RF = flächenbezogene Restenose; rOL = Radius Originallumen; rRL = Radius Residuallumen; IS = Injury Score; SA = Stentaufdehnung.

Versuch	Bsch	Gefäß	MW RL	MW OL	NF	NID	RD	RF	rOL	rRL	IS	SA
2	IHD	RF	9.85	12.29	2.44	0.21	10.49	19.88	1.98	1.77	1.48	1.67
8	IHD	RF	4.30	5.56	1.27	0.16	12.12	22.77	1.33	1.17	1.56	3.00
12	IHD	RF	9.80	11.61	1.81	0.16	8.14	15.62	1.92	1.77	1.49	2.00
18	IHD	RF	9.15	10.74	1.59	0.14	7.71	14.83	1.85	1.71	1.56	2.33
21	IHD	RF	8.07	9.23	1.16	0.11	6.51	12.60	1.71	1.60	1.81	2.33
25	IHD	RF	15.12	16.87	1.75	0.12	5.34	10.39	2.32	2.19	1.70	1.00
3	IHD	LF	8.46	10.60	2.14	0.20	10.66	20.19	1.84	1.64	1.41	2.33
11	IHD	LF	6.27	8.46	2.19	0.23	13.93	25.92	1.64	1.41	0.88	2.33
16	IHD	LF	5.01	6.21	1.20	0.14	10.16	19.28	1.41	1.26	1.13	3.00
22	IHD	LF	8.79	11.08	2.29	0.21	10.94	20.69	1.88	1.67	1.86	2.33
28	IHD	LF	8.30	10.46	2.15	0.20	10.89	20.59	1.82	1.63	2.16	1.33
MW			8.46	10.28	1.82	0.17	9.72	18.43	1.79	1.62	1.55	2.15
SD			2.88	3.06	0.46	0.04	2.53	4.58	0.27	0.28	0.35	0.62
MIN			4.30	5.56	1.16	0.11	5.34	10.39	1.33	1.17	0.88	1.00
MAX			15.12	16.87	2.44	0.23	13.93	25.92	2.32	2.19	2.16	3.00
MEDIAN			8.46	10.60	1.81	0.16	10.49	19.88	1.84	1.64	1.56	2.33

Tabelle 10: Übersicht der ausgewerteten Parameter für **Iloprost/Hirudin/Dexamethason (IHD)** – Mittelwerte aus drei Ebenen. Bsch = Beschichtung; MW RL = Mittelwert Residuallumen; MW OL = Mittelwert Originallumen; NF = Neointimafläche; NID = Neointimadicke über Strut; RD = diameterbezogene Restenose; RF = flächenbezogene Restenose; rOL = Radius Originallumen; rRL = Radius Residuallumen; IS = Injury Score; SA = Stentaufdehnung.

Versuch	Bsch	Gefäß	MW RL	MW OL	NF	NID	RD	RF	rOL	rRL	IS	SA
7	PLA	RF	13.09	15.99	2.90	0.21	9.51	18.12	2.26	2.04	1.54	1.67
11	PLA	RF	2.09	4.67	2.58	0.40	33.10	55.25	1.22	0.82	1.31	3.00
16	PLA	RF	1.35	8.34	6.99	0.97	59.77	83.81	1.63	0.66	1.26	3.00
24	PLA	RF	7.56	10.11	2.55	0.24	13.52	25.21	1.79	1.55	1.97	1.67
4	PLA	LF	9.47	10.77	1.30	0.12	6.23	12.07	1.85	1.74	1.62	2.67
6	PLA	LF	0.99	3.77	2.78	0.53	48.69	73.67	1.10	0.56	0.86	3.00
10	PLA	LF	6.35	7.61	1.27	0.14	8.69	16.62	1.56	1.42	1.27	3.00
13	PLA	LF	5.41	7.51	2.10	0.23	15.14	27.99	1.55	1.31	1.37	2.33
19	PLA	LF	8.07	9.62	1.55	0.15	8.43	16.14	1.75	1.60	1.54	2.67
20	PLA	LF	4.70	6.93	2.23	0.26	17.66	32.19	1.48	1.22	2.00	3.00
MW			5.91	8.53	2.62	0.33	22.07	36.11	1.62	1.29	1.47	2.60
SD			3.85	3.44	1.64	0.26	18.76	25.68	0.33	0.48	0.34	0.54
MIN			0.99	3.77	1.27	0.12	6.23	12.07	1.10	0.56	0.86	1.67
MAX			13.09	15.99	6.99	0.97	59.77	83.81	2.26	2.04	2.00	3.00
MEDIAN			5.88	7.98	2.39	0.24	14.33	26.60	1.59	1.37	1.45	2.83

Tabelle 11: Übersicht der ausgewerteten Parameter für **Polylaktid (PLA)** – Mittelwerte aus drei Ebenen. Bsch = Beschichtung; MW RL = Mittelwert Residuallumen; MW OL = Mittelwert Originallumen; NF = Neointimafäche; NID = Neointimadicke über Strut; RD = diameterbezogene Restenose; RF = flächenbezogene Restenose; rOL = Radius Originallumen; rRL = Radius Residuallumen; IS = Injury Score; SA = Stentaufdehnung.

Versuch	Bsch	Gefäß	MW RL	MW OL	NF	NID	RD	RF	rOL	rRL	IS	SA
6	UNC	RF	10.46	12.22	1.77	0.15	7.51	14.45	1.97	1.82	1.74	1.33
9	UNC	RF	5.17	6.36	1.19	0.14	9.82	18.67	1.42	1.28	1.78	2.33
14	UNC	RF	7.38	9.20	1.81	0.18	10.40	19.72	1.71	1.53	1.74	2.67
15	UNC	RF	11.01	12.45	1.43	0.12	5.93	11.52	1.99	1.87	1.25	3.00
23	UNC	RF	5.26	7.01	1.75	0.20	13.37	24.95	1.49	1.29	1.79	2.00
26	UNC	RF	5.72	10.63	4.91	0.49	26.66	46.21	1.84	1.35	2.14	1.50
28	UNC	RF	7.88	11.04	3.16	0.29	15.52	28.62	1.87	1.58	2.06	2.00
29	UNC	RF	10.19	12.61	2.42	0.20	10.09	19.16	2.00	1.80	2.42	1.67
30	UNC	RF	7.92	9.42	1.51	0.14	8.34	15.98	1.73	1.59	2.00	1.50
5	UNC	LF	6.14	7.75	1.61	0.17	10.97	20.73	1.57	1.40	1.45	2.67
12	UNC	LF	1.79	3.97	2.18	0.37	32.89	54.96	1.12	0.75	1.31	3.00
18	UNC	LF	9.48	10.99	1.51	0.13	7.11	13.71	1.87	1.74	1.71	2.00
24	UNC	LF	5.96	7.93	1.97	0.21	13.33	24.88	1.59	1.38	1.57	2.67
25	UNC	LF	14.11	17.37	3.26	0.23	9.87	18.77	2.35	2.12	1.73	1.00
29	UNC	LF	6.00	8.04	2.04	0.22	13.62	25.38	1.60	1.38	2.43	2.00
30	UNC	LF	9.06	10.39	1.33	0.12	6.62	12.81	1.82	1.70	1.75	2.50
MW			7.72	9.83	2.11	0.21	12.63	23.16	1.75	1.54	1.80	2.11
SD			2.95	3.13	0.95	0.10	7.32	11.88	0.29	0.32	0.34	0.61

Versuch	Bsch	Gefäß	MW RL	MW OL	NF	NID	RD	RF	rOL	rRL	IS	SA
MIN			1.79	3.97	1.19	0.12	5.93	11.52	1.12	0.75	1.25	1.00
MAX			14.11	17.37	4.91	0.49	32.89	54.96	2.35	2.12	2.43	3.00
MEDIAN			7.63	9.90	1.79	0.19	10.25	19.44	1.77	1.56	1.74	2.00

Tabelle 12: Übersicht der ausgewerteten Parameter für **unbeschichtete Stents (UNC)** – Mittelwerte aus drei Ebenen. Bsch = Beschichtung; MW RL = Mittelwert Residuallumen; MW OL = Mittelwert Originallumen; NF = Neointimafläche; NID = Neointimadicke über Strut; RD = diameterbezogene Restenose; RF = flächenbezogene Restenose; rOL = Radius Originallumen; rRL = Radius Residuallumen; IS = Injury Score; SA = Stentaufdehnung.

3.3.3 Angiographie

Die Dexamethason/Dexamethasonazetat-beschichteten Stents (DD) zeigen mit 1,219 (SD = 0,099) die größte BTV. Sie und auch die Gruppe der IH-Stents (1,199; SD = 0,134) und die der unbeschichteten Stents (1,197; SD = 0,099) sowie die IHD-Stents (1,167; SD = 0,083) und die PLA-Stents (1,159; SD = 0,094) haben eine erwünschte $BTV \geq 1$. Diese gewährleistet eine ausreichend tiefe Implantation des Stents in die Gefäßwand. Ein signifikanter Unterschied besteht zwischen den einzelnen Gruppen nicht.

BTV	DD	IH	IHD	PLA	UNC	Σ
N	12	11	11	10	16	60
Mean	1,21856	1,19885	1,16663	1,15913	1,19693	1,18975
Std. Dev.	0,09862	0,13397	0,09308	0,09438	0,09997	0,10189
Std. Error	0,02847	0,04039	0,02505	0,02984	0,02499	0,01315

Tabelle 13: Balloon-to-vessel-ratio (BTV). DD = Dexamethason/Dexamethasonazetat, IH = Iloprost/Hirudin, IHD = Iloprost/Hirudin/Dexamethason, PLA = Poly-DL-Laktid, UNC = unbeschichtet.

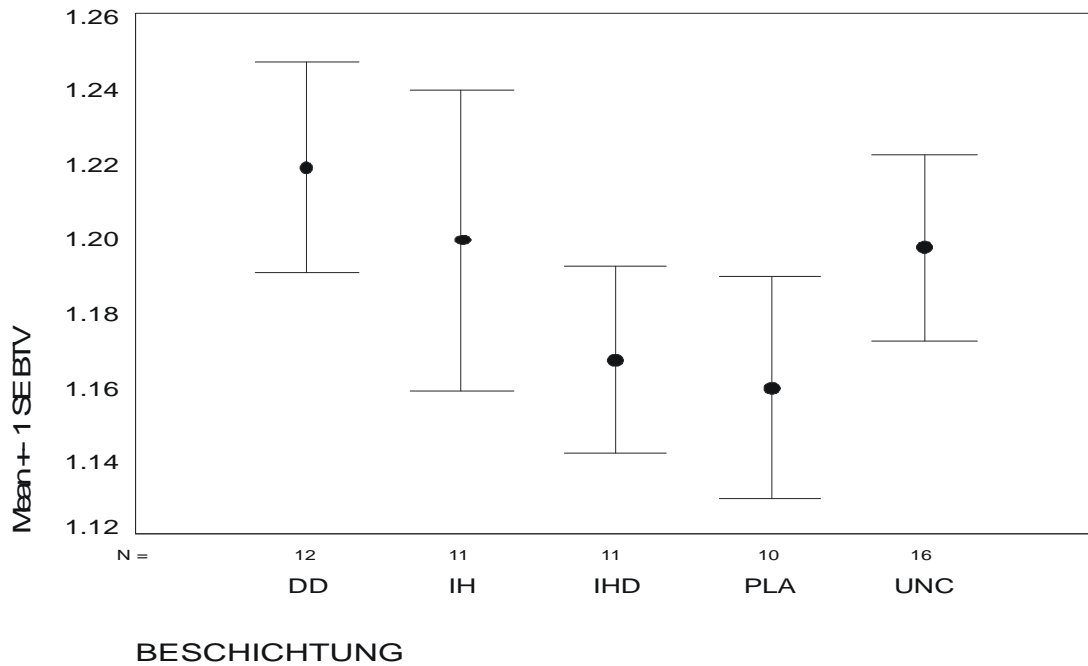


Abbildung 2: Balloon-to-vessel-ratio BTV ± SE. DD = Dexamethason/Dexamethasonazetat, IH = Iloprost/Hirudin, IHD = Iloprost/Hirudin/Dexamethason, PLA = Polylaktid, UNC = unbeschichtet.

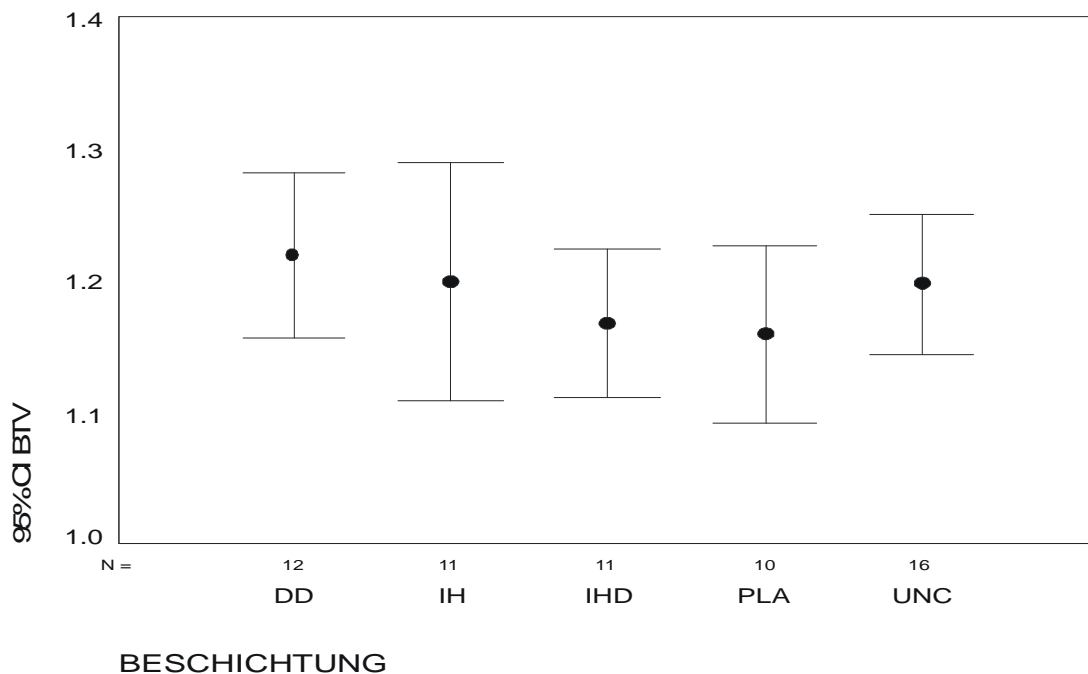


Abbildung 3: Balloon-to-vessel-ratio BTV mit 95 % Konfidenzintervall. DD = Dexamethason/Dexamethasonazetat, IH = Iloprost/Hirudin, IHD = Iloprost/Hirudin/Dexamethason, PLA = Polylaktid, UNC = unbeschichtet.

3.3.4 Histomorphometrie

3.3.4.1 Flächenmessungen

3.3.4.1.1 Neointimafläche (NF)

Für die absolute Neointimafläche NF in mm² ergibt sich bei der Gruppe der PLA-Stents der höchste Mittelwert (2,62; SD = 1,64) der gesamten Gruppe, gefolgt von den unbeschichteten Stents (2,11; SD = 0,95), den DD- (1,94; SD = 0,65), den IHD- (1,82; SD = 0,46) und den IH-Stents (1,79; SD = 0,79). Eine Tendenz zur Signifikanz ist nur zwischen der Gruppe der IH-Stents und der Gruppe der PLA-Stents gegeben ($p = 0,052$).

NF	DD	IH	IHD	PLA	UNC	Σ
N	12	11	11	10	16	60
Mean	1,93542	1,78864	1,81909	2,62483	2,11490	2,04994
Std. Dev.	0,65212	0,79479	0,46339	1,64454	0,95306	0,97402
Std. Error	0,18825	0,23964	0,13972	0,52005	0,23826	0,12575

Tabelle 14: Neointimafläche (NF). DD = Dexamethason/Dexamethasonazetat, IH = Iloprost/Hirudin, IHD = Iloprost/Hirudin/Dexamethason, PLA = Poly-DL-Laktid, UNC = unbeschichtet.

Bei der relativen Neointimafläche RF bzw. der Restenose bezogen auf die Lumenfläche in Prozent hat ebenfalls die Gruppe der PLA-Stents den höchsten Mittelwert (36,11; SD = 25,68). Den zweithöchsten Wert erreicht hier die Gruppe der DD-Stents (25,37; SD = 16,35), gefolgt von der Gruppe der unbeschichteten Stents (23,16; SD = 11,88), den IH-Stents (18,85; SD = 10,40) und den IHD-Stents (18,43; SD = 4,58). Signifikante Unterschiede ergeben sich bei der Gruppe der PLA-Stents gegenüber den drei Gruppen IH-Stents ($p = 0,011$), IHD-Stents ($p = 0,009$) und unbeschichteten Stents ($p = 0,036$).

RF	DD	IH	IHD	PLA	UNC	Σ
N	12	11	11	10	16	60
Mean	25,36742	18,85091	18,43298	36,10877	23,15806	24,10247
Std. Dev.	16,35312	10,40312	4,58250	25,67530	11,87735	15,63075
Std. Error	4,72074	3,13666	1,38168	8,11924	2,96934	2,01792

Tabelle 15: Relative Neointimale Fläche (RF). DD = Dexamethason/Dexamethasonazetat, IH = Iloprost/Hirudin, IHD = Iloprost/Hirudin/Dexamethason, PLA = Poly-DL-Laktid, UNC = unbeschichtet.

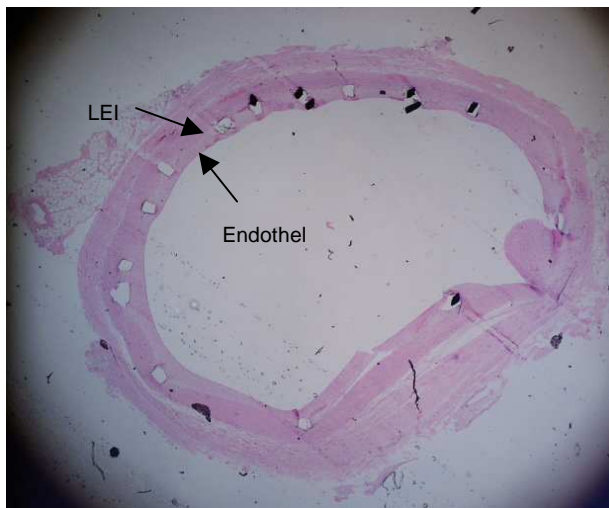


Abbildung 4: Neointimale Fläche NF. 19 LF, HE-Färbung, 25X. LEI=Lamina elastica interna

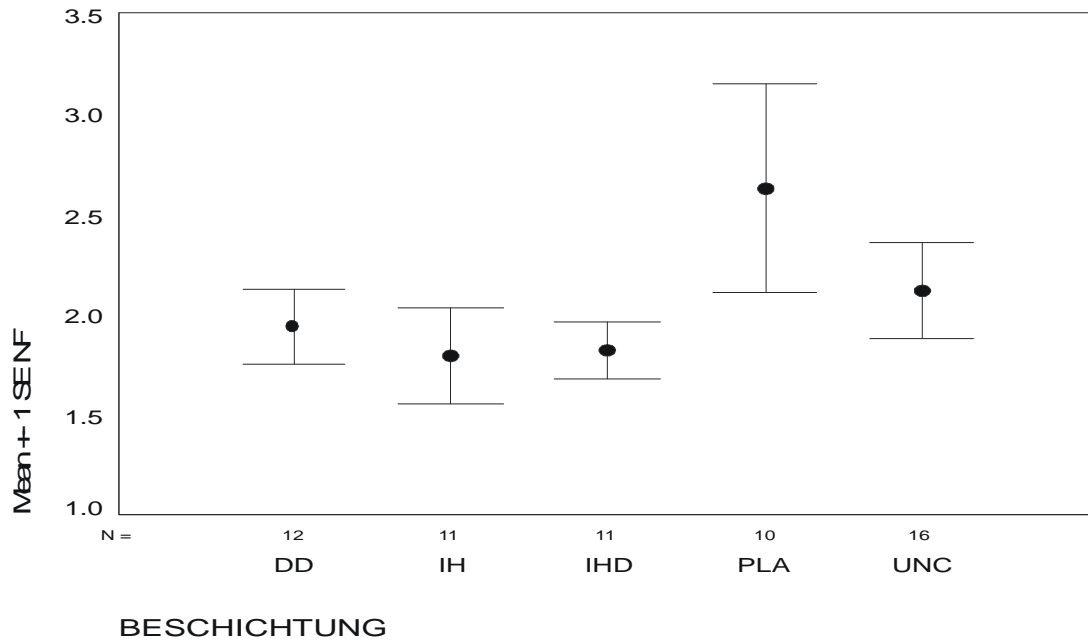


Abbildung 5: Neointimale Fläche NF \pm SE [mm²]. DD = Dexamethason/Dexamethasonazetat; IH = Iloprost/Hirudin; IHD = Iloprost/Hirudin/Dexamethason; PLA = Polylaktid; UNC = uncoated.

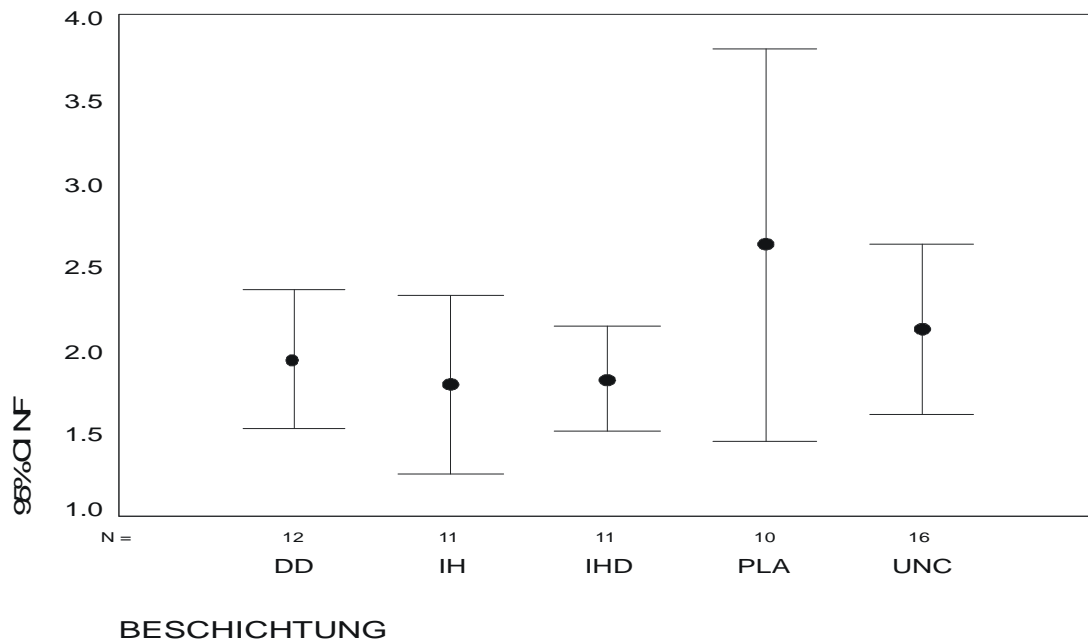


Abbildung 6: Neointimale Fläche NF mit 95 % Konfidenzintervall CI [mm²]. DD = Dexamethason/Dexamethasonazetat; IH = Iloprost/Hirudin; IHD = Iloprost/Hirudin/Dexamethason; PLA = Polylaktid; UNC = uncoated.

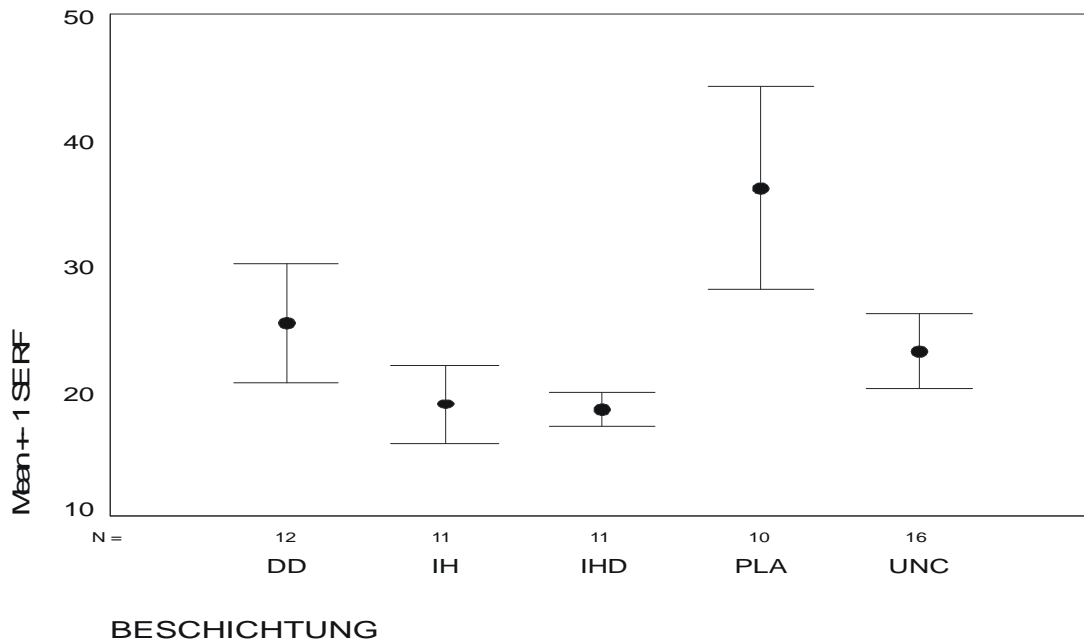


Abbildung 7: Relative Neointimafläche RF \pm SE [%]. DD = Dexamethason/Dexamethasonazetat; IH = Iloprost/Hirudin; IHD = Iloprost/Hirudin/Dexamethason; PLA = Polylaktid; UNC = uncoated.

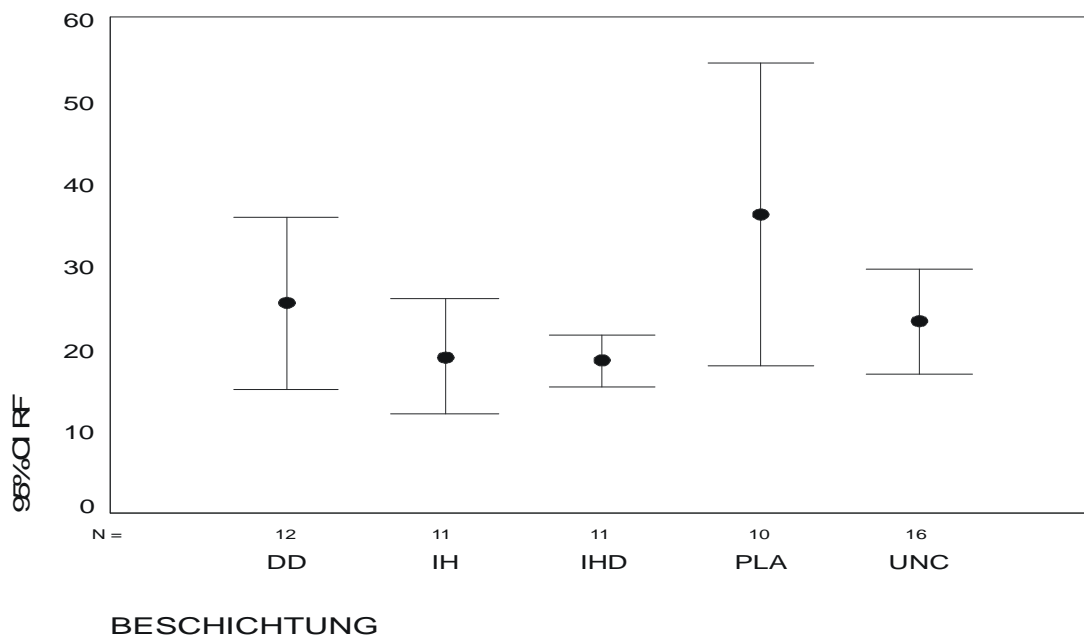


Abbildung 8: Relative Neointimafläche RF mit 95 % Konfidenzintervall CI [%]. DD = Dexamethason/Dexamethasonazetat; IH = Iloprost/Hirudin; IHD = Iloprost/Hirudin/Dexamethason; PLA = Polylaktid; UNC = uncoated.

3.3.4.1.2 Neointimadicke (NID)

Bei der mittleren Neointimadicke NID in mm ergeben sich folgende Mittelwerte: PLA-Stents: 0,326 (SD = 0,26), DD-Stents: 0,212 (SD = 0,10), unbeschichtete Stents: 0,211 (SD = 0,10), IH-Stents: 0,174 (SD = 0,09) und IHD-Stents: 0,170 (SD = 0,04). Signifikante Unterschiede ergeben sich auch hier bei der Gruppe der PLA-Stents bezüglich aller anderen Gruppen: DD-Stents ($p = 0,050$), IH-Stents ($p = 0,011$), IHD-Stents ($p = 0,010$) und unbeschichtete Stents ($p = 0,035$).

NID	DD	IH	IHD	PLA	UNC	Σ
N	12	11	11	10	16	60
Mean	0,21215	0,17395	0,17043	0,32626	0,21050	0,21608
Std. Dev.	0,10214	0,08916	0,03859	0,26104	0,09974	0,13877
Std. Error	0,02949	0,02688	0,01163	0,08255	0,02493	0,01792

Tabelle 16: Neointimadicke (NID). DD = Dexamethason/Dexamethasonazetat, IH = Iloprost/Hirudin, IHD = Iloprost/Hirudin/Dexamethason, PLA = Polylaktid, UNC = unbeschichtet.

Auch bei der Restenose bezogen auf den Lumendiameter RD in Prozent ergibt sich eine ähnliche Reihenfolge der Mittelwerte: PLA-Stents: 22,07 (SD = 18,76), DD-Stents: 14,19 (SD = 10,48), unbeschichtete Stents: 12,63 (SD = 7,32), IH-Stents: 10,10 (SD = 5,98) und IHD-Stents: 9,72 (SD = 2,53). Eine Signifikanz ist hier wiederum bei den PLA-Stents gegenüber den IH-Stents ($p = 0,009$), den IHD-Stents ($p = 0,007$) und den unbeschichteten Stents ($p = 0,024$) zu erkennen.

RD	DD	IH	IHD	PLA	UNC	Σ
N	12	11	11	10	16	60
Mean	14,19474	10,09806	9,71775	22,07356	12,62730	13,51805
Std. Dev.	10,48191	5,98364	2,52981	18,75552	7,31796	10,60661
Std. Error	3,02587	1,80414	0,76277	5,93102	1,82949	1,36931

Tabelle 17: Relative Neointimadicke (RD). DD = Dexamethason/Dexamethasonazetat, IH = Iloprost/Hirudin, IHD = Iloprost/Hirudin/Dexamethason, PLA = Polylaktid, UNC = unbeschichtet.

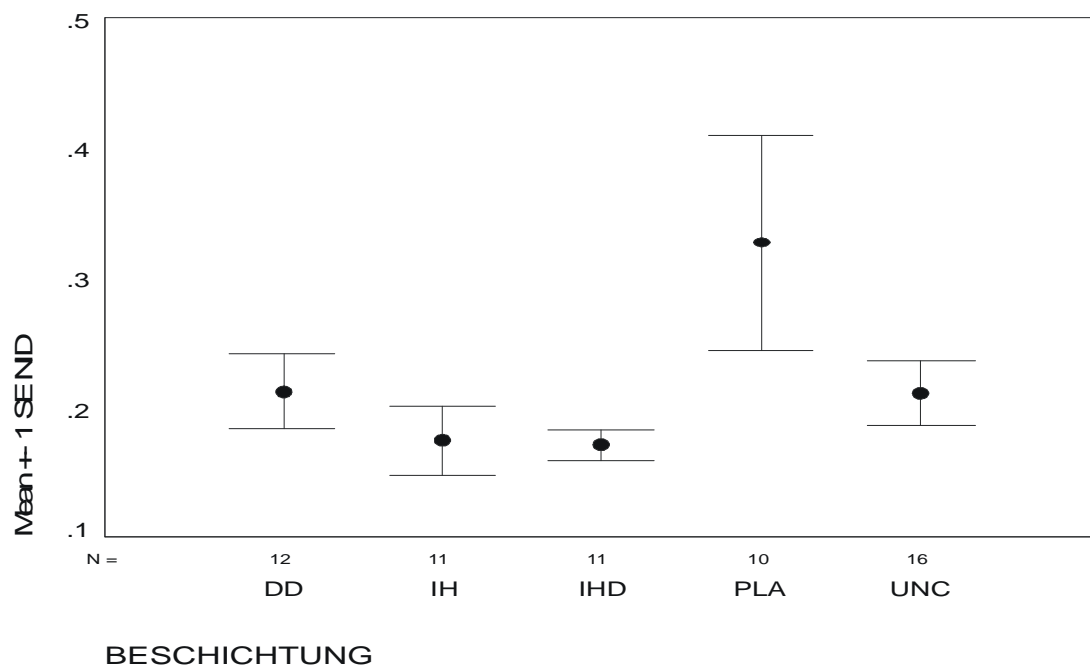


Abbildung 9: Neointimadicke NID \pm SE [mm]. DD = Dexamethason/Dexamethasonazetat; IH = Iloprost/Hirudin; IHD = Iloprost/Hirudin/Dexamethason; PLA = Polylaktid; UNC = uncoated.

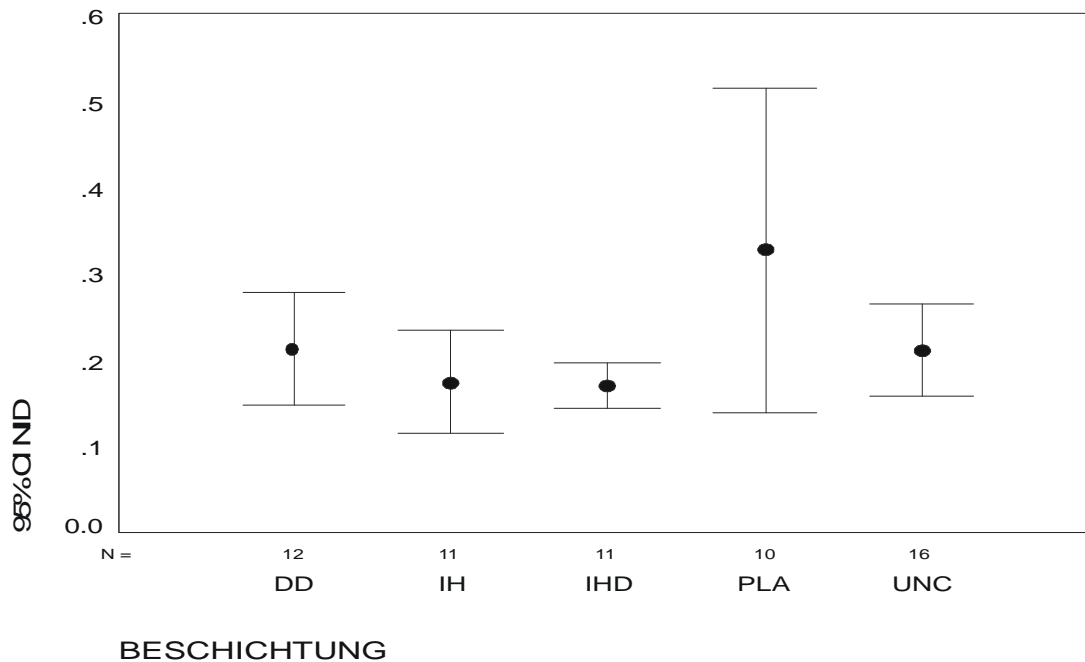


Abbildung 10: Neointimadicke NID mit 95 % Konfidenzintervall CI [mm]. DD = Dexamethason/Dexamethasonazetat; IH = Iloprost/Hirudin; IHD = Iloprost/Hirudin/Dexamethason; PLA = Polylaktid; UNC = uncoated.

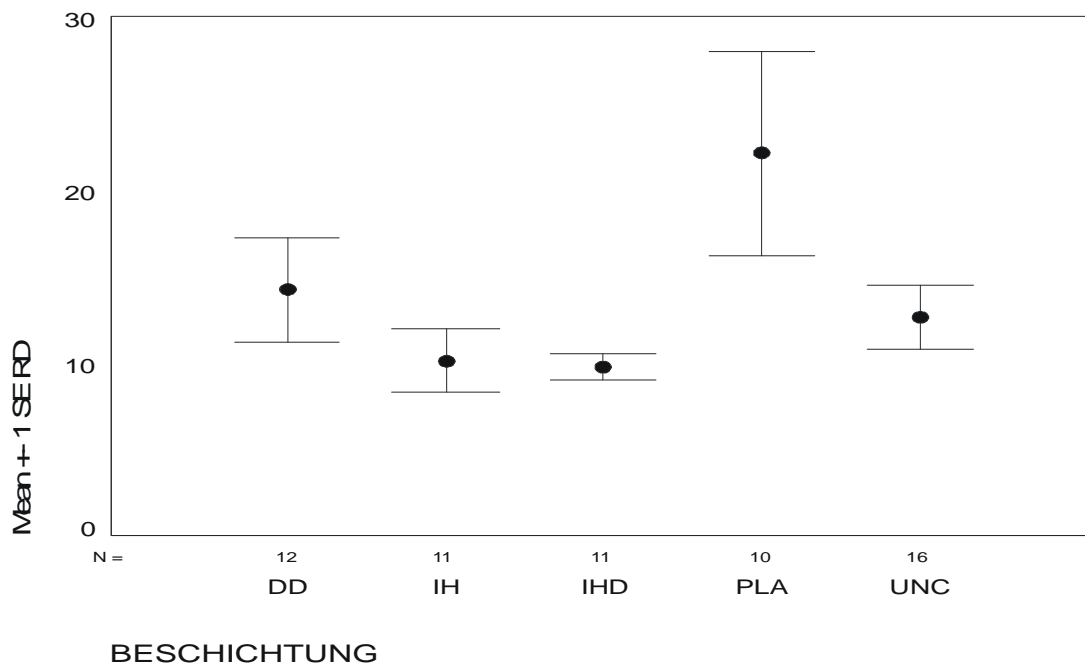


Abbildung 11: Restenose bezogen auf den Lumendiameter RD ± SE [%]. DD = Dexamethason/Dexamethasonazetat; IH = Iloprost/Hirudin; IHD = Iloprost/Hirudin/Dexamethason; PLA = Polylaktid; UNC = uncoated.

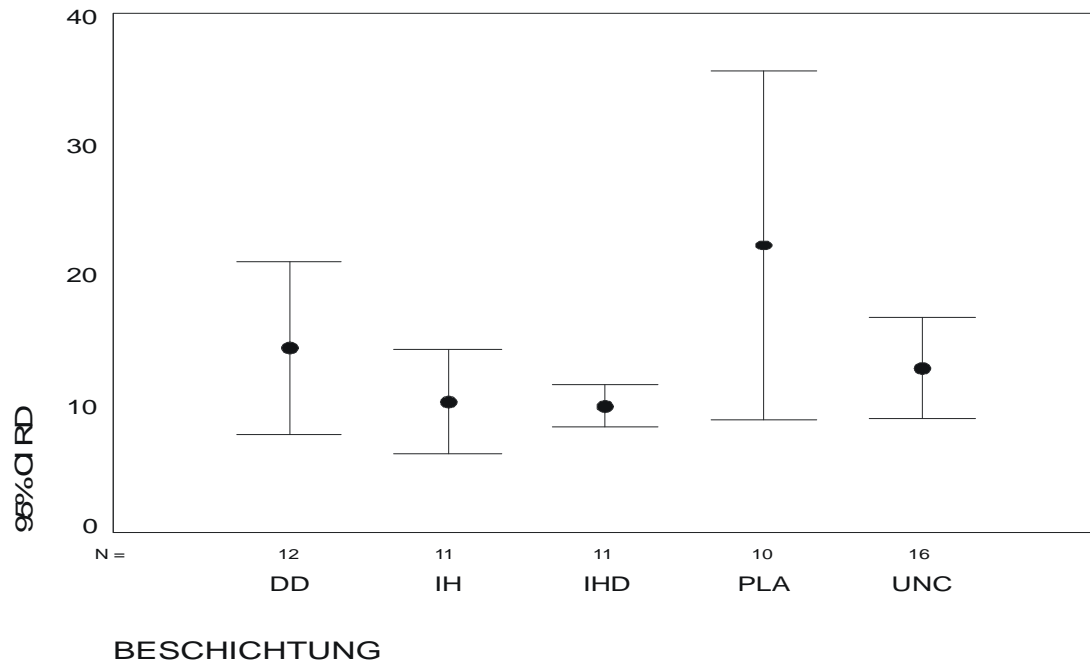


Abbildung 12: Restenose bezogen auf den Lumendiameter RD mit 95 % Konfidenzintervall CI [%].
 DD = Dexamethason/Dexamethasonazetat; IH = Iloprost/Hirudin; IHD = Iloprost/Hirudin/Dexamethason; PLA = Polylaktid; UNC = uncoated.

3.3.4.1.3 Neointimadicke über den Struts (NIDS) – Distanzmessungen

Die Neointimadicke über den Struts NIDS in Prozent beschreibt die durchschnittliche Dicke der neointimalen Fläche gemessen über den einzelnen Struts. Aus den Einzelwerten pro ausgewerteter Ebene wird hier ebenfalls ein Mittelwert gebildet, und aus diesen der Mittelwert pro Gefäß. Hier ergeben sich für die prozentuale Dickenzunahme der einzelnen Gruppen Mittelwerte von: PLA-Stents: 28,10 (SD = 10,95), unbeschichtete Stents: 26,06 (SD = 10,70), DD-Stents: 24,90 (SD = 10,35), IH-Stents: 24,79 (SD = 9,92) und IHD-Stents: 22,63 (SD = 6,29). Es treten keine signifikanten Unterschiede auf.

NIDS	DD	IH	IHD	PLA	UNC	Σ
N	12	11	11	10	16	60
Mean	24,90482	24,79086	22,62915	28,09995	26,06452	25,30850
Std. Dev.	10,35087	9,92228	6,29105	10,95386	10,69580	9,67756
Std. Error	2,98804	2,99168	1,89682	3,46391	2,67395	1,24937

Tabelle 18: Neointimadicke über den Struts (NIDS). DD = Dexamethason/Dexamethasonazetat, IH = Iloprost/Hirudin, IHD = Iloprost/Hirudin/Dexamethason, PLA = Polylaktid, UNC = unbeschichtet.

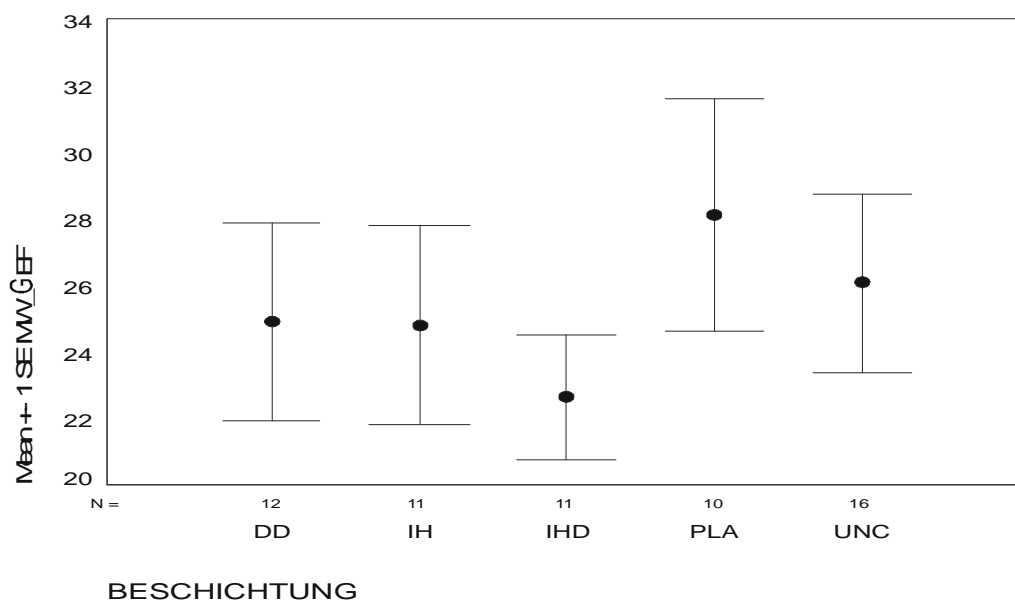


Abbildung 13: Neointimadicke über den Struts NIDS \pm SE [%]. MW_GEF = NIDS. DD = Dexamethason/Dexamethasonazetat, IH = Iloprost/Hirudin, IHD = Iloprost/Hirudin/Dexamethason, PLA = Polylaktid, UNC = unbeschichtet.

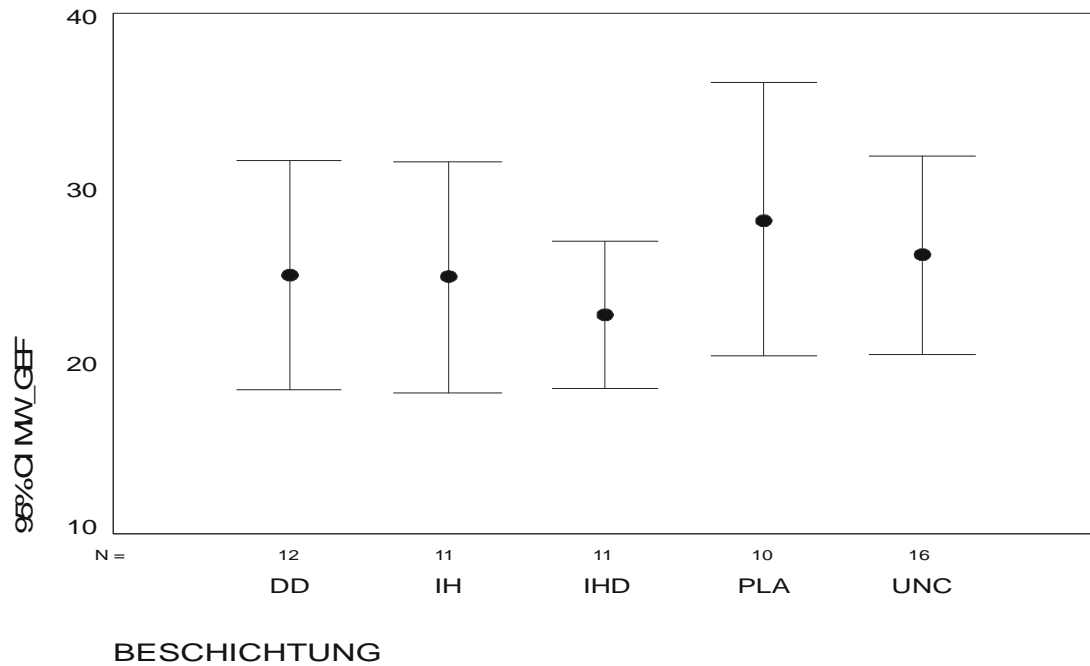


Abbildung 14: Neonintimadicke über den Struts NIDS mit 95 % Konfidenzintervall CI [%]. MW_GEF = NIDS. DD = Dexamethason/Dexamethasonazetat, IH = Iloprost/Hirudin, IHD = Iloprost/Hirudin/Dexamethason, PLA = Polylaktid, UNC = unbeschichtet.

3.3.5 Histomorphologie

3.3.5.1 Mittlerer Verletzungsindex (IS)

Der IS beträgt durchschnittlich für alle Gruppen 1,62 (SD = 0,33). Im Einzelnen ergeben sich folgende Mittelwerte: Unbeschichtete Stents: 1,80 (SD = 0,34), IH-Stents: 1,59 (SD = 0,28), DD-Stents: 1,56 (SD = 0,23), IHD-Stents: 1,55 (SD = 0,35) und PLA-Stents: 1,47 (SD = 0,34). Signifikanzen ergeben sich hier für die Gruppe der unbeschichteten Stents gegenüber den DD-Stents ($p = 0,049$), den IHD-Stents ($p = 0,041$) und den PLA-Stents ($p = 0,011$).

IS	DD	IH	IHD	PLA	UNC	Σ
N	12	11	11	10	16	60
Mean	1,56443	1,59184	1,54778	1,47367	1,80445	1,61528

Std. Dev.	0,22664	0,28317	0,34771	0,34165	0,34183	0,32520
Std. Error	0,06542	0,08538	0,10484	0,10804	0,08546	0,04198

Tabelle 19: Mittlerer Verletzungsindex (IS). DD = Dexamethason/Dexamethasonazetat, IH = Iloprost/Hirudin, IHD = Iloprost/Hirudin/Dexamethason, PLA = Polylaktid, UNC = unbeschichtet.

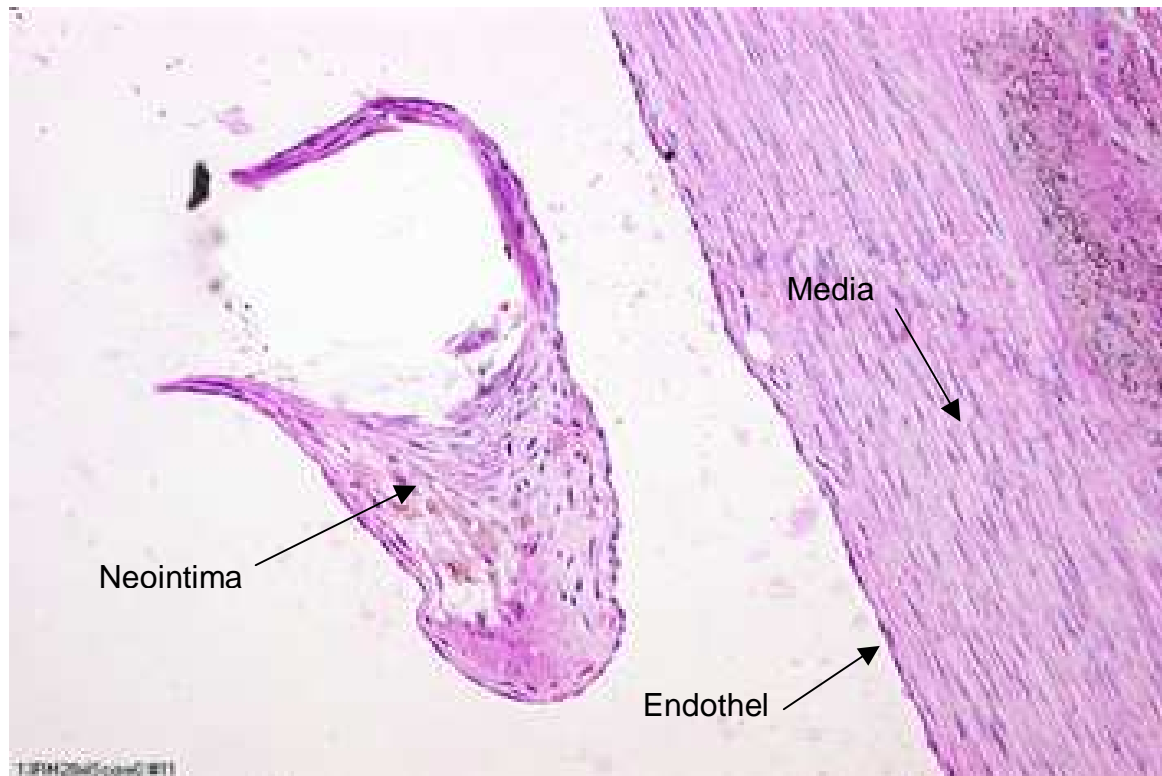


Abbildung 15: Injury Score IS, Grad 0, der Strut liegt bei Implantation nicht an der Gefäßwand an. 10 RM, HE-Färbung, 200X.

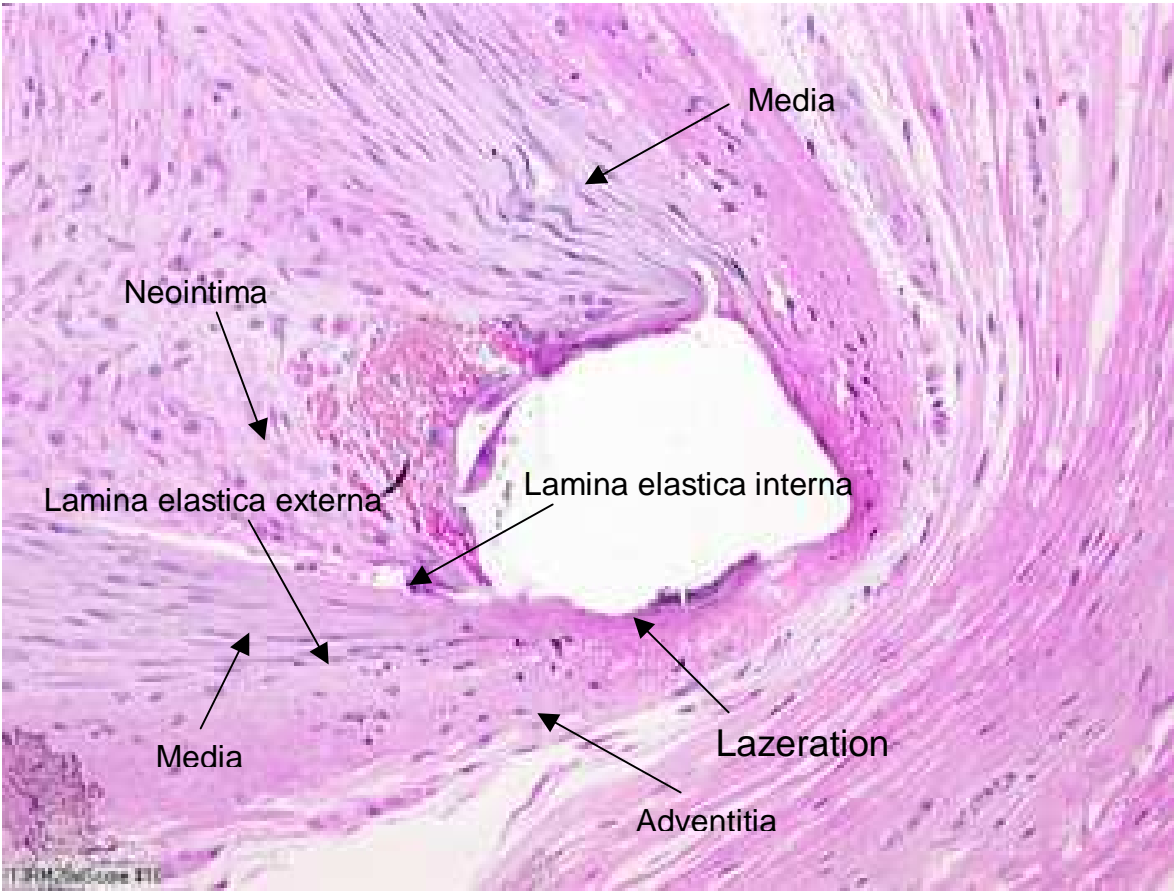


Abbildung 16: Injury Score IS, Grad III, Adventitia lazeriert. 10 RM, HE-Färbung, 200X.

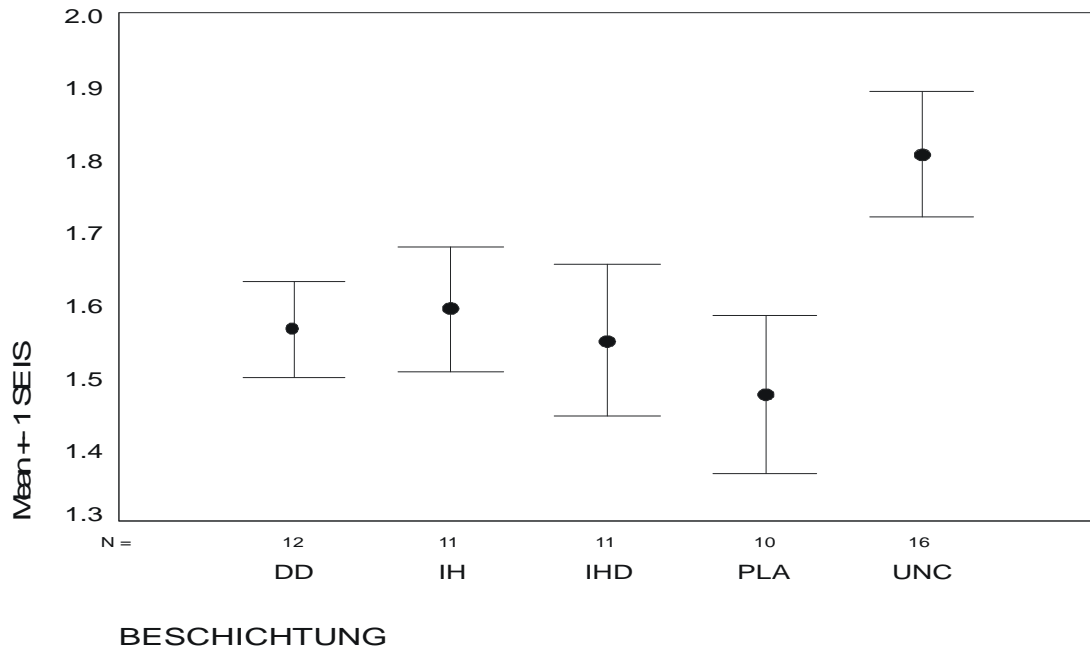


Abbildung 17: Injury Score IS \pm SE. DD = Dexamethason/Dexamethasonazetat; IH = Iloprost/Hirudin; IHD = Iloprost/Hirudin/Dexamethason; PLA = Polylaktid; UNC = uncoated.

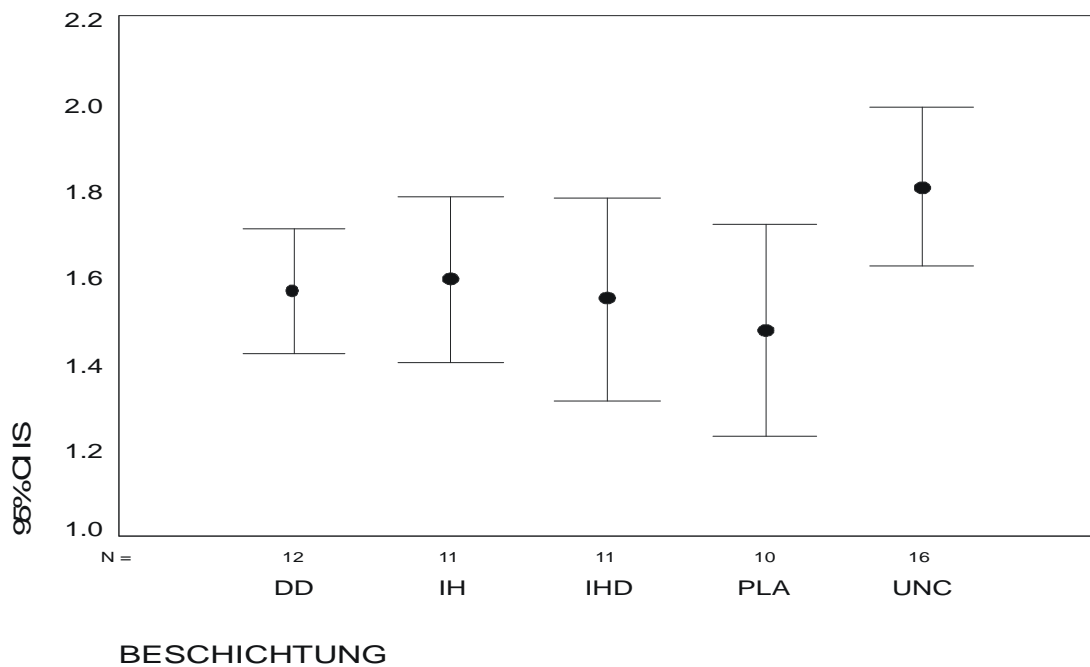


Abbildung 18: Injury Score IS mit 95 % Konfidenzintervall CI [%]. DD = Dexamethason/Dexamethasonazetat; IH = Iloprost/Hirudin; IHD = Iloprost/Hirudin/Dexamethason; PLA = Polylaktid; UNC = uncoated.

3.3.5.2 Mittlere Stentaufdehnung (SA)

Die Stentaufdehnung erfolgt in den meisten Fällen nicht symmetrisch, sodass sich für SA ein durchschnittlicher Wert für alle Gruppen von 2,27 ergibt. Mit einem Mittelwert von 2,60 (SD = 0,54) zeigen die PLA-Stents die größte Asymmetrie in der Stentaufdehnung. Der Mittelwert für IH-Stents beträgt 2,30 (SD = 0,69), für DD-Stents 2,29 (SD = 0,62). Es folgen IHD-Stents: 2,15 (SD = 0,62) und unbeschichtete Stents: 2,11 (SD = 0,61). Eine Tendenz zur Signifikanz zeigt sich zwischen PLA- und unbeschichteten Stents ($p = 0,056$), für die anderen Gruppen ergeben sich keine signifikanten Unterschiede.

SA	DD	IH	IHD	PLA	UNC	Σ
N	12	11	11	10	16	60
Mean	2,29167	2,30303	2,15152	2,60000	2,11458	2,27222
Std. Dev.	0,62006	0,68645	0,62118	0,53978	0,60772	0,61904
Std. Error	0,17899	0,20697	0,18729	0,17069	0,15193	0,07992

Tabelle 20: Mittlere Stentaufdehnung (SA). DD = Dexamethason/Dexamethasonazetat, IH = Iloprost/Hirudin, IHD = Iloprost/Hirudin/Dexamethason, PLA = Polylaktid, UNC = unbeschichtet.

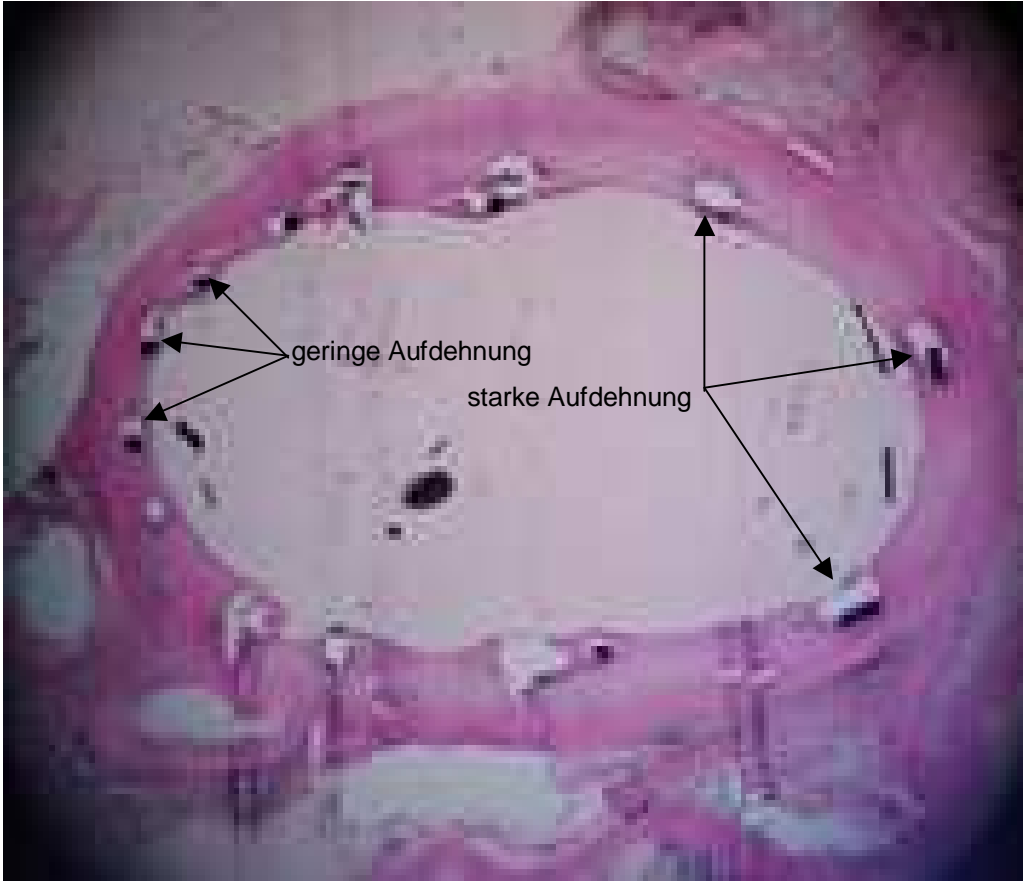


Abbildung 19: Beispiel für asymmetrische Stent-Aufdehnung

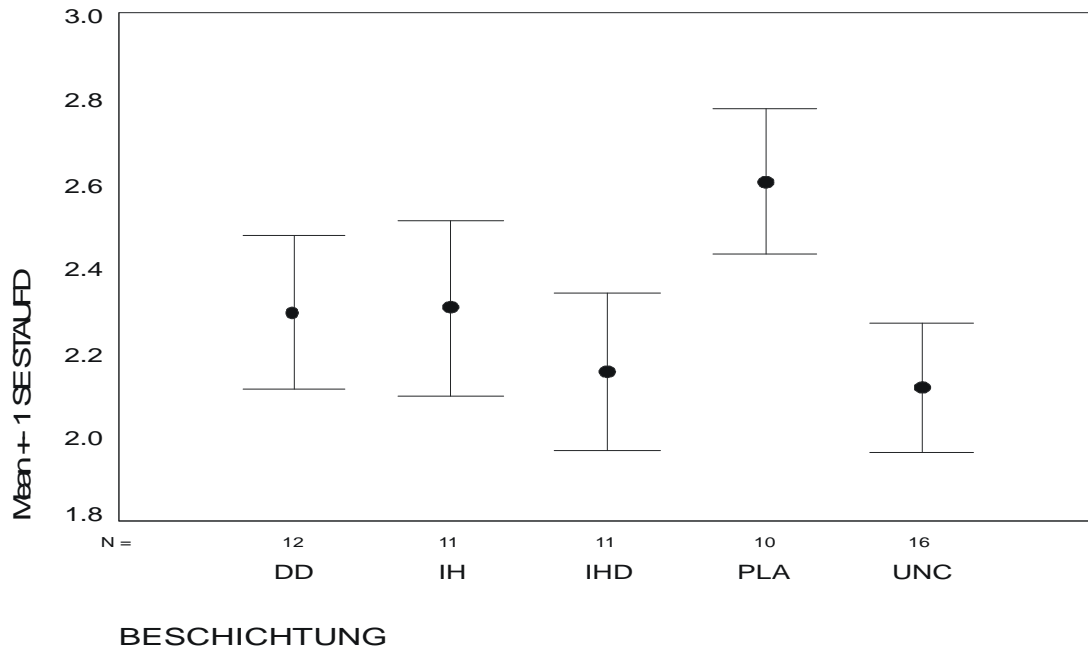


Abbildung 20: Stentaufdehnung SA \pm SE. DD = Dexamethason/Dexamethasonazetat; IH = Iloprost/Hirudin; IHD = Iloprost/Hirudin/Dexamethason; PLA = Polylaktid; UNC = uncoated. STAUF D = Stentaufdehnung.

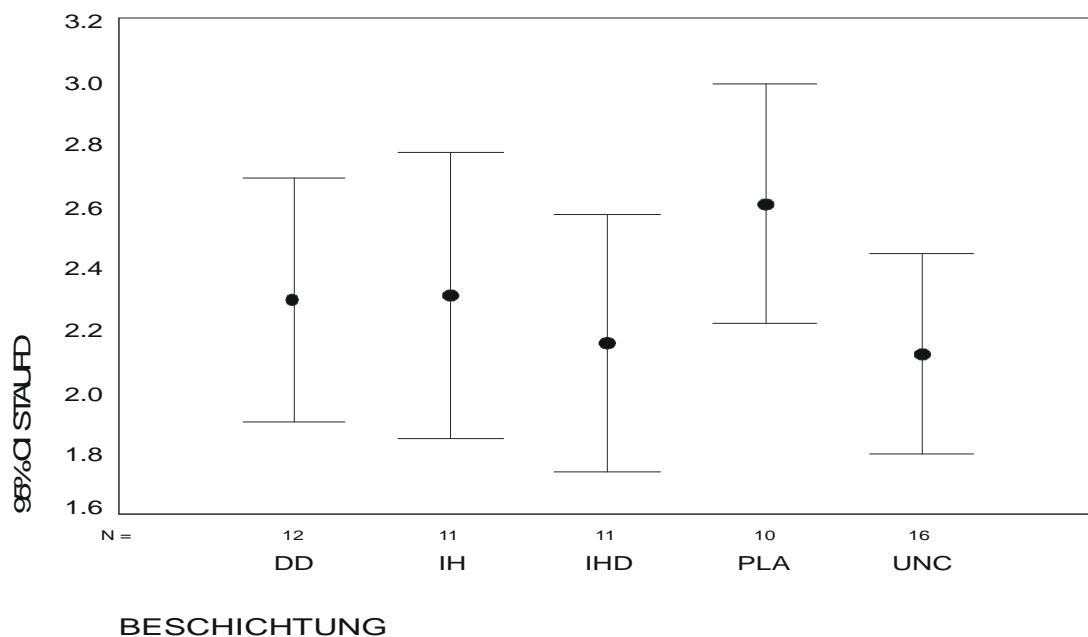


Abbildung 21: Stentaufdehnung SA mit 95 % Konfidenzintervall CI. DD = Dexamethason/Dexamethasonazetat; IH = Iloprost/Hirudin; IHD = Iloprost/Hirudin/Dexamethason; PLA = Polylaktid; UNC = uncoated. STAUF D = Stentaufdehnung.

4 Diskussion

4.1 Versuchsbedingungen

4.1.1 Versuchstierspezies

Das Schwein wird häufig als Modelltier zur kardiovaskulären Forschung herangezogen. Durch ähnliche anatomisch-funktionale Verhältnisse sowie ein dem Menschen entsprechendes Thrombozytenaggregationssystem ist es gut geeignet, akute und chronische Gefäßveränderungen zu beobachten.

Im Gegensatz dazu sind kleinere Spezies wie Ratten und Kaninchen auf Grund der unterschiedlichen anatomischen Verhältnisse sowie der nur eingeschränkten Implantierbarkeit in vornehmlich periphere Gefäße trotz ihrer besseren Unterbringungsmöglichkeiten und Haltungsbedingungen weniger geeignet.

Beim Schwein zeigt sich das Krankheitsbild der Atherosklerose etwa im Alter von zehn Jahren, wobei Frühstadien bevorzugt die Abdominalaorta und die Zerebralarterien betreffen (RUDOLPH und DAHME, 1999)

Die kardiovaskuläre Anatomie, Physiologie und Pathophysiologie des Schweins entsprechen weitgehend denen des Menschen. Ein weiterer Vorteil ist die Verwendbarkeit von Instrumentarium aus der Humanmedizin bei Operationen (z.B. Führungs- und Ballonkatheter), was einen direkten Vergleich bzw. eine direkte Übertragbarkeit auf die Verhältnisse beim Menschen ermöglicht. Das Schwein produziert bei spezieller atherogener Fütterung mit 1,5 bis 4 % Cholesterolzusatz ähnliche atherosklerotische Plaques wie der Mensch; histologisch sind sie kaum zu unterscheiden. Auch die geringe Zahl an Kollateralen ist bei der Untersuchung der Ischämie von Vorteil; erst nach chronischer Ischämie bilden sich Kollateralen, was der menschlichen Situation nach überstandenen Herzinfarkt entspricht. Trotzdem müssen auch bei einem so gut geeigneten Modell Anpassungen bei Versuchsprotokollen vorgenommen werden, z.B. wegen eines niedrigeren Hämatokrits und eines abgesunkenen Hämoglobinspiegels (McKENZIE, 1996).

4.1.2 Stent

Der Flex-Stent 10 mm (Fa. InFlow Dynamics, München) zeichnet sich durch eine hohe Flexibilität und damit gute Platzierbarkeit sowie eine gegenüber z.B. Palmaz-Schatz-Stents geringere Verletzung der Gefäßwand durch abgerundete Kanten aus (FLIEDNER, 1998). Ein Nachteil ist die teilweise asymmetrische Aufdehnung, die ebenfalls ursächlich für eine Restenose sein kann (SCHULZ et al., 2000).

4.1.3 Beschichtungsmaterial

Der Einsatz der Arzneistoffe Iloprost und Hirudin in Resomer R 203 (Poly-D,L-Laktid, PLA) bewährte sich am Schaf hinsichtlich guter Gewebeerträglichkeit und Restenosereduktion (BEILHARZ, 1997). MÄRKEL (2000) bestätigte die antithrombogene Wirksamkeit für das Schwein, wobei er jedoch eine entscheidende Beeinflussung der Restenoserate bezweifelt.

PETERSEN (1999) zeigte, dass zusätzlich mit Dexamethasonazetat beschichtete Stents eine bessere Biokompatibilität und verminderte Entzündungsreaktion aufwiesen. Hinsichtlich der Restenoserate zeigen diese Stents eine erhöhte Tendenz zur Reduktion.

In der Studie von BEILHARZ (1997) erwies sich das Poly-D,L-Laktid als relativ unproblematisch, weswegen es als Trägerstoff für Stentbeschichtungen geeignet erscheint.

4.1.4 Dexamethason/Dexamethasonazetat

Die Restenosierung scheint ein multifaktorielles Geschehen zu sein, bei dem mehrere Einflüsse eine Rolle spielen. Die durch die Stentimplantation bedingte Überdehnung führt zu einem "elastic recoil", welcher in Verbindung mit Gefäßwandverletzungen einen Anteil an der Restenose hat. Die Verletzung der Gefäßwand bedingt weiterhin eine endotheliale Dysfunktion mit Thrombusbildung; die frei gelegten subinti-

malen Strukturen wiederum führen zu einer Entzündung. Hier setzt die Wirkung des Dexamethason an.

In physiologischen Dosen werden Kortikosteroide als Ersatz für unzureichende endogene Hormonproduktion verabreicht. In höheren Dosen stabilisieren sie Leukozytenlysosommembranen und verhindern so die Ausschüttung von Säurehydrolasen, sie verhindern dazu eine Makrophagenakkumulation in entzündeten Gebieten, vermindern die Leukozytenadhäsion an Kapillarendothel, Kapillarwandpermeabilität und Ödembildung. Des Weiteren verringern sie Komplementkomponenten, die Fibroblastenproliferation, die Kollagenablagerung und eine eventuell folgende Narbengewebsformation, sie antagonisieren die Histaminaktivität und die Freisetzung von Kinin aus Substraten. Die Immunantwort wird herabgesetzt durch Induktion einer Lymphozytopenie, sinkende Immunglobulin- und Komplementkonzentrationen und verminderten Durchtritt von Immunkomplexen durch Basalmembranen.

Dexamethason-beschichtete Stents konnten die neointimale Hyperplasie in Hundefemoralarterien stärker eindämmen als unbeschichtete Kontrollstents (STRECKER et al., 1998).

Im Gegensatz hierzu fanden PARK und LINCOFF (1998) keine Reduktion der neointimalen Hyperplasie nach Verletzung durch Stentimplantation im porzinen Koronarstent-Modell.

In der vorliegenden Studie sollte nun auch die alleinige Wirkung von Dexamethason verifiziert werden. Hierzu wurden die Stents mit 5% Dexamethasonazetat in Kombination mit 15% Dexamethason zur Konzentrationserhöhung beschichtet.

4.1.5 Iloprost/Hirudin

Der Thrombininhibitor Hirudin konnte die nach positiven In-vitro-Versuchen in ihn gesetzten Erwartungen *in vivo* nicht erfüllen. LAHANN et al. fand *ex vivo* eine deutliche Reduzierung der Plättchenaggregation durch an Nitinolstents oberflächengebundenes r-Hirudin, ebenso konnten HERRMANN et al. in ihrem humanen Stasemodell eine effektiv verminderte Thrombusformation durch Iloprost/Hirudin-beschichtete Stahl- oder Goldstents beobachten (LAHANN et al., 2001; HERRMANN et al., 1999).

ALT et al. fanden sowohl in einem Schaf- als auch einem Schweinemodell bei der Implantation von mit Iloprost/Hirudin-beschichteten Koronarstents einen die Restenose vermindernenden günstigen Einfluss dieser Medikamente (ALT et al., 2000).

Dagegen konnten mit Hirudin beschichtete Endoprothesen (Nitinolstents und Stentgrafts), die in Iliakalarterien von Schafen implantiert wurden, nicht überzeugen. Es zeigte sich hier sogar eine signifikant verminderte Durchgängigkeit der Hirudin-beschichteten Nitinolstents gegenüber unbeschichteten oder Polytetrafluoroethylen(PTFE)-beschichteten Stentgrafts (SCHURMANN et al., 2003).

4.2 Ergebnisse

4.2.1 Angiographie

Die Restenose (verbleibendes Lumen nach 28 Tagen) wurde hier nicht vergleichend ausgewertet, da sich bei der Explantation teilweise im Querschnitt abgeplattete Stents fanden. Als Ursache wurde eine zu femurnahe Implantation angenommen, sodass durch einwirkende Muskelkräfte der umliegenden Oberschenkelmuskulatur die Stents an das Femur angedrückt wurden. Je nach Richtung des Röntgenstrahlengangs ergaben sich somit entweder deutlich vergrößerte oder auch verkleinerte Gefäßbreiten, die eine Restenosierung vortäuschen konnten.

4.2.2 Histomorphometrie

Die Histomorphometrie ist eine Standardmethode zur Bewertung der neointimalen Proliferation. Da sich diese innerhalb einer Stentlänge durchaus ändern kann, ist es angebracht, mehrere Ebenen zu vermessen, um ein repräsentatives Ergebnis zu erhalten (ANDERSON, 1992).

In der vorliegenden Studie wurden drei Ebenen vermessen und daraus der Mittelwert gebildet: der Neointimafläche, der Neointimadicke und der Dicke über den Struts.

4.2.2.1 Neointimafläche (NF)

Die Neointimafläche ist ein Absolutwert, der die gesamte neugebildete Fläche widerspiegelt. Zwischen den Gruppen bestehen keine signifikanten Unterschiede. Somit kann davon ausgegangen werden, dass keine der untersuchten Substanzen bzw. Substanzkombinationen einen nennenswerten Einfluss auf die Restenoseinhibition hat.

4.2.2.2 Neointimadicke (NID)

Die mittlere Neointimadicke ergibt sich aus der Differenz der beiden Radien des Residual- und des Originallumens. Hier ergibt sich ein signifikanter Unterschied der mit PLA beschichteten Stents gegenüber allen anderen Gruppen. Mit 0,326 mm haben

sie die größte mittlere Neointimadicke. Allerdings ist hier fraglich, inwieweit diese Ergebnisse wertbar sind, da die NID über die Formel für den idealen Kreis rein rechnerisch ermittelt wurde. In diesen Versuchen wurden die meisten Stents, bedingt durch den Implantationsort relativ weit distal, vermutlich durch einwirkende Muskelkräfte auf das direkt unterliegende Femur in ihrer Länge abgeplattet. So kamen teilweise in ihrem Querschnitt ellipsoide Stents zur Auswertung. Durch eine geringgradige Änderung des Implantationsorts nach weiter proximal konnte dieser Einfluss etwas eingedämmt werden.

4.2.2.3 Neointimadicke über den Struts (NIDS)

Die prozentuale Dicke der neointimalen Fläche direkt über den Struts erlaubt eine Aussage zu den Reaktionen des unmittelbar dem Stent anliegenden Gewebes. Hier ergeben sich ebenfalls keine signifikanten Unterschiede zwischen den Gruppen. Allerdings zeigt sich in Verbindung mit dem Verletzungsindex, dass die Gruppe der unbeschichteten Stents offenbar trotz ihres höheren Verletzungsgrads zu keiner erhöhten Restenosierung geführt hat.

4.2.3 Histomorphologie

4.2.3.1 Mittlerer Verletzungsindex (IS)

Da für die Experimente gesunde Tiere eingesetzt werden, wäre eine einfache Implantation mit den Verhältnissen beim Menschen schwer vergleichbar. Eine Stentimplantation erfolgt beim Menschen in Notfällen sowie auch meist in atherosklerotisch veränderte Gefäße. Bei der Dehnung des Gefäßlumens können die Plaques reißen und somit auch die Gefäßwand verletzen. Um diese Situation zu imitieren, arbeitet man im Tierexperiment mit einer Überdehnung des an sich gesunden Gefäßes (overstretch). Hierbei steigt die Wahrscheinlichkeit, ähnliche Verhältnisse zu schaffen wie sie bei einer Implantation in veränderte Gefäße vorkommen (SCHWARTZ et al, 1992).

Die größten Verletzungen werden durch die unbeschichteten Stents gesetzt. Man könnte hier also eine erhöhte Restenoserate erwarten.

4.2.3.2 Mittlere Stentaufdehnung (SA)

Die Symmetrie des aufgedehnten Stents kann ebenfalls eine Rolle in der Restenoseentwicklung spielen. Die Gefäßsymmetrie ist ein weiterer Faktor bei der Entstehung einer neointimalen Hyperplasie (SCHULZ et al., 2000).

Der durchschnittliche Score-Wert für alle Gruppen ergibt 2,27, was auf eine eher asymmetrische Aufdehnung der Stents hindeutet. Mit 2,60 weisen die PLA-Stents die größte Asymmetrie auf, wobei hier eine Signifikanz gegenüber den unbeschichteten Stents mit 2,11 besteht. Dies könnte erklären, warum der höhere Verletzungsindex der unbeschichteten Stents nicht in dem erhöhten Maße zu einer Restenose geführt hat, da die Stents gleichmäßiger aufgedehnt wurden.

4.3 Schlussfolgerung und Ausblick

Bei den hier vorliegenden Ergebnissen erweist sich keine der untersuchten Beschichtungen als vorteilhafter gegenüber den anderen. Die mit reinem Trägermaterial beschichteten Stents (PLA) verursachen die größte Restenose, sie weisen allerdings auch die größte Asymmetrie auf. Entgegen vorangegangenen Untersuchungen kann eine uneingeschränkte Verwendung dieses Trägermaterials nicht ohne weiteres empfohlen werden.

Trotz des höchsten Verletzungsgrades bei den unbeschichteten Stents (UNC) zeigt sich keine signifikant vermehrte Restenoserate. Dies könnte auf das verbesserte Stentdesign mit besser abgerundeten Kanten und insgesamt weniger Material sowie eine relativ symmetrische Aufdehnung zurückzuführen sein.

Dexamethason erfüllt weder allein noch in Kombination mit anderen Substanzen die Erwartungen an einen signifikant reduzierenden Restenoseinhibitor. Hier scheint eine weitere Erforschung der pathophysiologischen Mechanismen notwendig zu sein, da offenbar andere Vorgänge für eine Restenose ursächlich sind. Beispielsweise spielt die Migration der glatten Muskelzellen und deren Umwandlung vom kontraktilen in den sekretorischen Typ eine größere Rolle. Ziel sollte eine möglichst schnelle Einheilung des Fremdkörpers sein mit rascher Ausbildung einer geschlossenen Endothelzellschicht, um die funktionelle Integrität der Gefäßoberfläche zu gewährleisten. Mit der genaueren Kenntnis der zu Grunde liegenden Reaktionen auf die Implantation von Fremdkörpern eröffnen sich neue Therapiemöglichkeiten.

Auch die Beschichtung der Stents stellt eine gewisse Unsicherheit dar, da bei der händischen Bearbeitung nicht immer eine gleichmäßige und gleich bleibende Beschichtung gewährleistet werden kann. Da die fertig beschichteten Stents auf Grund möglicher Veränderungen oder Instabilitäten der aufgetragenen Substanzen nicht mehr sterilisiert werden können, müssen sie weitestgehend steril hergestellt werden. Naturgemäß ergeben sich hier aber Kontaminationsmöglichkeiten über die Luft oder Ungleichmäßigkeiten, da der Prozess der Beschichtung noch komplett von Hand erfolgt. Inwieweit eine ungleichmäßige Beschichtung in Form z.B. unterschiedlicher Dicken oder sogar "kahler", d.h. unbeschichteter Stellen auf die Restenoseent-

wicklung Einfluss hat, sollte geklärt werden. Um diesen Faktor ausschließen zu können, ist die Entwicklung einer maschinellen Stentbeschichtung mit gleich bleibenden Resultaten anzustreben.

Zum gegenwärtigen Zeitpunkt scheint der Einsatz von Stents als rein mechanische Stütze den größten Vorteil zu bringen. Solange eine Stentbeschichtung in verlässlicher Qualität nicht möglich ist, spielen für eine gesicherte Beurteilung der Wirksamkeit bestimmter Substanzen zu viele Faktoren eine Rolle.

5 Zusammenfassung

Die Restenosierung ist bis heute das größte Problem beim Einsatz von Stents zur Therapie von Gefäßverschlüssen. Sie stellt ein multifaktorielles Geschehen dar, bei dem Entzündungsreaktionen, Thrombusbildung, Muskelzellproliferation und Stentdesign eine Rolle spielen. Die vorliegende Studie sollte den Einfluss verschiedener antithrombogener und/oder antiproliferativer Beschichtungen auf die Restenoserate im Vergleich prüfen.

Methoden: Es werden InFlow Dynamics Flex-Stents mit einer Länge von 10 mm durch ein Tauchverfahren steril beschichtet. Als Trägermaterial kommt Poly-DL-Laktid (PLA) zum Einsatz, welches auch selbst eine zu untersuchende Gruppe darstellt. In dieses Trägermaterial werden in unterschiedlichen Konzentrationen und Kombinationen die einzelnen Arzneimittel bis zu einer Gesamtkonzentration von 20% des PLA eingearbeitet. Pro Stent werden ca. 200 µg Beschichtungsmaterial aufgebracht. Die Gruppen sind im Einzelnen: PLA (n = 10), IH: 2% Iloprost + 5% PEG-Hirudin (n = 11), IHD: 2% Iloprost + 5% PEG-Hirudin + 5% Dexamethasonazetat (n = 11), DD: 5% Dexamethasonazetat + 15% Dexamethason (n = 12) und UNC (= uncoated): unbeschichtete Stahlstents (n = 16) als Kontrolle.

Die Stents wurden randomisiert in Femoralarterien (rechte und linke A. femoralis) von 30 Landschweinen implantiert. Nach vier Wochen wurden die Tiere euthanasiert und die Stent tragenden Gefäßabschnitte (n = 60) an jeweils drei Ebenen untersucht. Histomorphometrisch wurde die absolute Neointimafläche, die Neointimadicke sowie die Neointimadicke über den Struts bewertet; histomorphologisch der mittlere Verletzungsindex und die Stentaufdehnung.

Ergebnisse: Die größte Gefäßwandverletzung trat bei den unbeschichteten Kontrollstents auf. Die größte Asymmetrie zeigte sich bei den PLA-Stents. Ebenso wiesen die PLA-Stents die größte prozentuale Dickenzunahme über den Struts, die größte Neointimadicke und Neointimafläche auf. Die Gruppen unterschieden sich jedoch nicht signifikant voneinander.

Keine der Gruppen zeigte ein herausragendes Ergebnis bezüglich der Reduktion einer Restenose. Bemerkenswert ist die Gruppe der unbeschichteten Stents, die entgegen den Erwartungen keine wesentlich höhere Restenoserate aufwies.

Schlussfolgerung: Dexamethason, Iloprost oder Hirudin konnten weder alleine noch in Kombination miteinander die Proliferation der glatten Muskelzellen verhindern. Es waren keine Unterschiede der einzelnen Substanzen oder deren Kombinationen bezüglich der neointimalen Proliferation zu erkennen. Tendenziell haben die Beschichtungen sogar eine erhöhte Restenoserate im Vergleich zu den unbeschichteten Stents.

6 Summary

Restenosis constitutes a serious problem during therapeutical use of stents. It is a multifactorial event composed of inflammatory reactions, thrombus formation, proliferation of muscle cells, and the design of the stent. This study is due to test the influence of various antithrombogenic and/or antiproliferative stent coatings on in-stent restenosis by comparison.

Methods: 10 mm InFlow Dynamics Flex-Stents were dip-coated aseptically. Polylactic acid (PLA) is used as a carrier as well as being a testgroup itself. Into this carrier, different pharmaceuticals were incorporated either alone or in combination with each other up to 20 % of the PLA concentration. There is around 200 µg of coating material per stent. The groups and their numbers are: PLA (n = 10), IH: 2 % iloprost + 5 % PEG-hirudin (n = 11), IHD: 2% iloprost + 5% PEG-hirudin + 5% dexamethasone acetate (n = 11), DD: 5% dexamethasone acetate + 15% dexamethasone (n = 12) and UNC: uncoated bare stents (n = 16) as control group.

By random, the stents were implanted into both femoral arteries (one into each) of 30 German Landrace pigs. After four weeks, the animals were euthanised and the stented vessels were analysed at three different levels. The histomorphometrical assessment included the absolute neointimal area, the neointimal thickness, and the thickness of neointima at the struts. Histomorphologically, the mean injury score as well as the symmetry of stent distension were analysed.

Results: The biggest trauma of vessel wall was found with the uncoated control stents. The PLA stents showed the most asymmetrical extension, as well as the biggest thickness at the struts and neointimal thickness, and neointimal area. There is no significant difference between the groups.

None of the groups is outstanding regarding the reduction of restenosis. Only the uncoated stents are noteworthy having no higher rate of restenosis contrary to expectations.

Conclusion: Neither dexamethasone, nor iloprost or hirudin alone or in combination were able to inhibit proliferation of smooth muscle cells. There were no differences regarding neointimal proliferation between the antithrombotics iloprost and hirudin, the antiproliferative substance dexamethasone or the carrier polylactic acid or their combinations.

7 Literaturverzeichnis

1. Aburahma AF, Hopkins ES, Wulu JT Jr, Cook CC. Lysis/balloon angioplasty versus thrombectomy/open patch angioplasty of failed femoropopliteal polytetrafluoroethylene bypass grafts. *J Vasc Surg* 2002; 35: 307 – 315.
2. Alt E, Hähnel I, Beilharz C, Prietzel K, Preter D, Stemberger A, Fliedner T, Erhardt W, Schömig A. Inhibition of neointima formation after experimental coronary artery stenting: a new biodegradable stent coating releasing hirudin and the prostacyclin analogue iloprost. *Circulation* 2000; 101: 1453 – 1458.
3. Anderson PG. Restenosis: animal model and morphometric techniques in studies of the vascular response to injury. *Cardiovasc Path* 1992; 1: 263 – 278.
4. Aronow WS. Antiplatelet agents in the prevention of cardiovascular morbidity and mortality in older patients with vascular disease. *Drugs Aging* 1999; 15: 91 – 101.
5. Bacharach JM. Severe Occlusive Peripheral Arterial Disease and Critical Limb Ischemia. Part I. Clinical Approach and Therapeutic Options for Revascularization.
6. Barker GA, Green S, Askew CD, Green AA, Walker PJ. Effect of propionyl-L-carnitine on exercise performance in peripheral arterial disease. *Med Sci Sports Exerc* 2001; 33: 1415 – 1422.
7. Bauersachs RM. Stenting of the femoral artery: the angiologist's perspective. *Hämostaseologie* 2003; 23: 71 – 73.
8. Beilharz C. Zur Biokompatibilität einer biodegradierbaren antithrombogenen Stentbeschichtung (Poly-DL-Laktid/PEG-Hirudin/Iloprost) und zu ihrer Wirkung auf die Restenoserate nach koronarer Stentimplantation beim Schaf – histo-

- morphologische und histomorphometrische Untersuchungen. Vet. Med. Diss. LMU München, 1997.
9. Bhakdi S. Eine alternative Hypothese zur Pathogenese der Atherosklerose. Herz 1998; 23: 163 – 167.
 10. Black DM et al. Treatment of the Atherosclerotic Vasculature. 50th Annual Scientific Session of the American College of Cardiology, Day 2 – March 19, 2001.
 11. Cheng SW, Ting AC, Ho P. Angioplasty and primary stenting of high-grade, long-segment superficial femoral artery disease: is it worthwhile? Ann Vasc Surg 2003; 17: 430 – 437.
 12. Cheng SW, Ting AC, Wong J. Endovascular stenting of superficial femoral artery stenosis and occlusions: results and risk factor analysis. Cardiovasc Surg 2001; 9: 133 – 140.
 13. Comerota AJ. Endovascular and surgical revascularization for patients with intermittent claudication. Am J Cardiol 2001; 87(12A): 34D-43D.
 14. Creager MA. Medical management of peripheral arterial disease. Cardiol Rev 2001; 9: 238 – 245.
 15. Criqui MH. Systemic atherosclerosis risk and the mandate for intervention in atherosclerotic peripheral arterial disease. Am J Cardiol 2001; 88 (7B): 43J-47J.
 16. De Crom R, Wulf P, van Nimwegen H, Kutryk MJ, Visser P, van der Kamp A, Hamming J. Irradiated versus nonirradiated endothelial cells: effect on proliferation of vascular smooth muscle cells. J Vasc Interv Radiol 2001; 12: 855 – 861.
 17. De Scheerder I, Wang K, Zhou XR, Verbeken E, Ping QB, Yanming H, Jianhua H, Szilard M, Van De Werf F. Neointimal hyperplasia and late pathologic remodeling in a porcine coronary stent model. J Invasive Cardiol 1999; 11: 9 – 12.

18. De Scheerder IK, Wang K, Kaul U, Singh B, Sahota H, Keelan MH, Kipshidze NN, Moses J. Intravascular low-power laser irradiation after coronary stenting: long-term follow-up. *Lasers Surg Med* 2001a; 28: 212 – 215.
19. De Scheerder IK, Wang K, Zhou XR, Szilard M, Verbeken E, Ping QB, Yanming H, Jianhua H, Nikolaychik V, Moses JW, Kipshidze N, Van de Werf F. Optimal dosing of intravascular low-power red laser light as an adjunct to coronary stent implantation: insights from a porcine coronary stent model. *J Clin Laser Med Surg* 2001b; 19: 261 – 265.
20. De Scheerder IK, Wang K, Zhou XR, Verbeken E, Keelan MH, Horn JB, Sahota H, Kipshidze N. Intravascular low power red laser light as an adjunct to coronary stent implantation evaluated in a porcine coronary model. *J Invasive Cardiol* 1998; 10: 263 – 268.
21. Debus ES, Timmermann W, Sailer M, Schmidt K, Franke S, Thiede A. Arterial reconstruction in diabetes and peripheral arterial occlusive disease: results in 192 patients. *Vasa* 1998; 27: 240 – 243.
22. Dirschinger J, Kastrati A, Neumann FJ, Boekstegers P, Elezi S, Mehilli J, Schuhlen H, Pache J, Alt E, Blasini R, Steinbeck G, Schomig A. Influence of Balloon Pressure During Stent Placement in Native Coronary Arteries on Early and Late Angiographic and Clinical Outcome. A Randomized Evaluation of High-Pressure Inflation. *Circulation* 1999; 100: 918 – 923.
23. Doggrell SA. Pharmacotherapy of intermittent claudication. *Expert Opin Pharmacother* 2001; 2: 1725 – 1736.
24. Donnelly R, Yeung JM. Management of intermittent claudication: the importance of secondary prevention. *Eur J Vasc Endovasc Surg* 2002; 23: 100 – 107.
25. Duprez DA, De Buyzere ML, Hirsch AT. Developing pharmaceutical treatments for peripheral artery disease. *Expert Opin Investig Drugs* 2003; 12: 101 – 108.

26. Fliedner T. Einfluss verschiedener Stenteigenschaften auf die Entwicklung koronarer Restenose nach Stentimplantation. Technische und tierexperimentelle Untersuchungen. Med. Diss. TU München, 1998.
27. Fölsch UR, Kochsiek K, Schmidt RF. Pathophysiologie. Springer Verlag, Berlin, Heidelberg, New York 2000: 197 – 199.
28. Gaines PA. Carotid angioplasty and stenting. British Medical Bulletin 2000; 56 (No. 2): 549 – 556.
29. Gardner AW, Killewich LA. Lack of functional benefits following infrainguinal bypass in peripheral arterial occlusive disease patients. Vasc med 2001; 6: 9 – 14.
30. Gaston JSH, Curry AJ, Portig I, Goodall JC, Kirkpatrick PJ. Immune responses to Chlamydia antigens in atherosclerosis. Herz 2000; 25: 73 – 78.
31. Gonzalez A, Gil-Peralta A, Gonzalez-Marcos JR, Mayol A. Angioplasty and stenting for total symptomatic atherosclerotic occlusion of the subclavian or innominate arteries. Cerebrovasc Dis 2002; 13: 107 – 113.
32. Gordon IL, Conroy RM, Arefi M, Tobis JM, Stemmer EA, Wilson SE. Three-year outcome of endovascular treatment of superficial femoral artery occlusion. Arch Surg 2001; 136: 221 – 228.
33. Gray BH. Endovascular treatment of peripheral arterial disease. JAOA 2000; 100 (Suppl.): S15 – S20.
34. Grouse JR 3rd, Allan MC, Elam MB. Clinical manifestation of atherosclerotic peripheral arterial disease and the role of cilostazol in treatment of intermittent claudication. J Clin Pharmacol 2002; 42: 1291 – 1298.
35. Gruberg L et al. Conference Report: Recent Advances in Stents. Cardiovascular Radiation Therapy V and Restenosis Forum, February 5 – 7, 2001.

36. Gruberg L. Can Aggressive Stenting Compare Favorably With Surgical Revascularization in Patients with Multivessel Disease? 12th Annual Transcatheter Cardiovascular Therapeutics Meeting.
37. Hansrani M, Gillespie JI, Stansby G. Homocysteine in myointimal hyperplasia. *Eur J Vasc Endovasc Surg* 2002; 23: 3 – 10.
38. Hees H, Sinowatz F. Histologie. Kurzlehrbuch der Zytologie und mikroskopischen Anatomie. 2. Auflage. Deutscher Ärzte-Verlag Köln 1992: 166 – 172.
39. Herrmann R, Schmidmaier G, Märkl B, Resch A, Hähnel I, Stemberger A, Alt E. Antithrombogenic Coating of Stents Using a Biodegradable Drug Delivery Technology. *Thromb Haemost* 1999; 82: 51 – 57.
40. Herrmann R, Schmidmaier G, Märkl B, Resch A, Hähnel I, Stemberger A, Alt E. Antithrombogenic coating of stents using a biodegradable drug delivery technology. *Thromb Hemost* 1999; 82: 51 – 57.
41. Hiatt WR. Pharmacologic therapy for peripheral arterial disease and claudication. *J Vasc Surg* 2002; 36: 1283 – 1291. (a)
42. Hiatt WR. Preventing atherothrombotic events in peripheral arterial disease: the use of antiplatelet therapy. *J Intern Med* 2002; 251: 193 – 206. (b)
43. Hirsch AT, Criqui MN, Treat-Jacobson D, Regensteiner JG, Creager MA, Olin JW, Krook SH, Hunninghake DB, Comerota AJ, Walsh ME, McDermott MM, Hiatt WR. Peripheral arterial disease detection, awareness, and treatment in primary care. *MAMA* 2001; 286: 1317 – 1324.
44. Hirsch AT, Gotto AM Jr. Undertreatment of dyslipidemia in peripheral arterial disease and other high-risk populations: an opportunity for cardiovascular disease reduction. *Vasc Med* 2002; 7: 323 – 331.
45. Hossmann V, Meurer KA, Saborowski F. Kreislauf. In: Kaufmann W, Löhner GW (Hrsg.). Pathophysiologie. Ein kurzgefasstes Lehrbuch. Georg Thieme Verlag Stuttgart, New York 1992; 4. Auflage: 465 – 474.

46. Jaff MR. Pharmacotherapy for peripheral arterial disease: emerging therapeutic options. *Angiology* 2002; 53: 627 – 633.
47. Jarvis B, Simpson K. Clopidogrel: a review of its use in the prevention of atherothrombosis. *Drugs* 2000; 60: 347 – 377.
48. Jung V. Foot salvage in diabetic gangrene. *Zentralbl Chir* 1996; 121: 387-392.
49. Klugherz BD, Song C, DeFelice S, Cui X, Lu Z, Connolly J, Hinson JT, Wilensky RL, Levy RJ. Gene delivery to pig coronary arteries from stents carrying antibody-tethered adenovirus. *Hum Gene Ther* 2002; 13: 443 – 454.
50. Krankenberg H, Sorge I, Walther C, Grummt L, Gehrt I, Biamino G. Percutaneous revascularization of long-standing chronic occlusion of the superficial femoral artery. A pilot study. *Dtsch Med Wschr* 2001; 126: 491 – 495.
51. Lahann J, Klee D, Plueter W, Hoecker H. Bioactive immobilization of r-hirudin on CVD-coated metallic implant devices. *Biomaterials* 2001; 22: 817 – 826.
52. Lammer J, Dake MD, Bleyne J, Katzen BT, Cejna M, Piquet P, Becker GJ, Settlege RA. Peripheral Arterial Obstruction: Prospective Study of Treatment with a Transluminally Placed Self-expanding Stent-Graft. International Trial Study Group. *Radiology* 2000; 217: 95 – 104.
53. Levy PJ. Premature lower extremity atherosclerosis: clinical aspects. *Am J Med Sci* 2002; 323: 11 – 16.
54. Leys D. Atherothrombosis: A major health burden. *Cerebrovasc Dis* 2001; 11(Suppl 2): 1 – 4.
55. Lowe GD. The relationship between infection, inflammation, and cardiovascular disease: an overview. *Ann Periodontol* 2001; 6: 1 – 8.
56. Maass M, Gieffers J, Solbach W. Permanente Infektion atherogenetisch relevanter Zellen durch *Chlamydia pneumoniae*. *Herz* 2000; 25: 68 – 72.

57. Mahler F, Baumgartner I, Do DD. Stenting of the peripheral, renal and supraaortic arteries and the aorta. *Schweiz Med Wochenschr* 1999; 129: 399 – 409.
58. Manninen HI, Makinen K. Gene therapy techniques for peripheral arterial disease. *Cardiovasc Intervent Radiol* 2002; 25: 98 – 108.
59. Märkl B. Einfluss eines modifizierten Stent-Designs in Verbindung mit einer antithrombogenen Beschichtung bestehend aus Polymilchsäure, Iloprost und Hirudin auf Biokompatibilität und Neointimahyperplasie nach koronarer Stentimplantation im Schweinmodell. *Med. Diss. TU München*, 2000.
60. Marre R, Essig A. Chlamydia pneumoniae: Ein Erreger chronischer, extrapulmonaler Infektionen? *Dt Ärztebl* 2000; 97: A 3440 – 3443.
61. Marshall M. Therapie der arteriellen Verschlusskrankheit unter Berücksichtigung der Prostaglandine. In: Klose G (Hrsg.). *Arteriosklerose. Molekulare und zelluläre Mechanismen, Sicherheit von Prävention und Therapie*. Springer-Verlag Berlin, Heidelberg 1989: 94 – 111
62. Matsumoto AH, Angle JF, Spinosa DJ, Hagspiel KD, Cage DL, Leung DA, Kern JA, Tribble CG, Kron IL. Percutaneous transluminal angioplasty and stenting in the treatment of chronic mesenteric ischemia: results and longterm followup. *J Am Coll Surg* 2002; 194 (1 Suppl): S22 – 31.
63. McDermott MM, Greenland P, Liu K, Guralnik JM, Criqui MH, Dolan NC, Chan C, Celic L, Pearce WH, Schneider JR, Sharma L, Clark E, Gibson D, Martin GJ. Leg symptoms in peripheral arterial disease: associated clinical characteristics and functional impairment. *JAMA* 2001; 286: 1599 – 1606.
64. McKenzie JE. Swine as a model in cardiovascular research. In: Tumbleson ME, Schook LB (Hrsg.). *Advances in Swine in Biomedical Research*. Vol. 1. 1996, Plenum Press, New York. 7 – 18.

65. Morishita R, Aoki M, Kaneda Y, Ogihara T. Gene therapy in vascular medicine: recent advances and future perspectives. *Pharmacol Ther* 2001; 91: 105 – 114.
66. Muradin GS, Bosch JL, Stijnen T, Hunink MG. Balloon Dilation and Stent Implantation for Treatment of Femoropopliteal Arterial Disease: Meta-Analysis. *Radiology* 2001; 221: 137 – 145.
67. Nickel R, Schummer A, Seiferle E. Lehrbuch der Anatomie der Haustiere. Band 3, 2. Auflage. Kreislaufsystem, Haut und Hautorgane. Verlag Paul Parey Berlin, Hamburg 1984: 135 – 156.
68. Ouriel K. Peripheral arterial disease. *Lancet* 2001; 358: 1257 – 1264.
69. Park SH, Lincoff AM. Anti-inflammatory stent coatings: dexamethasone and related compounds. *Semin Interv Cardiol* 1998; 3: 191 – 195.
70. Petersen IC. Untersuchungen zum Einfluss einer biodegradierbaren (Polylactid), antithrombogenen (Hirudin, Iloprost) und antiinflammatorischen (Dexamethason) Beschichtung eines InFlow-Stents auf Restenoserate und Biokompatibilität im porcinen Koronarmodell. *Vet. Med. Diss. LMU München*, 1999.
71. Pokrajac B, Minar E, Kirisits C, Potter R. Present status of endovascular brachytherapy in peripheral arteries. *Herz* 2002; 27: 56 – 61.
72. Prietzel K. Zur Biokompatibilität und zur Wirkung einer biodegradierbaren antithrombogenen Beschichtung (Poly-DL-Lactid/PEG-Hirudin/Iloprost) von Palmaz-Schatz-Stents auf deren Restenoserate nach Hochdruckimplantation in Koronargefäßen. Eine experimentelle Studie am Schwein. *Vet Med Diss, LMU München*, 1998.
73. Rajagopalan S, Shah M, Luciano A, Crystal R, Nabel EG. Adenovirus-mediated gene transfer of VEGF(121) improves lower-extremity endothelial function and flow reserve. *Circulation* 2001; 104: 753 – 755.
74. Regensteiner JG, Hiatt WR. Current medical therapies for patients with peripheral arterial disease: a critical review. *Am J Med* 2002; 112: 49 – 57.

75. Ritter RG, Schmitz-Rixen T. Justification for stents in the femoral artery: a surgical point of view. *Hämostaseologie* 2003; 23: 90 – 96.
76. Ross R. The pathogenesis of atherosclerosis – an update. *N Engl J Med* 1986; 314: 488 – 499.
77. Rudolph R, Dahme E. Kreislauforgane. In: Dahme E, Weiss E. *Grundriss der speziellen pathologischen Anatomie der Haustiere*. 5. Auflage. Enke Verlag 1999: 34 – 35.
78. Schainfeld RM. Management of peripheral arterial disease and intermittent claudication. *J Am Board Fam Pract* 2001; 14: 443 – 450.
79. Schulz C, Herrmann RA, Beilharz C, Pasquantonio J, Alt E. Coronary stent symmetry and vascular injury determine experimental restenosis. *Heart* 2000; 83: 462 – 467.
80. Schurmann K, Roos A, Meyer J, Ries B, Lahann J, Hermanns B, Kulisch A, Vorwerk D, Klee D, Gunther RW. A novel hirudin coating of vascular endoprotheses: experimental results. *Rofo Fortschr Geb Röntgenstr Neuen Bildgeb Verfahr* 2003; 175: 262 – 270.
81. Schwartz RS, Huber KC, Murphy JG, Edwards WD, Camrud AR, Vlietstra RE, Holmes DR. Restenosis and the proportional neointimal response to coronary artery injury: results in a porcine model. *J Am Coll Cardiol* 1992; 19: 267 – 274.
82. Sieglbauer F. *Lehrbuch der Normalen Anatomie des Menschen*. 7. Auflage. Urban & Schwarzenberg, Wien 1947: 516 – 521.
83. Signorelli SS, Malaponte G, Di Pino L, Digrandi D, Pennisi G, Mazzarino MC. Effects of ischaemic stress on leukocyte activation processes in patients with chronic peripheral occlusive arterial disease: role of L-propionyl carnitine administration. *Pharmacol Res* 2001; 44: 305 – 309.
84. Silbernagl S, Lang F. *Taschenatlas der Pathophysiologie*. Georg Thieme Verlag Stuttgart, New York 1998: 236 – 239.

85. Smith JA. Measuring treatment effects of cilostazol on clinical trial endpoints in patients with intermittent claudication. *Clin Cardiol* 2002; 25: 91 – 94.
86. Strandness DE jr, Dalman RL, Panian S, Rendell MS, Comp PC, Zhang P, Forbes WP. Effect of cilostazol in patients with intermittent claudication: a randomized, double-blind, placebo-controlled study. *Vasc Endovasc Surg* 2002; 36: 83 – 91.
87. Strecker EP, Gabelmann A, Boos I, Lucas C, Xu Z, Haberstroh J, Freudenberg N, Stricker H, Langer M, Betz E. Effect on intimal hyperplasia of dexamethasone released from coated metal stents compared with non-coated stents in canine femoral arteries. *Cardiovasc Intervent Radiol* 1998; 21: 487 – 496.
88. Taniyama Y, Morishita R, Hiraoka K, Aoki M, Nakagami H, Yamasaki K, Matsumoto K, Nakamura T, Kaneda Y, Ogihara T. Therapeutic angiogenesis induced by human hepatocyte growth factor gene in rat diabetic hind limb ischemia model: molecular mechanisms of delayed angiogenesis in diabetes. *Circulation* 2001; 104: 2344 – 2350.
89. Thomas C (Hrsg.). *Pathologie. Allgemeine Pathologie*. Schattauer, Stuttgart, New York 1995: 228 – 232.
90. Topaz O, Das T, Dahm J, Madyhoon H, Perin E, Ebersole D. Excimer laser revascularisation: current indications, applications and techniques. *Lasers Med Sci* 2001; 16: 72 – 77.
91. Trampisch HJ, Diehm C, Spengel FA, Schuster A, Allenberg JR, Darius H, Haberl R, Lange S, Tepohl HG. Wie gefährlich ist die asymptomatische pAVK? getABI – bundesweite Praxisstudie zur arteriellen Verschlusskrankheit. *Cardiovasc* 2002; 2 (Sonderheft 1): 48 – 53.
92. Uretsky BF, Rosanio S, Lerakis S, Wang FW, Smiley M, Stouffer GA, Tocchi M, Estella P. A Prospective Evaluation of Angiography-Guided Coronary Stent Implementation With High Versus Very High Balloon Inflation Pressure. *Am Heart J* 2000; 140: 804 – 812.

93. Vale PR, Losordo DW, Symes JF, Isner JM. Growth factors for therapeutic angiogenesis in cardiovascular diseases. *Rev Esp Cardiol* 2001; 54: 1210 – 1224.
94. Virchow R. Der atheromatöse Prozess der Arterien. *Wien Med Wschri*, 1856; 52: 925 – 927.
95. White CJ. Non-surgical treatment of patients with peripheral vascular disease. *Br Med Bull* 2001; 59: 173 – 192.
96. Wick G. Atherosklerose – eine Autoimmunkrankheit, hervorgerufen durch eine Immunreaktion gegen Hitzeschockprotein 60. *Herz* 2000; 25: 84 – 86.

8 Tabellenverzeichnis

Tabelle 1: Versuchsplan.....	27
Tabelle 2: Geräte	28
Tabelle 3: Verbrauchsmaterialien	30
Tabelle 4: Pharmaka und Chemikalien	31
Tabelle 5: Gruppenplan.....	33
Tabelle 6: Verletzungsindex.....	40
Tabelle 7: Stentaufdehnung	41
Tabelle 8: Ausgewertete Parameter für Dexamethason/Dexamethasonazetat.....	43
Tabelle 9: Ausgewertete Parameter für Iloprost/Hirudin.....	43
Tabelle 10: Ausgewertete Parameter für Iloprost/Hirudin/Dexamethason.....	44
Tabelle 11: Ausgewertete Parameter für Polylaktid	45
Tabelle 12: Ausgewertete Parameter für unbeschichtete Stents	45
Tabelle 13: Balloon-to-vessel-ratio (BTV)	46
Tabelle 14: Neointimafläche (NF)	48
Tabelle 15: Relative Neointimafläche (RF).....	49
Tabelle 16: Neointimadicke (NID)	52
Tabelle 17: Relative Neointimadicke (RD)	53
Tabelle 18: Neointimadicke über den Struts (NIDS)	56
Tabelle 19: Mittlerer Verletzungsindex (IS)	57

Tabelle 20: Mittlere Stentaufdehnung (SA)	61
---	----

9 Abbildungsverzeichnis

Abbildung 1: Injury Score	41
Abbildung 2: Balloon-to-vessel-ratio BTV \pm SE	47
Abbildung 3: Balloon-to-vessel-ratio BTV mit 95 % Konfidenzintervall.....	47
Abbildung 5: Neointimale Fläche NF \pm SE [mm ²].....	50
Abbildung 6: Neointimale Fläche NF mit 95 % Konfidenzintervall CI [mm ²].....	50
Abbildung 7: Relative Neointimafläche RF \pm SE [%].....	51
Abbildung 8: Relative Neointimafläche RF mit 95 % Konfidenzintervall CI [%].....	51
Abbildung 9: Neointimadicke NID \pm SE [mm].....	53
Abbildung 10: Neointimadicke NID mit 95 % Konfidenzintervall CI [mm].....	54
Abbildung 11: Restenose bezogen auf den Lumendiameter RD \pm SE [%].....	54
Abbildung 12: Restenose bezogen auf den Lumendiameter RD mit 95 % Konfidenzintervall CI [%].....	55
Abbildung 13: Neonintimadicke über den Struts NIDS \pm SE [%].....	56
Abbildung 14: Neonintimadicke über den Struts NIDS mit 95 % Konfidenzintervall CI [%].....	57
Abbildung 15: Injury Score IS, Grad 0.....	58
Abbildung 16: Injury Score IS, Grad III.....	59
Abbildung 17: Injury Score IS \pm SE.....	60
Abbildung 18: Injury Score IS mit 95 % Konfidenzintervall CI [%].....	60
Abbildung 20: Stentaufdehnung SA \pm SE.	63

Abbildung 21: Stentaufdehnung SA mit 95 % Konfidenzintervall CI. 63

10 Abkürzungsverzeichnis

A.	Arteria
Aa.	Arteriae
ABI	Ankle-Brachial-Index
ACE	Angiotensin-Converting-Enzyme
ADP	Adenosin Diphosphat
CAD	Coronary Artery Disease
DD	Dexamethason/Dexamethasonazetat
DL	Deutsche Landrasse
EKG	Elektrokardiographie
ETCO ₂	End Tidal Carbon Dioxide
F	French
FGF	Fibroblast Growth Factor
GMA	Hydroxymethylmethacrylat
HDL	High Density Lipoprotein
HE	Hämatoxylin-Eosin
HGF	Hepatocyte Growth Factor
HVJ	Hämagglutinierendes Virus von Japan
IH	Iloprost/Hirudin
IHD	Iloprost/Hirudin/Dexamethasonazetat
IS	Injury Score
LDL	Low Density Lipoprotein
LEE	Lamina elastica externa
LEI	Lamina elastica interna
LF	Linke Femoralarterie

MAX	Maximum
MIN	Minimum
MMA	Methylmethacrylat
MW od. Mean	Mittelwert
NF	Neointimafläche
NID	Neointimadicke
NIDS	Neointimadicke über Strut
NIH	National Institute of Health
OL	Originallumen
PAD	Peripheral Artery Disease
PDGF	Platelet Derived Growth Factor
PEG	Polyethylenglykol
PG	Prostaglandin
PLA	Poly-(DL-)Laktid
PLEA	Premature Lower Extremity Atherosclerosis
PTA	Perkutane Transluminale Angioplastie
RD	Restenose bezogen auf Diameter
RF	Restenose bezogen auf Fläche
RF	Rechte Femoralarterie
RL	Residuallumen
SA	Stentaufdehnung
SD od. Std. Dev.	Standard Deviation
SE od. Std. Error	Standard Error
SFA	Superficial Femoral Artery
SPSS	Statistical Package for the Social Sciences
UNC	Uncoated

V.	Vena
VEGF	Vascular Endothelial Growth Factor
VLDL	Very Low Density Lipoprotein

11 Danksagung

Herrn Prof. Dr. E. Alt danke ich für die Überlassung des Dissertationsthemas und die Möglichkeit, die Stentimplantation beim Schwein zu erlernen und selbst durchzuführen.

Für die Übernahme meiner Dissertation an die Tierärztliche Fakultät möchte ich Herrn Prof. Dr. W. Schmahl herzlich danken.

Mein besonderer Dank geht an Herrn Prof. Dr. W. Erhardt für seine unermüdliche Geduld und stets freundliche Unterstützung bei der Korrektur und Fertigstellung dieser Arbeit.

Ganz herzlich bedanken möchte ich mich bei Frau Dipl. math. R. Busch für ihre Hilfe bei der statistischen Auswertung der Daten.

Allen Mitarbeitern und Tierpflegern des Instituts für Experimentelle Onkologie und Therapieforschung möchte ich für ihre tatkräftige Hilfe bei den Operationen und der Versorgung der Tiere meinen herzlichen Dank aussprechen.