

**Die Elektronenstrahl-Computertomographie in der
postinterventionellen Verlaufskontrolle der hypertrophen
obstruktiven Kardiomyopathie nach transkoronarer Ablation der
Septumhypertrophie (TASH)**



Sandra Sabisch

2005

Aus dem Institut für Klinische Radiologie
der Universität München

Vorstand: Prof. Dr. med. Maximilian Reiser

Die Elektronenstrahl-Computertomographie in der postinterventionellen
Verlaufskontrolle der hypertrophen obstruktiven Kardiomyopathie nach
transkoronarer Ablation der Septumhypertrophie (TASH)

Dissertation

zum Erwerb des Doktorgrades der Medizin

an der Medizinischen Fakultät der

Ludwig-Maximilians-Universität zu München

vorgelegt von

Sandra Sabisch

aus Hamburg

2005

Mit Genehmigung der Medizinischen Fakultät
der Universität München

Berichterstatter: PD Dr. C. Becker

Mitberichterstatter: Prof. Dr. P. Boekstegers
PD Dr. V. Klauss

Mitbetreuung durch den
promovierten Mitarbeiter: Dr. med. B. Wintersperger

Dekan: Prof. Dr. med. Dr. h.c. K. Peter

Tag der mündlichen Prüfung: 17.02.2005

1	Einleitung	7
2	Grundlagen	8
	2.1 Hypertrophe obstruktive Kardiomyopathie (HOCM): Erkrankung und Diagnostik	8
	2.1.1 Allgemeines	8
	2.1.2 Ursachen	10
	2.1.3 Morphologie	11
	2.1.4 Hämodynamische Veränderungen	12
	2.1.5 Klinisches Bild.....	15
	2.1.6 Diagnostik.....	16
	2.1.7 Therapeutische Optionen	19
	2.1.8 Verlauf und Prognose	26
	2.2 Computertomographie (CT)	26
	2.2.1 Allgemeines	26
	2.2.2 Konventionelle Computertomographie.....	27
	2.2.3 Spiral-Computertomographie.....	28
	2.2.4 Mehrschicht-Spiral-Computertomographie (MSCT).....	28
	2.2.5 Elektronenstrahl-Computertomographie	29
3	Material und Methoden	34
	3.1 Patienten	34
	3.2 Untersuchungsablauf	34
	3.3 Elektronenstrahl-CT-Untersuchung	36
	3.3.1 Untersuchungsgerät	36
	3.3.2 Kontrastmittelapplikation.....	37
	3.3.3 Bildgewinnung	38
	3.4 Datenakquisition und Auswertung	38
	3.5 Statistische Methoden	41
4	Ergebnisse	42

4.1	Deskriptive Statistik der absoluten Massenwerte	42
4.1.1	Masse des linken Ventrikels	42
4.1.2	Masse des Ventrikelseptums	43
4.1.3	Masse der lateralen Ventrikelwand.....	44
4.2	Absolute Massenänderungen der einzelnen Lokalisationen	45
4.2.1	Linker Ventrikel.....	45
4.2.2	Ventrikelseptum	47
4.2.3	Laterale Ventrikelwand	48
4.3	Relative Massenänderungen der einzelnen Lokalisationen	50
4.3.1	Linker Ventrikel.....	50
4.3.2	Ventrikelseptum	51
4.3.3	Laterale Ventrikelwand	53
4.4	Unterschiede in den verschiedenen Lokalisationen	54
4.4.1	Absolute Massenänderungen	54
4.4.2	Relative Massenänderungen	56
4.5	Klinische Parameter und Parameter anderer Untersuchungen	57
4.5.1	Gradienten über dem linksventrikulären Ausflusstrakt.....	57
4.5.2	Ejektionsfraktion	57
4.5.3	Creatinkinase.....	57
4.5.4	Korrelation Creatinkinase zu Alkoholmenge	58
4.5.5	Korrelation Creatinkinase zu Massenabnahme	58
4.5.6	Korrelation Gradientenänderung zu Massenabnahme	59
4.5.7	Schrittmacher.....	61
5	Diskussion	62
5.1	Diskussion der Messergebnisse	62
5.1.1	Allgemeines	62
5.1.2	Änderung der Myokardmasse.....	63
5.1.3	Lokalisationen im Vergleich	64

5.1.4	Zusatzinformationen	65
5.2	Vor- und Nachteile der EBCT in der Evaluation der TASH bei HOCM-Patienten im Vergleich zu anderen Verfahren.....	67
5.2.1	EBCT	67
5.2.2	Echokardiographie.....	68
5.2.3	Magnetresonanztomographie	70
5.2.4	Computertomographie	72
5.2.5	Herzkatheter	72
5.3	Ausblick in die Zukunft	73
6	Zusammenfassung.....	75
7	Literaturverzeichnis	77
8	Lebenslauf	88
9	Danksagung.....	89

1 Einleitung

Seit etwa 1995 wird das Verfahren der transkoronaren Ablation der Septum-Hypertrophie (TASH) bei Patienten mit hypertropher obstruktiver Kardiomyopathie (HOOCM) angewendet. Dabei werden die hypertrophierten Myokardanteile selektiv durch Instillation von Alkohol in den betreffenden Koronarast infarziert. Durch den umschriebenen Gewebeuntergang wird somit die Obstruktion beseitigt.

Bis dahin wurden konservativ ausbehandelte, schwer kranke Patienten chirurgisch myektomiert (Morrow and Brockenbrough 1961). Mit dem neuen Verfahren TASH (Sigwart 1995) steht nun ein Verfahren zur Verfügung, das ohne die Nachteile einer Operation die Symptome und Beschwerden der Patienten vermindert.

Zur Quantifizierung des Behandlungserfolgs, dient in dieser Studie die postinterventionelle Abnahme der Myokardmasse. Diese zeigt als Verlaufsparemeter die Massenveränderungen über zwölf Monate nach der Intervention.

Bei der Messung der Myokardmasse stehen die bildgebenden Verfahren an erster Stelle. Unter diesen bestehen wiederum spezifische Unterschiede in der Indikationsstellung. Es werden die Echokardiographie, die Magnetresonanztomographie sowie die konventionelle Computertomographie angerissen.

In dieser Studie wurde die Elektronenstrahl-Computertomographie als ein genaues Instrument zur Messung dieses Parameters ausgewählt und kritisch beleuchtet.

2 Grundlagen

2.1 *Hypertrophe obstruktive Kardiomyopathie (HOCM): Erkrankung und Diagnostik*

2.1.1 Allgemeines

Die hypertrophe obstruktive Kardiomyopathie (HOCM = „hypertrophic obstructive cardiomyopathy“) ist eine Unterform der hypertrophen Kardiomyopathien (Gleichmann and Seggewiss 1998). Diese familiär gehäuft auftretenden Erkrankungen sind charakterisiert durch eine massive asymmetrische Hypertrophie meist des linken Ventrikels; hinzu kommen Fibrose und Fehlanordnung der Myofibrillen. Zusätzlich findet sich eine Verengung der intramuralen Koronararterien. Die Pumpfunktion ist jedoch gut erhalten. Bei der obstruktiven Form entwickelt sich zudem ein Druckgradient über dem linksventrikulären Ausflusstrakt (Goodwin 1992). Atriale und ventrikuläre Arrhythmien können als weitere Symptome dieses komplexen Krankheitsbilds auftreten (McKenna, England et al. 1981).

Aufgrund des vielfältigen Erscheinungsbilds dieser Krankheit wurden im Lauf der Zeit viele, zum Teil auch nebeneinander bestehende, Bezeichnungen benutzt. Braunwald et al. (Braunwald, Morrow et al. 1960) sprachen von der idiopathischen hypertrophen subaortalen Stenose (IHSS), Wigle (Wigle 1964) wählte die Bezeichnung hypertrophe obstruktive Kardiomyopathie, die aber als Oberbegriff bald wieder verlassen wurde, da auch hypertrophe Kardiomyopathien ohne Obstruktion (HNCM) bestehen. Henry et al. (Henry, Clark et al. 1973) bezeichneten die Erkrankung als asymmetrische septale Hypertrophie.

Die Klassifikation der Weltgesundheitsorganisation (WHO) (Richardson, McKenna et al. 1996) unterscheidet, je nach Struktur- und Funktionsveränderungen, folgende vier Gruppen primärer Kardiomyopathien:

- hypertrophe Kardiomyopathie,
- dilatative Kardiomyopathie,
- restriktive Kardiomyopathie und
- arrhythmogene rechtsventrikuläre Kardiomyopathie.

Hierbei bildet jede Gruppe eine eigenständige Krankheit, die nicht von der einen in die andere übergeht (Goodwin 1982). Die massive, ätiologisch unklare Hypertrophie,

am häufigsten des Ventrikelseptums, ist das wichtigste Merkmal, das die hypertrophe Kardiomyopathie von der dilatativen und restriktiven unterscheidet.

Görnandt et al. (Görnandt 1996) wählten eine davon abweichende Einteilung, die zusätzlich klinische Kriterien berücksichtigt, siehe Tabelle 2.1.1.

<i>primär hypertrophe Kardiomyopathien (HCM)</i>
mit Ausflussbahnostruktion (HOCM)
ohne Ausflussbahnostruktion (HNCM)
<i>primär nichthypertrophe Kardiomyopathien (PNHCM)</i>
<i>latente (oder subklinische) Kardiomyopathien (LCM)</i>
<i>dilatative Kardiomyopathien (DCM)</i>
ohne Kongestion (DCMOC)
mit Kongestion (DCMMC)
<i>restriktiv-infiltrative Kardiomyopathien (RCM)</i>
<i>oblitative Kardiomyopathien (OCM)</i>

Tabelle 2.1.1

Einteilung der Kardiomyopathien (nach Görnandt 1996)

Von den primären Kardiomyopathien sind die sekundären Kardiomyopathien abzugrenzen. Diese bezeichnen sekundäre Veränderungen des Myokards oder der Myokardstruktur auf der Basis anderer Erkrankungen. Hierunter fallen z.B. Klappenvitien, arterieller Hypertonus, kardiale Speichererkrankungen usw.

Nach Goodwin (Goodwin 1993) sind sieben strukturelle und funktionelle Veränderungen für die Diagnose der hypertrophen Kardiomyopathie hilfreich:

1. massive Hypertrophie des interventrikulären Septums, oft der freien Wand des linken Ventrikels, manchmal des rechten Ventrikels
2. kräftige, rasche Kontraktion des linken Ventrikels
3. systolischer intraventrikulärer Druckgradient, meist im Ausflusstrakt (bei der HOCM)
4. diastolische Funktionsstörung mit erhöhtem Druck im linken Ventrikel und linken Vorhof aufgrund verzögerter Relaxation und erhöhter Steifigkeit bzw. verminderter Compliance
5. okkludierende Veränderungen in den kleinen intramuralen Koronararterien und -arteriolen
6. fokale oder diffuse Fehlanordnung der Myofibrillen und des interstitiellen Bindegewebes
7. Tendenz zum plötzlichen Herztod

Die Prävalenz für die hypertrophe Kardiomyopathie wird je nach Studie mit 0,17% (Maron, Gardin et al. 1995) bis 0,5% (Maron, Peterson et al. 1994) der Allgemeinbevölkerung angegeben. Die Angaben für den Anteil der obstruktiven Form (HOCM) reichen von 25% (Maron, Bonow et al. 1987; Spirito, Seidman et al. 1997) bis etwa zum gleich häufigen Auftreten zusammen mit der nichtobstruktiven Kardiomyopathie (HNCM) (Görnandt 1996). Die Inzidenz wird mit 2,5 pro 100 000 angegeben (Maisch 1994).

2.1.2 Ursachen

Die Überlegung, dass die hypertrophe Kardiomyopathie genetisch übertragen werden könnte, erwähnte Teare bereits 1958 (Teare 1958). Einige Autoren vermuteten am ehesten einen autosomal dominanten Erbgang als Ursache (Hollman, Goodwin et al. 1960; Horlick, Petkovich et al. 1966). Wieder andere Untersuchungen in den 60er Jahren, unter anderem von Braunwald (Braunwald, Lambrew et al. 1964), zeigten, dass bei einem Drittel der Patienten eine familiäre Häufung auftritt und die verbleibenden zwei Drittel sporadisch sind. Allerdings ist anzumerken, dass bei diesen Untersuchungen nur die Zahl der klinisch auftretenden Fälle gewertet wurde, und die klinisch stummen Fälle in Ermangelung technischer Möglichkeiten (z.B. Echokardiographie) nicht entdeckt werden konnten (Maron and Mulvihill 1986). Bei der familiären Form erkrankten Männer und Frauen etwa gleich häufig; im Gegensatz zur sporadischen Form, bei der Männer ca. viermal öfter betroffen sind als Frauen (Braunwald, Lambrew et al. 1964; Braunwald, Oldham et al. 1964; Wigle, Felderhof et al. 1973).

Es wurden zahlreiche Mutationen an vier Genen gefunden, die Proteine des kardialen Sarkomers kodieren (Maron 1997). Insgesamt sind über siebzig HCM-verursachende Mutationen beschrieben worden.

Es wird vermutet, dass durch die Mutationen an diesen Genen sich das Proteinzusammenspiel während des Kontraktionszyklus der Myozyten verschlechtert. Die Folge ist eine ineffektive Kontraktion, so dass im weiteren Verlauf das Myokard hypertrophiert und die Zellen sich entgegen ihrer ursprünglichen Form anordnen.

Die klinische Verwendbarkeit dieses molekulargenetischen Wissens ist bisher allerdings noch nicht weit fortgeschritten, da die DNA-Diagnostik noch sehr

zeitaufwendig und teuer ist (Maron 1997). Sie dient aber der Erforschung des Krankheitsbilds und ermöglicht die Identifizierung von neuen klinischen Subgruppen.

Andere Theorien, welche die Hypertrophie zu erklären versuchen, suchen den Zusammenhang zwischen Katecholaminen, endokrinen Störungen und der Hypertrophie. Experimentelle Studien haben gezeigt, dass Nerve-growth-factor (NGF) Hypertrophien, Gradienten und myokardiale Strukturveränderungen in Hundeherzen verursachen kann. Diese irreversiblen Veränderungen gingen auch mit einem Anstieg der Katecholamine an der Herzbasis einher (Goodwin 1982). Witzke und Kaye (Witzke and Kaye 1976) vertraten die Theorie, dass die Strukturveränderungen der Myozyten primär nicht in der Erbsubstanz fixiert seien, sondern durch eine Fehlinnervation durch das autonome Nervensystem verursacht werden, die wiederum durch abnormale Rezeptoren bedingt seien.

Letztendlich verdeutlichen die vielen Theorien aber nur, dass bisher keine genaue Ursache angegeben werden kann (Kuhn and Loogen 1981).

2.1.3 Morphologie

Die hypertrophen Veränderungen betreffen überwiegend das interventrikuläre Septum. Es können aber auch andere Anteile des Herzens betroffen sein, wie z.B. die freie Wand des linken Ventrikels, der Apex oder symmetrisch der gesamte linke Ventrikel. Bei vielen Patienten unterscheidet sich das Befallsmuster, sogar Verwandte ersten Grades können unterschiedliche Krankheitsmuster besitzen. Maron (Maron, Bonow et al. 1987) charakterisiert vier Typen der linksventrikulären Hypertrophie:

- Typ I: die Hypertrophie beschränkt sich auf das anteriore Segment des Septums, meist allein auf die basale Region begrenzt
- Typ II: die Hypertrophie betrifft große Bereiche des anterioren und posterioren Anteils des Septums, aber nicht die freie Wand
- Typ III: die Hypertrophie betrifft sowohl das Septum als auch die freie Ventrikelwand, oft ist das einzig hypertrophiefreie Segment der posteriore Teil der freien Ventrikelwand
- Typ IV: die Hypertrophie ist an anderen Teilen als dem anterioren Teil des basalen Septums zu finden, d.h. posteriores Septum, anterolaterale Ventrikelwand oder Ventrikelspitze

Makroskopisch ist das Herz im Ganzen vergrößert mit einer Erhöhung des Herzgewichts. Die Form ist kugelig. Je nach Ausprägung und Schwere der Erkrankung ist das interventrikuläre Septum bis zu 30 mm dick. In Extremfällen kann die Septumdicke jedoch bis zu sechs Zentimeter betragen (Maron, Gross et al. 1995). In 95% der Fälle (Gleichmann and Seggewiss 1998) ist die maximale Septumhypertrophie subaortal zu finden; der Muskelwulst ragt dort in den linken Ausflusstrakt hinein und verengt diesen. Häufig sind auch die Papillarmuskeln betroffen. Zusätzlich ist oft das Endokard des Septums durch obstruktionsbedingten Kontakt der Mitralsegel verdickt (Kuhn and Loogen 1981). Das linksventrikuläre Kavum ist in seiner Größe normal bis verkleinert (Maron, Bonow et al. 1987).

Mikroskopisch handelt es sich um eine Texturstörung im Myokard. Die Herzmuskelfasern sind hierbei nicht parallel angeordnet, sondern verlaufen ohne Regelmäßigkeit; gleiches gilt auch für die Sarkomere. Viele Myofibrillen sind überhaupt nicht zu Sarkomeren zusammen geschlossen. Die Myozyten selbst sind bis auf 100 µm verbreitert. Die normale Breite beträgt 11 µm, die bei Druckbelastung des Herzens auf maximal 30 µm ansteigt. Auch das interstitielle Bindegewebe ist vermehrt. Entscheidend ist das Ausmaß der fehlangeordneten Myozyten; bei druckhypertrophierten Herzen sind höchstens 5% der Myozyten betroffen, während es bei der hypertrophen Kardiomyopathie 30 bis 50% sind. Allerdings schließt die Abwesenheit der Disorganisation der Myozyten die Krankheit auch nicht aus (Maron, Bonow et al. 1987). Die Fehlanordnung bedingt eine unzureichende Kontraktionsleistung des Herzens, woraus die Hypertrophie resultiert, die wiederum eine massive Mitochondrienvermehrung nach sich zieht. Außerdem findet man degenerativ-fibrotische Veränderungen des AV-Knotens und des Reizleitungssystems, was als Ursache der Rhythmusstörungen anzusehen ist (Riede 1995). Bei über 80% der Patienten sind Veränderungen an den kleinen intramuralen Koronararterien zu finden. Sie werden besonders am Rand oder im Bereich von fibrotischen Myokardveränderungen beobachtet. Unter Umständen ist ein Zusammenhang zwischen diesen beiden Phänomenen und myokardialer Ischämie bei HCM zu sehen (Maron, Wolfson et al. 1986).

2.1.4 Häodynamische Veränderungen

Systolische Veränderungen

Die Hauptproblematik bei HOCM-Patienten liegt in der dynamischen systolischen Obstruktion des linksventrikulären Ausflusstrakts. Sie wird durch die ventrikuläre

septale Hypertrophie, den nach vorne versetzten Fehlanatz der Papillarmuskeln und Mitralsegel verursacht (Shah, Taylor et al. 1981; Gleichmann and Seggewiss 1998). Die Verengung des Ausflusstrakts durch den Septumwulst führt zu einem frühsystolischen Anstieg der Austreibungsgeschwindigkeit. Dadurch entsteht ein Unterdruck, der die Mitralsegel, besonders das septale, in die Ausflussbahn saugt (Dinsmore, Sanders et al. 1966; Simon, Ross et al. 1967). Dieses Phänomen wird als Venturi-Effekt bezeichnet (Henry, Clark et al. 1975; Wigle, Sasson et al. 1985). Die abnorme Vorwärtsbewegung des vorderen Mitralsegels wird dabei auch „systolic anterior movement (SAM)“ genannt (Shah, Taylor et al. 1981). Konsekutiv kommt es zu einer meso- oder spätsystolischen Mitralinsuffizienz, die im Lauf der Erkrankung, und im Zusammenspiel mit der diastolischen Dysfunktion, zu einer Erweiterung des linken Vorhofs führen kann (Braunwald, Morrow et al. 1960).

Der Kontakt des Mitralsegels mit dem Septum, bedingt durch das SAM, führt einerseits zur Mitralinsuffizienz, andererseits determiniert dieser aber auch die Höhe des Druckgradienten und die Ejektionszeit, weil dadurch die Ausflussbahn noch weiter verengt wird. Je früher die Mitralsegel in der Systole gegen das Septum schlagen, desto größer wird also der Gradient und desto länger dauert die Ejektionszeit (Pollick, Rakowski et al. 1984).

Allerdings ist die Mitralinsuffizienz in ca. 20% der Fälle vom SAM unabhängig (Wigle, Adelman et al. 1969). Hier bestimmen eher andere Mitralklappenveränderungen eine Rolle. Diese Veränderungen verursachen vielmehr eine pansystolische Mitralinsuffizienz im Gegensatz zur meso- oder spätsystolischen Insuffizienz des SAM (Grigg, Wigle et al. 1992).

Die systolischen Funktionsparameter sind zu Beginn der Erkrankung normal bis hochnormal und gehen durch einen hyperdynamischen Ventrikel mit einer Erhöhung der Ejektionsfraktion einher (Borer, Bacharach et al. 1979; Wigle, Rakowski et al. 1995). Im späteren Verlauf verschlechtert sich die systolische Funktion aufgrund der myokardialen Fibrose. Hierdurch wird die Ventrikelwand ausgedünnt und die linksventrikuläre Ausflussbahnobstruktion konsekutiv geringer. Zudem nimmt die Ejektionsfraktion ab, während das endsystolische Volumen ebenso wie die Frequenz ansteigt (Ciro, Maron et al, 1984). Es entwickelt sich jedoch im Gegensatz zur dilatativen Kardiomyopathie nur eine geringe Dilatation des Ventrikels.

Diastolische Dysfunktion

Drei Faktoren tragen zur diastolischen Dysfunktion bei, die durch einen erhöhten enddiastolischen Ventrikeldruck, trotz eines normalen oder reduzierten enddiastolischen Volumens charakterisiert ist (Maron, Bonow et al. 1987):

1. verminderte ventrikuläre Compliance (erhöhte Ventrikelsteifigkeit) (Gaasch, Levine et al. 1976),
2. Relaxationsstörung mit systolischer Kontraktionsbelastung, Inaktivierung der Myozyten (durch die Kalzium-Wiederaufnahme in das sarkoplasmatische Retikulum) und einer FehlAbstimmung von Füllung und Inaktivierung (Brutsaert, Rademakers et al. 1984; Brutsaert, Sys et al. 1993) und
3. Veränderungen des Füllungsverhaltens (Hanrath, Mathey et al. 1979).

Auch leichte und nur lokalisierte Wandveränderungen können bei Patienten zu einer diastolischen Dysfunktion führen (Spirito, Maron et al. 1985). Zur verminderten Compliance kommt es durch die abnormen Verzweigungen und Fibrosierungen. Die erhöhte Kammersteifigkeit resultiert aus der Kombination der Muskelzellfehlbildung und der insgesamt erhöhten Ventrikelmasse (Gaasch, Levine et al. 1976).

Die Verschlechterung der Relaxation zeigt sich bei den meisten Patienten in einer verlängerten isovolumetrischen Entspannungsperiode und einem Rückgang der physiologischen Abnahme des linksventrikulären Drucks (Gaasch, Levine et al. 1976). Aus der verringerten Relaxation ergibt sich in der schnellen Füllungsphase der Diastole ein vermindertes Füllungsvolumen mit resultierender, kompensatorisch erhöhter, atrialer Füllung (Maron, Bonow et al. 1987; Wigle 1987). Daraus kann sich eine Vorhofvergrößerung mit Vorhofflimmern entwickeln, was die Hämodynamik weiter verschlechtert, weil bei verminderter Relaxation die atriale Systole zur Füllung des Ventrikels eine größere Bedeutung gewinnt (Wigle 1987; Rakowski, Sasson et al. 1988).

Die Gesamtheit der myokardialen Relaxation ist ein sehr komplexes, energieverbrauchendes Geschehen, das durch verschiedene Mechanismen gesteuert wird. So kann schon eine leichte Ischämie Störungen in der Inaktivierung der Myozyten verursachen. Zudem wird auch die Relaxation der füllungsabhängigen Parameter durch die fehlende Inaktivierung beeinflusst.

Zu diesen füllungsabhängigen Parametern der Entspannungsphase gehören der linksventrikuläre endsystolische Druck und das Volumen, die Nachlast, die

Wandspannung, der koronare Blutfluss und die regionalen Wandveränderungen. Sie können alle, aber auch einzeln, bei der HOCM verändert sein.

Myokardiale Ischämie

Patienten mit HOCM haben häufig Thoraxschmerzen und Angina pectoris ähnliche Symptome, obwohl keine atherosklerotischen Veränderungen in den Koronararterien vorliegen. Zusätzlich unterscheiden sich diese meist von der typischen Angina pectoris (längere Dauer, belastungsunabhängig, vermindertes Ansprechen auf Nitrate). Dies ist unter anderem auf die ausgeschöpfte Koronarreserve, den erhöhten Sauerstoffverbrauch aufgrund der erhöhten Muskelmasse und die hohen Druckwerte im linken Ventrikel zurückzuführen (Maron, Wolfson et al. 1986).

2.1.5 Klinisches Bild

Das klinische Bild der HOCM ist sehr vielfältig. Die Schwere der Symptome muss dabei in keinem Zusammenhang mit dem Schweregrad der Erkrankung stehen (Louie and Maron 1986). Auch die linksventrikulären Ausflusstraktveränderungen stehen nicht unbedingt in Zusammenhang mit dem Schweregrad der Symptome (Braunwald, Lambrew et al. 1964). Bei den Symptomen stehen Rhythmusstörungen, Belastungsdyspnoe, pektanginöse Beschwerden, rasche Ermüdbarkeit, Schwindel, Synkopen und Palpitationen im Vordergrund (Maron, Bonow et al. 1987).

Die Dyspnoe bei den Patienten ist durch die diastolische Dysfunktion bedingt. Durch die reduzierte maximale Herzminutenvolumensteigerung ermüdet der Patient schneller, es kann dadurch zu Schwindel kommen (Epstein, Henry et al. 1974).

Die pektanginösen Beschwerden der Patienten entstehen durch mehrere Faktoren. Durch die hypertrophierte Muskulatur entsteht bei den Patienten ein erhöhter Sauerstoffbedarf, der nicht gedeckt werden kann. Außerdem ist der erhöhte diastolische Füllungsdruck beteiligt. Einige Autoren machen auch die „small vessel disease“, bei der eine Media- und/oder Intimaproliferation mit verengten Lumina vorliegt, für die myokardiale Minderversorgung verantwortlich (Maron, Wolfson et al. 1986).

Unabhängig von anderen Symptomen oder körperlicher Belastung können Synkopen auftreten (Loogen, Krelhaus et al. 1974). Diese können nicht nur durch hämodynamische Faktoren, sondern auch durch supraventrikuläre und ventrikuläre Extrasystolen ausgelöst werden. Es wird aber beschrieben, dass die Synkopen

besonders nach starken Belastungen verstärkt vorkommen (Braunwald, Lambrew et al. 1964).

Rhythmusstörungen und Palpitationen sind häufige Symptome der HOCM (Kochsiek, Heiss et al. 1971). Bei Sinusrhythmus können die Störungen durch eine verstärkte Kontraktion bedingt sein. Patienten mit Palpitationen haben zu 87% Rhythmusstörungen, wie Langzeit-EKG-Aufzeichnungen gezeigt haben, davon 52% bedrohliche (Canedo, Frank et al. 1980). Hierbei handelt es sich um ventrikuläre Tachykardien, Folgen von ventrikulären Extrasystolen, Vorhofflimmern und -flattern (Maron, Roberts et al. 1982).

Bei unter 30-jährigen Patienten mit belastungsinduzierter Synkope oder plötzlichem Herztod ist die hypertrophe Kardiomyopathie die häufigste Ursache (Liberthson 1996). Die Risikofaktoren für Patienten mit HCM an plötzlichem Herztod zu versterben sind in Tabelle 2.1.2 aufgeführt.

Alter < 30 Jahre
Maligne Familienanamnese bzgl. des Auftretens des plötzlichen Herztodes
Überlebter plötzlicher Herztod
Anhaltende ventrikuläre und supraventrikuläre Tachyarrhythmien
Nichtanhaltende ventrikuläre Tachykardien
Rezidivierende Synkopen in der Jugend
Bradyarrhythmien
Dilatation des linken Vorhofs > 45 mm
Fehlender Blutdruckanstieg unter Belastung
Szintigraphischer Ischämienachweis

Tabelle 2.1.2 (Gleichmann and Seggewiss 1998)
Risikofaktoren für Patienten, an plötzlichem Herztod zu versterben

2.1.6 Diagnostik

2.1.6.1 Nichtinvasive Diagnostik

Die körperliche Untersuchung der Patienten zeigt meist wenig Auffälligkeiten. Bei der Auskultation des Herzens findet man einen normalen ersten Herzton, der zweite Herzton ist bei 80% der Patienten gespalten. Dieser kann durch die verlängerte linksventrikuläre Austreibungszeit und den verzögerten Aortenklappenschluss auch paradox gespalten sein. Das Geräuschmaximum lässt sich bei über 95% der Patienten im 3. bis 4. ICR parasternal links nachweisen. Oft wird das Geräusch auch über der Herzspitze mit Fortleitung in die Axilla gehört, was durch die häufig begleitende Mitralinsuffizienz bedingt sein kann. Eine Fortleitung des Geräuschs in

die Karotiden wird eher selten beobachtet. Das Geräusch ist ein eher hochfrequentes systolisches, welches vom ersten und zweiten Herzton abgesetzt ist, und einen Crescendo-Decrescendo-Charakter besitzt (Braunwald, Lambrew et al. 1964). Das Herzgeräusch kann, ebenso wie der Gradient, durch verschiedene Manöver verstärkt oder vermindert werden. Tabelle 2.1.3 gibt hier einen Überblick.

Zunahme Gradient und Geräusch			
	Kontraktilität	Vorlast	Nachlast
Valsalva-Manöver	–	↓	↓
Stehen	–	↓	–
Postextrasystolisch	↑	↑	–
Isoproterenol	↑	↓	↓
Digitalis	↑	↓	–
Nitroglycerin	–	↓	↓
Körperliche Belastung	↑	↑	↑
Tachykardie	↑	↓	–
Hypovolämie	↑	↓	↓
Abnahme Gradient und Geräusch			
Hocken	–	↑	↑
Betablocker	↓	↑	–
Allgemeinanästhesie	↓	–	–

Tabelle 2.1.3 (Gleichmann and Seggewiss 1998)
Maßnahmen, die den Gradienten oder das Herzgeräusch beeinflussen

Bei der hämodynamisch wirksamen Mitralinsuffizienz kann auch ein dritter Herzton hörbar sein. Ein vierter Herzton wird bei einigen Patienten aufgrund der verstärkten Vorhofkontraktion hörbar. Dieser entsteht durch die herabgesetzte Dehnbarkeit des linken Ventrikels mit konsekutiver Vorhofüberlastung.

Neben der Auskultation gibt auch die Form der Karotispulskurve, der Venenpulskurve und das Apexkardiogramm Auskunft, ob eine HOCM vorliegt. Die besondere Form der Karotispulskurve ist ein Merkmal der HOCM und hilft, sie von der Aortenstenose differentialdiagnostisch abzugrenzen. Sie ist durch eine Doppelgipfligkeit, mit einem ersten steilen, schnellen Anstieg und oft auch einem zweiten und dritten weniger hohen und nur kurz dauernden Anstieg charakterisiert (Braunwald, Morrow et al. 1960). Etwa 50 bis 70% der HOCM-Patienten weisen diese Doppelgipfligkeit auf (Braunwald, Lambrew et al. 1964). Auch im Apexkardiogramm findet man häufig eine Doppelgipfligkeit.

Durch die verminderte Compliance des rechten Ventrikels, bedingt durch die Septumhypertrophie, ist die Venenpulskurve durch eine große a-Welle gekennzeichnet (Braunwald, Morrow et al. 1960).

Bei den meisten Patienten mit HOcm lässt sich ein pathologisches EKG ableiten. Die Veränderungen sind bei hoher Sensitivität jedoch nur in geringem Maße spezifisch (Kuhn, Gietzen et al. 1983, Mengden, 1982).

Intraatriale Erregungsausbreitungsstörungen kommen bei ca. 33% der Patienten vor. So sieht man P-sinistro- oder dextroatriale und P-kardiale. Zusätzlich kann man AV-Blockierungen I. Grades beobachten, höhergradige Blockierungen sind eher selten (Mengden, Reck et al. 1982).

Bei vielen Patienten lassen sich Zeichen der Linksherzhypertrophie nachweisen; etwa 70 bis 80% haben einen Linkstyp (Loogen, Krelhaus et al. 1974). Einen linksanterioren Hemiblock besitzen ein Viertel der Patienten mit HCM, manche haben zusätzlich auch einen kompletten Linksschenkelblock (Mengden, Reck et al. 1982). Des Weiteren wird bei 20 bis 40% der Patienten eine Delta-Welle nachgewiesen, die jedoch ohne schenkelblockartige Verbreiterung des QRS-Komplexes nachweisbar ist. Bei den meisten Patienten finden sich Repolarisationsstörungen in den Brustwandableitungen; hier kommen ST-Senkungen und/oder Abflachungen der T-Welle oder T-Negativierungen vor (Mengden, Reck et al. 1982).

Meistens ist elektrokardiographisch ein Sinusrhythmus abzuleiten, paroxysmales oder permanentes Vorhofflimmern können aber, aufgrund von morphologischen und hämodynamischen Veränderungen, vorkommen. Im Langzeit-EKG werden oft ventrikuläre Extrasystolen und kurzdauernde ventrikuläre Tachykardien gefunden (Savage, Seides et al. 1979). Diese gelten u.a. als Risikofaktoren für den plötzlichen Herztod und korrelieren mit dem Ausmaß der linksventrikulären Hypertrophie (Wigle, Sasson et al. 1985).

Das Röntgenbild bei Patienten mit HOcm liefert nicht immer eindeutige Aussagen. Die radiologisch nachweisbaren Veränderungen hängen stark vom Ausmaß der Hypertrophie ab. Die Veränderungen der Herzform sind eher unspezifisch.

Schon seit 1969 wird die Echokardiographie bei der Diagnostik der asymmetrischen Septumhypertrophie (ASH) angewendet (Moreyra, Elein et al. 1969). Der Ultraschall hat seit damals wesentlich zum Verständnis von Ätiologie, Anatomie und Pathophysiologie dieser Erkrankung beigetragen (King, DeMaria et al. 1973). Mit ihm

lassen sich viele, die Krankheit bestimmende Faktoren, feststellen (Maron, Spirito et al. 1987; Rakowski, Sasson et al. 1988). So kann zum einen die Dicke von Septum und Ventrikelwänden quantitativ gemessen, zum anderen kann die Bewegung der Mitralsegel beobachtet, und damit das SAM geschätzt, werden (Gilbert, Pollick et al. 1980). Man hat also aufgrund des SAM ein Maß zur Abschätzung des Schweregrades der Obstruktion, da die beiden Parameter in Relation stehen (Pollick, Rakowski et al. 1984). Auch die Funktion des linken Ventrikels kann mit der 2D-Echokardiographie abgeschätzt werden. Die Doppler-Echokardiographie trägt dazu bei, die diastolischen Funktionsstörungen zu definieren, und den intrakavitären Druckgradienten zu quantifizieren (Wigle, Rakowski et al. 1995).

Die Echokardiographie ist somit als nichtinvasive Methode zur Diagnosestellung und Verlaufskontrolle gut geeignet.

2.1.6.2 Invasive Diagnostik

Im Herzkatheter lässt sich das Ausmaß und die Lokalisation der pathologischen Hypertrophie ebenfalls gut untersuchen (Bertrand 1982). Hierbei zeigen sich die Veränderungen des Ventrikellumens, eine Abknickung der Ventrikelachse durch den Septumwulst und die verstärkte Trabekularisierung. Zudem kann die Mitralsuffizienz (Görnandt 1996) und das „systolic anterior movement“ (Wigle, Adelman et al. 1974; Pollick, Rakowski et al. 1984) diagnostiziert werden.

Mit dem Herzkatheter ist die direkte Messung des Druckgradienten über dem linksventrikulären Ausflusstrakt möglich. Dieser kann in Ruhe nicht vorhanden sein, und sich erst bei Provokationsmanövern manifestieren (Görnandt 1996) (siehe auch 2.1.3). Zusätzlich lassen sich in gleicher Sitzung Myokardbiopsien entnehmen und Koronarangiographien durchführen, um andere kardiale Erkrankungen und Zweiterkrankungen wie die koronare Herzerkrankung auszuschließen (Ertl, Kugler et al. 2000). Die Möglichkeit therapeutischer Optionen wird in Abschnitt 2.1.7.4 aufgezeigt.

2.1.7 Therapeutische Optionen

Da eine kausale Therapie bei der HOCM bisher nicht möglich ist, steht bei den herkömmlichen Therapiemöglichkeiten eine symptomatische Linderung der Beschwerden mit Verbesserung der Lebensqualität im Vordergrund. Eine

Verbesserung auch der Prognose konnte bisher für keine Therapieform nachgewiesen werden (Goodwin 1989).

Goodwin stellte 1989 folgenden, in Tabelle 2.1.4 dargestellten, Behandlungsplan auf:

Krankheitsgrad	Anamnese, Symptome	Behandlung
Mild	Negative Familienanamnese, keine Arrhythmie, keine klinischen Beschwerden	Keine Medikamente, Überwachung
Mild	Positive Familienanamnese, keine Arrhythmie, keine klinischen Beschwerden	Keine Medikamente, Holter-Monitoring
Moderat	Arrhythmie, klinische Beschwerden	Amiodaron
Schwer	Arrhythmie, Angina pectoris	Amiodaron, Propranolol
Schwer	Klinische Beschwerden, Ausflussbahngradient, medikamentenresistent	Septale Resektion
Schwere Mitralinsuffizienz		Mitralklappenersatz
Herzinsuffizienz und Vorhofflimmern		Digitalis, Diuretika, Antikoagulantien, Kardioversion

Tabelle 2.1.4 (Goodwin 1989)
Behandlungsplan für Patienten mit hypertropher Kardiomyopathie

Bei diesem Behandlungsalgorithmus sind jedoch noch nicht die Schrittmachertherapie oder neuere interventionelle Verfahren berücksichtigt.

2.1.7.1 Medikamentöse Therapie

Durch die Gabe negativ inotroper Substanzen kann versucht werden den linksventrikulären Ausflussbahngradienten zu senken. Hierbei kommen vor allem die β -Sympatholytika in Frage. Calciumantagonisten vom Verapamil-Typ sollen die linksventrikuläre Relaxation und Füllung sowie die Obstruktion vermindern (Pollick, Rakowski et al. 1984). Antiarrhythmika sollen die durch Arrhythmien hervorgerufenen Symptome wie Palpitationen, Müdigkeit und Synkopen vermindern.

β -Sympatholytika

β -Sympatholytika sind die Medikamente der ersten Wahl und werden bereits seit 1964 (Harrison, Braunwald et al. 1964) zur Therapie bei HOCM eingesetzt. Nicht-selektive β -Sympatholytika sind hierbei zu bevorzugen, weil die selektiven über ihre

peripher vasodilatierenden Eigenschaften den „afterload“ erhöhen. Am häufigsten wird dabei Propranolol eingesetzt (Goodwin 1989). Als Voraussetzung muss ein normales Herzminutenvolumen gegeben sein, da sonst der Herzindex stärker abfällt und der Pulmonalarteriendruck ansteigt.

Die Hauptwirkung der β -Sympatholytika betrifft die Pulsverlangsamung, die Abnahme der Kontraktilität, die Senkung des diastolischen Füllungsdrucks und die Verringerung des vor allem durch Provokation erhöhten Druckgradienten. Der Hypertrophieprozess oder die Dehnbarkeit des hypertrophierten Myokards wurden nicht beeinflusst (Kuhn and Loogen 1978).

Bei mehr als 50% der Patienten ist zu Beginn der Therapie eine Besserung der Beschwerden und eine Zunahme der Leistungsfähigkeit eingetreten (Kochsiek, Heiss et al. 1971; Blömer and Delius 1975). In Langzeitstudien profitierten jedoch nur noch 20–30% der Patienten von der Therapie (Kuhn and Loogen 1981). Bei wenigen Patienten kann es sogar zu einer Verschlechterung der Beschwerdesymptomatik kommen (Kuhn and Loogen 1978).

Calciumkanalblocker

Calciumantagonisten sind seit 1977 durch Kaltenbach (Kaltenbach, Hopf et al. 1979) und Epstein (Epstein and Rosing 1981) in der Therapie der HOCM beschrieben. Hierbei wird hauptsächlich Verapamil eingesetzt. Die Besserung der Dyspnoe und der Angina pectoris sowie eine Steigerung der körperlichen Leistungsfähigkeit stehen bei der Beschwerdebesserung im Vordergrund (Rosing, Kent et al. 1979; Rosing, Kent et al. 1979).

Die verbesserte linksventrikuläre Relaxation und Füllung werden zusammen mit dem Rückgang der Obstruktion als Ursache für die Wirkung der Calciumkanalblocker angesehen (Hanrath, Mathey et al. 1980). Des weiteren zeigt sich angio- und echokardiographisch nachweisbarer Rückgang der Hypertrophie (Kaltenbach and Hopf 1982).

Der Einsatz von Calciumantagonisten muss jedoch genau abgewägt werden, da gefährliche Komplikationen wie Lungenödeme beobachtet wurden (Goodwin 1989).

Antiarrhythmika

Warum Arrhythmien bei der HOCM auftreten, ist bisher nicht ausreichend erklärt. Die meisten gängigen Antiarrhythmika wie Chinidin, Disopyramid, Mexiletin, β -Sympatholytika oder Verapamil, führten nicht zu einer signifikanten Abnahme der

ventrikulären Arrhythmien bei der HOCM (McKenna, England et al. 1981). Am wirksamsten in der Behandlung hat sich Amiodaron erwiesen (McKenna, Krikler et al. 1984).

Amiodaron ist gut geeignet ventrikuläre Arrhythmien zu reduzieren und die Überlebensrate zu verbessern (McKenna, Harris et al. 1984; McKenna, Oakley et al. 1985). Die meisten Nebenwirkungen von Amiodaron sind dosisabhängig und verringern sich bei verminderter Dosis (Nestico, Morganroth et al. 1988).

Andere Medikamente

Patienten, die nicht für eine Therapie mit β -Sympatholytika, Calciumantagonisten oder Amiodaron in Frage kommen, können mit anderen antiarrhythmischen Medikamenten behandelt werden.

Sotalol verlängert die QT-Zeit und besitzt ähnliche Effekte auf die AV-Überleitung wie Amiodaron. Es hat in hohen Dosen einen β -blockierenden Effekt, was aber gerade in Kombination mit diuretischen und anderen antiarrhythmischen Medikamenten zu Komplikationen führen kann (Goodwin 1989).

Disopyramid kann die ventrikuläre Kontraktionskraft vermindern. Durch seine vagale Inhibition kann es zu anticholinergen Nebenwirkungen kommen (Brogden and Todd 1987).

2.1.7.2 Operative Therapie

Die Ziele der operativen Therapie bei der HOCM sind die mechanische Beseitigung der Ausflussbahnobstruktion und die Behandlung der Mitralinsuffizienz. Hierzu kommen die septale Myotomie, die Myektomie und der Mitralklappenersatz in Frage. Im Jahre 1961 wurde die Myektomie nach Morrow und Brockenbrough eingeführt, die die Grundlage heutiger Operationstechniken bildet (Morrow and Brockenbrough 1961).

Als Indikation zur Operation werden allgemein Druckgradienten von 40 mmHg in Ruhe und von 80 mmHg nach Provokation angesehen sowie ein Beschwerdestadium NYHA III oder IV trotz medikamentöser Behandlung (Beyer and Kliner 1975).

Als Zugang wird zur Teilresektion des hypertrophierten septalen Myokards der transaortale Weg gewählt (Morrow, Reitz et al. 1975; Morrow 1978). Bei schwerer Mitralinsuffizienz kann zusätzlich ein Klappenersatz oder eine Rekonstruktion des

subvalvulären Apparates inklusive partieller Exzision und Mobilisation der Papillarmuskeln notwendig werden (Cooley, Leachman et al. 1971; Schoendube, Klues et al. 1995). Bei Patienten im Endstadium der Erkrankung mit ausgedünnten Ventrikelwänden und ausgeprägter Herzinsuffizienz kann auch eine Herztransplantation in Frage kommen (Gleichmann and Seggewiss 1998).

Bei mehr als 80% der Patienten besserten sich die Beschwerden um ein bis zwei NYHA-Schweregrade mit Verringerung von Dyspnoe, Angina pectoris und Synkopen (Kuhn and Loogen 1981). Ein erneutes Auftreten oder die Zunahme von Beschwerden zeigt sich in Langzeitbeobachtungen nach zehn Jahren bei 4 bis 15% der Patienten (Loogen, Kuhn et al. 1978; Maron, Merrill et al. 1978). Kuhn und Loogen (Kuhn and Loogen 1981) fanden in der Literatur bei 76% der Patienten einen nicht mehr nachweisbaren Gradienten, bei 16% einen Gradienten von maximal 30 mmHg und bei 8% einen Gradienten, der größer als 30 mmHg war. Im Herzecho lässt sich eine Abnahme der Septumdicke sowie die Rückbildung des SAM nachweisen.

Als Komplikationen sind an erster Stelle bei 6% intraoperative und bei weiteren 12% postoperative Hospitalkomplikaionen zu nennen (Schulte, Gramsch-Zabel et al. 1995). Bei 1,9% der Patienten entsteht postoperativ ein Ventrikelseptumdefekt. Etwa 4% benötigen aufgrund eines perioperativen drittgradigen AV-Blocks einen Schrittmacher. Bei 40% der Patienten manifestiert sich ein postoperativer Linksschenkelblock. Zusätzlich kommt es bei 3 bis 4% zu einer Remyektomie. Die Mortalität liegt bei unter 2% (ten Berg, Suttorp et al. 1994).

2.1.7.3 Elektrophysiologische Therapie

Als Alternative zu chirurgischen Verfahren wird bei Patienten, bei denen die medikamentöse Therapie erfolglos war, auch eine elektrophysiologische Therapie mittels Herzschrittmacher versucht. Die genauen Wirkmechanismen dieser Therapie bei HOCM-Patienten sind bislang unbekannt. In nicht randomisierten, nicht verblindeten Studien nahmen der Ausflussbahngradient und die Beschwerden der Patienten signifikant ab. Der Gradient kann dabei um 30% sinken (Jeanrenaud, Goy et al. 1992; Fananapazir, Epstein et al. 1994). In einer kontrollierten, randomisierten, doppelblinden Studie konnten die Erwartungen nicht in diesem hohen Maß erfüllt werden (Nishimura, Trusty et al. 1997).

2.1.7.4 Interventionelle Therapie

Ausgehend von der Therapie ventrikulärer Rhythmusstörungen mittels chemischer Septalastokklusion (Brugada, de Swart et al. 1989), wandten Sigwart 1995 und Boekstegers 1996 das Verfahren erstmals in der Therapie der HOCM an (Sigwart 1995; Boekstegers, Steinbigler et al. 2001).

Die Namen dieses Verfahrens sind sehr vielfältig: Transkoronare Ablation der Septum Hypertrophie (TASH), Non Surgical Septal Myocardial Reduction (NSMR), Perkutane Transluminale Septum Myokard Ablation (PTSMA), Transcoronary Alcohol Ablation (TAA) um nur einige zu nennen. Im folgenden wird das Verfahren TASH genannt.

Ziel der Methode ist ebenfalls die Reduktion des hypertrophierten Myokardseptums und dadurch eine Verringerung des linksventrikulären Ausflussbahngradienten. Hierzu wird durch Injektion von hochprozentigem Alkohol in einen, das Septum versorgenden, Koronarast ein umschriebener therapeutischer Infarkt gesetzt. Dieser Infarkt ist im Gegensatz zum pathologischen Myokardinfarkt scharf begrenzt (Kuhn, Gietzen et al. 1997). Technisch erfolgt in „Over-the-wire“-Technik zunächst eine Ballonokklusion des Septum versorgenden Koronarastes über eine Dauer von ca. 5 min. Es sollte nun der Ruhegradient um mindestens 30 mmHg sowie der postextrasystolische Gradient um mindestens 50 mmHg abnehmen. Anderenfalls müsste ein anderer Septum versorgender Koronarast gewählt werden (Boekstegers, Steinbigler et al. 2001). Erst danach erfolgt die Injektion von 1 bis 5 ml 96%igem Alkohol. Dabei beeinflusst die Menge des applizierten Alkohols die Infarktgröße, gemessen am Anstieg der Creatinkinase (Boekstegers, Steinbigler et al. 2001). Es steigt jedoch bei größeren Infarktarealen auch die Komplikationsrate, weshalb durch geringe Mengen an Alkohol die Infarktgröße klein gehalten werden sollte. Ein kleinerer Infarkt beeinflusst den Erfolg der Methode nicht (Becker und Boekstegers 2002). Bei nicht ausreichender Gradientenreduktion kann eine Okklusion weiterer Septaläste erfolgen (Sigwart 1995; Gleichmann, Seggewiss et al. 1996; Seggewiss, Gleichmann et al. 1998; Boekstegers, Steinbigler et al. 2001). Der Gradient lässt sich hierbei über die gesamte Dauer der Intervention messen. Der postextrasystolische Gradient ermöglicht eine gute Abschätzung des Therapieerfolgs, da dieser gut mit dem nicht invasiv gemessenen Gradienten unter Belastung korreliert (Kuhn 2000).

Typischerweise werden symptomatische Patienten mit einem NYHA-Schweregrad größer III, mit ausgeschöpfter medikamentöser Therapie, eingeschlossen. Der linksventrikuläre Ausflussbahngradient sollte über 30 mmHg in Ruhe und/oder über 100 mmHg nach Belastung betragen (Gleichmann and Seggewiss 1998).

Der linksventrikuläre Ausflussbahngradient reduziert sich, bereits während der Intervention erheblich und verringert sich, wenn vorhanden, innerhalb der ersten zwei Wochen nach TASH bei 90 bis 95% der Patienten (Gleichmann and Seggewiss 1998). Dabei sind Verringerungen des Gradienten in Ruhe von im Mittel 15,6 bis 25,3% und postextrasystolisch von im Mittel 23,9 bis 43,7% beschrieben (Gleichmann, Seggewiss et al. 1996; Faber, Seggewiss et al. 1998; Gietzen, Leuner et al. 1999; Seggewiss, Faber et al. 1999; Faber, Ziemssen et al. 2000).

Klinische Effekte	Hämodynamische Effekte
Abnahme der Belastungsdyspnoe (Reduktion des NYHA-Stadiums)	Zunahme der Belastungskapazität
Rückgang der pektanginösen Beschwerden	Zunahme der Sauerstoffaufnahme
Rückgang des Anteils an Patienten mit positiver Synkopenanamnese	Rückgang der Mitralinsuffizienz
	Abnahme des enddiastolischen Druckes
	Zunahme des Herzindex
	Abnahme des Pulmonalarterienmitteldrucks
	Rückgang der Vorhofgröße (Faber, Seggewiss et al. 1998)
	Besserung der diastolischen Funktion (Nagueh, Lakkis et al. 1999)

Tabelle 2.1.5

Signifikante klinische und hämodynamische Veränderungen nach TASH (Knight, Kurbaan et al. 1997; Gietzen, Leuner et al. 1999; Kuhn, Gietzen et al. 1999; Nagueh, Lakkis et al. 1999; Seggewiss, Faber et al. 1999; Kuhn 2000)

Die periinterventionelle Mortalität des Verfahrens wird mit 1,7 bis 4,8% angegeben (Gleichmann and Seggewiss 1998). Als Gesamtrate gravierender Komplikationen bedingt durch die TASH wird 10,5% angegeben (Kuhn, Gietzen et al. 2000). Die wichtigste Komplikation der TASH ist die notwendige Implantation eines DDD-Schrittmachers bei 17 bis 37% der Patienten. Durch den Einsatz der Myokardkontrastechokardiographie konnten Gleichmann und Seggewiss diese Rate auf 8% senken (Gleichmann and Seggewiss 1998). Boekstegers et al. verringerten die Rate an dauerhaften Schrittmacher-Implantationen durch eine reduzierte Menge an appliziertem Alkohol auf 10% (Boekstegers, Steinbigler et al. 2001). Dem

unerwarteten AV-Block wird der erwartete AV-Block gegenüber gestellt. Ein auftretender AV-Block wird sowohl bei der TASH als auch der chirurgischen Resektion eher als therapeutische Konsequenz, denn als Komplikation angesehen (Kuhn 2000). Eine frühzeitige Schrittmacherimplantation soll u.a. eine länger dauernde, passagere, externe Schrittmacherversorgung verhindern, welche wiederum zur Überbrückung bei der Erholung des Reizleitungssystems eingesetzt wird (Kuhn 2000). Die Indikation des Schrittmachers beruht auf der Gefahr des unerwarteten AV-Blocks im Langzeitverlauf sowohl bei der TASH als auch den operativen Verfahren, die Rate der Schrittmacherpatienten beträgt bei beiden Verfahren unter 10% (Kuhn and Gietzen 1999; Seggewiss, Faber et al. 1999).

2.1.8 Verlauf und Prognose

Bei den meisten Patienten ist der Verlauf der Erkrankung stabil oder nur langsam progredient (Frank and Braunwald 1968; Goodwin 1974). Eine klinische Symptomatik tritt meist um das dreißigste Lebensjahr auf (Wigle, Adelman et al. 1974). Die jährliche Mortalität beträgt ca. 3,5% (Goodwin 1974).

Da jedoch die klinische Symptomatik selten mit dem Schweregrad der Hypertrophie korreliert, ist es schwierig prognostische Aussagen zu machen (Loogen, Krelhaus et al. 1974; Shah, Adelman et al. 1974; Blömer and Delius 1975).

2.2 Computertomographie (CT)

2.2.1 Allgemeines

Die Computertomographie ist eine Untersuchungsmethode, bei der mit Hilfe von Röntgenstrahlen Schnittbilder des Körpers angefertigt werden.

Der Vorteil dieser Methode besteht darin, dass Strukturen im Gegensatz zur konventionellen Projektionsradiographie überlagerungsfrei dargestellt werden können.

Cormack und Hounsfield legten bereits in den 60er und 70er Jahren die Grundsteine für dieses Verfahren, als Cormack 1963 (Cormack 1963; Cormack 1964) die Grundlagen der Bildrekonstruktion und Hounsfield 1971 (Hounsfield 1973) den ersten CT-Scanner entwickelte. Die Computertomographie stellte somit das erste vollständig digitale Schnittbildverfahren dar.

2.2.2 Konventionelle Computertomographie

Das Prinzip der Computertomographie besteht darin, dass ein Röntgenstrahl den Körper aus verschiedenen Richtungen abtastet. Die Strahlung wird hierbei von gegenüberliegenden Detektoren zur Bestimmung der Schwächung erfasst. Aus den Schwächungswerten jeder einzelnen Projektion kann anschließend mit Hilfe mathematischer Verfahren (Kak and Slanly 1988) die lokale Röntgenschwächung an jedem Punkt rekonstruiert werden. Diese Röntgenschwächungswerte werden in CT-Werte umgerechnet, in Graustufen kodiert und als zweidimensionales Bild dargestellt (Goretzki 1987).

Die Röntgenstrahlung erfolgt bei der CT aus einer um den Patienten rotierenden Röntgenröhre, wobei die Detektoren entweder auch rotieren oder feststehend sind.

Bei frühen Computertomographen der ersten und zweiten Generation bestand eine kombinierte Translation-Rotation-Bewegung, um die mangelnde Fächerung des Strahles auszugleichen, und somit den ganzen Körper abbilden zu können. Diese Scanner wurden bereits in den 1970er Jahren von den bis heute verwendeten Scannern der dritten und vierten Generation abgelöst. Diese arbeiten mit feststehenden Detektoren, die bei der dritten Generation kranzförmig von 30 bis 60°, und bei der vierten ringförmig zu 360° angeordnet sind. Die CT der dritten Generation besitzen im Vergleich zu Scannern der vierten Generation weniger Detektoren (256–1200 im Vergleich zu 600–4000), haben eine bessere Streustrahlenunterdrückung und eine variablere Scanzeit (0,75–10 s zu 1–5 s). Der Vorteil der Viertgenerationsscanner besteht in der höheren Ortsauflösung (Galanski and Prokp 1998).

Die modernsten und leistungsstärksten Geräte sind heute hauptsächlich Scanner der dritten Generation (Kalender 2000).

Weitere Modernisierungen der CT betreffen hauptsächlich die Aufnahmezeiten und verbesserte Möglichkeiten zu dynamischen Aufnahmesequenzen. Dies führte zur Entwicklung von Spiral-CT und Elektronenstrahl-CT (Electron-Beam-CT = EBCT).

2.2.3 Spiral-Computertomographie

Beim Prinzip der Spiral-Computertomographie (SCT) wird der Patient nicht wie bei der konventionellen CT schichtweise (inkrementell) abgetastet, sondern während der Datenerfassung kontinuierlich mit gleichmäßigem Tischvorschub durch die Aufnahmeebene bewegt.

Zwei wesentliche Grundforderungen der konventionellen CT werden bei der Spiral-CT aufgegeben. Diese sind zum einen, dass sich das zu untersuchende Objekt nicht bewegen darf, zum anderen die Gewährleistung der planaren Aufnahmegeometrie. Um trotzdem artefaktarme Aufnahmen zu erhalten, wird bei der Verrechnung der Daten ein zusätzlicher Rechenschritt eingefügt: die z-Interpolation entlang der Patientenachse. Der ausschlaggebende Unterschied und wichtiger Vorteil dieser Methode im Vergleich zur herkömmlichen CT ist dabei die Abkopplung von Scanposition und Bildposition. Dies ermöglicht die Bestimmung zwischen Bildposition und frei wählbarem Abstand der Bildmitten auch im Nachhinein (Kalender 2000).

2.2.4 Mehrschicht-Spiral-Computertomographie (MSCT)

Die MSCT arbeitet grundsätzlich wie die SCT. Im Unterschied zur SCT besitzt die MSCT mehrere parallele Detektorzeilen. In Abhängigkeit vom Detektordesign bestehen die Mehrzeilendetektoren aus einem Detektorarray mit zwei bis 34 unabhängigen Detektorzeilen (Blobel 2002). Hierdurch wird die Aufnahme mehrerer paralleler Schichten während einer Umdrehung möglich.

Auch bei der MSCT wird die z-Interpolation verwendet. Dabei können die Daten aller Aufnahmeschichten für jedes Bild oder eine einfache lineare Interpolation zwischen zwei benachbarten Schichten benutzt werden.

Mit der z-Filterung ist es möglich, prospektiv und retrospektiv die effektive Schichtdicke zu bestimmen. Dies wiederum hat direkten Einfluss auf das Bildrauschen und die Ortsauflösung (Kalender 2000).

Im klinischen Einsatz ermöglicht die MSCT im Vergleich zur SCT eine schnellere Datenakquisition mit dünneren Schichten. Dies führt zur Verbesserung der räumlichen Auflösung in z-Richtung.

2.2.5 Elektronenstrahl-Computertomographie

In den frühen 80er Jahren begann die Entwicklung der Elektronenstrahl-Computertomographie. Synonym werden auch die Begriffe electron beam computed tomography (= EBCT), Ultrafast-CT (= UFCT), Cine-CT oder CT-Scanner der fünften Generation benutzt. Mit diesem Scanner sollte die Bildgebung des Herzens in besserer räumlicher und vor allem zeitlicher Auflösung ermöglicht werden. Zusätzlich wurde die Akquisition mehrerer gleichzeitiger Schichten gefordert, um den gesamten linken Ventrikel gleichzeitig darstellen zu können. Zur Verwirklichung wurde auf mechanisch bewegliche Bauteile verzichtet (Boyd 1983).

2.2.5.1 Funktionsprinzip

Die EBCT besitzt im Unterschied zur konventionellen CT keine rotierende Röntgenröhre. Bei diesem Verfahren wird ein Elektronenstrahl erzeugt, der die erforderliche Röntgenstrahlung bewirkt. Somit können Scanzeiten bis zu 50 ms erreicht werden, weil die zeitaufwendigen mechanischen Rotationen wegfallen.

In einer Elektronenkanone am Kopfende des Patienten werden die Elektronen erzeugt, in einem Vakuumfeld beschleunigt, danach durch Spulen fokussiert, und schließlich so abgelenkt, dass sie auf die Targets (A, B, C, D) treffen. Diese ungeladenen Wolfram-Targets sind in vier parallelen 210°-Bögen unter dem Patiententisch angeordnet. Die Elektronen setzen nun aus den Targets Röntgenbremsstrahlung frei, die durch den Patienten geleitet auf zwei Detektorringe trifft. Die Anordnungsweise dieser Detektorringe ist wieder bogenförmig wie bei den Targets, hier jedoch in 216°-Bögen, wobei der erste Detektor 864, und der zweite 432 Detektorelemente enthält (Galanski and Prokp 1998) (siehe Abbildung 2.2.1).

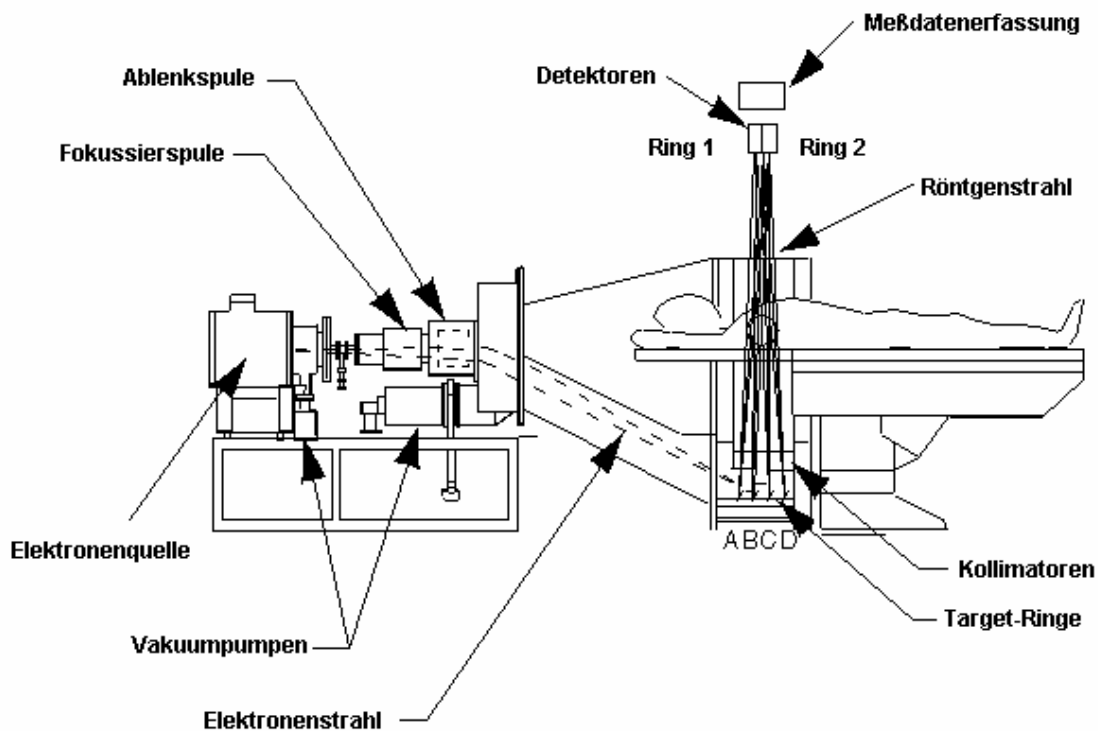


Abbildung 2.2.1
Bauprinzip des Elektronenstrahl-Computertomographen

2.2.5.2 Aufnahmetechnik

Bei der EBCT lässt sich, im Gegensatz zur konventionellen Computertomographie, die Scandauer, die Spannung und der Röhrenstrom zur Einstellung der Röntgendosis nicht regulieren. Die Quantität der Röntgenstrahlung, und konsekutiv die Qualität des CT-Bildes, wird nur über die Dauer der Exposition bestimmt. Die Elektronenkanone arbeitet dabei kontinuierlich bei 130 kV und 625 mA.

Der Scanner kann neben dem Übersichtsradiogramm grundsätzlich in drei Betriebsarten eingesetzt werden: „single slice mode“ (SSM, Einzelschichtmodus), „continuous volume scanning“ (CVS, Volumenmodus) und „multi slice mode“ (MSM, Mehrschichtmodus). Der jeweilige Einsatz ist dabei von der Fragestellung abhängig (Becker, Schätzl et al. 1998).

Einzelschichtmodus

Für den Einzelschichtbetrieb wird nur ein Target (C) angesteuert und nur der Detektorring mit 864 Elementen verwendet. Die Schichtdicke kann durch einen ringförmigen Kollimator, der in das Scanfeld gefahren wird, auf 1,5 mm, 3 mm, 6 mm

oder 10 mm eingestellt werden. Dabei können maximal 140 Schichten bei einer Matrix von 512^2 Bildpunkten pro Untersuchung aufgenommen werden.

Im „single slice modus“ (SSM) wird der Elektronenstrahl in sogenannten „sweeps“ zwischen den Enden eines Targetrings ausgelenkt. Dieser „sweep“ dauert 100 ms und begrenzt die kürzeste Aufnahmezeit, die in diesem Modus durchführbar ist. Die Expositionszeit kann mit bis zu 20 „sweeps“ variiert werden, was eine Regulation in Intervallen von 100 ms zulässt. Die Schichtdicke wird nur durch die Kollimation bestimmt.

Die Aufnahmen des SSM werden jeweils am Ende des Tischvorschubs akquiriert, d.h. sequentiell aufgenommen. Bei Aufnahmen des Herzens wird mit der oben beschriebenen Aufnahmezeit von 100 ms und einer EKG-Triggerung auf 80% des RR-Intervalls gearbeitet (Mao, Oudiz et al. 1996). Die EKG-Triggerung ist notwendig um die Datenakquisition noch vor der Systole zu beenden und Bewegungsartefakte des Herzens zu minimieren. Dieser Modus lässt sich zur Quantifizierung des Koronarkalks (Agatston, Janowitz et al. 1990), zur CT-Angiographie der Aorta ascendens (Hamada, Takamiya et al. 1992), zur Beurteilung der Koronargefäße (Reddy, Chernoff et al. 1998) und zur Darstellung der Herzhöhlen (Stanford and Thompson 1991) verwenden.

Volumenmodus

Beim EBCT kann, ähnlich dem Prinzip der Spiral-CT, eine kontinuierliche Messdatenerfassung bei gleichzeitigem Tischvorschub durchgeführt werden („continuous volume scanning“ = CVS). Da der Volumenmodus auf dem Einzelschichtmodus basiert, wird wie beim SSM die Expositionszeit durch die Anzahl der „sweeps“ festgelegt. Es sind deshalb auch dieselben Schichtdicken von 1,5 bis 10 mm möglich. Beim CVS wird die Schichtdicke jedoch nicht allein durch die Kollimation festgelegt, sondern ergibt sich aus zwei Parametern: Tischvorschub und Kollimation. Das Verhältnis von Tischvorschub pro Rotation zu Schichtkollimation wird als „Pitch-Faktor“ bezeichnet. Dieser ist im CVS immer ≤ 1 und bestimmt die Dosis pro Schicht.

Je nachdem ob der Pitch $< 0,5$ oder $> 0,5$ beträgt, müssen verschiedene Maßnahmen ergriffen werden, um die sich daraus ergebenden Artefakte zu bekämpfen. Bei niedrigem Pitch muss die Fächerstrahl-Geometrie („cone beam“) ausgeglichen werden, hierzu benutzt man den Cone-Beam-Algorithmus. Durch

technische Gegebenheiten ist der Fächerstrahl leicht gekrümmt, entsprechend einem Ausschnitt aus einem Kegelmantel. Das hat z.B. Rippenartefakte zur Folge. Um dieses Artefakt zu verringern, werden benachbarte Schichten miteinander verrechnet. Bei hohem Pitch sollen die Bewegungsartefakte bedingt durch den schnellen Tischvorschub vermindert werden. Man verwendet dabei den Overlap-Algorithmus. Es wird hierbei zwischen zwei benachbarte Schichten eine zusätzliche Schicht errechnet. Von diesem Algorithmus profitiert besonders die CT-Angiographie, da die 3D-Rekonstruktion durch die Zwischenschichten verbessert wird (Becker, Schätzl et al. 1998).

Mehrschichtmodus

Im Mehrschichtmodus ist es möglich, einen Scan mit einer Scanlänge von ca. 8 cm, fast gleichzeitig abzutasten. Dies wird durch Ansteuerung von bis zu allen vier Targets (A, B, C und/oder D) unmittelbar nacheinander möglich. Die auftretende Strahlung wird dabei an den zwei Detektorringen getrennt erfasst. Am ersten Detektor, mit den 864 Detektorelementen, werden dabei jeweils zwei Messfelder zusammen verrechnet, so dass beide Detektorringe je 432 Messelemente aufweisen. Beide Detektoren werden bei der Messung gleichzeitig von einem Target angesteuert. Die Schichtdicke ist bei diesem Modus durch den Verzicht auf den Kollimator fest vorgegeben: sie beträgt 8 mm.

Die Dauer eines Scans beträgt im Mehrschichtmodus 50 ms pro Doppelschicht (2 mal 8 mm). Die Zeit zwischen zwei Abtastungen beträgt minimal 6 ms. Durch die räumliche Versetzung der Targets kommt es zwischen den 16 mm breiten Doppelschichten zu Abtastlücken von 4 mm.

Flussmodus

Der Flussmodus (Flow mode) ist eine Messtechnik im Mehrschichtmodus. Er wird benutzt, um den Fluss des Kontrastmittels durch das Herz zu messen. Dies macht man sich z.B. bei der myokardialen Perfusion, zum Nachweis von Rechts-links-Shunts oder zur Darstellung der Bypass-Durchgängigkeit zunutze.

Dabei wird dieselbe Region des Herzens sequentiell zum immer gleichen Zeitpunkt des Herzzyklus abgetastet. Die Triggerung erfolgt hierbei über die R-Zacke des EKG. Diese Scanfolge kann bis zu 20mal wiederholt werden, so dass 160 Schichten aufgenommen sind. Auf den Bildern sieht man anschließend die verschiedenen Phasen der Kontrastmittelanflutung. Durch Auswertung von Einstrom des Bolus,

Peak und Auswaschphase lassen sich dann die oben genannten Funktionen ermitteln.

Cine Mode

Der Cine-Mode ist auch eine Mehrschichtmodus-Messtechnik. Mit ihm soll ein ganzer Herzzyklus in allen Phasen dargestellt werden. Die Targets werden dabei nacheinander abgetastet. Die Abtastung erfolgt, auf die R-Zacke des EKG getriggert, bis zu 20mal kurz hintereinander. Danach werden in gleicher Weise die anderen Targets angesprochen. Auf diese Weise lassen sich 160 Schichten gewinnen. Um ein größeres Scanvolumen zu erhalten, ist es möglich, nach Aufnahme des ersten Scans, den Untersuchungstisch aus der Gantry zu bewegen, und die ersten beiden Targets ein zweites Mal abzutasten. Hierbei sind dann aber insgesamt nur 156 Schichten erreichbar.

Um annähernd die kurze und lange Herzachse darzustellen, muss der Untersuchungstisch gekippt werden (siehe Abschnitt 3.3.1). Da die Einstellbarkeit des Untersuchungstisches limitiert ist und die Herzachsen individuell verschieden sind, gelingt dies nur in begrenztem Umfang (Becker, Schätzl et al. 1998).

3 Material und Methoden

3.1 Patienten

Das Patientenkollektiv bestand aus insgesamt 32 Patienten mit gesicherter hypertropher obstruktiver Kardiomyopathie (HOCM). Zur Therapie war bei diesen Patienten eine transkoronare Alkoholablation der septalen Hypertrophie (TASH) vorgesehen. Das Durchschnittsalter betrug zum Zeitpunkt der Ablation $55,8 \pm 14,1$ (21,5–73,4) Jahre. Dabei waren die Frauen zum Zeitpunkt der ersten Untersuchung mit durchschnittlich $58,7 \pm 13,8$ (21,5–73,0) Jahren älter als die Männer mit $53,0 \pm 14,1$ (26,6–73,4) Jahren ($p = ns$).

Die Anzahl der Patienten in verschiedenen Altersgruppen kann der Tabelle 3.1.1 entnommen werden.

Geschlecht	Alter	Anzahl	Prozent
weiblich	20–39	2	12,5
	40–59	5	31,3
	60–79	9	56,3
	Gesamt	16	100,0
männlich	20–39	3	18,8
	40–59	8	50,0
	60–79	5	31,3
	Gesamt	16	100,0

Tabelle 3.1.1
Alter nach Geschlecht

Zur Schweregradeinteilung und Verlaufsbeurteilung wurde der invasiv bestimmte postextrasystolische Druckgradient, der am linksventrikulären Ausflusstrakt entsteht, herangezogen. Dieser war im Mittel $154 \pm 41,9$ (65–205) mmHg. Der Ruhegradient betrug in Ruhe vor Therapie $81,3 \pm 26,6$ (30–130) mmHg.

3.2 Untersuchungsablauf

Alle 32 Patienten wurden präinterventionell im EBCT untersucht und erhielten eine Herzkatheteruntersuchung. Die Transkoronare Ablation der Septum Hypertrophie (TASH) erfolgte bei 25 (78,1%) Patienten in derselben angiographischen Untersuchung, bei sieben (21,9%) Patienten zu einem späteren Zeitpunkt. Der

Zeitabstand zwischen der Intervention (Ablation) und der EBCT-Voruntersuchung betrug im Mittel $10,3 \pm 16,1$ Tage (0–76).

Bei der TASH wurde zunächst der in Frage kommende Septalast mit einem Angioplastieballon sondiert. Nach Inflation des Ballons zur Okklusion des Septalastes erfolgte die Bestimmung der Reduktion des intraventrikulären Druckgradienten. Betrug die Reduktion des Ruhegradienten über 30 mmHg sowie des postextrasystolischen Gradienten über 50 mmHg, und war die Länge des Septalastes über 2 cm mit einem Durchmesser von 1,5 cm, wurde zur Darstellung des abhängigen Myokards Kontrastmittel injiziert. Erst dann erfolgte die Injektion von 96%igem Ethanol. Dabei wurde 1,0 ml über 7 s, anschließend 0,5 bis 1,0 ml über 30 s verabreicht.

Bei 30 Patienten erfolgte eine frühpostinterventionelle Untersuchung im EBCT im Mittel $6,8 \pm 2,6$ (2–12) Tage nach der Ablation.

Im Verlauf nach sechs Monaten erfolgte die EBCT bei 28 Patienten. Die Untersuchung erfolgte nach durchschnittlich $162,2 \pm 41,6$ (41–221) Tagen.

Eine EBCT-Untersuchung nach zwölf Monaten wurde bei 24 Patienten durchgeführt. Hierbei betrug der Abstand zur Intervention $356,7 \pm 82,1$ (156–508) Tage.

Bei insgesamt 23 Patienten erfolgte eine vollständige Verlaufsuntersuchung

Bei 31 Patienten wurde zudem ein postinterventioneller Herzkatheter durchgeführt. Hierbei erfolgten Gradientenmessungen zur Verlaufsbeurteilung nach TASH sowie die Bestimmung globaler Funktionsparameter.

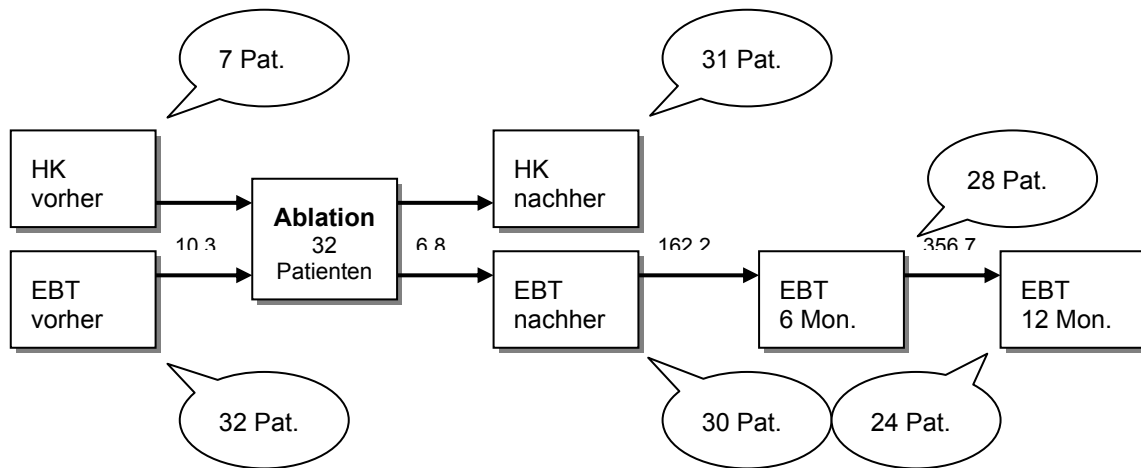


Abbildung 3.2.1

Untersuchungsablauf

HK = Untersuchung im Herzkatheter; EBT = Untersuchung im Elektronenstrahl-Computertomographen; die Zahlen der Pfeile geben die Abstände der Untersuchung zum Zeitpunkt der Ablation in Tagen an

Bei 31 Patienten (96,9%) lagen postinterventionelle Laborwerte (Creatinkinase und Creatinkinase-MB) zur Beurteilung der Größe des infarzierten Areals vor.

3.3 Elektronenstrahl-CT-Untersuchung

3.3.1 Untersuchungsgerät

Die Untersuchungen wurden mit dem C-150 Evolution (Imatron Inc., Palo Alto) Computertomographen durchgeführt (siehe Abbildung 3.3.1).

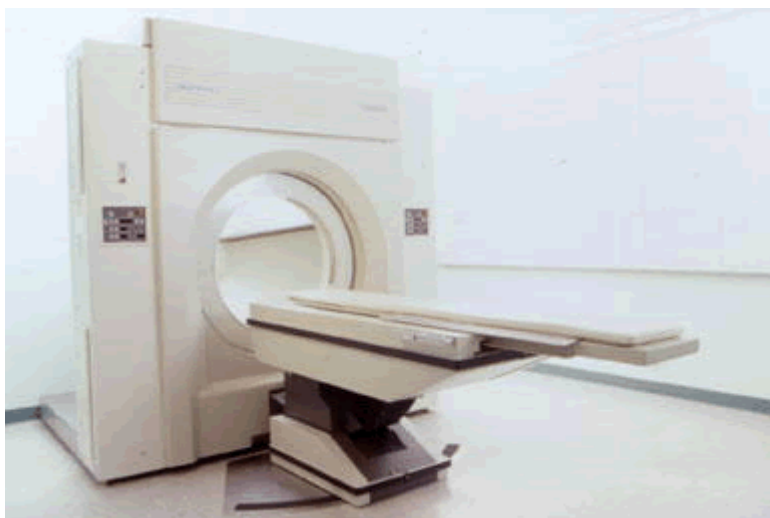

Abbildung 3.3.1

Elektronenstrahl-Computertomograph C-150 Evolution (Fa. Imatron Inc., Palo Alto)

Bei diesem Gerät wurde für die Funktionsuntersuchungen des Herzens der Strahlenstrom mit 625 mA im High-Resolution-Modus eingestellt, die Spannung betrug konstant 130 kV. Weitere Parameter:

- 256x256 Matrix
- Field of view 25 cm
- Rekonstruktion mit Kernel sharp
- Pixelgröße 1,02x1,02 mm bei einer Grenzauflösung von 4 Linienpaaren pro mm

Bei den Untersuchungen wurde der Multislice-Mode gewählt. Die Schichten von 8 mm Dicke waren dabei entweder in der langen oder kurzen Achse angeordnet. Dafür wurde der Untersuchungstisch bei der kurzen Achse in der horizontalen Ebene um 21 ° nach rechts, und um 19 ° vertikal zu den Füßen hin gekippt. Für die lange Achse wurde die Liege um 25 ° in der Horizontalebene gedreht (siehe Abbildung 3.3.2). Diese Manöver waren notwendig, da die Gantry des EBCT unbeweglich ist. Aus diesem Grund entsprechen bei der EBCT-Untersuchung die Herzachsen auch nicht vollständig denen der MRT oder Echokardiographie.

Die mitgelieferte systemeigene Software ermöglichte die Bestimmung regionaler und globaler Funktionsparameter des Herzens sowie der Myokardmasse.

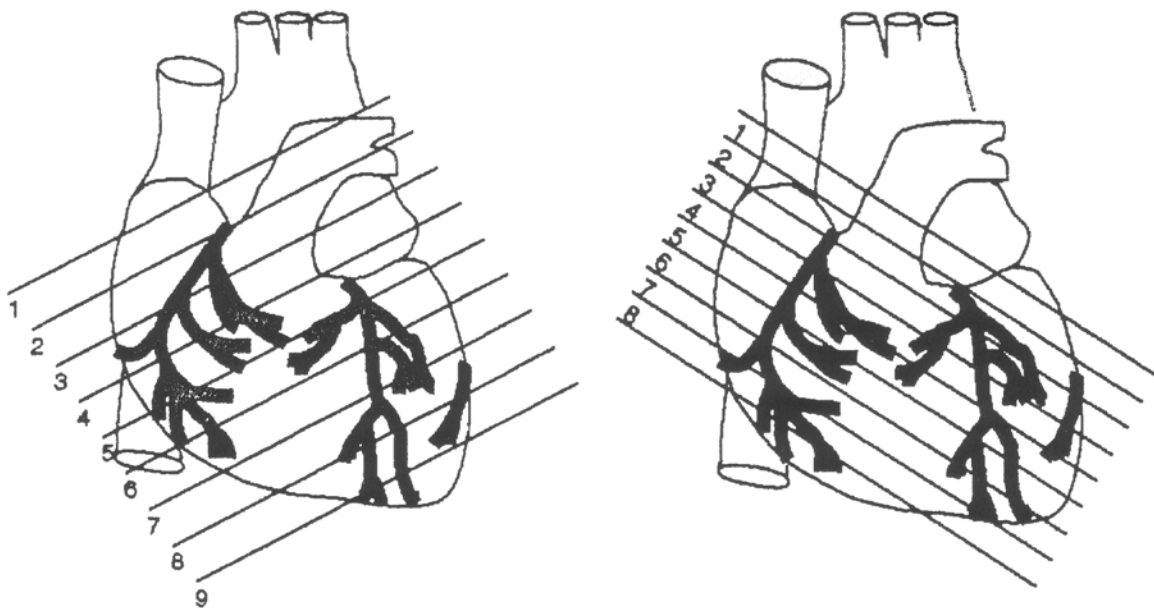


Abbildung 3.3.2
Bildschnittrichtungen in der kurzen Achse (links) und der langen Achse (rechts)

3.3.2 Kontrastmittelapplikation

Zur Abgrenzung des linksventrikulären Kavums vom Myokard erfolgte die intravenöse Applikation eines nichtionischen Kontrastmittels. Zur Optimierung der Kontrastierung wurde vor der Funktionsuntersuchung eine individuelle Transitzeitbestimmung mit Testbolusinjektion durchgeführt. Diese wurde durch

Injektion eines Kontrastmittelbolus von 20 ml mit einer Flussgeschwindigkeit von 5 ml/s ermittelt. Anschließend erfolgte die Messung des maximalen Dichteanstiegs in der Aorta ascendens. Um eine noch bessere Kontrastierung zu erreichen, wurden dem Zeitpunkt des Dichtemaximums noch 5 s zugegeben.

Bei der nun folgenden Messung bekamen die Patienten für die Aufnahmen in beiden Achsen, jeweils 70 ml des nichtionischen Kontrastmittels Imagopaque 300 (Nycomed) injiziert. Als Injektionsort wurde die Kubitalvene gewählt, die Flussrate betrug 5 ml/s.

3.3.3 Bildgewinnung

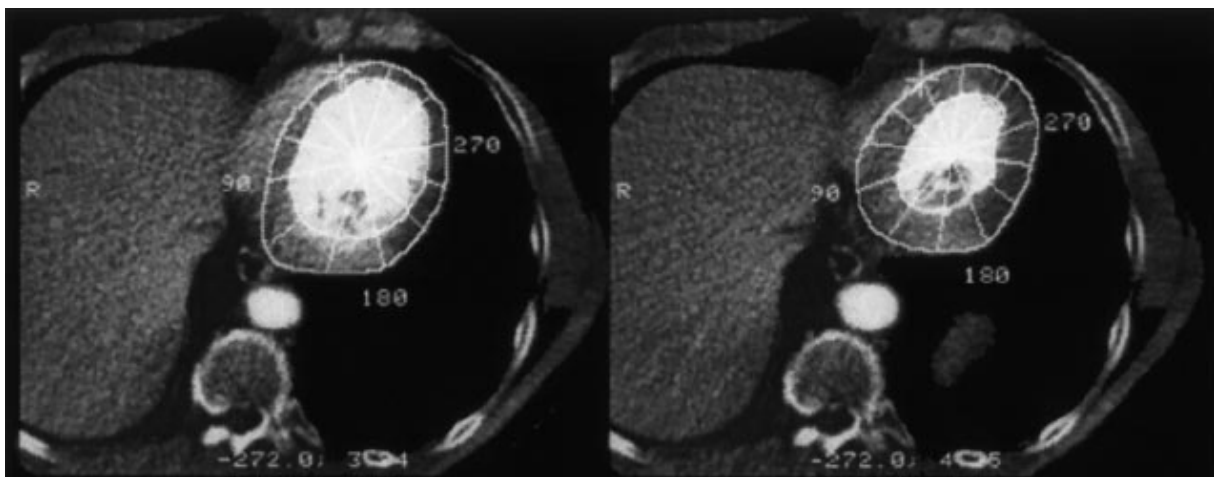
Um die Schichtebenen optimal einzustellen, wurde zu Beginn der Untersuchung ein Lokalisationsscan durchgeführt. Die Detektorringe wurden für die erste Schicht der Längsachse auf das Dach des linken Ventrikels, und für die kurze Achse auf die Herzbasis, eingestellt.

In der Längsachse wurden acht Schichten mit jeweils 20 Bildern akquiriert. In der kurzen Achse wurden zunächst ebenfalls acht Schichten mit je 13 Bilder belichtet; im anschließenden RR-Intervall wurden vier weitere apikale Schichten mit je 13 Bildern aufgenommen. So ergibt sich im Multislice-Modus bei einer Scandauer von 50 ms und 8 ms Interscandelay eine Bildwiederholungsgeschwindigkeit von 17 Bildern/s. Daraus folgt für die lange Achse eine Gesamtscanzeit von 1,176 s und für die Kurzachse 0,764 s. Lagen die Herzfrequenzen über 51 bzw. 78/min, so unterschritten sie die Gesamtscanzeiten und die Bilder wurden in zwei RR-Intervallen aufgenommen. So war die vollständige Abbildung eines Herzzyklus möglich. Die längere Verweildauer des Kontrastmittels beeinflusste die Kontrastierung nicht wesentlich.

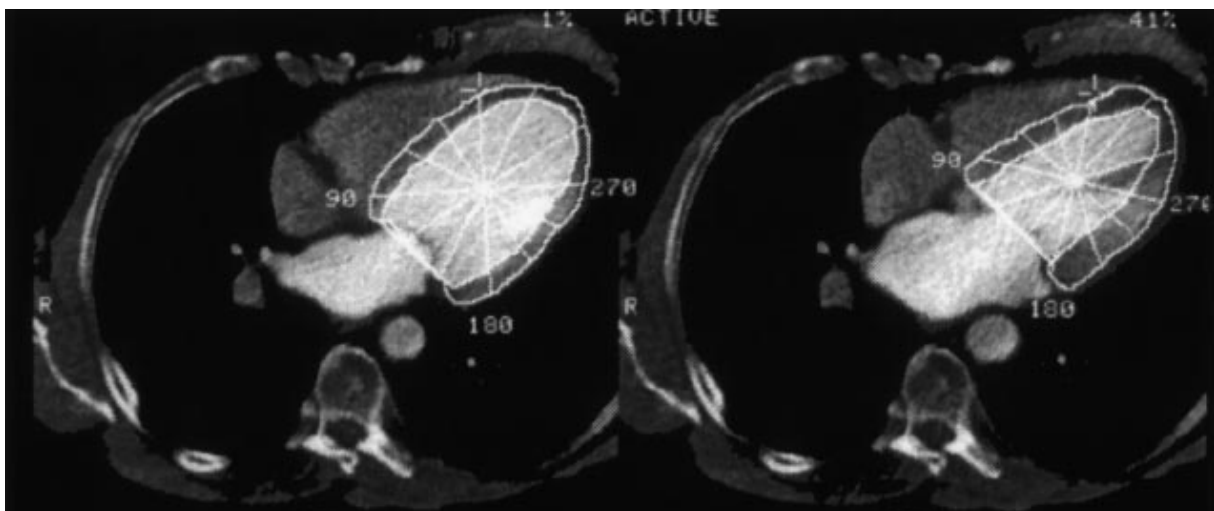
3.4 Datenakquisition und Auswertung

Die ermittelten Werte dieser Studie entsprechen Massenwerten. Zu deren Bestimmung wurde die Fläche zwischen Endo- und Epikard in den einzelnen Schichtbildern manuell markiert (siehe Abbildungen 3.4.1 und 3.4.2). Dabei wurden die Bilder der Enddiastole und Endsystole ausgewählt. Bezogen auf die EKG-Triggerung bedeuteten dies meist die Zeitpunkte 0 und 40% des RR-Intervalls. Um die Flächen der jeweiligen Schichten in Sektoren á 30 ° zu unterteilen, musste zuerst der Mittelpunkt des Herzens bestimmt werden. Dabei kann sowohl die

enddiastolische als auch die endsystolische Fläche verwendet werden. Um eine exaktere Auswertung zu erhalten, wurden die Bilder der Enddiastole benutzt, da die Fläche hier größer ist. Die Mittelpunkte in den einzelnen Schichten sollten möglichst auf einer Geraden durch die Schichtebene verlaufen. Um nun die Sektoreneinteilung vorzunehmen, wurde ein Referenzpunkt für 0° benötigt. Dazu wurde der dem Sternum nächste Punkt des Epikards gewählt. Dann wurde anhand der Geraden zwischen Referenz- und Mittelpunkt die Sektierung vorgenommen. Anschließend wurde das Myokardvolumen durch Interpolation zwischen den einzelnen Schichten nach der Schichten-Summations-Methode berechnet. Durch Multiplikation des Volumens mit der spezifischen Dichte des Myokards von $1,05 \text{ g/cm}$ erhielt man die Myokardmasse in Gramm.



a)



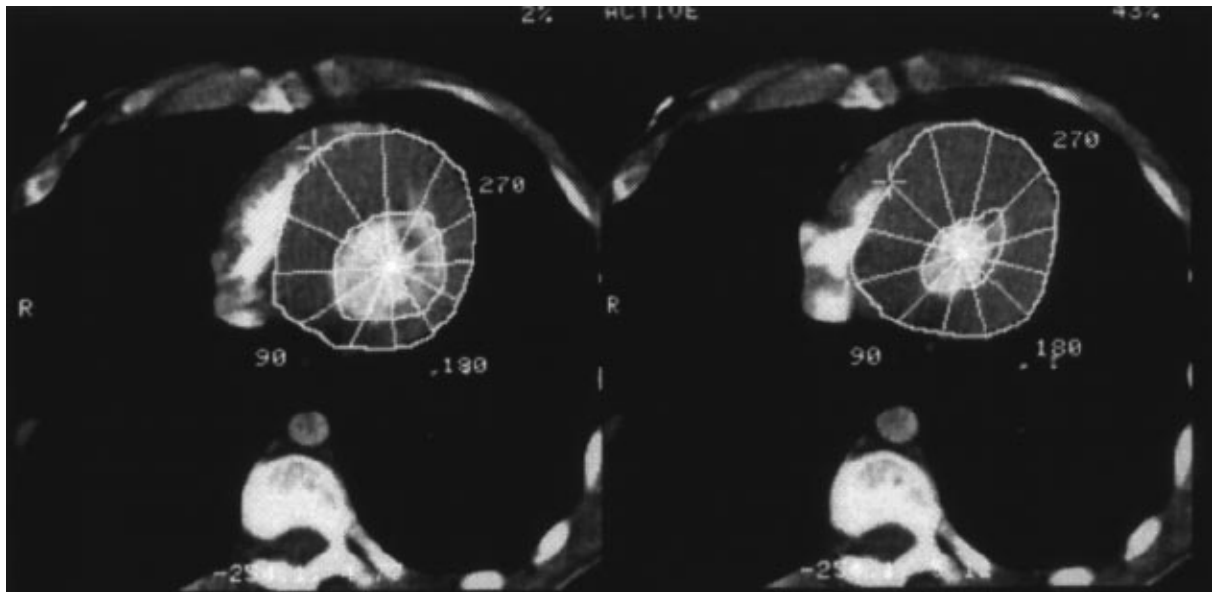
b)

Abbildung 3.4.1

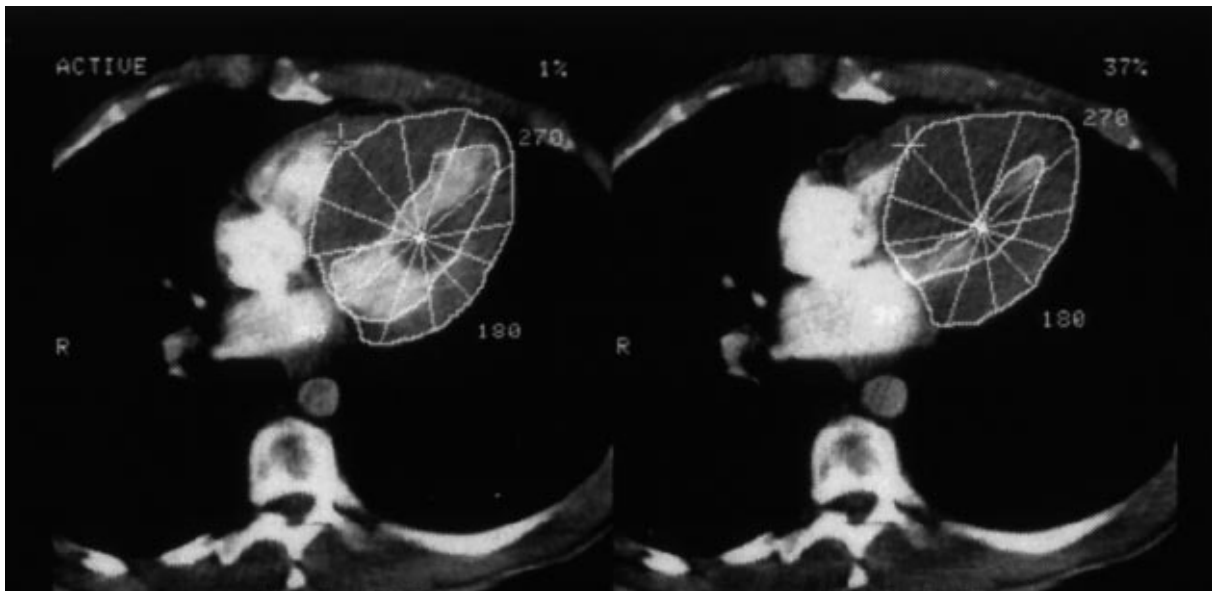
EBCT-Bild eines gesunden linken Ventrikels

a) kurze Achse: links manuelle Markierung der enddiastolischen, rechts der endsystolischen Fläche

b) lange Achse: links manuelle Markierung der enddiastolischen, rechts der endsystolischen Fläche



a)



b)

Abbildung 3.4.2

EBCT-Bild des linken Ventrikels eines HOCM-Patienten

a) kurze Achse: links manuelle Markierung der enddiastolischen, rechts der endsystolischen Fläche

b) lange Achse: links manuelle Markierung der enddiastolischen, rechts der endsystolischen Fläche

Um die Massenänderungen einzelnen Abschnitten des linksventrikulären Myokards zuordnen zu können, wurde das Myokard zusätzlich in drei Bereiche unterschieden:

- gesamter Ventrikel,
- Septum und
- laterale Wand.

Für die Masse des Septums wurden jeweils zwei Segmente der vier ersten Schichten benutzt. Auch für die laterale linksventrikuläre Wand wurden zwei Segmente

derselben Schichten verwendet. Die linksventrikuläre Gesamtmasse setzt sich aus allen Segmenten der gemessenen Schichten zusammen.

3.5 Statistische Methoden

Die vorhandenen Daten wurden mittels Kolmogorov-Smirnoff-Test mit Signifikanzkorrektur nach Lilliefors auf Normalverteilung getestet. Der statistische Vergleich der absoluten Massenwerte erfolgte anhand der multivariaten Varianzanalyse mit wiederholten Messungen. Dieser Test verhält sich auch robust gegenüber Abweichungen von der Normalverteilung.

Für die Änderungen der Masse und unterschiedlichen Lokalisationen wurde der t-Test bei gepaarten Stichproben verwendet.

Die Statistische Signifikanz wurde mit $p < 0,05$ angenommen. Zusätzlich wurden die Mittelwerte und Standardabweichungen bestimmt.

Die Korrelationen wurden anhand des Pearson-Korrelations-Koeffizienten bestimmt.

4 Ergebnisse

4.1 Deskriptive Statistik der absoluten Massenwerte

Alle Untersuchungen waren von ausreichender Bildqualität. Des Weiteren konnte bei allen Patienten die Auswertung der EBCT-Untersuchung durchgeführt werden. Hierbei nahmen die Massenwerte insgesamt ab, siehe Abbildung 4.1.1.

Bei den absoluten Muskelmassen handelt es sich um die Muskelmassen der akquirierten Schichten. Es ist somit möglich, dass sich Abweichungen von der physiologischen Muskelmasse ergeben.

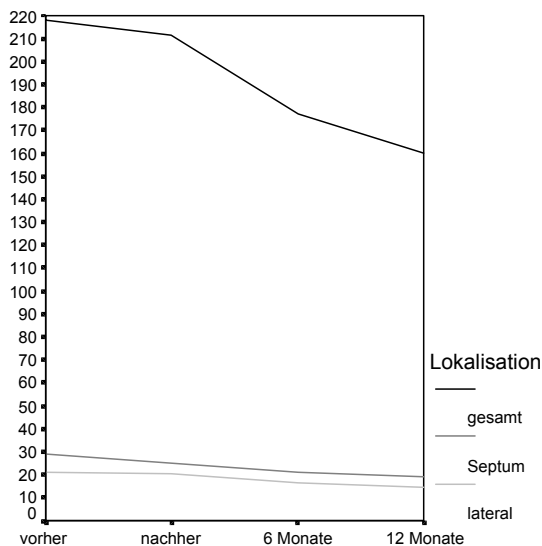


Abbildung 4.1.1

Mittelwerte (in g) der verschiedenen Lokalisationen bezogen auf den zeitlichen Verlauf

4.1.1 Masse des linken Ventrikels

Präinterventionell betrug die mittlere, für den linken Ventrikel (LV) herangezogene Myokardmasse $218,3 \pm 31,0$ (167,0–278,0) g. In der unmittelbar postinterventionellen Untersuchung betrug die LV Muskelmasse $211,6 \pm 29,5$ (165,0–278,0) g. Im weiteren Verlauf nach der Intervention reduzierte sich das LV Myokard auf $177,4 \pm 18,5$ (138,0–216,0) g nach sechs Monaten und zu einem Gewicht von $159,9 \pm 19,9$ (119,0–199,0) g nach einem Jahr (siehe Tabelle 4.1.1).

Zeitpunkt	Patienten	Mittelwert	Standardabweichung	Minimum	Maximum
vorher	32	218,313	30,949	167,0	278,0
nachher	30	211,633	29,508	165,0	278,0
6 Monate	26	177,462	18,505	138,0	216,0
12 Monate	24	159,875	19,916	119,0	199,0

Tabelle 4.1.1
Linksventrikuläre Muskelmasse zu definierten Zeitpunkten (in g)

Die Form der Kurve ist hierbei auf linearem, quadratischem und kubischem Niveau signifikant (siehe Abbildung 4.1.2).

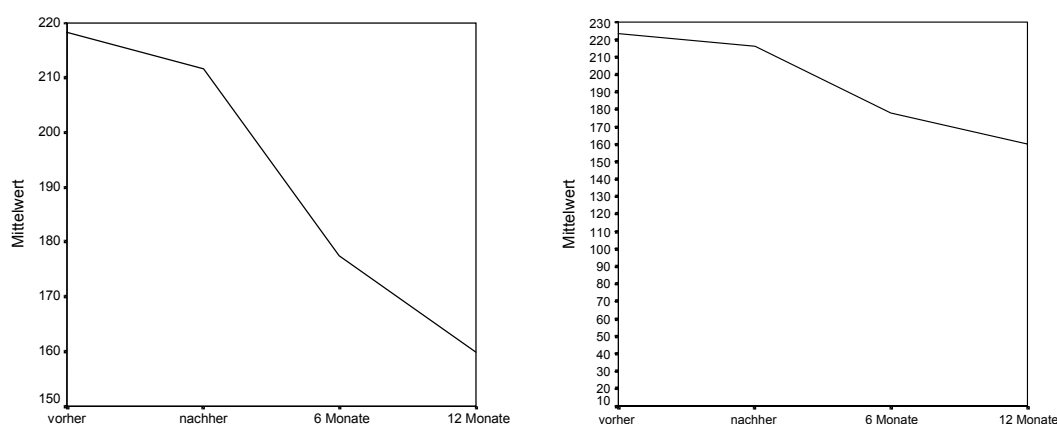


Abbildung 4.1.2
Kurven der Mittelwerte (in g) der linksventrikulären Masse; links ausschnittsskaliert – rechts reguläre Skalierung

4.1.2 Masse des Ventrikelseptums

Das Myokardseptum hatte vor der Intervention ein Gewicht von durchschnittlich $29,1 \pm 3,6$ (19,4–35,7) g. Im Anschluss an die TASH betrug die Septummasse $24,7 \pm 3,8$ (16,7–31,4) g. Nach sechs Monaten wurde im Septum eine Masse von $21,3 \pm 4,2$ (14,3–28,7) g gemessen, und nach 12 Monaten von $19,1 \pm 4,0$ (13,8–26,9) g (siehe Tabelle 4.1.2).

Zeitpunkt	Patienten	Mittelwert	Standardabweichung	Minimum	Maximum
vorher	32	29,075	3,550	19,4	35,7
nachher	30	24,737	3,806	16,7	31,4
6 Monate	28	21,296	4,164	14,3	28,7
12 Monate	24	19,067	3,945	13,8	26,9

Tabelle 4.1.2
Masse des Ventrikelseptums zu definierten Zeitpunkten (in g)

Die Kurve der septalen Massenabnahme zeigt einen signifikanten linearen und quadratischen Verlauf (siehe Abbildung 4.1.3).

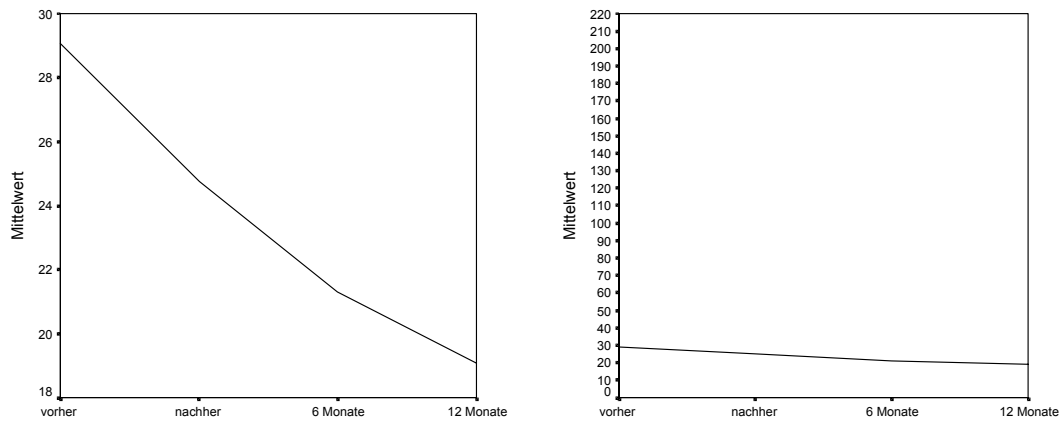


Abbildung 4.1.3

Kurven der Mittelwerte (in g) der septalen Masse; links ausschnittsskaliert – rechts reguläre Skalierung

4.1.3 Masse der lateralen Ventrikelwand

Die Seitenwand des Ventrikels hatte vor Beginn des Eingriffs eine Masse von $21,3 \pm 2,5$ (17,6–28,6) g, direkt danach von $20,1 \pm 1,8$ (17,1–23,4) g. Nach sechs Monaten betrug die Masse der lateralen Wand $16,7 \pm 2,3$ (12,9–21,7) g, nach einem Jahr $14,3 \pm 2,4$ (10,9–19,8) g (siehe Tabelle 4.1.3).

Zeitpunkt	Patienten	Mittelwert	Standardabweichung	Minimum	Maximum
vorher	32	21,282	2,501	17,6	28,6
nachher	30	20,111	1,804	17,1	23,4
6 Monate	28	16,714	2,314	12,9	21,7
12 Monate	24	14,258	2,359	10,9	19,8

Tabelle 4.1.3

Masse der lateralen Ventrikelwand zu definierten Zeitpunkten (in g)

Der Kurvenverlauf der lateralen Wand zeigt eine signifikante lineare und kubische Form; der quadratische Zusammenhang ist jedoch nicht signifikant (siehe Abbildung 4.1.4).

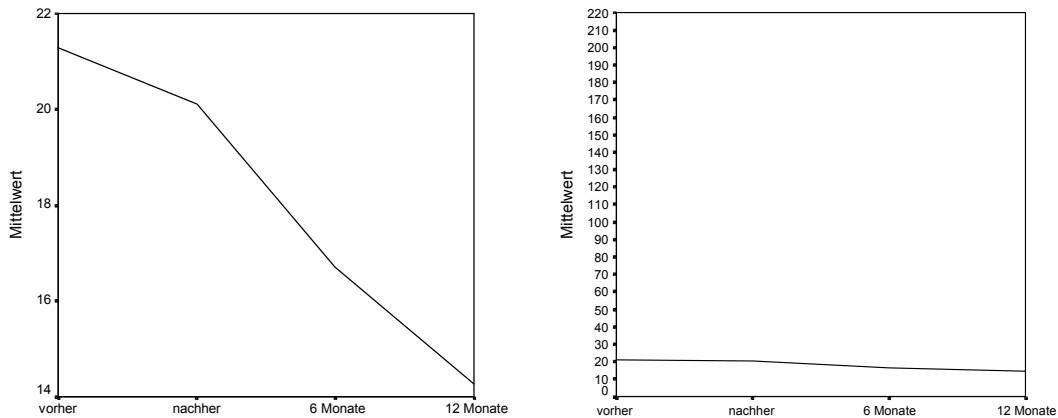


Abbildung 4.1.4
 Kurven der Mittelwerte (in g) der lateralen Masse; links ausschnittsskaliert – rechts reguläre Skalierung

4.2 Absolute Massenänderungen der einzelnen Lokalisationen

Die Abbildung 4.2.1 verdeutlicht die einzelnen Änderungsangaben zwischen den vier verschiedenen Zeitpunkten, die als Berechnungsgrundlage verwendet wurden.

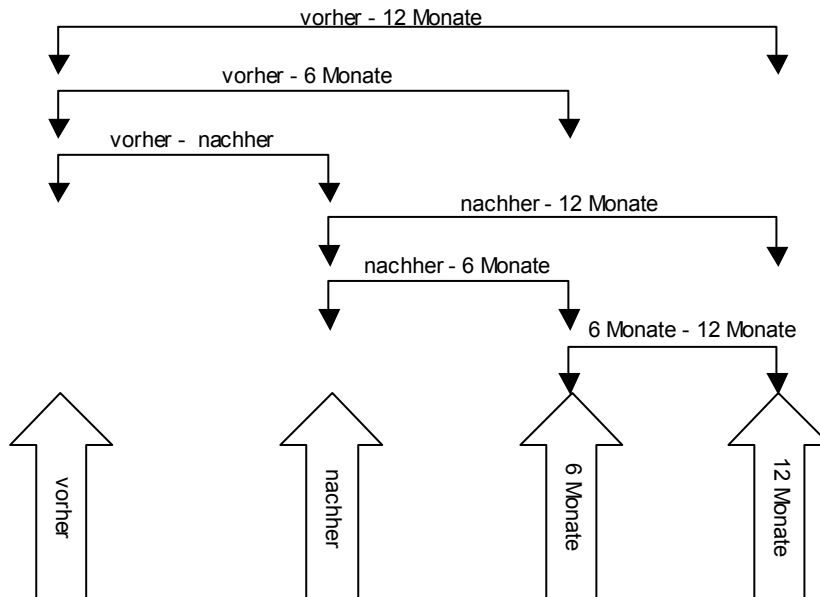


Abbildung 4.2.1
 Änderungsangaben zwischen den einzelnen Zeitpunkten

4.2.1 Linker Ventrikel

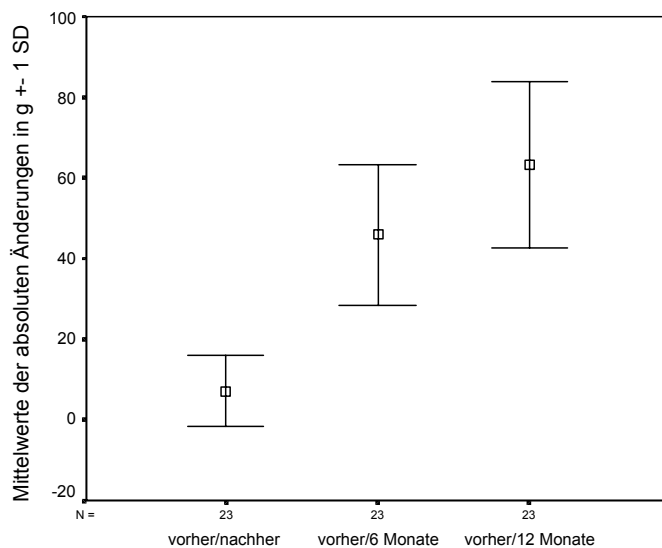
Die absoluten Unterschiede der Massen des linken Ventrikels zu den einzelnen Zeitpunkten sind zueinander alle signifikant $p < 0,001$.

In Tabelle 4.2.1 sind die absoluten Massenänderungen zwischen den vier Zeitpunkten gezeigt. Daraus erkennt man, dass die linksventrikuläre Masse insgesamt im Verlauf eines Jahres um $61,7 \pm 21,5$ (28–111) g abgenommen hat.

Zeitraum	Patienten	Mittelwert	Standardabweichung	Minimum	Maximum
vorher/nachher	30	8,267	8,473	-13,0	31,0
vorher/6 Monate	26	43,000	18,263	19,0	89,0
vorher/12 Monate	24	61,708	21,483	28,0	111,0
nachher/6 Monate	25	36,680	19,207	11,0	87,0
nachher/12 Monate	24	54,417	23,146	17,0	111,0
6 Monate/12 Monate	23	17,261	8,308	-1,0	32,0

Tabelle 4.2.1
Änderungen der absoluten Masse des linken Ventrikels in g

Die Abbildung 4.2.2 stellt die absoluten Massenänderungen des linken Ventrikels graphisch dar.



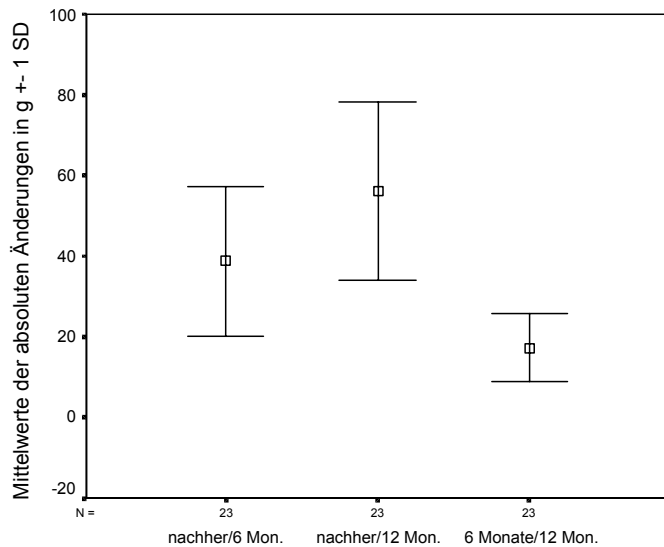


Abbildung 4.2.2
Übersicht der Fehlerbalken zur linksventrikulären Massenänderung in g (absolut)

4.2.2 Ventrikelseptum

Die absoluten Änderungen der Massenwerte des Septums unterscheiden sich in den verschiedenen Untersuchungszeitpunkten alle signifikant, $p < 0,001$, bis auf zwei Wertepaare. Die absoluten Änderungen der septalen Masse vorher/nachher unterscheiden sich nicht von den Änderungen nachher/6 Monate und nachher/12 Monate ($p = ns$).

Die Veränderungen der Septummasse sind in Tabelle 4.2.2 aufgeführt. Hier hat sich die Masse des Septums innerhalb von zwölf Monaten um $10,1 \pm 3,8$ (4–18,8) g verringert.

Zeitraum	Patienten	Mittelwert	Standardabweichung	Minimum	Maximum
vorher/nachher	30	4,357	2,819	-0,4	12,4
vorher/6 Monate	28	7,929	3,792	2,3	17,9
vorher/12 Monate	24	10,125	3,775	4,0	18,8
nachher/6 Monate	27	3,585	2,097	0,1	8,0
nachher/12 Monate	24	5,429	2,031	1,6	8,8
6 Monate/12 Monate	23	1,683	1,128	-0,2	3,8

Tabelle 4.2.2
Änderungen der absoluten Masse des Septums in g

In Abbildung 4.2.3 sind die absoluten Änderungen des Septums graphisch in Form von Fehlerbalken aufgezeigt.

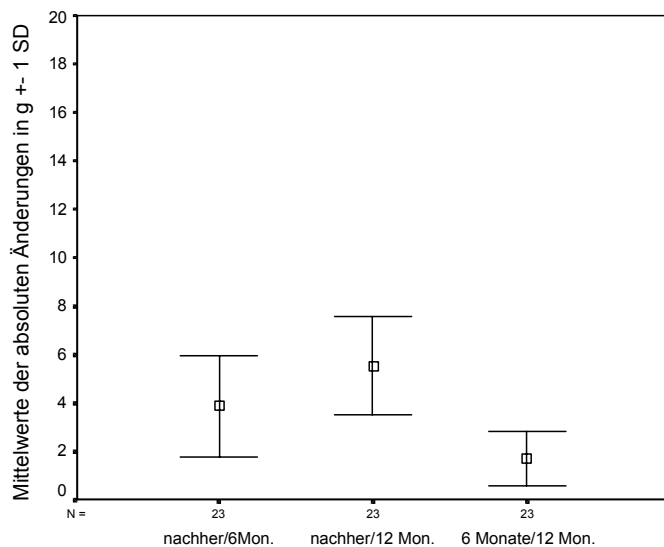
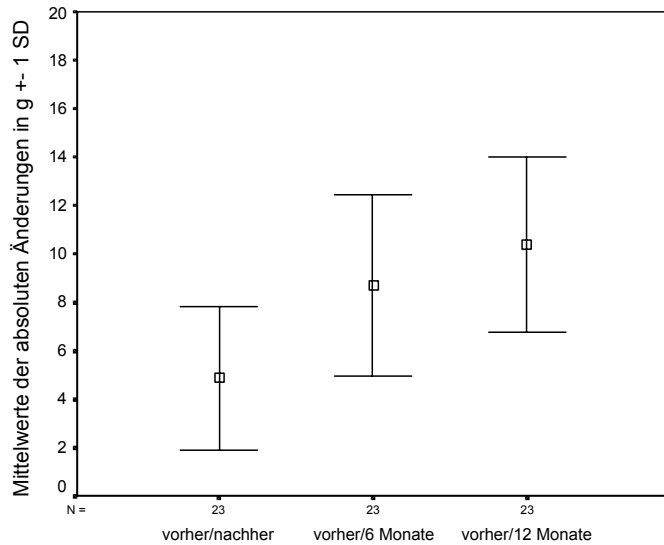


Abbildung 4.2.3
Übersicht der Fehlerbalken zur absoluten septalen Änderung in g

4.2.3 Laterale Ventrikelwand

Die absoluten Gewichtsänderungen der lateralen Ventrikelwand unterscheiden sich im Vergleich der einzelnen Zeitpunkte zwar fast alle signifikant $p < 0,05$. Die Wertepaare vorher/nachher zu 6 Monate/12 Monate und vorher/6 Monate zu nachher/12 Monate weisen jedoch ein niedrigeres Signifikanzniveau auf ($p < 0,1$).

Die Abnahme der Masse der lateralen Wand ist in Tabelle 4.2.3 dargestellt. Dabei haben sich die Gramm-Werte über den gesamten Zeitraum der Studie um $6,9 \pm 3,5$ (1,4–14,8) g reduziert.

Zeitraum	Patienten	Mittelwert	Standardabweichung	Minimum	Maximum
vorher/nachher	30	1,053	1,944	-0,9	7,7
vorher/6 Monate	28	4,573	3,143	1,1	13,4
vorher/12 Monate	24	6,897	3,531	1,4	14,8
nachher/6 Monate	27	3,568	2,033	0,7	7,2
nachher/12 Monate	24	5,814	2,448	1,3	10,2
6 Monate/12 Monate	23	2,100	0,889	0,3	3,6

Tabelle 4.2.3

Änderungen der absoluten Masse der lateralen Ventrikelwand in g

Die graphische Darstellung in Fehlerbalken findet sich in Abbildung 4.2.4.

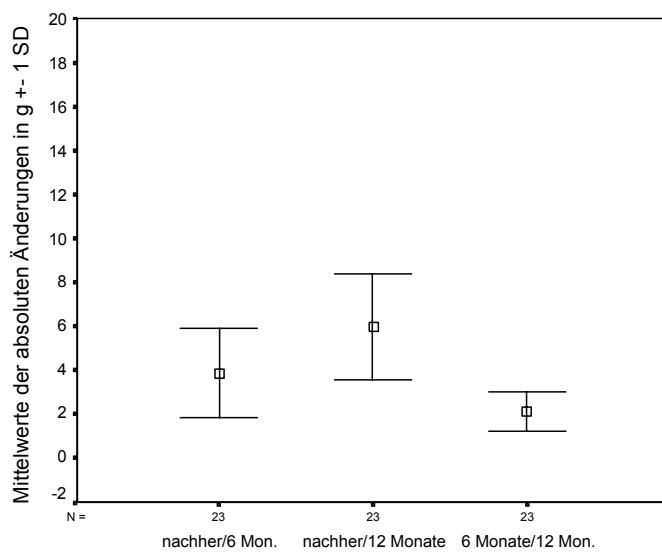
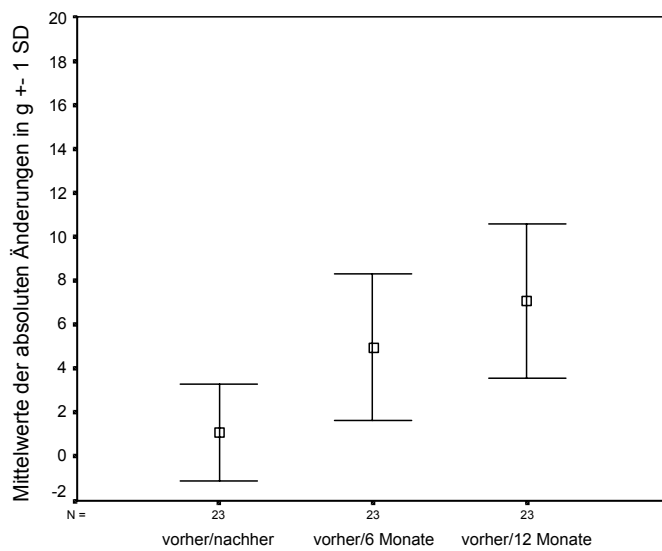


Abbildung 4.2.4

Übersicht der Fehlerbalken zur absoluten Änderung der lateralen Ventrikelwand in g

4.3 Relative Massenänderungen der einzelnen Lokalisationen

Bei den folgenden Berechnungen wurde die absolute Massenänderung zum am jeweiligen Ausgangszeitpunkt gemessenen Gewicht in Beziehung gesetzt.

4.3.1 Linker Ventrikel

Die relativen Massenänderungen des linken Ventrikels unterscheiden sich zu den verschiedenen Zeitpunkten alle signifikant ($p < 0,001$).

Tabelle 4.3.1 zeigt die prozentuale Abnahme zwischen den einzelnen Zeitpunkten. Dabei hat sich die Masse des linken Ventrikels im Zeitraum vorher/12 Monate um $27,4 \pm 7,2$ (15,6–41,9) % verringert.

Zeitraum	Patienten	Mittelwert	Standardabweichung	Minimum	Maximum
vorher/nachher	30	3,640	3,744	-7,8	13,4
vorher/6 Monate	26	19,061	6,193	9,5	32,0
vorher/12 Monate	24	27,444	7,157	15,9	41,6
nachher/6 Monate	25	16,659	7,136	6,0	31,5
nachher/12 Monate	24	24,879	8,492	10,3	39,9
6 Monate/12 Monate	23	9,797	4,812	-0,6	19,0

Tabelle 4.3.1

Änderungen der relativen Masse des linken Ventrikels in %

Die Abbildung 4.3.1 zeigt die relativen Massenänderungen in Form von Fehlerbalken.

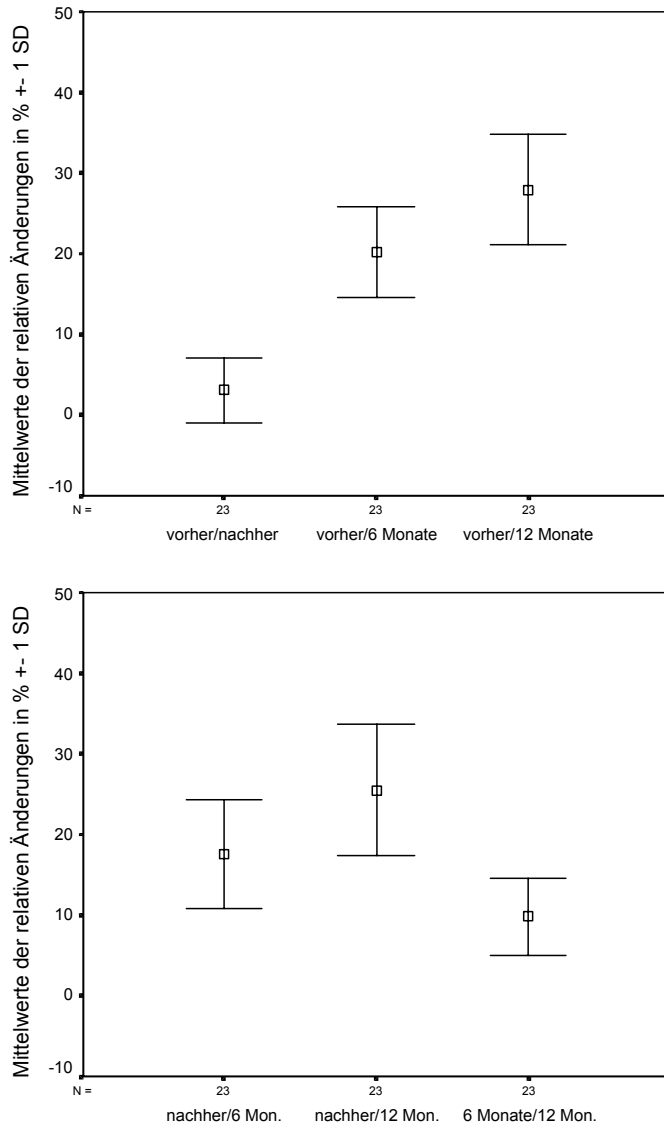


Abbildung 4.3.1
Übersicht der Fehlerbalken zur relativen Änderung des linken Ventrikels in %

4.3.2 Ventrikelseptum

Mit Ausnahme des Wertepaares vorher/nachher zu nachher/6 Monate ($p = ns$), unterscheiden sich alle prozentualen Massenänderungen des Septums signifikant voneinander ($p < 0,01$).

In Tabelle 4.3.2 sind die relativen Veränderungen tabellarisch dargestellt. Wie aus der Tabelle zu entnehmen ist, verkleinert sich die Septummasse während des gesamten Beobachtungszeitraumes um $34,5 \pm 11,3$ (13,8–57,0) %.

Zeitraum	Patienten	Mittelwert	Standardabweichung	Minimum	Maximum
vorher/nachher	30	14,858	8,991	-1,5	35,9
vorher/6 Monate	28	26,986	11,551	7,9	54,2
vorher/12 Monate	24	34,523	11,300	13,8	57,0
nachher/6 Monate	27	14,649	8,480	0,5	33,8
nachher/12 Monate	24	22,346	8,070	8,1	37,7
6 Monate/12 Monate	23	8,155	5,409	-1,1	18,3

Tabelle 4.3.2
 Änderung der relativen Masse des Septums in %

Die prozentuale Massenänderung des Septums ist in Abbildung 4.3.2 gezeigt.

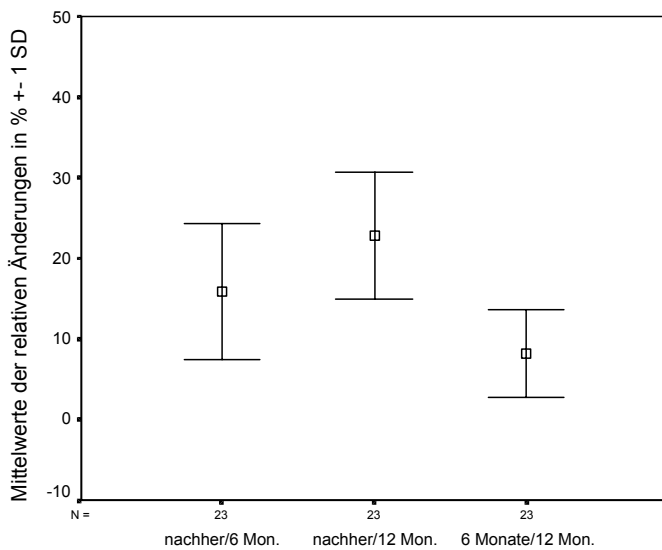
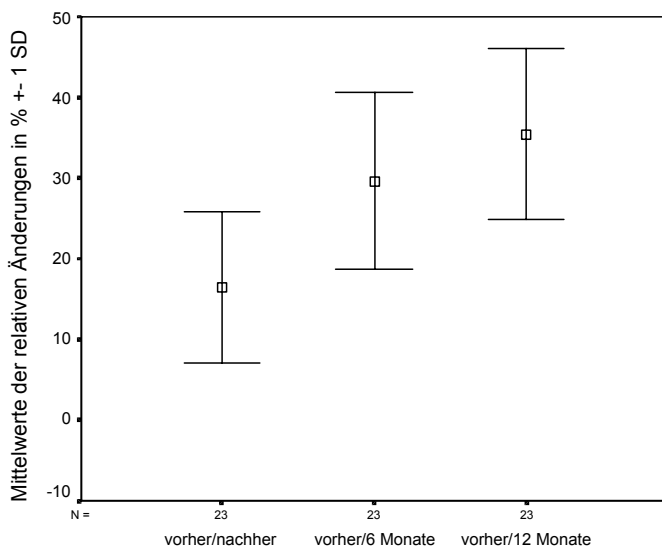


Abbildung 4.3.2
 Übersicht der Fehlerbalken der relativen Massenänderung des Ventrikelseptums in %

4.3.3 Laterale Ventrikelwand

Die relativen Massenänderungen der Wand des linken Ventrikels unterscheiden sich alle voneinander signifikant ($p < 0,005$). Das Wertepaar vorher/12 Monate zu nachher/12 Monate hat jedoch ein niedrigeres Signifikanzniveau ($p < 0,01$).

Die prozentualen Veränderungen zwischen den Zeitpunkten sind in Tabelle 4.3.3 aufgezeigt. Die laterale Ventrikelwand nimmt im Zeitraum vorher/12 Monate um $31,7 \pm 13,0$ (7,7–55,4) % ab.

Zeitraum	Patienten	Mittelwert	Standardabweichung	Minimum	Maximum
vorher/nachher	30	4,427	7,291	-4,0	26,9
vorher/6 Monate	28	20,714	11,774	6,0	50,2
vorher/12 Monate	24	31,726	12,970	7,7	55,4
nachher/6 Monate	27	17,542	9,493	4,0	32,5
nachher/12 Monate	24	28,747	11,156	7,1	45,7
6 Monate/12 Monate	23	13,094	5,666	1,7	22,7

Tabelle 4.3.3

Änderung der prozentualen Masse der Ventrikelwand in %

Zur Übersichtlichkeit sind die relativen Massenänderungen in Form von Fehlerbalken in Abbildung 4.3.3 dargestellt.

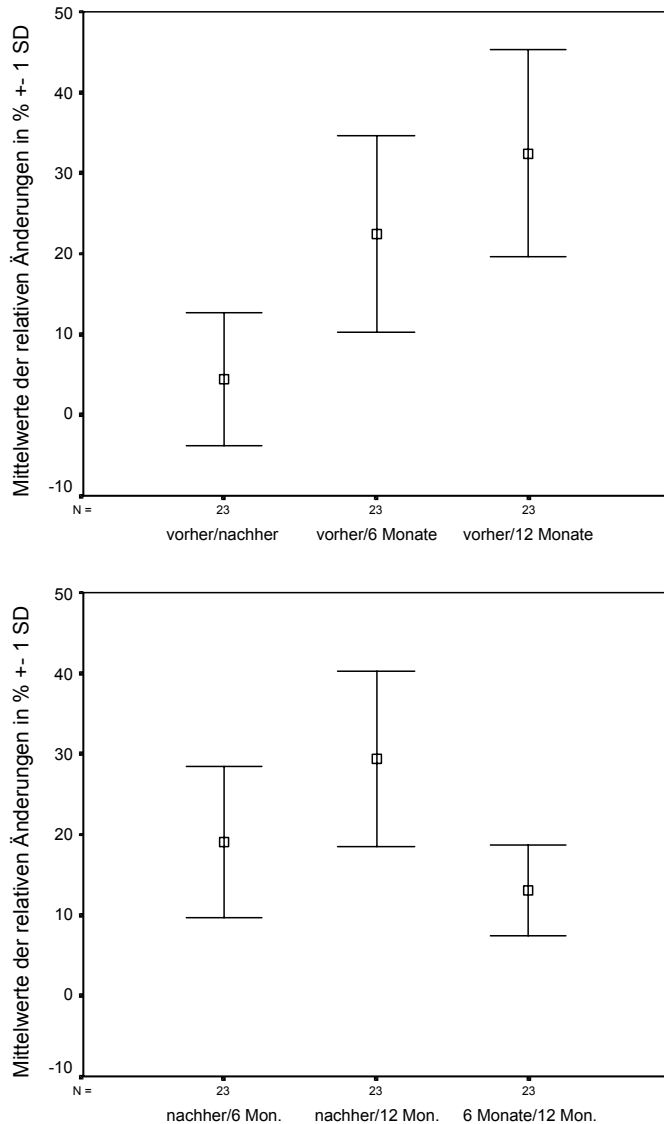


Abbildung 4.3.3

Übersicht der Fehlerbalken der relativen Massenänderungen der Ventrikelwand in %

4.4 Unterschiede in den verschiedenen Lokalisationen

Vergleicht man innerhalb der sechs sich ergebenden Zeitpaarungen (siehe Abbildung 4.2.1) die verschiedenen Lokalisationen (gesamt, Septum, laterale Wand), so erhält man 18 Wertepaare. Es wurden wieder die absoluten und relativen Massenänderungen zum Vergleich der Lokalisationen herangezogen.

4.4.1 Absolute Massenänderungen

Folgende Paarungen unterschieden sich nicht signifikant voneinander:

- Septum und laterale Wand der Zeiteinheit nachher/6 Monate ($p = ns$),
- Septum und laterale Wand der Zeiteinheit nachher/12 Monate ($p = ns$),
- Septum und laterale Wand der Zeiteinheit 6 Monate/12 Monate ($p = ns$).

Die absolute Massenänderung des Septums unterschied sich von der, des Ventrikels während des Unterschieds vorher/nachher zwar signifikant, das Signifikanzniveau war jedoch geringer ($p < 0,1$).

Alle anderen Paarungen unterschieden sich auf dem Niveau von $p < 0,001$ signifikant voneinander.

Abbildung 4.4.1 versucht den oben beschriebenen Sachverhalt zu verdeutlichen.

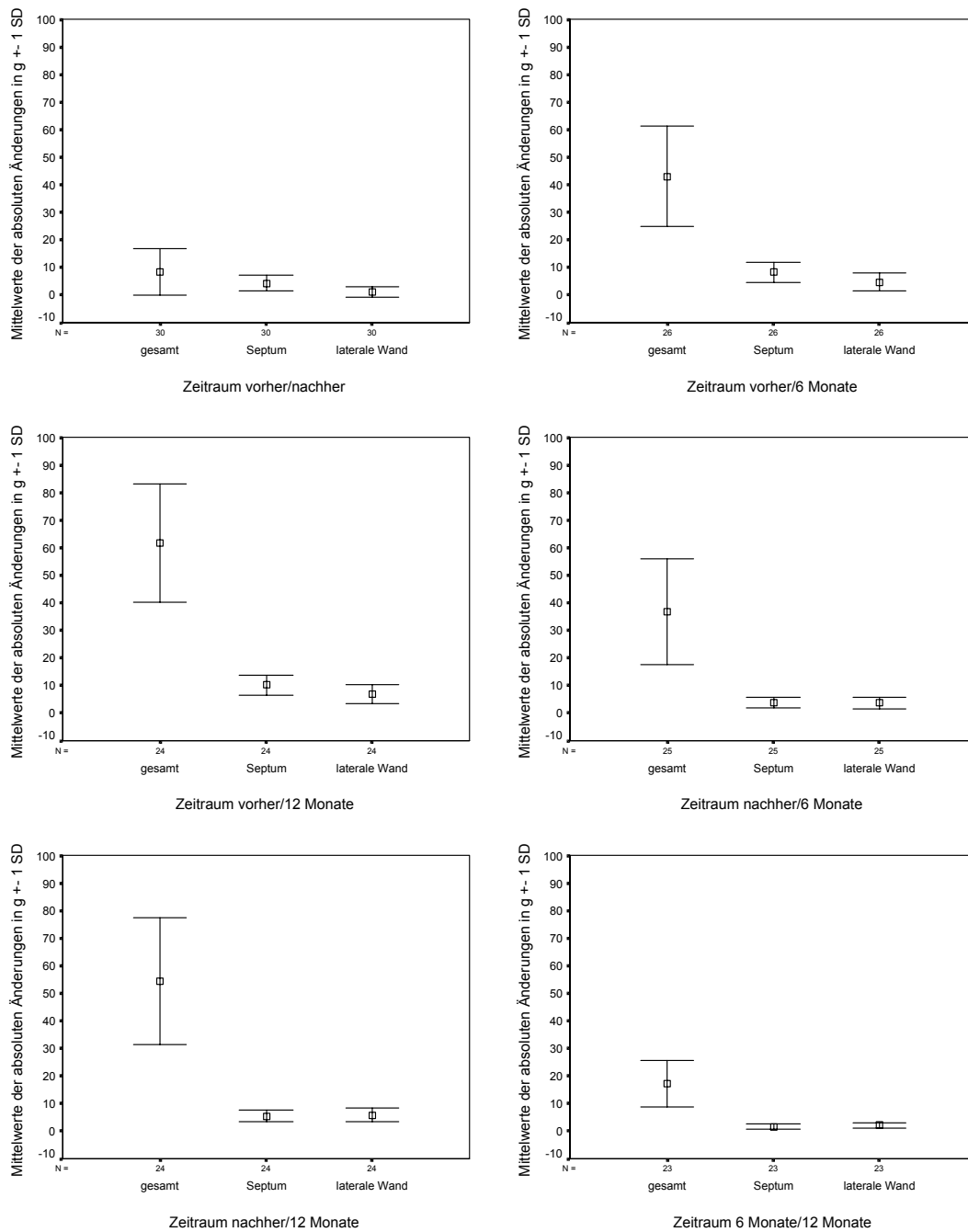


Abbildung 4.4.1
Fehlerbalken der unterschiedlichen Lokalisationen der absoluten Massenänderungen (in g)

4.4.2 Relative Massenänderungen

Bei den relativen Massenänderungen unterscheidet sich nur knapp die Hälfte (8 Paare) der Wertepaare signifikant in den Lokalisationen voneinander ($p < 0,05$).

Abbildung 4.4.2 veranschaulicht die genannten Fälle.

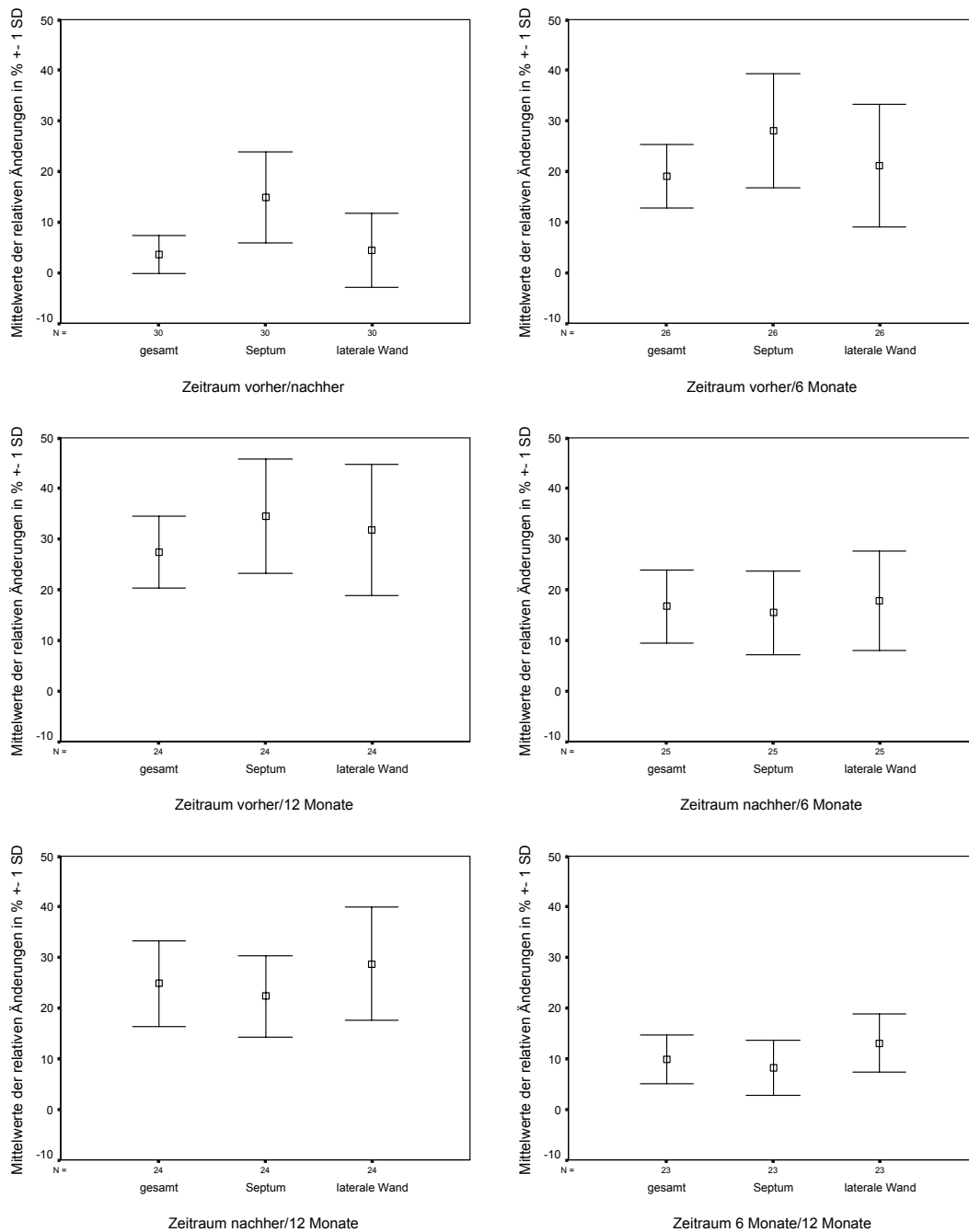


Abbildung 4.4.2

Übersicht der Fehlerbalken der verschiedenen Lokalisationen, relative Änderungen in %

4.5 Klinische Parameter und Parameter anderer Untersuchungen

4.5.1 Gradienten über dem linksventrikulären Ausflusstrakt

Die im Herzkatheter ermittelten Gradienten, die über dem linksventrikulären Ausflusstrakt entstehen nehmen signifikant ($p < 0,001$) ab (siehe Abbildung 4.5.1). Dabei reduziert sich der extrasystolische Gradient um 34 ± 21 (6–72) %, der Ruhegradient um 26 ± 13 (9–54) %. Die extrasystolischen Gradienten betragen dabei vor der Intervention $154 \pm 41,9$ (65–205) mmHg, und nehmen um $101,5 \pm 41,9$ (30–180) mmHg auf $62,7 \pm 39,5$ (10–140) mmHg nach der Intervention ab. Die Ruhegradienten machen vorher $81,3 \pm 26,6$ (30–130) mmHg aus, und reduzieren sich nachher um $60,3 \pm 21,3$ (15–100) mmHg auf $21,0 \pm 14,6$ (10–70) mmHg. Bei 13 Patienten ist der Ruhegradient nach sechs Monaten bestimmt. Dieser beträgt $21,9 \pm 20,8$ (0–64) mmHg.

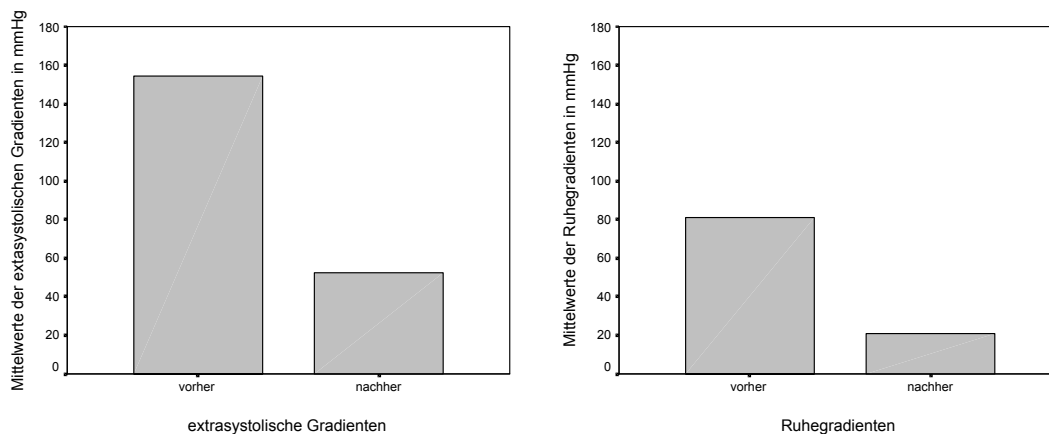


Abbildung 4.5.1

Mittelwerte der im Herzkatheter ermittelten Gradienten (links extrasystolisch und rechts in Ruhe) in mmHg

4.5.2 Ejektionsfraktion

Bei den Patienten wird zusätzlich im EBCT die Ejektionsfraktion bestimmt. Sie beträgt vor der Intervention $60 \pm 8,5$ (45–75) %.

4.5.3 Creatinkinase

Vor der TASH wurde im Rahmen der üblichen Laboruntersuchungen die Creatinkinase im Serum ermittelt. Nach der Intervention wurden zur Abschätzung der Infarktgröße die maximalen Werte aufgezeichnet. Der Gipfel der Creatinkinase nach der Intervention beträgt $422 \pm 210,7$ (179–1019) U/l, der Anteil des Isoenzym MB ist $80,7 \pm 43,2$ (29,2–192) U/l (siehe Abbildung 4.5.2).

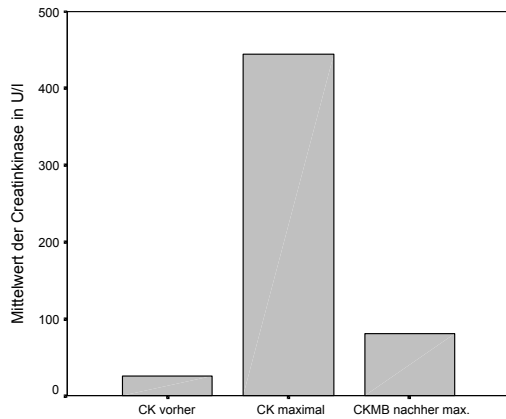


Abbildung 4.5.2

Graphische Darstellung der Mittelwerte der maximalen Creatinkinase-Werte und des Anteils des Isoenzyms MB nach der Intervention

4.5.4 Korrelation Creatinkinase zu Alkoholmenge

Setzt man die applizierte Alkoholmenge in Beziehung zu den maximalen Werten der Creatinkinase postinterventionell, so erhält man einen positiven Zusammenhang, der statistisch signifikant ist ($p < 0,01$) (siehe Abbildung 4.5.3).

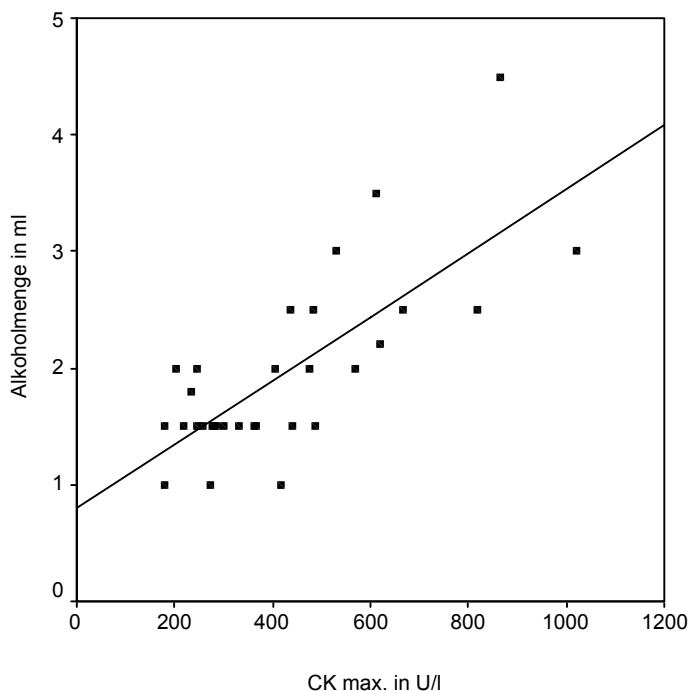


Abbildung 4.5.3

4.5.5 Korrelation Creatinkinase zu Massenabnahme

Die absolute Massenabnahme des Septums im Zeitraum vorher/nachher korreliert weder mit dem Gipfel der Creatinkinase noch mit der maximalen Creatinkinase MB

($p = ns$). In der graphischen Darstellung lässt sich jedoch ein positiver linearer Zusammenhang erkennen (siehe Abbildung 4.5.4).

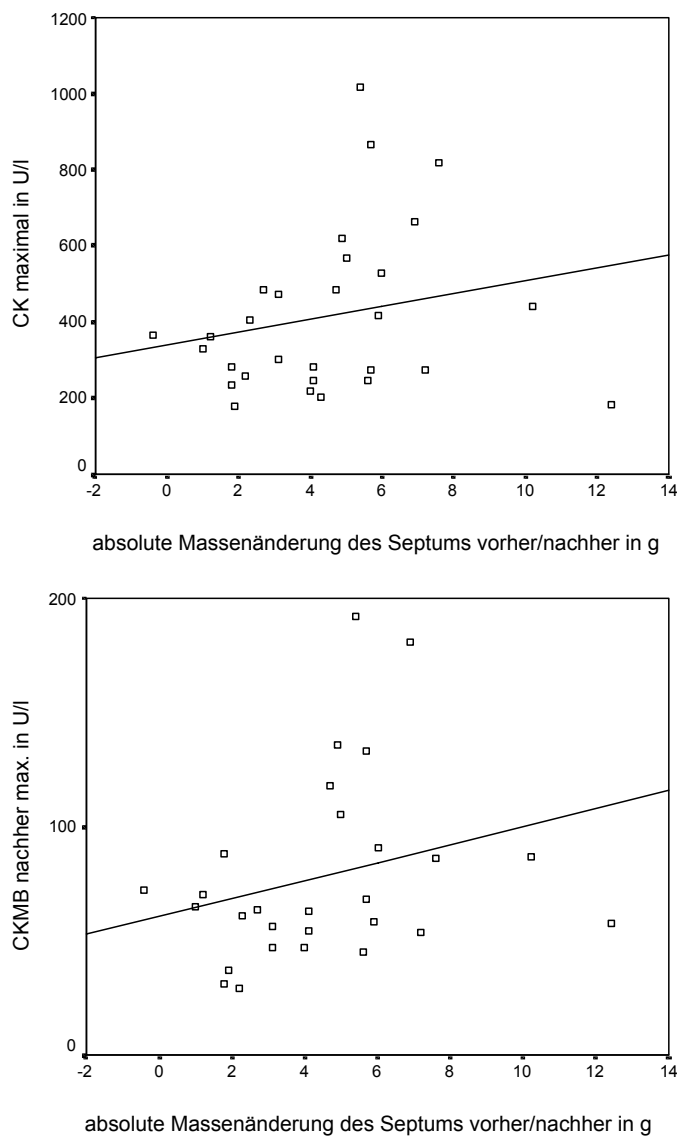


Abbildung 4.5.4

Streudiagramme mit Trendlinie der absoluten Massenänderung des Septums im Zeitraum vorher/nachher zu den Enzymen CK und CKMB

4.5.6 Korrelation Gradientenänderung zu Massenabnahme

Die Abnahme des Druckgradienten, der über dem linksventrikulären Ausflusstrakt bei der HOCM entsteht, korreliert nicht mit der absoluten gesamtventrikulären Massenabnahme im gesamten Beobachtungszeitraum (12 Monate) ($p = ns$). Dabei wurden sowohl die Differenz der extrasystolischen Gradienten als auch die der Ruhegradienten getestet. Auch die relative Massenabnahme des oben genannten Zeitraums korreliert nicht signifikant ($p = ns$).

Die graphische Darstellung zeigt diesen Zusammenhang, siehe Abbildung 4.5.55 und 4.5.6.

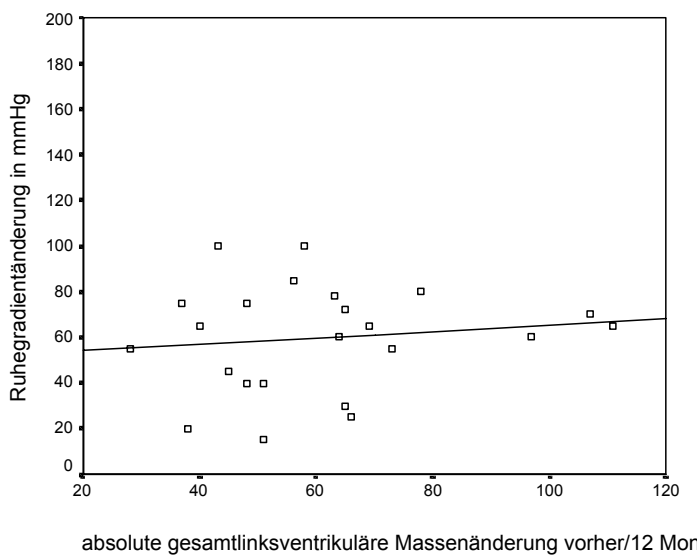
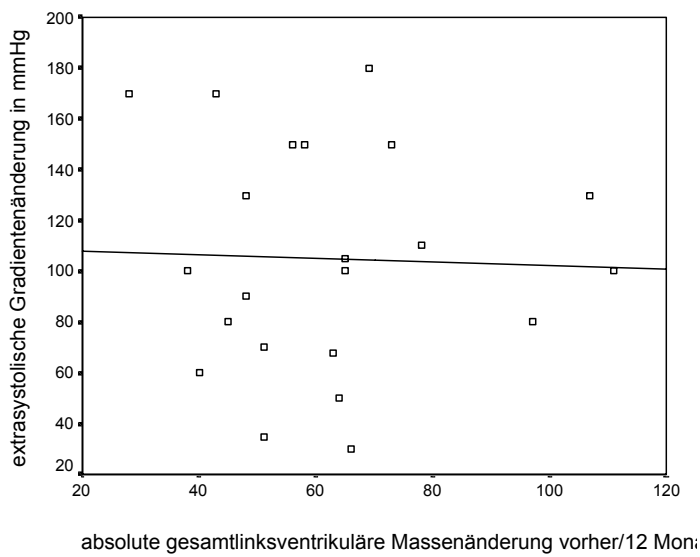


Abbildung 4.5.5
Graphischer Zusammenhang der postextrasystolischen und Ruhe-Gradienten zur absoluten linksventrikulären Änderung vorher/12 Monate

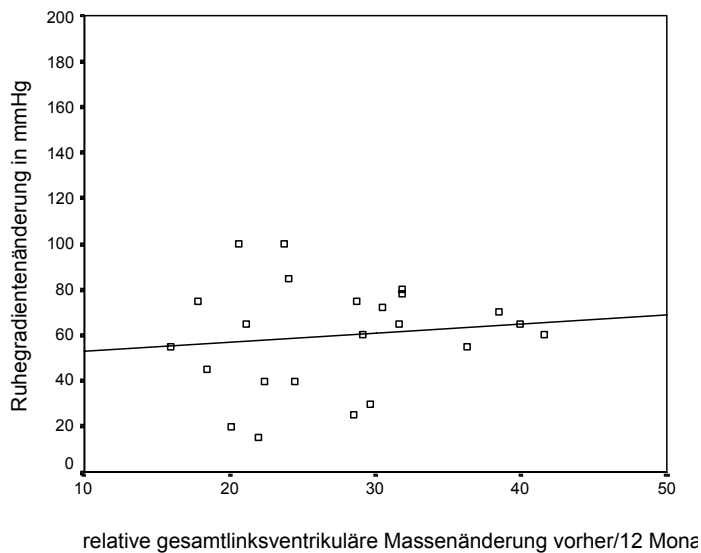
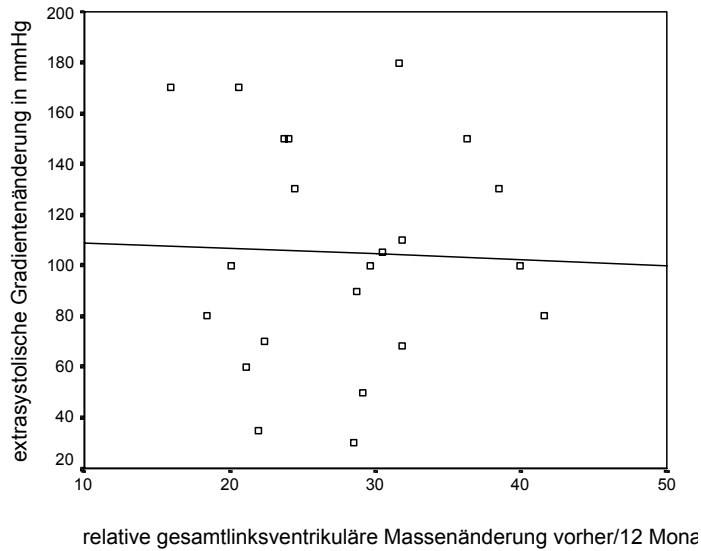


Abbildung 4.5.6

Graphischer Zusammenhang der Gradienten zur relativen linksventrikulären Änderung vorher/12 Monate

4.5.7 Schrittmacher

Alle Patienten wurden periinterventionell mit einem temporären Schrittmacher versorgt. Im Falle eines kompletten AV-Blocks nach TASH wurde der Schrittmacher für 24 bis 96 h belassen. Bei 12,5% der Patienten musste ein dauerhafter Schrittmacher gelegt werden.

5 Diskussion

5.1 Diskussion der Messergebnisse

5.1.1 Allgemeines

Die interventionelle Therapie der HOCM durch transkoronare Ablation der Septum-Hypertrophie (TASH) stellt ein mittlerweile etabliertes Verfahren dar. Im Vergleich zu chirurgischen Verfahren zeichnet es sich durch wesentlich geringere Eingriffe in den Körper und insbesondere des Herzens aus. Aufgrund möglicher wiederkehrender Veränderungen und Gradientenänderungen ist jedoch auch eine kontinuierliche postinterventionelle Verlaufskontrolle notwendig. Neben einer minimalinvasiven Therapie ist somit auch eine zuverlässige, nichtinvasive Modalität zur Verlaufskontrolle wünschenswert.

Seit den frühen 80er Jahren ist die Elektronenstrahl-Computertomographie (Electron-Beam-CT = EBCT) in der kardialen Diagnostik im Einsatz. Mit ihrer Hilfe lassen sich pathoanatomische Veränderungen und funktionelle Parameter in kurzer Scanzeit evaluieren (Boyd 1983). Durch ihre hohe zeitliche Auflösung ermöglicht sie neben der artefaktfreien, morphologischen Darstellung des Herzens auch die Möglichkeit der Quantifizierung funktioneller Veränderungen.

In der Verlaufskontrolle der HOCM nach interventioneller Therapie kommt meist die Echokardiographie zum Einsatz. Sie wurde bereits vielfach im Rahmen von Studien evaluiert. Hierdurch sind auch die pathophysiologischen und funktionellen Veränderungen bei Patienten mit HOCM nach interventioneller Therapie mit TASH erfasst worden (Knight, Kurbaan et al. 1997; Faber, Seggewiss et al. 1998; Lakkis, Nagueh et al. 1998; Kuhn, Gietzen et al. 2000; Flores-Ramirez, Lakkis et al. 2001).

Die grundsätzlich zugrunde liegenden Änderungen der funktionellen Parameter des Herzens sowie deren Verlauf sind bereits bekannt. Allerdings wurde zur Verlaufskontrolle mit Hilfe der Echokardiographie statt der Myokardmasse meist die Septumdicke herangezogen. Im Vergleich zur Echokardiographie bietet die EBCT mit der implementierten Software jedoch die Möglichkeit neben der regionalen Myokardmasse und -dicke auch die Gesamtmasse des linken Ventrikels zu ermitteln.

In der aktuellen Untersuchung konnten unter Verwendung der Elektronenstrahl-Computertomographie die Veränderungen des gesamten linken Ventrikels nach Interventionen (TASH) und deren zeitliche Dynamik gezeigt werden.

Durch die verschiedenen Nachverarbeitungsmöglichkeiten der EBCT können regionale Unterschiede im zeitlichen Verlauf beobachtet und quantifiziert werden. Hierzu zählt insbesondere auch die genaue Quantifizierung der Myokardmasse. Die globalen und regionalen Veränderungen dieser Werte im zeitlichen Verlauf werden in den folgenden Abschnitten diskutiert.

5.1.2 Änderung der Myokardmasse

Nach erfolgreicher Intervention (TASH) kommt es insbesondere im Bereich des Septums zu einer Massenreduktion. Dabei ist die Massenabnahme in der frühen postinterventionellen Phase am Größten und nimmt im Verlauf über sechs Monate und 12 Monate hinweg langsamer ab. Die Massenreduktion im Septumbereich stellt hierbei das primäre Ziel der Intervention dar, die durch einen iatrogenen Myokardinfarkt (durch Septalastokklusion) initiiert wird. Im weiteren Verlauf nimmt der direkte Einfluss der Infarzierung auf die Massenabnahme ab. Die weitere Abnahme der Myokardhypertrophie lässt sich auf den nun fehlenden, oder zumindest deutlich reduzierten, Gradienten zurückführen. Dieser Effekt ist in mehreren Studien als therapeutisches „Remodeling“ beschrieben und bezeichnet worden (Lakkis, Nagueh et al. 1998; Kuhn, Gietzen et al. 2000; Flores-Ramirez, Lakkis et al. 2001).

Im Bereich der dem Septum gegenüberliegenden Wandabschnitten, der lateralen Wand, ist der Verlauf der Massenabnahme gegensätzlich. Bei zunächst langsamer Abnahme (sowohl absolut als auch relativ) nimmt die Massenreduktion im Verlauf von sechs und 12 Monaten zu. Dies lässt sich wiederum durch das Remodeling, den fehlenden direkten Einfluss der Ablation selbst, erklären. Als Ursache für die Massenabnahme der Ventrikelwand, wird die durch Verminderung des Gradienten über dem Ausflusstrakt bedingte veränderte Hämodynamik angesehen.

Betrachtet man die Masse des linken Ventrikels im Gesamten, zeigt sich ein ähnliches Verhalten. Analog zum geringeren Anteil des Septums an der Gesamtmasse kommt es nicht bereits unmittelbar postinterventionell zur größten Massenabnahme, sondern erst im Verlauf von sechs Monaten (nachher/6 Monate). Im weiteren Verlauf zeigt sich insgesamt wieder eine langsamere Massenabnahme. Lakkis et al. (Lakkis, Nagueh et al. 1998) bestimmten die linksventrikuläre Masse

mittels Echokardiographie, und zeigten eine signifikante Abnahme der Masse um 17 % von 271 ± 75 g auf 224 ± 72 g nach sechs Wochen bei 33 Patienten. Diese Werte decken sich mit den Ergebnissen dieser Studie, bei denen eine Abnahme der linksventrikulären Masse um 19 % im Zeitraum bis sechs Monate nach Intervention festgestellt wurde.

5.1.3 Lokalisationen im Vergleich

Bei den Betrachtungen der absoluten Änderungen unterscheiden sich das Septum und die laterale Wand im weiteren Verlauf der Studie nicht signifikant. Dieses könnte man mit der ohnehin geringeren Masse in diesen Regionen erklären. Die Unterschiede in den Mittelwerten würden dann so gering ausfallen, dass keine signifikanten Differenzen erhalten werden. Das niedrigere Signifikanzniveau der Beobachtung Septum/gesamt im Zeitraum vorher/nachher lässt sich möglicherweise darauf zurückführen, dass der Anteil der Abnahme des Septums in der Gesamtveränderung beinhaltet ist. Aufgrund des noch fehlenden Remodelings schlägt sich dann nur der Anteil des Septums auf die Massenabnahme des linken Ventrikels nieder.

Die Differenzen zwischen dem linken Ventrikel einerseits und Septum und lateraler Wand andererseits sind allein schon durch die großen absoluten Massenunterschiede signifikant.

Betrachtet man anschließend die relativen Änderungen, ergibt sich ein anderes Bild. Hier unterscheiden sich gerade die relativen Änderungen zwischen Septum und lateraler Wand, außer im Zeitraum vorher/nachher, signifikant. Dies kann man darauf zurückführen, dass die Massen des Septums und der lateralen Wand sich zu Beginn der Studie stärker unterscheiden. Die Änderungen wirken sich dann prozentual gesehen stärker aus, da zu Beginn die Massenwerte des Septum schneller sinken als in der lateralen Wand. Vergleicht man die relativen Abnahmen des Septums und der lateralen Wand über den gesamten Zeitraum, so ergibt sich wiederum kein Unterschied, weil sich die Geschwindigkeiten des Myokarduntergangs bzw. -rückgangs anpassen, und im Endeffekt die relativen Änderungen ähnlich sind.

Die prozentuale Änderung der linksventrikulären Masse im Verhältnis zum Septum und der lateralen Wand ist komplexer. Im Beobachtungszeitraum vorher/nachher ist der Effekt der Intervention auf den linken Ventrikel und die laterale Wand im Gegensatz zum Septum gering. Die Wandänderungen unterscheiden sich hier nicht

signifikant von denen des linken Ventrikels. Im Zeitraum nachher/6 Monate lässt sich die fehlende Signifikanz zwischen den Änderungen des linken Ventrikels und des Septums und der lateralen Wand, möglicherweise auf das in diesem Intervall starke Gefälle aller drei Kurven zurückführen. Hier finden große Veränderungen statt, die relativ gesehen alle sehr ähnlich sind, und somit keine signifikanten Unterschiede erkennen lassen. Im letzten Untersuchungsintervall (6 Monate/12 Monate) unterscheidet sich die relative Änderung des linken Ventrikels signifikant von der lateralen Wand, aber nicht vom Septum. Eine Erklärung wäre, dass die Umbauprozesse des Myokards an der lateralen Wand hier noch stärker sind als im linken Ventrikel und dem Septum.

5.1.4 Zusatzinformationen

5.1.4.1 Gradienten über dem linksventrikulären Ausflusstrakt

Die Abnahme der Gradienten, die über dem linksventrikulären Ausflusstrakt entstehen, deckt sich gut mit den Ergebnissen anderer Studien (Knight, Kurbaan et al. 1997; Faber, Seggewiss et al. 1998; Lakkis, Nagueh et al. 1998; Kuhn, Gietzen et al. 2000). Die Gradientenbestimmung wird jedoch meist invasiv während der Herzkatheteruntersuchung durchgeführt. Eine Möglichkeit zur Bestimmung mit Methoden der EBCT besteht derzeit nicht. Die in einer anderen Studie (Lakkis, Nagueh et al. 1998) angegebene Korrelation zwischen der Abnahme der linksventrikulären Masse und der Reduktion des linksventrikulären Gradienten kann in dieser Studie nicht bestätigt werden. Die in dieser Untersuchung nicht signifikanten Korrelationen der Gradientenänderung zur Massenänderung lassen sich vielleicht mit der Korrelation von Myokardnekrose zur Reduktion des Gradienten vergleichen. Diese waren in einer anderen Studie jedoch signifikant (Kuhn, Gietzen et al. 1999).

5.1.4.2 Systolische Funktionsparameter

Prinzipiell lassen sich mit der EBCT nichtinvasiv, dem Herzkatheter vergleichbare Werte, von globalen systolischen Funktionsparametern ermitteln (Rich, Chomka et al. 1986). Hierzu zählt unter anderem die Ejektionsfraktion (EF). Die mit dem Elektronenstrahl-Computertomographen ermittelte Ejektionsfraktion (EF) der vorliegenden Studie ist niedriger ($60 \pm 8,5 \%$) als die echokardiographisch erhaltene aus anderen Studien ($74,5 \pm 7,5 \%$) (Lakkis, Nagueh et al. 1998). Prinzipiell ermöglicht die EBCT aufgrund von Volumendatensätzen eine genauere Bestimmung

der EF als die Echokardiographie. Nach der Intervention wurden im EBCT keine Ejektionsfraktionen berechnet. Lakkis et al. konnten keine signifikante Änderung der EF sechs Wochen nach der Intervention echokardiographisch feststellen (Lakkis, Nagueh et al. 1998). Auch Flores-Ramirez et al. zeigten keine signifikante Abnahme der EF im Zeitraum von sechs Wochen nach der Intervention in der echokardiographischen Analyse, im Zeitraum von sechs Monaten zeigte sich jedoch eine signifikante Abnahme der EF (Flores-Ramirez, Lakkis et al. 2001).

5.1.4.3 Creatinkinase-Veränderungen

Der Gipfel der Creatinkinase (CK) nach Alkoholintoxikation in einen Koronarast weist auf die myokardiale Infarzierung hin (Kuhn, Gietzen et al. 1999). Dabei korrelieren die CK-Gipfel signifikant mit der verwendeten Alkoholmenge (Faber, Seggewiss et al. 1998; Lakkis, Nagueh et al. 1998). Die in dieser Studie ermittelten Werte der CK von $422 \pm 210,7$ (179–1019) U/l, und dem Anteil des Isoenzym MB von $80,7 \pm 43,2$ (29,2–192) U/l, liegen etwas niedriger als die anderer Studien (Faber, Seggewiss et al. 1998; Lakkis, Nagueh et al. 1998). Daraus kann man schließen, dass die applizierten Alkoholmengen dieser Studie niedriger gewesen sind und somit eine geringere Infarktgröße produziert wurde. Dies würde sich günstiger auf die Gefahr der Entwicklung eines proarrhythmogenen Areals auswirken.

5.1.4.4 Schrittmachertherapie

Bei dem vorliegenden Patientenkollektiv benötigten 12,5 % einen dauerhaften Schrittmacher. Zu späteren Zeitpunkten dieser Studie mit größeren Patientenkollektiven sinkt diese Rate über 10 % zu 7 % (Boekstegers, Steinbigler et al. 2001; Becker and Boekstegers 2002). Es bleibt also abzuwarten, auf welchem Niveau die dauerhafte Schrittmacherimplantation sich einpendeln wird. Die abnehmende Häufigkeit kann an der geringeren Menge des applizierten Ethanol liegen, die einen kleineren Infarkt und somit auch ein kleineres proarrhythmogenes Areal induziert. Auch die geringen Fallzahlen mit konsekutiven statistischen Fehleinschätzungen kann man sicherlich als Grund annehmen.

In anderen Studien sind unter 10 % der Patienten nach sieben Monaten dauerhaft schrittmacherpflichtig (Kuhn, Gietzen et al. 2000), bzw. direkt nach der Intervention (Faber, Seggewiss et al. 1998).

Ursachen für den Einsatz von Herzschrittmachern sind höhergradige AV-Blockierungen. Laut Kuhn et al. sind diese jedoch eher als notwendige Konsequenz,

denn als Komplikation zu sehen, weil der Ort der Ablation nahe am Überleitungssystem lokalisiert ist. Ein Problem würden eher die unerwarteten AV-Blockierungen nach zunächst normaler Überleitung mit einer Latenz von wenigen Tagen bis zu zwei Jahren darstellen (Kuhn, Gietzen et al. 2000).

5.2 Vor- und Nachteile der EBCT in der Evaluation der TASH bei HOCM-Patienten im Vergleich zu anderen Verfahren

5.2.1 EBCT

Mit der EBCT liegt eine Methode zur linksventrikulären Massenbestimmung vor, die präzise, leicht reproduzierbar und nichtinvasiv durchführbar ist (Feiring, Rumberger et al. 1985; Hajduczuk, Weiss et al. 1990; Roig, Georgiou et al. 1991). Dabei unterscheiden sich die gewonnenen Daten der Diastole und Systole um maximal 10 % (Rienmüller, Kern et al. 1997). Zusammen mit der MRT ist die EBCT in der Bestimmung der Muskelmassen der Ventrikulographie (Yamaoka, Yabe et al. 1993) und der zweidimensionalen Echokardiographie überlegen (Kuhl, Bucker et al. 2000).

Der Hauptvorteil der EBCT liegt in der hohen zeitlichen Auflösung. Dadurch werden einerseits Bewegungsartefakte des Herzens minimiert, andererseits erlauben die schnellen Aufnahmezeiten die Untersuchung auch schwerkranker Patienten im Sekundenbereich (Becker, Schätzl et al. 1998). Deshalb können auch Patienten untersucht werden, die nur für kurze Zeit den Atem anhalten können.

Im EBCT ist außer der Myokardmassenbestimmung auch die Bestimmung von Kalk in den Herzkranzgefäßen möglich. Dieser Koronarkalk ist ein Indikator einer koronaren Atherosklerose. Da ein Teil der HOCM-Patienten zusätzlich Erkrankungen der Koronararterien entwickelt, können Risikopatienten frühzeitig im selben Gerät identifiziert werden (Becker, Jakobs et al. 1998). Die Untersuchung zur Koronarkalk-Messung im EBCT bietet im Vergleich zum Herzkatheter eine geringere Strahlendosis (Becker, Schätzl et al. 1999). Allerdings korreliert der Koronarkalk nicht mit möglichen Stenosegraden oder Einengungen.

Zusätzlich kann im EBCT die Myokardperfusion gemessen werden (Rumberger 1991; Rumberger and Bell 1992). Dies wäre im Hinblick auf die Identifizierung des minderperfundierten Areals nach der TASH interessant.

Wie andere bildgebende Verfahren kann die EBCT Auskünfte über Morphologie und Funktion gleichzeitig geben (Kosling, Hoffmann et al. 1995; Becker, Becker et al. 1998).

Ein wesentlicher Nachteil der EBCT ist die höhere Strahlenbelastung als in der konventionellen und Spiral-CT (Becker, Schätzl et al. 1998; Becker, Schätzl et al. 1999). Im Multislice-Mode ist die Belastung sogar höher als im Herzkatheter (Becker, Schätzl et al. 1999).

Durch die Versetzung von Target und Detektorring (cone beam geometrie [Fächerstrahl]) kommt es zur Dosiserhöhung, weil Bereiche des Patienten bestrahlt werden, die nicht zur Bildgebung beitragen. Dies ist besonders im Multislice-Mode der Fall (Becker, Schätzl et al. 1999).

Auch für die räumliche Auflösung bestehen Grenzen. Derzeit ist im Multislice-Mode nur eine Grenzauflösung von 3,5 bis 4 Linienpaaren/cm möglich.

Durch die beschränkten Lagerungsmöglichkeiten des Patienten aufgrund der unbeweglichen Gantry lassen sich die EBCT-Bilder nicht der individuellen Herzachse, wie dies bei der Echokardiographie und MRT möglich ist, anpassen.

5.2.2 Echokardiographie

Die Echokardiographie bildet zurzeit die am häufigsten verwendete Untersuchungsmethode in der Evaluation der TASH. Mit ihr steht eine in fast allen Kliniken vorhandene Methode zur Verfügung, die ohne große Vorbereitung und kostengünstig Ergebnisse liefert. Es lassen sich sowohl Funktionsparameter als auch Morphologie bestimmen.

Der wohl wichtigste Vorteil der Echokardiographie ist, dass keine ionisierende Strahlung zur Bildgebung verwendet wird und der Vorgang beliebig oft wiederholt werden kann.

Im Vergleich zur MRT und EBCT wird bei der M-Mode-Echokardiographie die linksventrikuläre Masse nicht exakt berechnet. Dies liegt daran, dass die geometrischen Formeln zur Abschätzung der Masse bisher nur für gesunde und hypertensive Herzen bestimmt wurden. Die Übertragbarkeit auf asymmetrische und deformierte Ventrikel ist nicht gegeben (Hagege, Desnos et al. 1995). Somit kommt es insbesondere bei regionalen Wandbewegungsstörungen (z.B. nach Myokardinfarkt) durch die Abweichung vom Modell des Rotationsellipsoids zur Fehleinschätzung. Meist wird die Myokardmasse im M-Mode überschätzt (Kuhl, Bucker et al. 2000).

Die Echokardiographie bietet mittlerweile jedoch auch dreidimensionale Rekonstruktionen des Herzens an. Hierbei werden, wie bei computertomographischen Verfahren, EKG- und atemungsgetriggerte kegelförmige Datensätze elektronisch errechnet. Diese werden dann am Computer dreidimensional rekonstruiert. Die Anwendung kann für die Myokardmassenbestimmung und die Volumetrie genutzt werden. Im Vergleich zur MRT korreliert die transösophageale dreidimensionale Myokardmassenbestimmung gut (Kuhl, Bucker et al. 2000). Zurzeit sind dem Verfahren jedoch noch Grenzen gesetzt, da die erforderliche Ausstattung sehr komplex ist und die Aufnahmezeiten lang sind (La Rosée and Deutsch 2000; Qin, Shiota et al. 2000).

Ein wesentlicher Nachteil der Echokardiographie ist die Qualitätsdifferenz durch unterschiedliche Untersucher und Messzeitpunkte. Einerseits bestehen Variabilitäten der Messergebnisse durch den selben Untersucher zu verschiedenen Zeitpunkten (Intraobserver-Variabilität), andererseits durch unterschiedliche Fähigkeiten verschiedener Untersucher (Interobserver-Variabilität). Die Interobserver-Unterschiede sind um so geringer, je genauer das Verfahren zur Abschätzung der Masse ist. Das bedeutet, dass von der eindimensionalen (bis 27 %) über die zweidimensionale (bis ca. 18 %) bis zur dreidimensionalen Massenbestimmung (bis ca. 13 %) die Interobserver-Variabilität abnimmt. Im Vergleich dazu beträgt die Interobserver-Variabilität bei magnetresonanztomographischen Verfahren 7,5 %. Zusätzlich spielen die Formeln zur Errechnung der Masse eine Rolle (Gopal, Keller et al. 1994). Die Massenbestimmung hängt also stärker von der Erfahrung der Untersucher ab, als bei technischen Verfahren wie MRT oder EBCT.

Die Herzachsen lassen sich bei der Echokardiographie durch die freie Handhabung des Schallkopfes den individuellen Herzachsen anpassen.

Bei der Berechnung der Ejektionsfraktion ist eine gute Bildqualität Voraussetzung für quantitativ erhebbare Befunde; jedoch ist die Echokardiographie grundsätzlich eine eher qualitative, allenfalls semiquantitative Untersuchungsmöglichkeit (La Rosée and Deutsch 2000).

Zur Abschätzung des Druckgradienten wird die Bernoulli-Gleichung verwendet (Sasson, Yock et al. 1988), bei gleichzeitig vorliegender Aortenstenose besteht jedoch die Überschätzung des Gradienten (La Rosée and Deutsch 2000).

Grundsätzlich bestehen bei der Echokardiographie Limitationen, die eine genaue Untersuchung erschweren. Zum einen sind dies Luftüberlagerungen, z.B. durch Lunge oder Magen, zum anderen lassen sich bestimmte Regionen mit der Echokardiographie nicht einwandfrei darstellen (z.B. Apex, Veränderungen des rechten Ventrikels (Di Cesare 2001)). So nimmt die Variabilität in der Abschätzung der Wanddicke mit zunehmender Entfernung vom Schallkopf zu (Devlin, Moore et al. 1999).

Nebenwirkungen bestehen bei der transösophagealen Echokardiographie, die mit dreidimensionaler Rekonstruktion bisher die besten Werte bei der Abschätzung der linksventrikulären Masse bei den echokardiographischen Verfahren bietet (Kuhl, Bucker et al. 2000), nur selten. Am häufigsten treten Würgereiz, Bronchospasmus oder sehr selten kardiale Nebenwirkungen auf (Daniel, Erbel et al. 1991).

5.2.3 Magnetresonanztomographie

Die Magnetresonanztomographie (MRT) ist derzeit als der Goldstandard der Funktionsbestimmung des Herzens anzusehen. In zahlreichen Studien wurde die Genauigkeit dieser Methode und ihrer Reproduzierbarkeit untersucht. Die Interobserver-Variabilität liegt bei der MRT unter 5 % bzw. 7,5 % (Semelka, Tomei et al. 1990; Gopal, Keller et al. 1994). Deshalb kommt die MRT insbesondere für genaue Verlaufskontrollen der Myokardmasse und Ventrikelvolumina zum Einsatz um auch kleinste reelle Änderungen zu erfassen. (Schulz-Menger and Friedrich 2000).

In der Bestimmung der Myokardmasse sowie der globalen linksventrikulären Funktionsparameter korrelieren die Magnetresonanztomographie (MRT) und die EBCT sehr gut (MacMillan 1992; Kivelitz, Enzweiler et al. 2000). Somit sind beide Verfahren sehr gut zur für die exakte Bestimmung dieser Funktionsparameter geeignet. Auch für Ventrikel mit regionaler Wandbewegungsstörung eignet sich die MRT sehr gut, da die Bestimmung der Volumina und Masse durch ein 3D-Verfahren (Scheibchensummationsmethode – Simpson-Regel) erfolgt und nicht durch geometrische Annahmen wie in der Echokardiographie und Ventrikulographie (Semelka, Tomei et al. 1990). Im Gegensatz zur EBCT werden Funktionsdatensätze Schicht für Schicht in einzelnen Atemhaltephasen aufgenommen. Dabei wird der Ventrikel in der kurzen Herzachse in der Mitralklappenebene bis zum Apex dargestellt (Schulz-Menger and Friedrich 2000).

Der größte Vorteil der MRT ist, wie bei der Echokardiographie, die fehlende Strahlenexposition. Nebenwirkungen bei im klinischen Gebrauch üblichen Feldstärken sind bisher keine bekannt. Durch die starken Magnetfelder sind Patienten mit implantiertem Herzschrittmacher von Untersuchungen im Magnetresonanztomographen ausgeschlossen. Es gibt jedoch In-vitro-Studien, die Herzschrittmacher in 1,5-Tesla-Geräten untersuchten. Dabei wurde für Schrittmacher, die nach 1995 hergestellt wurden, kein erhöhtes Sicherheitsrisiko postuliert (Luechinger, Duru et al. 2001). Zurzeit besteht jedoch noch keine Empfehlung, Patienten mit Schrittmachern einer MRT-Untersuchung zuzuführen. Die Durchführung einer MRT bei Patienten mit Schrittmachern reduziert sich auf lebensbedrohliche Situationen in denen mit keiner anderen Modalität eine adäquate Diagnose erzielt werden kann. Die ca. 10 % der Patienten, die sich einer TASH unterzogen haben und daraufhin einen permanenten Schrittmacher erhalten haben, sind deshalb weiterhin von vornherein von der Evaluation mittels MRT ausgeschlossen.

Ein weiterer Vorteil der MRT ist, dass für die Funktionsuntersuchungen keine Kontrastmittelapplikationen notwendig sind. Somit sind auch keine allergischen Reaktionen zu befürchten. Zur Differenzierung von Infarktarealen kommen dagegen gut verträgliche Gadolinium-Chelate (z.B. Gadolinium-DTPA) zur Anwendung. Durch die Verwendung spezieller optimierter Sequenztechniken kann hierdurch eine genaue Differenzierung zwischen vitalem und avitalem Myokard bei vorausgegangenem Myokardinfarkt erfolgen (Kim, Fieno et al. 1999; Kim, Wu et al. 2000; Pereira, Prato et al. 2001). Ursache ist hierbei insbesondere eine verzögerte Kontrastmittelanflutung sowie ein größeres Verteilungsvolumen durch Zelluntergang und Membranzerstörungen. Spezielle Techniken zur Ödembildgebung ermöglichen auch durch verschiedene Wichtungen eine Gewebedifferenzierung (Theissen and Baer 2000).

Als großer Vorteil der MRT gegenüber der EBCT ist die Möglichkeit der Anpassung an die individuellen Herzachsen zu sehen. Die Schichtführungen sind in der MRT frei planbar und nicht bauartbedingt eingeschränkt. Die zeitliche Auflösung die in der MRT zur Funktionsbeurteilung verwendet wird liegt in aller Regel bei <50ms. MRT-Studien haben gezeigt dass eine schlechtere zeitliche Auflösung zu verfälschten Werten führt (Miller, Simonetti et al. 2002).

Zusätzlich zur reinen Beurteilung globaler Funktionsparameter können mit der MRT, im Gegensatz zur EBCT, Klappenvitien sowohl qualitativ als auch quantitativ beurteilt werden. Begleitende Insuffizienzen der Mitralklappe nach TASH können somit mit erfasst werden (MacMillan 1992).

Nachteile bestehen weiterhin in den langen Untersuchungs- bzw. Aufnahmezeiten. So können schwerkranke alte Patienten in herkömmlichen MR-Tomographen schlecht überwacht werden. Viele der HO-CM-Patienten gehören zu dieser Patientengruppe. Es stehen mittlerweile auch offene MR-Tomographen zur Verfügung, jedoch sind diese nicht zur funktionellen Herzbildgebung geeignet.

5.2.4 Computertomographie

Infolge der Weiterentwicklung von Computertomographen der III. Generation, entstanden Scanner, die auch der kardialen Bildgebung mit genügend kurzen Scanzeiten zur Verfügung standen. So konkurrieren diese Geräte, und dabei besonders die überlegenen Mehrschicht-Computertomographen (MSCT), mit der Elektronenstrahl-Computertomographie (EBCT). Erste Studien zeigen auch die Wertigkeit der MSCT in der kardialen Funktionsbestimmung (Dirksen, Bax et al. 2002; Mahnken, Spuntrup et al. 2003). Als Limitation ist hierbei jedoch vor allem die schlechte zeitliche Auflösung von 105 bis 250 ms zu sehen. Der Vorteil der MSCT besteht in der Aufnahme eines 3D-Datensatzes zur Beurteilung der Koronararterien. Mit modernen 16-Zeilen-Geräten sind diese Daten in weniger als 20 s zu gewinnen (Nieman, Cademartiri et al. 2002; Wintersperger, Nikolaou et al. 2003). Zukünftige technische Weiterentwicklungen vermögen eine weitere Verbesserung der Möglichkeiten der MSCT in der kardialen Diagnostik zu ermöglichen.

5.2.5 Herzkatheter

Ohne Zweifel hat die Herzkatheter-Untersuchung ihren Stellenwert bei Patienten mit HO-CM. Zum einen kann präinterventionell die Diagnose per Biopsie gesichert, zum anderen können Begleiterkrankungen, wie die koronare Herzkrankheit, erkannt werden (Ertl, Kugler et al. 2000). Letzteres kann, wie in Abschnitt 5.2.1 gezeigt, allerdings auch mit der EBCT oder in Zukunft mit der MSCT untersucht werden. Für die Intervention selber kann die Angiographie selbstverständlich auch nicht ersetzt werden.

Für die Nachsorge hingegen besteht keine Veranlassung ein invasives Verfahren zu nutzen, wenn viele andere nichtinvasive, bildgebende Möglichkeiten zur Verfügung stehen. Es ist jedoch grundsätzlich möglich linksventrikuläre Myokardmassen mit der Angiographie zu analysieren (Reichek, Helak et al. 1983; Radtke 1985). Bei der zweidimensionalen Rekonstruktion im Herzkatheter ergeben sich jedoch die gleichen Nachteile wie bei der zweidimensionalen Echokardiographie. Des Weiteren wird die linksventrikuläre Masse im Herzkatheter signifikant überschätzt (Yamaoka, Yabe et al. 1993).

5.3 Ausblick in die Zukunft

Konkurrierend zur EBCT hat sich in den letzten Jahren die Mehrschicht-Computertomographie (MSCT) entwickelt. Diese beruht im Gegensatz zur EBCT auf einer mechanisch rotierenden Röntgenröhre. Hier bieten sich durch die mögliche Spiraldatenaufnahme eine Vielzahl von Nachverarbeitungsmethoden an. Zudem ermöglichen spezielle Algorithmen zur EKG-orientierten Datenaufnahme und -rekonstruktion nahezu artefaktfrei Schichtbilder des Herzens und der Koronararterien. Die Limitation ist hierbei jedoch in der Herzfrequenz zu sehen. Um eine adäquate Bildqualität zu erreichen, sind in aller Regel Herzfrequenzen von unter 65/min notwendig, die durch β -Sympatholytika relativ einfach erreicht werden können. In der Beurteilung der kardialen Funktion und Masse muss sich die MSCT jedoch noch etablieren. Im Vergleich zur MRT bietet sie die deutlich schlechtere Auflösung, was in einer geringen Fehleinschätzung von Funktionswerten durch die MSCT resultiert. Die MSCT erlaubt nun mit speziellen Verfahren eine isotrope Voxeldarstellung. So sind im Hochkontrast Voxel mit einem Volumen von $0,35 \text{ mm}^3$ möglich. So kann für jede beliebige Bildschnittrichtung die gleiche Qualität gewährleistet werden. Im Vergleich dazu ist die Hochkontrastauflösung schon in der x-y-Ebene bei der EBCT auf 0,7 mm beschränkt (Blobel 2002).

Ein weiterer Vorteil der MSCT ist die retrospektiv EKG-korrelierte Rekonstruktion von Schichtbildern. Die EBCT lässt nur sequentiell prospektiv getriggerte Teilscans zu. Mit der Möglichkeit der retrospektiven Rekonstruktion ist nun auch eine phasenselektive Bildgebung erreichbar (Kalender 2000).

Die sowohl bei der EBCT als auch der MSCT auftretenden Artefakte, wie z.B. Knochenartefakte durch Strahlenaufhärtung, können durch spezielle Filterverfahren

verringert werden. Auch die Bewegungsartefakte die durch die längere Scanzeit bei der MSCT eher auftreten, können durch Filter gemindert werden.

Nichtsdestotrotz wird auch die EBCT weiterentwickelt. So gibt es bereits Geräte mit einer höheren Detektordichte, die die Grenzauflösung verbessern sollen. Um das Bildrauschen, das die Qualität der Bilder zur Zeit limitiert, zu vermindern, könnte ein stärkerer Strahlenstrom verwendet werden. Dies setzt jedoch eine Verbesserung der Wolfram-Targets voraus, da diese durch die höhere Energie ihre Struktur verändern und eine kürzere Lebensdauer aufweisen (Boyd, Couch et al. 1987). Zusätzlich soll die externe Nachbearbeitung der Daten verbessert werden. So sollen automatisierte Programme die Calciumscores quantifizieren; zwei- und dreidimensionale Rekonstruktionen in Echtzeit sowie Rekonstruktionen der Koronarien sind geplant. Weiterhin soll die Darstellung der myokardialen Perfusion verbessert und quantifiziert werden (Boyd 1996). Ob diese Möglichkeiten eine außerhalb von wissenschaftlichen Fragestellungen bedingte Anwendung erhalten, ist jedoch fraglich.

6 Zusammenfassung

Die vorliegende Arbeit beschäftigt sich mit der Evaluation der linksventrikulären Myokardmasse und deren Massenänderung bei Patienten mit hypertropher obstruktiver Kardiomyopathie (HOOCM), die eine transkoronare Ablation der Septumhypertrophie (TASH) erhalten haben. Hierzu erfolgte ein nichtinvasives Follow-up durch Einsatz der Elektronenstrahl-Computertomographie (electron beam computed tomography = EBCT). Im Vordergrund stand hierbei die Bestimmung der linksventrikulären Myokardmasse (in g) vor der Intervention, direkt danach sowie nach sechs und zwölf Monaten. Um die Massenänderungen auch einzelnen Regionen zuordnen zu können, wurden das Septum und die linksventrikuläre laterale Wand gesondert analysiert. Auf einzelnen Schichten erfolgte jeweils eine manuelle Segmentierung durch Markierung der Epi- und Endokardgrenzen und eine Einteilung in Sektoren.

Die septale Myokardmasse reduzierte sich erwartungsgemäß am stärksten unmittelbar in der ersten postinterventionellen Woche ($6,8 \pm 2,6$ [2–12] d) um $4,4 \pm 2,8$ (-0,4–12,4) g. Dies ist durch den Gewebeuntergang durch Infarzierung nach Septalastokklusion zu erklären. Gleichzeitig reduzierte sich auch der die Beschwerden der Patienten verursachende Druckgradient, der über dem linksventrikulären Ausflusstrakt, bedingt durch die Septumhypertrophie, bestand. Dabei nehmen sowohl der Ruhegradient ($60,3 \pm 21,3$ [15–100] mmHg) als auch der postextrasystolische Gradient ($101,5 \pm 41,9$ [30–180] mmHg) signifikant ab. Neben der Reduktion der Septummasse verringerte sich auch die Masse der lateralen Ventrikelwand. Ursache dieser Massenreduktion ist der rückläufige oder verminderte Druckgradient, der als Auslöser einer druckbedingten Myokardhypertrophie gilt. Dieser Effekt wird als therapeutisches „Remodeling“ bezeichnet. Es nimmt somit auch die Masse an der lateralen Ventrikelwand und konsekutiv des gesamten linken Ventrikels ab. Die Änderungen in diesen Bereichen sind zwar auch im direkt postinterventionellen Zeitraum signifikant, im Gegensatz zur Septummasse erfolgt jedoch hier die stärkste Massenreduktion erst im Verlauf des ersten halben Jahres nach der Intervention.

Zusätzlich wird der Stellenwert der EBCT in der Myokardmassenbestimmung im Vergleich zu anderen Verfahren dargestellt. Bisherige Studien bedienten sich der

Echokardiographie zur Verlaufskontrolle. Sie liefert ebenso wie die EBCT Informationen über Funktion und Morphologie. Als problematisch ist hierbei jedoch insbesondere die Untersucher- und Patientenabhängigkeit herauszustellen. Zudem ist die Massenbestimmung in verschiedenen Verfahren unterschiedlich und variiert in ihren Ergebnissen. Die Unterteilung in verschiedene Regionen ist hierdurch erschwert. Neue dreidimensionale Rekonstruktionsverfahren sind bisher noch teuer und zeitaufwendig, liefern jedoch der EBCT vergleichbare Ergebnisse.

Die Magnetresonanztomographie (MRT) liefert der EBCT entsprechende Massenergebnisse. Es gibt allerdings Beschränkungen in der Indikationsstellung. So sind Patienten, die schwer krank sind, durch fehlende Überwachungsmöglichkeiten oder mit implantiertem Herzschrittmacher von der Untersuchung ausgeschlossen. Dies ist besonders bei der Evaluation der HOCM-Patienten nach TASH zu beachten, da ca. 10 % der behandelten Patienten schrittmacherpflichtig werden. In dieser Studie erhielten 12,5 % der Patienten dauerhaft ein Implantat.

In Zukunft wird wahrscheinlich die Multischicht-Computertomographie (MSCT) die EBCT in der kardialen Diagnostik als Alternativverfahren ablösen. Obwohl zur Zeit noch kein Algorithmus zur Massenbestimmung existiert, sind die Möglichkeiten durch das gleichzeitige Scannen großer Volumina doch gegeben. Die Limitation liegt weiterhin in den längeren Aufnahmezeiten (105–210 ms) der MSCT im Gegensatz zu 50 ms der EBCT. Die geringere zeitliche Auflösung bedingt derzeit noch die Überschätzung der Ventrikellumina. Zur Verbesserung dieses Aspektes sind weitere technische Entwicklungen im Gange. Der große Vorteil der MSCT liegt, abgesehen von der geringeren Strahlenbelastung für den Patienten, insbesondere in deren hohem Verbreitungsgrad und dem geringeren technischen Aufwand.

7 Literaturverzeichnis

- Agatston, A. S., W. R. Janowitz, et al. (1990). "Quantification of coronary artery calcium using ultrafast computed tomography." *J Am Coll Cardiol* 15(4): 827-32.
- Becker, A., C. Becker, et al. (1998). "Funktionsuntersuchungen des Herzens mit der Elektronenstrahltomographie." *Radiologe* 38(12): 1021-8.
- Becker, A., P. Boekstegers (2002). "Nichtchirurgische Myokardreduktion bei Patienten mit hypertropher obstruktiver Kardiomyopathie bei Verwendung geringer Äthanolmengen und Induktion kleinerer Infarkte: Rezidivrate im Nachbeobachtungszeitraum über bis zu 4 Jahren." *Z Kardiol* 91 (4): 319.
- Becker, C., M. Schätzl, et al. (1999). "Abschätzung der effektiven Dosis für Routineprotokolle beim konventionellen CT, Elektronenstrahl-CT und bei der Koronarangiographie." *Fortschr Röntgenstr* 170: 99-104.
- Becker, C. R., T. Jakobs, et al. (1998). "Methoden zur Quantifizierung von Koronarkalkifikationen mit der Elektronenstrahl- und der konventionellen Computertomographie." *Radiologe* 38(12): 1006-11.
- Becker, C. R., M. Schätzl, et al. (1998). "Strahlenexposition bei der CT-Untersuchung des Thorax und Abdomens. Vergleich von Einzelschicht-, Spiral- und Elektronenstrahlcomputertomographie." *Radiologe* 38(9): 726-9.
- Becker, C. R., M. Schätzl, et al. (1998). "Technische Grundlagen und Akquisitionsbedingungen der Elektronenstrahl-Computertomographie (published erratum appears in *Radiologe* 1999 Apr;39(4):268)." *Radiologe* 38(12): 987-92.
- Bertrand, M. (1982). *Myocardial function in myocardial disease. Disorders of cardiac function.* H. Roskam and G. Csapo. New York, Marcel Dekker.
- Beyer, J. and W. Kliner (1975). "Proceedings: The IHSS as a surgically important cardiomyopathy." *Z Kardiol Suppl* 2: 21.
- Blobel, J. (2002). *Computertomographie. Medizintechnik.* R. Kramme, Springer: 234-254.
- Blömer, H. and W. Delius (1975). "Prognostische Beurteilung von Patienten mit primärer Kardiomyopathie." *Internist* 16: 548.
- Boekstegers, P., Steinbigler, P., et al. (2001). "Pressure-guided nonsurgical myocardial reduction induced by small septal infarctions in hypertrophic obstructive cardiomyopathy." *J Am Coll Cardiol* 38(3): 846-53.
- Borer, J. S., S. L. Bacharach, et al. (1979). "Effect of septal myotomy and myectomy on left ventricular systolic function at rest and during exercise in patients with IHSS." *Circulation* 60(2 Pt 2): 82-7.
- Boyd, D. (1983). *Computerized transmission tomography of the heart using scanning electron beams. CT of the heart and the great vessels: experimental evaluation and clinical application.* C. Higging. Mount Kisco New York, Futura Publishing Company: 45-59.

- Boyd, D. (1996). "Advances in Computed Tomography." *Admin Radiol J*: 1-4.
- Boyd, D., J. Couch, et al. (1987). "Ultra cine-CT for cardiac imaging: Where have we been? What lies ahead?" *Am J Card Imaging* 1: 175-185.
- Braunwald, E., C. T. Lambrew, et al. (1964). "Idiopathic hypertrophic subaortic stenosis: a description of the disease based upon analysis of 64 patients." *Circulation Suppl.* 30/4: 3.
- Braunwald, E., A. G. Morrow, et al. (1960). "Idiopathic hypertrophic subaortic stenosis: Clinical, hemodynamic and angiographic manifestations." *Amer J Med* 29: 924-945.
- Braunwald, E., H. N. j. Oldham, et al. (1964). "The circulatory response of patients with idopathic hypertrophic subaortic stenosis to nitroglycerin and to the Valsalva maneuver." *Circulation* 29: 422.
- Brogden, R. N. and P. A. Todd (1987). "Disopyramide. A reappraisal of its pharmacodynamic and pharmacokinetic properties, and therapeutic use in cardiac arrhythmias." *Drugs* 34(2): 151-87.
- Brugada, P., H. de Swart, et al. (1989). "Transcoronary chemical ablation of ventricular tachycardia." *Circulation* 79(3): 475-82.
- Brutsaert, D. L., F. E. Rademakers, et al. (1984). "Triple control of relaxation: implications in cardiac disease." *Circulation* 69(1): 190-6.
- Brutsaert, D. L., S. U. Sys, et al. (1993). "Diastolic failure: pathophysiology and therapeutic implications [published erratum appears in *J Am Coll Cardiol* 1993 Oct;22(4):1272]." *J Am Coll Cardiol* 22(1): 318-25.
- Canedo, M. I., M. J. Frank, et al. (1980). "Rhythm disturbances in hypertrophic cardiomyopathy: prevalence, relation to symptoms and management." *Am J Cardiol* 45(4): 848-55.
- Ciro, E., B. J. Maron, et al. (1984). "Relation between marked changes in left ventricular outflow tract gradient and disease progression in hypertrophic cardiomyopathy." *Am J Cardiol* 53(8): 1103-9.
- Cooley, D. A., R. D. Leachman, et al. (1971). "Idiopathic hypertrophic subaortic stenosis. Surgical treatment including mitral valve replacement." *Arch Surg* 103(5): 606-9.
- Cormack, A. M. (1963). "Representation of a function by ist line integrals, with some radiological applications." *J Appl Physiol* 34: 2722.
- Cormack, A. M. (1964). "Representation of a function by ist line integrals, with some radiological applications. II." *J Appl Physiol* 35: 2908.
- Daniel, W. G., R. Erbel, et al. (1991). "Safety of transesophageal echocardiography. A multicenter survey of 10,419 examinations." *Circulation* 83(3): 817-21.
- Devlin, A. M., N. R. Moore, et al. (1999). "A comparison of MRI and echocardiography in hypertrophic cardiomyopathy." *Br J Radiol* 72(855): 258-64.
- Di Cesare, E. (2001). "MRI of the cardiomyopathies." *Eur J Radiol* 38(3): 179-84.
- Dinsmore, R. E., C. A. Sanders, et al. (1966). "Mitral regurgitation in idiopathic hypertrophic subaortic stenosis." *N Engl J Med* 275(22): 1225-8.

Dirksen, M. S., J. J. Bax, et al. (2002). "Usefulness of dynamic multislice computed tomography of left ventricular function in unstable angina pectoris and comparison with echocardiography." *Am J Cardiol* 90(10): 1157-60.

Epstein, S. E., W. L. Henry, et al. (1974). "Asymmetric septal hypertrophy." *Ann intern Med* 81: 650.

Epstein, S. E. and D. R. Rosing (1981). "Verapamil: its potential for causing serious complications in patients with hypertrophic cardiomyopathy." *Circulation* 64(3): 437-41.

Ertl, G., I. Kugler, et al. (2000). *Kardiomyopathien. Herzkatheter Einsatz in Diagnostik und Therapie*. O. M. Hess and R. W. R. Simon. New York, Springer 391-395.

Faber, L., H. Seggewiss, et al. (1998). "Perkutane transluminale septale Myokardablation bei hypertroph-obstruktiver Kardiomyopathie: Akutergebnisse bei 66 Patienten unter Berücksichtigung der Myokard-Kontrasteckardiographie." *Z Kardiol* 87(3): 191-201.

Faber, L., H. Seggewiss, et al. (1998). "Percutaneous transluminal septal myocardial ablation in hypertrophic obstructive cardiomyopathy: results with respect to intraprocedural myocardial contrast echocardiography." *Circulation* 98(22): 2415-2421.

Faber, L., P. Ziemssen, et al. (2000). "Targeting percutaneous transluminal septal ablation for hypertrophic obstructive cardiomyopathy by intraprocedural echocardiographic monitoring." *J Am Soc Echocardiogr* 13(12): 1074-9.

Fananapazir, L., N. D. Epstein, et al. (1994). "Long-term results of dual-chamber (DDD) pacing in obstructive hypertrophic cardiomyopathy. Evidence for progressive symptomatic and hemodynamic improvement and reduction of left ventricular hypertrophy." *Circulation* 90(6): 2731-42.

Feiring, A. J., J. A. Rumberger, et al. (1985). "Determination of left ventricular mass in dogs with rapid-acquisition cardiac computed tomographic scanning." *Circulation* 72(6): 1355-64.

Flores-Ramirez, R., N. M. Lakkis, et al. (2001). "Echocardiographic insights into the mechanisms of relief of left ventricular outflow tract obstruction after nonsurgical septal reduction therapy in patients with hypertrophic obstructive cardiomyopathy." *J Am Coll Cardiol* 37(1): 208-14.

Frank, S. and E. Braunwald (1968). "Idiopathic hypertrophic subaortic stenosis. Clinical analysis of 126 patients with emphasis on the natural history." *Circulation* 37(5): 759-88.

Gaasch, W. H., H. J. Levine, et al. (1976). "Left ventricular compliance: mechanisms and clinical implications." *Am J Cardiol* 38(5): 645-53.

Galanski, M. and M. Prokp (1998). *Ganzkörper Computertomographie*, Thieme Verlag: 4-34.

Gietzen, F. H., C. J. Leuner, et al. (1999). "Acute and long-term results after transcatheter ablation of septal hypertrophy (TASH). Catheter interventional treatment for hypertrophic obstructive cardiomyopathy." *Eur Heart J* 20(18): 1342-54.

Gilbert, B. W., C. Pollick, et al. (1980). "Hypertrophic cardiomyopathy: subclassification by m mode echocardiography." *Am J Cardiol* 45(4): 861-72.

Gleichmann, U. and H. Seggewiss (1998). "Klinik und Therapie der hypertrophen Kardiomyopathie." *Med Klin* 93(4): 260-267.

- Gleichmann, U., H. Seggewiss, et al. (1996). "Catheter treatment of hypertrophic obstructive cardiomyopathy." *Dtsch Med Wochenschr* 121(21): 679-85.
- Goodwin, J. F. (1974). "Prospects and predictions for the cardiomyopathies." *Circulation* 50(2): 210-9.
- Goodwin, J. F. (1982). "The frontiers of cardiomyopathy." *Br Heart J* 48(1): 1-18.
- Goodwin, J. F. (1989). "Clinical decisions in the management of the cardiomyopathies." *Drugs* 38(6): 988-99.
- Goodwin, J. F. (1992). "Cardiomyopathies and specific heart muscle diseases. Definitions, terminology, classifications and new and old approaches." *Postgrad Med J* 68 Suppl 1: S3-6.
- Goodwin, J. F. (1993). *Clinical aspects. Cardiomyopathy.* J. Goodwin and E. Olsen. Berlin - Heidelberg - New York, Springer.
- Gopal, A. S., A. M. Keller, et al. (1994). "Three-dimensional echocardiography: in vitro and in vivo validation of left ventricular mass and comparison with conventional echocardiographic methods." *J Am Coll Cardiol* 24(2): 504-13.
- Goretzki, G. (1987). *Medizinische Strahlenkunde.* München - Wien - Budapest, Urban & Schwarzenberg.
- Görnandt, L. (1996). *Klinik der Kardiomyopathien. Herzkrankheiten.* H. Roskamm, Reindell, H., Springer: 798-819.
- Grigg, L. E., E. D. Wigle, et al. (1992). "Transesophageal Doppler echocardiography in obstructive hypertrophic cardiomyopathy: clarification of pathophysiology and importance in intraoperative decision making [see comments]." *J Am Coll Cardiol* 20(1): 42-52.
- Hagege, A., M. Desnos, et al. (1995). "Value and limitations of methods for measuring left ventricular mass." *Arch Mal Coeur Vaiss* 88(4 Suppl): 559-62.
- Hajduczuk, Z. D., R. M. Weiss, et al. (1990). "Determination of right ventricular mass in humans and dogs with ultrafast cardiac computed tomography." *Circulation* 82(1): 202-12.
- Hamada, S., M. Takamiya, et al. (1992). "Type A aortic dissection: evaluation with ultrafast CT." *Radiology* 183(1): 155-8.
- Hanrath, P., D. Mathey, et al. (1979). "Left ventricular relaxation and filling abnormalities in patients with HOCM and left ventricular pressure overload (author's transl)." *Z Kardiol* 68(4): 214-9.
- Hanrath, P., D. G. Mathey, et al. (1980). "Effect of verapamil on left ventricular isovolumic relaxation time and regional left ventricular filling in hypertrophic cardiomyopathy." *Am J Cardiol* 45(6): 1258-64.
- Harrison, D., E. Braunwald, et al. (1964). "Effects of beta-adrenergic blockade on the circulation with particular reference to observations in patients with hypertrophic subaortic stenosis." *Circulation* 29: 84.
- Henry, W. L., C. E. Clark, et al. (1973). "Asymmetrical septal hypertrophy (ASH): The unifying link in the IHSS disease spectrum." *Circulation* 47: 827.

- Henry, W. L., C. E. Clark, et al. (1975). "Mechanism of left ventricular outflow obstruction in patients with obstructive asymmetric septal hypertrophy (idiopathic hypertrophic subaortic stenosis)." *Am J Cardiol* 35(3): 337-45.
- Hollman, A., J. F. Goodwin, et al. (1960). "A family with obstructive cardiomyopathy (asymmetrical hypertrophy)." *Br Heart J* 22: 449-456.
- Horlick, L., N. J. Petkovich, et al. (1966). "Idiopathic hypertrophic subvalvular stenosis. A study of a family involving four generations. Clinical, hemodynamic and pathologic observations." *Am J Cardiol* 17(3): 411-8.
- Hounsfield, G. N. (1973). "Computerized transverse axial scanning (tomography). 1. Description of system." *Br J Radiol* 46(552): 1016-22.
- Jeanrenaud, X., J. J. Goy, et al. (1992). "Effects of dual-chamber pacing in hypertrophic obstructive cardiomyopathy." *Lancet* 339(8805): 1318-23.
- Kak, A. C. and M. Slanly (1988). *Principles of computerized tomographic imaging*. New York, IEEE Press.
- Kalender, W. A. (2000). *Computertomographie*. München, Publicis MCD Verlag.
- Kaltenbach, M. and R. Hopf (1982). "Conservative medical treatment of hypertrophic myocardiopathies." *Z Kardiol* 71(12): 795-805.
- Kaltenbach, M., R. Hopf, et al. (1979). "Treatment of hypertrophic obstructive cardiomyopathy with verapamil." *Br Heart J* 42(1): 35-42.
- Kim, R. J., D. S. Fieno, et al. (1999). "Relationship of MRI delayed contrast enhancement to irreversible injury, infarct age, and contractile function." *Circulation* 100(19): 1992-2002.
- Kim, R. J., E. Wu, et al. (2000). "The use of contrast-enhanced magnetic resonance imaging to identify reversible myocardial dysfunction." *N Engl J Med* 343(20): 1445-53.
- King, J. F., A. N. DeMaria, et al. (1973). "Echocardiographic assessment of idiopathic hypertrophic subaortic stenosis." *Chest* 64(6): 723-31.
- Kivelitz, D. E., C. N. Enzweiler, et al. (2000). "Determination of left ventricular function parameters and myocardial mass: comparison of MRI and EBT." *Rofo Fortschr Geb Rontgenstr Neuen Bildgeb Verfahr* 172(3): 244-50.
- Knight, C., A. S. Kurbaan, et al. (1997). "Nonsurgical septal reduction for hypertrophic obstructive cardiomyopathy: outcome in the first series of patients [see comments]." *Circulation* 95(8): 2075-81.
- Kochsiek, K., H. W. Heiss, et al. (1971). "Coronary reserve and O₂-consumption in hypertrophic obstructive cardiomyopathy." *Verh Dtsch Ges Inn Med* 77: 880-3.
- Kosling, S., U. Hoffmann, et al. (1995). "First experiences with electron beam computed tomography of the heart: comparison with heart catheterization and echocardiographic findings." *Rofo Fortschr Geb Rontgenstr Neuen Bildgeb Verfahr* 163(2): 111-8.

- Kuhl, H. P., A. Bucker, et al. (2000). "Transesophageal 3-dimensional echocardiography: in vivo determination of left ventricular mass in comparison with magnetic resonance imaging." *J Am Soc Echocardiogr* 13(3): 205-15.
- Kuhn, H. (2000). "Fünf Jahre TASH (Transkoronare Ablation der Septum Hypertrophie), eine Bilanz." *Z Kardiol* 89(6): 559-64.
- Kuhn, H. and F. Gietzen (1999). "Transcoronary ablation of septal hypertrophy (TASH): supersedes it the surgery (myectomy)?" *Herz* 24(8): 647-51.
- Kuhn, H., F. Gietzen, et al. (1983). "Clinical aspects, course and prognosis of various forms of hypertrophic cardiomyopathy." *Z Kardiol* 72(2): 83-98.
- Kuhn, H., F. Gietzen, et al. (1997). "Catheter interventional therapy of hypertrophic obstructive cardiomyopathy by transcoronary ablation of septum hypertrophy: changes of the subaortic septum." *Eur Heart J* 18 Suppl: 605.
- Kuhn, H., F. H. Gietzen, et al. (2000). "Transcoronary ablation of septal hypertrophy (TASH): a new treatment option for hypertrophic obstructive cardiomyopathy." *Z Kardiol* 89 Suppl 4(6): IV41-54.
- Kuhn, H., F. H. Gietzen, et al. (1999). "Changes in the left ventricular outflow tract after transcoronary ablation of septal hypertrophy (TASH) for hypertrophic obstructive cardiomyopathy as assessed by transoesophageal echocardiography and by measuring myocardial glucose utilization and perfusion." *Eur Heart J* 20(24): 1808-17.
- Kuhn, H. and F. Loogen (1978). "Use of beta-receptor blockaders in hypertrophic obstructive cardiomyopathy (HOCM)." *Internist (Berl)* 19(9): 527-31.
- Kuhn, H. and F. Loogen (1981). *Erkrankungen des Myokards. Kardiologie in Klinik und Praxis.* H. P. Krayenbühl and W. Kübler. Stuttgart, Thieme. Bd. II.
- La Rosée, K. and H. J. Deutsch (2000). *Echokardiographie. Klinische Kardiologie.* Erdmann, Springer: 105.
- Lakkis, N. M., S. F. Nagueh, et al. (1998). "Echocardiography-guided ethanol septal reduction for hypertrophic obstructive cardiomyopathy." *Circulation* 98(17): 1750-5.
- Liberthson, R. R. (1996). "Sudden death from cardiac causes in children and young adults." *N Engl J Med* 334(16): 1039-44.
- Loogen, F., W. Krelhaus, et al. (1974). Natural history of hypertrophic cardiomyopathy: Observations on 107 patients. *Cardiomyopathies.* E. Bajuz and G. Rona. München, Urban&Schwarzenberg: S. 629.
- Loogen, F., H. Kuhn, et al. (1978). Natural history of hypertrophic cardiomyopathy and the effects of therapy. *Cardiomyopathy and myocardial biopsy.* M. Kaltenbach, F. Loogen and E. G. J. Olsen. Berlin Heidelberg New York, Springer: 286.
- Louie, E. K. and B. J. Maron (1986). "Hypertrophic cardiomyopathy with extreme increase in left ventricular wall thickness: functional and morphologic features and clinical significance." *J Am Coll Cardiol* 8(1): 57-65.

Luechinger, R., F. Duru, et al. (2001). "Force and torque effects of a 1.5-Tesla MRI scanner on cardiac pacemakers and ICDs." *Pacing Clin Electrophysiol* 24(2): 199-205.

MacMillan, R. M. (1992). "Magnetic resonance imaging vs. ultrafast computed tomography for cardiac diagnosis." *Int J Card Imaging* 8(3): 217-27.

Mahnken, A. H., E. Spuntrup, et al. (2003). "Quantification of cardiac function with multislice spiral CT using retrospective EKG-gating: comparison with MRI." *Rofo Fortschr Geb Rontgenstr Neuen Bildgeb Verfahr* 175(1): 83-8.

Maisch, B. (1994). *Kardiomyopathien. Innere Medizin*. M. Classen, V. Diehl and K. Kochsiek. München-Wien-Baltimore, Urban & Schwarzenberg: 1177-1179.

Mao, S. S., R. J. Oudiz, et al. (1996). "Variation of heart rate and electrocardiograph trigger interval during ultrafast computed tomography." *Am J Card Imaging* 10(4): 239-43.

Maron, B. J. (1997). "Hypertrophic cardiomyopathy [published erratum appears in *Lancet* 1997 Nov 1;350(9087):1330]." *Lancet* 350(9071): 127-33.

Maron, B. J., R. O. Bonow, et al. (1987). "Hypertrophic cardiomyopathy. Interrelations of clinical manifestations, pathophysiology, and therapy (1)." *N Engl J Med* 316(13): 780-9.

Maron, B. J., R. O. Bonow, et al. (1987). "Hypertrophic cardiomyopathy. Interrelations of clinical manifestations, pathophysiology, and therapy (2)." *N Engl J Med* 316(14): 844-52.

Maron, B. J., J. M. Gardin, et al. (1995). "Prevalence of hypertrophic cardiomyopathy in a general population of young adults. Echocardiographic analysis of 4111 subjects in the CARDIA Study. Coronary Artery Risk Development in (Young) Adults [see comments]." *Circulation* 92(4): 785-9.

Maron, B. J., B. W. Gross, et al. (1995). "Images in cardiovascular medicine. Extreme left ventricular hypertrophy." *Circulation* 92(9): 2748.

Maron, B. J., W. H. Merrill, et al. (1978). "Long-term clinical course and symptomatic status of patients after operation for hypertrophic subaortic stenosis." *Circulation* 57(6): 1205-13.

Maron, B. J. and J. J. Mulvihill (1986). "The genetics of hypertrophic cardiomyopathy." *Ann Intern Med* 105(4): 610-3.

Maron, B. J., E. E. Peterson, et al. (1994). "Prevalence of hypertrophic cardiomyopathy in an outpatient population referred for echocardiographic study." *Am J Cardiol* 73(8): 577-80.

Maron, B. J., W. C. Roberts, et al. (1982). "Sudden death in hypertrophic cardiomyopathy: a profile of 78 patients." *Circulation* 65(7): 1388-94.

Maron, B. J., P. Spirito, et al. (1987). "Noninvasive assessment of left ventricular diastolic function by pulsed Doppler echocardiography in patients with hypertrophic cardiomyopathy." *J Am Coll Cardiol* 10(4): 733-42.

Maron, B. J., J. K. Wolfson, et al. (1986). "Intramural ("small vessel") coronary artery disease in hypertrophic cardiomyopathy." *J Am Coll Cardiol* 8(3): 545-57.

McKenna, W. J., D. England, et al. (1981). "Arrhythmia in hypertrophic cardiomyopathy. I: Influence on prognosis." *Br Heart J* 46(2): 168-72.

McKenna, W. J., L. Harris, et al. (1984). "Amiodarone for long-term management of patients with hypertrophic cardiomyopathy." *Am J Cardiol* 54(7): 802-10.

McKenna, W. J., D. M. Krikler, et al. (1984). "Arrhythmias in dilated and hypertrophic cardiomyopathy." *Med Clin North Am* 68(4): 983-1000.

McKenna, W. J., C. M. Oakley, et al. (1985). "Improved survival with amiodarone in patients with hypertrophic cardiomyopathy and ventricular tachycardia." *Br Heart J* 53(4): 412-6.

Mengden, v., H.-J., R. Reck, et al. (1982). "Das Elektrokardiogramm bei Kardiomyopathien." *Herz/Kreisl* 12: 631.

Miller, S., O. P. Simonetti, et al. (2002). "MR Imaging of the heart with cine true fast imaging with steady-state precession: influence of spatial and temporal resolutions on left ventricular functional parameters." *Radiology* 223(1): 263-9.

Moreyra, E., J. J. Elein, et al. (1969). "Idiopathic hypertrophic subaortic stenosis diagnosed by reflected ultrasound." *Am J Cardiol* 23(1): 32-7.

Morrow, A. G. (1978). "Hypertrophic subaortic stenosis. Operative methods utilized to relieve left ventricular outflow obstruction." *J Thorac Cardiovasc Surg* 76(4): 423-30.

Morrow, A. G. and E. C. Brockenbrough (1961). "Surgical treatment of idiopathic hypertrophic subaortic stenosis: technic and hemodynamic results of subaortic ventriculotomy." *Ann Surg* 154: 181-189.

Morrow, A. G., B. A. Reitz, et al. (1975). "Operative treatment in hypertrophic subaortic stenosis. Techniques, and the results of pre and postoperative assessments in 83 patients." *Circulation* 52(1): 88-102.

Nagueh, S. F., N. M. Lakkis, et al. (1999). "Changes in left ventricular diastolic function 6 months after nonsurgical septal reduction therapy for hypertrophic obstructive cardiomyopathy." *Circulation* 99(3): 344-7.

Nestico, P. F., J. Morganroth, et al. (1988). "New antiarrhythmic drugs." *Drugs* 35(3): 286-319.

Nieman, K., F. Cademartiri, et al. (2002). "Reliable noninvasive coronary angiography with fast submillimeter multislice spiral computed tomography." *Circulation* 106(16): 2051-4.

Nishimura, R. A., J. M. Trusty, et al. (1997). "Dual-chamber pacing for hypertrophic cardiomyopathy: a randomized, double-blind, crossover trial." *J Am Coll Cardiol* 29(2): 435-41.

Pereira, R. S., F. S. Prato, et al. (2001). "The use of Gd-DTPA as a marker of myocardial viability in reperfused acute myocardial infarction." *Int J Cardiovasc Imaging* 17(5): 395-404.

Pollick, C., H. Rakowski, et al. (1984). "Muscular subaortic stenosis: the quantitative relationship between systolic anterior motion and the pressure gradient." *Circulation* 69(1): 43-9.

Qin, J. X., T. Shiota, et al. (2000). "Determination of left ventricular volume, ejection fraction, and myocardial mass by real-time three-dimensional echocardiography." *Echocardiography* 17(8): 781-6.

Radtke, W. (1985). "Myocardial imaging by digital subtraction angiography for left ventricular mass measurement." *Herz* 10(4): 215-9.

- Rakowski, H., Z. Sasson, et al. (1988). "Echocardiographic and Doppler assessment of hypertrophic cardiomyopathy." *J Am Soc Echocardiogr* 1(1): 31-47.
- Reddy, G. P., D. M. Chernoff, et al. (1998). "Coronary artery stenoses: assessment with contrast-enhanced electron-beam CT and axial reconstructions." *Radiology* 208(1): 167-72.
- Reichek, N., J. Helak, et al. (1983). "Anatomic validation of left ventricular mass estimates from clinical two-dimensional echocardiography: initial results." *Circulation* 67(2): 348-52.
- Rich, S., E. V. Chomka, et al. (1986). "Determination of left ventricular ejection fraction using ultrafast computed tomography." *Am Heart J* 112(2): 392-6.
- Richardson, P., W. McKenna, et al. (1996). "Report of the 1995 World Health Organization/International Society and Federation of Cardiology Task Force on the Definition and Classification of cardiomyopathies." *Circulation* 93(5): 841-2.
- Riede, U. N. (1995). *Myokard. Allgemeine und spezielle Pathologie*. U. N. Riede and H. E. Schaefer. Stuttgart, New York, Thieme: 506-507.
- Rienmüller, R., R. Kern, et al. (1997). "Electron-beam-Computertomographie (EBCT) des Herzens." *Radiologe* 37: 410-416.
- Roig, E., D. Georgiou, et al. (1991). "Reproducibility of left ventricular myocardial volume and mass measurements by ultrafast computed tomography." *J Am Coll Cardiol* 18(4): 990-6.
- Rosing, D. R., K. M. Kent, et al. (1979). "Verapamil therapy: a new approach to the pharmacologic treatment of hypertrophic cardiomyopathy. I. Hemodynamic effects." *Circulation* 60(6): 1201-7.
- Rosing, D. R., K. M. Kent, et al. (1979). "Verapamil therapy: a new approach to the pharmacologic treatment of hypertrophic cardiomyopathy. II. Effects on exercise capacity and symptomatic status." *Circulation* 60(6): 1208-13.
- Rumberger, J. and M. Bell, Eds. (1992). *Measurement of Myocardial Perfusion using electron-beam (ultrafast) computed tomography*. Ultrafast computed tomography in cardiac imaging: principles and practice. Mount Kisco New York, Futura Publishing Company.
- Rumberger, J. A. (1991). "Ultrafast computed tomography." *Curr Opin Cardiol* 6(6): 972-7.
- Sasson, Z., P. G. Yock, et al. (1988). "Doppler echocardiographic determination of the pressure gradient in hypertrophic cardiomyopathy." *J Am Coll Cardiol* 11(4): 752-6.
- Savage, D. D., S. F. Seides, et al. (1979). "Prevalence of arrhythmias during 24-hour electrocardiographic monitoring and exercise testing in patients with obstructive and nonobstructive hypertrophic cardiomyopathy." *Circulation* 59(5): 866-75.
- Schoendube, F. A., H. G. Klues, et al. (1995). "Long-term clinical and echocardiographic follow-up after surgical correction of hypertrophic obstructive cardiomyopathy with extended myectomy and reconstruction of the subvalvular mitral apparatus." *Circulation* 92(9 Suppl): II122-7.
- Schulte, H. D., H. Gramsch-Zabel, et al. (1995). "Hypertrophic obstructive cardiomyopathy: surgical treatment." *Schweiz Med Wochenschr* 125(41): 1940-9.

Schulz-Menger, J. and M. G. Friedrich (2000). "Magnetic resonance imaging in patients with cardiomyopathies: when and why." *Herz* 25(4): 384-91.

Seggewiss, H., L. Faber, et al. (1999). "Percutaneous transluminal septal ablation in hypertrophic obstructive cardiomyopathy." *Thorac Cardiovasc Surg* 47(2): 94-100.

Seggewiss, H., L. Faber, et al. (1999). "Alcohol septal ablation for hypertrophic obstructive cardiomyopathy." *Cardiol Rev* 7(6): 316-23.

Seggewiss, H., U. Gleichmann, et al. (1998). "Percutaneous transluminal septal myocardial ablation in hypertrophic obstructive cardiomyopathy: acute results and 3-month follow-up in 25 patients [see comments]." *J Am Coll Cardiol* 31(2): 252-258.

Semelka, R. C., E. Tomei, et al. (1990). "Interstudy reproducibility of dimensional and functional measurements between cine magnetic resonance studies in the morphologically abnormal left ventricle." *Am Heart J* 119(6): 1367-73.

Shah, P. M., A. G. Adelman, et al. (1974). "The natural (and unnatural) history of hypertrophic obstructive cardiomyopathy." *Circ Res* 35(2): suppl II:179-95.

Shah, P. M., R. D. Taylor, et al. (1981). "Abnormal mitral valve coaptation in hypertrophic obstructive cardiomyopathy: proposed role in systolic anterior motion of mitral valve." *Am J Cardiol* 48(2): 258-62.

Sigwart, U. (1995). "Non-surgical myocardial reduction for hypertrophic obstructive cardiomyopathy." *Lancet* 346(8969): 211-4.

Simon, A. L., J. Ross, Jr., et al. (1967). "Angiographic anatomy of the left ventricle and mitral valve in idiopathic hypertrophic subaortic stenosis." *Circulation* 36(6): 852-67.

Spirito, P., B. J. Maron, et al. (1985). "Diastolic abnormalities in patients with hypertrophic cardiomyopathy: relation to magnitude of left ventricular hypertrophy." *Circulation* 72(2): 310-6.

Spirito, P., C. E. Seidman, et al. (1997). "The Management of Hypertrophic Cardiomyopathy." *N Engl J Med* 336: 775-785.

Stanford, W. and B. H. Thompson (1991). "Evaluation of great heart vessels and pulmonary vasculature." *Curr Opin Radiol* 3(4): 533-8.

Teare, D. (1958). "Asymmetrical hypertrophy of the heart in young adults." *Br Heart J* 20: 1-8.

ten Berg, J. M., M. J. Suttorp, et al. (1994). "Hypertrophic obstructive cardiomyopathy. Initial results and long-term follow-up after Morrow septal myectomy." *Circulation* 90(4): 1781-5.

Theissen, P. and F. M. Baer (2000). *Kardiovaskuläre Magnetresonanztomographie. Klinische Kardiologie*. E. Erdmann, Springer: 167-179.

Wigle, E. D. (1964). Muscular subaortic stenosis: The clinical syndrome, with additional evidence of ventricular septal hypertrophy. *Ciba Foundation Symposium on Cardiomyopathies*. G. E. W. Wolstenholme and M. O'Conner. London, Churchill Livingstone: 49.

Wigle, E. D. (1987). "Hypertrophic cardiomyopathy: a 1987 viewpoint." *Circulation* 75(2): 311-22.

- Wigle, E. D., A. G. Adelman, et al. (1969). "Mitral regurgitation in muscular subaortic stenosis." *Am J Cardiol* 24(5): 698-706.
- Wigle, E. D., A. G. Adelman, et al. (1974). "Medical and surgical treatment of the cardiomyopathies." *Circ Res* 35(2): suppl II:196-207.
- Wigle, E. D., C. H. Felderhof, et al. (1973). Hypertrophic obstructive cardiomyopathy. Myocardial diseases. E. D. Fowler. New York, Grune&Strutton: 297.
- Wigle, E. D., H. Rakowski, et al. (1995). "Hypertrophic Cardiomyopathy. Clinical Spectrum and Treatment." *Circulation* 92: 1680-1692.
- Wigle, E. D., Z. Sasson, et al. (1985). "Hypertrophic cardiomyopathy. The importance of the site and the extent of hypertrophy. A review." *Prog Cardiovasc Dis* 28(1): 1-83.
- Wintersperger, B. J., K. Nikolaou, et al. (2003). "Cardiac multidetector-row computed tomography: initial experience using 16 detector-row systems." *Crit Rev Comput Tomogr* 44(1): 27-45.
- Witzke, D. J. and M. P. Kaye (1976). "Myocardial ultrastructure changes induced by administration of nerve growth factor." *Surg Forum* 27: 295-297.
- Yamaoka, O., T. Yabe, et al. (1993). "Evaluation of left ventricular mass: comparison of ultrafast computed tomography, magnetic resonance imaging, and contrast left ventriculography." *Am Heart J* 126(6): 1372-9.

8 Lebenslauf

Persönliche Daten

Name	Sandra Sabisch, geb. Lübbert
Geburtsdatum	10. Mai 1976
Geburtsort	Hamburg
Staatsangehörigkeit	deutsch

Schulbildung

1982 – 1986	Heinrich-Hertz-Grundschule in Hamburg
1986 – 1992	Gymnasium Lerchenfeld in Hamburg
1992 – 1995	Wirtschaftsgymnasium Schlankreye in Hamburg mit dem Abschluss der Allgemeinen Hochschulreife

Hochschulausbildung

1995 – 1997	Medizinstudium an der Universität Hamburg
1997 – 2002	Medizinstudium an der Ludwig-Maximilians-Universität in München
April 2002	Ärztliche Prüfung

Berufliche Tätigkeit

1.10.2002 – 31.03.2004	Ärztin im Praktikum an der Chirurgischen Klinik Dr. Rinecker in München
Seit 1.04.2004	Assistenzärztin an der Chirurgischen Klinik Dr. Rinecker in München

9 Danksagung

Ich danke Herrn PD Dr. Christoph Becker für die Überlassung dieses Themas. Herrn Prof. Dr. Maximilian Reiser, Direktor des Instituts für Radiologische Diagnostik am Klinikum Großhadern, danke ich für die Möglichkeit, dass ich die Arbeit an diesem Institut durchführen konnte.

Ebenso bedanke ich mich bei Prof. Dr. Peter Boekstegers von der Abteilung Kardiologie aus der Medizinischen Klinik und Poliklinik I des Klinikums Großhadern für die großzügige Unterstützung und äußerst freundliche Zusammenarbeit.

Dann danke ich natürlich meinem unermüdlichen Betreuer Dr. Bernd Wintersperger, ohne den diese Arbeit überhaupt nicht hätte entstehen können. Außerdem bedanke ich mich bei Dr. Alexander Becker für die sehr gute Zusammenarbeit mit der Kardiologischen Abteilung. Und Dank an Tobias Jakobs, der mich erst zu dieser Dissertation gebracht hat.

Meinen Eltern danke ich für das Vertrauen, das sie in mich setzen und in jeder Lebenslage zu mir halten ohne mich je unter Druck gesetzt zu haben. Aber das wissen diese ja ohnehin.