

**Alma Mater Studiorum – Università di Bologna**

DOTTORATO DI RICERCA

ULTRASONOLOGIA IN MEDICINA UMANA E VETERINARIA

Ciclo XXI

**Settore/i scientifico disciplinari di afferenza:** MED 09

**TITOLO TESI**

**CONTRIBUTO DEI SISTEMI DI FUSIONE D'IMMAGINE MEDIANTE  
ECOGRAFIA COMBINATA CON TAC E O RMN NELLA DIAGNOSI  
DEL PICCOLO EPATOCARCINOMA (< 2 CM) IN PAZIENTI CON  
EPATOPATIA CRONICA**

Presentata da: VIDILI GIANPAOLO

**Coordinatore Dottorato**

**Prof. Luigi Bolondi**

**Relatore**

**Prof. Luigi Bolondi**

Esame finale anno 2009



## INDICE

<b>Abstract.....</b>	<b>p 4-5</b>
<b>Background.....</b>	<b>p 6-22</b>
<b>1. Tecniche d'imaging ed ecografia.....</b>	<b>p 6-7</b>
<b>2. Imaging del fegato e delle lesioni focali epatiche.....</b>	<b>p 8-9</b>
<b>3. L'ecografia nello studio delle lesioni focali epatiche.....</b>	<b>p 10-11</b>
<b>4. Mezzi di contrasto ecografici.....</b>	<b>p 12-15</b>
<b>5. Imaging armonico e Pulse Inversion.....</b>	<b>p 16-18</b>
<b>6. Angioecografia perfusionale.....</b>	<b>p 19-21</b>
<b>7. Epatocarcinoma e criteri diagnostici non invasivi .....</b>	<b>p 21-22</b>
<b>8.Scopo del lavoro.....</b>	<b>p 23</b>
<b>9. Materiali e Metodi.....</b>	<b>p 24-29</b>
<b>9.1. Sistemi di fusione d'immagine .....</b>	<b>p 24</b>
<b>9.2. Procedura d'esecuzione dell'esame.....</b>	<b>p 25-28</b>
<b>9.3. Popolazione di pazienti e disegno dello studio.....</b>	<b>p 28-29</b>
<b>9.4. TC/RM.....</b>	<b>p 29</b>
<b>10. Risultati.....</b>	<b>p 30</b>
<b>11. Discussione .....</b>	<b>p31-33</b>
<b>12. Iconografia.....</b>	<b>p 34-49</b>
<b>13. Bibliografia.....</b>	<b>p 51-56</b>



## ABSTRACT

L'ecografia è la metodica diagnostica più utilizzata come screening e follow-up nei pazienti epatopatici con o senza lesioni focali e questo grazie alle sue peculiari caratteristiche, che sono date dall'essere real-time, maneggevole, priva di radiazioni ionizzanti e con bassi costi. Tuttavia tale metodica se confrontata con la TC o la RMN, può avere importanti limiti, quali l'impossibilità di visualizzare piccole lesioni localizzate in aree anatomicamente "difficili" o in pazienti obesi, che sono già state identificate con altre tecniche, come la TC o la RMN. Per superare queste limitazioni sono stati introdotti dei sistemi di "fusione d'immagine" che consentono di sincronizzare in tempo reale una metodica real time con bassa risoluzione spaziale come l'ecografia ed una statica ad alta risoluzione come la TC o la RMN. Ciò si ottiene creando attorno al paziente un piccolo campo elettromagnetico costituito da un generatore e da un rilevatore applicato al trasduttore ecografico ed introducendo in un computer abbinato all'ecografo il "volume rendering" dell'addome del paziente ottenuto mediante TC multistrato o RM. Il preciso "appaiamento spaziale" delle due metodiche si ottiene individuando in entrambe lo stesso piano assiale di riferimento e almeno 3-4 punti anatomici interni. Tale sistema di fusione d'immagine potrebbe essere molto utile in campo epatologico nella diagnostica non invasiva del piccolo epatocarcinoma, che secondo le ultime linee guida, nei noduli di dimensioni fra 1 e 2 cm, richiede una concordanza nel comportamento contrastografico della lesione in almeno due tecniche d'immagine. Lo scopo del nostro lavoro è stato pertanto quello di valutare, in pazienti epatopatici, il contributo che tale sistema può dare nell'identificazione e caratterizzazione di lesioni inferiori a 20 mm, che erano già state identificate alla TC o alla RMN come noduli sospetti per HCC, ma che non erano stati visualizzati in ecografia convenzionale. L'eventuale re-identificazione con l'ecografia convenzionale dei noduli sospetti per essere HCC, può permettere di evitare, alla luce dei criteri diagnostici non invasivi un'ulteriore tecnica d'immagine ed eventualmente la biopsia.

**Pazienti e Metodi:** 17 pazienti cirrotici (12 Maschi; 5 Femmine), con età media di 68.9 +/- 6.2 (SD) anni, in cui la TC e la RMN con mezzo di contrasto avevano identificato 20 nuove lesioni focali epatiche, inferiori a 20 mm (13,6 +/- 3,6 mm), sospette per essere epatocarcinomi (HCC), ma non identificate all'ecografia basale (eseguita in cieco rispetto alla TC o alla RMN) sono stati sottoposti ad ecografia

senza e con mezzo di contrasto, focalizzata su una zona bersaglio identificata tramite il sistema di fusione d'immagini, che visualizza simultaneamente le immagini della TC e della RMN ricostruite in modalità bidimensionale ( 2D) , tridimensionale ( 3 D) e real-time. La diagnosi finale era stata stabilita attraverso la presenza di una concordanza diagnostica, secondo le linee guida internazionali o attraverso un follow-up nei casi di discordanza.

**Risultati:** Una diagnosi non invasiva di HCC è stata raggiunta in 15/20 lesioni, inizialmente sospettate di essere HCC. Il sistema di fusione ha identificato e mostrato un comportamento contrastografico tipico in 12/15 noduli di HCC ( 80%) mentre 3/15 HCC (20%) non sono stati identificati con il sistema di fusione d'immagine. Le rimanenti 5/20 lesioni non sono state visualizzate attraverso i sistemi di fusione d'immagine ed infine giudicate come falsi positivi della TC e della RMN, poiché sono scomparse nei successivi mesi di follow-up e rispettivamente dopo tre, sei, nove, dodici e quindici mesi.

**Conclusioni:** I nostri risultati preliminari mostrano che la combinazione del sistema di fusione dell'immagine associata all'ecografia senza e con mezzo di contrasto (CEUS), migliora il potenziale dell'ecografia nell'identificazione e caratterizzazione dell'HCC su fegato cirrotico, permettendo il raggiungimento di una diagnosi, secondo criteri non invasivi e slatentizzazndo casi di falsi positivi della TC e della RMN.

## **BACKGROUND**

### **1. Tecniche d' imaging ed ecografia**

Negli ultimi decenni la tecnologia medica ha fatto enormi progressi per quanto riguarda le tecniche diagnostiche; questo ha permesso l'identificazione di segni di malattia che prima potevano essere solo supposti sulla base dell'anamnesi, della clinica, degli esami laboratoristici o strumentali allora disponibili, o che si rendevano manifesti solo in stadi avanzati, quando le opzioni terapeutiche ricoprivano un ruolo ormai limitato. Tali progressi in campo diagnostico, unitamente ai progressi in campo terapeutico che hanno portato ad un miglioramento della prognosi in molte malattie, hanno permesso l'instaurazione di programmi di screening che hanno contribuito ulteriormente alla diagnosi precoce e alla possibilità di trattamento per molte patologie, in particolare quelle tumorali.

Nel campo delle lesioni espansive le metodiche di imaging, radiologico e non, rivestono un ruolo fondamentale sia nell'identificazione che nella caratterizzazione e nell'eventuale stadiazione di malattia. Le metodiche radiologiche e di medicina nucleare, ed in particolare TC, Scintigrafia, Angiografia, RM e PET, permettono di identificare e caratterizzare con buone sensibilità e specificità i vari tipi di lesioni focali in pazienti selezionati. I limiti che presentano sono dovuti agli alti costi che queste metodiche comportano, alla non diffusa disponibilità per la richiesta di apparecchiature complesse e ingombranti che richiedono un'adeguata predisposizione degli ambienti, e al conseguente tempo di attesa per l'esecuzione di questi esami. Altro limite è costituito dal rischio legato all'utilizzo di mezzi di contrasto che sottopongono il paziente a rischio di effetti indesiderati quali reazioni allergiche minori e maggiori e apparecchiature che in alcuni pazienti presentano controindicazioni conseguenti all'esposizione di radiazioni ionizzanti. Nonostante questi limiti, le metodiche di "Imaging" radiologico, cosiddette pesanti (TC e RMN) sono tuttora considerate Gold Standard per l'identificazione e per la caratterizzazione dei vari tipi di lesioni focali.

L'ecografia è una metodica di "Imaging" a basso costo, facilmente eseguibile e ripetibile, senza rischi per il paziente e per l'operatore, che richiede un breve tempo d' esecuzione ed una preparazione e un discomfort minimi per il paziente. I suoi

limiti principali possono essere di natura tecnica, dipendenti dalla strumentazione tecnologica, dal soma del paziente o dall'abilità e esperienza dell'operatore.

I limiti di natura tecnica riguardano la qualità dell'immagine e la possibilità di estrapolarne tutte le informazioni disponibili con la maggior accuratezza possibile. Tali limiti possono essere dipendenti, come detto sopra, dalla strumentazione disponibile che può avvalersi o meno dei dispositivi hardware e software di nuova generazione derivati dalla sinergia tra ricerca tecnologica e scientifica. Tali nuove soluzioni tecnologiche sono utili per ridurre gli artefatti, per migliorare la risoluzione spaziale di ciò che si valuta, e anche per superare i limiti tecnici correlati alla posizione delle varie strutture anatomiche da esaminare e i rapporti reciproci con le strutture ad esse adiacenti.

Nonostante le innovazioni tecnologiche contribuiscano a migliorare la qualità dell'immagine, le caratteristiche somatiche, la collaborazione e la preparazione del paziente influiscono ancora oggi in maniera rilevante sulla visualizzazione delle strutture anatomiche interne.

L'ecografia, infine, è una metodica operatore-dipendente, e numerosi studi hanno dimostrato come ci sia una variabilità nell'esecuzione e nell'interpretazione dell'esame sia tra operatori diversi, sia nello stesso operatore in tempi diversi. È stato anche dimostrato come questa variabilità, anche se non eliminabile del tutto, possa essere ridotta da un adeguato addestramento e dall'accordo sulle tecniche di esecuzione e sui criteri di valutazione [1-5].

La disponibilità delle tecniche di imaging ha apportato un grosso contributo allo studio delle strutture e degli organi splancnici, migliorando la possibilità di identificazione (anche accidentale) dei vari tipi di lesioni focali, benigne e maligne. L'identificazione di una o più lesioni focali, comporta anche la necessità di caratterizzazione, e per fare ciò è spesso necessario avvalersi di più tecniche di imaging ed eventualmente anche dell'esame istologico.



## 2. Imaging del fegato e delle lesioni focali epatiche

Il fegato è un organo importantissimo nell'uomo dal punto di vista fisiologico, fisiopatologico e patologico: è uno dei principali organi di filtro per il catabolismo e l'eliminazione di scorie e sostanze tossiche dell'organismo umano, è coinvolto nel metabolismo, nella produzione e nella secrezione di alcune sostanze, ed ha anche funzione di deposito. Questa centralità del fegato nelle funzioni metaboliche e la sua ricca vascolarizzazione spiegano in parte gli aspetti patologici acuti e cronici che si possono riscontrare in esso, come sia relativamente frequente riscontrarvi lesioni focali benigne e maligne di vario tipo, e come il fegato sia spesso interessato da lesioni secondarie a partenza da tumori primitivi in altra sede: come sito di metastasi da altri tumori, infatti, il fegato è secondo solo ai linfonodi [6].

Le lesioni focali epatiche possono essere di natura benigna (cisti e angiomi le più comuni; iperplasia nodulare focale e adenoma epatico le meno comuni) o maligna (metastasi ed epatocarcinoma le più comuni; HCC fibrolamellare, colangiocarcinoma, linfoma, epatoblastoma nei bambini, vari tipi di sarcoma le meno comuni). Poiché sia la prognosi che il trattamento riservato alle varie affezioni neoplastiche epatiche sono radicalmente diversi, nel momento in cui viene identificata una lesione focale epatica è necessario caratterizzarla il più accuratamente e precocemente possibile per poter impostare il miglior approccio terapeutico ove sia necessario, o per programmare un adeguato follow-up. L'imaging rappresenta pertanto un punto chiave nella diagnostica epatologica e l'identificazione e la caratterizzazione delle lesioni epatiche sono tra le più delicate applicazioni della diagnostica per immagini per la loro conseguente cruciale influenza sulla gestione del paziente.

Gli algoritmi di imaging del fegato sono stati sottoposti a continui cambiamenti attraverso gli ultimi 15 anni, in particolare con l'avvento dell'era ecografica: l'ecografia infatti, grazie alla sua non-invasività e diffusione, è sempre risultata essere la prima indagine eseguita in caso di sospetto problema epatico, riservando alle macchine pesanti le eventuali fasi successive. Con i progressi nella tecnologia delle metodiche TC e RM si possono ottenere ora immagini più dettagliate in tempi minori, con possibilità di elaborazioni successive: in particolare la TC spirale multistrato, grazie all'elevata risoluzione spaziale, consente una valutazione dinamica dei comportamenti delle lesioni dopo somministrazione del mdc iodato,

con successiva possibilità di ricostruzioni sempre più accurate, e la RM si avvale di magneti sempre più potenti e di nuovi mezzi di contrasto (m.d.c.), non più solo extracellulari ma anche epatobiliari e reticoloendoteliali che aumentano il già elevato potere di risoluzione del contrasto. Pertanto la TC è diventata in alcuni centri la modalità principale e la RM è passata da un ruolo di solo problem-solver ad una modalità di primo approccio nell'imaging del fegato. L'ulteriore progresso tecnologico dell'ecografia che può avvalersi ora sia di nuovi software per l'elaborazione delle immagini, sia di mezzi di contrasto ecografici, ha portato questa tecnica ad ottenere risultati quasi sovrapponibili a quelli di TC ed RM, rimettendo in discussione quelli che sono gli algoritmi diagnostici in questione [7]. Al giorno d'oggi l'ecografia con mezzo di contrasto ha infatti raggiunto un livello di accuratezza che le permette, a seconda dei casi, di essere utilizzata nella caratterizzazione delle lesioni focali epatiche come prima e unica tecnica diagnostica e questo è ben stabilito nelle linee guida della società europea di ecografia che sono state aggiornate nel Gennaio 2008, dopo un prima stesura nel 2004 [8]. La caratterizzazione delle lesioni focali epatiche viene attualmente eseguita mediante la valutazione della differente dinamica della vascolarizzazione di tali lesioni rispetto a quella del fegato, avvalendosi delle differenti modalità di imaging in maniera integrata [8].

Recentemente un gruppo di studio italiano ha realizzato delle linee guida sull'impiego della diagnostica per immagini delle lesioni focali epatiche. In tale documento si pongono dei quesiti con delle risposte relative a quali esami d'imaging sono appropriati per la diagnosi di tali lesioni [9]. A tale riguardo alla viene proposta una classificazione in lesioni tipicamente benigne o maligne in cui sia nota o meno una storia di malignità, e in lesioni indeterminate minori o maggiori di un centimetro insorte su fegato sano o su uno sfondo di epatopatia cronica. Nonostante gli algoritmi proposti, è importante precisare che dovrebbe essere la complessità e la severità della condizione clinica di un paziente a condizionare la selezione delle procedure diagnostiche e terapeutiche appropriate, e che la decisione finale spetta al medico che si occupa direttamente del paziente .

### **3. L'ecografia nello studio delle lesioni focali epatiche.**

L'ecografia convenzionale, intesa come tecnica in B-mode gray scale, unita alle tecniche Doppler (color Doppler e analisi spettrale) è ormai disponibile in tutte le strutture che si occupano di ecografia, e comunque in tutti i centri di secondo-terzo livello a cui afferiscono pazienti con lesioni focali che richiedono una caratterizzazione.

Nei vari lavori di letteratura, a seconda del disegno dello studio e del gold standard di riferimento, la sensibilità dell'ecografia in gray scale per l'identificazione delle metastasi varia dal 53 al 77% [10, 11], e quella per l'identificazione dell'HCC su cirrosi in programma di screening è stimata al 59 % rispetto all'88% della TC [12].

In realtà la sensibilità e la specificità dell'ecografia nell'identificazione e nella caratterizzazione delle lesioni focali epatiche sono difficili da determinare e dipendono sia dal tipo e dalle caratteristiche delle lesioni (natura, dimensioni, morfologia), sia dal disegno dello studio in cui possono configurarsi dei biases che inficiano i risultati ottenuti [13]; inoltre non bisogna dimenticare che molti studi hanno dimostrato come l'ecografia sia una tecnica dipendente dal tipo d'equipaggiamento usato e dall'operatore, e come la variabilità inter-operatore possa essere ridotta significativamente con un adeguato programma di addestramento [1-5].

Questi limiti sono presenti anche nelle altre tecniche di immagine, e in particolare in TC e RM che, con sensibilità e specificità del 70-90%, sono considerate oggi il gold standard nell'imaging per l'identificazione e per la caratterizzazione delle lesioni focali epatiche [10-12,14,15].

Infine, anche qualora la tecnica diagnostica di riferimento sia quella che si avvale dell'esame istologico, è importante sottolineare come il suo valore non sia assoluto in quanto anche l'esecuzione dell'esame biptico e la successiva valutazione del campione sono suscettibili di variabilità [16-18].

L'avvento dell'angioecografia perfusionale con mezzo di contrasto ha oggi permesso un notevole miglioramento nella caratterizzazione delle lesioni focali epatiche, determinando una crescita della metodica in sensibilità, specificità e pertanto di accuratezza. Secondo due importanti studi, di cui uno italiano che risale al 2004, l'utilizzo dell'ecografia con mezzo di contrasto ha avuto una crescita di accuratezza nella differenziazione tra benignità e malignità delle lesioni epatiche,

arrivando ad un valore dell'90 % [19,20], con inoltre degli importanti risultati per quanto concerne la caratterizzazione delle singole lesioni [21],

#### 4. Mezzi di contrasto ecografici

I mezzi di contrasto ecografici sono stati un'area di attiva ricerca in campo diagnostico sin dal 1968, quando Gramiak osservò l'opacizzazione del ventricolo dx conseguente all'iniezione di soluzione salina [23,24].

Un mezzo di contrasto ecografico può essere definito una sostanza esogena che può essere somministrata sia nel circolo sanguigno sia in una cavità per potenziare il segnale ultrasonografico. Il mezzo di contrasto ideale dovrebbe essere non tossico, iniettabile per via endovenosa, capace di attraversare il letto capillare polmonare dopo un'iniezione periferica, e abbastanza stabile da permettere il potenziamento del segnale per la durata dell'esame; soddisfacendo i requisiti del rapporto costo-beneficio.

I mezzi di contrasto ecografici sono costituiti da microbolle, che consistono in piccolissime (2-8  $\mu\text{m}$ ) bolle d'aria o gas circondate da una sottile membrana stabilizzatrice. Sono detti di prima generazione quegli agenti che contengono aria ed hanno una breve persistenza; gli agenti di seconda generazione contengono invece gas insolubili come i perfluorocarburi ed hanno una maggior longevità. La stabilità di queste microbolle è data da una membrana che a seconda del mezzo di contrasto è costituita di strati di albumina denaturata, lipidi o surfactanti. I mezzi di contrasto di terza generazione possono contenere sia aria che perfluorocarburi e le membrane sono formate da polimeri che conferiscono alle bolle un tempo di persistenza molto più lungo.

Le bolle sono meglio visualizzabili in ecografia, perché sono in grado di potenziare il segnale ecografico in virtù delle loro proprietà oscillanti che si manifestano quando avviene l'interazione con il fascio ultrasonoro. Un'onda acustica generata da un sistema ad ultrasuoni alla frequenza di 1-14 MHz, consiste in un alternarsi di alta e bassa pressione. Quando un'onda acustica incontra una microbolla, alternativamente la comprime con la pressione positiva e la espande sotto l'effetto della pressione negativa; quando la pressione incidente aumenta (da 100 kPa a 1 Mpa) le bolle iniziano a mostrare caratteristiche non lineari e questa asimmetria è ciò che costituisce l'emissione di armoniche.

Le membrane di cui sono rivestite le microbolle sono molto sottili e si possono rompere facilmente, soprattutto quando, durante l'insonazione, un ulteriore aumento di pressione causerà la rottura delle bolle, permettendo al gas di

diffondersi più rapidamente nel sangue e provocando un ulteriore transitorio effetto di potenziamento del segnale dovuto agli echi forti e non lineari emessi [22-27].

Lo sviluppo dei mezzi di contrasto ecografici, inizialmente rallentato dalle limitazioni tecniche, è diventato più dinamico durante la decade passata che ha visto sviluppare attivamente, da parte di alcune delle maggiori compagnie farmaceutiche, microbolle sempre più stabili [26-28]. Le microbolle, sintetizzate recentemente, offrono un buon grado di sicurezza e un'efficacia accettabili. Sono iniettabili per via endovenosa e possono attraversare il letto capillare polmonare poiché il loro diametro è molto inferiore a quello dei globuli rossi. Determinano un potenziamento del segnale che dura alcuni minuti e permette uno studio completo del letto vascolare usando boli ad iniezione lenta o infusioni [30-37].

Inizialmente, i mezzi di contrasto ecografici sono stati sviluppati per risolvere le limitazioni delle macchine per ultrasuoni, per tentare quindi di migliorare le potenzialità diagnostiche delle modalità "tradizionali", quali B-mode, color, power e spectral Doppler .

Il segnale Doppler è ben enfatizzato dai mezzi di contrasto, permettendo di migliorare lo studio morfologico di strutture macrovascolari, quali patologie di valvole cardiache, vene polmonari, vasi cerebrali e periferici [36-39]. Il loro impiego iniziale aveva lo scopo di compensare la mancanza di sensibilità dell'eco Doppler, soprattutto per i vasi profondi o in cui non si otteneva un angolo adeguato, o in cui il flusso era scarso o molto lento. La somministrazione veniva fatta lentamente, con lo scopo di aumentare la durata e la stabilità dell'enhancement, e per limitare il fenomeno del blooming [40].

Negli ultimi anni, comunque il numero di casi in cui nell'indagine Doppler era giustificato l'utilizzo dei mezzi di contrasto è stato notevolmente ridotto per gli importanti miglioramenti della sensibilità e della risoluzione spaziale e temporale dei sistemi di imaging. L'efficacia di un mezzo di contrasto ecografico inoltre dipende tanto dalle proprietà intrinseche dell'agente, quanto dal tipo di processazione del segnale. Infatti benché la frequenza di ricezione del segnale dalle microbolle ricada nel range previsto per le apparecchiature convenzionali, la semplice aggiunta del mezzo di contrasto all'esame Doppler potrebbe risultare in una riduzione dell'efficacia dello stesso, poiché il potenziamento del segnale potrebbe dare un effetto di blooming e di saturazione del box colore con la perdita della possibilità di identificare e analizzare i piccoli vasi con debole segnale [39]. Inoltre in B-mode, i mezzi di contrasto permettono di delineare in modo più preciso

le camere cardiache e le pareti dei grossi vasi. Non sono però in grado di mettere in evidenza i piccoli vasi. In particolare, con le macchine senza software specifici non è possibile mettere in evidenza il mezzo di contrasto nella microcircolazione.

Per questo motivo, unitamente allo sviluppo dei mezzi di contrasto, c'è stata una fervida ricerca in campo tecnologico che ha portato alla creazione di software dedicati che siano in grado di enfatizzare il segnale proveniente dal m.d.c. rispetto a quello proveniente dai tessuti.

Tutto ciò ha determinato la creazione di nuovi parametri di imaging, come il potere acustico, l'ampiezza di fase dell'impulso o la regolazione dell'impulso emesso, in rapporto alle fasi del ciclo cardiaco o ad un tempo prestabilito, a cui sono conseguiti miglioramenti dell'equipaggiamento per la diagnostica con ultrasuoni come l'Imaging Armonico e la Pulse Inversion che hanno consentito di visualizzare le microbolle nel sistema vascolare senza distruggerle in maniera massiva e senza gli artefatti a cui si è accennato [42-45].

I mezzi di contrasto ecografici, associati a modalità d'imaging specifiche, aumentano l'intensità del segnale riflesso migliorando l'analisi Doppler in tutte le modalità, e potenziano anche la visualizzazione dell'ecostruttura in gray-scale.

Per poter meglio comprendere la relazione tra le microbolle e il fascio ultrasonoro è utile introdurre il concetto dell'indice meccanico (MI). Tale indice è infatti espressione dell'intensità del segnale ultrasonoro e corrisponde al rapporto tra picco di pressione negativa dell'onda incidente e la radice quadrata della frequenza d'insonazione. E' un indice che è ben esplicato nei display delle apparecchiature ecografiche e che può essere modificato manualmente dall'operatore, a seconda degli effetti che si vogliono produrre.

Utilizzando un alto potere di insonazione (alto indice meccanico;  $MI > 0,5$ ) le microbolle vengono distrutte rilasciando una grande quantità di energia acustica ricca in componenti armoniche: questo consente un aumento consistente del segnale che ha però l'effetto di un flash, essendo la sua durata limitata al momento della rottura. Le tecniche distruttive (Intermittent Contrast Harmonic Imaging) sono infatti limitate a pochi frames durante l'insonazione ad alto MI [46] perdendo perciò uno dei vantaggi chiave degli ultrasuoni: la possibilità di eseguire l'indagine in tempo reale.

Una delle più importanti scoperte in questo campo è stata che la risposta non lineare delle microbolle può essere rappresentata anche a potenze di trasmissione molto bassa, persino con  $M.I. < 0.1$ . Questo permette una maggior conservazione

delle microbolle e, unitamente all'aumentata sensibilità delle nuove modalità di processazione del segnale che compensano la minor sensibilità dovuta al basso indice meccanico, consente di rappresentare la perfusione in real time. L'imaging in real time, a basso indice meccanico, permette l'esecuzione di esami del fegato tecnicamente efficaci, con la possibilità di analizzare la microvascolarizzazione delle lesioni focali epatiche nella pratica clinica [47]. L'ulteriore vantaggio della scansione a basso MI risiede nella riduzione della componente armonica degli echi del tessuto rispetto agli echi delle bolle, che permette di evidenziare la morfologia vascolare di eventuali lesioni da caratterizzare rispetto a quella del tessuto circostante.

Anche se noi potessimo immaginare microbolle praticamente indistruttibili, è bene essere in grado di poterle distruggere: insonando il tessuto con pochi frames ad alto MI e poi passando automaticamente ad un basso MI, ad esempio, il riempimento del contrasto nel tessuto può essere osservato in tempo reale e si possono tracciare le curve di riempimento e calcolare gli indici funzionali.

I mezzi di contrasto ecografici hanno cambiato l'ecografia convenzionale, e con la disponibilità delle nuove tecniche di processazione del segnale oltre al miglioramento delle indagini Doppler in caso di limitazioni tecniche, è diventato possibile potenziare anche la visualizzazione del parenchima.

La ricerca si sta focalizzando sullo sviluppo di specifiche modalità di imaging del contrasto sempre più perforanti che permettano un potenziamento dell'immagine tissutale simile a quella ottenuta con TC e RM, e la visualizzazione del flusso sanguigno parenchimale tramite l'eco con mezzo di contrasto sta avendo lo stesso impatto sulla gestione del paziente, così come nel passato lo ebbero TC ed RM [48].

I nuovi obiettivi includono inoltre agenti che potrebbero trovare applicazione in campo terapeutico come trasportatori o adiuvanti di farmaci o di sequenze genomiche [49-52].

I mezzi di contrasto ecografici sono ormai di uso routinario e le loro applicazioni sono fortemente consolidate, in campo non solo epatologico, come ampiamente dimostrato dalle ultime linee guida della Società Europea di Ecografia (EFSUMB) [8].



## 5. Imaging Armonico e Pulse inversion

Per la caratterizzazione delle lesioni focali epatiche è di fondamentale importanza la valutazione della vascolarizzazione tumorale. Da questo punto di vista le indagini Doppler hanno rivoluzionato le possibilità diagnostiche dell'ecografia, pur mantenendo alcune limitazioni, come già esposto in precedenza, di carattere tecnico-anatomico, legate al paziente e all'abilità e all'esperienza dell'operatore. I mezzi di contrasto ecografici hanno da subito suscitato l'interesse e le speranze degli addetti ai lavori, mostrando le loro grandi potenzialità nell'ecografia diagnostica, ma la semplice aggiunta di mezzo di contrasto durante un esame con color o power Doppler convenzionali rischia di deludere le aspettative a causa degli artefatti che impediscono di apprezzare il potenziamento del segnale Doppler nei vasi tumorali. Parallelamente alla creazione e al miglioramento delle microbolle, la ricerca tecnologica ha portato allo sviluppo delle tecniche di imaging armonico che in gray scale utilizzano le informazioni dai segnali armonici (multipli della frequenza fondamentale) generati dalla propagazione non lineare di un'onda sonora quando essa attraversa il tessuto. [52, 53].

L'applicazione delle modalità di imaging armonico all'indagine con mezzo di contrasto, grazie alla maggiore risoluzione e alla riduzione degli artefatti, migliora fortemente le possibilità di valutazione delle masse epatiche permettendo lo studio sia della morfologia vascolare sia della microvascolarizzazione del tumore [7, 54-58].

Alla luce di quanto già detto nel paragrafo precedente, all'interno di un campo acustico possiamo distinguere diversi tipi di comportamento delle microbolle, che dipendono a loro volta dal valore dell'indice meccanico (MI). Ad un valore molto basso di MI le microbolle agiscono come semplici ma potenti ecoamplificatori e ciò è dovuto ad una risposta di tipo lineare. Questo comportamento è molto utile per valorizzare il segnale Doppler, ma è raramente utilizzato nel fegato. A valori d'indice meccanico più alto le microbolle emettono delle armoniche che sono dovute ad una oscillazione non-lineare delle stesse.

Quando il campo acustico trasmesso aumenta, l'onda comprime la microbolla e determina una modificazione del suo raggio che è differente rispetto a ciò che si verifica nella fase negativa o non compressiva dell'onda, e da questo ne consegue un'oscillazione asimmetrica della bolla detta anche oscillazione non lineare, che invece di produrre un eco sinusoidale con uno spettro di frequenza pulito produce

un eco particolare con cima e fondo asimmetrici (Fig.1). È questa asimmetria che produce le armoniche, frequenze di risposta multiple di quelle di partenza, utilizzate sia dalle tecniche di imaging armonico sia dalle tecniche di sottrazione che utilizzano un impulso singolo (Coherent Imaging Mode), o impulsi multipli (Pulse Inversion Harmonic-PIH). Caratteristica di tali tecniche è quella di sfruttare il comportamento non lineare della bolla per potenziare il segnale del contrasto rispetto a quello del tessuto, attraverso un simultaneo aumento della sensibilità al segnale acustico proveniente dalle microbolle e una riduzione della sensibilità agli echi provenienti dai tessuti.

L'imaging armonico convenzionale è stato la prima modalità di immagine non lineare introdotta [42]. È importante premettere che quando si parla d'imaging armonico bisogna distinguere fra armoniche tissutali e armoniche prodotte dalle microbolle. Nel primo caso si fa riferimento alle armoniche prodotte dall'insonazione di un tessuto. Per capirlo bisogna ricordare che la trasmissione non lineare avviene perché il suono viaggia più velocemente attraverso i tessuti compressi che in quelli rilassati e questo risulta in una distorsione dell'onda incidente con produzione di componenti ad alta frequenza che sono multipli (armoniche) della frequenza fondamentale di insonazione [52-53]. Mentre gli ecografi tradizionali trasmettono e ricevono alla stessa frequenza, nel THI (Tissue Harmonics Imaging) viene usata una frequenza di trasmissione più bassa ed il segnale di seconda armonica viene usato per formare l'immagine separandolo dagli echi fondamentali tramite l'uso di filtri. I segnali armonici sono generati nel tessuto al centro del fascio ultrasonoro (dove il tessuto subisce la più alta intensità acustica necessaria per il comportamento lineare). Il risultato è che il profilo del fascio è migliorato perché il segnale più debole non armonico dato dalle riflessioni multiple della parete addominale (specialmente negli obesi) ed i lobi laterali del fascio non contribuiscono all'immagine armonica finale. Perciò l'imaging armonico migliora il rapporto segnale/rumore e così anche la risoluzione spaziale.

Questa tecnica è particolarmente ben apprezzata per esaminare i pazienti obesi "tecnicamente difficili", il retroperitoneo e la patologia pelvica [61, 62] questo valore è stato dimostrato nell'ecografia epatica dove fornisce informazioni ulteriori con modificazione del management e rivela lesioni non rilevate al B-mode convenzionale [63, 64] persino nei pazienti cirrotici [65].

La risposta in seconda armonica del pool delle microbolle è rilevata ad una frequenza doppia rispetto a quella fondamentale usando filtri appropriati, e il

segnale dalle microbolle viene così aumentato di 10-15 dB rispetto al segnale di partenza, con notevole riduzione degli artefatti (Fig.2).

In questo modo le tecniche di imaging non lineare migliorano la visualizzazione delle microbolle nel tessuto in modo simile a quello dei contrasti per TC e RM. L'imaging armonico è disponibile in gray-scale e nella maggior parte delle modalità Doppler, ma ha comunque alcune limitazioni: il filtraggio che minimizza la sovrapposizione tra la frequenza fondamentale emessa e quella ricevuta in seconda armonica e la maggiore attenuazione delle frequenze armoniche rispetto a quelle fondamentali riducono rispettivamente la risoluzione e la profondità dell'immagine.

Nell'imaging con pulse-inversion, invece di un solo impulso come viene fatto con l'armonica convenzionale o con l'imaging fondamentale, si utilizzano due impulsi trasmessi in opposizione di fase: il primo è un impulso normale, il secondo è invertito rispetto al primo cosicché laddove c'è una pressione positiva del primo impulso corrisponde una pressione negativa equivalente del secondo. Ogni bersaglio con comportamento lineare che risponde allo stesso modo alla pressione positiva e negativa, rifletterà al trasduttore due echi uguali ma opposti; questi verranno poi sommati e tutti i bersagli lineari statici risulteranno cancellati (Fig.3).

Le microbolle, invece, rispondono diversamente alle pressioni positive e negative e non riflettono le onde invertite in maniera identica, ottenendo dalla sommazione il risultato mostrato in figura 4.

La PIH agisce quindi in modo diverso rispetto all'imaging armonico in quanto, attraverso l'annullamento degli echi di ritorno dai tessuti che hanno comportamento lineare, sottrae piuttosto che filtrare la frequenza fondamentale [66, 67].

## 6. Angioecografia perfusionale

L'angioecografia perfusionale è una ecografia con mezzo di contrasto che si avvale dell'uso di un mezzo di contrasto ecografico di seconda generazione (SonoVue), e di un software che a seconda delle piattaforme utilizzate, consente una particolare elaborazione del segnale armonico (CnTI , Esaote ; CCI e CPS, Siemens; PHD, Aloka; etc. ) [68,69].

Il SonoVue® (BR1; BRACCO™, Milano) è un mezzo di contrasto formato da un gas perfluorocarburo (esafluoruro), e le microbolle sono stabilizzate con alcuni surfactanti (glicole polietilenico, fosfolipidi e acido palmitico). Le microbolle sono ricostituite mischiando la soluzione salina con il lipolisato e la densità che si ottiene è di  $2 \times 10^8$  microbolle per millilitro (diametro medio 2,5  $\mu\text{m}$ , 90% delle microbolle  $< 8 \mu\text{m}$ ); il SonoVue può essere conservato e rimane stabile a temperatura ambiente per 6 ore dopo la ricostituzione della soluzione [70-73]. La dose ottimale di SonoVue è stata trovata a 2,4 ml, anche se in alcuni pazienti in condizioni non ottimali per l'esame di base una dose di 4,8 ml ha mostrato dare benefici aggiuntivi nella qualità dell'immagine [47].

Alcuni agenti come il SonoVue, benché inizialmente fossero progettati per il circolo vascolare, hanno mostrato di avere la cosiddetta "fase sinusoidale" dovuta probabilmente al rallentamento o all'intrappolamento nei sinusoidi [63]. Questa fase può durare fino a 6 minuti, ed è utile sia per l'identificazione che per la caratterizzazione, poiché i tumori maligni non hanno sinusoidi e perciò appaiono come un difetto di riempimento circondato dal parenchima epatico normalmente contrastato.

Nella modalità contrasto-specifica tutti gli ecografi vengono settati con indice meccanico molto basso (0,04-0,06) e vengono ridotti i guadagni ed il valore dell' MI anche della modalità fondamentale. Ne risulta la pressoché totale scomparsa del segnale parenchimale, con la sola evidenza delle strutture maggiormente iperecogene.

È inoltre possibile impostare una doppia immagine sullo schermo che permette, mantenendo il settaggio per l'indagine in modalità contrastografica, di visualizzare l'immagine fondamentale accanto a quella più scura in cui si visualizzerà l'arrivo e il riempimento da parte del mezzo di contrasto. Questo consente di mantenere l'area di scansione nella posizione ottimale per lo studio delle strutture interessate.

Dopo il settaggio dell'apparecchiatura e dopo la scelta del miglior piano di scansione si procede alla preparazione e all'iniezione in bolo del mezzo di contrasto: le immagini rappresenteranno in tempo reale la perfusione dapprima dei vasi arteriosi e poi dei vasi venosi portali e sovraepatici con la conseguente visualizzazione del parenchima perfuso il cui segnale in precedenza risultava praticamente nullo.

Nel caso della caratterizzazione delle lesioni focali epatiche l'indagine sarà focalizzata nell'area d'interesse per valutare le eventuali differenze di vascolarizzazione della lesione rispetto al parenchima circostante. Le informazioni ottenute riguarderanno sia la morfologia vascolare (distribuzione dei vasi alla periferia e/ o all'interno della lesione, ed eventuali dislocazioni dei vasi adiacenti) sia il microcircolo della lesione: sarà possibile visualizzare non solo quei vasi che presenterebbero difficoltà all'indagine Doppler convenzionale, ma anche vasi molto più piccoli che non sarebbero altrimenti valutabili.

Le neoplasie primitive e secondarie del fegato mostrano una grande variabilità nella loro vascolarizzazione, che dipende dalle dimensioni e dallo stadio di crescita del tumore. È generalmente accettato che quando il tumore è piccolo l'apporto sanguigno deriva dal sistema portale, mentre quando il tumore cresce si sviluppa un nuovo sistema arterioso che costituisce l'apporto principale [63]. L'identificazione del tumore è migliorata con i mezzi di contrasto per merito della differenza di ecogenicità tra le aree normali e malate del parenchima epatico. La maggior parte dei tumori sono alimentati quasi esclusivamente dall'arteria epatica, mentre solo il 20-25% dell'apporto sanguigno al fegato deriva dall'arteria epatica ed il resto deriva dal sistema portale. L'ecogenicità relativa tra il fegato ed il tumore può non cambiare significativamente, benché le lesioni ipervascolari possano mostrare un enhancement precoce in questa fase definita "arteriosa" che va da 15 a 25 secondi dal momento della somministrazione. Quando il sangue col contrasto giunge poi al fegato dalla vena porta, l'intensità del segnale dal parenchima epatico aumenta rapidamente. Nei tumori maligni il contrasto viene dismesso rapidamente dopo la fase arteriosa: la differenza nell'ecogenicità tra il fegato e il tumore è perciò accentuata durante questa fase definita "venosa portale", e il picco di differenza di enhancement in questa fase risiede tra 35 e 90". Alcuni mezzi di contrasto scompaiono rapidamente dal circolo, mentre il SonoVue persiste 5-6 minuti dal momento della somministrazione e questa fase è detta "sinusoidale" [65]. Altri agenti che vengono captati dalle cellule del Kupffer del sistema reticoloendoteliale

mantengono un enhancement del parenchima epatico da 5 minuti fino a un'ora a seconda della dose utilizzata.

I diversi tipi di lesioni focali presentano diversi pattern di vascolarizzazione che possono essere utili o discriminanti nella diagnosi differenziale. In alcuni casi, però, per comportamento atipico o per caratteristiche simili in lesioni diverse, la distinzione può non essere così netta: le caratteristiche Doppler possono essere utili, mentre in alternativa si renderà necessario ricorrere ad altre tecniche di imaging o addirittura all'esame istologico.

## **7. Epatocarcinoma e criteri diagnostici non invasivi**

L'epatocarcinoma (HCC) è il tumore primitivo epatico più frequente che cresce generalmente in un fegato cirrotico. Al giorno d'oggi, la gestione dei pazienti affetti da cirrosi epatica prevede l'esecuzione come screening diagnostico iniziale per l'identificazione precoce dei noduli di HCC l'impiego dell'ecografia convenzionale in associazione al dosaggio dei livelli di alfa fetoproteina [74]. I programmi di sorveglianza con ecografia e alfafetoproteina (AFP) sono effettuati pressoché in tutti i centri di epatologia, nell'assunto che la diagnosi precoce permetta un trattamento più efficace con conseguente riduzione della mortalità per HCC [74]. I pazienti con epatite cronica e i pazienti cirrotici, di qualunque eziologia, sono la popolazione target per lo screening e la sorveglianza. Poiché l'incidenza di HCC è massima nei pazienti con cirrosi lo screening/sorveglianza appare vantaggioso in termini di costo-efficacia. L'ecografia addominale è la tecnica d'immagine più utilizzata per la sorveglianza dei cirrotici, poiché ha valore predittivo positivo del 69 % [75], rispetto ai valori oscillanti dal 32 all'82 % dell'AFP, per valori di cut-off di 20 e 100 ng/ml rispettivamente [76].

L'HCC è un tumore che si associa a neoformazione di nuovi vasi, secondo un processo di neoangiogenesi che viene sfruttato dall'imaging nella diagnostica non invasiva. L'HCC è un tumore ipervascolarizzato e la neoangiogenesi è un processo fondamentale per il suo accrescimento. Infatti, all'aumentare delle dimensioni, la perfusione della massa neoplastica viene assicurata, in maniera crescente, da neovasi atipici di tipo arterioso (arterializzazione del nodulo), mentre si riduce il contributo fornito dal sistema portale. La neovascolarizzazione arteriosa conferisce all'HCC un comportamento patognomonico alle indagini radio-ecografiche con mezzo di contrasto dove si presenta infatti come un nodulo ipervascolare in fase

arteriosa con wash-out in fase parenchimale. Queste caratteristiche rendono il tumore ben distinguibile con tecniche d'immagine basate sul contrasto del nodulo rispetto al circostante parenchima cirrotico che è irrorato preferenzialmente da sangue venoso. Tale peculiare caratteristica ha permesso lo sviluppo di criteri clinici diagnostici non invasivi basati sulle sole tecniche d'immagine, riducendo così la necessità di conferma istologica. Tali criteri non invasivi sono stati stabiliti per la prima volta nel 2000, a Barcellona dopo la conferenza europea dell'EASL, per poi essere stati rivisti e aggiornati nel 2005 dall'AASLD. Secondo tali linee guida, nei pazienti cirrotici con noduli di HCC di diametro  $>$  di 2 cm la diagnosi può essere effettuata con una sola tecnica diagnostica, che può essere: tomografia computerizzata con mezzo di contrasto (CECT), risonanza magnetica con mezzo di contrasto (CEMR) o ecografia con mezzo di contrasto (CEUS), purchè sia evidente il tipico comportamento ipervascolare in fase arteriosa con wash out in fase portale [74].

Nei noduli di dimensioni comprese tra 1 e 2 cm, che compaiono nei pazienti cirrotici, per poter far diagnosi di HCC è necessaria una concordanza nell'identificazione del comportamento ipervascolare, seguito da successivo wash out in almeno due tecniche diagnostiche. Nei casi che non soddisfano questi criteri, per i noduli fra 1 e 2 cm, la biopsia epatica è necessaria per confermare la diagnosi. Anche se va precisato che date le piccole dimensioni tale manovra potrebbe non essere affidabile [74].

Per i noduli di dimensioni inferiori al centimetro, dove è frequente il fallimento diagnostico con immagini ed istologia, è suggerito il follow-up ravvicinato, con ripetizione trimestrale dell'ecografia. Il follow-up ravvicinato è altresì riservato a tutti i casi privi di diagnosi di certezza in base a criteri clinici e/o istologici [74].

## 8. Scopo del lavoro

Secondo le linee guida, relative alla gestione del paziente con HCC, è al giorno d'oggi possibile in pazienti cirrotici fare una diagnosi non invasiva del tumore primitivo epatico e se questo è più semplice nelle lesioni > di 20 mm, perché basta un' unica modalità diagnostica, può presentare delle difficoltà per i noduli < 20 mm, laddove è importante una concordanza in almeno due tecniche, che peraltro non sempre è raggiunta. Secondo la nostra esperienza, capita infatti di riscontrare nuove focalità sia alla TAC o alla RM, di dimensioni < 20 mm, che non sono state precedentemente identificate all'ecografia e che necessitano pertanto di un'ulteriore tecnica d'immagini per avere una diagnosi non invasiva. In questi casi se c'è concordanza la diagnosi sarà fatta in modo non invasivo, in casi di discordanza sarà necessario ricorrere ad una biopsia, incrementando rispettivamente i costi e i rischi.

Un importante contributo nella gestione delle discordanze tra l'ecografia e le altre metodiche, soprattutto nei noduli < a 20 mm, potrebbe essere oggi dato da un sistema di fusione d'immagini. Esiste infatti un nuovo sistema che combina un'ecografia fatta in real time, con una navigazione virtuale eseguita sulle immagini TAC e/o RM, precedentemente eseguite dal paziente, ma con gli stessi piani di scansione dell'ecografia. Scopo della tesi è stato pertanto quello di valutare il contributo che questo nuovo dispositivo può dare nell'identificazione e caratterizzazione di lesioni < 20 mm, precedentemente identificate alla TAC o alla RM sospettate per essere dei noduli di HCC in cirrosi, ma non evidenziati in ecografia convenzionale, in modo tale da evitare un'ulteriore tecnica diagnostica o eventualmente una biopsia.



## **9. Materiali e Metodi**

### **9.1. Sistema di fusione d'immagine**

I sistemi di fusione d'immagine mediante la combinazione dell'ecografia con un'altra modalità diagnostica sono stati al momento sviluppati da poche case produttrici di ecografi ed in particolare dall'Hitachi, dall'Esaote e recentemente dalla GE (General Electric).

Nel nostro studio abbiamo utilizzato il sistema di fusione d'immagini costruito dall'Esaote che si chiama Virtual Navigator ( VN ). Tale sistema è nato come costituito da un ecografo (Technos MPX, Esaote, Genova, Italy) connesso ad una unità mobile che costituisce il sistema di navigazione, che è a sua volta costituita da un monitor LCD touch screen di 17", un personal computer ed un sistema di guida elettromagnetico (fig.5) per poi essersi sviluppato con il sistema di navigazione integrato dentro un unico ecografo (fig.6). Vedi la tabella 1 per le caratteristiche tecniche.

I due sistemi sono connessi attraverso un cavo video S-VHS ed un cavo di rete, che servono rispettivamente, uno per fornire in real time l'immagine ecografica e l'altro per condividere le informazioni fra i due sistemi in tempo reale (fig.7) e che sono a loro volta rappresentate da tutti i parametri ultrasonori, che comprendono le dimensioni spaziali, l'orientamento ed il campo di vista della sonda, forniti dall'ecografo tramite un protocollo TCP/IP. Virtual Navigator visualizza infatti sul suo monitor sia l'immagine ecografica, che quella della modalità diagnostica di riferimento, con le stesse dimensioni e piano di taglio dell'ecografia.

Ciò è possibile perchè il Virtual Navigator ha un sistema di guida elettromagnetico, che è composto da un trasmettitore ed un piccolo ricevitore montato sulla sonda, che forniscono la posizione e l'orientamento della sonda nello spazio, (fig.8,9). Le informazioni provenienti dal dispositivo di tracking e l'insieme dei dati 3D della modalità diagnostica di riferimento (TAC o RM), che sono stati precaricati nel sistema, sono a loro volta combinati tramite un software, che ha la funzione di determinare una sezione virtuale dell'immagine proveniente dalla seconda modalità che è confrontabile spazialmente con la scansione ad ultrasuoni corrente. I dati della modalità di riferimento (TAC/RM) sono caricati nel sistema di Navigazione mediante un CD oppure se il sistema è collegato alla rete mediante PACS. Il

software Navisuite (MedCom GmbH, Germany) permette la correlazione tra volumi virtuali TAC/RM con il corpo del paziente, permettendo la fusione dei dati che provengono dalla 2° modalità di riferimento (TAC/RM) con quelli della prima modalità che è rappresentata dall'ecografia. Prima che il sistema sia in grado di ricostruire correttamente l'immagine della modalità diagnostica di riferimento è necessario effettuare una procedura di registrazione. L'algoritmo si può basare su una registrazione manuale o tramite markers che correlano l'immagine ecografica con quella TAC/RM. Dopo la registrazione il software visualizza l'immagine della modalità diagnostica di riferimento accanto all'immagine ultrasonora corrente o la sovrappone direttamente sull'informazione ultrasonora visiva.

## **9.2 Procedura d'esecuzione dell'esame**

Prima d'iniziare l'esame è necessario che il paziente abbia già fatto una TAC od una RM che nella nostra esperienza era stata eseguita entro una settimana. I dati della TC o della RM dovrebbero essere trasferiti nel sistema, attraverso un CD dati oppure tramite un sistema PACS. Una volta che le varie sezioni TAC o RM sono state importate il sistema genera un volume di superficie, che è dato dalla rielaborazione delle scansioni assiale, sagittale e coronale (fig 10).

Una volta che il paziente è posizionato nel lettino dell'esame, inizia la procedura di registrazione. Noi generalmente eseguiamo una procedura di registrazione manuale, che risulta essere strettamente operatore dipendente e richiede l'iniziale posizionamento della sonda in un definito piano di scansione preselezionato, che può essere assiale, sagittale od anche coronale, ma generalmente assiale, a livello della cicatrice ombelicale e nel cercare poi lo stesso piano di scansione nelle immagini TC o RMN. E' possibile sia regolare l'immagine ultrasonora corrente attiva su una sezione di dati 3D selezionata o congelare l'immagine ultrasonora corrente e allineare manualmente la sezione 3D selezionata. Con la funzione di overlapping, si possono sovrapporre le immagini provenienti da entrambe le modalità, in modo da stimare il grado di allineamento. Quando si esegue la registrazione manuale bisogna far attenzione a mantenere la sonda allineata (cioè parallela) alla direzione principale di scansione (ad es. Assiale) e che il paziente sia nella stessa posizione o nella stessa fase del respiro (inspirazione o espirazione) durante la quale è stata effettuata la TAC o la RM.

Noi generalmente acquisiamo la prima registrazione quando il paziente si trova in una fase d'inspirazione profonda e trattiene il respiro, come si verifica durante la TAC o la RM.

L'accuratezza della registrazione manuale viene incrementata attraverso l'identificazione di markers anatomici interni, come per esempio, nel caso che l'organo d'interesse sia il fegato, i vasi sanguigni ( il tronco portale e le sue branche principali, la vena cava inferiore con le vene sovraepatiche, l'arteria epatica con le sue diramazioni intraepatiche), il lobo caudato, il legamento venoso ed il legamento falciforme, con lo scopo di migliorare la collimazione spaziale tra l'immagine ecografica e la corrispettiva scansione della TAC o della RM (fig.11).

Per ottenere una buona collimazione i markers anatomici interni devono essere in numero di almeno 6. Dopo aver registrato tutti i markers il software calcolerà la regolazione finale dell'insieme di dati 3D alla geometria ad ultrasuoni. Per ogni marker verrà calcolato un valore di errore. Questo valore mostra la qualità della registrazione paragonata agli altri marker.

Alla fine, dopo la registrazione di tutti i markers, viene visualizzata una finestra di dialogo con i risultati della registrazione che informa sulla media degli errori di registrazione.

Questo risultato è esplicitato come un colore che si accende in un semaforo ed è classificato in tre gruppi: rosso, giallo o verde. Per un risultato "rosso" è meglio verificar la procedura di registrazione e ripetere l'intero processo di registrazione. Probabilmente un punto sulla superficie del paziente è stato collegato ad un punto sbagliato nell'insieme di dati 3D, o il paziente o il trasmettitore si sono mossi durante la procedura di registrazione.

Un risultato "giallo" non è ottimo e può ridurre la precisione del sistema. In alcuni casi il risultato può essere migliorato quando un marker particolare che ha un valore d'errore notevolmente sopra a tutti gli altri viene cancellato o registrato nuovamente. Si può decidere quale marker correggere guardando i valori di errore che sono localizzati nella finestra Registration Markers ed in particolare nella colonna Error. Valori di errore più grandi di 1.20 dovrebbero essere verificati. Grandi valori di errore indicano che un marker non è registrato bene, alle volte la sua cancellazione ed il successivo aggiornamento possono permettere di poter ottenere un risultato migliore. Quando tutti i marker sono registrati correttamente e viene visualizzato un risultato "verde" che indica un errore di registrazione minore

di 0,5 cm, la calibrazione dell'insieme dei dati 3D può essere considerata completa ( fig.12).

Una volta che tutti i markers sono stati registrati correttamente può iniziare l'esame che consiste in un'ecografia real time combinata con una navigazione virtuale effettuata sulle immagini delle sezioni TAC o RM, visualizzate con gli stessi piani di scansione dell'ecografia. Per ogni posizione della sonda cui corrisponde un'immagine ultrasonografica il sistema fornisce la stessa sezione nella modalità di riferimento, ottenuta attraverso un taglio virtuale del volume dell'organo secondo le coordinate spaziali della sonda (Fig 13 A.B).

Se la regolazione dell'insieme di dati della modalità diagnostica di riferimento sembra essere insufficiente è possibile affinare manualmente la registrazione. Questo si realizza registrando un'immagine ad ultrasuoni di riferimento di una certa regione del corpo e poi regolando manualmente l'immagine della modalità di riferimento muovendo la sonda ecografica nella stessa posizione. Con la funzione di sovrapposizione si vede se c'è uno scostamento tra l'immagine ecografia e quella TAC.

Una volta che è stata raggiunta una perfetta collimazione tra le due modalità, utilizzando questo sistema, si è poi cercato d'identificare ed eventualmente caratterizzare tutte quelle nuove lesioni focali epatiche di dimensioni comprese tra 1 e 2 cm, non precedentemente identificate in ecografia basale, ma con un comportamento contrastografico tipico per HCC alla TAC ed alla RM. Ciò è stato possibile focalizzando la nostra attenzione, durante l'esame con il sistema virtual Navigator, su una particolare zona target del fegato che corrispondeva alla scansione della TAC o della RMN dove era ubicata la lesione sospetta per essere un nodulo di HCC. Su tale area veniva poi eseguita l'ecografia con mezzo di contrasto ( CEUS ), sia che si identificasse in ecografia basale un corrispettivo nodulo e sia che non si identificasse alcuna lesione (Fig 14.A.B).

Nel nostro studio la CEUS è stata eseguita utilizzando un software a basso indice meccanico (CnTI, Esaote, Genova,Italy) ed un mezzo di contrasto di seconda generazione (Sonovue, Bracco,Milano, Italy), secondo quanto già affermato in letteratura e rispettando le linee guida sull'utilizzo del mezzo di contrasto per la caratterizzazione delle lesioni focali epatiche [8].Il mezzo di contrasto è stato somministrato in boli di 2,5 ml ciascuno, seguito da un'iniezione di soluzione salina. In caso di dosi ripetute ogni somministrazione veniva effettuata on una

distanza di 5 minuti l'una dall'altra. Tutti i pazienti sono stati inclusi nello studio dopo aver ottenuto un consenso informato.

La diagnosi finale è stata eseguita in accordo con le linee guida internazionali sulla gestione del carcinoma epatocellulare (74).

### **9.3 Popolazione di pazienti e disegno dello studio**

Il gruppo di studio era costituito da 17 pazienti cirrotici, 12 maschi e 5 femmine; l'età media era  $68,9 \pm 6,2$  anni (media  $\pm$  SD), (range 55-81 anni). Di questi, 15 erano affetti da cirrosi HCV correlata, mentre un paziente era affetto da cirrosi alcolica ed uno da cirrosi criptogenetica. 13 di 17 avevano una storia di HCC precedentemente trattato con PEI, RF, TACE e resezione chirurgica (vedi tabella 2). 4 di 17 non avevano una precedente storia di HCC, ma erano stati sottoposti ad uno stretto follow-up in seguito alla presenza di multiple piccole lesioni focali epatiche di dimensioni fino a 10 mm e che sono state interpretate come noduli di rigenerazione attraverso le tecniche d'imaging.

In quei pazienti con storia di pregressi trattamenti per HCC abbiamo eseguito un'ecografia ogni 3, 6 mesi ed un'ulteriore tecnica d'immagine che è stata la TC o RMN con mezzo di contrasto due volte l'anno.

Durante il nostro studio, compreso tra Marzo 2006 e Agosto 2007, sono state identificate consecutivamente 20 nuove lesioni ( $13,6 \pm 3,6$  mm), di cui 16 attraverso la TC e 4 attraverso la RMN, ma nessuna identificata all'ecografia di base. Tutti questi noduli eccetto cinque erano fortemente suggestivi per HCC, perchè mostravano un comportamento ipervascolare in fase arteriosa, con wash-out in fase portale tardiva, ma poichè più piccoli di 20 mm, sono stati poi sottoposti ad un'ulteriore tecnica d'imaging che dimostrasse lo stesso comportamento per arrivare ad una diagnosi non invasiva. Le altre cinque lesioni venivano descritte nei referti come ipervascolari in fase arteriosa, senza un franco wash-out in fase portale e parenchimale, ma poichè scoperte in pazienti cirrotici con una precedente storia di malattia tumorale erano considerate fortemente sospette ed un'ulteriore modalità diagnostica era necessaria in tutti i casi per scoprire la loro natura. I nuovi noduli erano localizzati nei segmenti epatici riportati nella tabella 3.

A circa una settimana di distanza dall'identificazione di una o più nuove lesioni focali con la CT o la RMN, abbiamo eseguito l'esame con il sistema di fusione d'immagini (Virtual Navigator), nel tentativo di reidentificare i noduli

precedentemente persi con l'ecografia convenzionale. L'ecografia veniva infatti mirata sull'area in cui la TC o la RM segnalavano la presenza della lesione ed è stata fatta sia senza che con mezzo di contrasto. In particolare lo scopo dello studio era quello di valutare se l'ecografia, con l'ausilio della guida TC o RM era in grado di reidentificare la lesione e di essere pertanto riutilizzata, come tecnica diagnostica non invasiva, evitando un'altra tecnica d'imaging pesante, come la RMN o la TC, ed eventualmente una biopsia epatica TC guidata.

La diagnosi finale è stata stabilita attraverso la coincidenza di comportamento contrastografico, in almeno due tecniche d'imaging che comprendevano l'ecografia con mezzo di contrasto (CEUS) fatta con la guida del sistema di fusione d'immagini, la CT e la RM con mezzo di contrasto, senza necessità di conferma istologica.

Nei casi di discordanza il comportamento delle lesioni durante un follow up di almeno 15 mesi è stato utilizzato per definire la natura benigna o maligna della lesione.

Lo studio è stato eseguito in accordo con i principi della dichiarazione di Helsinki ed approvato dal comitato etico del nostro ospedale.

#### **9.4 CT/MRI**

La Tomografia computerizzata (TC) (i.e. s/c e d/c, fase arteriosa, fase portale, fase parenchimale ) è stata eseguita effettuando una TC spirale (Emotion 6, Siemens Medical Systems, Erlangen, Germany), eseguita dapprima, effettuando una prima acquisizione senza mezzo di contrasto e poi successivamente, dopo somministrazione di mezzo di contrasto non ionico (Iomeron 350, Bracco, Milan, Italy), con una dose di 0.2 mL/kg, con un tasso d'iniezione di 4 ml/s.

La Risonanza Magnetica è stata eseguita con uno scanner da 1.5 T (Signa, GE Medical System, Milwaukee, Wis) con scansioni pre e post contrastografiche , quest'ultime effettuate dopo la somministrazione di Gadolinio (gadopentetate dimeglumine; MagnevistÆ, Schering, Berlin, Germany).Le scansioni senza mezzo di contrasto sono state eseguite con sequenze assiali FSE T2 e GRE T1 in fase ed in opposizione di fase. Dopo Gadolinio DTPA sono state eseguite sequenze assiali GRE T1 3D con fat sat in fase arteriosa (18 s), portale (80 s), e tardiva (180 s)

## 10. Risultati

Nel nostro studio abbiamo analizzato 20 nuove lesioni focali epatiche di dimensioni < a 20 mm, comparse su fegati cirrotici e diagnostiche come noduli di HCC alla TC e alla RM, ma non identificate in ecografia convenzionale. Di queste lesioni, solo 15 sono state confermate come veri noduli di HCC secondo i criteri diagnostici non invasivi, mentre le rimanenti cinque lesioni sono state classificate come lesioni falsamente positive, poichè nei successivi 15 mesi nè la TAC nè la RM potevano riconfermare la loro presenza. Il sistema di fusione d'immagini è riuscito ad identificare 12 dei 15 noduli (80 %) di HCC (14,5 +/- 3,9 mm ), mentre gli altri 3 (20%), (15,3 +/- 3,5 mm), non sono stati identificati attraverso tale sistema (Fig.16). Mentre 4 di 12 noduli erano stati identificati mediante il sistema di fusione d'immagini lavorando in ecografia convenzionale, essendo questi ipoecogeni ( fig.13 e 14), gli altri 8 sono stati identificati solo dopo che è stata eseguita la CEUS poichè erano isoecogeni in ecografia basale (fig.15).

Considerando il pattern contrastografico, 7 dei 12 noduli (58,3 %) presentavano un comportamento ipervascolare in fase arteriosa, seguito da un wash-out in fase portale venosa, mentre 5 di questi 12 noduli (41,7%) presentavano solo un comportamento ipervascolare in fase arteriosa, senza washout in fase portale. In questi ultimi cinque casi la diagnosi era fatta grazie alla concordanza del pattern di enhancement fra la TC e la RM.

3 dei 15 noduli ( 19,15 and 12 mm) di HCC non potevano essere identificati attraverso il sistema di fusione, nè lavorando in ecografia convenzionale, nè dopo ecografia con mezzo di contrasto e sono stati poi confermati come noduli tumorali tipici per HCC con un'ulteriore tecnica d'imaging eseguita successivamente.

## 11. Discussione

Questo studio preliminare sull'utilizzo del sistema di fusion Imaging nella diagnostica del piccolo HCC è un esempio di sforzo fatto per reidentificare dei noduli che non si erano visti in ecografia convenzionale, ma che erano stati già riscontrati attraverso tecniche di radiologia pesante come la TC e/o la RMN, che rispetto all'ecografia hanno il vantaggio di essere panoramiche e cioè di fornire una visione globale del fegato, mentre l'ecografia rimane pur sempre un esame settoriale, con limitate porzioni di vista che sono relative al distretto che si sta esplorando. Inoltre se si considera che la qualità dell'immagine dipende dalle condizioni fisiche e fisiologiche del paziente, per la sola analisi di queste considerazioni si potrebbe partire sconfitti rispetto alle altre metodiche

In realtà la possibilità di combinare l'esame ecografico con un altro di riferimento, come può essere la TAC o la RM e di fondere insieme le due metodiche, potrebbe permettere di combinare i vantaggi di entrambe e di migliorare l'interpretazione della scansione ecografica corrente, soprattutto nei casi difficili.

Il sistema di fusione d'immagini Virtual Navigator ha il vantaggio che viene dalla fusione di un'immagine in real time, come quella dell'ecografia, con una più panoramica come quella della TAC o della RM, che hanno però al contrario lo svantaggio di essere statiche.

Nel nostro studio il sistema del Virtual Navigator ha permesso di identificare con l'ecografia 12/15 (80%) noduli non precedentemente identificati in ecografia basale. 3/15 (20 %) non sono stati identificati con tale sistema, né lavorando in ecografia basale né dopo mezzo di contrasto ed in questo caso la diagnosi è stata stabilita utilizzando una terza metodica d'immagine. La difficoltà nella visualizzazione di questi ultimi noduli non è dipesa dalle loro dimensioni (infatti quelli non visualizzati erano più grandi rispetto a quelli identificati e caratterizzati al Virtual Navigator), ma dalla loro localizzazione e dalle condizioni fisiche e fisiologiche dei pazienti, che erano molto difficili da esplorare poiché erano stati sottoposti a numerosi trattamenti (vedi tabella 2). Infatti la maggior parte dei noduli non visualizzati in ecografia di base, erano localizzati nei segmenti più profondi del fegato (7° e 8° segmento).

Tutti i nuovi noduli erano di dimensioni < 2 cm e dato che secondo le linee guida internazionali per una diagnosi non invasiva di HCC, è necessario avere una



concordanza di enhancement ipervascolare con successivo wash-out in almeno due tecniche diagnostiche, è stata sempre eseguita l'ecografia con mezzo di contrasto, sia che il nodulo fosse visualizzabile in ecografia basale e sia che non lo fosse. In questi ultimi casi l'aver la guida della sezione della TC o della RM in cui era presente la lesione si è rivelato molto utile perchè ha permesso di mettere in evidenza delle aree ipervascolari in aree che in ecografia basale avevano un aspetto isoecogeno, slatentizzando la possibilità di effettuare una detection arteriosa mirata sulla guida della TC o della RM e smitizzando il concetto secondo il quale una lesione tumorale è sempre caratterizzata da un alterazione ecostrutturale all'ecografia di base. Anche se non tutti i 12 dei 15 noduli reidentificati presentavano un aspetto ipervascolare in fase arteriosa, seguito da wash-out in fase porto tardiva, almeno 7 (58,3%) mostravano tale comportamento e permettevano di arrivare ad una diagnosi non invasiva, mentre gli altri cinque noduli (41,7%) mostravano soltanto l'wash-in ipervascolare senza un evidente wash-out (Fig.15). In questi noduli la conferma diagnostica è arrivata dopo ulteriore accertamento diagnostico successivo con TAC e/o RMN con m.d.c.

Dei noduli diagnosticati come HCC e reidentificati all'ecografia soltanto uno è stato sottoposto a trattamento percutaneo con radiofrequenza, mentre gli altri sono stati sottoposti a TACE, se si eccettua una persona che ha eseguito trattamento chemioterapico.

Usando il sistema del Virtual Navigator abbiamo scoperto che 3 dei 18 noduli di quelli già identificati alla TAC, sono risultati essere degli artefatti secondo il successivo work-up diagnostico. Infatti l'esame con il sistema del Virtual Navigator ha messo in dubbio l'effettiva esistenza di questi noduli, poichè erano localizzati in porzioni di fegato facilmente esplorabili all'ecografia e i successivi esami TAC e RMN eseguiti dopo tre, sei, dodici e quindici mesi non hanno confermato la loro esistenza e per questo sono poi stati giudicati falsamente positivi. In realtà questi stessi noduli, che venivano refertati come sospetti per maligni non mostrano wash-out e non venivano confermati da alcuni operatori ai quali sono state mostrate le TAC e la RMN.

Certamente il nostro è un lavoro preliminare, che ha bisogno di una maggiore casistica, ma i risultati finora ottenuti, mostrano che il sistema del Virtual Navigator può avere un ruolo potenziale nell'aiutare l'ecografia ad identificare e caratterizzare dei noduli di HCC non identificati precedentemente, soprattutto nei noduli di dimensioni tra 1 e 2 cm, perchè ci permette il risparmio di un'altra

metodica e apre eventualmente la possibilità per spazi terapeutici mediante procedure percutanee, soprattutto se ci sono le indicazioni.

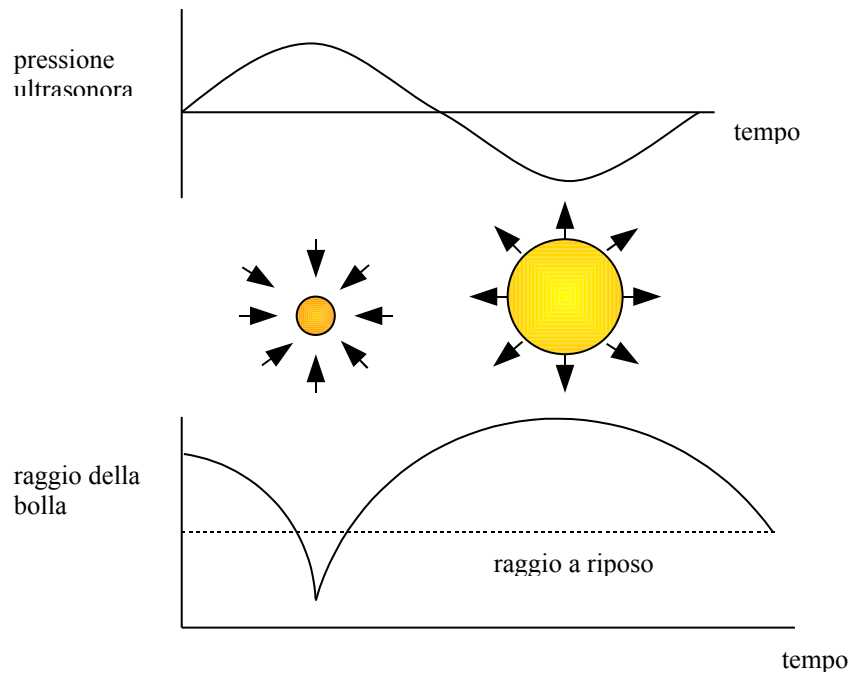
Secondo la nostra esperienza tale sistema ci ha permesso inoltre di mettere in dubbio la presenza di alcune lesioni che si sono rivelate artefattuali e che in un'epoca matura per la TAC e la RM, dove si fanno degli esami con scansioni dinamiche e multifasiche si possono verificare.

Questo lavoro per quella che è la nostra conoscenza della letteratura scientifica, rappresenta il primo contributo su questo argomento e illustra l'utilità del sistema di fusion imaging da un punto di vista diagnostico.

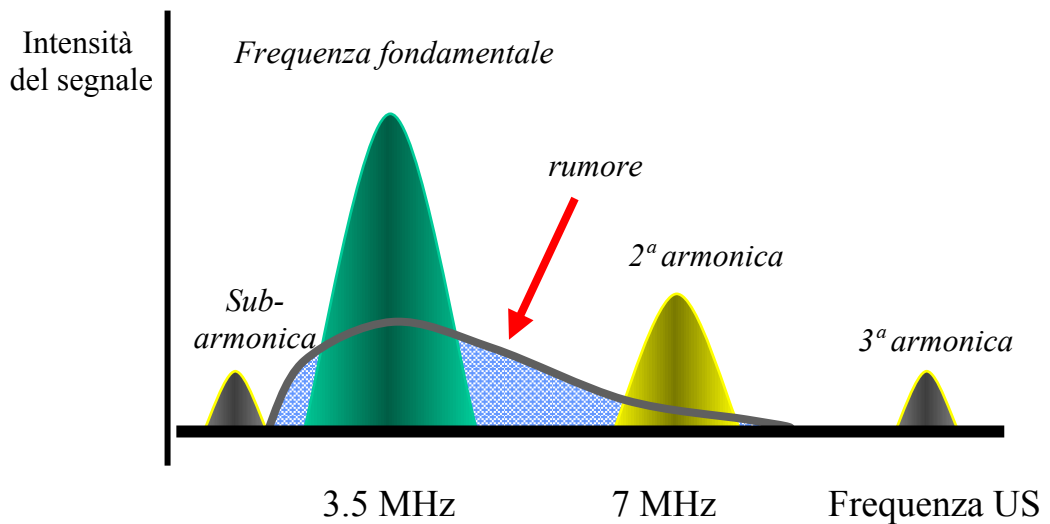
Il punto debole di questa tecnologia potrebbe essere data dal fatto che è considerata "time consuming", ma nella nostra esperienza, dopo training, riusciamo ad eseguire un esame con questo sistema in circa 30 minuti, se consideriamo il tempo a partire dal momento che abbiamo caricato le scansioni TAC o RM, precedentemente eseguite. La fase più importante dell'esame è rappresentata dalla fase di registrazione che potrebbe essere più veloce se la TAC e la RM fossero eseguite fino all'ombelico, poiché in questo caso sarebbe più facile realizzare il matching fra le due metodiche.

In conclusione il sistema del Virtual Navigator ha la potenzialità di essere un "trait d'union" fra differenti modalità d'immagine che potrebbe essere utilizzato in centri avanzati per la identificazione e caratterizzazione delle lesioni focali epatiche.

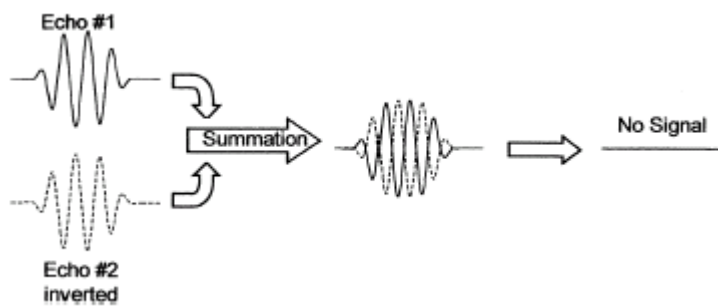
## 12. ICONOGRAFIA



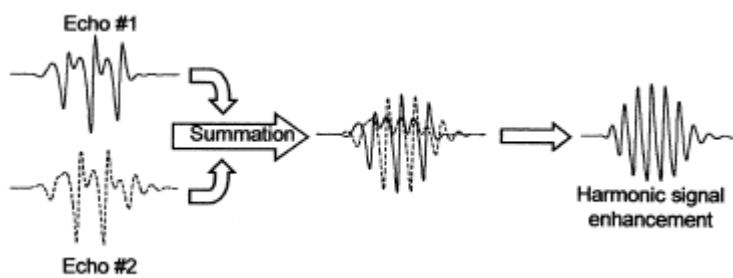
**FIG.1.** Una microbolla in un campo acustico risponde in maniera asimmetrica ad onde sonore ad alta intensità.



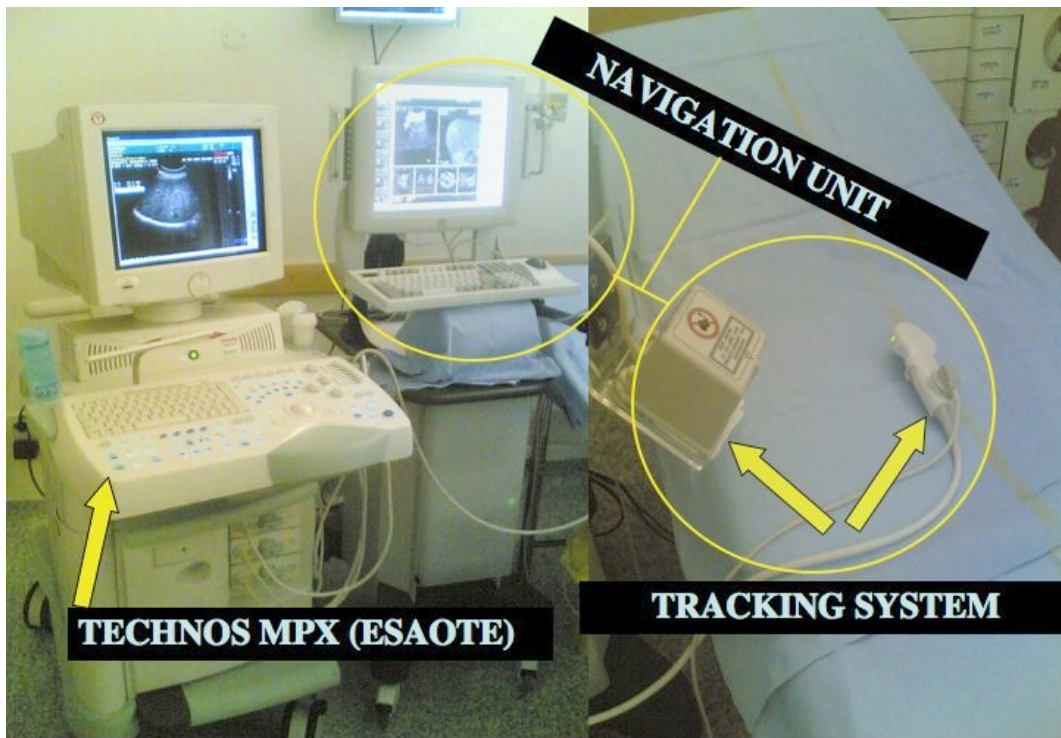
**FIG.2** Insonando le microbolle del mezzo di contrasto con adeguati valori di MI si ottiene una risposta non lineare con frequenze armoniche. Fra di esse la 2a armonica può essere utilizzata a fini diagnostici, in quanto consente un miglior rapporto fra segnale e rumore di fondo rispetto alla frequenza fondamentale.



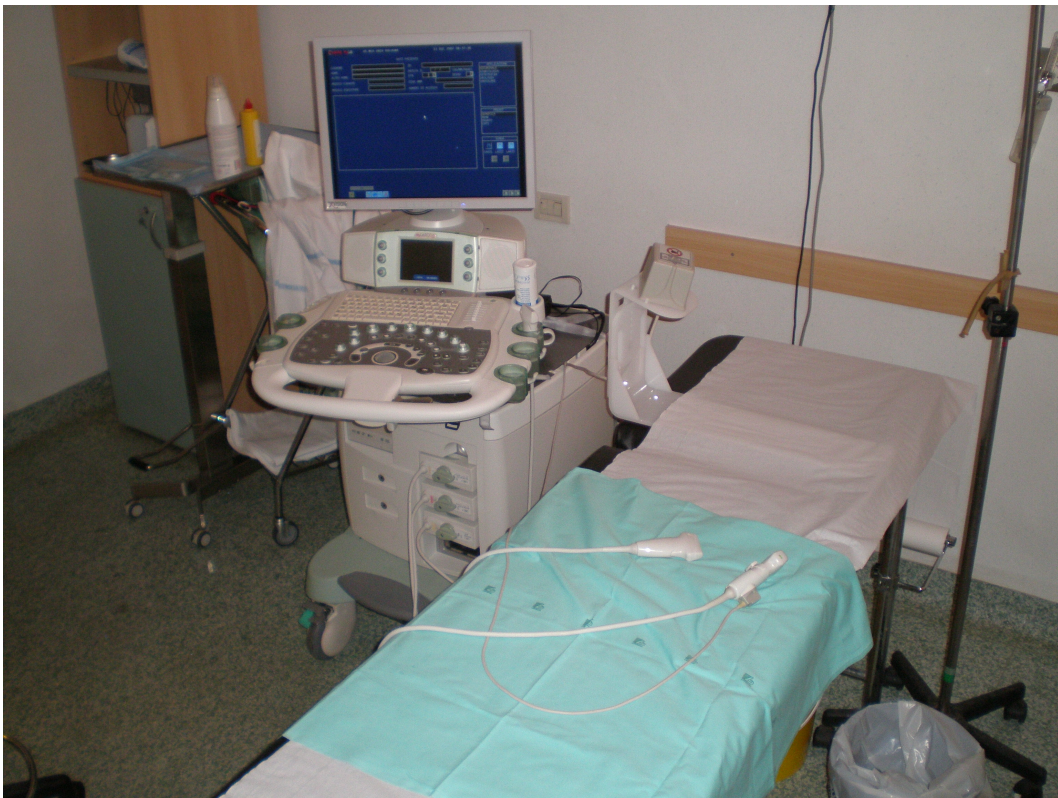**FIG 3.** Addizionando i due echi consecutivi di frequenza inversa provenienti dalle bolle, la pulse inversion cancella gli echi fondamentali.



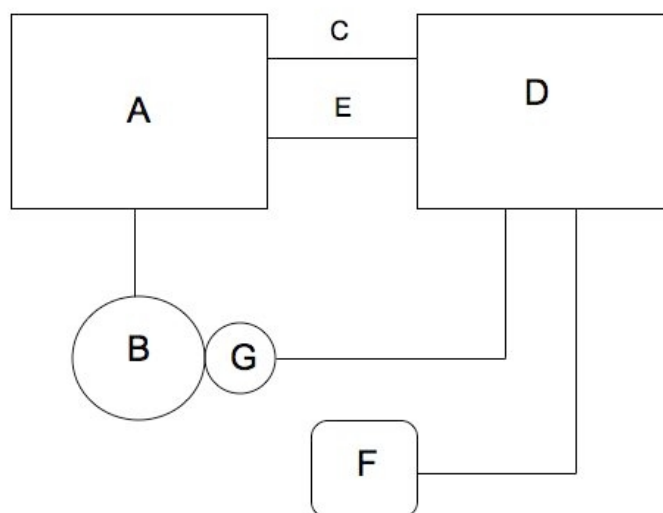
**FIG 4.** Incremento del segnale dell'armonica con PIH



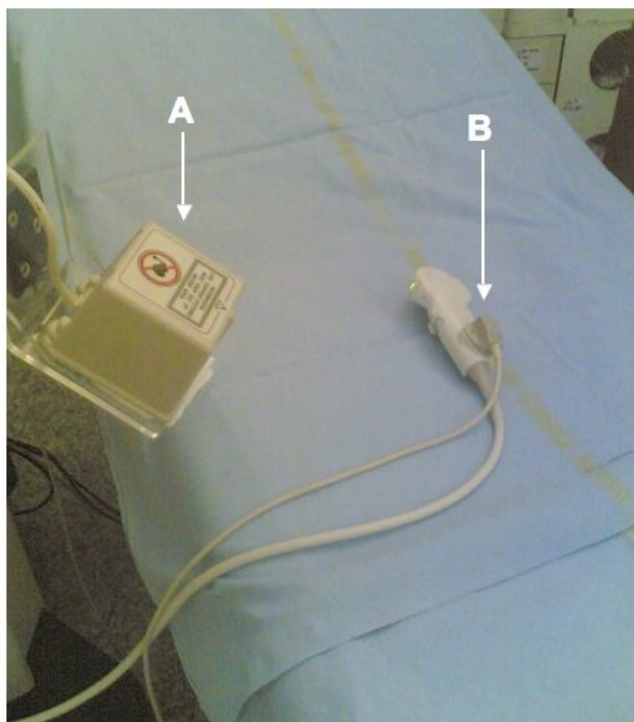
**FIG.5** Sistema di fusione d'immagini . Il pannello di sn mostra la presenza di un ecografo (Technos MPX, Esaote, Genova, Italia) che è connesso a dx con il sistema di navigazione, composto a sua volta da un carrello equipaggiato con un monitor LCD, touch screen da 17 pollici, un Personal Computer e un sistema di guida elettromagnetico ( freccie gialle).



**FIG.6** Sistema di fusione d'immagini con unità di navigazione montata all'interno dell'ecografo (My Lab 70 XVG) e sistema di guida elettromagnetica con trasmettitore e ricevitore che rimangono sfusi.

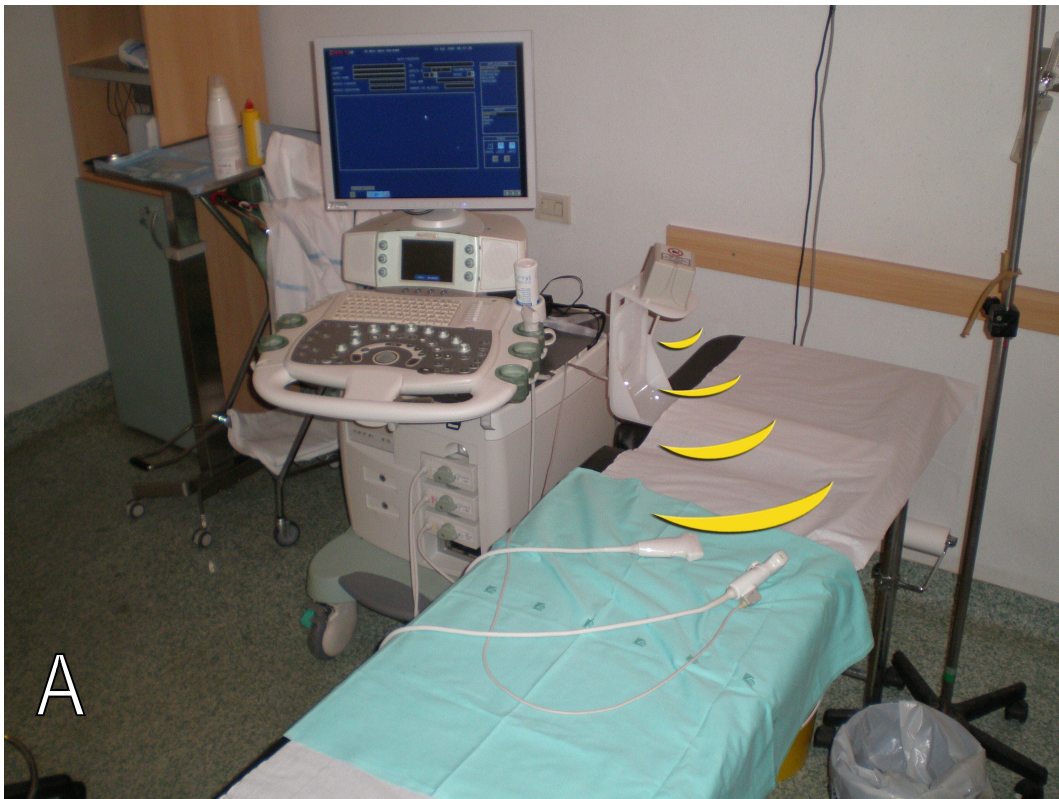

**FIG.7.** Schema che sintetizza l'architettura del sistema e le connessioni fra i vari componenti: A) Ecografo; B) Sonda ultrasonografica; C) connessione di rete; D) Sistema di navigazione; E) Connessione Video F) Trasmettitore elettromagnetico; G) Ricevitore elettromagnetico

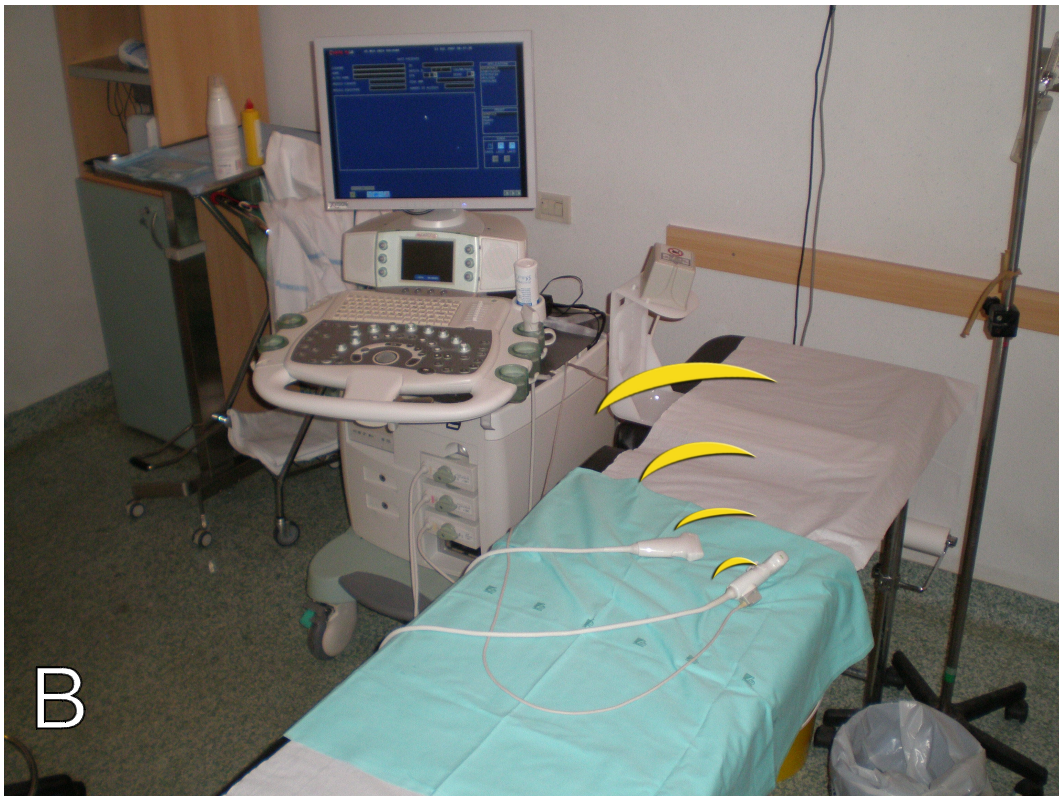

**FIG.8** A) Trasmettitore elettromagnetico, B) Ricevitore elettromagnetico montato sulla sonda ecografica



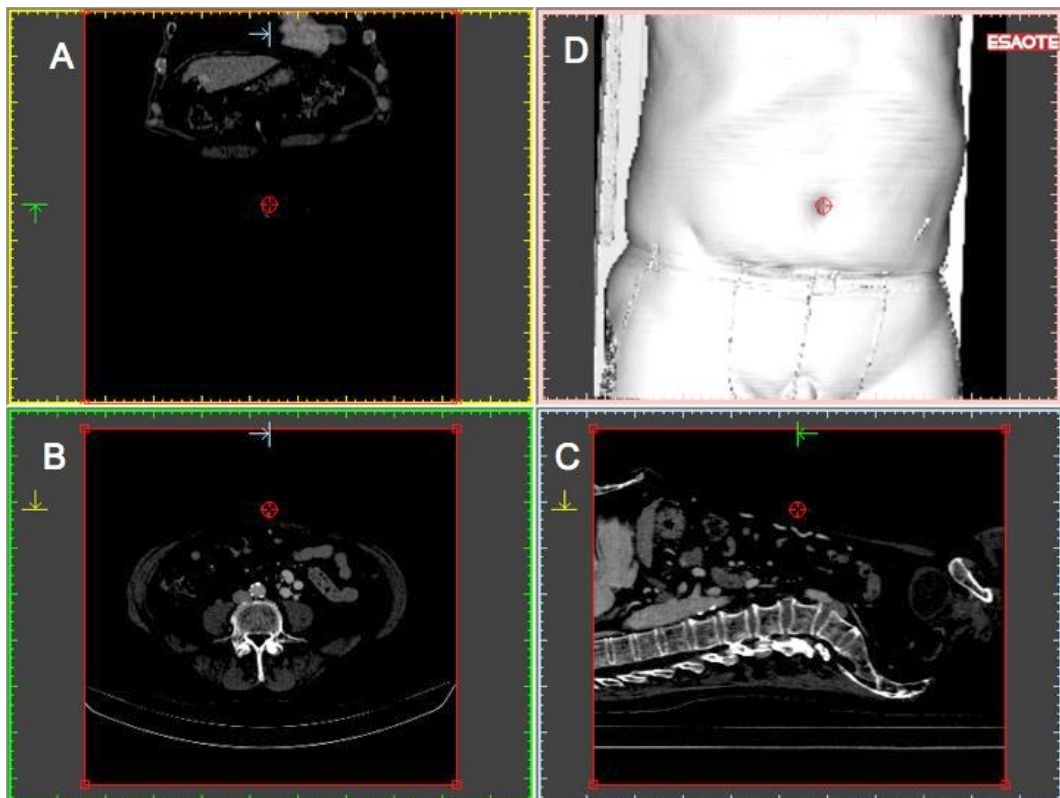


A

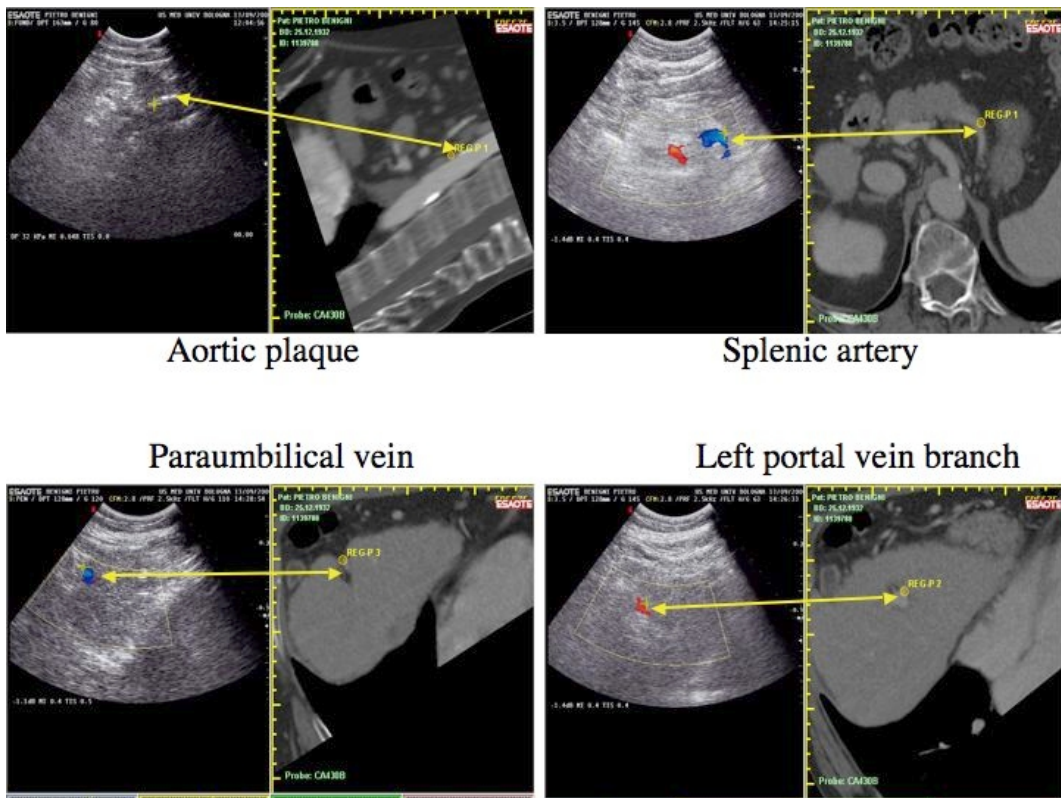


B

**FIG.9** Sistema di fusione d'immagini. Funzionamento del sistema di guida elettromagnetica con trasmissione di onde dal trasmettitore al ricevitore (A) e dal ricevitore al trasmettitore (B)



**FIG.10** Il pannello D mostra un esempio di ricostruzione addominale tridimensionale, ottenuta grazie all'acquisizione delle scansioni coronale, assiale e sagittale , come mostrato rispettivamente nel pannello A,B e C, dopo che le varie sezioni sono state importate e caricate attraverso un particolare tipo di software.



**FIG.11** Esempi di markers anatomici interni, utilizzati per realizzare il matching tra le due modalità diagnostiche (Ecografia con TC e/o RM)

QuickTime™ e un decompressore sono necessari per visualizzare quest'immagine.

**FIG.12** Finestra di dialogo che appare dopo la registrazione dei markers anatomici interni, che informa sulla media degli errori di registrazione. L'esempio di cui sopra mette in evidenza la presenza di semaforo verde come segno di basso errore di registrazione



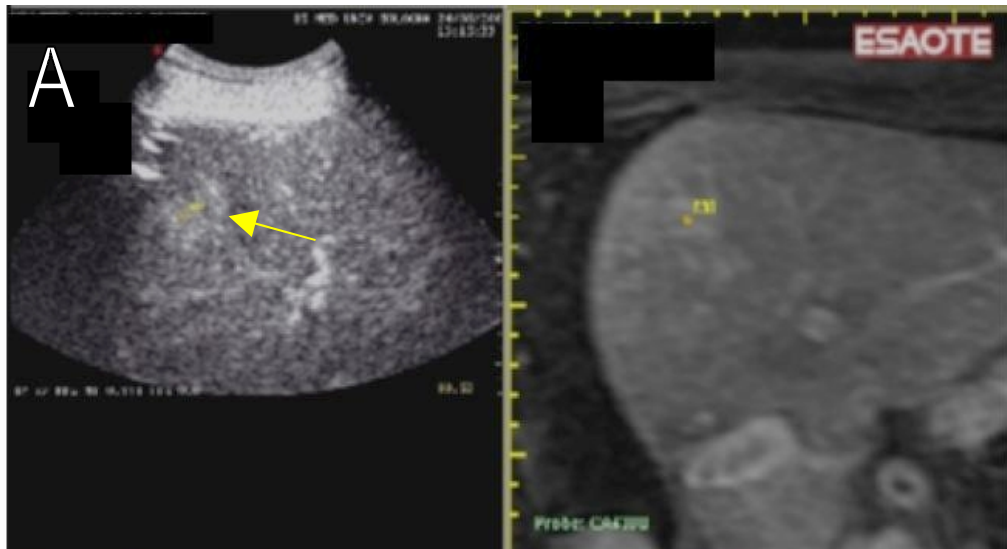QuickTime™ e un decompressore sono necessari per visualizzare quest'immagine.



QuickTime™ e un decompressore sono necessari per visualizzare quest'immagine.



**FIG. 13.A.B.** Lesione focale epatica, localizzata a livello della cupola (vedi freccia gialla) reidentificata in ecografia basale ( pannello sn ) grazie al sistema di fusione d'immagini con RM (pannello dx) come sistema guida. Si noti come sia in A) che in B) le immagini della RM mostrano gli stessi piani di scansione dell'ecografia

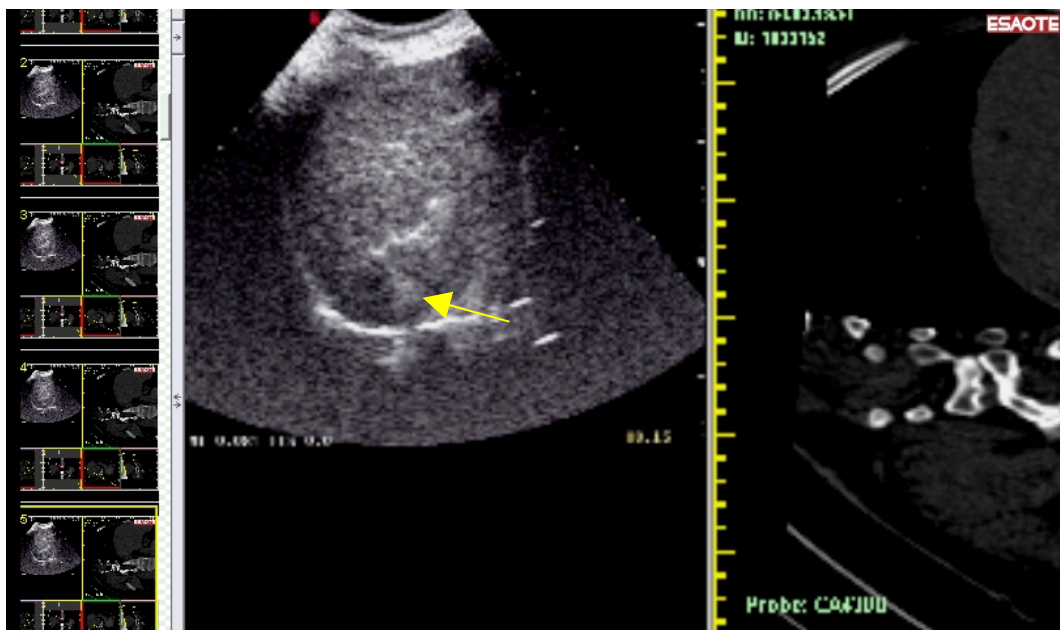


B

QuickTime™ e un decompressore H.264 sono necessari per visualizzare quest'immagine.



**FIG.14.A.B.** Stesso caso della figura precedente che evidenzia l'aspetto della lesione dopo ecografia con mezzo di contrasto (CEUS) sia in fase arteriosa (A) che in fase parenchimale (B). Tale quadro è tipico per HCC. Questo è un esempio di applicazione del Virtual Navigator utilizzato per caratterizzare una lesione focale epatica con la CEUS dopo essere stata identificata in ecografia basale mediante la guida della RM (parte dx delle immagini A e B).



**FIG.15.** La figura mette in evidenza la presenza di lesione ipervascolare in fase arteriosa, localizzata a livello del 7°-8° segmento, identificata soltanto dopo eco contrastografia, grazie alla guida dell'immagine TC. Questo è un esempio di applicazione del Virtual Navigator utilizzato per caratterizzare una lesione focale epatica non visualizzabile in ecografia basale ma soltanto dopo CEUS

20 new lesions (< 2 cm) missed at US but identified 16 at CT and 4 at MRI

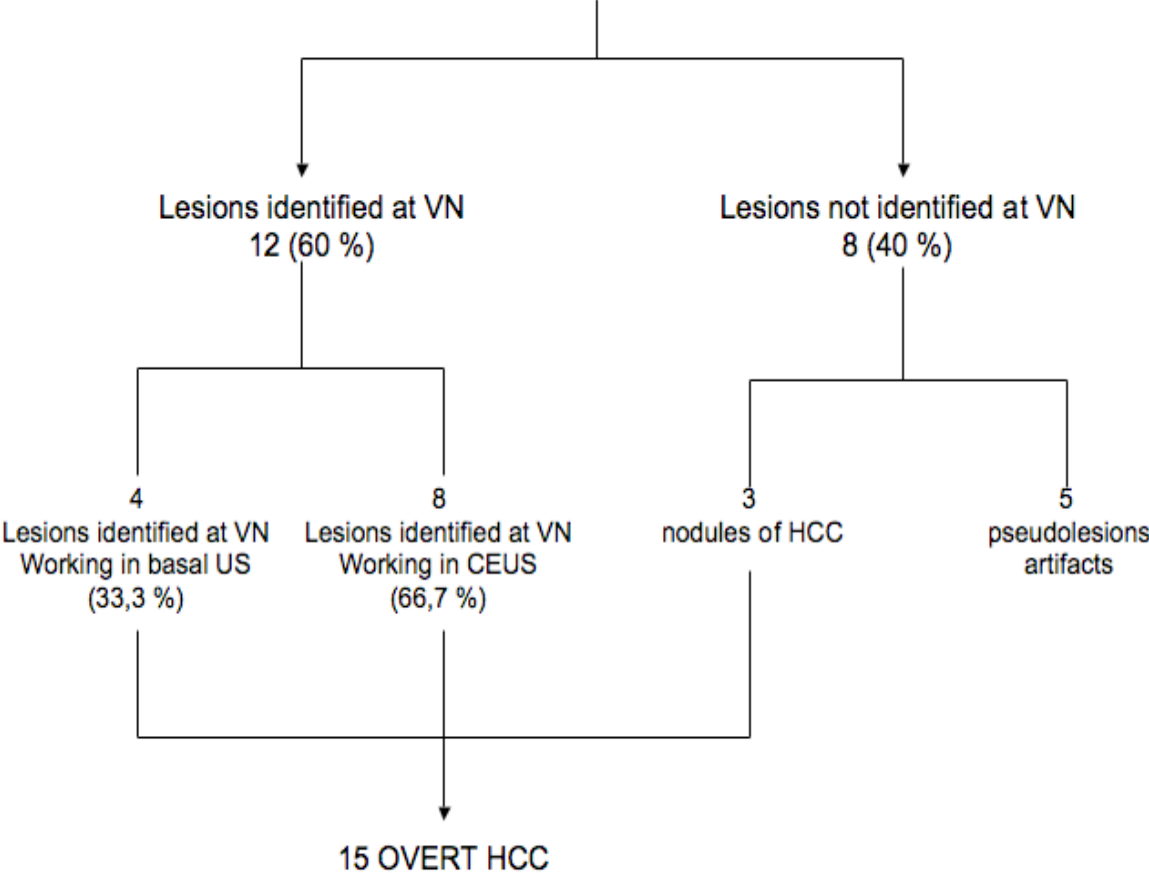


Fig.16. Sintesi dei risultati

**Tab 1.** Specifiche del Sistema.

Moduli	Descrizione
US Scanner Technos MPX Esaote S.p.A	
Sonda US	Convex array
Connessione al Network	Protocollo TCP/IP
Unità di Navigazione	Pentium 4, 2,8 GHz, 1 Gigabyte RAM
Connessione Video	Segnale S-VHS
Monitor	LCD 17" Touch-screen
Sistema di Tracking PCIBirds (ASCENSION TECHNOLOGY) Degrees of freedom: 6 (position and orientation) Translation range, any direction: Standard transmitter= +/- 30 (76,2 cm) Angular range: All attitude Static accuracy standard sensor :.040(1.0 mm) RMS position 0.15 degree RMS orientation	

**Tab 2.** La tabella mostra i differenti tipi di trattamento a cui sono stati sottoposti 13 dei 17 pazienti che avevano già avuto una diagnosi di HCC. CEAT, chemioembolizzazione transarteriosa; PEI, iniezione percutanea di etanolo, RF, radiofrequenza.



Pazienti	Eziologia cirrosi	TACE	PEI	RF	Chirurgia
Z.G.	Alcol	8		1	
R.G.	HCV	7	1	1	
D.C.	HCV	4	1		
R.A.	HCV			1	1
C.G.	HCV	1		1	
M.F.	HCV	3		1	
S.A.N	HCV	5			
M.E.	HCV	4	2	2	
M.V.	HCV	5		3	1
B.L.	HCV	2	1		
T.P.	HCV	1			1
G.E.	HCV	2		1	
Z.B.	HCV				
P.G.	HCV				
V.G.	Criptogenetica				
V.M.	HCV				
R.L.	HCV				1

**Tab 3.** Nella tabella sono evidenziate il numero, le localizzazioni e le dimensioni delle 20 lesioni focali, di dimensioni inferiori a 20 mm, identificate alla TC e/o alla RM, sospette per essere HCC, ma perse attraverso l'ecografia convenzionale. \* Identifica lesioni che sono state classificate come falsi positivi delle tecniche d'immagine (CT o RM). \*\* Indica pazienti di cui il tumore non è stato mai identificato, nè attraverso l'ecografia, nè con il sistema di fusione d'immagini.

Pazienti	Numero lesioni	Localizzazione	Dimensioni ( in mm)
Z.G.	1	Seg 7	19
R.G.	1	Seg 6	15
D.C.	1	Seg 6	10
R.A.	1	Seg 8	15
C.G.	2	Seg 7	17
		Seg 6	10 * (MRI)
M.F.	2	Seg 8	18 **
		Seg 7	12 **
S.A.N	1	Seg 8	18
M.E.	1	Seg 8	19
M.V.	1	Seg 8	19
B.L.	2	Seg 8	13 **
		Seg 8	10 * (MRI)
T.P.	1	Seg 7-6	11
G.E.	1	Seg 7	11
Z.B.	1	Seg 2	10
V.G.	1	Seg 5	10
P.G.	1	Seg.6	10 * (CT)
V.M.	1	Seg.7	15 * (CT)
R.L.	1	Seg.7	10 * (CT)

## BIBLIOGRAFIA

- [1] Gill RW. Measurement of blood flow by ultrasound: accuracy and sources of error. *Ultrasound Med Biol*. 1985 Jul-Aug;11(4):625-41.
- [2] De Vries PJ, van Hattum J, Hoekstra JB, de Hooge P. Duplex Doppler measurements of portal venous flow in normal subjects. Inter- and intra-observer variability. *J Hepatol*. 1991 Nov;13(3):358-63.
- [3] Sabbà C, Merkel C, Zoli M, Ferraioli G, Gaiani S, Sacerdoti D, Bolondi L. Interobserver and interequipment variability of echo-Doppler examination of the portal vein: effect of a cooperative training program. *Hepatology*. 1995 Feb;21(2):428-33.
- [4] Sabbà C, Weltin GG, Cicchetti DV, Ferraioli G, Taylor KJ, Nakamura T, Moriyasu F, Groszmann RJ. Observer variability in echo-Doppler measurements of portal flow in cirrhotic patients and normal volunteers. *Gastroenterology*. 1990 Jun;98(6):1603-11.
- [5] Zoli M, Merkel C, Sabba C, Sacerdoti D, Gaiani S, Ferraioli G, Bolondi L. Interobserver and inter-equipment variability of echo-Doppler sonographic evaluation of the superior mesenteric artery. *J Ultrasound Med*. 1996 Feb;15(2):99-106.
- [6] Weiss L, Grundmann E, Torhorst J, Hartveit F, Moberg I, Eder M, Fenoglio-Preiser CM, Napier J, Horne CH, Lopez MJ, et al. Haematogenous metastatic patterns in colonic carcinoma: an analysis of 1541 necropsies. *J Pathol*. 1986 Nov;150(3):195-203
- [7] Leen E, Angerson WJ, Yarmenitis S, Bongartz G, Blomley M, Del Maschio A, Summaria V, Maresca G, Pezzoli C, Llull JB. Multi-centre clinical study evaluating the efficacy of SonoVue™ (BR1), a new ultrasound contrast agent in Doppler investigation of focal hepatic lesions. *Eur J of Radiol* 2002; 41:200–206
- [8] Claudon M, Cosgrove D, Albrecht T, Bolondi L, Bosio M, Calliada F, Correas JM, Darge K, Dietrich C, D'Onofrio M, Evans DH, Filice C, Greiner L, Jäger K, Jong N, Leen E, Lencioni R, Lindsell D, Martegani A, Meairs S, Nolsøe C, Piscaglia F, Ricci P, Seidel G, Skjoldbye B, Solbiati L, Thorelius L, Tranquart F, Weskott HP, Whittingham T. Guidelines and good clinical practice recommendations for contrast enhanced ultrasound (CEUS) – update 2008. *Ultraschall Med*. 2008 Feb; 29(1):28-44.
- [9] SNLG (Sistema nazionale linee guida). Impiego della diagnostica per immagini delle lesioni focali epatiche. Documento 18, Settembre 2008
- [10] Werneke K, Rummeny E, Bongartz G et al. Detection of hepatic masses in patients with carcinoma: comparative sensitivities of sonography, CT and MR imaging. *AJR* 1991, 157:731-739.
- [11] Ohlsson B, Tranberg KG, Lundstedt C et al. Detection of hepatic metastases in colorectal cancer: a prospective study of laboratory and imaging methods. *Eur J Surg* 159:275-281.

- [12] Chalasani N, Horlander JC, Said A, Hoen H, Kopecky KK, Stockberger SM, et al. Screening for hepatocellular carcinoma in patients with advanced cirrhosis. *Am J Gastroenterology*, 1999;94:2224-2229.
- [13] L. Bolondi. Screening for hepatocellular carcinoma in cirrhosis. *Journal of Hepatology* 39 (2003) 1076–1084
- [14] Burrel M, Llovet JM, Ayuso C, Iglesias C, Sala M, Miquel R, Caralt T, Ayuso JR, Sole M, Sanchez M, Bru C, Bruix J; Barcelona Clinic Liver Cancer Group. MRI angiography is superior to helical CT for detection of HCC prior to liver transplantation: an explant correlation. *Hepatology*. 2003 Oct;38(4):1034-42.
- [15] Ihab R. Kamel, Michael A. Choti, Karen M. Horton, H. J. V. Braga, Bernard A. Birnbaum, Elliot K. Fishman, Richard E. Thompson, David A. Bluemke. Surgically Staged Focal Liver Lesions: Accuracy and Reproducibility of Dual-Phase Helical CT for Detection and Characterization. *Radiology* 2003, 227:752-757
- [16] Soloway RD, Baggenstoss AH, Schoenfield LJ, Summerskill WH. Observer error and sampling variability tested in evaluation of hepatitis and cirrhosis by liver biopsy. *Am J Dig Dis*. 1971 Dec;16(12):1082-6.
- [17] Holund B, Poulsen H, Schlichting P. Reproducibility of liver biopsy diagnosis in relation to the size of the specimen. *Scand J Gastroenterol* 1980; 15: 329-35.
- [18] Maharaj B, Maharaj RJ, Leary WP, Cooppan RM, Naran AD, Pirie D, Pudifin DJ. Sampling variability and its influence on the diagnostic yield of percutaneous needle biopsy of the liver. *Lancet*. 1986 Mar 8;1(8480):523-5.
- [19] Bryant T.H., Blomley M.J, Albrecht T, Sidhu P.S, Leen E.L.S, Basilico R, Pilcher J.M, Bushby L.H, Hoffmann C.W, Harvey C.J, Lynch M, MacQuarrie John, Paul Dennis, Cosgrove David O. Improved Characterization of Liver Lesions with Liver-Phase Uptake of Liver – specific Microbubbles: Prospective Multicenter Study. *Radiology* 2004; 232:799-809.
- [20] Quايا E, Calliada F, Bertolotto M, Rossi S, Garioni L, Rosa L, Pozzi-Mucelli R. Characterization of Focal Liver Lesions with Contrast-specific US Modes and a Sulfur Hexafluoride-filled Microbubble Contrast Agent: Diagnostic Performance and Confidence. *Radiology* 2004; 232:420-430.
- [21] Strobel D, Seitz K, Blank W, Schuler A, Dietrich C, von Herbay A, Friedrich-Rust M, Kunze G, Becker D, Will U, Kratzer W, Albert FW, Pachmann C, Dirks K, Strunk H, Greis C, Bernatik T. Contrast-enhanced ultrasound for the characterization of focal liver lesions--diagnostic accuracy in clinical practice (DEGUM multicenter trial). *Ultraschall Med*. 2008 Oct;29(5):499-505.
- [22] Gramiak R, Shah PM. Echocardiography of the aortic root. *Invest Radiol* 1968;3:356–66.
- [23] Kremkau FW, Gramiak R, Carstensen EL, Shah PM, Kramer DH. Ultrasonic detection of cavitation at catheter tips. *Am J Roentgenol Radium Ther Nucl Med* 1970;110(1):177–83.

- [24] Schlieff R (1997) Echo-enhancing agents: their physics and pharmacology. In Nanda NC, Goldberg BB (eds) *Advances in echo imaging using contrast enhancement*, 2<sup>nd</sup> edn. Kluwer, Dordrecht, The Netherlands, pp 85-113.
- [25] De Jong N. Physics of microbubble scattering. In: Nanda NCSR, Golberg BB (eds) *Advances in echo imaging using contrast enhancement*. Kluwer, Dordrecht, pp 39-64.
- [26] Miller DL. Ultrasonic detection of resonant cavitation bubbles in a flow tube by their second-harmonic emissions. *Ultrasonics*, 1981;19:217-224.
- [27] De Jong N, Cornet R, Lancée CT. Higher harmonics of vibrating gas-filled microspheres. Part one: simulations. *Ultrasonics*, 1994;32:447-453.
- [28] De Jong N, Cornet R, Lancée CT. Higher harmonics of vibrating gas-filled microspheres. Part two: measurements. *Ultrasonics*, 1994;32:455-459.
- [29] Villarraga HR, Foley DA, Aeschbacher BC, Klarich KW, Mulvagh SL. Destruction of contrast microbubbles during ultrasound imaging at conventional power output. *J Am Soc Echocardiogr* 1997;10(8):783-91.)
- [30] Angeli E, Carpanelli R, Crespi G, Zanello A, Sironi S, Del Maschio A. Efficacy of SHU 508A (Levovist) in color Doppler ultrasonography of hepatocellular carcinoma vascularization. *Radiol Med (Torino)* 1994;87(5 suppl 1):24-31.
- [31] Feinstein SB, Cheirif J, Ten CF, Silverman PR, Heidenreich PA, Dick C, et al. Safety and efficacy of a new transpulmonary ultrasound contrast agent: initial multicenter clinical results. *J Am Coll Cardiol* 1990;16(2):316-24.
- [32] Fritsch T, Hauff P, Heldmann F, Lu'ders F, Uhlendorf V, Weitschies W. Preliminary results with a new liver specific ultrasound contrast agent. *Ultrasound Med Biol* 1994;20:137.)
- [33] Rott HD. Safety of ultrasonic contrast agents. European committee for Medical Ultrasound Safety. *Eur J Ultrasound*, 1999; 9:195-197.
- [34] Myreng Y, Molstad P, Ytre-Arne K, Aas M, Stoksflod L, Nossen JO et al. Safety of the transpulmonary ultrasound contrast agent NC100100: a clinical and haemodynamic evaluation in patients with suspected or proved coronary artery disease. *Heart*, 1999; 82:333-335.
- [35] Kaps M, Seidel G, Bokor D, Modrau B, Algermissern C. Safety and ultrasound-enhancing potentials of a new sulfur hexafluoride-containing agent in the cerebral circulation. *J Neuroimaging*, 1999; 9:150-154.
- [36] Kitzman DW, Wesley DJ. Safety assessment of perflenanpent emulsion for echocardiographic contrast enhancement in patients with congestive heart failure or chronic obstructive pulmonary disease. *Am Heart J*, 2000; 139:1077-1080.
- [37] Brayman AA, Lizotte LM, Miller MW. Erosion of artificial endothelia in vitro by pulsed ultrasound: acoustic pressure, frequency, membrane orientation and microbubble contrast agent dependence. *Ultrasound Med Biol*, 1999; 25:1305-1320.

- [38] Dalecki D, Child SZ, Raeman CH, Xing C, Gracewski S, Carstensen EL. Bioeffects of positive and negative acoustic pressures in mice infused with microbubbles. *Ultrasound Med Biol*, 2000; 26:1327-1332.
- [39] Van Der Woue PA, Brauns AC, Bailey SE, Powers JE, Wilde AA. Premature ventricular contractions during triggered imaging with ultrasound contrast. *J Am Soc Echocardiogra*, 2000; 13:288-294.
- [40] Albrecht T, Urbank A, Mahler M, Bauer A, Dorè CJ, Blomley MJK et al. Prolongation and optimization of Doppler enhancement with a microbubble US contrast agent by using continuous infusion: preliminary experience. *Radiology* 1998; 207:339-347
- [41] Forsberg F, Liu JB, Burns PN, Merton DA, Goldberg BB. Artifacts in ultrasonic contrast agent studies. *J Ultrasound Med*, 1994; 13:357-365.
- [42] Burns PN, Powers JE, Hope Simpson D, Uhlendorf V, Fritzsche T. Harmonic imaging: principles and preliminary results. *Angiology* 1996;47(7):S63-74.
- [43] Burns PN, Powers JE, Hope Simpson D, Brezina A, Kolin A, Chin CT, et al. Harmonic power mode Doppler using microbubble contrast agents: an improved method for small vessel flow imaging. *Proc IEEE UFFC* 1995: 1547-50.
- [44] Porter T, Xie F. Transient myocardial contrast following initial exposure to diagnostic ultrasound pressures with minute doses of intravenously injected microbubbles: demonstration and potential mechanisms. In: Nanda N, Schlieff R, Goldberg B, editors. *Advances in Echo Imaging Using Contrast Enhancement*, second ed. Dordrecht, The Netherlands: Kluwer Academic Publishers, 1996.
- [45] Kaul S, Senior R, Dittrich H, Raval U, Khattar R, Lahiri A. Detection of coronary artery disease with myocardial contrast echocardiography-comparison with Tc-sestamibi single-photon emission computed tomography. *Circulation* 1997;96(3):785-92.)
- [46] Masugata H, Lafitte S, Peters B, Strachan Gm, DeMaria AN. Comparison of real-time and intermittent triggered myocardial contrast echocardiography for quantification of coronary stenosis and transmural perfusion gradient. *Circulation* 2001;104:1550-1556
- [47] Bauer A, Solbiati L, Weissman N. Ultrasound Imaging with SonoVue. *Acad Radiol* 2002;9(Suppl. 2):S282-S284.
- [48] Correias JM, Bridal L, Lesavre A, Méjean A, Claudon M, Hélénon O. Ultrasound contrast agents: properties, principles of action, tolerance and artifacts. *Eur Radiol*, 2001; 11:1316-1328.
- [49] Unger EC, McCreery TP, Sweitzer RH, Caldwell Vee, Wu Y. Acoustically active lipospheres containing paclitaxel: a new therapeutic ultrasound contrast agent. *Invest Radiol* 33:886-892.
- [50] Lawrie A, Brisken AF, Francis SE, Cumberland DC, Crossman DC, Newman CM. Microbubble-enhanced ultrasound for vascular gene delivery. *Gene Ther* 2000; 7:2023-2027.

- [51] Tachibana K, Uchida T, Ogawa K, Yamashita N, Tamura K. Induction of cell-membrane porosity by ultrasound. *Lancet* 1999; Apr 24;353(9162):1409.
- [52] Mukherjee D, Wong J, Griffin B, Ellis SG, Porter T, Sen S et al. Tenfold augmentation of endothelial uptake of vascular endothelial growth factor with ultrasound after systemic administration. *J Am Coll Cardiol* 2000;35:1678-1686.
- [53] Desser TS, Jeffrey RB. Tissue harmonic imaging technique physical principles and clinical applications. *Semin Ultrasound CT MR* 2001;22(Suppl. 1):1-10;
- [54] Whittingham TA. Tissue harmonic imaging. *Eur Radiol* 1999;9(Suppl. 3):S323-326.
- [55] Wilson SR, Burns PN, Muratali D, Wilson JA, Lai X. Harmonic Hepatic US with Microbubble Contrast Agent: Initial Experience Showing Improved Characterization of Hemangioma, Hepatocellular Carcinoma, and Metastasis. *Radiology* 2000; 215:153–161.
- [56] Leen E. The role of contrast-enhanced ultrasound in the characterisation of focal liver lesions. *Eur Radiol*, 2001; 11(Suppl. 3): E 27-E34.
- [57] Leen E, Horgan P. Ultrasound contrast agents for hepatic imaging with nonlinear modes. *Curr Probl Diagn Radiol*, 2003; march/april: 32-66.
- [58] Quiaia E, Bertolotto M, Calderan L, Mosconi E, Pozzi Mucelli R.. US characterization of focal hepatic lesions with intermittent high-acoustic-power mode and contrast material. *Acad Radiol* 2003; 10: 739-750.
- [59] Lencioni R, Cioni D, Crocetti L, Donati F, Franchini C, Giusti S, Bartolozzi C. Ultrasound imaging of focal liver lesions with a second-generation contrast agent. *Acad Radiol*, 2002; 9(Suppl 2):S371-S374.
- [60] Burns PN, Hope Simpson D, Averkiou MA. Nonlinear imaging. *Ultrasound Med Biol* 2000;26(Suppl. 1): S19-22.
- [61] Shapiro RS, Wagreich J, Parsons RB, et al. Tissue harmonic imaging sonography: evaluation of image quality compared with conventional sonography. *AJR Am J Roentgenol* 1998;171:1203-1206.
- [62] Desser TS, Jeffrey RB, Lane MJ. Tissue harmonic imaging: utility in abdominal and pelvic sonography. *J Clin Ultrasound* 1999; 173:201-206.
- [63] Hann LE, Bach Am, Cramer LD, et al. Hepatic sonographic comparison of tissue harmonic and standard sonography techniques. *AJR Am J Roentgenol* 1999;173:201-206.
- [64] Jang HJ, Lim HK, Lee WJ, et al. Ultrasonographic evaluation of focal hepatic lesions: comparison of pulse inversion harmonic, tissue harmonic, and conventional imaging techniques. *J Ultrasound Med* 2000;19:293-299.
- [65] Tanaka S, Oshikawa O, Kitamira T. Evaluation of tissue harmonic imaging in the diagnosis of liver tumors. *Radiology* 1998;209:342.

- [66] Burns P, Wilson SR, Simpson DH. Pulse inversion imaging of liver blood flow: improved method for characterizing focal masses with microbubble contrast. *Invest Radiol* 2000; 35:58-71.
- [67] Barr R. Seeking consensus: contrast ultrasound in radiology. *Eur J Radiol*, 2002;41:207-216.
- [68] Basilico R, Blomley MJK, Harvey CJ, Filippone A, Heckemann RA, Eckersley RJ, Cosgrove DO. Which continuous US scanning mode is optimal for the detection of vascularity in liver lesions when enhanced with a second generation contrast agent? *Eur J of Radiol* 2002; 41:184–191).
- [69] Gaiani S, Celli N, Piscaglia F, Cecilioni L, Losinno F, Giangregorio F, Mancini M, Pini P, Fornari F, Bolondi L. Usefulness of contrast-enhanced perfusional sonography in the assessment of hepatocellular carcinoma hypervascular at spiral computed tomography. *J Hepatol*. 2004 Sep;41(3):421-6.
- [70] Shneider M, Arditi M, Barrau MB et al. BR1: a new ultrasonographic contrast agent based on sulphur hexafluoride-filled microbubbles. *Invest Radiol* 1995; 30:451-457.
- [71] Shneider M. SonoVue, a new ultrasound contrast agent. *Eur Radiol* 1999;9 (Suppl 3):S347-S348.
- [72] Morel D, Shwieger I, Hohn L et al. Human pharmacokinetics and safety evaluation of SonoVue, a new contrast agent for ultrasound imaging. *Invest Radiol* 2000;35:80-85.
- [73] Correas JM, Burns PN, Lai X, Qi X. Infusion versus bolus of an ultrasound contrast agent: in vivo dose-response measurements of BR1. *Invest Radiol* 2000; 35:72-79).
- [74] Bruix J, Sherman M; Practice Guidelines Committee, American Association for the Study of Liver Diseases. Management of hepatocellular carcinoma. *Hepatology*. 2005 Nov; 42(5):1208-36.
- [75] Gambarin-Gelwan M, Wolf DC, Shapiro R, Schwartz ME, Min AD. Sensitivity of commonly available screening tests in detecting hepatocellular carcinoma in cirrhotic patients undergoing liver transplantation. *Am J Gastroenterol*. 2000 Jun;95(6):1535-8.
- [76] Oka H, Tamori A, Kuroki T, Kobayashi K, Yamamoto S. Prospective study of alpha-fetoprotein in cirrhotic patients monitored for development of hepatocellular carcinoma. *Hepatology*. 1994 Jan;19(1):61-6.